

# Oralni mukozitis uzrokovan zračenjem - prikaz slučaja i postupka liječenja

---

Muhvić Urek, Miranda; Glažar, Irena; Braut, Alen; Pezelj-Ribarić, Sonja

Source / Izvornik: **Medicina Fluminensis : Medicina Fluminensis, 2015, 51, 310 - 317**

Journal article, Published version

Rad u časopisu, Objavljena verzija rada (izdavačev PDF)

Permanent link / Trajna poveznica: <https://um.nsk.hr/um:nbn:hr:184:728704>

Rights / Prava: [In copyright](#)/[Zaštićeno autorskim pravom.](#)

Download date / Datum preuzimanja: **2024-08-26**



Repository / Repozitorij:

[Repository of the University of Rijeka, Faculty of Medicine - FMRI Repository](#)



# Oralni mukozitis uzrokovan zračenjem – prikaz slučaja i postupka liječenja

## Radiation induced oral mucositis – therapeutic strategy in a case report

Miranda Muhvić Urek<sup>1\*</sup>, Irena Glažar<sup>1</sup>, Alen Braut<sup>2</sup>, Sonja Pezelj-Ribarić<sup>1</sup>

<sup>1</sup>Katedra za oralnu medicinu i parodontologiju, Studij Dentalne medicine, Medicinski fakultet Sveučilišta u Rijeci, Rijeka

<sup>2</sup>Katedra za endodonciju i restaurativnu stomatologiju, Studij Dentalne medicine, Medicinski fakultet Sveučilišta u Rijeci, Rijeka

Primljeno: 9. 3. 2015.

Prihvaćeno: 25. 3. 2015.

**\*Dopisni autor:**

izv. prof. dr. sc. Miranda Muhvić Urek  
Katedra za oralnu medicinu i parodontologiju  
Studij Dentalne medicine  
Medicinski fakultet Sveučilišta u Rijeci  
Krešimirova 40, 51 000 Rijeka, Hrvatska  
e-mail: miranda\_um@hotmail.com

<http://hrcak.srce.hr/medicina>

**Sažetak. Cilj:** Oralni mukozitis je akutna komplikacija zračenja u području glave i vrata, praćena bolom, otežanim žvakanjem, gutanjem i govorom. Često uzrokuje i prekid zračenja, što može kompromitirati uspjeh liječenja. Budući da još uvijek ne postoji jedinstveni protokol liječenja mukozitisa, njegovo liječenje predstavlja izazov za kliničare. Cilj ovog rada je prikazati klinički slučaj oralnog mukozitisa uzrokovanog zračenjem, postupak obrade i liječenja. **Prikaz slučaja:** Prikazujemo slučaj 65-godišnjeg pacijenta koji je zatražio pomoć zbog promjena i bolova u usnoj šupljini. Anamnezom, kliničkim pregledom i laboratorijskom obradom postavljene su dijagnoze oralni mukozitis uzrokovan zračenjem (3. stupanj po ljestvici Svjetske zdravstvene organizacije) i oralna kandidijaza. Pacijent je, uz česte kontrolne preglede, liječen oralnim antiseptikom, lokalnim antimikotikom i anestetikom, sustavnim analgetikom, preparatom za oblaganje i poticanje oporavka sluznice te biostimulativnom niskoenergetskom laserskom terapijom. Kod praćenog pacijenta oralni mukozitis je izliječen te je pacijent uspješno završio radioterapiju. **Zaključak:** Oralni mukozitis vrlo je neugodna komplikacija zračenja u području glave i vrata. Za uspješno liječenje od velike su važnosti rano postavljanje dijagnoze i česte kontrole. U liječenju oralnog mukozitisa važna je i dobra suradnja između onkologa, kirurga i doktora dentalne medicine / oralnog patologa.

**Cljučne riječi:** mukozitis; zračenje

**Abstract. Aim:** Oral mucositis is an acute complication of radiation in the head and neck region, accompanied by pain and difficulties in mastication, swallowing and speech. It often causes an interruption of radiation therapy and can compromise therapy success. Considering that there is still no unique treatment protocol for mucositis, its treatment represents a challenge to clinicians. The aim of this report is to present a clinical case of oral mucositis induced by radiation, its diagnostic process and treatment. **Case report:** We report a case of a 65-year-old patient who sought help due to presence of lesions and pain in the oral cavity. Diagnosis of oral mucositis caused by radiation (Grade 3 according to World Health Organization scale) and oral candidiasis were established through anamnesis, clinical examination and laboratory analysis. The patient was treated with oral antiseptic, local antifungal drug and anesthetic, systemic analgesics, agent for coating and stimulating mucosal recovery, and biostimulative low level laser therapy with frequent follow-ups. Oral mucositis was cured and radiotherapy was successfully completed. **Conclusion:** Oral mucositis is a very unpleasant complication of radiation in the head and neck region. Early diagnosis and frequent follow-ups are of great importance for successful treatment. Also, a multidisciplinary approach between oncologist, surgeon and dentist/oral pathologist is essential for successful treatment of mucositis.

**Key words:** mucositis; radiotherapy

## UVOD

Oralni mukozitis je akutna/rana komplikacija zračenja u području glave i vrata koja uzrokuje jake bolove u usnoj šupljini, otežano konzumiranje hrane i pića<sup>1-3</sup>. Termin oralni mukozitis nastao je kasnih osamdesetih godina prošlog stoljeća kako bi se opisala radioterapijom i kemoterapijom inducirana upala sluznice usne šupljine<sup>3</sup>. Oralni mukozitis predstavlja zasebni entitet koji se razlikuje od upale druge patogene pozadine, što se označava kao stomatitis<sup>3</sup>.

U pacijenata koji imaju neoplazmu u usnoj šupljini, nazofarinksu ili orofarinksu oralni mukozitis javlja se u 85 – 100 % slučajeva, ovisno o protokolu zračenja<sup>4</sup>. Kod hiperfrakcioniranog zračenja mukozitis se javlja u 100 % pacijenata, dok se kod konvencionalnog zračenja javlja u 97 % slučajeva<sup>5</sup>. Incidencija oralnog mukozitisa naročito je visoka: 1) u pacijenata s primarnom neoplazmom u usnoj šupljini, orofarinksu i nazofarinksu; 2) u onih pacijenata koji dobivaju istovremeno radioterapiju i kemoterapiju; 3) u onih koji primaju ukupnu dozu zračenja veću od 50 Gy; 4) u onih koji su liječeni hiperfrakcioniranim protokolom zračenja (više od jednog terapijskog tretmana tijekom istog dana)<sup>6</sup>.

Mukozitis je jedan od prvih i najčešćih komplikacija zračenja, a nastaje zbog izravnog i neizravnog toksičkog učinka zračenja na vezivno tkivo (fibroblaste i mikrovaskularne endotelne stanice) i oralni epitel<sup>7</sup>. Rani klinički znak oralnog mukozitisa je eritem, a javlja se na kraju prvog tjedna radioterapije (nakon aplikacije ~10 Gy). U trećem tjednu nastaju ulceracije prekrivene fibrinskim pseudomembranama koje se mogu sekundarno inficirati. Promjene u ustima traju dva do tri tjedna nakon završetka zračenja, kada dolazi do postepenog cijeljenja<sup>5,7</sup>. Najčešće lezije cijele bez ožiljka, no u malom postotku lezije cijele stvaranjem ožiljkastog tkiva. Također u malom postotku slučajeva zbog iscrpljivanja epitelnih matičnih stanica lezije ne cijele te zaostaju kronične nekrotične ulceracije<sup>7,8</sup>.

Oralni mukozitis praćen je jakim bolom, disfagijom, otežanim hranjenjem i održavanjem oralne higijene, poteškoćama u govoru i svakodnevnom funkcioniranju te značajno umanjuje kvalitetu života pacijentima<sup>1</sup>. Mukozitis povećava rizik nastanka lokalnih i sustavnih infekcija<sup>6</sup>.

Loša kontrola oralnog mukozitisa jedan je od vodećih razloga neplaniranog prekida liječenja malignog procesa, prolongiranja vremena trajanja liječenja, negativnog utjecaja na liječenje tumora, povećane upotrebe analgetika, upotrebe lijekova za liječenje nastalih oportunističkih infekcija, produžene hospitalizacije, povećanja troškova liječenja, potrebe parenteralne prehrane i smanjenja stope preživljavanja onkoloških pacijenata<sup>7,9</sup>.

Oralni mukozitis je rana komplikacija zračenja u području glave i vrata praćena bolom, otežanim žvakanjem, gutanjem i govorom, koja značajno umanjuje kvalitetu života pacijentima. Često uzrokuje i prekid terapije zračenjem, što može kompromitirati uspjeh liječenja. Još uvijek ne postoji jedinstveni protokol liječenja oralnog mukozitisa, pa njegovo liječenje predstavlja izazov za kliničare.

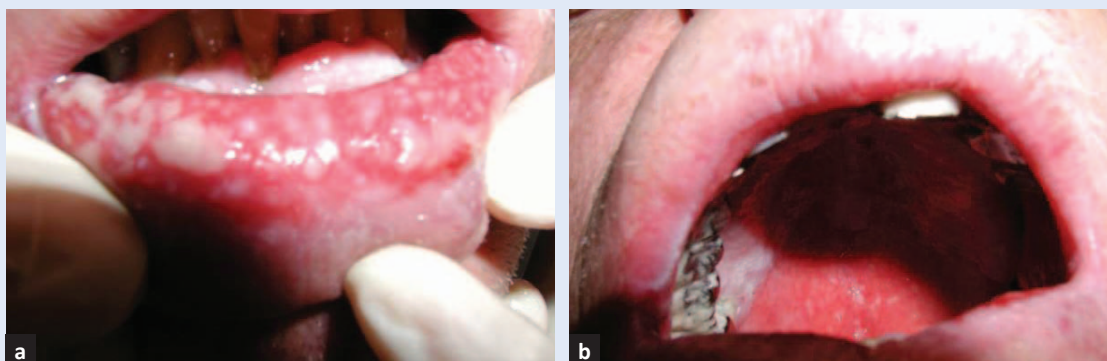
Cilj ovog rada je prikazati klinički slučaj oralnog mukozitisa uzrokovanog zračenjem, postupak obrade i njegovo liječenje.

## PRIKAZ SLUČAJA

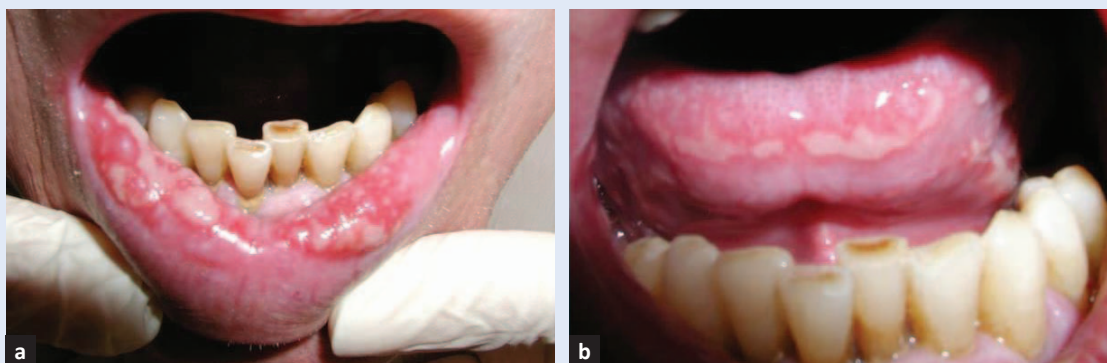U ambulantu oralne medicine Klinike za dentalnu medicinu KBC-a Rijeka došao je 65-godišnji pacijent zbog bolova i promjena u usnoj šupljini koji su se javili unazad 2 do 3 tjedna. Jaki bolovi koji su pacijenta potakli da zatraži pomoć i nemogućnost uzimanja hrane prisutni su unazad 3 dana.

U osobnoj anamnezi pacijent navodi kroničnu opstruktivnu bolest pluća i astmu. Također je naveo da ne vidi na desno oko. Od lijekova uzima anti-kolinergik produženog djelovanja, tiopropij-bromid u inhalatoru (Spiriva HandiHaler®) i bronhodilatator teofilin tablete (Teolin retard®).

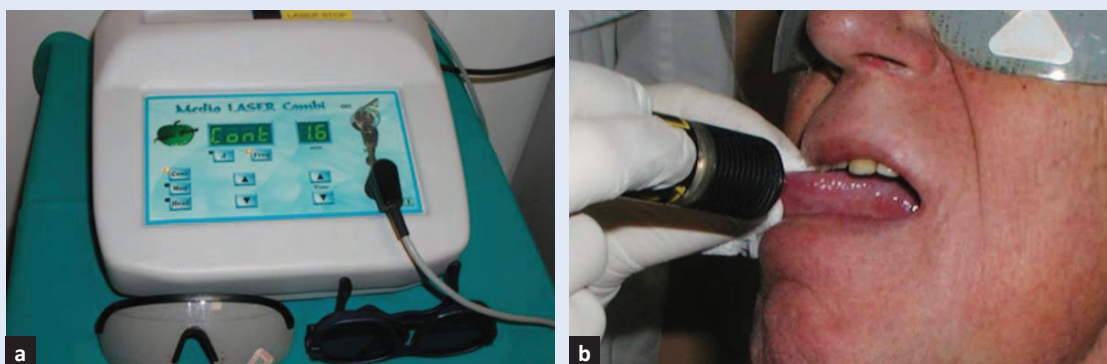
Pacijent je prije 8 mjeseci reoperiran zbog planocelularnog karcinoma nosa, etmoidalnog i sfenoidalnog sinusa i orbite. Zbog slabe diferenciranosti planocelularnog karcinoma započeto je lokalno zračenje (3D konformalna radioterapija × zraka, ukupne doze 68 Gy, 2 Gy dnevno). U ambulantu dolazi nakon aplikacije 40 Gy. Pregledom njegove medicinske dokumentacije saznali smo da je prije 9 godina operirao polipe nosne šuplji-



**Slika 1.** Oralni mukozitis pri prvom pregledu. Vidljiv je jaki eritem s brojnim erozijama koje su prekrivene pseudomembranama. a) Sluznica donje usnice s jakim upalom i brojnim erozijama; b) sluznica mekog nepca s jakim upalom.



**Slika 2.** Oralni mukozitis na kontrolnom pregledu nakon 4 dana. a) Sluznica donje usnice s upalom i erozijama; b) sluznice vrška i lateralnih rubova jezika s upalom i erozijama.



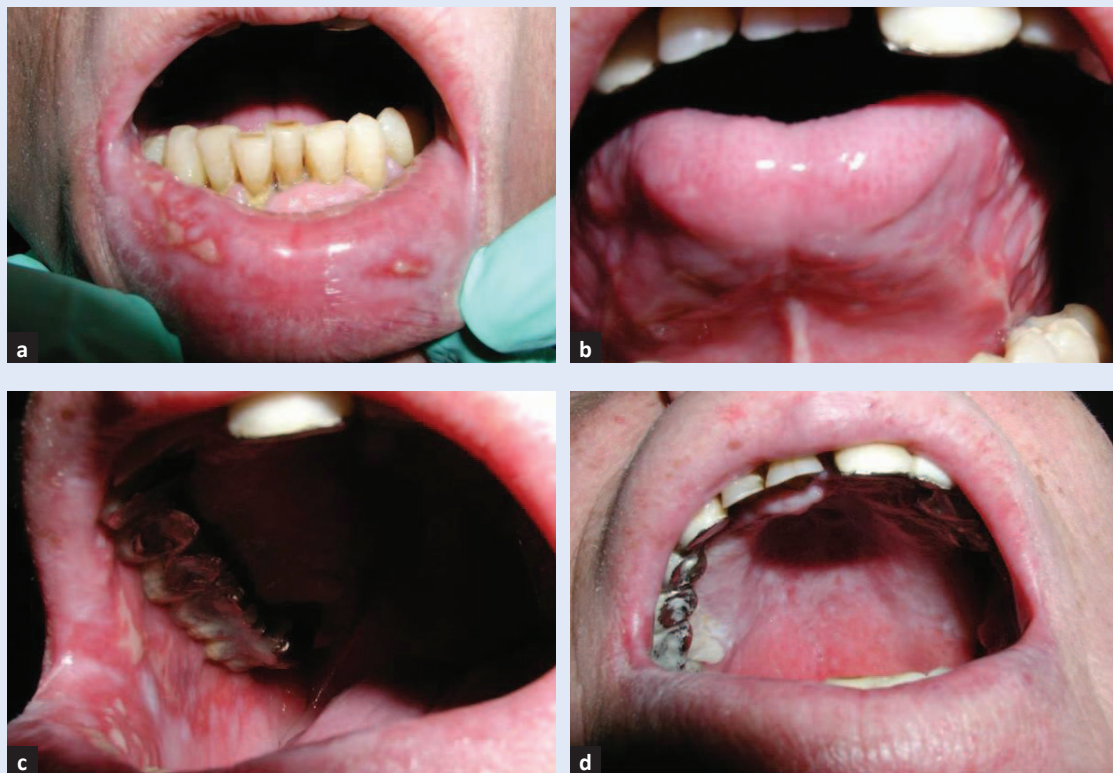**Slika 3.** Laserska terapija. a) Laserski uređaj; b) aplikacija laserske terapije.

ne (PHD: invertni papilom). Nakon toga su iste godine učinjene lijevostrana i desnostrana etmoidektomije i rekonstrukcija septuma. Od tada se redovito kontrolirao u otorinolaringološkoj ambulanti.

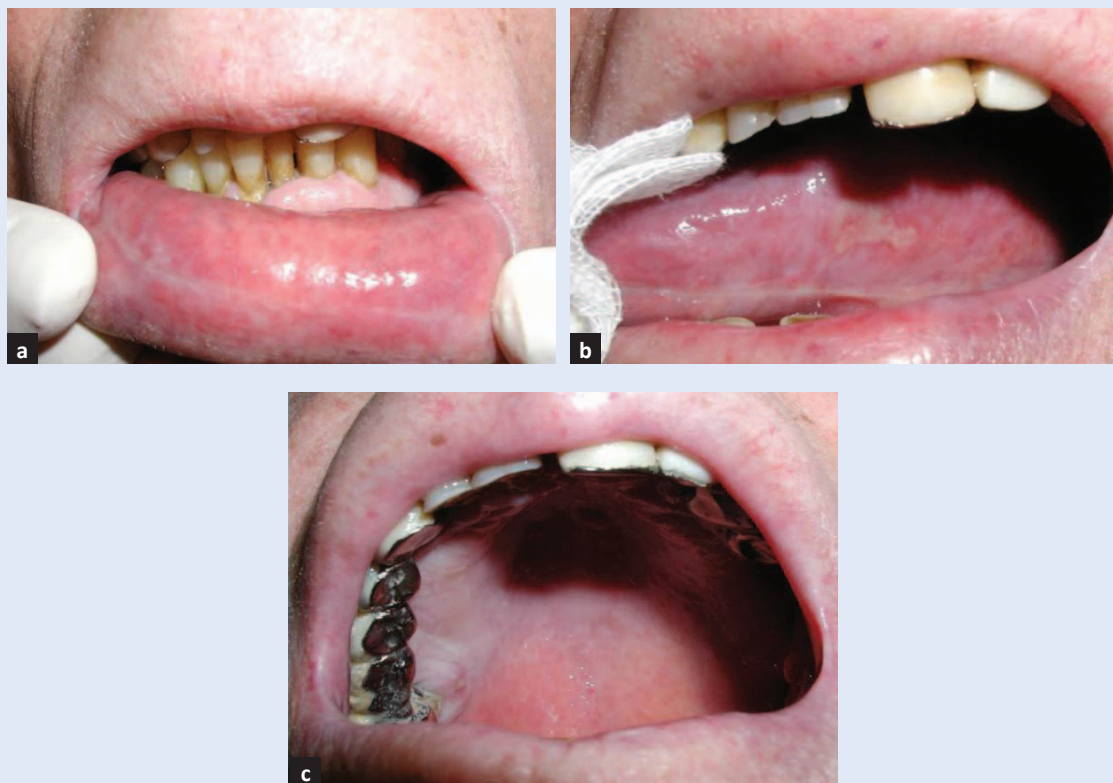Pri prvom kliničkom pregledu ekstraoralnim pregledom uočena je suha i blago eritematozna koža. Intraoralni pregled bio je otežan. Oblažuće sluznice usne šupljine (sluznica predvorja, obrazne sluznice i sluznica mekog nepca) i sluznica je-

zika bile su eritematozne s brojnim erozijama (slika 1). Uzeti su obrisci sa sluznice za mikološki i bakteriološki nalaz. Postavljena je radna dijagnoza mukozitis (3. stupnja po ljestvici Svjetske zdravstvene organizacije, SZO).

Pacijentu je ordinirana prezasićena otopina kalcija i fosfata (Caphsol®), 0,12 % antiseptička otopina klorheksidin glukonat (Curaspet®) i 2 %-tni lokalni anestetik lidokain u gelu (Dolocain gel®). Također je pacijentu savjetovana mekša hrana,



**Slika 4.** Oralni mukozitis na kontrolnom pregledu nakon 7 dana. a) Sluznica donje usnice s blagom upalom i nekoliko erozija; b) sluznice vrška i lateralnih rubova jezika s blagom upalom i erozijama; c) sluznica obraza s blagom upalom i erozijama; d) sluznica nepca bez upale.



**Slika 5.** Oralni mukozitis na kontrolnom pregledu nakon 11 dana. a) Sluznica donje usnice bez lezija i upale; b) sluznica lateralnih ruba jezika s erozijom; c) sluznica nepca bez upale.

izbjegavanje začinjene hrane, alkohola i crne kave te četkanje zuba ultramekom četkicom uz prethodno premazivanje gingive i sluznica lidokain gelom.

Na kontrolnom pregledu nakon dva dana nije zabilježeno poboljšanje. Zbog pozitivnog brisa na *Candida spp.* u liječenje je uveden i 2 % mikonazol gel (Rojazol gel®). Za olakšanje bola pacijentu je ordiniran opijatni analgetik tramadol (Tramal®). Bakteriološki nalaz je bio negativan. Postavljene su dijagnoze mukozitisa (3. stupnja po ljestvici SZO-a) i oralna kandidijaza.

Na kontrolnom pregledu nakon 4 dana pacijent je naveo poboljšanje. Manje ga boli, lakše jede i govori. Klinički eritem oralne sluznice bio je blaži, no i dalje prisutan. I dalje su na obraznim sluznicama, vršku jezika, ventralnoj strani i lateralnim rubovima jezika te na sluznici vestibuluma (donja usnica) bile prisutne erozije, no znatno manje i manje brojne (slika 2). Pacijentu je uvedena niskoenergetska biostimulativna terapija diodnim galij aluminij arsenidnim (Ga-Al-As) laserom (Medio LASER Combi Dental, Iskra Medical, Ljubljana, Slovenija), primjenjujući sondu 830 nm, 100 mV, 2 J/cm<sup>2</sup> svaki drugi dan (slika 3). Kućna terapija i dalje je bila ista.

Na kontrolnom pregledu nakon 7 dana pacijent je naveo da se osjeća još bolje nego pri prethodnom pregledu. Klinički eritem sluznice bio je blaži, broj erozija i njihova veličina bile su manje (slika 4).

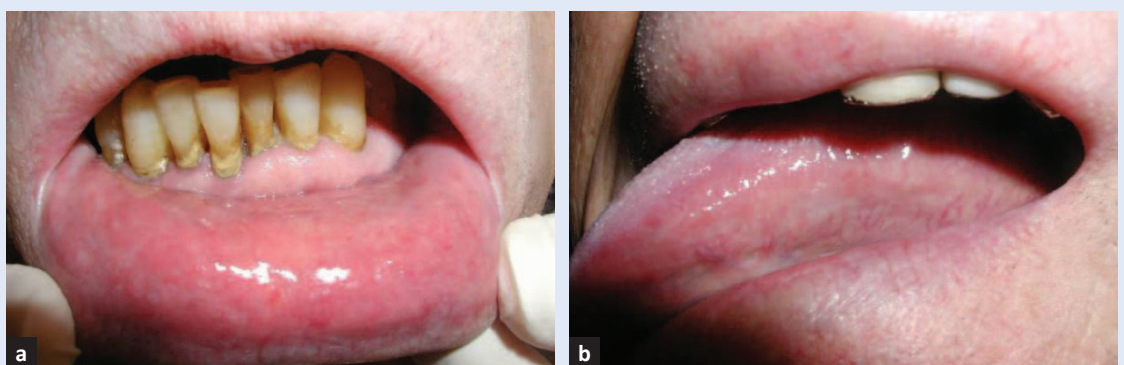Na kontrolnom pregledu nakon 11 dana liječenja, pacijent se osjećao jako dobro. Klinički su gotovo sve erozije bile epitelizirane uz blagu upalu. Jedino je na lijevom lateralnom rubu jezika ostala erozija veličine 8 × 3 mm (slika 5). Oralna higijena

bila je znatno bolja. Za leziju na jeziku i dalje je rađena laserska terapija svaki drugi dan. Lokalna terapija i dalje je bila ista.

Na kontrolnom pregledu nakon 28 dana sve lezije u ustima bile su sanirane. Sada se pacijent počeo žaliti na jaku suhoću usta, naročito noću. Učinjen je sijalometrijski test ukupne nestimulirane sline te je utvrđena kserostomija (0,0 ml/5 min). Pacijentu je u liječenje uveden preparat umjetne sline (Glandosane spray®). Iz liječenja su izbačeni antiseptik i antimikotik, a Caphosol otopinu je i dalje koristio. Pacijentu je učinjeno supragingivno uklanjanje kamenca uz minimalnu traumatu mekih tkiva.

Na kontrolnom pregledu nakon 2 mjeseca pacijent navodi da se dobro osjeća, da nema bolova te da može jesti, piti i govoriti. I dalje navodi suhoću usta. Klinički oralna sluznica bila je uredna bez upale i erozija (slika 6). Sijalometrijsko testiranje ukupne nestimulirane sline i dalje je pokazalo jako smanjenu funkciju slinovnica (0,2 ml/5 min). Na podražaj limunskom kiselinom rezultat sijalometrije bio je bolji (1 ml/5 min). Iz liječenja je izbačena Caphosol otopina. Pacijentu je savjetovano uzimanje bombona bez šećera, guma za žvakanje i blagih limunada za stimulaciju sline te preparat umjetne sline Glandosane spray. Također mu je savjetovano ispiranje usta čajem od korijena bijelog sljeza. Pacijentu je savjetovano održavanje dobre oralne higijene te korištenje zubne paste koja sadrži fluor.

Na kontrolnom pregledu nakon 3 mjeseca pacijent se dobro osjećao. Oralna sluznica bila je zdravog izgleda, no suhoća usta bila je i dalje prisutna. Pacijentu je savjetovano liječenje za suha usta. U redovitim je kontrolama u ordinaciji oralne medicine svakih 6 mjeseci.



**Slika 6.** Nalaz oralne sluznice na kontrolnom pregledu nakon 2 mjeseca. a) Sluznica donje usnice bez upale i lezija; b) sluznica lateralnog ruba jezika bez upale i lezije.

## RASPRAVA

Cilj liječenja oralnog mukozitisa je kontrola bola, oporavak epitela i sprječavanje sekundarnih infekcija<sup>6</sup>. Danas su dostupni brojni preparati i metode liječenja oralnog mukozitisa, no još uvijek ne postoji jedinstveni protokol liječenja oralnog mukozitisa i pojedini onkološki centri imaju vlastite protokole. Protokol koji slijedimo na našoj Klinici za dentalnu medicinu uključuje prilagodbu održavanja oralne higijene, prilagodbu prehrane i potpurnu prehranu, upotrebu sustavnih analgetika i lokalnih anestetika, upotrebu oralnih antiseptika i preparata za oblaganje i poticanje oporavka epitela te niskoenergetsku biostimulativnu lasersku terapiju.

Dobra oralna higijena smanjuje težinu oralnog mukozitisa i prevenira nastanak sekundarnih infekcija<sup>10</sup>. U ovih pacijenata preporučuje se četkanje zuba mekanim ili ultramekanim četkicama poslije svakog jela i spavanja, svakodnevna upotreba interdentalnog konca i obilato ispiranje usta nemedicinskim tekućinama za ispiranje usta (npr. otopinom natrijeva klorida i natrijeva bikarbonata u vodi)<sup>10</sup>. Kada je zbog mukozitisa četkanje zuba jako bolno, savjetuje se upotreba lokalnog anestetika nekoliko minuta prije četkanja i omekšavanje četkice vrućom vodom. Ako i to nije moguće, čišćenje usta i zuba vrši se gazom ili vatom umočenom u vodenu otopinu natrij klorida i natrij bikarbonata. Oralni antiseptici (klorheksidin glukonat) nemaju učinak u liječenju mukozitisa, no njihova upotreba je opravdana za prevenciju i liječenje sekundarnih infekcija te kontrolu plaka<sup>1,12</sup>.

Zbog lezija na oralnoj sluznici konzumacija hrane i pića u ovih pacijenata može biti otežana i bolna. Ovim se pacijentima savjetuje kalorična, mekana i tekuća prehrana bogata vitaminima i bjelančevinama (npr. banane, breskve, mango, lubenica, meki sirevi, jaja, jogurt i puno tekućine)<sup>6,12</sup>. Pacijenti moraju izbjegavati krutu i začinjenu hranu te kiselo voće (grejp, limun, naranče i ananas). Također se savjetuje prestanak pušenja, konzumacija alkohola i kave<sup>12</sup>. Kod teških oblika mukozitisa primjenjuju se enteralna ili parenteralna prehrana<sup>6</sup>. Bol je neugodni simptom koji prati mukozitis. U liječenju ovog bola koriste se lokalni anestetici i sustavni analgetici. Za kratkotrajno ublažavanje bola koriste se lokalni anestetici 2 %-tni lidokain ili ksilokain u obliku gela ili vodica za ispiranje

usta<sup>6,12</sup>. Topikalno ispiranje usta doksepinom, lijekom koji se koristi u liječenju depresije, pokazalo je dugotrajniji analgetski učinak kod mukozitisa<sup>13</sup>. Prema nekim istraživanjima nesteroidni lijek benzidamin hidroklorid (Tantum<sup>®</sup>), koji posjeduje protuupalna, analgetska i anestetička svojstva, pokazao se učinkovit u smanjenju bola i težine oralnog mukozitisa<sup>14,15</sup>. Sustavni analgetici koji se preporučuju u liječenju mukozitisa su nesteroidni i neopioidni analgetici (ibuprofen i acetaminofen), opijati (morfij) i njihova kombinacija. Opijati se preporučuju kod jakog bola, a pri tome dozu, trajanje i učestalost primjene ovih lijekova treba prilagoditi jačini bola<sup>12</sup>. U slučaju našeg pacijenta korišten je lokalni 2 %-tni lidokain gel prije četkanja zuba i sustavni opioidni analgetik tramadol čime je postignuta zadovoljavajuća kontrola bola.

Od lokalnih preparata za oblaganje i poticanje oporavka epitela na hrvatskom tržištu dostupniji su preparati prezasićene otopine kalcija i fosfata (Caphosol otopina<sup>®</sup>) i polivinil-prolidon natrij hijaluronat (Gelclair<sup>®</sup>). Istraživanja su pokazala učinkovitost prezasićene otopine kalcija i fosfata u liječenju oralnog mukozitisa uzrokovanog zračenjem<sup>16-18</sup> i kemoterapijom<sup>17-20</sup>. Ovaj preparat registriran je i kao preparat umjetne sline. Budući da velik broj pacijenata zračenih u području glave i vrata kao komplikaciju razvijaju i suhoću usta, ovaj preparat ima dvostruki terapijski učinak, stoga mu dajemo prednost nad Gelclair<sup>®</sup>. Postoje, međutim, i studije koje nisu pokazale njegovu učinkovitost u liječenju oralnog mukozitisa<sup>21-23</sup>.

Uporaba polivinil-prolidon natrij hijaluronata u liječenju oralnog mukozitisa također ima oprečne rezultate. Tako neke studije potvrđuju njegovu učinkovitost<sup>24-27</sup>, dok je Barber i sur.<sup>28</sup> opovrgavaju. Gelclair ima tri ključna sastojka: 1) polivinil-pirolidon koji formira zaštitni film na sluznici usne šupljine i povećava hidrataciju tkiva; 2) hijaluronsku kiselinu koja oblaže sluznicu i poboljšava hidrataciju tkiva te potiče oporavak epitela i 3) gliceretinsku kiselinu, aktivnu komponentu korijena sladića, koja ima protuupalni i aromatizacijski učinak<sup>24,29</sup>.

Niskoenergetska biostimulativna laserska terapija ili "meka" laserska terapija pokazala se učinkovita u liječenju i prevenciji oralnog mukozitisa uzrokovanog zračenjem i kemoterapijom<sup>30-34</sup>. Svojim djelovanjem laserska zraka smanjuje bol i upalu te

biostimulativnim djelovanjem ubrzava cijeljenje i oporavak epitela<sup>33</sup>. No još uvijek ne postoji jedinstveni protokol o primijenjenoj energiji niti trajanju liječenja. U našem kliničkom radu koristimo diodni Ga-Al-As laser valne duljine 830 nm, izlazne snage 100 mV koji se pokazao učinkovit u liječenju suhoće usta<sup>35</sup>, sindroma pekućih usta<sup>36</sup> i protetskog palatitisa<sup>37</sup>.

Godine 2014. skupina stručnjaka za mukozitis Multinacionalne udruge za potpurnu skrb kod raka i Međunarodnog društva za oralnu onkologiju izdala je smjernice za prevenciju i liječenje mukozitisa<sup>38</sup>. Riječ je o revidiranim smjernicama objavljenim 2004.<sup>39</sup> i 2007. godine<sup>40</sup>. U tim smjernicama temeljem metaanalize u liječenju oralnog mukozitisa uzrokovanog zračenjem u području glave i vrata sugeriraju se: 2 %-tna morfijska otopina za ispiranje usta, 0,5 %-tna doksepin otopina za ispiranje usta, morfij i transdermalni fentilil<sup>38</sup>. Za brojne preparate i postupke, kao što su niskoenergetska laserska terapija, sukralfat, kalcij-fosfat, klorheksidin, slana otopina, natrijev bikarbonat, palifermin i drugi čimbenici rasta i dr., navode da nisu učinkoviti u liječenju ili nema dovoljno kvalitetnih studija temeljem kojih mogu dati preporuku za njihovu upotrebu u liječenju oralnog mukozitisa<sup>38</sup>. Ista skupina stručnjaka naglašava da je liječenje oralnog mukozitisa simptomatsko i uključuje kontrolu bola i potpurnu prehranu<sup>38</sup>. Puno su više preporuka i sugestija dali za prevenciju oralnog mukozitisa<sup>38</sup>. Autori naglašavaju da predstoji još puno rada kako bi se temeljem ovih smjernica oblikovali protokoli i testirala njihova učinkovitost u kliničkoj praksi<sup>38</sup>.

Brojna su istraživanja ukazala na bitnost i učinkovitost dobre oralne higijene, dentalne medicinske pripreme pacijenata prije početka zračenja, primjene protektivnih preparata i laserske terapije u prevenciji oralnog mukozitisa<sup>12,38,41,42</sup>. Danas se zna da se ovim postupcima oralni mukozitis može spriječiti ili, ako ne u potpunosti spriječiti, onda smanjiti njegova težina. Zato su od velike važnosti pregledi i obrada kod doktora dentalne medicine i specijalista oralne patologije koji će pacijentu sanirati patološka stanja u usnoj šupljini, educirati ga o specifičnoj oralnoj higijeni prije i tijekom zračenja, o prilagodbi prehrane te o preventivnim postupcima za oralni mukozitis.

## ZAKLJUČAK

Oralni mukozitis vrlo je neugodna komplikacija zračenja u području glave i vrata. Predstavlja terapijski izazov za kliničare. Kod praćenog pacijenta oralni mukozitis je izliječen te je pacijent uspješno završio radioterapiju. U prevenciji i liječenju oralnog mukozitisa vrlo je važan pravovremeni pregled kod doktora dentalne medicine ili specijalista oralne patologije te dobra suradnja između onkologa, kirurga i doktora dentalne medicine / oralnog patologa.

**Izjava o sukobu interesa:** Autori izjavljuju da ne postoji sukob interesa.

## LITERATURA

- Rodriguez-Caballero A, Torres-Lagares D, Robles-Garcia M, Pachon-Ibañez J, Gonzalez-Padilla D, Gutierrez-Perez JL. Cancer treatment-induced oral mucositis: a critical review. *Int J Oral Maxillofac Surg* 2012;41:225-38.
- Murphy BA. Clinical and economic consequences of mucositis induced by chemotherapy and/or radiation therapy. *J Support Oncol* 2007;5:13-21.
- Peterson DE. Research advances in oral mucositis. *Curr Opin Oncol* 1999;11:261-6.
- Wang R, Wu F, Lu H, Wei B, Feng G, Li G et al. Definitive intensity-modulated radiation therapy for nasopharyngeal carcinoma: long-term outcome of a multicenter prospective study. *J Cancer Res Clin Oncol* 2013;139:139-45. Trotti A, Bellm LA, Epstein JB, Frame D, Fuchs HJ, Gwede CK et al. Mucositis incidence, severity and associated outcomes in patients with head and neck cancer receiving radiotherapy with or without chemotherapy: a systematic literature review. *Radiother Oncol* 2003;66:253-62.
- Lalla RV, Sonis ST, Peterson DE. Management of oral mucositis in patients who have cancer. *Dent Clin North Am* 2008;52:61-77.
- Sonis ST. Pathobiology of oral mucositis: novel insights and opportunities. *J Support Oncol* 2007;5:3-11.
- Rosenthal DI, Trotti A. Strategies for managing radiation-induced mucositis in head and neck cancer. *Semin Radiat Oncol* 2009;19:29-34.
- Sonis ST. Oral mucositis in cancer therapy. *J Support Oncol* 2004;2:3-8.
- McGuire DB, Correa ME, Johnson J, Wienandts P. The role of basic oral care and good clinical practice principles in the management of oral mucositis. *Support Care Cancer* 2006;14:541-7.
- Patel M, Ndlovu NN, Owen CP, Veale R. Properties of a new mouthrinse for patients receiving radiation therapy. *SADJ* 2010;65:410, 412-4.
- Scully C, Epstein J, Sonis S. Oral mucositis: a challenging complication of radiotherapy, chemotherapy, and radiochemotherapy. Part 2: diagnosis and management of mucositis. *Head Neck* 2004;26:77-84.
- Epstein JB, Epstein JD, Epstein MS, Oien H, Truelove EL. Doxepin rinse for management of mucositis pain in patients with cancer: one week follow-up of topical therapy. *Spec Care Dentist* 2008;28:73-7.



13. Epstein JB, Stevenson-Moore P, Jackson S, Mohamed JH, Spinelli JJ. Prevention of oral mucositis in radiation therapy: a controlled study with benzydamine hydrochloride rinse. *Int J Radiat Oncol Biol Phys* 1989;16:1571-5.
14. Kim JH, Chu FC, Lakshmi V, Houde R. Benzydamine HCl, a new agent for the treatment of radiation mucositis of the oropharynx. *Am J Clin Oncol* 1986;9:132-4.
15. Miyamoto C, Wobb J, Micaily B, Li S, Achary M. A Retrospective Match Controlled Study of Supersaturated Calcium Phosphate Oral Rinse (SCPOR) vs. Supportive Care for Radiation-Induced Oral Mucositis. *Journal of Cancer Therapy* 2012;3:630-6.
16. Wayne Taylor D. A Business Impact Study of the Use of a Supersaturated Calcium Phosphate Oral Rinse (SCPOR) in the Prevention and Treatment of Oral Mucositis. *Clinical Medicine and Diagnostics* 2013;3:82-7.
17. Quinn B. Efficacy of a supersaturated calcium phosphate oral rinse for the prevention and treatment of oral mucositis in patients receiving high-dose cancer therapy: a review of current data. *Eur J Cancer Care (Engl)* 2013;22:564-79.
18. Wasko-Grabowska A, Rzepecki P, Oborska S, Barzał J, Młot B, Gawronski K et al. A supersaturated calcium phosphate solution seems to effectively prevent and treat oral mucositis in haematopoietic stem cell transplanted cancer patients – single centre experience. *J BUON* 2012;17:363-8.
19. Waško-Grabowska A, Rzepecki P, Oborska S, Barzał J, Gawroński K, Młot B et al. Efficiency of supersaturated calcium phosphate mouth rinse treatment in patients receiving high-dose melphalan or BEAM prior to autologous blood stem cell transplantation: a single-center experience. *Transplant Proc* 2011;43:3111-3.
20. Rao NG, Trotti A, Kim J, Schell MJ, Zhao X, Amdur RJ et al. Phase II multicenter trial of Caphosol for the reduction of mucositis in patients receiving radiation therapy for head and neck cancer. *Oral Oncol* 2014;50:765-9.
21. Lambrecht M, Mercier C, Geussens Y, Nuyts S. The effect of a supersaturated calcium phosphate mouth rinse on the development of oral mucositis in head and neck cancer patients treated with (chemo)radiation: a single-center, randomized, prospective study of a calcium phosphate mouth rinse + standard of care versus standard of care. *Support Care Cancer* 2013;21:2663-70.
22. Stokman MA, Burlage FR, Spijkervet FK. The effect of a calcium phosphate mouth rinse on (chemo) radiation induced oral mucositis in head and neck cancer patients: a prospective study. *Int J Dent Hyg* 2012;10:175-80.
23. Buchsel PC. Polyvinylpyrrolidone-sodium hyaluronate gel (Gelclair): a bioadherent oral gel for the treatment of oral mucositis and other painful oral lesions. *Expert Opin Drug Metab Toxicol* 2008;4:1449-54.
24. Vokurka S, Skardova J, Hruskova R, Kabatova-Maxova K, Svoboda T, Bystricka E et al. The effect of polyvinylpyrrolidone-sodium hyaluronate gel (Gelclair) on oral microbial colonization and pain control compared with other rinsing solutions in patients with oral mucositis after allogeneic stem cells transplantation. *Med Sci Monit* 2011;17:CR572-6.
25. Smith T. Gelclair: managing the symptoms of oral mucositis. *Hosp Med* 2001;62:623-6.
26. Rasero L, Marsullo M, Dal Molin A. Assessing the effectiveness of Gelclair® in the prevention and therapy of stomatitis in patients undergoing hematopoietic stem-cell transplantation: a randomized trial. *Prof Inferm* 2014;67:15-20.
27. Barber C, Powell R, Ellis A, Hewett J. Comparing pain control and ability to eat and drink with standard therapy vs Gelclair: a preliminary, double centre, randomised controlled trial on patients with radiotherapy-induced oral mucositis. *Support Care Cancer* 2007;15:427-40.
28. Kapoor P, Sachdeva S, Sachdeva S. Topical hyaluronic Acid in the management of oral ulcers. *Indian J Dermatol* 2011;56:300-2.
29. Genot MT, Klustersky J. Low-level laser for prevention and therapy of oral mucositis induced by chemotherapy or radiotherapy. *Curr Opin Oncol* 2005;17:236-40.
30. Genot-Klustersky MT, Klustersky J, Awada F, Awada A, Crombez P, Martinez MD et al. The use of low-energy laser (LEL) for the prevention of chemotherapy- and/or radiotherapy-induced oral mucositis in cancer patients: results from two prospective studies. *Support Care Cancer* 2008;16:1381-7.
31. Bjordal JM, Bensadoun RJ, Tuner J, Frigo L, Gjerde K, Lopes-Martins RA. A systematic review with meta-analysis of the effect of low-level laser therapy (LLLT) in cancer therapy-induced oral mucositis. *Support Care Cancer* 2011;19:1069-77.
32. Gautam AP, Fernandes DJ, Vidyasagar MS, Maiya AG, Nigudgi S. Effect of low-level laser therapy on patient reported measures of oral mucositis and quality of life in head and neck cancer patients receiving chemoradiotherapy--a randomized controlled trial. *Support Care Cancer* 2013;21:1421-8.
33. Fekrazad R, Chiniforush N. Oral mucositis prevention and management by therapeutic laser in head and neck cancers. *J Lasers Med Sci* 2014;5:1-7.
34. Pezelj-Ribarić S, Gržetić N, Muhvić Urek M, Glažar I, Kuiš D. Salivary flow rate before and after low level laser therapy. *International magazine of laser dentistry* 2010;2:6-8.
35. Pezelj-Ribarić S, Kqiku L, Brumini G, Urek MM, Antonić R, Kuiš D et al. Proinflammatory cytokine levels in saliva in patients with burning mouth syndrome before and after treatment with low-level laser therapy. *Lasers Med Sci* 2013;28:297-301.
36. Simunović-Soskić M, Pezelj-Ribarić S, Brumini G, Glazar I, Grzić R, Miletić I. Salivary levels of TNF-alpha and IL-6 in patients with denture stomatitis before and after laser phototherapy. *Photomed Laser Surg* 2010;28:189-93.
37. Lalla RV, Bowen J, Barasch A, Elting L, Epstein J, Keefe DM et al. MASCC/ISOO clinical practice guidelines for the management of mucositis secondary to cancer therapy. *Cancer* 2014;120:1453-61.
38. Rubenstein EB, Peterson DE, Schubert M, Keefe D, McGuire D, Epstein J et al. Clinical practice guidelines for the prevention and treatment of cancer therapy-induced oral and gastrointestinal mucositis. *Cancer* 2004;100:2026-46.
39. Keefe DM, Schubert MM, Elting LS, Sonis ST, Epstein JB, Raber-Durlacher JE et al. Updated clinical practice guidelines for the prevention and treatment of mucositis. *Cancer* 2007;109:820-31.
40. McGuire DB, Fulton JS, Park J, Brown CG, Correa ME, Eilers J et al. Systematic review of basic oral care for the management of oral mucositis in cancer patients. *Support Care Cancer* 2013;21:3165-77.
41. Jawad H, Hodson NA, Nixon PJ. A review of dental treatment of head and neck cancer patients, before, during and after radiotherapy: part 1. *Br Dent J* 2015; 218:65-8.