

Sportske ozljede u djece i adolescenata

Banković, Marko

Master's thesis / Diplomski rad

2023

Degree Grantor / Ustanova koja je dodijelila akademski / stručni stupanj: **University of Rijeka, Faculty of Medicine / Sveučilište u Rijeci, Medicinski fakultet**

Permanent link / Trajna poveznica: <https://um.nsk.hr/um:nbn:hr:184:052736>

Rights / Prava: [In copyright](#)/[Zaštićeno autorskim pravom.](#)

Download date / Datum preuzimanja: **2024-11-02**



Repository / Repozitorij:

[Repository of the University of Rijeka, Faculty of Medicine - FMRI Repository](#)



SVEUČILIŠTE U RIJECI

MEDICINSKI FAKULTET

SVEUČILIŠNI INTEGRIRANI PRIJEDIPLOMSKI I DIPLOMSKI

STUDIJ MEDICINE

Marko Banković

SPORTSKE OZLJEDE U DJECE I ADOLESCENATA

Diplomski rad

RIJEKA, 2023.

SVEUČILIŠTE U RIJECI

MEDICINSKI FAKULTET

SVEUČILIŠNI INTEGRIRANI PRIJEDIPLOMSKI I DIPLOMSKI

STUDIJ MEDICINE

Marko Banković

SPORTSKE OZLJEDE U DJECE I ADOLESCENATA

Diplomski rad

RIJEKA, 2023.

Mentor rada: doc. dr. sc. Ana Bosak Veršić , dr. med.

Diplomski rad ocijenjen je dana _____ u/na

pred povjerenstvom u sastavu:

1. izv. prof. prim. dr. sc. Nado Bukvić, dr. med.
2. nasl. doc. dr. sc. Suzana Sršen, dr. med.
3. doc. prim. dr.sc. Nikola Gržalja, dr. med.

Rad sadrži 48 stranica, 2 slika, 3 tablica, 59 literaturnih navoda.

ZAHVALA

Zahvaljujem se svojoj mentorici doc.dr.sc. Ani Bosak Veršić na iskazanom povjerenju, uloženom trudu i pomoći prilikom pisanja ovog diplomskog rada.

Veliko hvala mojim roditeljima i sestri za sva odricanja i podršku koju su mi pružali tijekom studiranja, ali i u životu. Hvala vam što ste uvijek vjerovali u mene i pružali mi motivaciju i bezuvjetnu ljubav. Veliko hvala mojoj obitelji koja je uvijek bila uz mene te bez vas ovaj uspjeh ne bi bio moguć.

Hvala mojim kolegama, prijateljima i sportskoj ekipi na potpori, zabavi i kvalitetno provedenom vremenu. Učinili ste mi ovaj period života nezaboravnim.

I za kraj, najveće hvala najboljoj curi na svijetu. Hvala ti za pruženu ljubav, podršku i sve lijepe trenutke koje smo proveli zajedno.

SADRŽAJ RADA

1. UVOD	1
2. SVRHA RADA.....	2
3. MUSKULOSKELETNI SUSTAV DJECE	3
4. UTJECAJ TJELESNE AKTIVNOSTI NA ZDRAVLJE	4
5. SPORTSKE OZLJEDE.....	5
5.2. DISLOKACIJE	6
5.2.1. GLENOHUMERALNE DISLOKACIJE.....	7
5.2.2. DISLOKACIJE ZGLOBA LAKTA	8
5.2.3. DISLOKACIJA PATELE.....	8
5.3. PRIJELOMI.....	9
5.3.1. PRIJELOMI KLJUČNE KOSTI.....	11
5.3.2. PRIJELOM HUMERUSA	11
5.3.3. PRIJELOMI PODLAKTICE I RUČNOG ZGLOBA.....	12
5.3.4. PRIJELOMI TIBIJE	12
5.3.5. PRIJELOMI GLEŽNJA.....	12
5.3.6. OZLJEDE KRALJEŽNICE.....	13
5.4. OZLJEDE EPIFIZE	13
5.5. MEKOTKIVNE OZLJEDE.....	15
5.5.1. OZLJEDE MIŠIĆA I TETIVA.....	15
5.6. POSEBNE VRSTE OZLJEDA.....	15
6. DIJAGNOSTIKA	21
6.1. ANAMNEZA I FIZIKALNI PREGLED.....	21
6.2. KLASIČNA RADIOGRAFIJA I KOMPJUTORIZIRANA TOMOGRAFIJA (CT).....	21
6.3. MAGNETNA REZONANCIJA (MR)	22
6.4. ULTRAZVUK (UTZ).....	26
6.4.1. ULTRAZVUČNA DIJAGNOSTIKA PRIJELOMA.....	27
6.4.2. ULTRAZVUČNA DIJAGNOSTIKA MEKOTKIVNIH OZLJEDA.....	28
7. LIJEČENJE.....	29
7.1. LIJEČENJE FRAKTURA	29
7.2. LIJEČENJE ISTEGNUĆA I UGANUĆA	31
8. REHABILITACIJA NAKON SPORTSKIH OZLJEDA.....	33
8.1. REHABILITACIJA NAKON OZLJEDA PLOČA RASTA	34
8.2. REHABILITACIJA STRES FRAKTURA.....	35

8.3.	REHABILITACIJA MIŠIĆNO-TETIVNIH OZLJEDA	35
8.4.	REHABILITACIJA NAKON OZLJEDE LIGAMENTARNOG SUSTAVA	36
9.	PREVENCIJA OZLJEDA	37
10.	RASPRAVA	39
11.	ZAKLJUČAK	41
12.	SAŽETAK	43
13.	SUMMARY	44
14.	LITERATURA	45
15.	ŽIVOTOPIS	49

POPIS SKRAĆENICA I AKRONIMA

ACL (*lat. anterior cruciate ligament*) prednji križni ligament

ALARA (*engl. As Low As Reasonably Achievable*)

AO (*njem. Arbeitsgemeinschaft für Osteosynthesefragen*)

CT (*engl. computed tomography*) kompjutorizirana tomografija

FAST (*engl. Focused Assessment With Sonography in Trauma*)

LSI (*engl. Limb Symmetry Index*) indeks simetrije ekstremiteta

m. (*lat. Musculus*)- mišić

MHz- (*engl. Megahertz*)

MR magnetna rezonancija

NSAID (*engl. Non-steroidal anti-inflammatory drugs*) nesteroidni protuupalni lijekovi

RICE (*engl. Rest, Ice, Compression, Elevation*)

STIR snimke (*engl. Short-TI Inversion Recovery*)

UTZ ultrazvuk

1. UVOD

Sudjelovanje u sportskim aktivnostima sve je prisutnije zbog pozitivnih utjecaja na rast i razvoj djece. Pozitivni utjecaji na zdravlje postižu se kroz fizičku aktivnost, stjecanje motoričkih vještina i socijalnu interakciju. Uz brojne prednosti koje donosi sport, prilikom sportskih aktivnosti može doći i do neželjenih posljedica poput ozljeda. Dječje tijelo i muskuloskeletni sustav u razvoju osobito su podložni ozljedama prilikom tjelesne aktivnosti. Ove ozljede variraju od benignih stanja poput uganuća i istegnuća pa do ozbiljnih prijeloma i dislokacija koji mogu utjecati na daljnji rast i razvoj. Razumijevanje mehanizma nastanka ozljeda, tipova ozljeda, prevencije i zbrinjavanja sportskih ozljeda kod djece od iznimne je važnosti za roditelje, sportske trenere i zdravstvene djelatnike kako bi se zaštitilo zdravlje mladih sportaša. Posljednjih godina, prevalencija sportskih ozljeda je u porastu te im se pridaje sve veća pozornost zbog sve većeg broja djece koja sudjeluju u sportskim aktivnostima, povećanja intenziteta sportskih treninga i ranog usmjeravanja djece prema specifičnim sportskim aktivnostima. Kompetitivnost između mladih sportaša i imperativ napretka mogu zasjeniti važnost prevencije ozljeda prilikom treniranja i primjene adekvatnih metoda treninga.

(1)

2. SVRHA RADA

Svrha rada je pregledno prikazati najčešće sportske ozljede kod djece, njihovu prezentaciju i liječenje. Također, u radu se prikazuju specifičnosti pedijatrijske populacije i ukazuje na nedostatke pojedinih smjernica koje bi uvelike olakšale liječenje i rehabilitaciju sportskih ozljeda kod djece. Naglasak se stavlja i na prevenciju ozljeda kod mladih sportaša koje su danas sve češće.

3. MUSKULOSKELETNI SUSTAV DJECE

Kao što samo ime govori, muskuloskeletni sustav sastoji se od kostiju, mišića, hrskavice, tetiva i ligamenta te čini okvir ljudskog tijela dajući mu oblik i potporu. Kost i također imaju zaštitnu ulogu i služe kao štit organima poput mozga, jetre, slezene, pluća i srca. Međusobnim djelovanjem mišići i kosti omogućuju kretanje pojedinih dijelova tijela, dok zglobovi, hrskavice, tetive i ligamenti međusobno povezuju kosti i mišiće u tijelu. (2) Od rođenja do završetka razvoja, djeca mogu iskusiti razne probleme mišićno-koštanog sustava, a oni mogu biti povezani s ozljedom, biomehaničkim promjenama, držanjem, upalom ili mogu nastati kao rezultat drugih patoloških stanja. Važno je naglasiti kako djeca nisu „odrasle osobe u malom“ te njihov mišićno-koštani sustav nastavlja rasti i razvijati se do 18. godine, a kod nekih i dulje. Ploče rasta važne su za rast kostiju te su pojedine ploče rasta aktivne u različitim životnim razdobljima. Ovo svojstvo ih čini osjetljivima na dobno-specifične ozljede te ozljede povezane uz specifične kosti koje se u tome razdoblju najviše razvijaju. Kako bi u potpunosti shvatili ozljede djece, važno je imati uvid u specifičnosti dječjeg muskuloskeletnog sustava i njegove razlike naspram odraslih ljudi. Određene razlike postoje u anatomskim i fiziološkim kostima djece i odraslih. Dječje kosti pokazuju svojstva boljeg cijeljenja i regeneracije naspram odraslih te se sam mehanizam oporavka razlikuje zbog prisutnosti ploča rasta. Prilikom rođenja, kost novorođenčeta manjeg je denziteta, sastoji se od manje lamela te ima povećanu poroznost nasuprot zreloj kosti. Zbog ovih svojstava, kosti djece pokazuju veću sposobnost savijanja te je potrebna veća apsorpcija energije prije nego li dođe do frakture. Ove razlike u arhitekturi rezultiraju različitim obrascima cijeljenja kod torus fraktura u metafizi i prijeloma zelene grančice kod dijafiza dugih kostiju. Jedna od najistaknutijih razlika između kostiju djeteta i odrasle osobe je prisutnost debelog i masivnog periosta. Iako jak, periost se lako odiže i ispunjava hematoma te je manja vjerojatnost da će doći do puknuća. Periost također služi i stabilizaciji prijeloma te ima ključnu ulogu u remodeliranju i korekciji deformacija.

(3)

Epifizne ploče su relativno slabije nego tetive i ligamenti i manje su elastičnosti te su upravo zbog toga epifize podložnije ozljedama. Mišići i kosti pokazuju povećanu elastičnost i sposobnost bržeg cijeljenja. Adolescencija, kao razdoblje ubrzanog linearnog rasta, podložnija je ozljedama zbog nesrazmjera između snage i fleksibilnosti te promjena biomehaničkih svojstava kosti. Fiziološko opterećenje korisno je za razvoj, ali kontinuirano preopterećenje može dovesti do ozbiljnijih ozljeda zglobova. Niskointenzivni treninzi stimuliraju rast kostiju, dok treninzi visokog intenziteta pokazuju suprotan učinak odnosno inhibiciju razvoja kostiju. Do puberteta mišićna snaga slična je u djevojčica i dječaka, no pod dominantnim utjecajem testosterona, mišićna snaga dječaka počinje prevladavati. Sportske ozljede utječu na kosti i meka tkiva, a budući da je kostur u razvoju, ozljede mogu imati trajne posljedice. Poremećaji ploče rasta kao posljedica sportskih ozljeda može rezultirati neusklađenošću u duljini udova, kutnom deformacijom ili promijenjenom mehanikom zglobova, te može uzrokovati značajan dugotrajni invaliditet. Djeca proizvode više topline u odnosu na tjelesnu masu, imaju nisku sposobnost znojenja, a također imaju tendenciju manjeg unosa tekućine u usporedbi s odraslima. Stoga je toplinska iscrpljenost, osobito u vrućim klimatskim uvjetima, vjerojatnija nego kod odraslih što može rezultirati povećanim brojem ozljeda. (4)

4. UTJECAJ TJELESNE AKTIVNOSTI NA ZDRAVLJE

Pozitivni utjecaj sporta primarno se postiže kroz fizičku aktivnost koja je glavni dio većine sportova, dok se sekundarni učinci vide kroz psihosocijalni i osobni napredak, kasniji početak i manju konzumaciju alkohola. Osobe koje se u mladosti bave sportom pokazuju veći stupanj tjelesne aktivnosti kasnije u životu, te se kroz sport dolazi do znanja o pravilnoj prehrani i očuvanju zdravlja. Iako postoje brojni pozitivni učinci, negativni učinci kao rizik od neuspjeha, ozljeda, poremećaja prehrane i sindroma prenaprezanje (izgaranja) također su prisutni. Pretjerana tjelovježba usporava fizičko sazrijevanje, pogotovo ako je kombinirana s energetsom neravnotežom i emocionalnim stresom, no ne utječe na konačnu tjelesnu visinu.

(5) Tjelesna se aktivnost sve više provodi organizirano te uloga sporta postaje sve važnija kroz godine, djelujući na zdravlje pojedinca i zdravlje zajednice. Zamjenom aktivnog načina života sjedilačkim načinom, prosječni energetske unos raste što dovodi do stvaranja energetskog suviška. Sukladno tome, bilježimo sve veći broj ljudi s prekomjernom tjelesnom težinom što opterećuje zdravlje pojedinca i zajednice. Uz navedene benefite na fizičko zdravlje, tjelesna aktivnost i tjelovježba pokazuju značajne pozitivne učinke na prevenciju i ublažavanje mentalnih bolesti, uključujući simptome depresije i stanja povezanih uz anksioznost i stres. Važno je uzeti u obzir osobni kapacitet, socijalnu situaciju te biološko i psihičko zdravlje kako bi sport bio djelotvoran i poticao razvoj. Dokazi iz kliničkih istraživanja pokazuju odnos doza-činak, te čak i skromne razine imaju bolji učinak od tjelesne neaktivnosti i sjedilačkog načina života. (6)

5. SPORTSKE OZLJEDE

Sportske ozljede definiraju se kao ozljede koje nastaju prilikom vježbanja ili sportskih aktivnosti. One mogu nastati uslijed nesreća prilikom treninga, lošeg provođenja treninga, neadekvatne opreme ili prekomjernog korištenja pojedinog dijela tijela. Koristeći se podacima iz Sjedinjenih Američkih Država, oko 30 milijuna djece i adolescenata bavi se sportskom aktivnošću. U djece mlađe od 14 godina, sportske se ozljede godišnje pojavljuju kod čak 3 milijuna djece. Prevencija ozljeda vrši se adekvatnim zagrijavanjem prije treninga, istezanjem te fokusiranjem vježbi na pojedine mišićne skupine koje se najčešće koriste u pojedinom sportu. Važno je kontinuirano educirati sportaše o pravilnoj prehrani i dostatnoj hidraciji. Posebnu pozornost valja obratiti na sportaše koji se nalaze pod određenim rizikom za razvoj ozljede te pratiti ponašanje, vještine i tehnike svakoga sportaša. Najveća učestalost sportskih ozljeda vidi se kod kontaktnih sportova, dok se najozbiljnije povrede nalaze kod sportaša u individualnim

sportovima. Više se od polovine sportskih ozljeda kod djece događa u toku treninga ili tijekom neorganiziranih sportskih aktivnosti. (7)

5.1. UGANUĆA I ISTEGNUĆA

Uganuće je ozljeda gdje je jedan ili više ligamenata istegnuto, izvrnuto ili puknuto. Ligament je vezivno tkivo poput vrpce koji okružuje zglob i služi njegovoj stabilizaciji tako što povezuju dva susjedna koštana elementa. Uganuća se često vide kod zgloba koljena i gležnja. Kod ovoga tipa ozljede nema luksacije ni frakture zgloba. Najčešći simptomi jesu bolnost, oticanje, pojava modrica te smanjena pokretljivost ozlijeđenog područja. Uganuća su česta u svim sportovima te se prilikom liječenja preporučuje odmor i antinflatorni lijekovi.

Istegnuće je ozljeda u kojoj je mišićno tkivo pretjerano istegnuto ili dolazi do pucanja mišićnih vlakana. Često se naziva i istegnuće mišića, iako isti mehanizam ozljede zahvaća i tetive. Tetive su čvrste, uske vezivne niti koje povezuju mišiće i kost. Istegnuće je često prisutno kod mišića kod kojega dolazi do prenaprezanja ili prekomjernog korištenja. Simptomi koji prate istegnuće jesu bolnost, mišićni spazmi te gubitak snage zahvaćenog mišića. Česta su pojava u svim sportovima, a osobito kod sportova koji uključuju trčanje, skakanje te nagle promjene smjera. Kako bi prevenirali uganuća i istegnuća, pravilno zagrijavanje je potrebno kao i nošenje adekvatne obuće. Vježbe kondicije i snage također pomažu u prevenciji.

5.2. DISLOKACIJE

Dislokacije su ozljede u kojima su koštani okrajci pomaknuti iz njihovog normalnog položaja djelovanjem sile. Najčešći uzrok dislokacije je trauma kao rezultat pada ili ozljeda prilikom sudara kod sportova koju uključuju veliku brzinu. Pretežno su zahvaćeni veći zglobovi. Za razliku od odraslih gdje je najčešće ozlijeđeno rame, kod djece je to zglob lakta. Palac i ostali prsti mogu također biti zahvaćeni ukoliko dolazi do pretjeranog savijanja.

Dislokacija dovodi do deformacije i imobilizacije zgloba te rezultira jakom boli i oticanjem. Ukoliko dođe do deformacije, potrebna je hitna medicinska pomoć kako bi se kosti vratile u prvobitni položaj.

5.2.1. GLENOHUMERALNE DISLOKACIJE

Rameni ili glenohumeralni zglob je najpokretljiviji zglob muskuloskeletnog sustava te obuhvaća niz pokreta u različitim smjerovima. Ove karakteristike čine ga sklonim nestabilnosti. (8) Zglobna nestabilnost događa se zbog labavosti potpornog aparata zgloba što dovodi do prevelike pomičnosti konveksnog i konkavnog zglobnog tijela. Ukoliko dođe do skliznuća glave humerusa iz glenoidalne šupljine, onda govorimo o dislokaciji ili luksaciji. Jednom luksirani zglob podložan je ponavljanim dislokacijama. Ukoliko dolazi do ponavljajućih luksacija govorimo o kroničnoj nestabilnosti zgloba. (9)

Dislokacije glenohumeralnog zgloba se, u pravilu, rijetko događaju prije osifikacija ploče rasta jer ploča rasta predstavlja najslabije područje prilikom pada te su frakture u području epifize vjerojatnija dijagnoza. Kod adolescenata, dislokacije su češće zbog traume, ali uz prisutnost multiaksijalne nestabilnosti. Često se radi o ponavljajućim ozljedama koje su posljedica dobi i traumatske prirode ozljede. Prednja dislokacija ramenog zgloba češća je i obuhvaća od 90 do 95% dislokacija ramena, dok manji dio pada na stražnju dislokaciju. (10) Najčešći simptomi jesu bolnost prilikom abdukcije i vanjske rotacije ramena.

Dislokacije su praćene i mekotkivnim ozljedama, često zahvaćajući rotatornu manžetu ramena i tetive bicepsa. Sportovi koji uključuju ekstenzivno bacanje i korištenje ramenog zgloba, poput bejzbola, praćeni su ozljedama glenoidnog labruma. (11)

5.2.2. DISLOKACIJE ZGLOBA LAKTA

Dislokacijske ozljede lakta česte su u sportovima poput gimnastike i nogometa. One mogu biti udružene s frakturama medijalnog epikondila humerusa, frakturama vrata radijusa te mogu biti praćene ozljedama živca medijanusa, ularnog živca i brahijalne arterije. (11) Najčešće se radi o posteriornim i posterolateralnim dislokacijama te je redukcija pokreta indicirana bez obzira na dob. Posteriorne dislokacije nastaju prilikom pada na ispruženu ruku uz valgus i supinacijski položaj. (12) Ne preporuča se vraćanje sportskoj aktivnosti prije isteka 8-12 tjedana po ozljedi te je indicirana aktivna rehabilitacija. Vraćanje sportu je preporučeno tek nakon povrata punog opsega pokreta u zglobu. (11)

5.2.3. DISLOKACIJA PATELE

Luksacije patele događaju se na 1 od 1000 djece u dobi od 9 do 15 godina. Najčešći uzrok jesu rotirajuće ozljede u kojem je femur rotiran medijalno, a stopalo se nalazi fiksirano na tlu ili se može raditi o direktnoj traumi. (11) Kod djece s normalnom strukturom koljenog zgloba, češći razlog dislokacije je direktna trauma ili direktan pad na koljeno te se ovaj oblik dislokacije vidi u kontaktnim sportovima poput nogometa. Dislokacije mogu nastati i bez direktnog kontakta. Ovaj oblik ozljede vidi se kod igrača bejzbola kod kojih dolazi do dislokacije patele prilikom zamaha palicom. Noga je fiksirana u tlo, a tijelo se rotira prilikom zamaha te patela zaostaje za rotacijom tijela što dovodi do dislokacije. (2) Visoko položena patela ili „patella alta“ pogoduje nestabilnosti zgloba te može biti praćena kroničnom boli niskoga intenziteta zbog patelofemoralnog stress syndroma. Patelo-femoralni stress syndrom stanje je koje se prezentira peripatelarnom bolnošću bez znakova anatomskih abnormalnosti, patelarne nestabilnosti i krepitacija. (13) Često postoji anatomska podloga koja predisponira za dislokaciju patele. Važnu ulogu ima žlijebni kut u kojem se nalazi patela, patelarna i trohlearna displazija kao i visina na kojoj se patela nalazi. (14) Zbrinjavanje uključuje hitnu repoziciju luksirane kosti uz imobilizaciju zahvaćenog zgloba, tjelesni odmor, hladne obloge, kompresije

i elevacije uda. Imobilizacija bi trebala biti limitirana na 3 tjedna kako bi se izbjegla atrofija okolne muskulature i kontraktura zglobova. Statičke vježbe za jačanje mišića stražnje skupine natkoljenice i kvadricepsa počinju se provoditi nakon prestanka bolova te je povratak treninzima predviđen 4-6 mjeseci nakon ozljede. Nažalost, svaki šesti pacijent razvije ponavljajuće dislokacijske ozljede patele te je u takve djece indicirano operacijsko liječenje.

(11)

5.3. PRIJELOMI

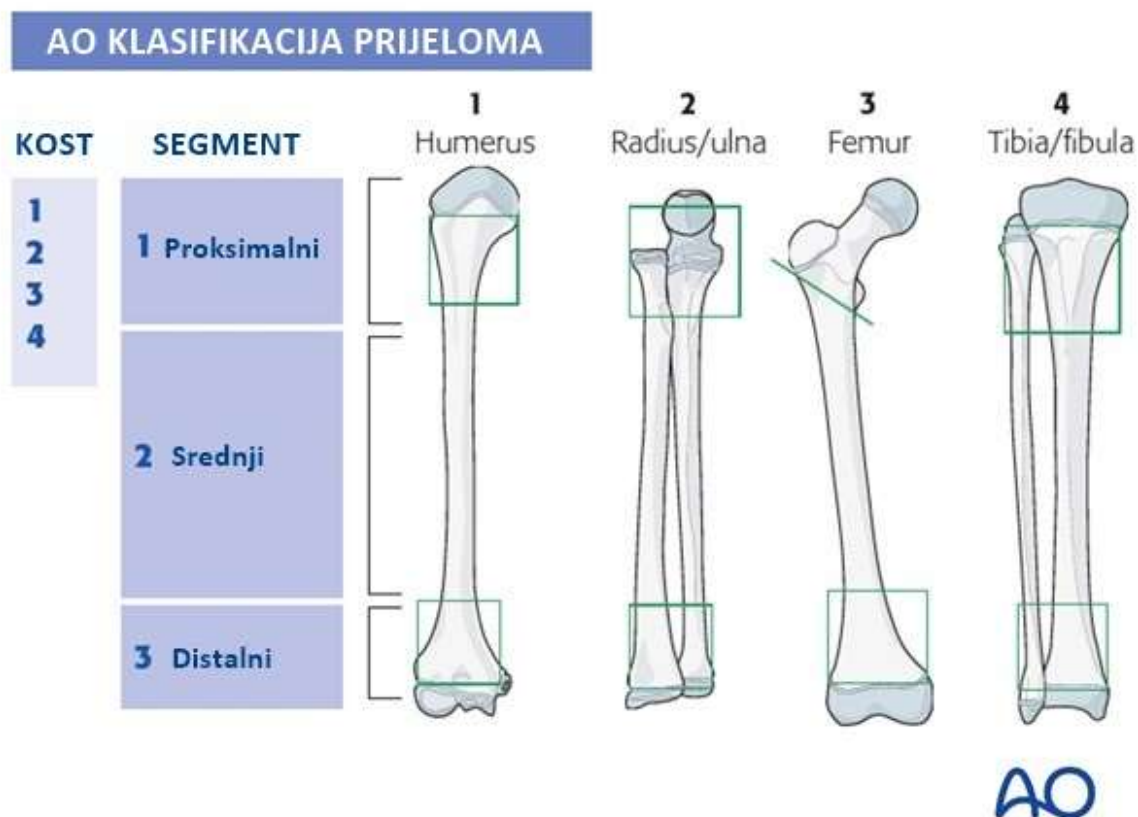
Prijelom ili fraktura je parcijalni ili kompletni prekid kontinuiteta kosti. Nastaje uslijed djelovanja sile na koštano tkivo koja može biti vanjska ili unutarnja, direktna ili indirektna. Djelovanjem sile na kost može dovesti do stvaranja koštanih ulomaka i njihova pomaka.

(Tablica 1.) (15)

Tablica 1. Podjele prijeloma

Podjela prijeloma	Prema pomaku ulomaka	Prema izgledu prijelomne pukotine	Prema broju ulomaka	Prema izgledu kože iznad prijeloma
	Pomak ulomaka u stranu (<i>ad latus</i>)	Poprečni	Bifragmentarni	Otvoreni
	Pomak ulomaka pod kutom (<i>ad axim</i>)	Kosi	Multifragmentarni	Zatvoreni
	Pomak ulomaka prema duljini (<i>ad longitudinalem</i>): a) sa skraćanjem (<i>cum contractionem</i>) b) s produljenjem (<i>cum distractionem</i>)	Spiralni	Kominutivni	
	Pomak ulomaka uz poremećaj njihove rotacije (<i>ad rotationem</i>)	Uzdužni		

Frakture su česte ozljede svih dobni skupina. Dijagnoza prijeloma može biti izazovna jer ovisi o lokaciji prijeloma te položaju ulomaka. Fizikalnim pregledom moguće je utvrditi sigurne i nesigurne znakove prijeloma. Sigurni znakovi prijeloma obuhvaćaju deformitet kosti, patološku gibljivost i krepitacije. U nesigurne znakove ubrajamo oteklinu, bol, promjenu boje kože i parcijalni ili totalni gubitak funkcije. Za dijagnozu često je potrebna radiološka dijagnostika kako bi se potvrdila fraktura i odredio tip prijeloma. Danas se često primjenjuje AO klasifikacija prijeloma u dijagnostičke i kurativne svrhe. (Slika 1.) AO klasifikacija služi se brojevima i slovima, gdje se duge kosti kao što je humerus označavaju s brojem 1, radius i ulna brojem 2, femur brojem 3 i tibija i fibula brojem 4. Drugi broj označava segment kosti zahvaćen prijelomom, tako je proksimalni dio označen brojem 1, srednji dio brojem 2 i distalni dio brojem 3.



Tip prijeloma označava se slovom, jednostavna pukotina-A, prijelom s klinastim ulomkom-B i kompleksni prijelom- C. Zadnji broj u nizu označava izgled lomne pukotine, pa je spiralni prijelom-1, kosi prijelom ($>30^\circ$)- 2 i poprečni prijelom – 3. (15)

Slika 1. AO klasifikacija prijeloma. (16)

Kod djece je cijeljenje kraćega trajanja zbog njihova kontinuirana rasta. U pravilu, kod djece fraktura cijeli nakon nekoliko tjedana dok su kod odraslih potrebni mjeseci. Najbolji način prevencije je siguran i ispravno izveden trening. (17)

5.3.1. PRIJELOMI KLJUČNE KOSTI

Ključna kost karakteristična je zakrivljena oblika, povezuje aksijalni i apendikularni skelet. Frakture se najčešće događaju u području srednje trećine kosti, dok su prijelomi medijalne trećine najrjeđi. Kroz povijest, metoda izbora bila je konzervativno liječenje osim u slučaju težih oblika fraktura poput otvorenih prijeloma. Recentna istraživanja pokazuju bolje rezultate kod otvorenih pristupa i fiksacije. Prijelomi ključne kosti česti su u kontaktnim sportovima, sportovima koji uključuju direktan pad na rame ili pad s ispruženom rukom. Sportski prijelomi klavikule iznose nešto manje od 50% ukupnih prijeloma klavikula. Najveći broj prijeloma vidi se kod rekreacijskog i kompetitivnog biciklizma, a na drugom mjestu nalazi se nogomet. (18)

Veličina deformiteta je proporcionalna s dobi djeteta, odnosno što je dijete mlađe, deformitet je manji zbog prijeloma „zelene grančice“ i težeg pucanja periosta. Komparativne radiografske snimke su od koristi ukoliko mjesto prijeloma zahvaća osifikacijske centre. Imobilizacija se primjenjuje u trajanju od 2 do 3 tjedna te je oporavak izvrstan. (11)

5.3.2. PRIJELOM HUMERUSA

Prijelomi metafize su česti, osobito u starije djece. Obično prijelomi nastaju indirektnim mehanizmom te je rijetko potrebna korekcija deformiteta. Razlog tome je velika adaptabilnost ramenog zgloba i visoka sposobnost remodeliranja kosti djeteta. Suprakondilarne frakture humerusa nastaju uslijed pada na ispruženu ruku. Najčešće se distalni okrajak humerusa pomiče straga te ploče rasta mogu biti zahvaćene. Prijelom može biti povezan s ozljedama krvnih žila i živaca koje se ne smiju previdjeti. Važno je manipulacijom ekstremiteta dovesti koštane

ulomke u prvotnu poziciju te pozicija imobilizacije mora biti u fleksiji ili ekstenziji, ovisno o tipu frakture. Ukoliko dođe do ozljede brahijalne arterije, hitno kirurško liječenje metoda je izbora. Ako se radi od prijelomu sa zadovoljavajućim razmakom između zglobnih tijela, no koštani elementi su nestabilni, moguće je provesti fiksaciju perkutanom postavljanjem Kirschnerovih žica. Lakatni zglob podložan je stvaranju post-traumatske kontrakture uz zahvaćanje ploča rasta koje mogu dovesti do deformiteta ekstremiteta. Varusna deformacija u obliku kundaka puške česta je komplikacija prijeloma u području lakta. (11)

5.3.3. PRIJELOMI PODLAKTICE I RUČNOG ZGLOBA

Najčešći uzrok prijeloma podlaktice i ručnog zgloba je indirektna trauma zbog pada na ispruženu ruku. Svaka razina podlaktice može biti zahvaćena, no najčešće se radi o prijelomima distalne trećine. Kod mlađe djece, dozvoljen je veći stupanj angulacije, a kod djece starije od 12 godina, angularni deformitet bi se trebao ispraviti. Koštani okrajci bi se manipulacijom trebali dovesti u zadovoljavajući položaj, no ukoliko to nije moguće valja pristupiti kirurškom liječenju i otvorenoj repoziciji koštanih ulomaka. (11)

5.3.4. PRIJELOMI TIBIJE

Prijelomi trupa tibije na 3. su mjestu najčešćih fraktura dugih kostiju djece, iza nadlaktične i natkoljenične kosti. (19) Prijelomi tibije, osobito trupa, najčešće su frakture koje nastaju na skijanju. (20) Metoda liječenja ovisi o odnosu koštanih ulomaka te je konzervativno liječenje metoda izbora za frakture s minimalnim pomakom. Metoda izbora za kompleksne i otvorene prijelome je stabilna fiksacija. (11)

5.3.5. PRIJELOMI GLEŽNJA

Ozljede gležnja koje nastaju rotacijskim mehanizmom, razlikuju se kod djece i odraslih. Generalno, frakture u području gležnja kod djece pokazuju minimalne pomake. Ukoliko je zahvaćena zglobna površina, indiciran je otvoren pristup i stabilna fiksacija. (11)

5.3.6. OZLJEDE KRALJEŽNICE

Uslijed traume kod djece, frakture cervikalnog dijela kralježnice rjeđe su nego kod odraslih. Kod djece mlađe od 12 godina najčešća ozljeda kralježnice uključuje atlanto-aksijalni i atlanto-okcipitalni zglob, iako se ozljede mogu naći na svim razinama kralježnice. Prevertebralno oticanje mekih tkiva uvelike olakšava dijagnozu uz pomoć lateralnih snimaka. Kod djece je blaga prednja inklinacija kralježaka normalna zbog nedovršene osifikacije te je spondiloliza do 2 mm prihvatljiv nalaz u području gornjeg dijela kralježaka cervikalnog dijela. Sportovi s najvećim rizikom za spinalne ozljede jesu visoko-kontaktne sportovi poput američkog nogometa te sportovi poput skakanja s daske, skijanje, gimnastika i sportovi koji uključuju trampoline. Sportske aktivnosti odgovorne su za 16 do 27% akutnih cervikalnih ozljeda kod djece. (11, 21)

5.4. OZLJEDE EPIFIZE

Prijelomi u pedijatrijskoj populaciji zahvaćaju ploče rasta u 15 do 18% slučajeva. Ove ozljede prvi je opisao Focuhher davne 1863. godine, dok je za prvu klasifikaciju zaslužan Poland 1898. godine. Klasifikacija koja je danas važeća je Salter-Harrisova klasifikacija koja je nastala 1963. godine. (Slika 2.) Dr. Salter i dr. Harris prvi su prepoznali da se ozljeda događa u području zone kalcifikacije te da ona predstavlja najslabije mjesto zbog tranzicijske zone neosificiranog dijela kosti prema osificiranom dijelu. (22)

SALTER-HARRIS KLASIFIKACIJA	
TIP	KARAKTERISTIKE
I	Lomna linija prolazi kroz ploču rasta te dolazi do odvajanja epifize i metafize
II	Lomna linija prolazi kroz ploču rasta i zahvaća metafizu stvarajući koštani fragment
III	Lomna linija prolazi kroz ploču rasta i zahvaća epifizu ulazeći u zglob
IV	Lomna linija prolazi kroz metafizu, ploču rasta i epifizu te stvara koštani fragment
V	<i>Crush</i> - ozljeda ploče rasta

Slika 2. Salter-Harrisova klasifikacija prijeloma u području ploče rasta kostiju. (23)

Ozljede ploče rasta česte su u pedijatrijskoj populaciji i čine otprilike 30% svih ozljeda kostiju, a osobito su česte kod adolescenata. Djeca koja učestvuju u sportskim aktivnostima pokazuju veću incidenciju za nastanak ozljede. Dječaci pokazuju dva puta veću sklonost ovim ozljedama nego djevojčice. Najčešće ozljede ploče rasta zahvaćaju falange te na njih opada 30% ovih ozljeda. Postoje dvije krvne opskrbe ploče rasta: žile koje dolaze iz područja epifize i opskrbljuju stanice zone mirovanja i žile koje dolaze iz područja metafize i opskrbljuju zonu enhondralne osifikacije. Ove žile češće dolaze iz periosta koji prekriva epifizu ili s ruba ploče rasta ukoliko se epifiza nalazi intraartikularno. Ozljede ovoga područja mogu lako oštetiti ovaj sustav krvne opskrbe što može dovesti do zastoja u rastu. (17)

5.5. MEKOTKIVNE OZLJEDE

5.5.1. OZLJEDE MIŠIĆA I TETIVA

Ozljede mišića i mišićno-tetivne jedinice u mladih sportaša mogu zahvatiti različite lokacije. Područje visokog rizika za nastanak ozljede je mišićno-tetivna jedinica, poglavito na mjestu gdje tetiva inserira na nezreli dječji skelet u području apofizne hrskavice. Rast se događa u području apofizne ploče rasta gdje su tetive i ligamenti pričvršćeni. Tijekom razdoblja brzog rasta, zbog pojačanog djelovanja sile koja djeluje na kost u području mišićnih pripoja, dolazi do razvoja patoloških stanja koja variraju od upale na apofizi (apofizitis) pa sve do potpunog odvajanja struktura na apofizi (avulzijski prijelom). Kod djece se rijetko javlja tendinitis ili bol u području središnjeg dijela tetive jer je tetivna insercija slabija struktura od trbuha tetive, a razlog tome je nezrelost. Stoga je apofiza ranjivija i daje simptomatologiju prije samog središnjeg dijela tetive. Primjeri često vidljivih mjesta apofizitisa u djece uključuju tibijalnu kvržicu (Osgood-Schlatterova bolest), donji pol patele (Sinding-Larsen-Johanssonovo ili Jumperovo koljeno) i kalkaneus (Severova bolest). Ova su mjesta podložna nastanku ozljede zbog djelovanja jakih vlačnih sila velikih mišića koji dovode do upale i boli, poput kvadriceps femorisa u koljenu i gastroknemijus/soleusa u stopalu/gležnju. U području trbuha mišića također mogu nastati ozljede, kao što je mišićno istegnuće, ali je incidencija mnogo manja nego kod odraslih. (11, 24)

5.6. POSEBNE VRSTE OZLJEDA

5.6.1. NOKAUT

Nokaut je obarajući udarac te je kriterij za završetak borbe u nekoliko borilačkih sportova poput boksa, kickboksa, karatea i nekih oblika taekwon-doa i ostalih sportova koji uključuju udarce. Iako se u borilačkim sportovima u dječjoj populaciji teži minimalnom kontaktu, ove su ozljede ipak moguće i nažalost sve prisutnije. Pojam nokaut se često veže uz iznenadni

traumatski gubitak svijesti, a čiji je uzrok fizički udarac. Dovoljno jaki udarac u glavu može uzrokovati potres mozga ili podražaj karotidnog sinusa koji dovodi do sinkope.(7)

5.6.2. HRVAČKO UHO

Hrvačko uho, ili kolokvijalno zvano, „uho kao cvjetača“ naziv je za deformitet uha kojeg uzrokuje tupa trauma ili neki drugi oblik ozljede, a često se događa u sportu poput hrvanja i boksa. Ukoliko se ne liječi, ozljeda dovodi do smanjenog protoka krvi i do oštećenja tkiva. Ovo rezultira kvrgavim izgledom uha koje podsjeća na cvjetaču. Najčešći uzrok hrvačkog uha je udarac u uho ili repetitivni udarci u uho koji dovode do hematoma ili malih krvnih ugrušaka koji sprječavaju daljnji dotok krvi i potrebnih nutrijenata za rezoluciju ozljede. Ova ozljeda može nastati i ako dođe do odvajanja kože od hrskavice te se novostvorena šupljina ispuni krvlju. Ovaj tip ozljede kod djece, prevenira se nošenjem protektivnih kaciga, no ukoliko dođe do ozljede potrebna je rana intervencija kako bi se spriječili trajni deformiteti. (7) (25)

5.6.3. BOLOVI ISPOD DESNOG REBREN OG LUKA

Radi se o mišićnim spazmima ošita koji nastaju povremeno tijekom naporene tjelovježbe. Najčešće se bol pojavljuje ispod desnog rebrenog luka, te je mladi sportaši opisuju kao oštru bol, a prestaje završetkom tjelesne aktivnosti. Točan uzrok pojave boli još uvijek nije poznat, no razvile su se pojedine teorije. Smatra se da bolovi nastaju zbog mišićnog grča dijafragme, koja zbog ubrzanog disanja i veće ekspanzije pluća, dovodi do pritiska na abdominalne organe. (7) (26)

5.6.4. BOLNOST DONJEG DIJELA LEĐA

Bolnost u predjelu donjeg dijela leđa može biti uzrokovana širokim spektrom stanja koja obuhvaćaju spinalne mišiće, živce, kosti, intervertebralne diskove i tetive lumbalnog dijela kralježnice. Liječenje mora biti usmjereno prema specifičnom uzroku i mora se pristupiti individualizirano. Tjelovježba se pokazala dobrom prevencijom za bolnost lumbalnog dijela te je korisna u prevenciji ponovnog javljanja boli. (7) (27)

5.6.5. TENISKI LAKAT

Lateralni epikondilitis, poznat kao „teniski lakat“, stanje je koje nastaje zbog prekomjernog korištenja nadlaktice, podlaktice i šake, a karakteriziran je bolnošću u području zgloba lakta. Bol je uzrokovana kroničnim tendinitisom ekstenzornih mišića, poglavito *m. extensor carpi radialis brevis*. (28) Ovo je stanje karakteristično za starije sportaše u dobi od 35 do 50 godina, ali se često nalazi i kod djece tenisača. Iako naziv implicira kako se radi o ozljedi koja zahvaća tenisače, ovo se stanje često viđa i u sportovima poput košarke, odbojke, rukometa, bejzbola, američkog nogometa i ragbija. Teniski lakat uključuje područje lateralnog epikondila humerusa za kojeg se hvataju tetive i mišići. Ozljede zbog prekomjernog korištenja mogu zahvatiti i stražnji dio lakta. Najčešće je zahvaćena dominantna ruka, iako u nekim slučajevima i nedominantna ruka može biti zahvaćena kao i obje ruke. (7) (29)

Preventivne mjere uključuju zagrijavanje prije vježbe, dobru tehniku, izbjegavanje pretjeranog treninga i prikladnu kondicijsku spremu. Čimbenici koji prolongiraju simptome dulje od 6 mjeseci, upućuju na pretjeranu krutost reketa, neadekvatnu debljinu drške reketa, neiskustvo i lošu tehniku. (28)

Radiogrami lakta pokazuju normalan nalaz. Liječenje se sastoji od izbjegavanja tjelesne aktivnosti, hladnih obloga, nesteroidnih protuupalnih lijekova (NSAID), zamjenu reketa i prilagodbu treninga. Ukoliko bolnost ne prođe u razdoblju od godine dana, indicirano je kirurško liječenje. Metoda izbora je bušenje lateralnog epikondila kako bi se stimuliralo cijeljenje i rezolucija upale. (28)

5.6.6. BACAČKE OZLJEDE LAKTA

Bacačke ozljede lakta nastaju ukoliko dođe do oštećenja kostiju, mišića, tetiva i ligamenata zgloba lakta i podlaktice. Pokret bacanja dovodi do istežanja struktura na medijalnoj strani lakta, dok se strukture na lateralnoj strani komprimiraju. Incidencija ozljeda se povećava sa starošću sportaša koji postaju sve aktivniji u sportu. Razlog tome je produljenje sezone čime se povećava broj utakmica i veća razina kompetitivnosti. (30) Kumulativnim djelovanjem, oštećenje dovodi do restrikcije pokreta, upale i boli što dovodi do formiranja ožiljkastog tkiva, koštanih izbočina i depozita kalcija. Tjelesnim rastom i starenjem skeleta, ozljede prelaze s ozljeda apofiza na ozljede središnjeg dijela medijalnog kolateralnog ligamenta. Ukoliko se ne liječi, ovo stanje može dovesti do stvaranja pritiska na okolne strukture poput krvnih žila i živaca što opskrbljuju podlakticu. Najčešći uzrok ovog stanja jesu repetitivni pokreti i prekomjerno korištenje lakta, loša tehnika, neadekvatan izbor opreme, slaba tjelesna sprema i kondicija, loše trenerske metode i sudjelovanje u višestrukim sportskim aktivnostima. (7)

Iako bejzbol i drugi sportovi, poput bacanja koplja, u kojima je često prisutan valgusni stres lakta, imaju slične pokrete gornjeg ekstremiteta, učestalost i raznolikost ozljeda od prekomjernog opterećenja razlikuje se u svakom sportu. Kod mladih bacača koplja, najčešća ozljeda zahvaća direktno medijalni kolateralni ligament. Uzrok tome je dob sudionika pri kojoj počinje trenirati i dob na početku natjecateljske sezone. Na primjer, u bejzbolu, Little League World Series održava se za sportaše mlađe od 13 godina, s djecom koja počinju s natjecateljskim igrama mnogo godina ranije. Kod mladih igrača bejzbola najčešće prijavljena medijalna ozljeda lakta je "lakat maloligaša" koji se javlja u gotovo 25% sportaša. Nasuprot tome, državno natjecanje u bacanju koplja počinje tek u srednjoj školi. Iz ovih podataka zaključujemo da učestalost i specifično mjesto ozljede medijalnog dijela lakta ovisi o razvojnem statusu sportaša i dobi pri početku sudjelovanja u visokofrekventnim i visokointenzivnim natjecateljskim igrama. (30)

5.6.7. ČEKIČASTI PRST ILI MALLEET FINGER

Čekičasti prst je deformitet prsta uzrokovan oštećenjem ekstenzorne tetive prsta. Uzrok ovoj ozljedi može biti udarac loptom ili nekim drugim objektom u vrh prsta koji dovodi do forsiranog savijanja te zbog prijenosa sile dolazi do oštećenja tetive. Ukoliko se radi o jakom udarcu, sila može dovesti i do avulzijske frakture. Prilikom ove ozljede, vršak prsta je spušten, flektiran, te se aktivnom kretanjom ne može ispraviti. Prst može biti osobito bolan i otečen ukoliko je udružen s frakturom. (7) Metoda izbora bi trebalo biti konzervativno liječenje. Zahvaćeni prst potrebno je imobilizirati u položaju hiperekstenzije u distalnom interfalangealnom zglobu. (31)

5.6.8. TRKAČKO KOLJENO

Najčešći uzrok boli u koljenu kod mladih sportaša je patelofemoralni bolni sindrom, poznat kao i idiopatska bol u prednjem dijelu koljena. Iako obuhvaća spektar anatomskih i biomehaničkih stanja, najčešći uzrok patelofemoralnom sindromu je ozljeda koja nastaje prenaprežanjem. (32) Kako se sve više djece uključuje u sportske aktivnosti i trčanje, došlo je do značajnog porasta ozljeda zbog prenaprežanja. Mladi sportaši s otvorenim pločama rasta osjetljivi su na jedinstvene ozljede prekomjernog opterećenja koje uključuju apofize, zglobnu hrskavicu i ploču rasta. (33)

Trkačko koljeno, iako često kod trkača, može zahvatiti i ostale sportove koji uključuju kretanje savijanja koljena poput hodanja, vožnje bicikla i skakanja. Obično uzrokuje bol u području ivera. Repetitivni pokreti u koljenu koji se događaju prilikom trčanja dovode do iritacije na mjestu gdje se iver oslanja na bedrenu kost. Iritacija može dovesti do iznenadne i oštre boli, ali i do kronične tupe boli. Ukoliko se isključi oštećenje zglobne hrskavice, ovo se stanje može liječiti mirovanjem, hladnim oblozima, kompresijom i elevacijom ekstremiteta uz primjenu protuupalnih lijekova i fizioterapije. (7)

5.6.9. SKAKAČKO KOLJENO

Patelarni tendinitis ili patelarna tendinopatija, poznati kao skakačko koljeno, upala je ili ozljeda tetive koja povezuje patelu s tibijom. I skakačko koljeno je ozljeda koja nastaje zbog prenaprezanja, a često nastaje kod sportaša koji se bave sportovima koji uključuju mnogo skakanja poput atletike (skok u vis), košarke, odbojke, gimnastike, trčanja te nogometa koji može pretjerano opteretiti koljeno. (7) Poput teniskog lakta, patološko stanje vezano je uz spoj tetive i kosti što ukazuje da je tetivno-koštani spoj visoko senzitivna na prenaprezanje. (34) Ovi sportaši imaju 40-50% veći rizik nastanka skakačkog koljena. (35) Najveća incidencija pojave simptoma je nakon 15. godine života, s nešto nižom stopom incidencije između 20. i 25. godine. (34)

5.6.10. TRKAČKA POTKOLJENICA (SHIN SPLINT)

Trkačka potkoljenica označuje bol uzduž tibije. Ovo stanje, koje se medicinski naziva i medijalni tibijalni stres sindrom, često je u trkačkim i plesačkim sportovima. Trkačka potkoljenica pojavljuje se češće kod sportaša koji su povisili intenzitet treninga ili promijenili rutine treninga. Mišići, tetive i koštano tkivo postanu pretjerano aktivni zbog povećane aktivnosti što dovodi do bolnosti. Sportaši opisuju ovu bol kao difuznu. Veći udio djece s ovim stanjem može se liječiti poštedom tjelesne aktivnosti i hladnim oblozima. (7) Rizični faktori za razvoj ovog stanja jesu pretjerani intenzitet treninga, neadekvatna obuča, nestabilnost zgloba gležnja, slabost stražnje skupine mišića potkoljenice i povećani indeks tjelesne mase. (36)

5.6.11. UGANUĆE NOŽNOG PALCA (TURF TOE)

„Turf toe“ naziv je za uganuće nožnog palčanog zgloba. Iako se često povezuje s djecom koja igraju nogomet na umjetnoj podlozi poput umjetne trave, može zahvatiti i druge sportaše poput košarkaša, hrvača, gimnastičara i plesača. (7) Ozljeda nastaje zbog opetovanog snažnog upiranja nožnog palca u podlogu kao kod trčanja i skakanja, a razlog je hiperekstenzijska ozljeda plantarnog dijela stopala u području prvog metatarzofalangealnog zgloba.

Konzervativno liječenje obuhvaća redukciju pokreta i imobilizaciju, a kirurško liječenje sastoji se od plantarne tendodeze. (37)

6. DIJAGNOSTIKA

6.1. ANAMNEZA I FIZIKALNI PREGLED

Prilikom pristupa ozlijeđenom djetetu, važno je započeti s osnovnim trauma pregledom koristeći se ABC akronimom gdje A označava *Airway* ili dišni put, putem B procjenjujemo *Breathing* odnosno disanje, te dolazimo do C gdje procjenjujemo *Circulation* odnosno cirkulaciju. Nakon evaluacije ovih stavki, potrebno je procijeniti ostale ozljede ukoliko postoje. U traumatološkom pregledu, potrebno je procijeniti mehanizam nastanka ozljede kako bi procijenili ozbiljnost situacije. Procjena kože je važna u otkrivanju otvorenih prijeloma, a posebnu pozornost valja obratiti na male rascjepke kože ili eventualnu napetost kože iznad ozlijeđenog mjesta. Neurovaskularni pregled je neophodan za otkrivanje bilo kakvog poremećaja prije bilo koje vrste intervencije. Trebalo bi procijeniti mišićne odjeljke kako bi otkrili eventualni kompartment sindrom koji može nastati kod mehanizma ozljede s visokom energijom. Obzirom da se radi o pedijatrijskoj populaciji, važno je tražiti znakove traume nastale nasiljem. Trauma nastala nasiljem može se manifestirati kao ortopedska ozljeda te obično uključuje prijelome u području metafize, prijelome u različitim stadijima cijeljenja, višestruke prijelome i odvajanje epifize od metafize. (17, 38)

6.2. KLASIČNA RADIOGRAFIJA I KOMPJUTORIZIRANA TOMOGRAFIJA (CT)

Radiološka dijagnostika veoma je koristan alat u dijagnostici pedijatrijskih ozljeda, ali dolazi s nizom specifičnosti i teškoća u usporedbi s odraslom populacijom. Kod djece je potrebno više truda kako bi se postigle kvalitetne slike, često uz sedaciju djece, potrebna je posebna edukacija radiologa zbog tjelesnih promjena koje dijete prolazi prilikom sazrijevanja

te zahtijeva razumno korištenje ovih dijagnostičkih metoda zbog izloženosti ionizirajućem zračenju. Jedan od najvećih izazova je zadobiti dječje povjerenje i suradljivost, osobito kod djece koja su u bolovima. Važno je snimiti kvalitetne snimke kako bi se izbjeglo dodatno snimanje, a time i veća količina zračenja. Dječja populacija podložnija je ubrzanom rastu, a time i većoj senzitivnosti prema radijaciji i njenim štetnim svojstvima. Kako bi se izbjegla štetna svojstva ionizirajućeg zračenja, koristi se princip ALARA (*As Low As Reasonably Achievable*), gdje se teži što je moguće manjoj dozi zračenja. (39)

Slikovna dijagnostika skeletnih struktura primarno započinje klasičnim radiografskim snimaka koje imaju važnu ulogu u dijagnostici patoloških stanja kostiju. Najčešće patološko stanje kostiju djece je koštana trauma. Negativni nalaz na radiološkim snimkama može umanjiti brigu roditelja i djeteta jer se time najčešće isključuje koštana patologija. Važno je obratiti pozornost na tehniku snimanja kako bi se dobile kvalitetne dijagnostičke snimke. (40)

Iako je primarna traumatološka indikacija za korištenje kompjutorizirane tomografije kod djece moždana i abdominalna trauma, CT se koristi i kod neurovaskularnog deficita kod koštane traume ekstremiteta zbog jasnijeg prikaza vaskularnih struktura. (41)

6.3. MAGNETNA REZONANCIJA (MR)

Posljednjih desetljeća, uloga magnetsko rezonantne dijagnostike u stalnom je porastu te je postala vrlo koristan alat u evaluaciji ozljeda mekog tkiva. Radiogrami i kompjutorizirana tomografija ograničeni su na evaluaciju kosti i veličinu i izgled zglobnih pukotina, dok je njihova uloga u prikazu mišića i tetiva limitirana. MR pogotovo je korisna kod prikaza mišića zbog visoke anatomske rezolucije i visoke senzitivnosti te je korisna u detekciji akutnih i kroničnih mekotkivnih abnormalnosti. Ove karakteristike magnetno rezonantne slikovne dijagnostike dozvoljavaju prikaz specifičnih obrazaca ozljeda koji vode do preciznije dijagnoze te služe stupnjevanju ozbiljnosti ozljede. Precizna procjena mišićnih ozljeda pomoću MR ima

važnu ulogu u određivanju plana liječenja i prognoze ozlijeđenih sportaša. (42) MR je sigurna dijagnostička metoda, no zbog jakog magnetskog polja valja uzeti u obzir metalne implantate, neurokirurške klipse i sl. kako bi se spriječila migracija implantata ili dovela do prekomjernog grijanja. Uz jako magnetno polje, kod 1% pacijenta problem predstavlja i klaustrofobija. Iako MR nije potreban kod jasnih ozljeda, sposobnost da razluči stupanj i opseg ozljede i odredi daljnji tijek liječenja čini ga vrlo korisnim alatom u dijagnostici mekotkivnih ozljeda. (43)

Većina stanja koja uzrokuju bolest mišića ili traumu pokazuju veći stupanj odlaganja vode što dovodi do prolongacije T2 prikaza i hiperintenzivnosti signala prilikom snimanja. Dolazi do nakupljanja tekućine, osmotski aktivnih iona i laktata u ekstracelularnom prostoru. (42)

Mehanizam ozljede mišića može biti direktan ili indirektan. Direktan mehanizam ozljede uključuje tupu ili penetrirajuću traumu. Primjer tupe traume je kontuzija dok primjer penetrirajuće traume je laceracija. Mišići koji leže bliže kosti češće su zahvaćeni tupom traumom te nije rijetkost naći selektivnu ozljedu m. vastusa intermediusa natkoljenice ili m. brachialis gornjeg ekstremiteta. Unutar samog mišića, ozljeda može biti fokalna ili difuzna. Zbog upale, edema i intersticijskog krvarenja između mišićnih vlakana, cijeli mišić može postati natečen te pokazuje hiperintenzitet signala u T2 ili STIR snimkama. Alternativno, može se razviti fokalni hematoma. Hematomi udruženi s kontuzijom češće su intramuskularni nego intermuskularni. Intramuskularni hematomi su u pravilu rjeđi, no potrebno je i do 3 puta dulje vrijeme za njihovu rezoluciju. Intramuskularni hematomi lako se previde jer uzrokuju manje boli i klinički se teže otkriju što često dovodi do preranog vraćanja aktivnosti i povećanja rizika od ponovne ozljede. Kontuzije su samolimitirajuće bolesti koje prolaze unutar 3 do 4 tjedna. Vrlo rijetko, ekspanzirani hematoma može dovesti do pritiska na okolne strukture i dovesti do razvoja kompartment sindroma te je potrebna hitna evakuacija. (44)

Indirektna trauma uključuje mišićna istegnuća, odgođenu mišićnu bolnost, sindrom kroničnog pretjeranog korištenja i sindrom kroničnog kompartment sindroma uslijed napora. Mišićna istegnuća zahvaćaju veliki postotak sportaša te se najčešće radi o blagim ozljedama koje prolaze na konzervativnu terapiju. Mišići koji su predisponirani za nastanak ove ozljede jesu m. biceps femoris, m. rectus femoris i m. gastrocnemius i pokazuju slične karakteristike. Oni prelaze preko više od jednog zgloba, ekscentrično se kontrahiraju i imaju veliki postotak tipa 2 mišićnih vlakana poznatih još kao i brza mišićna vlakna. Mišićna kontrakcija nije dovoljna za razvoj ozljede već mora biti povezana uz mišićno istežanje. Služeći se MR, mišićna istegnuća dijele se u 3 stupnja. (Tablica 2.) (42)

Tablica 2. Klasifikacija mišićnih istegnuća po MR s kliničkim obilježjima

Klasifikacija	% oštećenja mišićnih vlakana	Nalaz MR	Bolnost/upala	Funkcionalni deficit	Vrijeme oporavka
1. Stupanj	Blago <5%	Blago povišenje T2 intenziteta lokalizirano u području mišićno tetivnog spoja, bez diskontinuiteta mišićnih vlakana	Minimalno oticanje; bolnost odgođena na dan nakon ozljede	Minimalni deficit uz održanu mišićnu snagu	7-21 dan
2. Stupanj	~ 50%	T2 hiperintenzitet u području mišićno tetivnog spoja, prisutnost kidanja mišićnih vlakana, prisutnost hematoma	Bolnost i oticanje	Evidentno smanjenje mišićne snage i funkcije	2-3 mjeseca

3. Stupanj	Kompletna ruptura 100%	Prikazani prekinuti krajevi tetive i mišića	Znatna bolnost i oticanje	Kompletni gubitak snage i funkcije	6+ mjeseci (uz mogućnost potrebe za operativnim liječenjem)
-------------------	------------------------	---	---------------------------	------------------------------------	---

Većina ozljeda 1. i 2. stupnja ima izvrstan odgovor na konzervativne metode liječenja te će doći do oporavka unutar 6 do 14 dana. Ponekad mjesto puknuća može biti okruženo hematoma što otežava dijagnostiku. Za procjenu starosti hematoma potrebni su T1 i T2 prikazi. Istegnuća trećeg stupnja mogu zahtijevati kirurško liječenje zbog prevencije retrakcije i stvaranja ožiljkastog tkiva, a sama rehabilitacija traje dulje. Uloga MR je od iznimne važnosti zbog daljnje prognoze istegnuća jer ozlijeđeni mišić generira manje tetivne sile i pod rizikom je za razvoj sekundarne ozljede koja je ozbiljnija. (42)

Ukoliko se radiolog služi MR pri dijagnozi bolesti mišića, mora biti oprezan, jer postoje razna stanja koja mogu oponašati prethodno opisane mišićne ozljede. Razlog je nespecifično oticanje mišića i hiperintenziteta u T2 slikama. Stanja koja mogu oponašati mišićne ozljede mogu biti ijtrogeno izazvana, denervacijske ozljede i miozitis. Ijtrogene ozljede mogu nastati prilikom ubrizgavanja kortikosteroidnih injekcija zbog ublažavanja upale i smanjenja boli. Akutne traumatske ozljede živca ili kompresija mogu dovesti do promjena u mišićima koji su inervirani od strane zahvaćenog živca. Vrlo čest slučaj je ganglionska cista koja je locirana u području supraskapularnog ili spinoglenoidalnog ureza i rezultira različitim stupnjem hiperintenzivnog signala i atrofije m. supraspinatusa i m. infraspinatusa. Nedostatak perifascijalne tekućine i specifična distribucija govore u prilog denervacijskim ozljedama. Miozitis, bilo infektivni ili neinfektivni, mogu pokazivati hiperintenzitet na T2 snimaka, no laboratorijski i klinički nalaz lako otklanjaju dijagnozu. (42)

6.4. ULTRAZVUK (UTZ)

Ultrazvuk je neinvazivna metoda slikovne dijagnostike koju djeca dobro podnose bez obzira na dob budući da sedacija, kao ni opća anestezija nisu potrebni. Najbolji ishod postižu se u mirnim uvjetima gdje su operater i dijete opušteni. Većina medicinskih ustanova ima sobu prilagođenu djeci, u kojoj se nalazi televizija, razne slike i igračke koje odvlače pozornost djeteta kako bi pregled bio što uspješniji. Iako koristan dijagnostički alat, ultrazvuk nema primjene u akutnoj muskuloskeletnoj traumi. Izuzev FAST ultrazvuka prilikom procjene traume abdomena, CT je metoda izbora u hitnoći. Akutne muskuloskeletne ozljede inicijalno se procjenjuju radiogramima. Ultrazvuk, magnetska rezonanca ili CT mogu se koristiti, no sposobnost visoke vremenske i prostorne rezolucije, mogućnost dinamičkog snimanja i pregleda mladog pacijenta, mogućnost razgovora s skrbnikom i istovremeno promatranje djeteta, kao i niska cijena i odsutnost ionizirajućeg zračenja čine ultrazvuk važnim sredstvom pri slikovnoj dijagnostici u djece. (45)

Visokofrekventne (9-17 MHz), male linearne sonde široko su dostupne i korištene, te veća prostorna rezolucija naspram MR-u čine ultrazvuk primjerenijim za prikaz mišića, tetiva, zglobova i ostalih površinskih struktura. Generalno, ove sonde su dostatne za prikaz površinskih struktura kod novorođenčadi i male djece, dok se konveksne, nižefrekventne sonde koriste za prikaz dubljih struktura poput zdjelice, glutealne regije i bedra i kod starije i veće djece. Manje linearne sonde trebale bi se koristiti za manje strukture poput zglobova prstiju, i regije vrata i lica. Prilikom prikazivanja superficijalnih struktura kod mladih pacijenata, važno je minimalizirati pritisak sonde kako ne bi došlo do kompresije tekućih kolekcija ili žila. (46)

Obzirom da se anatomija uvelike razlikuje u pojedinim dobnim skupinama, važno je da liječnik bude upoznat s normalnim strukturama i eventualnim anatomskih varijantama. Primjerice, neosificirane ploče rasta ne bi se smjele zamijeniti s tekućinom, jer ova pogreška uvelike utječe na dijagnozu i eventualno liječenje. Ukoliko postoje nedoumice, valja naglasiti da je moguće

usporediti ozlijeđeni ud sa zdravim kako bi si pomogli u točnijoj dijagnozi. Osificirana kost, za razliku od mekog tkiva ili mišića prikazuje se kao hiperehogena struktura, dok se područja neosificirane hrskavice vide kao hipoehogene i mogu se zamijeniti s tekućinom. (47)

6.4.1. ULTRAZVUČNA DIJAGNOSTIKA PRIJELOMA

Avulzijske frakture lako se previde na klasičnim radiogramima ukoliko se ne postavi klinička sumnja, dok se ultrazvuk pokazao kao senzitivnija metoda od klasičnih snimaka. Ultrazvučna prednost je u dinamičkom prikazu te mogućnosti otkrivanja nestabilnih avulzijskih fraktura. Uz to, ultrazvuk može prikazati i hematoma u području ozljede, nepravilnost unutar kosti, povećanu udaljenost do apofize kao i njenu dislokaciju. Ovo je od posebne koristi ako se ozljeda dogodila na neuobičajenom mjestu ili ako mladi pacijenti ne mogu dobro verbalizirati ili lokalizirati simptome. MR može se koristiti kao dopunska metoda ultrazvuku ukoliko se radi o dubljim tetivama ili strukturama koje ultrazvuk slabije prikazuje. (47)

Nema sumnje da je klasični radiogram metoda izbora u dijagnostici frakture uslijed traume, no njegova senzitivnost ovisi o stupnju osificiranosti kosti. Kod mladih pacijenata, gdje neosificirana kost dominira, neke je frakture teško prikazati, osobito oko epifiznih ploča rasta. Ukoliko postoji klinička sumnja na frakturu, a radiogram prikazuje uredan nalaz, ultrazvuk je korisna dopunska metoda. Ultrazvuk prikazuje frakturu kao stepenicu ili prekid kontinuiteta površine kosti, te epifiznu ili hrskavičnu ozljedu i može prikazati sekundarne znakove poput subperiostalnog hematoma, zglobnog izljeva ili promjena u okolnom tkivu. Liječnici bi trebali obratiti pozornost na ove nalaze, jer se ponekad fraktura može naći neočekivano, kao kod otečenog zgloba za kojeg se sumnjalo da se radi o infektivnom procesu. Prednost ultrazvuka je mogućnost prikaza cijele cirkumferencije uda, za razliku od klasičnih snimaka gdje se slika vidi u dvije projekcije. Proteklih godina, razna istraživanja pokazuju veliku ulogu ultrazvuka u dijagnostici fraktura djece, a poglavito podlaktice, ručnog zgloba i lakta. Prema meta-analizi

ultrazvuk pokazuje senzitivnost od 97% i specifičnost od 95% u detekciji fraktura. Prema ovim podacima, ultrazvuk bi se trebao smatrati dobrom alternativom klasičnim radiološkim snimkama u dijagnozi fraktura podlaktice. (47)

6.4.2. ULTRAZVUČNA DIJAGNOSTIKA MEKOTKIVNIH OZLJEDA

Ozljede površnog tkiva su uobičajene i povezuju se s ekstrinzičnim uzrokom te uključuju laceracije, penetrirajuću traumu (poput stranog tijela), ali i tupu traumu koja uzrokuje hematome mekog tkiva i ozljede masnog tkiva. Poznato je kako su djeca vrlo aktivna, sklona trčanju, a time i sklona zapinjanju i padanju, često su uključena u kontaktne sportove ili su uključeni u sportove koji mogu uzrokovati blage ozljede. Djeca se često prezentiraju u subakutnoj fazi uz perzistirajuću bol i oticanje tjednima ili mjesecima nakon nastanka ozljede. Ukoliko se radi o reteniranom stranom tijelu, ultrazvuk ima sposobnost prikaza veličine 2.5mm s 92% točnosti. Klasični radiogrami korisni su u prikazu stranog tijela poput stakla ili metala, ali ne mogu prikazati njihov odnos s mekim tkivom kao što može ultrazvuk. Sva su strana tijela ehogena na ultrazvuku, te se drvo ili plastika bolje prikazuju ultrazvukom jer pokazuju atenuaciju zraka iza prikazanog stranog tijela. (47)

Ozljede površnih ili subkutanih slojeva mogu nastati zbog sile uslijed direktnog udarca, koja se često vidi u kontaktnim sportovima kod starije djece. Ovisno o sili udarca i preegzistirajućim svojstvima mekog tkiva, ozljede mogu varirati od hemoragijske infiltracije tkiva do hematoma ili nekroze. Hematom je subkutana kolekcija krvi koja se ultrazvukom različito prikazuje ovisno o starosti hematoma. Inicijalno, hematom se prikazuje kao hiperehogeno područje, dok s vremenom hematom postaje anehogen zbog njegove koagulacije i organizacije. (48)

Ultrazvuk klasificira ozljede mišića u 4 stupnja (Tablica 3.). Pomoću ultrazvuka moguće je odrediti ako se radi o parcijalnom ili potpunom puknuću mišića te veličinu retrakcije kod

potpune rupture. Udaljenost retrahiranog mišića/tetive i mjesta insercije mora se izmjeriti kako bi se odlučilo o daljnjem tijeku liječenja, odnosno kada se mladi sportaš može vratiti sportskim aktivnostima te je li potrebna kirurška intervencija. (47)

Tablica 3. Ultrazvučno stupnjevanje ozljede mišića

Stupanj	Ultrazvučni nalaz
0	Uredan ultrazvučni nalaz
1	Mali fokalni nalaz mišićne ozljede (<5%) koje se prikazuje kao hipoehogeno područje unutar mišića
2	Parcijalna ruptura mišićnih vlakana (>5%) koja ne zahvaća cijeli mišić
3	Kompletna ruptura mišića s jasnim prikazom krajeva mišića

Kod ozljeda gornjeg ekstremiteta, evaluacija ozljeda rotatorne manšete najčešća je indikacija za UTZ. Druge primjene uključuju pregled bicepsa i subakromijalne i subdeltoidne burze zgloba ramena, bicepsa, tricepsa, zajedničke tetive ekstenzornih mišića, ulnarnog kolateralnog ligamenta lakta i puknuća tetiva. Ozljede donjih ekstremiteta, uganuća gležnja, ozljede mišića i bolovi u preponama najčešća su stanja u djece kod kojih se primjenjuje ova dijagnostička metoda. Tendinopatija, ozljeda tetive i ozljeda ligamenta dobro se vizualiziraju ultrazvukom u području zgloba kuka, koljena, gležnja i stopala. (47)

7. LIJEČENJE

7.1. LIJEČENJE FRAKTURA

Otprilike svaka četvrta ozljeda kod djece je udružena s prijelomom te svako treće dijete doživi bar jednu frakturu od rođenja do 17 godine. Vrhunac incidencije prijeloma kod djevojčica javlja se nešto prije samog početka adolescencije, a kod dječaka je to adolescencija.

Slučajna trauma, trauma nastala nasiljem i patološka stanja tri su glavna razloga za nastanak prijeloma kod djece. Incidencija fraktura kod djece je u porastu zbog promjena načina života, većeg postotka pretila djece, uključivanje u djece u sportske aktivnosti i sudjelovanje u prometu.

Cilj liječenja fraktura kod djece je postići povoljan položaj koštanih ulomaka otvorenom ili zatvorenom metodom liječenja, smanjiti daljnje traume ploča rasta, zaštititi okolno meko tkivo, pospješiti cijeljenje i povratiti pokretljivost ozlijeđenog ekstremiteta što je prije moguće. Obzirom da je kod djece cijeljenje uspješnije i jednostavnije, frakture su se kod djece do nedavno često liječila ne-kirurškim metodama - konzervativno. Smanjena elastičnost kosti može dovesti do fraktura specifičnih za pojedinu dob poput traumatskog savijanja kosti, torus frakture i frakture zelene grančice te se ove frakture i dalje vrlo uspješno liječe konzervativnim metodama. Danas je pristup složenijim frakturama kod djece drugačiji i postoji porast u trendu prema kirurškim metodama zbog napretka u kirurškim tehnikama i metodama liječenja, javnozdravstvenoj edukaciji, minimalnog boravka u bolnici te očekivanja roditelja o idealnom ishodu. Porast u kirurškom liječenju fraktura se osobito vidi u prijelomima gornjeg ekstremiteta, iako su zatvorene metode liječenja i dalje široko primjenjivane metode. U izboru liječenja u obzir se uzima dječja dob, indeks tjelesne mase, mjesto, tip i ozbiljnost prijeloma, istovremena prisutnost drugih ozljeda, socioekonomski status te želje pacijenta i roditelja. Kirurška metoda liječenja preferira se kod djece s multiplim ozljedama, otvorenim frakturama, patološkim frakturama, ozljede s postojećim oštećenjem krvožilja te u prijelomima koji pokazuju loš odgovor na konzervativne metode liječenja. Prijelomi kojima se pristupa kirurški jesu prijelomi vrata femura, neke ozljede ploča rasta, dislocirane ekstenzijske i fleksijske suprakondilarne frakture humerusa, dislocirane lateralne kondilarne frakture humerusa, frakture trupa femura, tibije i podlaktice te nestabilne frakture zdjelice i acetabuluma. (49)

Prilikom pristupa frakturama koje zahvaćaju ploče rasta, važno je postići anatomske kontakt ulomaka uz minimalne daljnje ozljede ploče rasta kako bi se smanjio rizik od skraćivanja uda ili angulacije. Anatomska repozicija koštanih ulomaka trebala bi biti što je više moguće atraumatska uz analgeziju, miorelaksaciju ili opću anesteziju kako bi se izbjegle daljnje manipulacije i oštećenje ploče rasta. Tehnike stabilizacije prijeloma moraju biti pažljivo odabrane i tehnički dobro izvedene zbog postizanja odgovarajuće stabilnosti. Ukoliko je samo imobilizacija gipsom neadekvatna, koriste se tehnike unutarnje fiksacije. U idealnome slučaju, fiksacija se postavlja u epifizu i metafizu i ne bi trebala prolaziti kroz ploče rasta. Nažalost, određeni prijelomi zahtijevaju fiksacije koje prolaze kroz epifizne ploče kako bi se smanjile epifizne i zglobne ozljede koje nisu tolerantne ni na minimalne pomake. Periferni dijelovi ploča rasta manje toleriraju fiksaciju nego središnja područja. Ukoliko se fiksatori postavljaju kroz epifizne ploče, bolje je koristiti glatke i tanke igle nego klinove ili vijke s navojem te ih je bolje postaviti u centralno područje ploča rasta. (17, 50)

7.2. LIJEČENJE ISTEGNUĆA I UGANUĆA

Proces cijeljenja mekotkivnih ozljeda kod djece podijeljen je u tri osnovne faze: upalna faza koja traje od ozljede do 72 sata nakon ozljede, fibroblastična faza ili faza reparacije u trajanju nakon 72 sata do 3 tjedna nakon ozljede i faza maturacije ili remodeliranja koja traje od 72 sata nakon ozljede do dvije godine. Cilj rehabilitacije i liječenja ovih ozljeda ovisi o fazi cijeljenja u kojoj se tkivo nalazi. Svaka faza liječenja ovih ozljeda ima svoje ciljeve, a glavni cilj je vraćanje sportaša prethodnim aktivnostima u što kraćem vremenu uz minimiziranje rizika ponovne ozljede ili nastanka sekundarne ozljede. Ciljevi tijekom upalne faze jesu zaštita ozlijeđenog područja, relativni odmor, smanjenje otoka i prevencija kroničnih promjena poput stvaranja adhezija, staze tekućine ili stvaranja depozita. Ciljevi u reparativnoj fazi jesu nastavak protekcije ozlijeđenog uda, vraćanje punog opsega pokreta, povratak propriocepcije, mišićne snage i izdržljivosti. U finalnoj fazi, fazi maturacije, ciljevi se preklapaju s onima u reparativnoj

fazi, a uključuju održavanje propriocepcije, povećanje mišićne snage, izdržljivosti, brzine, spretnosti i fleksibilnosti te vraćanje vještina specifičnima za sport.

Fizikalna terapija ima vrlo važnu ulogu u procesu cijeljenja te ona pospješuje brži povratak sportskim aktivnostima. Fizikalna terapija primjenjuje razne modalitete liječenja, od fizikalnih agenasa do manipulacije hipomobilnih zglobova. Vježbe koje se koriste u fizikalnoj terapiji djeluju na istezanje mišića i njihovo jačanje, pospješuju mobilnost zglobova, povećavaju mišićnu snagu sportaša, izdržljivost, brzinu, agilnost i djeluju na specifične sportske vještine. Ostali modaliteti liječenja koji se primjenjuju jesu primjena ultrazvučnih zraka i električna stimulacija pojedinih mišića. Ove metode iziskuju poznavanje fiziologije ozljede i posebnu edukaciju provoditelja liječenja. Također, moguće su manualne vježbe gdje se pasivnim kretnjama zgloba pospješuje njegova mobilnost.

Terapija hladnim oblozima, najčešće ledom, uobičajeno se koristi u inflamatornoj fazi i uzrokuje smanjenje boli i otoka, čime dovodi do povećanja opsega pokreta ozlijeđenog uda i veće fleksibilnosti. Ovi učinci smanjuju rizik od nastanka sekundarne ozljede poput ishemije ili oštećenja drugih struktura. Led djeluje vazokonstriksijski, što dovodi do smanjenja edema, smanjuje i oslobađanje upalnih medijatora, a djelovanjem na živčane završetke smanjuje brzinu provođenja impulsa što umanjuje bol. Primjena hladnih obloga trebala bi početi odmah nakon nastanka ozljede u trajanju 20 do 30 minuta. Učestalost primjene hladnih obloga dovoljna je 3 do 4 puta na dan, iako se može primjenjivati i svakih sat vremena; što je češća primjena leda, veće su mogućnosti smanjenja simptoma inflamatorne faze. Idealna temperatura koja smanjuje metabolizam stanica, a ne uzrokuje njihovo oštećenje je između 10° i 15°C. Masaža ledom pokazala se efektivnijom metodom od same kompresije jer dovodi do bržeg hlađenja.

Suprotno hladnoći, primjena topline može također uzrokovati smanjenje boli i povećanje dotoka krvi ozlijeđenom dijelu tijela. Toplina se može postići ili vježbama zagrijavanja ili

pasivnim metodama grijanja poput toplih obloga, hidroterapije ili ultrazvučnih valova. Terapija toplinskom energijom korisna je kod kroničnih stanja gdje je oporavak usporen zbog ograničenosti pokreta mišića ili zgloba. Važno je naglasiti kako se terapija toplinom ne bi trebala koristiti u inflamatornoj fazi cijeljenja. (51)

Prilikom ozljeda poput uganuća i istegnuća, korisno je zapamtiti akronim RICE koji se koristi u liječenju. Slovo R označava *Rest* odnosno odmor od svih aktivnosti koje precipitiraju bol i oticanje. Slovo I označava *Ice* odnosno hladne obloge koji su prethodno opisani. Slovo C označava *Compression* odnosno kompresiju koja pomaže smanjenju otoka. Najčešće se koristi elastični zavoj te je važno naglasiti kako zavoj ne smije biti previše stegnut kako ne bi došlo do smanjenja cirkulacije. I zadnje slovo E označava *Elevation* odnosno potrebno je elevirati ozlijeđeni ud, po mogućnosti iznad razine srca, a osobito noću kako bi se otok povukao. Kod ovih ozljeda često se prepisuju analgetici poput ibuprofena ili paracetamola koji djeluju na bolnu komponentu ovih ozljeda. Moguća je imobilizacija uda ukoliko se radi o ozbiljnijoj ozljedi u cilju stabilizacije ozlijeđenog ekstremiteta. U slučaju potpune ruptur ligamenta, tetive ili mišića, koje ne prolaze na konzervativno liječenje, kirurška metoda je izbor liječenja. (52)

8. REHABILITACIJA NAKON SPORTSKIH OZLJEDA

Zbog odsutnosti jasnih smjernica za rehabilitaciju sportskih ozljeda djece i adolescenata, provode se programi rehabilitacija na temelju smjernica za odraslu populaciju. Smjernice se moraju prilagoditi dobnim karakteristikama djeteta uzimajući u obzir dob djeteta, specifičnost anatomije dječjeg tijela, prethodne kirurške zahvate ukoliko postoje, zaštitu ploča rasta te psihosocijalne karakteristike djeteta. Važno je da se kod djece i adolescenata provodi rehabilitacija pod nadzorom kako bi se osigurao dostatan napredak i siguran povratak prethodnim aktivnostima. Program rehabilitacije mora biti sveobuhvatan i individualiziran kako bi ishodi bili što bolji.

U pedijatrijskoj i adolescentnoj populaciji, plan fizikalne terapije može varirati ovisno o pojedinačnim čimbenicima poput karakteristika same ozljede i anatomskih čimbenika jedinstvenih za mladog sportaša. Fizičke karakteristike, kao što su anatomske karakteristike, dob kostura, tjelesna masa, ozbiljnost oštećenja i povijest ozljeda, uzimaju se u obzir u planiranju rehabilitacije. Osim fizičkih karakteristika, psihosocijalni čimbenici, kao što su motivacija, razina zrelosti, ciljevi pacijenta/obitelji, također imaju veliku ulogu u planiranju i provođenju rehabilitacije. Specifični ciljevi sportaša, kao i opseg oštećenja i funkcionalnih ograničenja, utjecat će na napredovanje rehabilitacije. Također, važnu ulogu u uspješnosti rehabilitacije ima koordinacija skrbi među svim sudionicima koji imaju ulogu u oporavku sportaša, a to uključuje uspješnu komunikaciju između pružatelja zdravstvenih usluga, pacijenta, obitelji, trenera i drugog uključenog osoblja. Nadalje, fizioterapeut ima veliku ulogu u edukaciji pacijenta, obitelji i drugih sudionika koji su uključeni u skrb i rehabilitaciju mladog sportaša. Uspješno vođenje fizikalne terapije zahtijeva pridržavanje intervencija temeljenih na dokazima te uzimajući u obzir jedinstvene psihosocijalne i anatomske potrebe mladog pacijenta. Ovakav pristup osigurava zaštitu ozlijeđena tkiva od daljnje progresije bolesti, pospješuje cijeljenje te dugoročno osigurava integritet tkiva i zglobova. Početak bilo kojeg programa rehabilitacije trebao bi započeti temeljitom anamnezom i kliničkim pregledom kako bi se uspostavila točna diferencijalna dijagnoza i razvio individualni plan skrbi koji se temelji na jedinstvenoj prezentaciji tog pojedinog pacijenta. Cilj rehabilitacije je povratak djece svakodnevnim životnim aktivnostima i razini sporta prije ozljede, uz povećanu svijest o mogućnosti recidiva. (53)

8.1. REHABILITACIJA NAKON OZLJEDA PLOČA RASTA

U ovoj dobnoj skupini, rehabilitacija počinje nakon što je prošlo dovoljno vremena kako bi ozljeda u potpunosti zacijelila, nakon čega slijedi fokus na vraćanje funkcionalne pokretljivosti,

snage i sposobnosti sudjelovanja u željenim aktivnostima. Početna faza rehabilitacije usredotočena je na zacjeljivanje ploče rasta gdje se primjenjuje imobilizacija ili redukcija aktivnosti koji su određeni opsegom ozljede. Provodi se kontrola opsega pokreta uz minimalne vježbe jačanja kako bi se spriječila atrofija zbog neaktivnosti uz istovremeno ograničavanje štetnih stresora na tkivo koje je u fazi cijeljenja. Nakon što je došlo do dovoljnog zacjeljivanja, rehabilitacija prelazi u fazu progresivnog jačanja usmjerenu na povećanje snage na razinu prije ozljede uz maksimizaciju mobilnosti. Nakon postizanja dovoljne snage, provodi se progresivni program povratka u funkciju s ciljem povratka na željene razine aktivnosti. (54)

8.2. REHABILITACIJA STRES FRAKTURA

Kod rehabilitacije stres fraktura prvenstveno se stavlja fokus na otkrivanje mehanizma nastanka ozljede i okolnih faktora koji su doveli do ozljede. Prije započinjanja liječenja potrebno je procijeniti i mišićno-koštane i nemišićno-koštane čimbenike. Od mišićno-koštanih čimbenika naglasak je na procjeni biomehanike i simetrije, snage, fleksibilnosti i dinamike koštanih struktura. Od nemišićno-koštanih čimbenika uzima se u obzir i zdravlje kostiju, indeks tjelesne mase, povijest menstruacije kod djevojčica i prehrambeni status kako bi se razvio plan rehabilitacije stres fraktura. (54)

8.3. REHABILITACIJA MIŠIĆNO-TETIVNIH OZLJEDA

Rehabilitacija mora pratiti i djelovati na vlačne sile koje djeluju na tkivo u cijeljenju. Istezanje i vježbe jačanja osiguravaju bolji proces zacjeljivanja jer uklanjaju sile vlaka koje usporavaju oporavak. Općenito, relativni odmor, modifikacija tjelesne aktivnosti, smanjenje upale, poboljšanje fleksibilnosti okolnih mišića i održavanje lokalne i globalne snage uz vježbanje bez boli su opcije liječenja za ove pacijente. (54)

8.4. REHABILITACIJA NAKON OZLJEDE LIGAMENTARNOG SUSTAVA

Rehabilitacija nakon rekonstruktivnih zahvata ligamenata smatra se vitalnim procesom koji pomaže sportašu vraćanju adekvatne pokretljivosti, snage, propriocepcije i neuromuskularne kontrole, a time i vraćanje sportskim aktivnostima. Rehabilitacija treba biti nadgledana, a praćenje kontinuirano kako bi tijekom rehabilitacije bio uspješan. Veliku ulogu u rehabilitaciji ima iskusan terapeut s prethodnim iskustvom rada s mlađim pacijentima jer se pristup razlikuje od pristupa odraslima. Rane faze fizikalne terapije fokusirane su na vraćanje opsega pokreta i aktiviranje mišićnog sustava. Nakon 1-2 tjedna, naglasak se stavlja na izometričko jačanje uz postupno opterećivanje ozlijeđenog dijela. Trčanje i pliometrija dopušteni su nakon 3 mjeseca, a sportski treninzi počinju nakon 6 mjeseci post-operativno. Primjerice, 96% djece mlađe od 14 godina vraća se sportu na istoj razini nakon rekonstrukcije ACL. U retrospektivnom pregledu koštano nezrelih pacijenata, medijan vremena za povratak sportu bio je 9 mjeseci i njih 85% su se mogli vratiti sportu nakon 1 godine. Praksa je da se objektivnim mjerama i kriterijima utvrđuje kada je sportaš spreman za povratak u sport. Indeks simetrije ekstremiteta (LSI) koristi se za određivanje relativne snage ozlijeđenog ekstremiteta u usporedbi s neozlijeđenim. Ipak, predlaže se da se pri donošenju odluka o povratku sportskim aktivnostima treba uzeti u obzir različita paleta funkcionalnih testova, a ne samo snage. Uz testove snage, testovi ravnoteže, testovi skokova i testovi agilnosti korišteni su za utvrđivanje spremnosti za povratak sportu. Rehabilitacija neoperativnog liječenja slijedit će smjernice temeljene na dokazima osiguravajući dovoljno vremena za ozdravljenje dok se sportaš ne vrati na željenu razinu aktivnosti. Postoperativno liječenje djece s rekonstrukcijom ligamenta često će zahtijevati modifikaciju postojećih rehabilitacijskih preporuka koje su prethodno bile osmišljene za odrasle. (55)

9. PREVENCIJA OZLJEDA

Sportske ozljede nisu nesreće već događaji koji se mogu predvidjeti i na vrijeme prevenirati. Brojni su razlozi zbog čega dolazi do sportskih ozljeda poput: loša educiranost trenera, neadekvatna tjelesna priprema, loša kvaliteta sportskih terena, pogreške u izvođenju vježbi, manjak ili neadekvatna oprema i sportska obuća, pretjerane tjelesne aktivnosti, grupiranja mladih sportaša po dobi, a ne veličini, nepravilna prehrana, nepravilna tehnika i nepovoljni vremenski uvjeti. U obzir valja uzeti da kosti djeteta rastu brže od ligamenata i tetiva što uzrokuje njihovo povećanje krutosti i veću tendenciju nastanka ozljede ukoliko se ne posveti dovoljno pažnje na pravilno istezanje. Svaki mladi sportaš ima individualne faktore rizika, kao što i svaki sport ima svoje specifične rizike. Broj i ozbiljnost ozljede razlikuje se prema razini kompetitivnosti sportskog natjecanja.

Procjenjuje se kako se više od 50% ozljeda nastalih u organiziranom sportu mogu prevenirati. Povećanjem broja djece i adolescenata u organiziranim sportovima razvijaju se novi obrasci ozljeda koji se ne uočavaju u slobodnoj igri djece. Kako bi se prevenirale sportske ozljede, potrebno je djelovati na sve čimbenike koji dovode do istih. Valja naglasiti da je opća kondicija osnova svake sportske aktivnosti te bi se kondicijske vježbe trebale uključiti u rutinu treninga. Djecu treba poticati da se bave s nekoliko različitih sportova, umjesto da se specijaliziraju za jedan sport u ranoj dobi. Također, potrebno je započeti s treniranjem 1-2 mjeseca prije početka sezone kako bi se stekla zadovoljavajuća fizička sprema. U prevenciji ozljeda od prenaprezanja, važno je posvetiti pažnju na aspekt igre u sportu jer ukoliko mala djeca sama kontroliraju intenzitet aktivnosti, ostaju unutar sigurnih raspona te je vjerojatnost za ozljedu manja. Također, valjalo bi prilagoditi pravila igre dobi djeteta, poput skraćivanja vremena utakmice ili prilagoditi veličinu terena. Treneri ili roditelji koji naglašavaju imperativ pobjede mogu pridonijeti riziku da sportaš zadobije ozljedu. Sportska natjecanja trebala bi biti usklađena prema dobi, visini, težini, zrelosti i vještini djeteta. Natjecateljske sportove među

djecom i adolescentima treba pažljivo nadzirati uz strogo poštivanje pravila. Treninzi bi trebali uključivati faze zagrijavanja i odmora uz vježbe istezanja. Prije početka natjecateljske sezone, preporučuje se provedba sistematskih pregleda kod djece i adolescenata. (56)

10. RASPRAVA

Djeca se anatomske, fiziološke, kognitivne i psihološke razlikuju od odraslih. Trauma je glavni uzrok mortaliteta i morbiditeta kod djece. Aktivnosti u dječjoj dobi i sazrijevanje čine djecu podložnom različitim ozljedama usporedivši ih s odraslom populacijom. Djeca su češće ozlijeđena zbog padova na dječjim igralištima i sportskih ozljeda, dok su odrasli češće ozlijeđeni u prometnim nesrećama. Ozljede ovise o dobi djeteta i njihovom tjelesnom i kognitivnom razvoju. Novorođenačko doba sklono je inhalaciji stranih tijela, dok je predškolsko doba (1.- 4.godina života) obilježeno padovima, opeklinama i ingestiji stranih tijela. Djeca u školskoj dobi pokazuju ubrzan razvoj motorike te su sklona učenju novih vještina poput vožnje biciklom, penjanja i sudjeluju u aktivnoj igri te se uključuju u razne sportske aktivnosti. U ovoj dobnoj skupini česte su sportske ozljede zbog padova ili ozljede tokom igre na dječjim igralištima i trampolinima. Kod starije djece također su prisutne sportske ozljede, ali i ozljede zbog rizičnog ponašanja poput intoksikacije i ozljede u prometnim nesrećama.

Ukoliko dođe do istog tipa nesreće, tip ozljede razlikovati će se kod djece i odraslih zbog razlike u veličini, anatomiji i fizioloških karakteristika. Primjerice, tupa trauma može dovesti do prijeloma u odrasloj populaciji, dok kod djece, hrskavično tkivo koje izgrađuje duge kosti čini ih otpornijim na prijelome. Valja naglasiti da izostanak prijeloma ne znači izostanak ozljede. U prevenciji sportskih ozljeda, potrebno je koristiti zaštitnu opremu što ponekad može biti izazov kod djece zbog stalnog rasta i otežanog odabira pravilne veličine. Također, kod adolescenata, zbog pritiska okoline, često se zaštitna oprema izostavlja što ih čini podložnijim ozljedama. (57)

Veliku ulogu u procesu prihvaćanja ozljede i rehabilitacije sportaša ima medicinsko osoblje, sportski trener i roditelji. Proces liječenja i prognoza ozljede mogu uvelike utjecati na mentalno zdravlje mladog sportaša. Hallquist i sur. proveli su istraživanje na roditeljima, sportskim

trenerima i fizioterapeutima koji imaju ulogu u procesu rehabilitacije i psihološke potpore kod djece sa sportskim ozljedama. Istraživanjem je utvrđeno kako se roditelji i sportski treneri osjećaju needucirano u pružanju psihološke potpore mladim ozlijeđenim sportašima. Također, treneri i roditelji navode manjak međusobne komunikacije uz nedostatak koordinatora rehabilitacije, dok fizioterapeuti uključeni u proces rehabilitacije navode kako su upravo oni veliki izvor socijalne i medicinske potpore ozlijeđenoj djeci. (58)

Sudjelovanje u sportskim aktivnostima tijekom razdoblja adolescencije igra važnu ulogu u psihosocijalnom razvoju mladog sportaša i pozitivno utječe na djetetovo nošenje s okolišnim stresnim faktorima. U adolescenciji, bavljenje sportom donosi djeci osjećaj slobode i neovisnosti te mladi sportaš manje ovisi o utjecaju roditelja te više vremena provodi s vršnjacima. Istovremeno, adolescenti su često podložni fizičkim i psihološkim promjenama koje utječu na vlastitu sliku pojedinca. Zbog toga, često je reakcija na ozljedu adolescenta prenaplašena. Adolescencija, kao razdoblje psihološkog razvoja, čini adolescente ranjivijima na psihološke utjecaje koje sportske ozljede za sobom nose. Sportske ozljede pokazuju akutni i kronični psihosocijalni utjecaj na sportaše, a stupanj utjecaja proporcionalan je ozbiljnosti ozljede. Prema istraživanju Haraldsdottira i Watsona koristili su se procjenom depresije, anksioznosti, samopoštovanja između ozlijeđenih sportaša i neozlijeđene kontrolne skupine. Ozlijeđeni sportaši prijavili su razdoblje značajnog emocionalnog stresa u trajanju od 2 mjeseca nakon njihove ozljede. Također, pokazano je kako su ozlijeđeni sportaši koji su nastavili trenirati imali bolju kvalitetu života od ozlijeđenih sportaša koji nisu bili uključeni u treninge. Međutim, ozlijeđeni sportaši koji su nastavili sudjelovati u svojim sportovima dok su bili ozlijeđeni ipak su pokazali pad u kvaliteti života naspram neozlijeđenih vršnjaka što upućuje na psihosocijalni učinak sportske ozljede na mlade sportaše. (59)

11. ZAKLJUČAK

1. Sportske ozljede vrlo su često kod djece zbog aktivnog sudjelovanja u raznim sportskim aktivnostima.
2. U usporedbi s odraslima, ozljede češće nastaju kod djece zbog muskuloskeletnog sustava koji je u razvoju, kostiju slabije čvrstoće, smanjene koordinacije i ravnoteže.
3. Ozljede kod djece ovise o dobi, odnosno mlađa djeca su sklonija prijelomima i ozljedama ploča rasta, dok su kod starije djece i adolescenata češće ozljede od prenaprezanja i uganuća zglobova.
4. Ozljede ovise i o vrsti sporta, stoga su kod kontaktnih sportova poput nogometa i hokeja češće ozljede muskuloskeletnog sustava i potres mozga, dok u sportovima s repetitivnim pokretima poput gimnastike i plesa, češće su ozljede od prenaprezanja.
5. Epifizne ploče rastu jesu područja dugih kostiju koja su zaslužna za rast te su sklona ozljedama. Ove ozljede mogu uzrokovati zastoj u rastu dugih kostiju.
6. U prevenciji sportskih ozljeda važnu ulogu ima adekvatno zagrijavanje i vježbe istezanja, zaštitna oprema, izvođenje vježbi na pravilan način i dovoljno odmora.
7. Rano prepoznavanje sportskih ozljeda i rana medicinska intervencija važna je u sprječavanju progresije ozljede i osigurava brže ozdravljenje.
8. Neke sportske ozljede mogu imati trajne posljedice na zdravlje djeteta poput kronične boli, nestabilnosti zglobova, smanjenja opsega pokreta i povećanja rizika za nastanak novih ozljeda.
9. Sportske ozljede mogu imati psihološki utjecaj na djecu poput emocionalnog stresa, straha od ponovne ozljede i smanjenja samopouzdanja i motivacije za daljnje sportske aktivnosti.

10. Vrlo važnu ulogu u prevenciji sportskih ozljeda imaju roditelji i sportski treneri koji bi trebali biti educirani i upoznati s mjerama prevencije sportskih ozljeda.

11. Ozlijeđeni mladi sportaši trebali bi proći program rehabilitacije prije povratka sportskim aktivnostima kako bi povratili mišićnu snagu, fleksibilnost i koordinaciju.

12. SAŽETAK

Sportske aktivnosti imaju pozitivan utjecaj na rast i razvoj djeteta kroz fizičku aktivnost, stjecanje motoričkih sposobnosti i učenje socijalnih vještina. Iako sport ima brojne prednosti, može doći i do neželjenih ishoda poput ozljeda. Sportske se ozljede definiraju kao ozljede koje nastaju prilikom vježbanja ili sportskih aktivnosti, a mogu biti posljedica nesreća prilikom treninga, lošeg provođenja treninga, neadekvatne opreme ili repetitivnih pokreta pojedinog dijela tijela. Sportske ozljede moguće je prevenirati vježbama zagrijavanja prije treninga, istezanjem i fokusiranjem na vježbe koje jačaju skupine mišića koje se najčešće koriste u pojedinom sportu. Također, potrebna je stalna edukacija mladih sportaša o pravilnoj prehrani i dostatnoj hidraciji. Sportske ozljede koje su često zastupljene u dječjoj dobi jesu istegnuća i uganuća, dislokacije i prijelomi, a osobito važni jesu prijelomi koji zahvaćaju epifizne ploče rasta. Današnja klasifikacija ozljeda epifiznih ploča provodi se po Salteru i Harrisu koji su prvi put prepoznali da se ozljeda događa u području zone kalcifikacije i predstavlja mjesto najslabije otpornosti. Iako rijetke, postoje i ozljede specifične za sport poput nokauta, hrvačkog uha, teniskog lakta te trkačkog i skakačkog koljena. Dijagnostika uvijek počinje anamnezom i fizikalnim pregledom, a kao nadopuna koriste se slikovne metode poput klasične radiografije, kompjutorizirane tomografije, magnetne rezonance i ultrazvuka. Liječenje sportskih ozljeda provodi se konzervativnom ili kirurškim metodama, nakon čega slijedi rehabilitacija. Zbog nedostatka smjernica za pedijatrijsku populaciju, važeće smjernice odnose se na odrasle, te se one prilagođavaju dobi djeteta, specifičnosti ozljede, zaštiti ploča rasta i psihosocijalnim čimbenicima. Rehabilitacija bi se trebala provoditi pod nadzorom uz sveobuhvatan i individualiziran pristup.

Ključne riječi: sportske ozljede, pedijatrija, epifizna ploča rasta, tjelesna aktivnost

13. SUMMARY

Participating in sports activities has a positive impact on the growth and development of children, benefiting their physical fitness, motor skills, and social abilities. However, sports also come with the risk of injuries. Sports injuries occur during exercise or sports activities and can result from accidents during training, improper training methods, inadequate equipment, or repetitive movements. These injuries can be prevented by incorporating warm-up exercises, stretching, and specific muscle strengthening exercises relevant to the sport. Educating young athletes about proper nutrition and hydration is also important for injury prevention. Common sports injuries in children include strains, sprains, dislocations, fractures, and fractures affecting the growth plates. Epiphyseal plate injuries are classified using the Salter-Harris system; they recognized that the calcification zone is the weakest area prone to injury. Additionally, there are sports-specific injuries such as knockout, wrestler's ear, tennis elbow, runner's knee and jumper's knee. Diagnosis involves gathering medical history, conducting a physical examination, and using imaging techniques like X-rays, CT scans, MRI, and ultrasound. The treatment of sports injuries in children can be conservative or surgical, followed by rehabilitation. While guidelines for adults exist, pediatric-specific guidelines are lacking. Therefore, adjustments need to be made to consider the child's age, injury specifics, growth plate protection, and psychosocial factors. Rehabilitation should be conducted under supervision, following a comprehensive and individualized approach.

Key words: athletic injuries, pediatrics, growth plate, physical activity

14. LITERATURA

1. Brooks A. Tips to prevent sports injuries in children & teens [Internet]. 2023 [citirano 14.6.2023.] Dostupno na: <https://www.healthychildren.org/English/health-issues/injuries-emergencies/sports-injuries/Pages/Sports-Injuries-Treatment.aspx>.
2. Professional CC medical. Musculoskeletal system: Arthritis, lower back pain, bones, Muscles [Internet]. [citirano 25.5.2023]. Dostupno na: <https://my.clevelandclinic.org/health/articles/12254-musculoskeletal-system-normal-structure--function>.
3. Jarvis JG, Johnson ME. Differences between pediatric and adult musculoskeletal systems [Internet]. 2021 [citirano 25.5.2023.]. Dostupno na: <https://musculoskeletalkey.com/differences-between-pediatric-and-adult-musculoskeletal-systems/>.
4. Bright RW, Burstein AH, Elmore SM. Epiphyseal-plate cartilage. A biomechanical and histological analysis of failure modes. *J Bone Joint Surg Am*. 1974 Jun;56(4):688–703.
5. Shephard RJ. Physical activity and child health. *Sports Med Auckl NZ*. 1984 Jun;1(3):205–33.
6. Malm C, Jakobsson J, Isaksson A. Physical Activity and Sports-Real Health Benefits: A Review with Insight into the Public Health of Sweden. *Sports Basel Switz*. 2019 May 23;7(5).
7. Abou Elmagd M. Common sports injuries. *Int J Ph Sical Educ Sports Health*. 2016 Aug 28;3:142–8.
8. Athwal GS. Chronic shoulder instability and dislocation - orthoinfo - aaos [Internet]. 2021 [citirano 14.6.2023.]. Dostupno na: <https://orthoinfo.aaos.org/en/diseases--conditions/chronic-shoulder-instability/>.
9. Milewski MD, Nissen CW. Pediatric and adolescent shoulder instability. *Clin Sports Med*. 2013 Oct;32(4):761–79.
10. Hovelius L. Anterior dislocation of the shoulder in teen-agers and young adults. Five-year prognosis. *J Bone Joint Surg Am*. 1987 Mar;69(3):393–9.
11. Shanmugam C, Maffulli N. Sports injuries in children. *Br Med Bull*. 2008 Feb;86(1):33–57.
12. Edgington J. Elbow dislocation - pediatric [Internet]. *Orthobullets*; 2021 [citirano 14.6.2023.]. Dostupno na: <https://www.orthobullets.com/pediatrics/4013/elbow-dislocation--pediatric>.
13. LaBrier K, O'Neill DB. Patellofemoral stress syndrome. Current concepts. *Sports Med Auckl NZ*. 1993 Dec;16(6):449–59.
14. Höhne S, Gerlach K, Irlenbusch L, Schulz M, Kunze C, Finke R. Patella Dislocation in Children and Adolescents. *Z Orthopadie Unfallchirurgie*. 2017 Apr;155(2):169–76.

15. Bukvić N, Lovrić Z, Trninić Z Traumatologija. U: Kvesić A. i sur., Kirurgija. Zagreb: Medicinska naklada; 2016. p. 627–704.
16. Slongo, Audigé, AO Pediatric Classification Group (2007), str.5. Dostupno na: <https://surgeryreference.aofoundation.org/orthopedic-trauma/pediatric-trauma/further-reading/classification-of-childrens-fractures>.
17. Meyers AL, Marquart MJ. Pediatric Physeal Injuries Overview. [Ažurirano 25.6.2022.]. U: StatPearls [Internet]. Treasure Island (FL): StatPearls Publishing; 2023 Jan-. Dostupno na: <https://www.ncbi.nlm.nih.gov/books/NBK560546/>.
18. Van Tassel D, Owens BD, Pointer L, Moriatis Wolf J. Incidence of clavicle fractures in sports: analysis of the NEISS Database. *Int J Sports Med.* 2014 Jan;35(1):83–6.
19. Patel NK, Horstman J, Kuester V, Sambandam S, Mounasamy V. Pediatric Tibial Shaft Fractures. *Indian J Orthop.* 2018 Oct;52(5):522–8.
20. Ungerholm S, Gierup J, Lindsjö U, Magnusson A. Skiing injuries in children: lower leg fractures. *Int J Sports Med.* 1985 Oct;6(5):292–7.
21. Kokoska ER, Keller MS, Rallo MC, Weber TR. Characteristics of pediatric cervical spine injuries. *J Pediatr Surg.* 2001 Jan;36(1):100–5.
22. Levine RH, Thomas A, Nezwek TA, et al. Salter-Harris Fracture. [Ažurirano 15.1.2023]. In: StatPearls [Internet]. Treasure Island (FL): StatPearls Publishing; 2023 Jan-. Dostupno na: <https://www.ncbi.nlm.nih.gov/books/NBK430688/>.
23. Kliegman RM et Al. Nelson Essentials of Pediatrics. Saunders; 2007, p 2838. Dostupno na: <https://www.emnote.org/emnotes/salter-harris-fractures>.
24. Karahan M, Erol B. [Muscle and tendon injuries in children and adolescents]. *Acta Orthop Traumatol Turc.* 2004;38 Suppl 1:37–46.
25. Patel BC, Skidmore K, Hutchison J, et al. Cauliflower Ear. [Ažurirano 3.4.2023]. U: StatPearls [Internet]. Treasure Island (FL): StatPearls Publishing; 2023 Jan-. Dostupno na: <https://www.ncbi.nlm.nih.gov/books/NBK470424/>.
26. Muir B. Exercise related transient abdominal pain: a case report and review of the literature. *J Can Chiropr Assoc.* 2009 Dec;53(4):251–60.
27. Hollingworth P. Back pain in children. *Br J Rheumatol.* 1996 Oct;35(10):1022–8.
28. Greiwe RM, Saifi C, Ahmad CS. Pediatric sports elbow injuries. *Clin Sports Med.* 2010 Oct;29(4):677–703.
29. Magra M, Caine D, Maffulli N. A review of epidemiology of paediatric elbow injuries in sports. *Sports Med Auckl NZ.* 2007;37(8):717–35.
30. Gregory B, Nyland J. Medial elbow injury in young throwing athletes. *Muscles Ligaments Tendons J.* 2013 Apr;3(2):91–100.
31. Schmidt B, Weinberg A, Friedrich H. [The mallet finger in children and adolescents]. *Handchir Mikrochir Plast Chir Organ Deutschsprachigen Arbeitsgemeinschaft Handchir*

Organ Deutschsprachigen Arbeitsgemeinschaft Mikrochir Peripher Nerven Gefasse Organ V. 2008 Jun;40(3):149–52.

32. Patel DR, Villalobos A. Evaluation and management of knee pain in young athletes: overuse injuries of the knee. *Transl Pediatr.* 2017 Jul;6(3):190–8.
33. Seto CK, Statuta SM, Solari IL. Pediatric running injuries. *Clin Sports Med.* 2010 Jul;29(3):499–511.
34. Ferretti A, Puddu G, Mariani PP, Neri M. Jumper's Knee: An Epidemiological Study of Volleyball Players. *Phys Sportsmed.* 1984;12(10):97–106.
35. Håvard Visnes, Hans Åge Aandahl, Roald Bahr. Jumper's knee paradox—jumping ability is a risk factor for developing jumper's knee: a 5-year prospective study. *Br J Sports Med.* 2013 May 1;47(8):503.
36. Bhusari N, Deshmukh M. Shin Splint: A Review. *Cureus.* 2023 Jan;15(1):e33905.
37. Seow D, Tengku Yusof TNB, Yasui Y, Shimozono Y, Kennedy JG. Treatment Options for Turf Toe: A Systematic Review. *J Foot Ankle Surg Off Publ Am Coll Foot Ankle Surg.* 2020 Feb;59(1):112–6.
38. Merkel DL, Molony JTJ. Medical sports injuries in the youth athlete: emergency management. *Int J Sports Phys Ther.* 2012 Apr;7(2):242–51.
39. Frush DP, Frush KS. The ALARA concept in pediatric imaging: building bridges between radiology and emergency medicine: consensus conference on imaging safety and quality for children in the emergency setting, Feb. 23-24, 2008, Orlando, FL - Executive Summary. *Pediatr Radiol.* 2008 Nov;38 Suppl 4:S629-632.
40. Lyon RM, Street CC. Pediatric sports injuries: when to refer or x-ray. *Pediatr Clin North Am.* 1998 Feb;45(1):221–44.
41. Bajoghli M, Bajoghli F, Tayari N, Rouzbahani R. Children, CT Scan and Radiation. *Int J Prev Med.* 2010 Fall;1(4):220–2.
42. Rybak LD, Torriani M. Magnetic resonance imaging of sports-related muscle injuries. *Top Magn Reson Imaging TMRI.* 2003 Apr;14(2):209–19.
43. Featherstone T. Magnetic resonance imaging in sports medicine--an overview. *Br J Sports Med.* 1994 Jun;28(2):84–9.
44. Kim HK, Lindquist DM, Serai SD, Mariappan YK, Wang LL, Merrow AC, et al. Magnetic resonance imaging of pediatric muscular disorders: recent advances and clinical applications. *Radiol Clin North Am.* 2013 Jul;51(4):721–42.
45. Allen GM, Wilson DJ. Ultrasound in sports medicine—A critical evaluation. *Eur J Radiol.* 2007;62(1):79–85.
46. Teh J. Applications of Doppler imaging in the musculoskeletal system. *Curr Probl Diagn Radiol.* 2006 Feb;35(1):22–34.

47. Chambers G, Kraft J, Kingston K. The role of ultrasound as a problem-solving tool in the assessment of paediatric musculoskeletal injuries. *Ultrasound Leeds Engl.* 2019 Feb;27(1):6–19.
48. Valle M, Zamorani MP. Skin and subcutaneous soft tissue. In: Bianci S, Martinoli C. (eds). *Ultrasound of the musculoskeletal system*, Berlin Heidelberg New York: Springer, 2007, pp. 19–43.
49. Ömeroğlu H. Basic principles of fracture treatment in children. *Eklem Hast Ve Cerrahisi Jt Dis Relat Surg.* 2018 Apr;29(1):52–7.
50. Caine D, DiFiori J, Maffulli N. Physeal injuries in children's and youth sports: reasons for concern? *Br J Sports Med.* 2006 Sep;40(9):749–60.
51. 1. Brooks GP, Hergenroeder AC. Musculoskeletal injury in children and skeletally immature adolescents: Overview of treatment principles for nonoperative injuries [Internet]. 2023 [Citirano2023 Jun 15]. Dostupno na: <https://www.uptodate.com/contents/musculoskeletal-injury-in-children-and-skeletally-immature-adolescents-overview-of-treatment-principles-for-nonoperative-injuries>
52. van den Bekerom MPJ, Struijs PAA, Blankevoort L, Welling L, van Dijk CN, Kerkhoffs GMMJ. What is the evidence for rest, ice, compression, and elevation therapy in the treatment of ankle sprains in adults? *J Athl Train.* 2012 Aug;47(4):435–43.
53. Can F. [Rehabilitation and return to sports in children]. *Acta Orthop Traumatol Turc.* 2004;38 Suppl 1:151–62.
54. Paterno MV. Unique Issues in the Rehabilitation of the Pediatric and Adolescent Athlete After Musculoskeletal Injury. *Sports Med Arthrosc Rev.* 2016 Dec;24(4):178–83.
55. Lang PJ, Sugimoto D, Micheli LJ. Prevention, treatment, and rehabilitation of anterior cruciate ligament injuries in children. *Open Access J Sports Med.* 2017;8:133–41.
56. Micheli LJ, Glassman R, Klein M. THE PREVENTION OF SPORTS INJURIES IN CHILDREN. *Clin Sports Med.* 2000;19(4):821–34.
57. Welfare; AI of H and. Hospitalised injury in children and young people, 2017–18 [Internet]. Canberra: AIHW; 2021. Dostupno na: <https://www.aihw.gov.au/reports/injury/hospitalised-injury-in-children-and-young-people>
58. Hallquist C, Fitzgerald UT, Alricsson M. Responsibility for child and adolescent's psychosocial support associated with severe sports injuries. *J Exerc Rehabil.* 2016 Dec;12(6):589–97.
59. Haraldsdottir K, Watson AM. Psychosocial Impacts of Sports-related Injuries in Adolescent Athletes. *Curr Sports Med Rep.* 2021 Feb 1;20(2):104–8.

15. ŽIVOTOPIS

Marko Banković, rođen je u Puli, 26.11.1997. godine. Osnovnu školu pohađa u Osnovnoj školi Veli Vrh u Puli, a srednjoškolsko obrazovanje nastavlja u Gimnaziji Pula. Medicinski fakultet Sveučilišta u Rijeci upisuje 2017. godine. Od 2018. godine do danas je demonstrator na Zavodu za anatomiju te od 2022. godine vrši dužnost voditelja demonstratora. Tijekom studija aktivno sudjeluje kao autor i koautor radova na kongresima u Hrvatskoj i inozemstvu. Od stranih jezika govori engleski i talijanski jezik te je dobitnik stipendije Istarske županije. Aktivno se bavi odbojkom dugi niz godina i ostvaruje zapažene rezultate na regionalnoj razini.