

Utjecaj prijeoperacijske magnetske rezonancije dojke na kirurško liječenje bolesnica s invazivnim lobularnim karcinomom

Despić, Lara

Master's thesis / Diplomski rad

2023

Degree Grantor / Ustanova koja je dodijelila akademski / stručni stupanj: **University of Rijeka, Faculty of Medicine / Sveučilište u Rijeci, Medicinski fakultet**

Permanent link / Trajna poveznica: <https://um.nsk.hr/um:nbn:hr:184:545627>

Rights / Prava: [In copyright](#) / [Zaštićeno autorskim pravom.](#)

Download date / Datum preuzimanja: **2025-01-14**



Repository / Repozitorij:

[Repository of the University of Rijeka, Faculty of Medicine - FMRI Repository](#)



SVEUČILIŠTE U RIJECI

MEDICINSKI FAKULTET

INTEGRIRANI PREDDIPLOMSKI I DIPLOMSKI SVEUČILIŠNI STUDIJ MEDICINE

Lara Despić

Utjecaj prijeoperacijske magnetske rezonancije dojke na kirurško liječenje

Bolesnica s invazivnim lobularnim karcinomom

Diplomski rad

Rijeka, 2023.

Mentor rada: doc. dr. sc. Petra Valković Zujčić, dr. med.

Diplomski rad ocjenjen je dana _____ u Rijeci, pred povjerenstvom u sastavu:

1. prof. dr. sc. Damir Miletić, dr. med.
2. izv. prof. dr. sc. Damir Grebić, dr.med.
3. doc. dr. sc. Manuela Avirović, dr. med.

Rad sadrži 47 stranica, 10 slika, 3 tablice, 96 literaturnih navoda.

Zahvale

Veliku zahvalnost dugujem svojoj mentorici doc. dr. sc. Petri Valković Zujić, dr. med. Hvala Vam što ste mi cijelo vrijeme tijekom pisanja rada bili na raspolaganju te bezuvjetno davali savjete i pomagali mi. Moj ste veliki stručni uzor.

Želim se zahvaliti dr. sc. Đeni Smilović Radojčić na iznimnoj pomoći prilikom obrade podataka.

Hvala mojoj obitelji na bezuvjetnoj podršci tijekom školovanja te prijateljima koji su mi vrijeme studiranja učinili najljepšim razdobljem u životu.

Popis kratica s objašnjenima korištenih u diplomskom radu

IDC - invazivni duktalni karcinom

ILC - invazivni lobularni karcinom

NPP - Nacionalni preventivni program

BCS - engl., breast conserving surgery

ER - estrogenski receptori

PR - progesteronski receptori

HER2 - humani epidermalni faktor rasta 2

HDGC - engl., hereditary diffuse gastric cancer

PI3K - fosfoinozimid 3-kinaza

MR - magnetska rezonancija

UZV - ultrazvuk

DBT - engl., digital breast tomosynthesis

BCS - engl., breast-conserving surgery

BI-RADS - engl., Breast Imaging Reporting and Data System

CEM - engl., contrast-enhanced mammography

CC - engl., craniocaudal

MLO - engl., mediolateral oblique

PHD - patohistološka dijagnoza

LE - engl., low energy

HE - engl., high energy

MIP - engl., maximum intensity projections

Sadržaj

1.	Uvod	1
1.1	Incidencija i rizični faktori.....	2
1.2	Molekularne karakteristike i imunofenotipizacija lobularnog karcinoma.....	3
1.3	Slikovne dijagnostičke metode.....	5
1.3.1	Mamografija	5
1.3.2	Tomosinteza	9
1.3.3	Kontrastna mamografija.....	11
1.3.4	Ultrazvuk	14
1.3.5	Magnetska rezonancija kao dio obrade lobularnog karcinoma	17
1.4	Liječenje	20
2	Cilj rada	21
3	Ispitanici i metode.....	22
3.1	Ispitanici i kontrolna skupina.....	22
3.2	Metode prikupljanja i obrade podataka.....	22
4	Rezultati	24
5	Rasprava	31
6	Zaključak.....	34
7	Sažetak	35
8	Summary	36
9	Literatura.....	37
10	Životopis.....	47

1. Uvod

Prema podacima iz 2018. godine, karcinom dojke je najčešći maligni tumor u žena, a ujedno i tumor koji je treći po mortalitetu, odmah iza karcinoma pluća i kolorektalnog karcinoma. Njegova incidencija i dalje raste, stoga predstavlja važan javnozdravstveni problem (1). U Hrvatskoj se od 2006. godine provodi Nacionalni preventivni program (NPP) ranog otkrivanja raka dojke čiji je cilj rana dijagnoza bolesti u fazi kada je tumor manji i asimptomatski što omogućava bolji ishod liječenja i smanjenje smrtnosti.

Invazivni tumori dojke tradicionalno se dijele u dvije velike skupine: duktalne i lobularne. Najčešći invazivni karcinom dojke je duktalni (IDC, engl. invasive ductal cancer) koji čini do 80% svih karcinoma dojke. Drugi po učestalosti je invazivni lobularni karcinom (ILC, engl. invasive lobular cancer). Na ovaj histološki tip otpada 5-15% karcinoma dojke (2). U usporedbi s duktalnim karcinomom, ILC pojavljuje se u kasnijoj životnoj dobi (3). Kod ILC-a često izostaju tipične tumorske karakteristike stoga rana detekcija konvencionalnim metodama može biti otežana, a rani početak liječenja kompromitiran (4).

1.1 Incidencija i rizični faktori

Prema rezultatima velikog istraživanja Li CI i sur. u kojem je uključeno preko 190 000 žena sa karcinomom dojke, incidencija duktalnog karcinoma je nepromijenjena u razdoblju od 1987. do 1999. godine, dok je incidencija lobularnog karcinoma tijekom tog razdoblja porasla za otprilike 6% (5).

Osobe u kojih je dijagnosticiran ILC prosječno su 3 godine starije od pacijenata s duktalnim karcinomom te se tumor otkriva kasnije, u uznapređovalom stadiju, uz veću tumorsku masu, no postotak pozitivnih limfnih čvorova je manji nego u IDC-u. Prema istraživanju Williamsa i sur. ILC se rjeđe pojavljuje u mlađih žena (< 50 godina) te je češći u osoba crne rase. Najčešći molekularni tip ILC-a je luminalni A (45-51%). Lobularni tumori povezani su sa starijom dobi pri prvom porodu (> 26 godina), duljom laktacijom i uporabom oralnih kontraceptiva (4,6).

Rizični čimbenici povezani s ILC mogu biti genetski i okolišni. Važan rizični čimbenik u nastanku ILC-a je izloženost estrogenu, stoga rana menarha predstavlja faktor rizika od razvoja karcinoma i ta je vjerojatnost izraženija kod ILC-a nego kod IDC-a. Premenopauzalne žene iste dobi imaju veći rizik nego žene u postmenopauzi (7). Konzumacijom 10 g alkohola dnevno povećava se rizik od razvoja karcinoma dojke (8). Konzumacija alkohola je rizična za razvoj ILC-a, dok nije dokazan povećan rizik za razvoj IDC-a (9). Povećanje tjelesne mase za 5 kg/m² povećava rizik za razvoj karcinoma dojke u postmenopauzalnih žena za 2% (10). Pozitivna obiteljska anamneza čini faktor rizika te 5-10% žena oboljelih od karcinoma dojke ima pozitivnu obiteljsku anamnezu (11). CDH1 gen je najvažniji genetski čimbenik jer je specifičan za lobularni karcinom. Mutacije u BRCA1 i TP53 genima pretežno su povezane s invazivnim duktalnim karcinomom, dok su mutacije BRCA2 povezane s duktalnim i lobularnim karcinomom (12).

1.2 Molekularne karakteristike i imunofenotipizacija lobularnog karcinoma

Rak dojke je klinički i genetski heterogena skupina bolesti. Danas postoji više klasifikacija karcinoma dojke, ali najčešća klasifikacija temelji se na imunohistokemijskim karakteristikama u ovisnosti o ekspresiji estrogenskih (ER) i progesteronskih receptora (PR) te humanog epidermalnog faktora rasta (HER2). Sukladno tome, karcinom dojke klasificira se u četiri skupine: luminalni A, luminalni B, HER2-pozitivan i trostruko negativan (13).

Luminalni tip A čini 60-70% karcinoma dojke. On je ER pozitivan i/ili PR pozitivan, te HER2 negativan uz niski stanični proliferacijski indeks Ki-67 (14). Proliferativne aktivnosti određene Ki67 odražavaju agresivnost tumora, povezani su s lošijim odgovorom na liječenje i kraćim vremenom do razvoja recidiva. Granična vrijednost proliferacijskog indeksa razlikuje se među literaturom, uglavnom se uzimaju vrijednosti 14-20% (15). Dobra klinička prognoza karcinoma korelira s pozitivnošću estrogenskih (ER) i progesteronskih (PR) receptora. U osoba s ER pozitivnim tumorom uočen je manji postotak lokalnog recidiva bolesti i bolji klinički tijek bolesti (16). Svi luminalni A karcinomi dojke su ER pozitivni, a 60-70% PR pozitivni (17). Ekspresija HER2 jedan je od najranijih događaja tijekom razvoja karcinoma dojke te su HER2 pozitivni karcinomi povezani s lošijom prognozom (18). HER2 pozitivni lobularni karcinomi dojke su rijetki (6-7%) te su češće prisutni u pleomorfnom obliku u ILC-a (19). Ki-67 u luminalnom tipu A je uvijek ispod 20% (20). Zbog svega navedenog, luminalni tip A povezan je s najboljom prognozom i višom stopom preživljenja u odnosu na ostale tipove. Luminalni tip B čini 15-20% ILC-a i ima lošiju prognozu u usporedbi s luminalnim A. Oni su ER pozitivni i mogu biti PR negativni te pokazuju ekspresiju Ki-67 >20%. HER2 pozitivni karcinomi povezani su s visokom ekspresijom HER2 antigena uz odsutnost estrogenskih i progesteronskih receptora. Trostruko negativni tumori (ER-, PR- i HER2-, visoki proliferacijski indeks Ki-67) su najagresivniji, češće se dijagnosticiraju u uznapredovalom stadiju i imaju lošu prognozu (21).

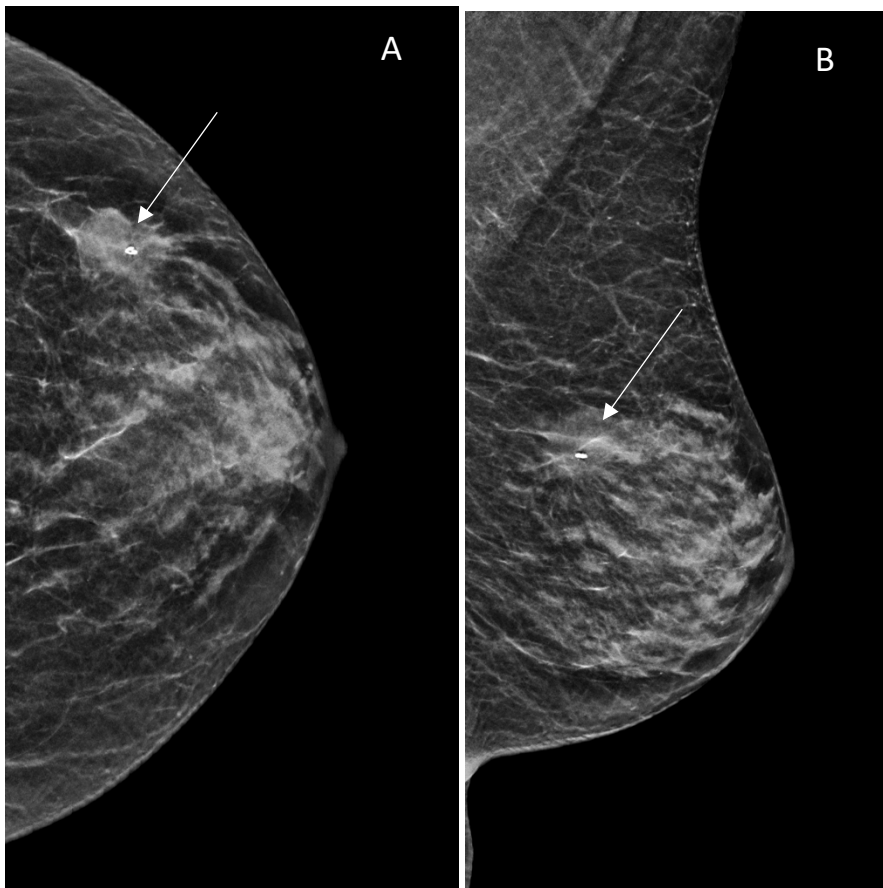
Molekula E-cadherin je zaslužna za kohezivni rast tumora. U 90% ILC-a postoji gubitak E-cadherina kao posljedica mutacije CDH1 gena (22). E-cadherin je važan protein za održavanje stanične povezanosti. To je transmembranski protein koji stvara veze koristeći α , β i γ podjedinice, kao i p120 katenin, čime se osigurava integritet stanica (23). Kada E-cadherin

nedostaje, gubi se i α , β i γ katenin, dok se proizvodnja p120 katenina povećava i on se nakuplja u citoplazmi. Taj nakupljeni p120 katenin služi kao biomarker za ILC (24). Mutacije u CDH1 genu i gubitak E-cadherina također se mogu primijetiti u nasljednom difuznom karcinomu želuca (HDGC) (25). FOXA1 protein je ključni transkripcijski modulator estrogenih receptora koji koordinira vezanje DNK ER-a unutar velikog proteinskog kompleksa (26). Metović i sur. zaključili su da visoka ekspresija FOXA1 u ER pozitivnih pacijentica može biti povoljni prognostički čimbenik te u nekih pacijenata povod kliničarima za izostavljanje kemoterapije (27). Ciriello i sur. su objavili istraživanje uspoređujući molekularne karakteristike ILC-a i IDC-a. Otkrili su još genetskih odstupanja osim u FOX1A i CDH1 genima. Od ukupno obrađenih 127 ILC-a i 430 IDC-a, u 63% ILC-a otkrivena je CDH1 mutacija (2% u IDC-a), a 9% imalo je mutaciju u TBX3 genu. Mutacije FOXA1 gena bile su prisutne u 7% pacijentica s ILC-om, a u 2% s IDC-om. Mutacije u PIK3CA genu nađene su u 48% ispitanica (28). Rezultati mutacije u PIK3CA genu podudaraju se sa hrvatskom studijom (utvrđena je mutacija u 51% ispitanica) (29). Mutacije u fosfoinozimid 3-kinaznom (PI3K) putu klinički su važne zbog potencijalne rezistencije na terapiju. U ER pozitivnim karcinomima dojke aktivacija PI3K potiče o estrogen ovisnu i neovisnu transkripcijsku aktivnost estrogenih receptora koja može biti uzrok rezistencije na terapiju (30).

1.3 Slikovne dijagnostičke metode

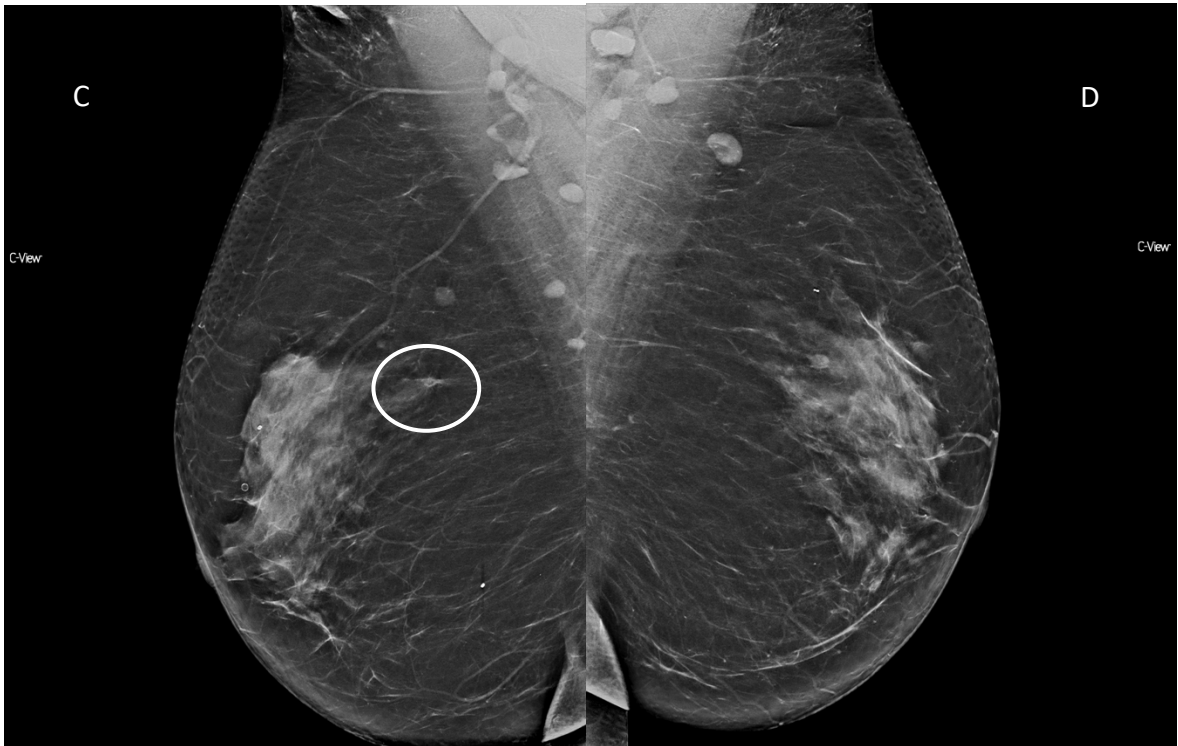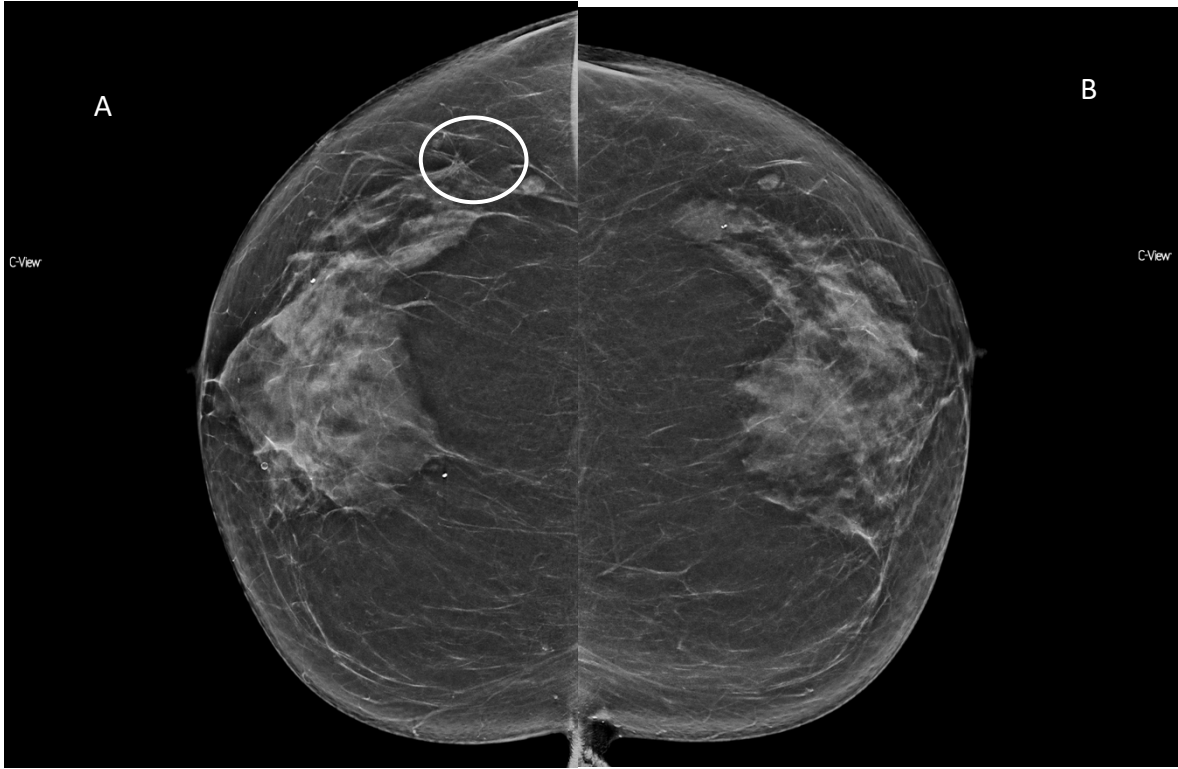
1.3.1 Mamografija

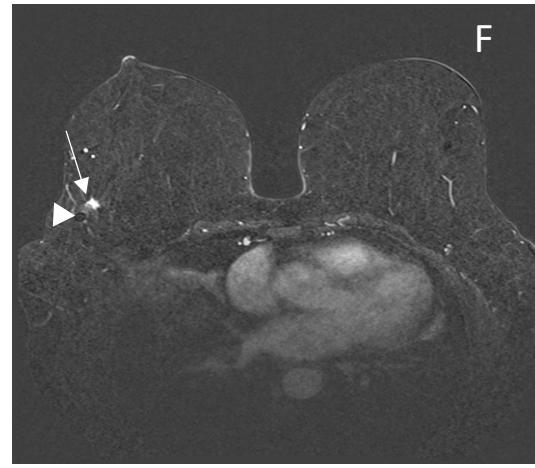
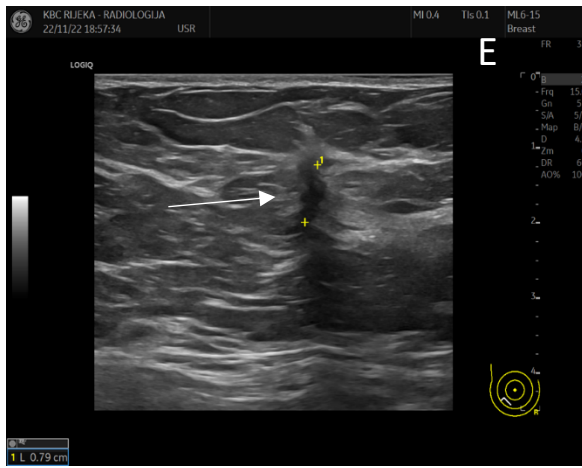
Mamografija je dijagnostička metoda koja čini prvi korak u oslikavanju dojki. Osnovni mamografski prikaz obuhvaća dvije projekcije: kraniokaudalnu (CC) i kosu mediolateralnu projekciju (MLO) (31). Osnovni princip detekcije patološke promjene na mamografiji temelji se na razlici u atenuaciji rendgenskih zraka između normalnog i tumorski promijenjenog tkiva dojke (slika 1).



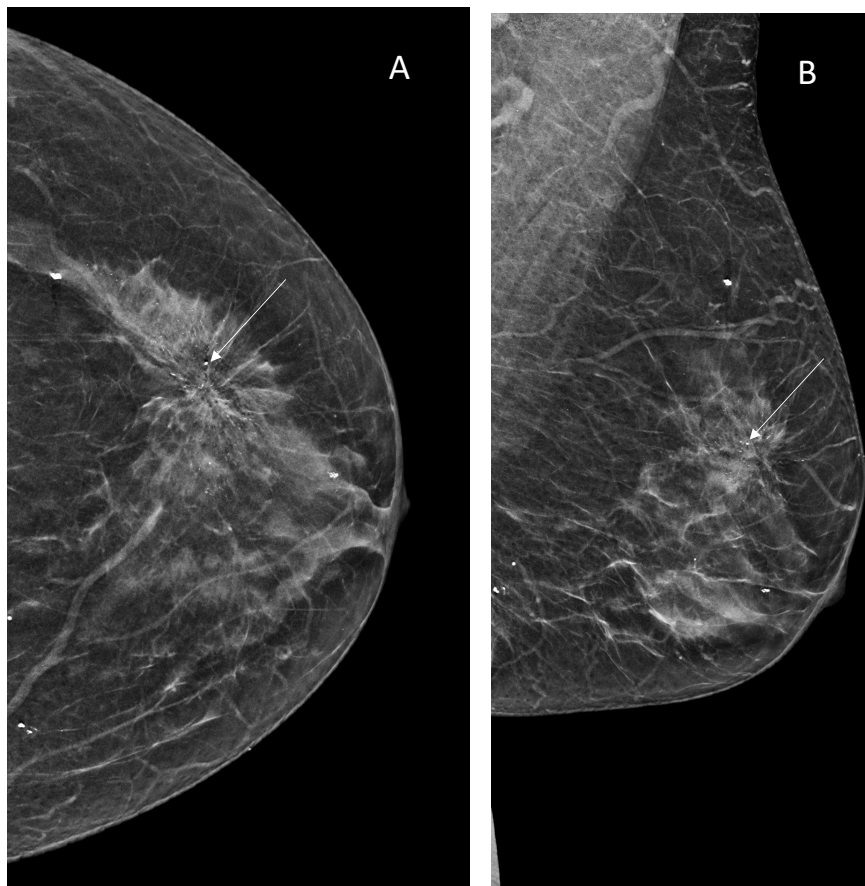
Slika 1. Mamografija lijeve dojke (A) kraniokaudalna i (B) kosa mediolateralna projekcija. U gornjem vanjskom kvadrantu lijeve dojke (bijele strelice) vidljiva je sjena veće gustoće u odnosu na okolni parenhim. Sjena je vidljiva s obzirom na to da patološki proces uzrokuje jaču atenuaciju rendgenskih zraka i prikazuje se kao sjena veće gustoće. U superpoziciji sa sjenom je kalcifikat. PHD: ILC.

Kada su te razlike male, otkrivanje raka dojke na mamografiji postaje izazov, a to je slučaj kod ILC-a. Dijagnostika ILC uz pomoć konvencionalne mamografije može biti zahtjevna zbog izostanka dezmplastične reakcije te infiltrativnog i multicentričnog rasta zbog kojeg su održane anatomske strukture. Zbog toga je osjetljivost mamografije pri detekciji ILC-a 57-81% (32). S druge strane, u dijagnostici IDC-a senzitivnost mamografije je viša, 63-98% (33). Mamografska osjetljivost značajno je manja kod veće gustoće tkiva dojke i iznosi 30-48% (34). Također, kod ILC-a češća je pojava lažno negativnih rezultata mamografije (35). U istraživanju Sitteka i sur. na 1300 pacijentica, osjetljivost konvencionalne mamografije u detekciji ILC-a iznosila je 86%. Uključivanjem magnetske rezonancije (MR), osjetljivost se povećala na 100% (36). Berg i sur. ispitali su osjetljivost mamografije ovisno o vrsti tumora i gustoći tkiva dojke. Mamografska osjetljivost u detekciji je IDC-a je 81%, a 34% za ILC. Na mamografiji se ILC najčešće očitovao kao spikularna, slabo ograničena sjena (37). Kalcifikacije koje se lako otkrivaju na mamografiji, rijetko se vide u ILC pa je to još jedan od razloga teže detekcije karcinoma. Newstead i sur. prikazali su 316 slučajeva karcinoma dojke te usporedili mamografske značajke IDC-a i ILC-a. Distorzija tkiva bila je dominantni mamografski nalaz u 57% ILC-a te u 14% slučajeva IDC-a. (slika 2). Maligne kalcifikacije nisu bile prisutne ni u jednog bolesnika s ILC-om, dok su bile prisutne u 47% pacijenata s IDC-om (38). Slične rezultate dobili su Albayrak ZK i sur. Najčešći mamografski nalaz bila je tvorba spikuliranih rubova ili arhitektonska distorzija (42%). Samo 13% ILC-a prikazali su se kao pleomorfne kalcifikacije (slika 3) (39).





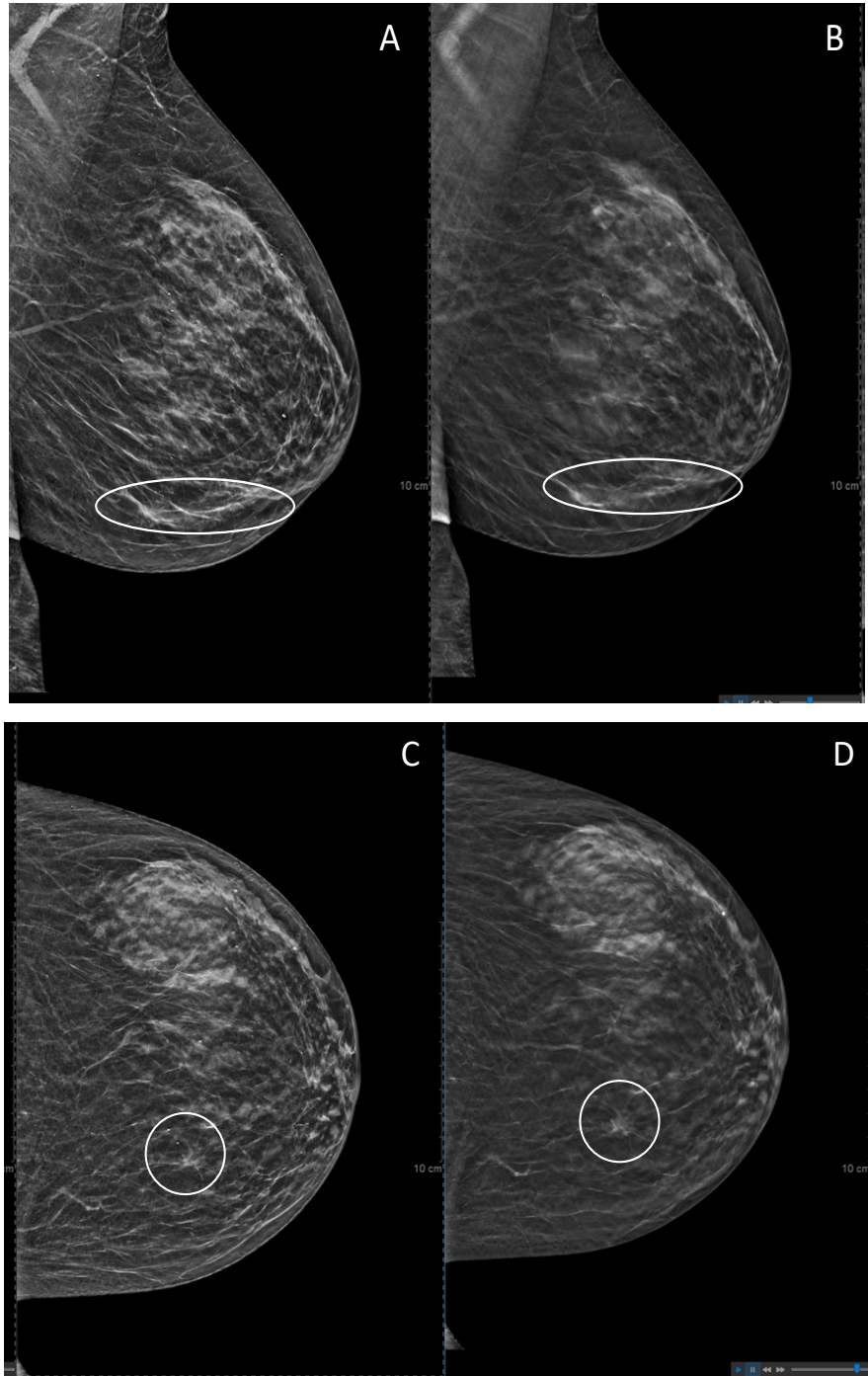
Slika 2. Konvencionalna obostrana mamografija; (A) kraniokaudalna projekcija desne, (B) kosa mediolateralna projekcija desne dojke, (C) kraniokaudalna projekcija te (D) kosa mediolateralna projekcija lijeve dojke. U gornjem vanjskom kvadrantu desne dojke asimetriju tvori diskretna arhitektonska distorzija parenhima (krug). Donji red. (E) Ultrazvučni korealt mjesta distorzije s prikazom nepravilne hipohogene spikulirane lezije (strelica) koja remeti okolni parenhim te pokazuje dodatno maligno UZ obilježje vertikanog rasta (lezije je viša nego šira). (F) Aksijalni MR prikaz obje dojke, postkontrastna subtrakcija. Prikaz areala patološke imbibicije (strelica) u području vanjskog kvadranta desne dojke iza kojeg je artefakt tkivnog markera (vrh strelice) koji potvrđuje korelaciju s mjestom biopsije.



Slika 3. Standardna mamografija (A) lijeve dojke u kраниокаудалној пројекцији i (B) медиолатералној пројекцији која приказује опсежни ареаl патолошких микрокалцификата (strelice) sa zonom distorzije. PHD: duktalni karcinom in situ, ER 100%, PR100%, Ki 67 25%, HER2-

1.3.2 Tomosinteza

Tomosinteza ili 3D mamografija (engl. digital breast tomosynthesis, DBT) je novija metoda oslikavanja tkiva dojke. Konvencionalna mamografija je metoda izbora za probir, no ima svoja ograničenja. Za razliku od konvencionalne dvodimenzionalne mamografije, tomosinteza trodimenzionalno oslikava tkivo dojke jer se rendgenska cijev rotira oko dojki pa se na taj način jasnije prikazuje tkivo i otklanjaju moguće nejasni nalazi na 2D mamografiji. DBT je osjetljivija metoda u odnosu na konvencionalnu mamografiju u otkrivanju arhitektonske distorzije parenhima koja je povezana s malignošću (40) (slika 4).



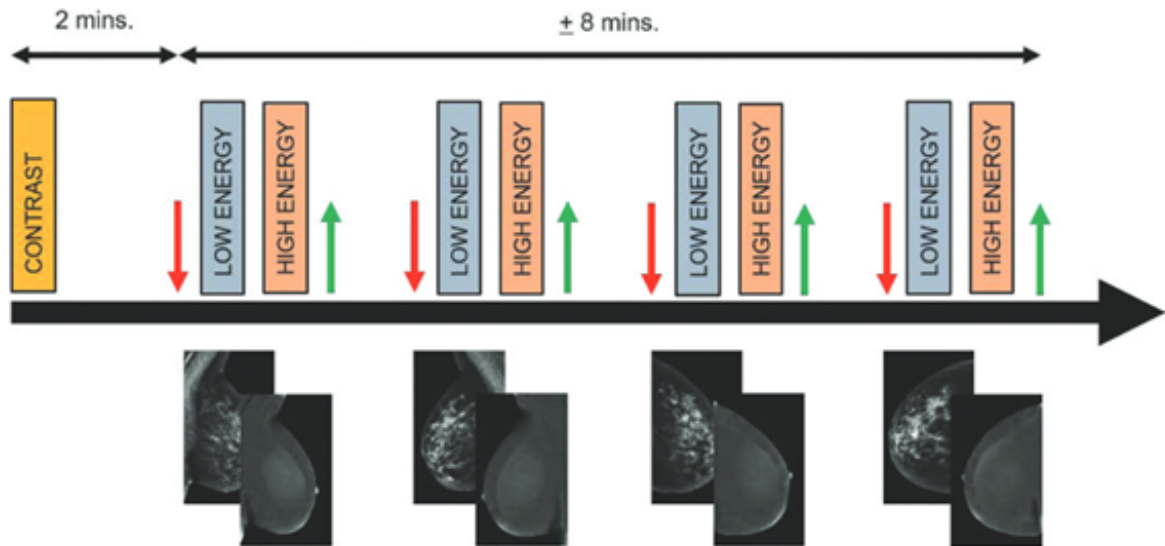
Slika 4. Mamografija lijeve dojke (A) konvencionalna mamografija lijeve dojke u kosoj mediolateralnoj projekciji, (B) sloj tomosinteze u kosoj mediolateralnoj projekciji. (C) Kraniokaudalna projekcija lijeve i (D) sloj tomosinteze u kraniokaudalnoj projekciji lijeve dojke. Arhitektonska distorzija parenhima je jasnije uočljiva na tomosintezi lijeve dojke (krug).

Kao što je prethodno navedeno, kod gustog žljezdanog parenhima osjetljivost konvencionalne mamografije je smanjena te može doći do lažno pozitivnih ili dvojbenih nalaza. Takve lezije se često klasificiraju kao BI-RADS 3 (engl. Breast Imaging Reporting and Data System, BI-RADS) (41). Bahrs i sur. proveli su istraživanje u kojem su mamografije klasificirane kategorijom BI RADS-3 nadopunili tomosintezom. Rezultati kategorije su promijenjene na način da je 58% nalaza konačno kategorizirano BI-RADS 1 ili BI-RADS 2, 5% kao BI-RADS 4. U 38% slučajeva je nakon dodatne DBT mamografija ostala nepromijenjene kategorije. Devet žena je bioptirano, a 2 lezije bile su maligne, obje definirane kao BI-RADS 4 na tomosintezi (42). U opsežnoj retrospektivnoj studiji koja je provedena na oko 2500 žena, dokazana je osjetljivost tomosinteze od 69% do 100%, a specifičnost od 54% do 100%. Tomosinteza je osjetljivija metoda u detekciji tumora u odnosu na konvencionalnu mamografiju, ali je također dokazano je da povećava postotak lažno pozitivnih rezultata. Zaključeno je da tomosinteza može poslužiti kao metoda za potvrdu dijagnoze kod dvojbenih nalaza na konvencionalnom mamogramu. (43-46). Uz ove prednosti, postoje izvjesni nedostaci kao što su duže vrijeme očitovanja nalaza koje je otprilike udvostručeno u odnosu na 2D mamografiju (47). Također, postoji mogućnost pojave lažno pozitivnih rezultata, no u literaturi nema naznačenih statistički značajnih lažno pozitivnih nalaza uspoređujući s mamografijom (48). Tomosinteza podrazumijeva veće doze zračenja u odnosu na konvencionalnu mamografiju. U hrvatskom israživanju dokazana je statistički značajna razlika u dozi zračenja tomosinteze u odnosu na 2D mamografiju, no doze su i dalje unutar granica prihvatljivosti, što je propisano Pravilnikom o uvjetima za primjenu izvora ionizirajućeg zračenja u svrhu medicinskog i nemedicinskog ozračenja (NN 42/2018, 9. 5. 2018.) koja iznosi do 3 mGy po projekciji za debljinu komprimirane dojke od 55 mm ($\pm 0,5$ mm) pa se predlaže uvođenje tomosinteze kao standardne metode pregleda tkiva dojki (49).

1.3.3 Kontrastna mamografija

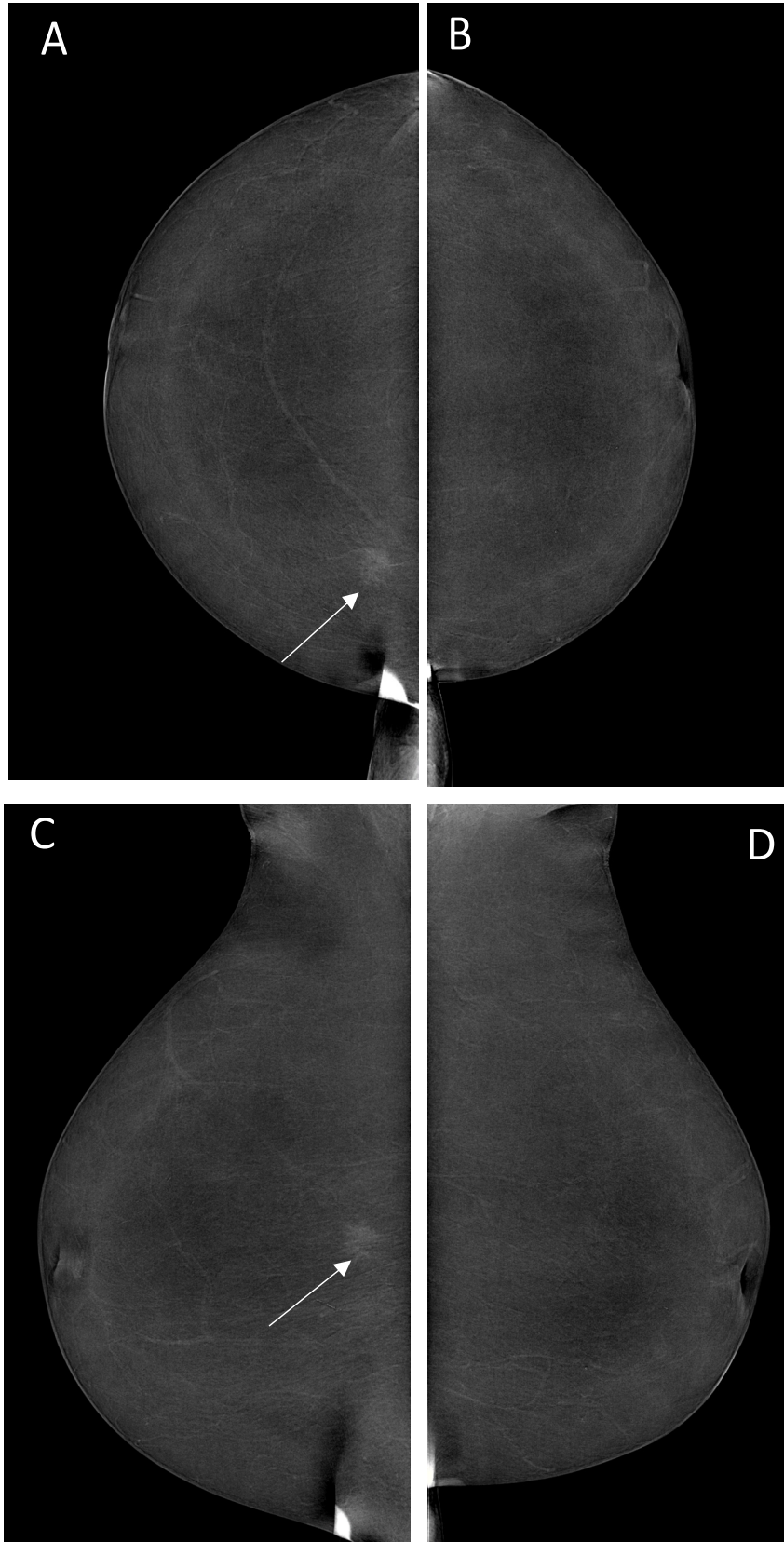
Kontrastna mamografija (eng. contrast-enhanced mammography, CEM) je tehnika oslikavanja dojke koja koristi metodu dvostruke energije za otkrivanje karcinoma (50). Niskoenergetska (LE) akvizicija predstavlja morfološke karakteristike koje su ekvivalentne dvodimenzionalnoj (2D) digitalnoj mamografiji, a visokoenergetska (HE) prikazuje postkontrastni efekt na tkivu dojke.

CEM podrazumijeva primjenu jednog kontrasta nakon čije se primjene dojka komprimira te se rade klasične mamografske projekcije (CC i MLO) (slika 5).



Slika 5. Prema: Contrast-enhanced Mammography: State of the Art, Jochelson MS. Radiology 2021 299:1, 36-48 (51)

Tumor stvara vlastite krvne žile koje pojačano propuštaju jodni kontrast pa će se tumorsko tkivo na mamografiji prikazati kao pojačano nakupljanje kontrasta (slika 6). CEM je koristan kada su nalazi konvencionalnih metoda oslikavanja dojki dvojbene. Isto tako, može poslužiti kao alternativa MR-u dojke (51). Jedna od indikacija za CEM je gusti žljezdani parenhim dojke koji otežava interpretaciju na klasičnom mamogramu. Kontrastna mamografija smanjuje lažno pozitivne nalaze konvencionalnih metoda te omogućava preciznije određivanje veličine tumora (52).



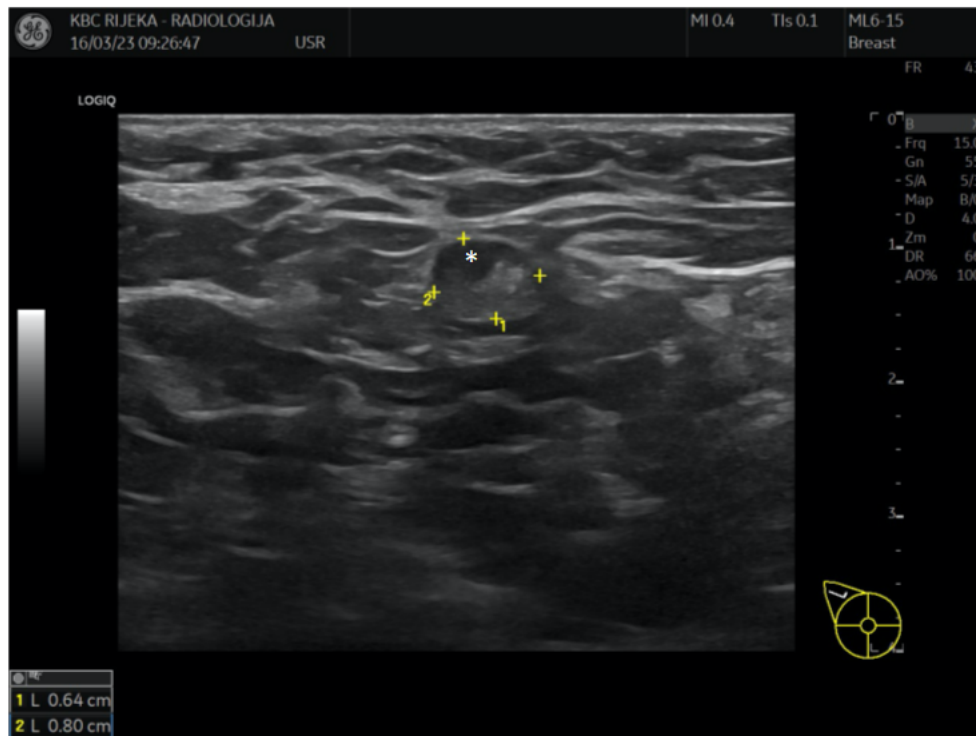
Slika 6. Kontrastna mamografija, rekombinirani mamogrami (A) desne dojke u kraniokaudalnoj i (B) kosoj mediolateralnoj projekciji te lijeve dojke u (C) kraniokaudalnoj i (D) kosoj mediolateralnoj projekciji. Izdvaja se areal patološke imbibicije kontrastom periferno u gornjem unutarnjem kvadrantu desne dojke (strelice). PHD: invazivni lobularni karcinom, luminalni A.

Mori i sur. dokazali su u svom radu izrazito visoku specifičnost (94%) i senzitivnost (86%) kontrastne mamografije u odnosu na konvencionalnu mamografiju (specifičnost 85% i senzitivnost 54%) (53). Tim švedskih znanstvenika dokazali su veću specifičnost kontrastne mamografije u odnosu na ultrazvuk i digitalnu mamografiju. Također, u 21% ispitanica nalazi CEM-a utjecali su na odluku o liječenju (54). Uspoređujući MR i CEM, magnetska rezonancija je osjetljivija metoda, ali manje specifična u odnosu na CEM (55,56). Osjetljivost kontrastne mamografije gotovo je jednaka MR-u pri detekciji okultnog karcinoma dojke, no magnetska rezonancija pokazala se kao osjetljivija metoda pri detekciji dodatnih lezija u dojkama (57). Četverogodišnje istraživanje provedeno na 100 pacijentica pokazalo je da je osjetljivost obje metode približno jednaka, no MR je precijenio veličinu tumora u 24% pacijentica, dok je CEM precijenio u 11% (58) Uspoređujući CEM, MR i klasičnu mamografiju sa konačnom veličinom tumora, Fallenberg i sur. dokazali su da je CEM metoda koja najviše korelira sa stvarnom veličinom tumora, bez statistički značajne razlike sa MR-om. Prosječna veličina tumora na CEM-u bila je 31.6 mm, na MR-u 27.7 mm, a mamografiji 27.3 mm, dok je konačna histološki verificirana veličina tumora bila 32.5 mm (59).

1.3.4 Ultrazvuk

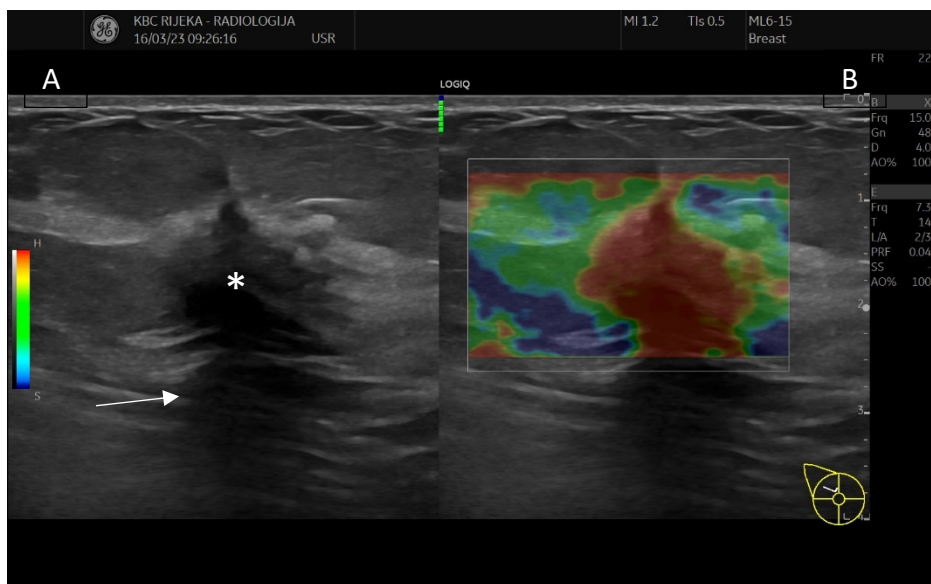
Ultrazvuk (UZV) je dijagnostička metoda koja se često koristi u kombinaciji sa mamografijom. Ultrazvuk je prvobitno korišten za diferencijaciju cističnih i solidnih tvorbi te je metoda izbora za intervencijske zahvate na dojkama jer omogućuje vizualizaciju igle u realnom vremenu. Najčešće indikacije za ultrazvučni pregled dojki jesu palpabilna kvržica, palpabilni aksilarni limfni čvorovi, promjene bradavice ili služi kao inicijalna pretraga u žena mlađih od 40 godina ili u trudnica. UZV ima važnu ulogu u evaluaciji sumnjivih nalaza pri fizikalnom pregledu tkiva dojke i pri pregledu

aksilarnih limfnih čvorova (60). Dokazana je značajno veća osjetljivost ultrazvuka od fizikalnog pregleda pri detekciji pozitivnih limfnih čvorova dojke (61) (slika 7).



Slika 7. Ultrazvučni prikaz patološkog limfnog čvora pazušne jame. Čvor je održanog masnog hilusa, no ekscentričnog korteksa (asterisk) koji je bioptiran. PHD: metastaza invazivnog lobularnog tumora, luminalni B; HER-2 neg. ER 65%, PR 5%, Ki67 38%.

Najčešći nalazi na ultrazvuku su nepravilne hipoehogene lezije s posteriornim prigušenjem (atenuacijom) ultrazvučnog snopa koji se mogu uočiti do 61% slučajeva. Uspoređujući mamografiju i ultrazvuk, Butler i sur. dokazali su da je 73% mamografski nevidljivih ILC tumora identificirano ciljanim UZV pregledom. Senzitivnost ultrazvuka u dijagnostici karcinoma varirala je između 68 -98% (62,63). Selinko i sur. opisuju 15% ILC tumora kao loše ograničeno područje hipoehogene i nehomogene teksture bez prepoznatljivih rubova i bez jasnog zasjenjenja (slika 8).

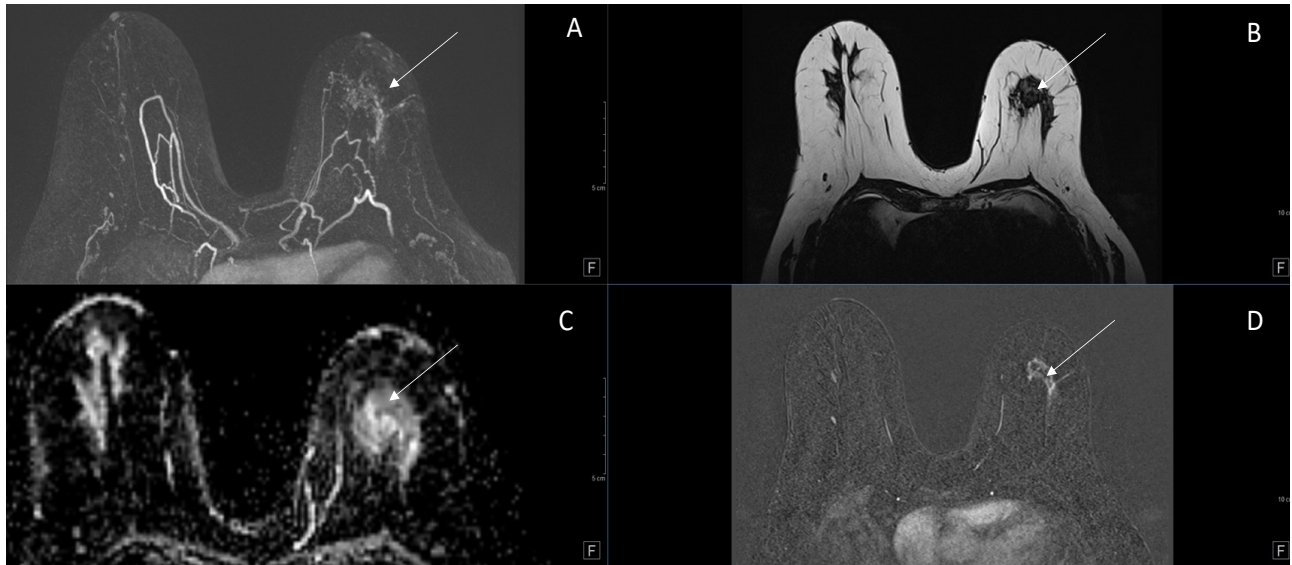


Slika 8. Ultrazvučni prikaz ILC-A : (A) B-mod ILC-a se prezentira kao nepravilna hipoehogena tvorba (asterisk) koju karakterizira atenuacija ultrazvučnog snopa (strelica). (B) Elastografski prikaz tvrdog područja kodirano crvenom bojom. PHD: ILC, luminalni B; HER-2 neg., ER 30%, PR 25%, Ki67 28%.

U njihovom istraživanju, osjetljivost ultrazvuka iznosila je 98%, a mamografije 65% (64). Rezultati retrospektivne analize Albayraka i sur. na 38 ILC-a pokazali su osjetljivost od 71% za mamografiju i 89% za UZV (39). Slične rezultate dobili su znanstvenici španjolske studije na 650 ispitanika u kojoj je uspoređena osjetljivost ultrazvuka i mamografije pacijentica s ILC-om i IDC-om. Osjetljivost ultrazvuka veća je u skupini ILC-a (osjetljivost do 100%), za razliku od osjetljivosti za invazivni duktalni karcinom (osjetljivost do 78%). Mamografija je pokazala veću osjetljivost za IDC (80%), a 64% za ILC (65). Preoperativnom kombinacijom uporabe ultrazvuka i mamografije značajno se povećava osjetljivost detekcije malignih lezija dojke (do 93%), a kada se uz njih uključi i magnetska rezonancija, osjetljivost identifikacije tumora iznosi do 98% (66).

1.3.5 Magnetska rezonancija kao dio obrade lobularnog karcinoma

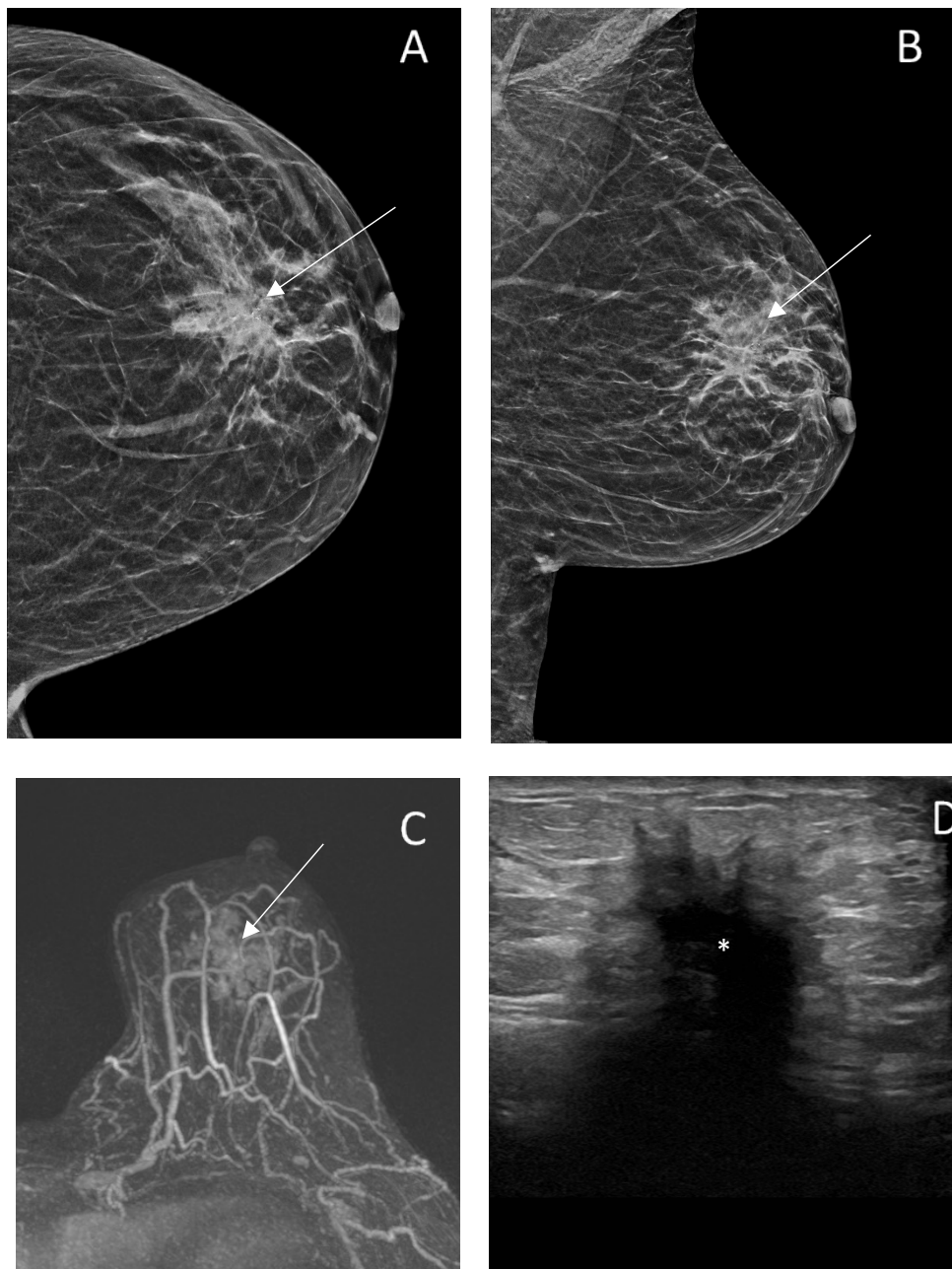
Zbog specifične građe ILC-a, magnetska rezonancija je neizbježna metoda u njegovoj dijagnostici (slika 9).



Slika 9. MR prikaz ILC-a. (A) MIP (engl., maximum intensity projections, MIP) projekcije u aksijalnoj ravnini obje dojke sa prikazom areala patološke imbibicije u lijevoj dojci koji korelira sa područjem distorzije na (B) T2 mjerenoj slici (strelica). Područje prikazuje restrikciju difuzije na (C) ADC mapi (strelica) te se postkontrastno imbibira na suptrakcijama (D) i prikazuje u vidu patološkog areala koji ne zadovoljava kriterij tvorbe (strelica).

Mann i sur. prikazali su osjetljivost i specifičnost MR u dijagnostici ILC-a te je usporedili s konvencionalnim metodama. Dokazana je osjetljivost između 75,2% i 100% te specifičnost između 83% i 98,4%. Također, magnetska rezonancija uzrokovala je promjenu u kirurškom liječenju u 28,3% ispitanika (67). U opsežnom istraživanju koje je uključivalo 5800 ispitanica, kliničari su povezali konvencionalne metode i MR s kirurškom operacijom karcinoma dojke. U ispitanica kod kojih je korišten MR u prijeoperacijskoj obradi broj mastektomija bio je veći za 13%. Isto tako, broj reoperacija je smanjen za 3,2% (68). U studiji Schelfout i sur. dodatna žarišta ILC-a otkrivena su u 35% pacijenata, a koja se nisu vidjela mamografijom ili ultrazvukom (69). Na temelju 110 ispitanica s ILC-om, MR je promijenila kirurški plan liječenja u 10% pacijentica (70). Amin i sur. u sličnom istraživanju prikazali su da MR mijenja plan liječenja u 19% ispitanica, na

način da se izvela mastektomija umjesto poštredne operacije. Nakon MR-a, u 28% pacijentica učinjena je dodatna biopsija koje su većinom benigne ili visoko rizične (72%), a u 28% je identificirana dodatna maligna lezija (71). Nekoliko je istraživanja dokazalo bolju korelaciju u procjeni veličine tumora između MR i konačnog patohistološkog nalaza u usporedbi sa procjenom veličine konvencionalnim metodama (UZV i mamografski). U istraživanju Hovisa i sur. na 56 pacijentica, MR je pokazao odličnu korelaciju u procjeni veličine tumora sa razlikom od 1,6 mm za razliku od UZV-a i mamografije gdje je razlika bila i do 7,8 mm. Slične rezultate prikazali su su Carmon i sur. u svom istraživanju u kojem je MR pokazao preklapanje do 90% slučajeva s patohistološkim nalazom u pacijentica s ILC-om (72,73). Sinclair i sur. proveli su retrospektivnu analizu temeljenu na 138 uzoraka i zaključili da je MR koristan u preoperativnoj procjeni ILC-a. MR utječe na početnu odluku o liječenju u 40,7% pacijenata, ali konačno ne utječe na ukupnu stopu mastektomije (32% i 30%) ili stopu ponovnih operacija (6,8% i 15,2%) u odnosu na konvencionalne metode (74). Miller i sur. dobili su značajnu razliku broja mastektomija u pacijentica evaluiranim magnetskom rezonancijom. Pacijentice koje su bile podvrgnute magnetskoj rezonanci imale su veću vjerojatnost da će imati mastektomiju (43%) od onih bez MR-a (28%) (75). Lobbes sur. dobili su slične rezultate. U pacijentica je veća vjerovatnost da će biti podvrgnute mastektomiji nakon magnetske rezonancije. Također, u pacijentica sa poštrednom operacijom, značajno je manja vjerojatnost pozitivnih rubova nego u onih koje nisu išle na MR te je broj reoperacija manji (76). Miller i sur. pak prikazuju da među pacijentima liječenim kirurškom poštrednom operacijom, preoperativna MR nije bila povezana s nižim stopama reekscizija (14%), dok je stopa reekscizija bez MR-a iznosila 18%. Magnetskom rezonancijom je otkriven kontralateralni karcinom dojke u 2,7% pacijenata (75). Slični rezultati o kontralateralnim lezijama dobiveni su i drugim retrospektivnim kliničkim istraživanjima (76,77). U istraživanju provedenom na 72 ispitanice s ILC-om, veličina na magnetskoj rezonanciji je najbolje korelirala s patohistološkom veličinom tumora, u odnosu na mamografiju i ultrazvuk. Nije bilo statistički značajne razlike između konačne veličine tumora i MR. Međutim, mamografija i ultrazvučni pregled pokazali su statistički značajnu razliku u veličini u odnosu na definitivni patohistološki nalaz (78) (slika 10).



Slika 10. Usporedba u prikazu ILC na mamografiji (A) i kraniokaudalna (B) kosa mediolateralna projekcija lijeve dojke sa velikom arhitektonskom distorzijom parenhima (strelica). (C) MIP projekcije lijeve dojke s opsežnim arealom patološke imbibicije (strelica) te prikaz nepravilne, hipoehogene lezije (D) na UZV (asterisk). Veličina lezije se najbolje procjenjuje na pregledu magnetskom rezonancijom. PHD: invazivni lobularni tumor, ER 90%, PR 75%, Ki67 15%, luminalni A.

1.4 Liječenje

Invazivni lobularni karcinom jedinstven je tip karcinoma zbog svojih molekularnih i patohistoloških karakteristika. Zbog toga je važan multidisciplinarni pristup liječenju koji najčešće uključuje operaciju, hormonsku terapiju, terapiju zračenjem i kemoterapiju. Utvrđivanje proširenosti invazivnog lobularnog karcinoma vrlo je važno u odlučivanju o modalitetu liječenja, a metoda izbora u procjeni veličine je MR dojki. Kirurško liječenje je najčešći izbor za liječenje invazivnog lobularnog karcinoma, a opseg invazivnog zahvata ovisi o veličini i proširenosti karcinoma. Tijek kirurškog liječenja određen je TNM stadijem. Zbog česte pojave multifokalnih lezija, nerijetko i pojave kontralateralnih tumora, operacijski zahvat sa poštedom dojke (engl. breast conserving surgery, BCS) je u povijesti bio puno rjeđi nego kod IDC-a. Truin i sur. prikazali su da je broj BCS-a u pacijenata s ILC-om porasla u razdoblju od 1990. do 2010 godine s 39% na 48% (79). To se djelomično može prepisati napretku u dijagnostici ILC-a. Sharma i sur. su naknadno dokazali su da je poštedna operacija u terapiji ILC-a podjednako uspješna kao u liječenju IDC-a (80). U određenim slučajevima adjuvantna hormonska terapija također može biti indicirana, s obzirom na visok postotak ILC-a koji su ER+ i PR+ (81). Gallagher i sur. proveli su opsežno šestogodišnje istraživanje u kojem su usporedili uspješnost između kirurškog liječenja, hormonskog liječenja, kemoterapije i kombinacije kemoterapije s hormonskim liječenjem ILC-a. Između ukupno 15 000 pacijentica, 60% njih liječilo se hormonalno, 26% kombiniranim hormonalno i kemoterapijski, 12% isključivo operativno, 2% samo kemoterapijom. U pacijentica koje su liječene samo hormonalnom terapijom i kombiniranim kemoterapijskim i hormonskim liječenjem, nije dokazana statistički značajna razlika u ova dva modaliteta liječenja. Ukupno petogodišnje preživljenje bilo je više u pacijenata koji su primili hormonsku terapiju (91%) u usporedbi s kemoterapijom (79%) ili samo kirurškim liječenjem (80%) (82).

2 Cilj rada

Magnetska rezonancija sastavni je dio preoperativne obrade lobularnog karcinoma dojke te metoda izbora u procjeni njegove proširenosti. Primarni cilj našeg istraživanja je ustvrditi ovisnost dijagnostičke obrade invazivnog karcinoma dojke na preoperativnu obradu tj., utječe li histološki podtip tumora na vrijeme od postavljanja dijagnoze do početka liječenja. Sekundarni cilj našeg istraživanja je procijeniti u kojoj mjeri magnetska rezonancija utječe na preoperativnu obradu bolesnika s dijagnosticiranim invazivnim lobularnim karcinomom. Ujedno, cilj nam je prikazati kako MR, kao dijagnostička metoda, utječe na liječenje lobularnog karcinoma dojke, odnosno koliko doprinosi u kirurškom liječenju.

3 Ispitanici i metode

3.1 Ispitanici i kontrolna skupina

Istraživanje je provedeno na Kliničkom Zavodu za radiologiju Kliničkog bolničkog centra (KBC) Rijeka. Diplomski rad izrađen je uz odobrenje etičkog povjerenstva KBC-a Rijeka (Klasa: 003-05/22-1/128, Ur.broj: 2170-29-02/1-22-2). Retrospektivno smo analizirali medicinsku dokumentaciju pacijenta koji su podvrgnuti MR-u zbog ILC-a. Podaci su prikupljeni korištenjem dvije dostupne baze podataka, integrirani bolnički informacijski sustav (IBIS) te radiološki sustav za upravljanje medicinskom dokumentacijom i slikama (ISSA). Uključni kriteriji za ulazak u istraživanje su bili: histološki dokazan invazivni lobularni karcinom, predoperativna obrada i kirurško liječenje u KBC-u Rijeka, liječenje u razdoblju od 2019. do 2022. godine. Isključni kriteriji za istraživanje bili su provedeno neoadjuvantno liječenje, odustajanje od liječenja te nastavak liječenja u drugoj ustanovi. Od ukupno 57 ispitanika (46 - 89 godina), u istraživanje je uključeno njih 28 (49%). Iz istraživanja je isključeno ukupno 29 ispitanika: 21 (37%) ispitanik zbog provedenog neoadjuvantnog liječenja, 4 (7%) ispitanika nastavili su liječenje u vanjskoj ustanovi, 2 ispitanika (3,5%) su odustali od liječenja (jedan uslijed smrtnog ishoda), a u dva ispitanika (3,5%) je patohistološki dokazan DCIS. Dvoje ispitanika imali su obostrani lobularni karcinom te su uzeti podaci za oba tumora. Ukupno je analizirano 30 invazivnih lobularnih karcinoma. Kontrolnu skupinu čini 30 ispitanika u kojih je patohistološki dokazan duktalni karcinomom dojke, a preoperativna obrada, magnetska rezonancija i kirurški zahvat izvršeni su u KBC-u Rijeka.

3.2 Metode prikupljanja i obrade podataka

Prikupljeni podaci prikazani su u Microsoft Excel tablici. Sadržavaju dob pacijentice, datum mamografije, ultrazvuka i magnetske rezonancije, promjer tumora na mamografiji, ultrazvuku i magnetskoj rezonanciji. Tablica sadržava karakteristike tumora vidljive na UZV (hipodenzna ili hiperdenzna tvorba) te na mamografiji (sjena, distorzija) i magnetskoj rezonanciji (patološka imbibicija koja tvori masu, imbibicija koja ne zadovoljava kriterij tvorbe). Prikupljeni su podaci o datumu operacije, tipu operacije (poštedna operacija ili mastektomija), statusu limfnih čvorova (pozitivni ili negativni; metastaze pozitivnih tumora). Podaci o hormonalnim receptorima

(estrogenski i progesteronski), HER2 receptor, vrijednost proliferacijskog faktora Ki67 te imunohistokemijski tip tumora (luminalni tip A, luminalni tip B, HER2 pozitivni te trostruko negativni). U podatke je uzet u obzir datum zaključnog patohistološkog nalaza i patohistološki određena konačna veličina tumora. U statističkoj obradi je korišten računalni programski sustav Statistica TIBCO ver: 14.0.1.25, a koristili smo T- test za zavisne i nezavisne uzorke te Wilcoxon test i Friedman ANOVA test.

4 Rezultati

Prosječna dob ispitanika je je $62,7 \pm 11$ godina, a medijan starosti pacijentica je 64 godina (raspon 38 - 84 godina). Od 28 ispitanica, u njih 7 (25%) karcinom je otkriven u sklopu Nacionalnog preventivnog programa, dok su preostale dijagnosticirane u sklopu dijagnostičke mamografije. Najčešći molekularni tip tumora je Luminalni B/HER2-, a drugi po učestalosti Luminalni A. Samo je kod jedne ispitanica dijagnosticiran trostruko negativni tumor, dok ekspresija HER+ nije detektirana niti u jednom slučaju, uključujući i Luminalni B/HER2+ (tablica 1).

Tablica 1.

Molekularni tipovi ILC-a

Molekularni tip	Broj	Postotak
Luminalni tip A	14	47%
Luminalni B/ HER2-	15	50%
Luminalni B/HER2+	0	0%
HER2+	0	0%
Trostruko negativni	1	3%
Ukupno	30	100%

Magnetska rezonancija pokazala je tvorbu koja odgovara masi u 77%, a u 23% areal imbibicije koji ne odgovara masi (tablica 2).

Tablica 2.

Magnetska rezonancija

MR karakteristike ILC	Broj	Postotak
Masa	23	77%
Imbibicija koja ne zadovoljava kriterij mase	7	23%

Od ukupnog broja pacijentica, njih 12 došlo je iz vanjske ustanove, a 27% karcinoma otkriveno je preko NPP-a. U 10 žena napravljen je dijagnostički mamografski pregled (tablica 3).

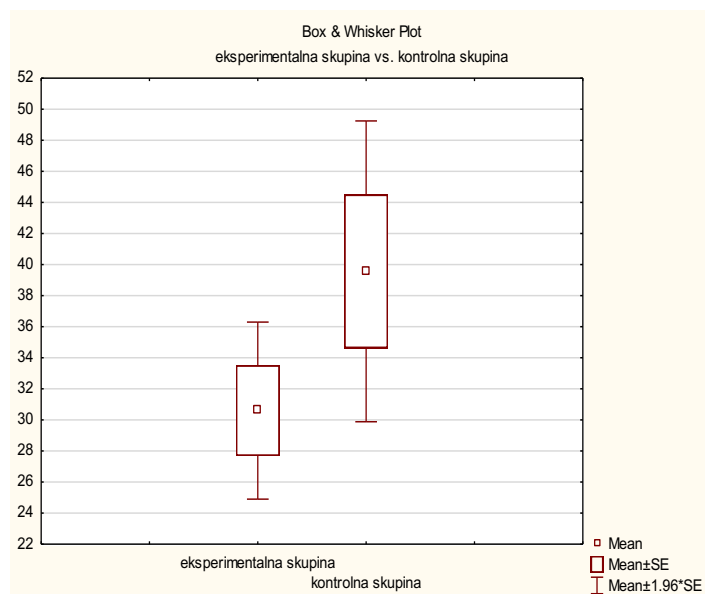
Tablica 3.

Mamografija

Indikacija za pretragu	Broj	Postotak
Vanjska ustanova	12	40%
Nacionalni preventivni program (NPP)	8	27%
Dijagnostička	10	33%
Ukupno	30	100%

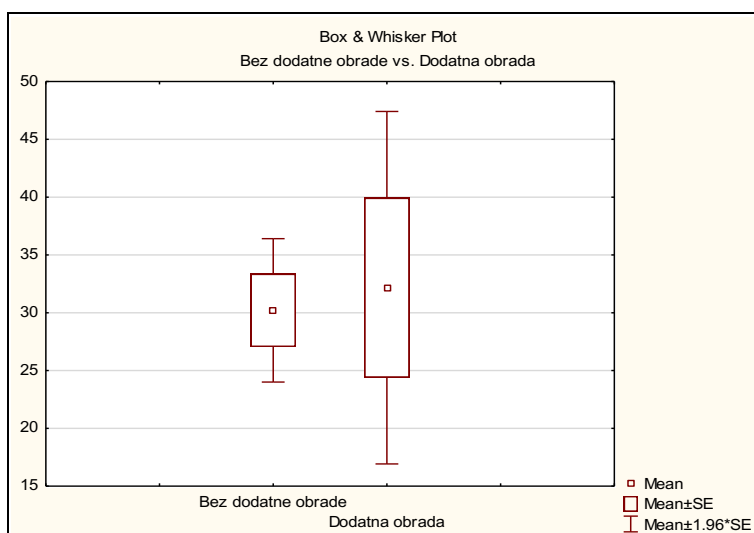
Usporedili smo duljinu vremena koje je proteklo između MR i operacije unutar istraživane i kontrolne skupine. Srednja vrijednost podataka iz istraživane skupine iznosi 30,6 dana, a podataka iz kontrolne skupine je 39,57 dana (grafikon 1), ali razlika u podacima eksperimentalne i kontrolne skupine nije statistički značajna ($p > 0.05$).

Grafikon 1.



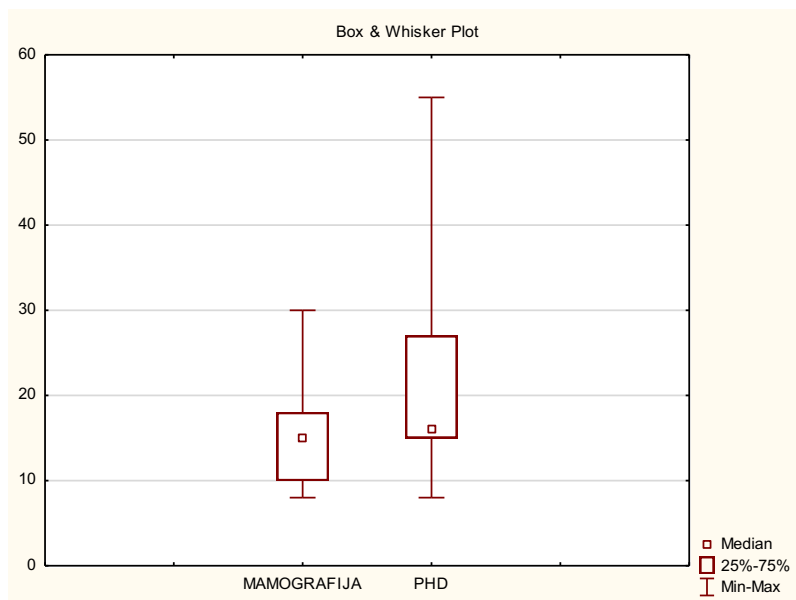
U ukupno 6 (25%) ispitanica s dokazanim ILC-om, tražena je dodatna obrada nakon MR-a. Srednja vrijednost podataka u skupini bez dodatne obrade iznosi 30.21 dana, a podataka u skupini s dodatnom obradom iznosi 32.17 dana. Nema statistički značajne razlike ($p>0.05$) u vremenu od MR do operacije u odnosu na ispitanice kod kojih nije tražena dodatna obrada nakon predoperativnog MR dojki (grafikon 2).

Grafikon 2.



Usporedili smo veličinu tumora na mamografiji, UZV-u i MR međusobno te sa stvarnom veličinom tumora određenom na konačnim patohistološkom nalazu. Veličina ILC-a na mamografiji i UZV-u je značajno manja nego konačna veličina tumora ($p < 0.05$) (grafikon 3 i 4)

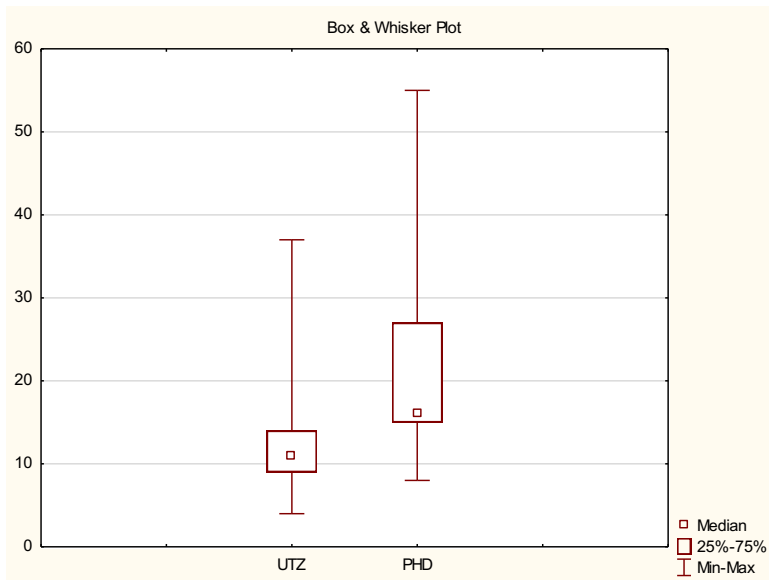
Grafikon 3.



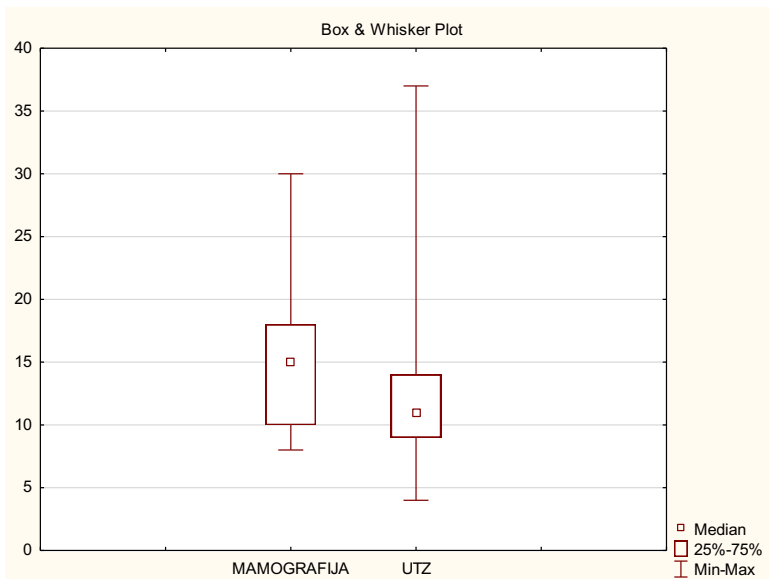
Iz grafikona 3 možemo zaključiti da mamografija podcijenjuje stvarnu veličinu tumora, jer je većina rezultata dobivena mamografijom manja nego konačna veličina tumora dobivena patohistološkim nalazom.

Ultrazvuk također podcijenjuje veličinu tumora. Iz grafikona 4 možemo zaključiti da ultrazvuk podcijenjuje stvarnu veličinu tumora jer je većina rezultata dobivenih ultrazvukom manja od konačnih patohistoloških nalaza ($p < 0.05$) (grafikon 4). Podaci dobiveni ultrazvukom značajno su manji od veličine dobivene na mamografiji ($p < 0.05$). Prosječna veličina tumora na mamografiji je 16 mm, a na ultrazvuku 12.6 mm (grafikon 5).

Grafikon 4.

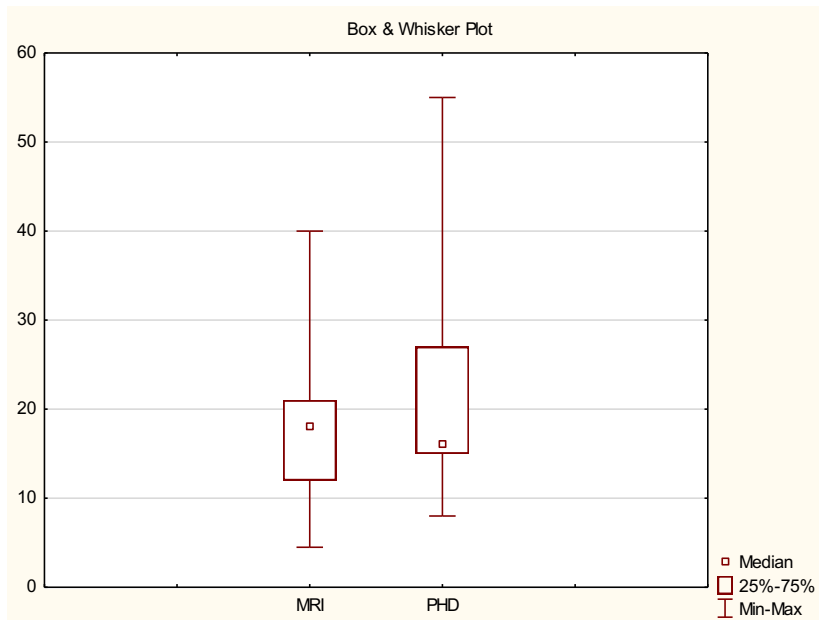


Grafikon 5.



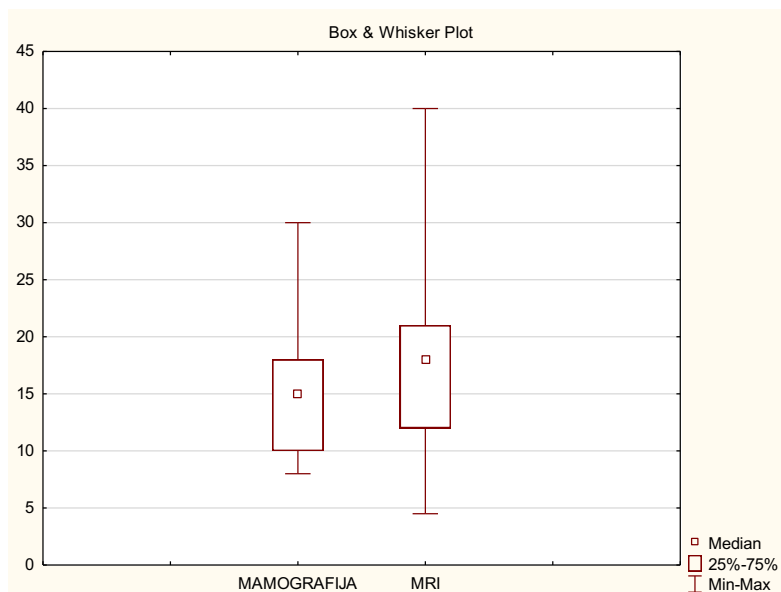
Veličina tumora na magnetskoj rezonanciji je nešto manja nego konačni patohistološki nalaz, ali ta razlika nije statistički značajna ($p > 0.05$). Prosječna veličina tumora na MR je 19 mm, a prosječna veličina određena PHD-om 20,7 mm (grafikon 6).

Grafikon 6.

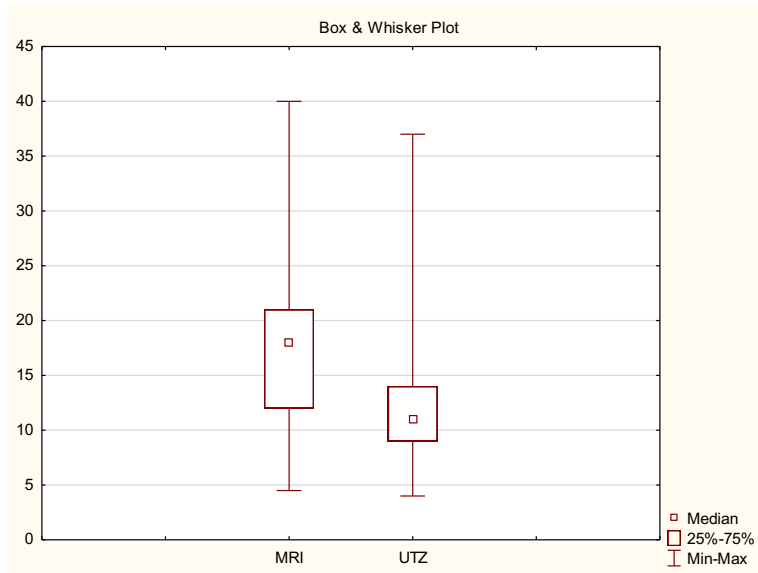


Isto tako, nema statistički značajne razlike u veličini tumora na mamografiji i magnetskoj rezonanciji ($p > 0.05$) (grafikon 7), ali postoji značajna razlika između tumora na MR-u i ultrazvuku ($p < 0.05$) (grafikon 8).

Grafikon 7.

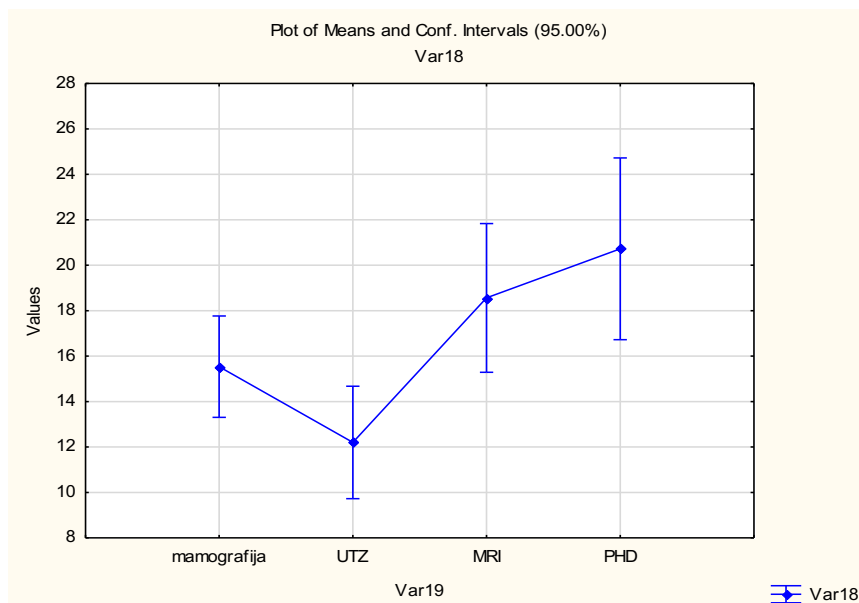


Grafikon 8.



Prikazali smo sve dijagnostičke metode te uočava da je magnetska rezonancija metoda koja najviše korelira s pravom veličinom tumora, mamografija je metoda koja je druga po osjetljivosti, dok ultrazvuk pokazuje najmanju osjetljivost u procjeni veličine ILC-a u odnosu na mamografiju i MR (grafikon 9).

Grafikon 9.



5 Rasprava

Medijan dobi pacijentica u trenutku dijagnostike ILC isti je kao u ostalim istraživanjima. U istraživanju Arpina i sur. te Wallace-a i sur. također je dobiven medijan dobi od 64 godine, a slična dob prisutna je i u ostalim istraživanjima (3,83-85).

Pri usporedbi veličine tumora na MR-u, mamografiji i ultrazvuku sa konačnom veličinom tumora, naši se rezultati podudaraju s rezultatima ostalih istraživanja. Parvaiz i sur. dobili su rezultate u kojima je veličina tumora na MR-u (medijan 23.5 mm) najbliža stvarnoj veličini tumora (medijan 25 mm) te razlika nije statistički značajna, dok je veličina na mamografiji (medijan 17.5 mm) i ultrazvuku (medijan 14 mm) značajno manja u odnosu na patohistološki rezultat (78). Vrlo slični zaključci dobiveni su i u drugim istraživanjima.

Magnetska rezonancija pokazala se kao dijagnostička metoda najveće osjetljivosti pri procjeni veličine tumora, uspoređujući s mamografijom i ultrazvukom. Prema našim rezultatima, a i rezultatima ostalih istraživanja MR najbolje opisuje veličinu tumora i to je važan podatak jer će se onda prema toj vrijednosti odlučiti o daljnjim postupcima i opsežnosti liječenja.

Naši rezultati također se podudaraju s ostalim istraživanjima vezanim uz prezentaciju tumora na MR-u te se i u ostalim istraživanjima tumor češće prezentira tvorbom koja tvori masu. U istraživanju Stivalet i sur. dobili su tumor koji tvori masu u 90% slučajeva (77), u manjem broju istraživanja bio je češći nalaz tvorbe koja ne tvori masu (67).

U 25% naših ispitanika MR je promijenila tijekom liječenja na način da se tražila dodatna obrada ultrazvukom, no nije statistički značajno utjecala na vrijeme do operacije. Mogući razlog tome je da su pacijentice u KBC-u Rijeka obrađivane preko multidisciplinarnog tima (MDT) za dojku. Multidisciplinarni tim za dojku razvio se zbog složenosti donošenja odluka o dijagnostici i liječenju. Čini ga niz specijalista koji raspravljaju o bolesti i dogovaraju se o postupcima liječenja. Postoje mnoga istraživanja o povoljnostima i uspješnosti MDT-a. Dokazano je da MDT smanjuje broj nepotrebnih zračenja, produljuje životni vijek onkoloških pacijenata i povećava broj manje invazivnih i pošteđenih zahvata (86).

U ostalim istraživanjima, magnetska rezonancija promijenila je tijekom liječenja u 16-38% pacijentica (70,87-89). Hulvat i sur. i Zhang i sur. došli su do zaključka o prosječnom vremenu čekanja od

magnetske rezonancije do operacije koje iznosi 11 dana. U obje studije to vrijeme nije bilo statistički značajno u odnosu na vrijeme čekanja na operaciju bez MR-a (90,91).

Vrijeme čekanja na operaciju u našem istraživanju je gotovo upola kraće nego nekim drugim istraživanjima u kojima je prosječno vrijeme čekanja na operaciju bilo 57 dana, odnosno 53 dana kod pacijentica bez dodatne obrade nakon magnetske rezonancije i 59 dana kada je nakon magnetske rezonancije učinjen ciljani ultrazvučni pregled (tzv. second look UZV) (90). U četverogodišnjoj analizi utemeljenoj na 300 000 pacijentica, dokazano je da je vrijeme čekanja na operaciju dulje od 58 dana povezano s lošijom prognozom (92). Agresivni molekularni podtipovi karcinoma dojke pokazuju češći napredak u kliničkom T stadiju tijekom vremena čekanja na operaciju (93). Pacijenti koji čekaju na operaciju dulje od 30 dana imaju 1,36 puta veću vjerojatnost da će doživjeti odgodu adjuvantne kemoterapije za više od 60 dana u usporedbi s pacijentima koji su kirurški liječeni unutar 30 dana dijagnoze (94).

Pacijentice iz istraživačke skupine kraće su čekale operativni zahvat, nego pacijentice iz eksperimentalne skupine. To bi djelomično mogli prepisati ubrzanoj obradi pacijentica s invazivnim lobularnim karcinomom zbog prije navedenog MDT-a za dojku. Isto tako, jedan od razloga ovih rezultata je da su pojedine pacijentice iz eksperimentalne skupine imale dvojbe oko odluke o početku liječenja pri čemu se produžilo vrijeme do operativnog zahvata.

Također, trebali bi uzeti u obzir rezultate našeg istraživanja s obzirom na to da je u istraživanje uključen mali broj ispitanika istraživačke i eksperimentalne skupine pa dvojba o početku liječenja samo jedne pacijentice može utjecati na krajnje rezultate. Naše istraživanje temelji se na podacima i praksi liječenja samo jedne ustanove. S obzirom na to da su ispitanici eksperimentalne skupine obrađivani u vrijeme COVID- 19 pandemije, a pojedini pacijenti kontrolne skupine prije pandemije, moguće je da je ova izvanredna situacija utjecala na vrijeme liječenja pacijentica s lobularnim karcinomom. U Italiji i Nizozemskoj se broj preventivnih mamografija značajno smanjio (95). Postoje i suprotni zaključci kao na primjer u studiji koja je izašla ove godine, dokazano je da je COVID-19 značajno utjecao na stope elektivnih operacija i vrijeme čekanja na preglede na način da je broj elektivnih operacija smanjen u određenom broju bolnica, ali vrijeme čekanja na pregled skratilo se za otprilike 10-ak dana. To je pokazatelj da su se bolnice

reorganizirale za vrijeme pandemije i da su planirale prioritete dijagnostičke preglede (96). To je jedan od mogućih razloga zašto su ispitanice s ILC-om kraće čekale na operativni zahvat.

6 Zaključak

Rezultati naše studije snažno se preklapaju sa rezultatima ostalih istraživanja što ukazuje na vjerodostojnost i primjenjivost naših rezultata.

Invazivni lobularni karcinom se zbog svojih karakteristika može previdjeti konvencionalnim slikovnim pretragama, no unatoč tome, vrijeme od postavljanja dijagnoze do operacije nije dulje od IDC-a. Ako se u dijagnostički proces uključi magnetska rezonancija kao najosjetljivija metoda pri procjeni veličine tumora, ona ne utječe na konačno vrijeme čekanja na operaciju, ali u 25% ispitanika iziskuje dodatnu preoperativnu obradu.

7 Sažetak

Cilj: Odrediti utječe li molekularni podtip tumora na vrijeme od postavljanja dijagnoze do početka kirurškog liječenja. Sekundarni cilj našeg istraživanja je procijeniti u kojoj mjeri magnetska rezonancija utječe na predoperativnu obradu bolesnika s dijagnosticiranim invazivnim lobularnim karcinomom.

Ispitanici i metode: Retrospektivno smo analizirali medicinsku dokumentaciju pacijenata u dobi od 38 do 84 godine koji su u razdoblju od 2019 do 2022. godine podvrgnuti MR zbog ILC. Podaci o veličini tumora, datumima slikovnih pretraga, operacije i obilježjima tumora zabilježeni su u tablici. Kontrolnu skupinu čini 30 pacijentica sa IDC-om koje su liječene i operirane u KBC-u Rijeka.

Rezultati: Vrijeme od dijagnoze do kirurškog liječenja kraće je u eksperimentalnoj skupini, no nije statistički značajno u odnosu na kontrolnu skupinu. Magnetska rezonancija utjecala je na tijek liječenja u 25% ispitanika, na načina da je tražena dodatna obrada, ali se nije statistički značajno produljilo vrijeme do operacije.

Zaključak: Magnetska rezonancija je najosjetljivija metoda pri procjeni veličine tumora. Vrijeme od dijagnostike do operativnog zahvata nije dulje kod ILC-a odnosu na IDC. U četvrtine pacijenata s ILC-om nakon MR potrebna je dodatna obrada, no unatoč tome, vrijeme do operacije nije kompromitirano.

Ključne riječi: lobularni karcinom dojke, magnetska rezonancija

8 Summary

Aim: To determine whether the molecular subtype of a tumor affects the time from diagnosis to the start of surgical treatment. The secondary objective of our research is to assess the extent to which magnetic resonance imaging (MRI) affects the preoperative workup of patients diagnosed with invasive lobular carcinoma (ILC).

Participants and Methods: We retrospectively analyzed the medical records of patients aged 38 to 84 who underwent MRI for ILC between 2019 and 2022. Data on tumor size, dates of imaging tests, surgery, and tumor characteristics were noted in a table. The control group consisted of 30 patients with IDC who were treated and operated in Clinical Hospital Center of Rijeka.

Results: The time from diagnosis to surgical treatment was shorter in the experimental group but not statistically significant compared to the control group. Magnetic resonance imaging influenced the course of treatment in 25% of the patients, resulting in additional workup, but it did not statistically significantly prolong the time to surgery.

Conclusion: Magnetic resonance imaging is the most sensitive method for assessing tumor size. The time from diagnosis to surgical intervention is not longer for ILC compared to IDC. In a quarter of patients with ILC, additional workup is required after MRI, but despite that, the waiting time for surgery is not prolonged.

Key words: lobular breast cancer, magnetic resonance imaging

9 Literatura

1. Bray F, Ferlay J, Soerjomataram I, Siegel RL, Torre LA, Jemal A. Global cancer statistics 2018: GLOBOCAN estimates of incidence and mortality worldwide for 36 cancers in 185 countries [published correction appears in *CA Cancer J Clin*. 2020 Jul;70(4):313]. *CA Cancer J Clin*. 2018;68(6):394-424.
2. Limaiem F, Khan M, Lotfollahzadeh S. Lobular Breast Carcinoma. In: *StatPearls*. Treasure Island (FL): StatPearls Publishing; January 1, 2023.
3. Arpino G, Bardou VJ, Clark GM, Elledge RM. Infiltrating lobular carcinoma of the breast: tumor characteristics and clinical outcome. *Breast Cancer Res*. 2004;6(3):R149-R156.
4. Wilson N, Ironside A, Diana A, Oikonomidou O. Lobular Breast Cancer: A Review. *Front Oncol*. 2021;10:591399. Published 2021 Jan 15
5. Li CI, Anderson BO, Daling JR, Moe RE. Trends in Incidence Rates of Invasive Lobular and Ductal Breast Carcinoma. *JAMA*. 2003;289(11):1421–1424.
6. Williams LA, Hoadley KA, Nichols HB, Geradts J, Perou CM, Love MI, Olshan AF, Troester MA. Differences in race, molecular and tumor characteristics among women diagnosed with invasive ductal and lobular breast carcinomas. *Cancer Causes Control*. 2019 Jan;30(1):31-39
7. Collaborative Group on Hormonal Factors in Breast Cancer. Menarche, menopause, and breast cancer risk: individual participant meta-analysis, including 118 964 women with breast cancer from 117 epidemiological studies. *Lancet Oncol*. 2012;13(11):1141-1151
8. Liu Y, Nguyen N, Colditz GA. Links between alcohol consumption and breast cancer: a look at the evidence. *Womens Health (Lond)*. 2015;11(1):65-77.
9. Baglia ML, Malone KE, Tang MC, Li CI. Alcohol Intake and Risk of Breast Cancer by Histologic Subtype and Estrogen Receptor Status Among Women Aged 55 to 74 Years. *Horm Cancer*. 2017;8(4):211-218.
10. Liu K, Zhang W, Dai Z, et al. Association between body mass index and breast cancer risk: evidence based on a dose-response meta-analysis. *Cancer Manag Res*. 2018;10:143-151.
11. Liu L, Hao X, Song Z, Zhi X, Zhang S, Zhang J. Correlation between family history and characteristics of breast cancer. *Sci Rep*. 2021;11(1):6360.

12. Dossus, L., & Benusiglio, P. R. (2015). Lobular breast cancer: incidence and genetic and non-genetic risk factors. *Breast cancer research : BCR*, 17, 37.
13. Eliyatkin N, Yalçın E, Zengel B, Aktaş S, Vardar E. Molecular Classification of Breast Carcinoma: From Traditional, Old-Fashioned Way to A New Age, and A New Way. *J Breast Health*. 2015;11(2):59-66.
14. Yersal O, Barutca S. Biological subtypes of breast cancer: Prognostic and therapeutic implications. *World J Clin Oncol*. 2014;5(3):412-424.
15. Bustreo S, Osella-Abate S, Cassoni P, et al. Optimal Ki67 cut-off for luminal breast cancer prognostic evaluation: a large case series study with a long-term follow-up. *Breast Cancer Res Treat*. 2016;157(2):363-371
16. Sleightholm R, Neilsen BK, Elkhatib S, et al. Percentage of Hormone Receptor Positivity in Breast Cancer Provides Prognostic Value: A Single-Institute Study. *J Clin Med Res*. 2021;13(1):9-19.
17. Lakhani S. *WHO Classification of Tumours of the Breast*. Lyon: International Agency for Research on Cancer; 2014.
18. Wang T, Ma Y, Wang L, Liu H, Chen M, Niu R. Strong adverse effect of epidermal growth factor receptor 2 overexpression on prognosis of patients with invasive lobular breast cancer: a comparative study with invasive ductal breast cancer in Chinese population. *Tumour Biol*. 2015;36(8):6113-6124.
19. Zhang H, Moisini I, Ajabnoor RM, et al. Frequency, Clinicopathologic Characteristics, and Follow-up of HER2-Positive Nonpleomorphic Invasive Lobular Carcinoma of the Breast. *Am J Clin Pathol*. 2020;153(5):583-592.
20. Soliman NA, Yussif SM. Ki-67 as a prognostic marker according to breast cancer molecular subtype. *Cancer Biol Med*. 2016;13(4):496-504.
21. Orrantia-Borunda E, Anchondo-Nuñez P, Acuña-Aguilar LE, et al. Subtypes of Breast Cancer. In: Mayrovitz HN, editor. *Breast Cancer* [Internet]. Brisbane (AU): Exon Publications; 2022 Aug 6. Chapter 3. Available from: <https://www.ncbi.nlm.nih.gov/books/NBK583808/>

22. Grabenstetter A, Mohanty AS, Rana S, et al. E-cadherin immunohistochemical expression in invasive lobular carcinoma of the breast: correlation with morphology and CDH1 somatic alterations. *Hum Pathol.* 2020;102:44-53.
23. Berx G, Becker KF, Hofler H, van Roy F. Mutations of the human E-cadherin (CDH1) gene. *Hum Mutat.* 1998;12(4):226–237.
24. Dabbs, David J. MD; Bhargava, Rohit MD; Chivukula, Mamatha MD. Lobular Versus Ductal Breast Neoplasms: The Diagnostic Utility of P120 Catenin. *The American Journal of Surgical Pathology* 31(3):p 427-437, March 2007.
25. Shenoy S. CDH1 (E-Cadherin) Mutation and Gastric Cancer: Genetics, Molecular Mechanisms and Guidelines for Management. *Cancer Manag Res.* 2019;11:10477-10486.
26. Seachrist DD, Anstine LJ, Keri RA. FOXA1: A Pioneer of Nuclear Receptor Action in Breast Cancer. *Cancers (Basel).* 2021;13(20):5205
27. Metovic J, Borella F, D'Alonzo M, Biglia N, Mangherini L i sur. FOXA1 in Breast Cancer: A Luminal Marker with Promising Prognostic and Predictive Impact. *Cancers (Basel).* 2022 Sep 27;14(19):4699.
28. Ciriello G, Gatza ML, Beck AH, et al. Comprehensive Molecular Portraits of Invasive Lobular Breast Cancer. *Cell.* 2015;163(2):506-519.
29. Tomić, S. i Krželj, D. (2022). PIK3CA mutacije u luminalnim, HER2 negativnim metastatskim karcinomima dojke. *Hrvatski časopis zdravstvenih znanosti, 2 (2),* 83-85.
30. Miller TW, Rexer BN, Garrett JT, Arteaga CL. Mutations in the phosphatidylinositol 3-kinase pathway: role in tumor progression and therapeutic implications in breast cancer. *Breast Cancer Res.* 2011;13(6):224
31. Prutki, M., Petrovečki, M., Valković Zujić, P., Ivanac, G., Tadić, T., Štimac, D., ... Miletić, D. (2022). Smjernice za radiološko dijagnosticiranje i praćenje bolesnica oboljelih od raka dojke. *Liječnički vjesnik, 144 (1-2),* 1-14.
32. Biglia N., Mariani L., Srgo L. et al. Increased incidence of lobular breast cancer in women treated with hormone replacement therapy: Implications for diagnosis, surgical and medical treatment. *Endocr. Relat. Cancer.* 2007;14:549–567.

33. Johnson K, Sarma D, Hwang ES. Lobular breast cancer series: imaging. *Breast Cancer Res.* 2015;17(1):94. Published 2015 Jul 11.
34. Lester SP, Kaur AS, Vegunta S. Association Between Lifestyle Changes, Mammographic Breast Density, and Breast Cancer. *Oncologist.* 2022;27(7):548-554.
35. hael M., Garzoli E., Reiner C.S. Mammography, sonography and MRI for detection and characterization of invasive lobular carcinoma of the breast. *Breast Dis.* 2008;30:21–30.
36. Sittek H, Perlet C, Untch M, Kessler M, Reiser M. Dynamische MR-Mammographie beim invasiv lobulren Mammakarzinom bei 1,0 T [Dynamic MR-mammography in invasive lobular breast cancer]. *Rontgenpraxis.* 1998;51(7):235-242.
37. Berg WA, Gutierrez L, NessAiver MS, et al. Diagnostic accuracy of mammography, clinical examination, US, and MR imaging in preoperative assessment of breast cancer. *Radiology.* 2004;233(3):830-849.
38. Newstead GM, Baute PB, Toth HK. Invasive lobular and ductal carcinoma: mammographic findings and stage at diagnosis [published correction appears in *Radiology* 1992 Nov;185(2):616]. *Radiology.* 1992;184(3):623-627.
39. Albayrak ZK, Onay HK, Karatağ GY, Karatağ O. Invasive lobular carcinoma of the breast: mammographic and sonographic evaluation. *Diagn Interv Radiol.* 2011;17(3):232-238.
40. Amir T, Ambinder EB, Harvey SC, et al. Benefits of digital breast tomosynthesis: A lesion-level analysis. *J Med Screen.* 2021;28(3):311-317.
41. Varas X, Leborgne F, Leborgne JH. Nonpalpable, probably benign lesions: role of follow-up mammography. *Radiology.* 1992;184(2):409-414.
42. Bahrs SD, Otto V, Hattermann V, et al. Breast tomosynthesis for the clarification of mammographic BI-RADS 3 lesions can decrease follow-up examinations and enables immediate cancer diagnosis. *Acta Radiol.* 2018;59(10):1176-1183.
43. García-León FJ, Llanos-Méndez A, Isabel-Gómez R. Digital tomosynthesis in breast cancer: A systematic review. *Radiologia.* 2015;57(4):333-343.
44. Alabousi M, Zha N, Salameh JP, et al. Digital breast tomosynthesis for breast cancer detection: a diagnostic test accuracy systematic review and meta-analysis. *Eur Radiol.* 2020;30(4):2058-2071.

45. M Luke Marinovich and others, Breast Cancer Screening Using Tomosynthesis or Mammography: A Meta-analysis of Cancer Detection and Recall, *JNCI: Journal of the National Cancer Institute*, Volume 110, Issue 9, September 2018, Pages 942–949
46. Daniela Bernardi, Petra Macaskill, Marco Pellegrini et al. Breast cancer screening with tomosynthesis (3D mammography) with acquired or synthetic 2D mammography compared with 2D mammography alone (STORM-2): a population-based prospective study, *The Lancet Oncology*, Volume 17, Issue 8, 2016, 1105-1113
47. Bernardi D, Ciatto S, Pellegrini M, et al. Application of breast tomosynthesis in screening: incremental effect on mammography acquisition and reading time. *Br J Radiol.* 2012;85
48. Kleinknecht JH, Ciurea AI, Ciortea CA. Pros and cons for breast cancer screening with tomosynthesis - a review of the literature. *Med Pharm Rep.* 2020;93(4):335-341.
49. Žužić, S., Valković Zujić, P., Miletić, D., Tkalčić, L., Diklić, A. i Šegota, D. (2019). Usporedba doznih parametara digitalne sintetske mamografije s tomosintezom i standardne mamografije. *Medicina Fluminensis*, 55 (4), 361-369.
50. Bhimani C, Matta D, Roth RG, Liao L, Tinney E, Brill K, Germaine P. Contrast-enhanced Spectral Mammography: Technique, Indications, and Clinical Applications. *Acad Radiol.* 2017 Jan;24(1):84-88.
51. Jochelson MS, Lobbes MBI. Contrast-enhanced Mammography: State of the Art. *Radiology.* 2021;299(1):36-48.
52. Lobbes MB, Lalji U, Houwers J, et al. Contrast-enhanced spectral mammography in patients referred from the breast cancer screening programme. *Eur Radiol.* 2014;24(7):1668-1676.
53. Mori M, Akashi-Tanaka S, Suzuki S, et al. Diagnostic accuracy of contrast-enhanced spectral mammography in comparison to conventional full-field digital mammography in a population of women with dense breasts. *Breast Cancer.* 2017;24(1):104-110.
54. Åhsberg K, Gardfjell A, Nimeus E, et al. Added value of contrast-enhanced mammography (CEM) in staging of malignant breast lesions-a feasibility study. *World J Surg Oncol.* 2020;18(1):100. Published 2020 May 21.

55. Lobbes MB, Lalji U, Houwers J, et al. Contrast-enhanced spectral mammography in patients referred from the breast cancer screening programme. *Eur Radiol*. 2014;24(7):1668-1676.
56. Neeter LMFH, Raat HPJF, Alcantara R, et al. Contrast-enhanced mammography: what the radiologist needs to know. *BJR Open*. 2021;3(1):20210034. Published 2021 Nov 24.
57. Taylor DB, Burrows S, Saunders CM, Parizel PM, Ives A. Contrast-enhanced mammography (CEM) versus MRI for breast cancer staging: detection of additional malignant lesions not seen on conventional imaging. *Eur Radiol Exp*. 2023;7(1):8. Published 2023 Feb 13.
58. Sumkin JH, Berg WA, Carter GJ, et al. Diagnostic Performance of MRI, Molecular Breast Imaging, and Contrast-enhanced Mammography in Women with Newly Diagnosed Breast Cancer. *Radiology*. 2019;293(3):531-540.
59. Fallenberg EM, Dromain C, Diekmann F, et al. Contrast-enhanced spectral mammography versus MRI: Initial results in the detection of breast cancer and assessment of tumour size. *Eur Radiol*. 2014;24(1):256-264.
60. Evans A, Trimboli RM, Athanasiou A, et al. Breast ultrasound: recommendations for information to women and referring physicians by the European Society of Breast Imaging. *Insights Imaging*. 2018;9(4):449-461.
61. Chen X, Li X, Fan Z, et al. Ultrasound as a replacement for physical examination in clinical staging of axillary lymph nodes in breast cancer patients. *Thorac Cancer*. 2020;11(1):48-54.
62. Butler RS, Venta LA, Wiley EL, Ellis RL, Dempsey PJ, Rubin E. Sonographic evaluation of infiltrating lobular carcinoma. *AJR Am J Roentgenol*. 1999;172:325-30.
63. Kombar OR, Fahmy DM, Brown MV, Farouk O, El-Damshety O. Sonomammographic characteristics of invasive lobular carcinoma. *Breast Cancer (Dove Med Press)*. 2012;4:115-124. Published 2012 Jul 30.
64. Selinko VL, Middleton LP, Dempsey PJ. Role of sonography in diagnosing and staging invasive lobular carcinoma. *J Clin Ultrasound*. 2004;32:323-32.

65. López-Narváez RA, Garza-Montemayor ML, Garza-García NL, et al. Evaluación por imagen en la detección del carcinoma lobulillar invasor de mama: comparación de la mamografía y el ultrasonido [Detection of invasive breast lobular carcinoma by image analysis: comparison between mammography and ultrasound]. *Ginecol Obstet Mex.* 2012;80(5):320-326.
66. Chen HL, Zhou JQ, Chen Q, Deng YC. Comparison of the sensitivity of mammography, ultrasound, magnetic resonance imaging and combinations of these imaging modalities for the detection of small (≤ 2 cm) breast cancer. *Medicine (Baltimore).* 2021;100(26):e26531.
67. Mann RM, Hoogeveen YL, Blickman JG, Boetes C. MRI compared to conventional diagnostic work-up in the detection and evaluation of invasive lobular carcinoma of the breast: a review of existing literature. *Breast Cancer Res Treat.* 2008 Jan;107(1):1-14.
68. Sardanelli F, Trimboli RM, Houssami N, et al. Magnetic resonance imaging before breast cancer surgery: results of an observational multicenter international prospective analysis (MIPA). *Eur Radiol.* 2022;32(3):1611-1623.
69. Schelfout K, Van Goethem M, Kersschot E, et al. Preoperative breast MRI in patients with invasive lobular breast cancer. *Eur Radiol.* 2004;14(7):1209-1216.
70. Barker SJ, Anderson E, Mullen R. Magnetic resonance imaging for invasive lobular carcinoma: is it worth it?. *Gland Surg.* 2019;8(3):237-241.
71. Amin AL, Sack S, Larson KE, et al. Does the Addition of Breast MRI Add Value to the Diagnostic Workup of Invasive Lobular Carcinoma?. *J Surg Res.* 2021;257:144-152.
72. Hovis KK, Lee JM, Hippe DS, et al. Accuracy of Preoperative Breast MRI Versus Conventional Imaging in Measuring Pathologic Extent of Invasive Lobular Carcinoma. *J Breast Imaging.* 2021;3(3):288-298
73. Carmon E, Alster T, Maly B, Kadouri L, Kleinman TA, Sella T. Preoperative MRI for Evaluation of Extent of Disease in IDC Compared to ILC. *Clin Breast Cancer.* 2022;22(7):e745-e752.

74. Sinclair K, Sakellariou S, Dawson N, Litherland J. Does preoperative breast MRI significantly impact on initial surgical procedure and re-operation rates in patients with screen-detected invasive lobular carcinoma?. *Clin Radiol*. 2016;71(6):543-550.
75. Miller BT, Abbott AM, Tuttle TM. The influence of preoperative MRI on breast cancer treatment. *Ann Surg Oncol*. 2012;19(2):536-540.
76. Lobbes MB, Vriens IJ, van Bommel AC, et al. Breast MRI increases the number of mastectomies for ductal cancers, but decreases them for lobular cancers. *Breast Cancer Res Treat*. 2017;162(2):353-364.
77. Stivalet A, Luciani A, Pigneur F, et al. Invasive lobular carcinoma of the breast: MRI pathological correlation following bilateral total mastectomy. *Acta Radiol*. 2012;53(4):367-375.
78. Parvaiz MA, Yang P, Razia E, et al. Breast MRI in Invasive Lobular Carcinoma: A Useful Investigation in Surgical Planning?. *Breast J*. 2016;22(2):143-150.
79. Truin W, Roumen RM, Siesling S, et al. Patients with invasive lobular breast cancer are less likely to undergo breast-conserving surgery: a population based study in the Netherlands. *Ann Surg Oncol*. 2015;22(5):1471-1478.
80. Sharma SD, Barry M, O'Reilly EA, Kell MR. Surgical management of lobular carcinoma from a national screening program: a retrospective analysis. *Eur J Surg Oncol*. 2015;41(1):79-85.
81. Rakha EA, El-Sayed ME, Powe DG, et al. Invasive lobular carcinoma of the breast: response to hormonal therapy and outcomes. *Eur J Cancer*. 2008;44(1):73-83.
82. Gallagher, Amy. Questioning Chemotherapy Benefits in Invasive Lobular Breast Cancer. *Oncology Times* 44(4):p 33, February 20, 2022.
83. Winchester DJ, Chang HR, Graves TA, Menck HR, Bland KI, Winchester DP. A comparative analysis of lobular and ductal carcinoma of the breast: presentation, treatment, and outcomes. *J Am Coll Surg*. 1998;186(4):416-422.
84. Cristofanilli M, Gonzalez-Angulo A, Sneige N, et al. Invasive lobular carcinoma classic type: response to primary chemotherapy and survival outcomes [published correction appears in *J Clin Oncol*. 2013 Aug 10;31(23):2977.

85. Wallace AS, Xiang D, Hockman L, et al. Synchronous lobular carcinoma in situ and invasive lobular cancer: marker or precursor for invasive lobular carcinoma. *Eur J Surg Oncol.* 2014;40(10):1245-1249.
86. Kočo L, Weekenstroom HHA, Lambregts DMJ, et al. The Effects of Multidisciplinary Team Meetings on Clinical Practice for Colorectal, Lung, Prostate and Breast Cancer: A Systematic Review. *Cancers (Basel).* 2021;13(16):4159. Published 2021 Aug 18.
87. Bedrosian I, Mick R, Orel SG, et al. Changes in the surgical management of patients with breast carcinoma based on preoperative magnetic resonance imaging. *Cancer.* 2003;98(3):468-473.
88. Del Frate C, Borghese L, Cedolini C, et al. Role of pre-surgical breast MRI in the management of invasive breast carcinoma. *Breast.* 2007;16(5):469-481.
89. Lim HI, Choi JH, Yang JH, et al. Does pre-operative breast magnetic resonance imaging in addition to mammography and breast ultrasonography change the operative management of breast carcinoma?. *Breast Cancer Res Treat.* 2010;119(1):163-167.
90. Hulvat M, Sandalow N, Rademaker A, Helenowski I, Hansen NM. Time from diagnosis to definitive operative treatment of operable breast cancer in the era of multimodal imaging. *Surgery.* 2010;148(4):746-751.
91. Zhang M, Sun S, Mesurolle B. The Impact of Pre-Operative Breast MRI on Surgical Waiting Time. *PLoS One.* 2017;12(1):e0169756. Published 2017 Jan 9.
92. Wiener AA, Hanlon BM, Schumacher JR, Vande Walle KA, Wilke LG, Neuman HB. Reexamining Time From Breast Cancer Diagnosis to Primary Breast Surgery. *JAMA Surg.* 2023;158(5):485–492.
93. Lee SH, Kim YS, Han W, et al. Tumor growth rate of invasive breast cancers during wait times for surgery assessed by ultrasonography. *Medicine (Baltimore).* 2016;95(37):e4874
94. Liederbach E, Sisco M, Wang C, et al. Wait times for breast surgical operations, 2003-2011: a report from the National Cancer Data Base. *Ann Surg Oncol.* 2015;22(3):899-907.
95. Breast Screening Working Group (WG2) of the Covid-19 and Cancer Global Modelling Consortium, Figueroa JD, Gray E, et al. The impact of the Covid-19 pandemic on breast cancer early detection and screening. *Prev Med.* 2021;151:106585.

96. Alharbi A, Almana RS, Aljuaid M. The impact of COVID-19 pandemic on key performance indicators in three Saudi hospitals. PLoS One. 2023;18(5):e0285616. Published 2023 May 11.

10 Životopis

Lara Despić je rođena 24.6.1998. godine u Puli. Osnovnoškolsko obrazovanje završila je u školi Vidikovac, a srednju školu u Gimnaziji Pula. Nakon završene mature, iste godine upisuje Medicinski fakultet Sveučilišta Rijeci koji završava 2023. godine. Aktivno se služi engleskim i njemačkim jezikom.