

# Komplikacije korištenja kontaktnih leća

---

**Radić, Margareta**

**Master's thesis / Diplomski rad**

**2023**

*Degree Grantor / Ustanova koja je dodijelila akademski / stručni stupanj:* **University of Rijeka, Faculty of Medicine / Sveučilište u Rijeci, Medicinski fakultet**

*Permanent link / Trajna poveznica:* <https://um.nsk.hr/um:nbn:hr:184:090226>

*Rights / Prava:* [In copyright](#)/[Zaštićeno autorskim pravom.](#)

*Download date / Datum preuzimanja:* **2024-11-29**



*Repository / Repozitorij:*

[Repository of the University of Rijeka, Faculty of Medicine - FMRI Repository](#)



SVEUČILIŠTE U RIJECI

MEDICINSKI FAKULTET

SVEUČILIŠNI INTEGRIRANI PRIJEDIPLOMSKI I DIPLOMSKI

STUDIJ MEDICINA

Margareta Radić

KOMPLIKACIJE KORIŠTENJA KONTAKTNIH LEĆA

Diplomski rad

Rijeka, 2023.

SVEUČILIŠTE U RIJECI

MEDICINSKI FAKULTET

SVEUČILIŠNI INTEGRIRANI PRIJEDIPLOMSKI I DIPLOMSKI

STUDIJ MEDICINA

Margareta Radić

KOMPLIKACIJE KORIŠTENJA KONTAKTNIH LEĆA

Diplomski rad

Rijeka, 2023.

Mentor rada: izv. prof. dr. sc. Tea Čaljkušić Mance, dr.med.

Diplomski rad ocjenjen je dana 21.06.2023. u/na Medicinskom fakultetu Sveučilišta u Rijeci  
pred povjerenstvom u sastavu:

1. izv. prof. dr. sc. Goran Pelčić (predsjednik povjerenstva)
2. prof. dr. sc. Ivana Marić (član povjerenstva)
3. prof. dr. sc. Jasenka Mršić-Pelčić ( član povjerenstva)

Rad sadrži 35 stranica, 8 slika, 19 literaturnih navoda.

## **ZAHVALA**

*Zahvaljujem se svojoj mentorici, izv. prof. dr. sc. Tea Čaljkušić Mance, dr.med. na suradnji i savjetima. Hvala na prilici da pišem o onome što me zanima.*

*Hvala svim mojim prijateljima s kojima sam se družila kroz ovih 6 godina. Moje studiranje ste učinili lakšim i jednim od najljepših razdoblja u mom životu. Uz vas je vrijeme brzo prolazilo.*

*I za kraj, najveća zahvala mojoj obitelji na pružanju neizmjerne ljubavi, podrške i razumijevanja. Hvala što ste bili uz mene. Posebno hvala mojoj mami koja me prati od početka obrazovanja i svojim djelima predstavlja uzor koji ostaje moj putokaz u životu.*

## SADRŽAJ

<b>1. UVOD .....</b>	<b>1</b>
<b>2. SVRHA RADA .....</b>	<b>2</b>
<b>3. VRSTE KONTAKTNIH LEĆA.....</b>	<b>3</b>
3.1. Hidrofilne/meke leće .....	3
3.2. Tvrde plinopropusne leće ( RGP, engl. rigid gas permeable) .....	3
3.3. Skleralne tvrde plinopropusne leće.....	4
3.4. Hibridne kontaktne leće .....	4
3.5. Multifokalne leće.....	5
<b>4. ČIMBENICI RIZIKA ZA NASTANAK KOMPLIKACIJA POVEZANIH S NOŠENJEM KONTAKTNIH LEĆA6</b>	
4.1. Vrsta kontaktne leće.....	6
4.2. Naslage i onečišćenje kontaktnih leća.....	6
4.3. Oštećenje i izobličenje kontaktnih leća .....	7
4.4. Proizvodi za njegu i čišćenje kontaktnih leća .....	7
<b>5. PREDLEŽEĆA STANJA KORISNIKA KONTAKTNIH LEĆA KOJA PREDSTAVLJAJU RIZIK ZA NOŠENJE 8</b>	
5.1. Rijetko treptanje.....	8
5.2. Lijekovi.....	9
5.3. Pušenje .....	9
5.4. Raspored nošenja kontaktnih leća .....	9
5.5. Nošenje kontaktnih leća bez nadzora liječnika .....	10
5.6. Higijena.....	10

5.7.	Postojanje kontraindikacija za nošenje kontaktnih leća .....	10
<b>6.</b>	<b>NEINFEKTIVNE KOMPLIKACIJE KORIŠTENJA KONTAKTNIH LEĆA .....</b>	<b>11</b>
6.1.	Suhoća oka .....	11
6.2.	Sterilni infiltrati rožnice .....	12
6.3.	Problemi s epitelom rožnice .....	12
6.4.	Mehanička abrazija rožnice .....	13
6.5.	Hipoksične reakcije .....	13
6.6.	Toksične i/ili imunološke reakcije .....	14
6.7.	Gornji limbički keratokonjuktivis .....	14
6.8.	Sindrom tjesne leće .....	15
6.9.	Dislokacija kontaktne leće .....	16
6.10.	Gigantski papilarni konjuktivitis .....	16
6.11.	Subkonjuktivalno krvarenje .....	17
6.12.	Endotelne komplikacije .....	17
6.13.	Nedostatak limbalnih matičnih stanica .....	17
<b>7.</b>	<b>INFEKTIVNI KERATITIS .....</b>	<b>18</b>
7.1.	Mikrobiologija .....	20
7.2.	Dijagnoza .....	22
7.3.	Mikrobiološka kultura .....	22
7.4.	Inicijalno zbrinjavanje .....	22
<b>8.</b>	<b>PREVENCIJA NASTANKA KOMPLIKACIJA VEZANIH ZA NOŠENJE KONTAKTNIH LEĆA .....</b>	<b>25</b>
<b>9.</b>	<b>PROGNOZA .....</b>	<b>26</b>

<b>10. RASPRAVA.....</b>	<b>27</b>
<b>11. ZAKLJUČAK .....</b>	<b>28</b>
<b>12. SAŽETAK .....</b>	<b>29</b>
<b>13. SUMMARY.....</b>	<b>30</b>
<b>14. LITERATURA.....</b>	<b>31</b>
<b>15. ŽIVOTOPIS .....</b>	<b>35</b>



## **POPIS SKRAĆENICA I AKRONIMA**

HEMA- 2-hidroksietil metakrilat

RGP- krute plinopropusne leće

PMMA- polimetilmetakrilat

dpt- dioptrija

mm-milimetar

## 1. UVOD

Refrakcijske se anomalije oka javljaju vrlo često, ponekad su vrlo složene. Postoji više mogućnosti kojima se refrakcijska pogreška može ispraviti. Jedna od terapijskih mogućnosti su i kontaktne leće. Procjenjuje se da kontaktne leće u svijetu nosi oko 125 milijuna ljudi, tj. 2% ukupne svjetske populacije. Tijekom posljednjih nekoliko desetljeća postignut je značajan tehnološki i medicinski napredak u proizvodnji i primjeni kontaktnih leća: od tvrdih plinonepropusnih preko tvrdih plinopropusnih do mekih i mekih silikonskih leća. Kontaktne leće pripadaju skupini kvalitetnih medicinskih pomagala koje imaju niz prednosti u odnosu na naočale. To su bolja kvaliteta vida i šire vidno polje. S druge strane imaju i određene nedostatke odnosno komplikacije primarno u vidu infekcije. Ljudi biraju nositi kontaktne leće iz različitih razloga, ali često su povezani s praktičnošću i vanjskim izgledom. Kontaktne leće su bolji izbor za obavljanje sportskih aktivnosti jer se ne magle prilikom promjene vremena, ali ono što je najvažnije omogućavaju znatno šire vidno polje. Razvoj kontaktnih leća je doživio značajan tehnološki i medicinski napredak. Staklo se koristilo za izradu kontaktnih leća tridesetih godina prošlog stoljeća, a 1936. godine je prvi put proizvedena skleralna leća od polimetilmetakrilata (PMMA), znatno lakša od staklene. Glavni nedostak PMMA leće bio je nepropusnost za kisik što je dovodilo do značajnih komplikacija. Stoga je, kako bi se riješio problem hipoksije, u osamdesetim i devedesetim godinama prošlog stoljeća razvijen niz tvrdih plinopropusnih materijala. Osim toga u međuvremenu je razvijena i meka kontaktna leća. Osamdeset godina su konstruirane leće za produljeno nošenje, a početkom devedesetih i leće za čestu zamjenu kao i jednokratne jednodnevne leće. S ciljem minimiziranja rizika od infekcije, upale i traume konjunktive uz

maksimalnu korekciju vida i praktičnost korištenja, kontinuirano se razvijaju nove vrste kontaktnih leća. (1, 2, 3)

## **2. SVRHA RADA**

Svrha ovog rada je navesti i objasniti koje su to komplikacije koje su povezane s nošenjem kontaktnih leća. Kako bi se ta tematika razradila, na početku se navodi koje uopće vrste kontaktnih leća postoje, a zatim se objašnjavaju čimbenici rizika za nastanak komplikacija koje su povezane s nošenjem kontaktnih leća. One se dijele na neinfektivne i infektivne. Nadalje, objašnjava se način liječenja navedenih komplikacija te prevencija njihovog nastanka, a naposljetku i prognoza ukoliko do navedenih dođe.

### **3. VRSTE KONTAKTNIH LEĆA**

Kontaktne leće mogu se kategorizirati prema njihovom sastavu, rasporedu nošenja, rasporedu odlaganja, propusnosti, sadržaju vode i vrsti korekcije. S ciljem minimiziranja rizika od infekcije, upale i traume konjunktive uz maksimalnu korekciju vida i praktičnost korištenja, kontinuirano se razvijaju nove vrste kontaktnih leća. (3, 4, 5)

#### **3.1. Hidrofilne/meke leće**

Za izradu mekih leća koriste se različiti plastični polimeri koji upijaju vodu (hidrofilini). Ovi se materijali razlikuju po sadržaju vode (koja varira između 20% i 70% vode po težini), kvaliteti površine, apsorpciji ultraljubičastog zračenja i konzistenciji. Sve meke leće upijaju vodu kao i niz drugih materijala, uključujući emulzije suza, šminku, kemikalije u zraku i pare. Simptomi svjesnosti o lećama ili pojava suhoće tijekom nošenja najčešći su razlozi zbog kojih pacijenti prestaju nositi leće. Neadekvatna vidna oština, alergijske reakcije i otežano rukovanje lećama dodatni su uzroci. Prije 1996. godine, 2-hidroksietil metakrilat (HEMA), koji se još uvijek koristi u nekim lećama, služio je kao primarna komponenta svih mekih leća. Od njihovog predstavljanja, 1999.godine, polimeri sa silikonskim hidrogelom, koji su propusniji za kisik, postali su izbor materijala za novije modele leća. (3, 4, 5)

#### **3.2. Tvrde plinopropusne leće ( RGP, engl. rigid gas permeable)**

Unatoč tendenciji ka savijanju, tvrde plinopropusne leće zadržavaju određeni oblik. U usporedbi s mekim kontaktnim lećama pružaju bolju oštrinu vida i veću izdržljivost, ali treba im više vremena da se prilagode u očima. Većina pacijenata prilagođava se na tvrde plinopropusne leće u roku od 4 do 7 dana nošenja. Često ih nepravilno nazivaju „polutvrde“ i „polumekane“ leće. Prije razvoj tvrdih plinopropusnih leća, tvrde (plinonepropusne) su leće bile izrađene od plastičnog materijala, polimetilmetakrilata (PMMA). Ovaj materijal nije bio

propusan za kisik i ovisno o cirkulaciji suza dopremao je kisik do rožnice. Danas se PMMA rijetko koristi. Kao i kod materijala koji se koriste se izradu mekih leća, svaka vrsta tvrdih plinopropusnih leća ima jedinstvena svojstva što se tiče vlažnosti, propusnosti za kisik i fleksibilnosti. Većina ovih leća je plinopropusnija u odnosu na meke leće. (3, 4, 5)

### **3.3. Skleralne tvrde plinopropusne leće**

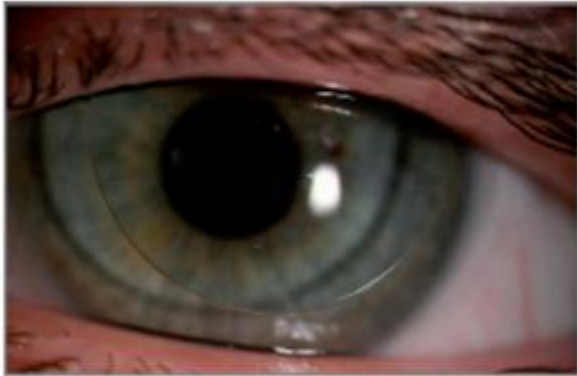To su leće većeg promjera ( do 24 mm), propisane tako da u potpunosti prelaze preko rožnice kako bi se naslonile na konjuktivu iznad bjeoočnice i udobne su za nošenje. Budući da potpuno nadsvođuju površinu rožnice, zadržavaju rezervoar suza između leće i rožnice. Korisne su za ispravljanje vida u slučajevima nepravilnih ili iskrivljenih rožnica kod pacijenata sa stanjima kao što su keratokonus, post-penetrantna keratoplastika, post-refrakcijska kirurgija, ožiljci na rožnici i bolesti očne površine. (3, 4, 5)

### **3.4. Hibridne kontaktne leće**

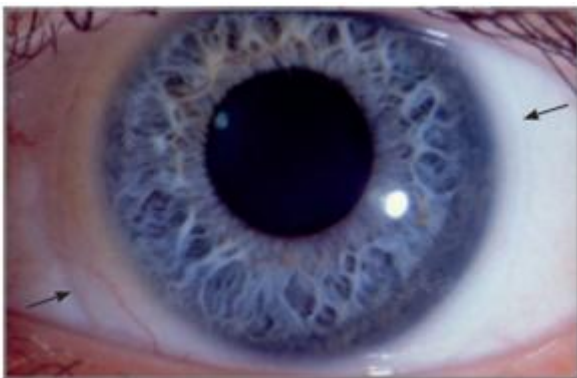
Hibridne kontaktne leće imaju tvrdi plinopropusni središnji dio spojen s perifernim mekim rubom. Prva leća ovog tipa ( Soft Perm), bila je izrađena od materijala vrlo niske propusnosti i imala je ograničene parametre prilagodbe na oblik rožnice. Najnovija verzija (SynergEyes/Duette) sastoji se od propusnijih materijala i s različitim parametrima koji omogućuju prilagodbu na veliki raspon jedinstvenih oblika rožnice. Koriste se za korekciju miopije, dalekovidnosti, astigmatizma, prezbiopije, keratkonusa, očiju nakon kirurških zahvata i drugih slučajeva nepravilnog astigmatizma. Prednosti hibridnih leća u odnosu na tvrde plinopropusne su izvrsna oštrina, veća udobnost te široki raspon parametara i dizajna. Nedostaci hibridnih leća su teže postavljanje i skidanje te veća cijena u odnosu na ostale leće. (3, 4, 5)

### 3.5. Multifokalne leće

Svaka od opisanih vrsta leća dostupna je u multifokalnom dizajnu od različitih materijala za korekciju vida na daljinu i blizinu istovremeno. (3, 4, 5)



Slika 1. Prikazuje se tvrda plinopropusna kontaktna leća na površini oka (1)



Slika 2. Prikazuje se meka kontaktna leća na površini oka (1)

## **4. ČIMBENICI RIZIKA ZA NASTANAK KOMPLIKACIJA POVEZANIH S NOŠENJEM KONTAKTNIH LEĆA**

### **4.1. Vrsta kontaktne leće**

Učestalost komplikacija je veća kod nositelja mekih kontaktnih leća u odnosu na nositelje polutvrdih kontaktnih leća, budući da stanje epitela nije ugroženo i funkcije su održane. S druge strane bakterijska invazivnost na epitelu rožnice je obrnuto proporcionalna prijenosu kisika kroz materijal kontaktne leće. (6)

### **4.2. Naslage i onečišćenje kontaktnih leća**

U suznom filmu nalazi se oko 400 vrsta proteina koji se mogu taložiti na kontaktnim lećama. Naslage se jale u prvih minutama nakon umetanja kontaktnih leća i povećavaju se s vremenom nošenja. Najviše naslaga nađeno na površini kontaktnih leća su proteini i lipidi iz suznog filma. Proteini se vide kao tanki, magloviti sloj na površini leće. Najčešći je denaturirani lizozim, ali postoje i albumin i gama globulin. Naslage lipida su uglavnom iz Meibomovih žlijezda i stvaraju masni izgled na površini leće. Naslage kalcija se također nalaze i te točkaste naslage imaju proziran ili bjelkasti izgled. Lipidi i mucini mogu stvarati masivne naslage koje se zovu žele izbočine. Ovi depoziti su faktor koji uzrokuje neke komplikacije prilikom nošenja kontaktnih leća. (6, 7)

Količina naslaga koja se razvija na površini kontaktne leće tijekom rutinske uporabe ovisi o sadržaju vode u materijalima hidrogelnih leća, kao i o kemijskim i ionskim svojstvima materijala. U usporedbi s lećama s nižim sadržajem vode, leće s višim sadržajem vode često sakupljaju više naslaga. U usporedbi s neionskim lećama, koje više privlače lipide, ionske leće nakupljaju više proteinskih naslaga. Osim toga, brojni zagađivači iz okoliša, poput ulja, prljavštine, losina, kozmetike, pudera, lakova za kosu, parfema i drugih tvari koje se mogu

nanijeti rukama, mogu rezultirati naslagama na lećama. Kontaminacija leća također može biti posljedica učinka prašine, dima i drugih aerosola. Na površini leće također se mogu naći gljive, protozoe i bakterije poput *Staphylococcus epidermidis* i *Pseudomonas aeruginosa*. Naslage s gljivičnim sadržajem izgledaju poput niti i mogu prodrijeti u strukturu leće, posebice u materijal leće s većim postotkom vode. Bakterije mogu stvoriti biofilm na površini leće i na površini kućišta leće. Sposobnost mikroba da uđu u površinu leće i rast bakterija na epitelu, u kombinaciji s čestim onečišćenjem epitela, s kojima se suočavaju nositelji kontaktnih leća, povećava rizik za razvoj bakterijskog keratitisa, jednog od najtežih komplikacije za korisnike. Prema istraživanjima, korištenje kontaktnih leća koje se češće mijenjaju, rezultira smanjenim rizikom za nastanak naslaga na površini leće. (6)

#### **4.3. OŠTEĆENJE I IZOBLIČENJE KONTAKTNIH LEĆA**

Deformacija leće označava pomak u odnosu na originalne parametre. To se može potvrditi koristeći sferometar u laboratoriju. Korisnici mogu uočiti zamagljen vid kada nose kontaktne leće, a češće kada umjesto leća nose naočale, osjetit će mutan vid. Promjene se mogu pojaviti kao rezultat prekomjernog pritiska ili topline od čišćenja i održavanja leće u okruženju koje je posebno vruće. Na deformaciju leće ukazuje loše pristajanje na površinu rožnice. To može dovesti do oštećenja epitela povećavajući vjerojatnost od nastajanja drugih komplikacija. Na deformaciju se može posumnjati ukoliko se korisnik žali na oslabljen vid, a potvrđuje se promjenama u floresceinskoj slici ili promjenama u topografiji rožnice, gdje se mogu uočiti nepravilni i neobični oblici. (6)

#### **4.4. PROIZVODI ZA NJEGU I ČIŠĆENJE KONTAKTNIH LEĆA**

Pravilno čišćenje kontaktnih leća posebno je važno. Korištenje višenamjenskih otopina trend je u rukovanju kontaktnim lećama. Kako bi otopina bila kvalitetna mora sadržavati tvari za



čišćenje i dezinfekciju, konzervanse i polimere ili omekšivaće koji čine kontaktne leće ugodnim za nošenje. Na ovu tendenciju utječe popularnost čestih zamjena leća kao i želja proizvođača da korisnicima kontaktnih leća bude što ugodnije. (6)

## **5. PREDLEŽEĆA STANJA KORISNIKA KONTAKTNIH LEĆA KOJA PREDSTAVLJAJU RIZIK ZA NOŠENJE**

Brojna medicinska stanja mogu uzrokovati iritaciju površine oka ili infekciju i mogu onemogućiti korisniku korištenje kontaktnih leća. Ove bolesti uključuju alergijske bolesti oka, proljetni konjuktivitis, sezonski i tekući alergijski konjuktivitis te atipični keratokonjuktivitis. Sindrom suhog oka, također poznat kao keratoconjunctivitis sicca, još je jedan uobičajen primjer iritacije površine oka te mnoge sustavne bolesti poput autoimunih bolesti i bolesti štitnjače mogu biti povezane sa suhim očima. Funkcija Meibomovih žlijezda može biti povezana s određenim dermatološkim stanjima koja mogu utjecati na kvalitetu suznog filma. Korisnici sa suhim očima mogu uspješno nositi kontaktne leće uz pomoć punktalne okluzije i metoda za poboljšanje suznog filma. Korisnici sa suhim očima bi trebali izbjegavati nošenje kontaktnih leća s visokim udjelom vode jer leća postaje tanja uslijed dehidracije i razvija se sindrom tijesne leće. (6)

### **5.1. RIJETKO TREPTANJE**

Kod korisnika svih vrsta kontaktnih leća često se javlja nedostatak učestalog treptanja što može rezultirati pojavom naslaga i sušenja kontaktnih leća. Hipoksija retine i zadržavanje dendrita uzrokovani su smanjenom izmjenom suza između površine rožnice i kontaktne leće stoga korisnicima treba naglasiti važnost izvođenja vježbi treptanja. (6, 8)

## **5.2. LIJEKOVI**

Mnogi lijekovi koji se često koriste uključujući diuretike, antihistaminike, antikolinergike i psihotropne lijekove mogu uzrokovati smanjenu proizvodnju suza i posljedično suhoću površine oka. Također steroidi i drugi imunološki lijekovi mogu utjecati na promjenu prirodnog imunološkog sustava i povećati rizik od infekcija. (6)

## **5.3. PUŠENJE**

Teoriju da pušenje uzrokuje degradaciju lipidnog sloja prekornealnog suznog filma podupire postojanje razlike o stabilnosti suznog filma i statistički značajno smanjene osjetljivosti konjunktive i rožnice u pušača. Pušenje povećava rizik od razvoja problema povezanih s nošenjem kontaktnih leća. (6)

## **5.4. RASPORED NOŠENJA KONTAKTNIH LEĆA**

Duljim ili kontinuiranim nošenjem neke fiziološke promjene koje se očituju u korištenju kontaktnih leća se pogoršavaju. Osim toga, epitel prolazi kroz promjene koje uključuju stanjenje i usporenu razmjenu epitelnih stanica. Dodatno, povećava se broj stanica gornjeg epitela. Iako produljena uporaba silikonskih leća s visokom propusnošću kisika može proizvesti ove promjene, one su u tom slučaju puno manje izražne. Nošenje leća noću povećava rizik od razvoja niza problema povezanih s kontaktnim lećama. Učestalost infiltrativnih ulceracija ostala je na sličnoj razini kao i kod leća s nižom propusnošću kisika, unatoč činjenici da će silikonske hidrogelne leće s dokazano povećanom propusnošću kisika prilikom nošenja noću biti povezane s manje komplikacija. (6)

### **5.5. NOŠENJE KONTAKTNIH LEĆA BEZ NADZORA LIJEČNIKA**

Pogreške pri rukovanju kontaktnim lećama osobito su česte u slučajevima kada korisnici kupuju svoje leće online od proizvođača koji nema licencu ili recept za kontaktne leće. (6)

### **5.6. HIGIJENA**

Kako bi se spriječili izvori kontaminacije, ključno je održavati odgovarajuću higijenu kontaktnih leća, kutije i bočice s otopinom za čišćenje. Održavanje odgovarajuće higijene promiče zdravlje i udobnost nositelja kontaktnih leća. Čistoća kutije za kontaktne leće je lošija za one koji povremeno nose kontaktne leće. Liječnici imaju važnu ulogu u poticanju i edukaciji nositelja kontaktnih leća da razviju bolje higijenske navike. (6)

### **5.7. POSTOJANJE KONTRAINDIKACIJA ZA NOŠENJE KONTAKTNIH LEĆA**

Samo mali broj bolesti i stanja može spriječiti stavljanje kontaktnih leća ili dovesti do odustajanja od nošenja. Ograničenja mogu biti vizualne, profesionalne, medicinske, psihološke ili okolišne prirode. Niske vrijednosti refrakcije, od -0,75 dpt do +1,00 dpt, korekcija samo na blizinu kada je vidna oština niža nego kod naočala te kada su potrebne horizontalne ili vertikalne prizme veće od 3 cm/m su vidni razlozi za neugradnju leće. Profesionalni razlozi su npr. vatrogasna djelatnost, pilotiranje i dr. Kozmetički razlozi su kada naočale skrivaju deformaciju lica. Psihološki razlozi uključuju korisnikovo odbijanje stranog tijela u oku i kada ne mogu tolerirati razinu nelagode koju nose. Čimbenici okoliša uključuju prašinu, dim, suhi zrak ( od klima uređaja i centralnog grijanja) i veću nadmorsku visinu. Neki od medicinskih razloga su: aktivna infekcija, povratak erozije rožnice, alergije, herpes simplex, dijabetes (zbog osjetljivog epitela rožnice), anatomske čimbenici (nepravilan oblik kapka) i sindrom suhog oka. (6, 9)

## **6. NEINFEKTIVNE KOMPLIKACIJE KORIŠTENJA KONTAKTNIH LEĆA**

Komplikacije korištenja kontaktnih leća se dijele na neinfektivne i infektivne. Često se javljaju i variraju u težini od klinički beznačajnih do potencijano opasnih za vid. Kliničari primarne zdravstvene zaštite i hitne službe često su prvi koji procjenjuju pacijente s problemima povezanim s kontaktnim lećama. Iako mnoga od ovih stanja zahtjevaju upućivanje pacijenta specijalistu za oftalmologiju, poznavanje ovih komplikacija omogućava odgovarajuću trijažu te bržu dijagnostiku i liječenje. (10)

Održavanje glatke i prozirne prednje refraktivne površine ključno je za dobar vid. Suzni film, gornji kapci te epitel rožnice i konjunktive složeno međudjeluju kako bi spriječili nastanak infekcije i stvaranje ožiljaka. Pravilno postavljena kontaktna leća koja djeluje kao de facto produžetak površine oka i koja se naslanja na prekornealni suzni film i pomiče se samo toliko da omogući dobru izmjenu tekućine i plinova, pomaže smanjiti rizik od neinfektivnih komplikacija. (11)

### **6.1. SUHOĆA OKA**

Suhoća oka izazvana nošenjem kontaktnih leća je najčešći faktor koji dovodi do prekida korištenja kontaktnih leća. Suhoća može biti uzrokovana lošim suznim filmom, materijalom, sadržajem vode, načinom nošenja/rasporednom zamjene, nedostatkom kisika, naslagama na lećama, čimbenicima iz okoliša i nekompatibilnošću otopine za leće. (10, 12)

Umjetne suze sa i bez kontaktnih leća, lokalni ciklosporini i lifitegrast te liječenje blefaritisa i disfunkcije Meibomovih žlijezda, prema potrebi dio su liječenja. Također može pomoći ponovno postavljanje leće s većom propusnosti za kisik, promjena otopine za njegu kontaktnih leća ili korištenje lubrikantnih kapi za oči prije i nakon korištenja kontaktnih leća. (13)

## **6.2. STERILNI INFILTRATI ROŽNICE**

Ljudi koji nose kontaktne leće mogu razviti brojne male infiltrate upalnih stanica (polimorfonuklearnih leukocita i mononuklearnih stanica) unutar kolagenskog matriksa strome rožnice. Ovi infiltati su bijeli i nalaze se u prednjoj stromi, u blizini limbusa. Mogu se pojaviti pojedinačno ili u skupinama i obično su veličine 0,1 do 1,0 mm. Bez biomikroskopije s procjepnom lampom može biti teško vidjeti infiltrate. Sterilni infiltati obično su asimptomatski, ali ako su mnogobrojni ili teški mogu izazvati bol, nelagodu, suzenje ili fotofobiju. Dijagnoza se najčešće postavlja slučajno prilikom rutinskog oftalmološkog pregleda kod osobe koja nosi kontaktne leće. Smatra se da su infiltati izazvani brojnim inzultima povezanim s nošenjem kontaktnih leća, a uključuju nakupljeni otpad, kemijsku toksičnost, hipoksiju, preosjetljivost i nošenje preko noći (produljeno nošenje). Infiltati također mogu predstavljati imunološku reakciju preosjetljivosti na egzotoksine iz stafilokoka koji koloniziraju otvore lojnih žlijezda na rubovima vjeđa (stafilokokni rubni keratitis). Kratka kura topikalnih kortikosteroida ili kod mnogih pacijenata privremeni prekid nošenja kontaktnih leća pokazali su se kao učinkoviti tretmani za sterilne infiltrate. (10, 13, 14)

## **6.3. PROBLEMI S EPITELOM ROŽNICE**

Kontaktne leće mogu uzrokovati defekte epitela rožnice zbog mehaničke traume, nedostatka kisika i hranjivih tvari, metaboličke povrede, preosjetljivosti, isušivanja ili kemijske toksičnosti. Epitelni defekti rožnice mogu se vidjeti bojenjem oka fluoresceinskom bojom. Blaži oblici su asimptomatski i imaju male posljedice. Veći defekti mogu uzrokovati bol, suzenje, crvene oči, fotofobiju i zamagljen vid. Značajni defekti obično su rezultat mehaničke traume u obliku abrazije na površini epitela. (10, 15)

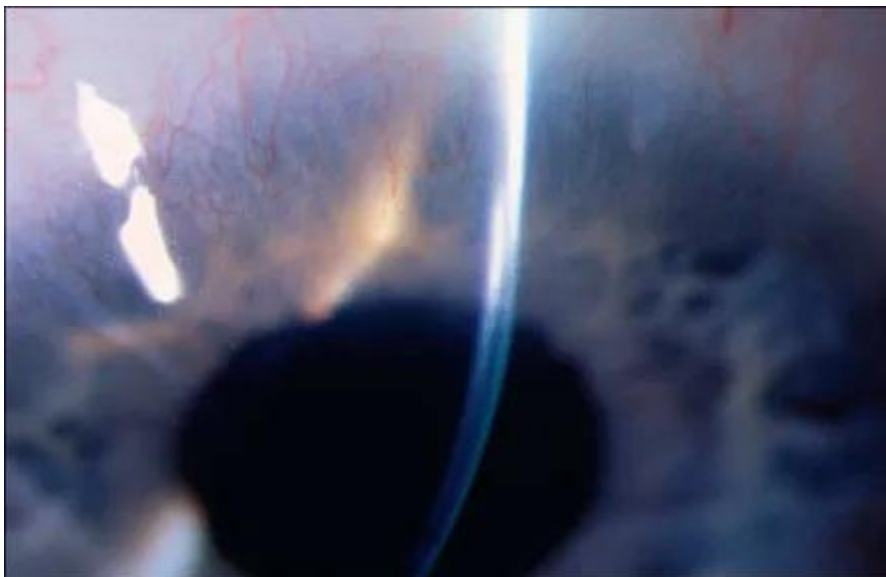
#### **6.4. MEHANIČKA ABRAZIJA ROŽNICE**

Svaki put prilikom treptanja, kontaktna leća pritišće i klizi po površini rožnice. Strane čestice smještene ispod leće mogu uzrokovati mehaničke ogrebotine, ali također one mogu biti uzrokovane traumatskim umetanjem i uklanjanjem leće, postojanjem poderotina, ogrebotina ili krhotina na leći. (15, 16, 17)

Abrazije su obično vrlo bolne jer je površina rožnice prepuna završetaka osjetilnih živaca i predstavljaju rizik za nastanak bakterijskog ulceroznog keratitisa. Zato se indicira preventivna terapija antibioticima u obliku kapi za oči koji su učinkoviti protiv *Pseudomonasa* kao što su ciprofloksacin ili tobramicin. Također potrebno je prekinuti sa nošenjem kontaktnih leća i savjetovati pacijentu da koristi hladne obloge i oralne nesteroidne protuupalne lijekove za ublažavanje boli. (10)

#### **6.5. HIPOKSIČNE REAKCIJE**

Rožnica dobiva kisik izravno difuzijom s površine oka. Ako je prisutna kontaktna leća koja nije dobro propusna za kisik, kisik može biti manje dostupan. Hipoksija se ispod zatvorenih kapaka pogoršava noću što je važno za osobe koje nose kontaktne leće za produljeno nošenje. Hipoksija rezultira pojavom mikrocističnog edema i točkastim bojenjem epitela rožnice, stromalnim edemom ( koji se očituje pojavom zamućene i zadebljane rožnice sa strijama ili naborima u Descementovoj membrani), smanjenom vidnom oštrinom, fotofobijom i hiperemijom konjunktive. Kronična hipoksija može dovesti do površinske i rijetko duboke neovaskularizacije rožnice, osobito na gornjem limbusu. Pacijenti koji dožive hipoksiju povezanu s kontaktnim lećama mogu imati koristi od prelaska na leće s većom propusnošću za kisik. (10)



Slika 3. Na slici se prikazuje neovaskularizacija rožnice do koje je došlo uslijed postojanja kronične hipoksije (16)

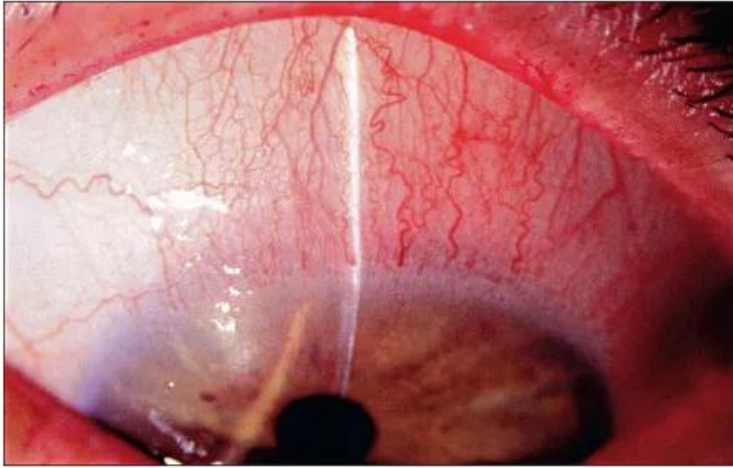#### **6.6. TOKSIČNE I/ILI IMUNOLOŠKE REAKCIJE**

Kod osjetljivih pojedinaca kemikalije u otopinama za kontaktne leće mogu izazvati toksične ili imunološke reakcije na epitelu rožnice. Teška, difuzna površinska točkasta epiteliopatija, izrazita erozija i defekti epitela, pseudodendriti i hiperemija konjunktive mogući su ishodi takvih reakcija. Kemijska toksičnost može uzrokovati brojne, sićušne subepitelne infiltrate rožnice koji se mogu zamijeniti s virusnim infiltratima. (10)

#### **6.7. GORNJI LIMBIČKI KERATOKONJUKTIVIS**

Klasični gornji limbički keratokonjuktivis, povezan sa sindromom suhog oka ili autoimunom bolešću štitnjače, očituje se kao suzenje, peckanje, osjećaj stranog tijela, blaga fotofobija i sluzavi iscjedak. Gornja bulbarna i palpebralna konjunktiva je zadebljana, keratinizirana i hiperemična. Također se često vide gornji filamentarni keratitis i papilarna keratopatija. Simptomi nestaju nakon prestanka nošenja kontaktnih leća, ali promjene na rožnici i konjunktivi mogu potrajati mjesecima do godinama. Liječenje se sastoji od prestanka nošenja

kontaktnih leća dok se površina oka ne vrati u normalu ili prelaska na krute plinopropusne leće. Liječenje glukokortikoidima ima minimalnu korist. (10, 16)



Slika 4. Na slici se prikazuju injekcija konjunktive, kornealni panus i točkasti keratitis koji su vidljivi u gornjem limbičkom keratokonjunktivisu. (16)

#### **6.8. SINDROM TIJESNE LEĆE**

Kontaktne leće obično se nalaze na sloju suza koji omogućuje odgovarajuće kretanje leće i difuziju kisika. Leća koja pretijesno prijanja uz površinu rožnice funkcionira poput vakuumske čašice i može uzrokovati jaku bol, zamagljen vid, crvenilo i fotofobiju. Posljedično, kontaktna leća je nepomična i teško se skida. Sindrom tijesne leće može uzrokovati bojanje epitela rožnice, izraženi edem strome rožnice s malim perifernim infiltratima, upalnu reakciju prednje komore i tešku hiperemiju konjunktive. Znakovi i simptomi nestaju unutar nekoliko dana nakon uklanjanja kontaktne leće. Kratka terapija umjetnim suzama i lokalnim kortikosteroidima može ubrzati povlačenje kliničkih manifestacija. Uklanjanje kontakne leće može se olakšati primjenom topikalnog anestetika i fiziološke otopine za kontakne leće. (10)

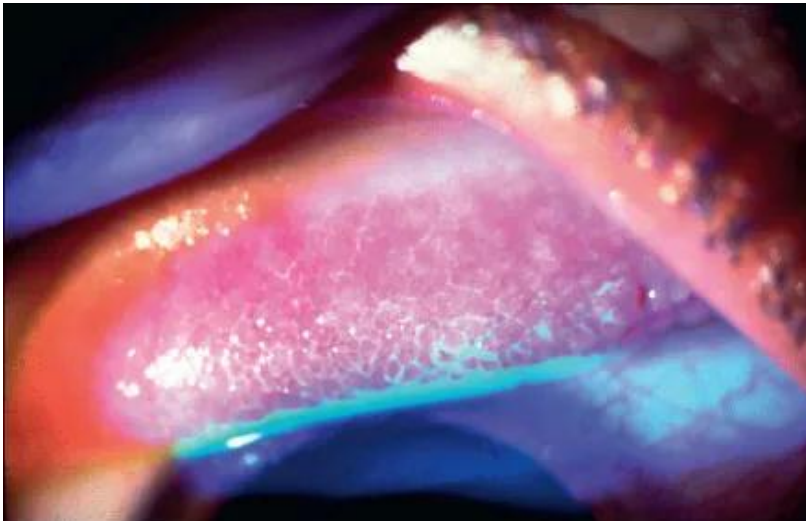

## 6.9. DISLOKACIJA KONTAKTNE LEĆE

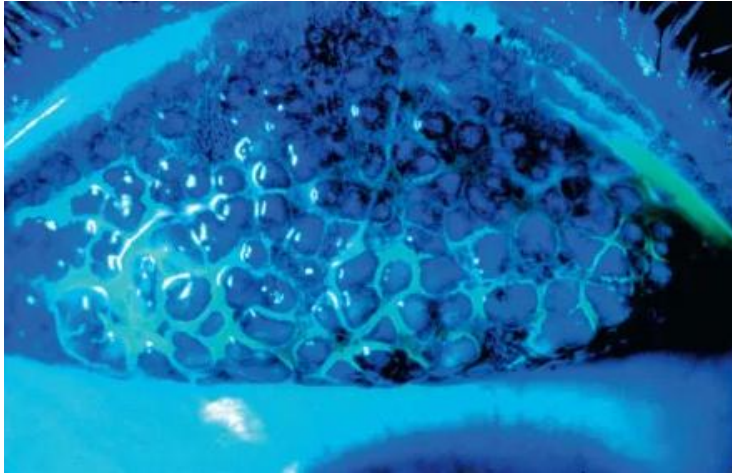
Kontakna leća može se odvojiti od rožnice, migrirati ispod gornjeg kapka i zaglaviti se u tkivu gornjeg forniksa, uzrokujući bol, iritaciju, crvenilo i oticanje kapka. Ovo se stanje najčešće javlja kod nošenja tvrdih kontaktnih leća, ali može biti i posljedica poderanih ili presavijenih mekih kontaktnih leća. Kronična dislokacija (tijekom tjedana do nekoliko mjeseci) dovodi do nastanka sterilnih apscesa, cisti, retrakcije kapka, orbitalnih masa, granuloma stranog tijela te ptoze. Ekstremno (dvostruko) izvrtanje gornjeg kapka može biti potrebno za lociranje i uklanjanje problematične leće. (10)

## 6.10. GIGANTSKI PAPILARNI KONJUKTIVITIS

Gigantski papilarni konjuktivitis je neinfektivni upalni poremećaj koji predstavlja reakciju na pomicanje vjeđa preko strane tvori, kao što su kontakne leće. Može se pojaviti i kod nositelja mekih i krutih plinopropusnih kontaktnih leća, a karakterizira ga osjećaj stranog tijela na gornjem kapku, povezan sa stvaranjem „divovskih“ (>1 mm) papila. (10, 16)



Slika 5. Na slici se fluoresceinskom bojom ističe rani do umjereni oblik gigantskog papilarnog konjuktivitisa. (16)



Slika 6. Na slici se fluoresceinskom bojom ističe uznapredovali oblik gigantskog papilarnog konjunktivisa s naglašenim velikim papilama. (16)

#### **6.11. SUBKONJUKTIVALNO KRVARENJE**

Subkonjuktivalno krvarenje je benigni poremećaj karakteriziran akutnom pojavom ravnog područja krvarenja ispod konjunktive. Subkonjuktivalno krvarenje može biti komplikacija nošenja kontaktnih leća, a javlja se u otprilike 5% nositelja kontaktnih leća. (10)

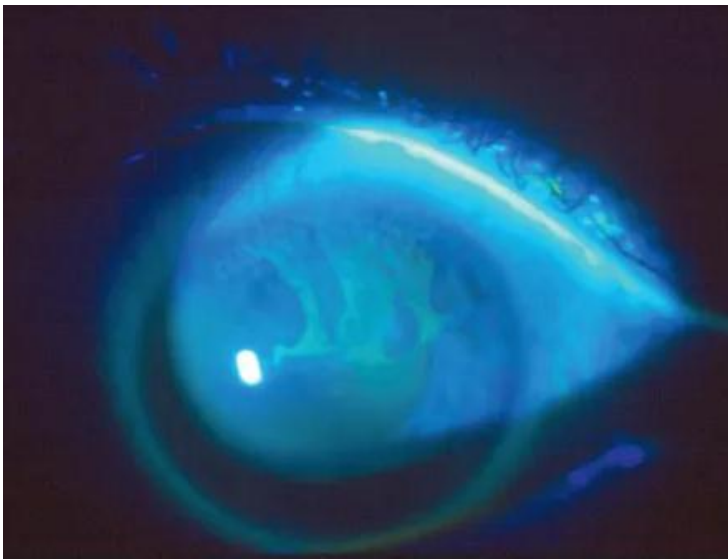
#### **6.12. ENDOTELNE KOMPLIKACIJE**

Kronična hipoksija i acidoza kod ljudi koji dugotrajno nose kontakne leće mogu uzrokovati trajne morfološke promjene, uključujući smanjenu gustoću endotelних stanica koje oblažu unutarnju površinu rožnice. Ove stanice su ključne za održavanje čistoće rožnice. (10, 15)

#### **6.13. NEDOSTATAK LIMBALNIH MATIČNIH STANICA**

Limbalne matične stanice se nalaze u bazalnoj limbalnoj regiji i služe za održavanje i regeneraciju epitela rožnice te kao barijera za sprječavanje invazije epitela konjunktive u rožnicu. Njihov nedostatak može biti posljedica kronične traume i hipoksične ozljede povezane s nošenjem kontaktnih leća. Simptomi uključuju: smanjeni vid, suhoću oka, crvenilo, iritaciju, fotofobiju i bol, iako često u ranijim fazama pacijenti ostaju asimptomatski.

Konzervativno liječenje uključuje prekid nošenja kontaktnih leća i često uporabu umjetnih suza bez konzervansa, obično četiri puta dnevno ili više ako je izvedivo. Dodatne mogućnosti lokalnog liječenja uključuju kortikosteroide, ciklosporin i autologne serumske suze koje se mogu dodati ovisno o težini bolesti. U težim slučajevima može se razmotriti mehanički debridman nepravilnog epitela, presađivanje amnijske membrane i auto/alograft limbalnih matičnih stanica. (10, 16)



Slika 7. Na slici se prikazuje napredovanje nedostatka limbalnih matičnih stanica do difuznih ožiljaka na rožnici i vaskularizacije (16)

## **7. INFektivNI KERATITIS**

Infektivni keratitis je najozbiljnija komplikacija korištenja kontaktnih leća. S obzirom na vrstu korištene kontakne leće, godišnje stope incidencije infektivnog keratitisa iznose:

Krute leće- 0. 026%

Meke leće za dnevno nošenje- 0. 052%

Meke leće za produljeno nošenje- 0. 18%

Nošenje kontaktnih leća može povećati rizik za nastanak infektivnog keratitisa na nekoliko načina. Neki od najčešćih uključuju razgradnju prirodnih zaštitnih barijera površine oka i suznog filma, akumulaciju mikroorganizama i stvaranje mikrobnih biofilmova na površini leće te kontaminaciju leća, kutije za pohranjivanje i otopine za dezinfekciju.

Određeni faktori povezani s kontaktnim lećama posebno s povezani s nastankom infektivnog keratitisa:

- 1- vrsta kontaktne leće- noćno ili produljeno nošenje kontaktnih leća može biti povezano sa 6 do 15 puta većim rizikom za nastanak infektivnog keratitisa. Također infektivni keratitis se češće javlja kod uporabe višekratnih leća za dnevno nošenje nego kod jednokratnih leća, a najmanje je čest kod uporabe krutih plinopropusnih leća. (11)
- 2- Modalitet leća- pokazalo se da dnevno nošenje jednokratnih kontaktnih leća ima manji rizik od ozbiljnosti infekcije i gubitka vida. Rizik za nastanak infekcije rožnice raste s brojem dana u tjednu nošenja leća.
- 3- Nedostatak konzultacije sa liječnikom- nabava kontaktnih leća bez nadzora oftalmologa povezana je sa povećanim rizikom za nastanak infektivnog keratitisa. To uključuje korektivne kontaktne leće koje se dobivaju bez recepta i kozmetičke leće bez recepta. Mehanizam povećanog rizika je povezan s lošim pristajanjem leće na oko ili lošim rukovanjem i higijenom.
- 4- Higijena leća- nepravilno održavanje i ponašanje prilikom nošenja kontaktnih leća doprinosi riziku za nastanak infektivnog keratitisa. Primjeri lošeg korištenja kontaktnih leća uključuju:

- a. vlaženje leće u slini
- b. ponovna uporaba višenamjenske otopine
- c. neuporaba svježe otopine za njegu leća sa svakim ciklusom dezinfekcije
- d. izostanak trljanja i ispiranja leća prilikom korištenja višenamjenskih otopina
- e. neredovito čišćenje ili zamjena kutije za pohranjivanje leća
- f. tuširanje u lećama

Ostali čimbenici rizika uključuju prethodne opracije oka, lagoftalmus, suho oka, blefaritis i gubitak osjeta rožnice. Korištenje sistemskih kortikosteroida dodatno povećava rizik od infekcije. Pušenje je također prepoznato kao važan čimbenik rizika. (10)

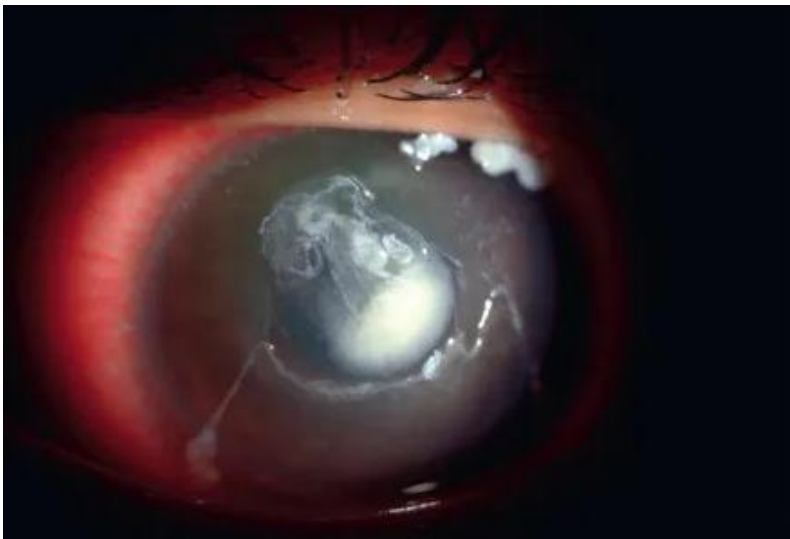
### **7.1. Mikrobiologija**

Bakterijski keratitis čini 95% svih infekcija kontaktnih leća. Bakterijske infekcije su pretežito uzrokovane gram negativnim mikroorganizmima kao što su *Pseudomonas*, a zatim gram pozitivnim bakterijama kao što su stafilokoki i streptokoki koji čine normalnu fiziološku floru površine oka.

Gljive i *Acanthamoeba* su rjeđi uzročnici keratitisa kontaktnih leća, iako postoje izvješća o sve većoj učestalosti ovih patogena što može dovesti do teške infekcije i loših ishoda za vid. (10, 18)

Kliničke značajke- simptomi i znakovi infektivnog keratitisa obično počinju unutar 24 sata od infekcije. Većina pacijenata ima bolno i crveno oko. Također mogu imati smanjenu vidnu oštrinu, oticanje kapaka i fotofobiju. Slijedeći znakovi mogu biti prisutni prilikom pregleda procjepnom svjetiljkom:

- a. žuti ili bijeli stromalni infiltrati- bakterijski keratitis često je povezan sa žutim infiltratima, dok gljivični keratitis ima tendenciju da ima bijele infiltrate.
- b. edem rožnice
- c. stanjivanje strome
- d. bijele krvne stanice u prednjoj očnoj sobici
- e. hipopion
- f. fibrin u prednjoj očnoj sobici
- g. infiltrat Wesselyjevog prstena (sterilni imunološki infiltrat u stromi rožnice)
- h. ravna prednja očna sobica, ako je rožnica perforirana (10)



Slika 8. Na slici se prikazuje jedan od oblika infektivnog keratitisa (16)

## **7.2. Dijagnoza**

Na infektivni keratitis treba posumnjati kod svakog nositelja kontaktnih leća koji ima crveno i bolno oko. Procjena uključuje pažljivo uzetu anamnezu, oftalmološki pregled koji uključuje bojenje oka fluoresceinom i pregled procjepnom svjetiljkom. (10)

## **7.3. Mikrobiološka kultura**

Uzimanje kulture rožnice obično nije potrebno za početno liječenje malih perifernih ulkusa. Međutim, potrebno je uzeti kulture ako je infekcija osobito teška (centralni infiltrati, veliki infiltrati >2 mm povezan s topljenjem strome), ako ne reagira na početnu empirijsku antimikrobnu terapiju, ako pacijent ima u povijesti kirurški zahvat na rožnici ili ako se sumnja na nebakterijski infektivni keratitis. (10)

## **7.4. Inicijalno zbrinjavanje**

### **Opće mjere**

Svim pacijentima treba reći da prestanu nositi kontaktne leće do daljnjeg.

Ako je rožnica duboko ulcerirana ili perforirana, potrebno je staviti zaštitni metalni ili plastični štitnik za oči dok se čeka oftalmološka procjena. Istodobno cikloplegične kapi za oči (npr. atropin, homatropin) mogu se koristiti za smanjenje fototofobije uzrokovane cilijarnim spazmom i za smanjenje stvaranja adhezije zjenice za leću (stražnje sinehije). (10)

## **Hitna oftalmološka uputnica**

Sve bolesnike sa sumnjom ili potvrđenim infektivnim keratitisom, bez obzira na težinu, treba hitno uputiti oftalmologu. Oftalmološka procjena je važna jer kašnjenje u dijagnozi i liječenju može rezultirati perforacijom rožnice. Perforacija rožnice je ozbiljna komplikacija koja potencijalno može dovesti do endoftalmitisa i intraokularnog oštećenja, što može zahtijevati hitnu kiruršku intervenciju. Teške infekcije se zbrinjavaju primjenom subkonjunktivalnih injekcija antibiotika ili intrastomalnih injekcija uz terapiju kapima za oči. U slučaju da oftalmolog nije dostupan, potrebno je odmah uvesti antibiotsku terapiju. Standard liječenja predstavlja empirijska terapija topikalnim antibiotskim kapima za oči širokog spektra. Obično se daje topički fluorokinolon četvrte generacije kao što je npr. moksifloksacin koji se daje svakih sat vremena. Alternativnu terapiju predstavlja naizmjenična primjena cefazolina (ili vankomicina za pacijente alergične na peniciline ili cefalosporine) s gentamicinom ili tobramicinom u obliku kapi za oči svakih pola sata. ( npr. cefazolin ili vankomicin koji se daje na sat vremena i aminoglikozid koji se daje na pola sata). Za većinu bolesnika indicirano je liječenje svakih sat vremena tijekom prvih 24 do 48 sati. Prednost se daje kapima jer masti imaju slabu bioraspoloživost na rožnici. Međutim masti se mogu koristiti prije spavanja kako bi pacijent mogao prespavati cijelu noć, ali tek nakon što se pokaže pozitivan odgovor na početni intenzivni tretman kapima za oči. (10)

**Izbjegavanje glukokortikoida-** u akutnoj fazi infektivnog keratitisa apsolutno treba izbjegavati istodobnu primjenu glukokortikoidnih kapi za oči jer mogu spriječiti cijeljenje i prikriti znakove pogoršanja infekcije. Međutim, nakon što infekcija bude pod kontrolom pacijenti s vizualno značajnom središnjom upalom rožnice ili teškim upalnim odgovorom



prednjeg segmenta mogu imati koristi od lokalnih kortikosteroida u kombinaciji s antimikrobnim lijekovima. (10)

### **Praćenje**

Pacijenta treba svakodnevno pregledavati prva tri do pet dana dok se ne primjeti konačno poboljšanje, a tada se učestalost posjeta može po potrebi smanjiti. Učestalost ukapavanja u oko može se oprezno smanjivati tijekom dana do tjedana u korelaciji s poboljšanjem, koje ponekad može biti sporo.

Očekuje se da će bakterijski keratitis odgovoriti na antibiotsku terapiju unutar tjedan dana. U slučajevima koji ne reagiraju, mogući razlozi su nebakterijski keratitis ili infekcija rezistentnim bakterijama. (10)

**Trajanje antibiotske terapije** — Liječenje treba nastaviti najmanje dva tjedna i najmanje dok se ulkus i drugi znakovi infektivnog keratitisa potpuno ne povuku. Klinički vidljivo zacjeljivanje može trajati tjednima ili, u rijetkim slučajevima, mjesecima. Nekim će pacijentima s težim infekcijama biti potrebno kontinuirano liječenje antibioticima nekoliko mjeseci. Zacjeljivanje obično procjenjuje oftalmolog; učinci lijeka na rožnicu mogu odgoditi ili zamagliti kliničko poboljšanje, pa je stoga potrebna stručna procjena. (10)

**Refraktorni slučajevi** — ulkuse koji ne reagiraju na terapiju unutar tjedan dana treba pregledati oftalmolog (idealno stručnjak za rožnicu) radi dobivanja kulture rožnice i daljnjih dijagnostičkih studija.

Osim toga, operacija rožnice može biti indicirana za ekstirpaciju perzistentnih infektivnih žarišta, poboljšanje penetracije lijeka i za rješavanje perforacije rožnice. Ponekad može biti

potreban rezanj konjunktive preko rožnice za zaustavljanje dugotrajnog ulkusa rožnice, ali nije prikladan za gljivične ulceracije jer organizmi mogu preživjeti ispod reznja. (10)

**Ponovni početak nošenja kontaktnih leća** — nekoliko mjeseci nakon što je infekcija nestala (tj. ulkus na rožnici je zacijelio), nastavak nošenja kontaktnih leća je razuman, ali pacijenta treba upozoriti na rizik od ponovnog pojavljivanja. Konkretno, bitno je savjetovanje o pravilnim higijenskim navikama, njezi kontaktnih leća, izbjegavanju prekomjernog nošenja i strogom izbjegavanju nošenja preko noći. Rizik od recidiva ili štetnih posljedica infekcije može biti veći uz istovremene probleme s površinom oka. Nekim pacijentima oftalmolog može predložiti drugu vrstu leća osim one koju su nosili prije infekcije ili alternativu potpunom nošenju kontaktnih leća, poput naočala ili refraktivne kirurgije. (10)

## **8. PREVENCIJA NASTANKA KOMPLIKACIJA VEZANIH ZA NOŠENJE KONTAKTNIH LEĆA**

Potrebno je držati se uputa za pravilnu njegu i čuvanje kontaktnih leća. One uključuju slijediti preporučeni raspored nošenja kontaktnih leća. Višenamjenske otopine se ne smiju zamijeniti sterilnim fiziološkim otopinama. Potrebno je trljati i ispirati kontaktne leće prema uputama odgovarajućeg oftalmologa. Nakon svake uporabe potrebno je baciti svu preostalu otopinu za kontaktne leće. Svaki put kada se uklone kontaktne leće potrebno je očistiti, isprati i osušiti kutiju za leće. Kontaktne leće se ne smiju izlagati vodi iz slavine, flaširanoj, destiliranoj, jezerskoj ili oceanskoj vodi. Potrebno se obratiti oftalmologu ako se pojave simptomi nadraženosti oka ili infekcije. (10, 13, 19)

## 9. PROGNOZA

Za većinu pacijenata koji krenu sa pravodobnim i odgovarajućim liječenjem, infekcija se može ukloniti i većina simptoma nestati. Međutim, ovisno o mjestu i težini ulkusa, može nastati ožiljak na rožnici, a vizualne posljedice mogu biti različite, u rasponu od beznačajnih do onih koje onemogućuju vid. Ako se liječenje odgodi, infektivni keratitis može dovesti do ozbiljnih, zasljepljujućih komplikacija koje uključuju ožiljke na rožnici, vaskularizaciju, perforaciju i nepravilan astigmatizam. Intraokularne komplikacije mogu uključivati kataraktu, glaukom, endoftalmitis, ptozu očne jabučice što može zahtjevati enukleaciju očne jabučice. (10)

## 10. RASPRAVA

Kontaktne leće pripadaju skupini kvalitetnih medicinskih pomagala koje imaju niz prednosti u odnosu na naočale. S druge strane imaju i određene nedostatke odnosno komplikacije. Liječnici oftalmolozi trebaju kod svog bolesnika održavati redovite kontrolne preglede i pratiti kako se oko prilagođava na kontaktnu leću u oku, budući da je to strano tijelo. Također trebaju predvidjeti moguće komplikacije i osigurati najbolje liječenje. Uloga liječnika je da prepozna je li odgovarajući pacijent ima rizične čimbenike za nastanak komplikacija, tj. odgovarajuća predležuća stanja koja mogu potaknuti njihov nastanak. Među rizične faktore ubrajamo vrstu korištene kontaktne leće, prisutne naslage i onečišćenja kontaktnih leća te način održavanja higijene kontaktnih leća. Komplikacije korištenja kontaktnih leća se dijele na neinfektivne i infektivne. U neinfektivne komplikacije spada suhoća oka, sterilni infiltrati rožnice, problemi s epitelom rožnice, mehanička abrazija rožnice, hipoksične reakcije, toksične i/ili imunološke reakcije itd. Od infektivnih komplikacija najznačajniji je infektivni keratitis. S ciljem prevencije nastanka navedenih komplikacija najbitnije je držati se uputa za pravilnu njegu i čuvanje kontaktnih leća. Ukoliko dođe do nastanka komplikacije, potrebno ih je na vrijeme dijagnosticirati te adekvatno liječiti.

## **11. ZAKLJUČAK**

Kontaktne leće pripadaju skupini kvalitetnih medicinskih pomagala koja su postigla značajan tehnološki i medicinski napredak u posljednjih nekoliko desetljeća. Ljudi biraju nositi kontaktne leće iz različitih razloga, ali često su povezani s praktičnošću i vanjskim izgledom. Također, u odnosu na naočale imaju niz prednosti, ali i nedostataka. Jedan od nedostataka su komplikacije koje su povezane s njihovim nošenjem. Češće se javljaju u ljudi koji imaju rizične čimbenike za njihov nastanak, a dijele se na neinfektivne i infektivne. Liječnik treba pacijentu naglasiti mogućnost njihovog pojavljivanja te važnost održavanja kvalitetne higijene i redovitih pregleda. Ukoliko dođe do nastanka komplikacije, potrebno ih je na vrijeme dijagnosticirati te adekvatno liječiti. Posljedice mogu biti različite, u rasponu od beznačajnih do onih koje onemogućuju vid.

## 12. SAŽETAK

Tijekom posljednjih nekoliko desetljeća postignut je značajan tehnološki i medicinski napredak u proizvodnji i primjeni kontaktnih leća: od tvrdih plinonepropusnih preko tvrdih plinopropusnih do mekanih i mekanih silikonskih leća. Kontaktne leće pripadaju skupini kvalitetnih medicinskih pomagala koje imaju niz prednosti u odnosu na naočale. To su bolja kvaliteta vida i šire vidno polje. Imaju i određene nedostatke odnosno komplikacije. Komplikacije se češće javljaju kod ljudi koji imaju rizične faktore za nastanak komplikacija, tj. odgovarajuća predležuća stanja koja mogu potaknuti njihov nastanak. Među rizične faktore ubrajamo vrstu korištene kontaktne leće, prisutne naslage i onečišćenja kontaktnih leća te način održavanja higijene kontaktnih leća. U predležuća stanja korisnika koja predstavljaju rizik za nošenje i nastanak komplikacija ubrajamo rijetko treptanje, lijekove, pušenje, raspored nošenja kontaktnih leća, nedostatak konzultacija sa liječnikom, postojanje kontraindikacija za nošenje kontaktnih leća. U neinfektivne komplikacije spada suhoća oka, sterilni infiltrati rožnice, problemi s epitelom rožnice, mehanička abrazija rožnice, hipoksične reakcije, toksične i/ili imunološke reakcije, gornji limbički keratokonjuktivitis, sindrom tijesne leće, iščašena kontaktna leća, gigantski papilarni konjuktivitis, subkonjuktivalno krvarenje, endotelne komplikacije i nedostatak limbalnih matičnih stanica. Od infektivnih komplikacija najznačajniji je infektivni keratitis. S ciljem prevencije nastanka najbitnije je držati se uputa za pravilnu njegu i čuvanje kontaktnih leća. Ukoliko dođe do nastanka komplikacija važno je pravovremeno dijagnosticiranje i liječenje budući da vizualne posljedice mogu biti različite, u rasponu od beznačajnih do onih koje onemogućuju vid.

Ključne riječi: kontaktna leća; infektivne i neinfektivne komplikacije; prevencija; prognoza

### **13. SUMMARY**

During the last few decades, significant technological and medical progress has been achieved in the production and application of contact lenses: from rigid to rigid gas-permeable to soft and soft silicone lenses. Contact lenses belong to a group of quality medical aids that have a number of advantages compared to glasses. These are better quality of vision and a wider field of vision. They also have certain disadvantages or complications. Complications occur more often in people who have risk factors for the development of complications, i.e. appropriate pre-existing conditions that can trigger their development. Risk factors include the type of contact lens used, the presence of deposits and contamination of contact lenses, and the method of maintaining contact lens hygiene. Predisposing user conditions that pose a risk for wearing and developing complications include infrequent blinking, medications, smoking, the schedule of wearing contact lenses, lack of consultation with a doctor, and the existence of contraindications for wearing contact lenses. Non-infectious complications include dry eye, sterile corneal infiltrates, problems with the corneal epithelium, mechanical abrasion of the cornea, hypoxic reactions, toxic and/or immune reactions, superior limbic keratoconjunctivitis, tight lens syndrome, dislocated contact lens, giant papillary conjunctivitis, subconjunctival hemorrhage, endothelial complications and limbal stem cell deficiency. Infectious keratitis is the most significant of the infectious complications. In order to prevent the occurrence of the complications, it is most important to follow the instructions for proper care and storage of contact lenses. If complications occur, timely diagnosis and treatment is important, since the visual consequences can be different, ranging from insignificant to those that prevent sight.

Key words: contact lens; infectious and non-infectious complications; prevention; prognosis

## 14. LITERATURA

1. Opačić K. Kontaktne leće: vrste, prednosti i optimalan odabir. U: hrcak.srce.hr. [Internet]. 2008. [Citirano 08.05.2023.] Dostupno na: <https://hrcak.srce.hr/file/65579>
2. Bušić M, Kuzmanović Elabjer B, Bosnar D. Seminaria ophthalmologica Udžbenik oftalmologije i optometrije. 2.izmijenjeno i dopunjeno izdanje. Osijek: Cerovski d.o.o.; 2012.
3. Lipson J M, OD, FAAO, FSLs. Overview of contact lenses. U: UpToDate [Internet]. [Citirano 08.05.2023.] Dostupno na: [https://www.uptodate.com/contents/overview-of-contact-lenses?search=contact%20lenses&source=search\\_result&selectedTitle=1~150&usage\\_type=default&display\\_rank=1](https://www.uptodate.com/contents/overview-of-contact-lenses?search=contact%20lenses&source=search_result&selectedTitle=1~150&usage_type=default&display_rank=1)
4. Gasson A, Morris J, authors; Benson K, editor. The contact lens manual A practical guide to fitting [Internet]. Third edition. Butterworth-Heinemann. 2003. [ citirano 10.05.2023.] Dostupno na: <https://resource.odmu.edu.ua/chair/download/133758/kXOX72CTWODKiDqIWoeiOg/The%20Contact%20Lens%20Manual%20%E2%80%94%20A%20Practical%20Guide%20to%20Fitting.pdf>
5. Čupak K, Cerovski B, Gabrić N. Oftalmologija. Zagreb: Nakladni zavod Globus; 1994.
6. Beljan J, Beljan K, Beljan Z. Complications Caused by Contact Lens Wearing. U: hrcak.srce.hr. [Internet]. 2013. [Citirano 08.05.2023.] Dostupno na: <https://hrcak.srce.hr/file/151427>
7. Ruben M. Contact lenses. Regular review. British Medical Journal [Internet]. 1984. [citirano 16.05.2023.] Dostupno na:



<https://www.ncbi.nlm.nih.gov/pmc/articles/PMC1444338/pdf/bmicred00489-0010.pdf>

8. Efron N, author. Contact Lens Complications [Internet]. 4th edition. Elsevier. [ažurirano 07.02.2019.; citirano 18.05.2023.]; Dostupno na: [https://books.google.hr/books?hl=hr&lr=&id=kOJ1DwAAQBAJ&oi=fnd&pg=PP1&dq=complication+of+contact+lens&ots=kf2O5B1Rn&sig=5Z9QIJxRFmNPf\\_xw05kEsjv-7N4&redir\\_esc=y#v=onepage&q=complication%20of%20contact%20lens&f=false](https://books.google.hr/books?hl=hr&lr=&id=kOJ1DwAAQBAJ&oi=fnd&pg=PP1&dq=complication+of+contact+lens&ots=kf2O5B1Rn&sig=5Z9QIJxRFmNPf_xw05kEsjv-7N4&redir_esc=y#v=onepage&q=complication%20of%20contact%20lens&f=false)
9. American Optometric Association. [Internet]. Care of the Contact Lens Patient, [ažurirano svibanj 2006.; citirano 17.05.2023.]; Dostupno na: <https://www.sdeyes.org/docs/CPG-19.pdf>
10. Soong Kaz H, MD, Hood T C, MD, DeLoss S K, OD. Complications of contact lenses. U: UpToDate [Internet]. [Citirano 08.05.2023.] Dostupno na: [https://www.uptodate.com/contents/complications-of-contact-lenses?search=contact%20lenses%20complications&source=search\\_result&selectedTitle=1~150&usage\\_type=default&display\\_rank=1](https://www.uptodate.com/contents/complications-of-contact-lenses?search=contact%20lenses%20complications&source=search_result&selectedTitle=1~150&usage_type=default&display_rank=1)
11. Heiting G, OD. Extended wear contact lenses: Are they safe? [Internet]. 27.02.2019. [citirano 17.05.2023.]. Dostupno na: <https://www.allaboutvision.com/contacts/extended.htm>
12. Linkon.com.ua [Internet]. Contraindications to wearing contact lenses, [ažurirano 14.11.2010.; citirano 13.5.2023.]. Dostupno na: <https://www.likon.com.ua/patients/for-beginners/contraindications-to-wearingcontact-lenses/>

13. Insightvisioncenter.com [Internet]. 8 Risks and Side Effects of Using Contact Lenses, [ažurirano 07.06. 2017.; citirano 13.5.2023.]. Dostupno na <https://www.insightvisioncenter.com/dark-side-wearing-contact-lenses/>
14. Eyewiki.aao.org. [Internet]. Contact lens complications, [ažurirano 07.02.2023.; citirano 17.05.2023.]; Dostupno na: [https://eyewiki.aao.org/Contact lens complications](https://eyewiki.aao.org/Contact%20lens%20complications)
15. Optography.org [Internet]. Complicatons of Contact Lens Wear, [ažurirano 11.12.2021.; citirano 16.05.2023.]. Dostupno na <https://optography.org/complications-of-contact-lens-wear/>
16. Entokey.com [Internet]. Complicatons of Contact Lens Wear, [ažurirano 03.10.2019.; citirano 16.05.2023.]. Dostupno na: <https://entokey.com/complications-of-contact-lens-wear/#:~:text=Contact%20lens%20wear%20has%20been,body%20sensation%2C%20and%20lens%20intolerance>
17. Stapleton F, Bakkar M, Carnt N, Chalmers R, Kumar A, Marasini S, Ng A, Tan J, Wagner H, Woods C, Wolffsohn J. Contact Lens Complications. Science Direct. [Internet]. [ažurirano 25.03.2021; citirano 20.05.2023.]; v.12(2);Apr-Jun 2017. Dostupno na: <https://www.sciencedirect.com/science/article/abs/pii/S1367048421000242>
18. Alipour, MD, Khareshi, MD, Soleimanzadeh, MD, Heidarzadeh, MS, Heydarzadeh, BS. Contact Lens-related Complications: A Rewiev. Journal of Ophthalmic and vision research [Internet]. [ažurirano srpanj 2017.; citirano 18.05.2023.]; v.12(2);Apr-Jun 2017. Dostupno na: <https://www.ncbi.nlm.nih.gov/pmc/articles/PMC5423374/>

19. Jamanetwork.com [Internet]. Complicatons of Contact Lenses, *JAMA*. 2021;325(18):1912. [ažurirano 11.05.2021.; citirano 18.05.2023.]. Dostupno na: <https://jamanetwork.com/journals/jama/fullarticle/2779826>

## **15. ŽIVOTOPIS**

Margareta Radić, rođena je 15.07.1998. godine u Splitu, u Republici Hrvatskoj. Školovanje započinje 2005. godine u Osnovnoj školi profesora Filipa Lukasa u Kaštel Starom koju završava 2013. godine. Iste godine upisuje Zdravstvenu školu u Splitu, smjer farmaceutski tehničar. Srednjoškolsko obrazovanje završava 2017. godine s odličnim uspjehom. Integrirani preddiplomski i diplomski sveučilišni studij Medicine pri Medicinskom fakultetu u Rijeci upisuje akademske godine 2017./2018. Aktivno se služi engleskim jezikom.