

# Etioptogeneza, klinička slika, dijagnostika i liječenje bazocelularnog karcinoma

---

Vukić, Lovre

Master's thesis / Diplomski rad

2023

Degree Grantor / Ustanova koja je dodijelila akademski / stručni stupanj: **University of Rijeka, Faculty of Medicine / Sveučilište u Rijeci, Medicinski fakultet**

Permanent link / Trajna poveznica: <https://um.nsk.hr/um:nbn:hr:184:996539>

Rights / Prava: [In copyright](#) / [Zaštićeno autorskim pravom.](#)

Download date / Datum preuzimanja: **2024-12-26**



Repository / Repozitorij:

[Repository of the University of Rijeka, Faculty of Medicine - FMRI Repository](#)



SVEUČILIŠTE U RIJECI  
MEDICINSKI FAKULTET  
INTEGRIRANI PREDDIPLOMSKI I DIPLOMSKI  
SVEUČILIŠNI STUDIJ MEDICINE

Lovre Vukić

**ETIOPATOGENEZA, KLINIČKA SLIKA, DIJAGNOSTIKA I LIJEČENJE  
BAZOCELULARNOG KARCINOMA**

Diplomski rad

Rijeka, 2023.

Mentor rada: Prof. dr. sc. Larisa Prpić Massari, dr. med.

Komentor rada: Dr. sc. Marijana Vičić, dr. med.

Diplomski rad ocijenjen je dana 03. srpnja 2023.g. na Katedri za dermatovenerologiju Medicinskog fakulteta Sveučilišta u Rijeci, pred povjerenstvom u sastavu:

1. Prof. dr. sc. Ines Brajac, dr. med.
2. Prof. dr. sc. Marija Kaštelan, dr. med.
3. Prof. dr. sc. Margita Belušić, dr. med.

Rad sadrži 42 stranice, 10 slika, 3 tablice, 38 literaturnih navoda.

## ZAHVALA

Veliko hvala mentorici prof. dr. sc. Larisi Prpić Massari, dr. med. te komentorici dr. sc. Marijani Vičić, dr. med na strpljenju, uloženom trudu i pomoći koju su mi pružile prilikom izrade ovog diplomskog rada. Također, zahvaljujem se i prof. dr. sc Ines Brajac, dr. med., prof. dr. sc. Mariji Kaštelan, dr. med. i prof. dr. sc Margiti Belušić, dr. med. na tome što su pristale biti u Povjerenstvu za ocjenu ovog diplomskog rada.

Protekle godine studija, ali i cjelokupnog obrazovanja i života bile bi neizvedive i nezamislive bez bezrezervne podrške moje mame Marine, tate Nediljka i sestre Martine na čemu im se iz srca zahvaljujem.

Na kraju, hvala svima koji su oplemenili moj život u proteklih nekoliko godina, od kojih nekima još uvijek rastu zubići, a drugi su mladi, dobrodušni ljudi koji će zasigurno postati etablirani stručnjaci u području arhitekture i medicine.

## SADRŽAJ

<b>1. UVOD</b> .....	<b>1</b>
<b>2. SVRHA RADA</b> .....	<b>2</b>
<b>3. DEFINICIJA, EPIDEMIOLOGIJA I ETIOPATOGENEZA</b> .....	<b>3</b>
<b>3.1. Definicija</b> .....	<b>3</b>
<b>3.2. Epidemiologija</b> .....	<b>3</b>
<b>3.3. Čimbenici rizika</b> .....	<b>4</b>
<b>3.3.1. Ultraljubičasto zračenje</b> .....	<b>4</b>
3.3.1.1. <i>Izlaganje Sunčevom zračenju</i> .....	4
3.3.1.2. <i>Solariji</i> .....	5
3.3.1.4. <i>Fotoosjetljivi lijekovi</i> .....	6
<b>3.3.2. Kronično izlaganje arsenu</b> .....	<b>7</b>
<b>3.3.3. Ionizirajuće zračenje</b> .....	<b>8</b>
<b>3.3.4. Fototip kože</b> .....	<b>9</b>
<b>3.3.5. Osobna anamneza bazocelularnog karcinoma</b> .....	<b>10</b>
<b>3.3.6. Predisponirajući genotipovi</b> .....	<b>11</b>
<b>3.3.7. Nasljedne bolesti</b> .....	<b>12</b>
<b>3.3.8. Imunosupresija</b> .....	<b>13</b>
<b>3.4. Patogeneza</b> .....	<b>14</b>
<b>3.4.1. Karcinogeneza potaknuta ultraljubičastim zračenjem</b> .....	<b>14</b>
<b>3.4.2. PTCH1 mutacije</b> .....	<b>14</b>
<b>3.4.3. TP53 mutacije</b> .....	<b>15</b>
<b>3.4.4. Drugi geni</b> .....	<b>16</b>
<b>4. KLINIČKI OBLICI BCC</b> .....	<b>17</b>
<b>4.1. Nodularni bazocelularni karcinom</b> .....	<b>17</b>
<b>4.2. Površinski bazocelularni karcinom</b> .....	<b>18</b>
<b>4.3. Morfeiformni bazocelularni karcinom</b> .....	<b>19</b>
<b>4.5. Drugi tipovi bazocelularnog karcinoma</b> .....	<b>20</b>
<b>4.5.1. Sindrom bazocelularnog nevusa</b> .....	<b>22</b>
<b>5. DIJAGNOSTIČKI POSTUPCI</b> .....	<b>24</b>
<b>5.1. Klinički pregled</b> .....	<b>24</b>
<b>5.2. Dermatoskopski pregled</b> .....	<b>24</b>
<b>5.3. Biopsija</b> .....	<b>27</b>
<b>6. LIJEČENJE</b> .....	<b>28</b>
<b>6.1. Prva linija liječenja</b> .....	<b>28</b>
<b>6.1.1. Ekscizija</b> .....	<b>28</b>

6.1.2.	<i>Kiretaža i elektrodisekcija</i>	28
6.1.3.	<i>Zračenje</i>	29
6.2.	<b>Druga linija liječenja</b>	29
6.2.1.	<i>Krioterapija</i>	29
6.2.2.	<i>Imiquimod</i>	29
6.2.3.	<i>Topički fluorouracil</i>	29
6.2.4.	<i>Fotodinamska terapija</i>	30
6.3.	<b>Ostale vrste liječenja</b>	31
6.3.1.	<i>Intralezionalna terapija</i>	31
7.	<b>RASPRAVA</b>	32
8.	<b>ZAKLJUČCI</b>	34
9.	<b>SAŽETAK</b>	35
10.	<b>SUMMARY</b>	36
11.	<b>LITERATURA</b>	37
12.	<b>ŽIVOTOPIS</b>	42

## POPIS SKRAĆENICA

AD – autosomno dominantno (*od engl. autosomal dominant*)

AR – autosomno recesivno (*od engl. autosomal recessive*)

BCC – bazocelularni karcinom (*od engl. basal cell carcinoma*)

BNC2 – protein cinkovog prsta bazonuklin 2 (*od engl. zinc finger protein basonuclin-2*)

CD – klaster diferencijacije (*od engl. cluster of differentiation*)

DNA – deoksiribonukleinska kiselina (*od engl. deoxyribonucleic acid*)

FOXP1 – forkhead box P1

GLI – onkogeni transkripcijski faktor povezan s gliomom (*od engl. glioma-associated oncogene transcription factors*)

GWAS – cjelogenomska asocijacijska studija (*od engl. genome-wide association studies*)

Gy – Gray

HLA – humani leukocitni antigen (*od engl. human leukocyte antigen*)

MC1R – receptor melanokortina 1 (*od engl. melanocortin 1 receptor*)

MED – minimalna eritemska doza (*od engl. minimal erythema dose*)

MHC – glavni kompleks histokompatibilnosti (*od engl. major histocompatibility complex*)

ncRNA – nekodirajuća ribonukleinska kiselina (*od engl. non-coding ribonucleic acid*)

nm – nanometar

NMSC – nemelanomski maligni tumori kože (*od engl. nonmelanoma skin cancer*)

OBFC1 – oligosaccharide binding fold containing protein 1

OR – omjer izgleda (*od engl. odds ratio*)

PTCH1 – protein patched homolog 1

PUVA – fotokemoterapija (*od engl. psoralen plus ultraviolet – A*)

SCC – spinocelularni karcinom (*od engl. spinocellular carcinoma*)

SHH – signalni put Hedgehog (*od engl. sonic hedgehog*)

SMO – smoothened protein

SNP – polimorfizam jednog nukleotida (*od engl. single nucleotide polymorphism*)

SUFU – supresor spojenog homologa (*od engl. suppressor of fused homolog*)

Sv – Sievert

TGF- $\beta$  – transformirajući faktor rasta beta (*od engl. transforming growth factor beta*)

TLR – receptor sličan Tollu (*od engl. Toll-like receptor*)

TNS3 – tenzin 3 (*od engl. tensin 3*)

TP53 – tumorski protein 53 (*od engl. tumor protein 53*)

Treg – regulatorni T limfociti (*od engl. regulatory T lymphocyte*)

UV – ultraljubičasto zračenje (*od engl. ultraviolet*)

UVA – ultraljubičasto A zračenje (*od engl. ultraviolet A*)

UVB – ultraljubičasto B zračenje (*od engl. ultraviolet B*)

XP – xeroderma pigmentosum



## 1. UVOD

Bazocelularni karcinom (BCC, od engl. *basal cell carcinoma*) je najčešća maligna novotvorina u čovjeka koja zajedno sa spinocelularnim karcinomom (SCC, od engl. *spinocellular carcinoma*) čini skupinu nemelanomskih malignih tumora kože (NMSC, od engl. *nonmelanoma skin cancer*). BCC čini 74% svih novodijagnosticiranih NMSC. Recentna istraživanja ukazuju na značajan porast globalne godišnje incidencije BCC-a, iako su, zbog otežanog prikupljanja podataka, iz krajnjih rezultata statističkih obrada većim dijelom bile izostavljene nerazvijene zemlje (1). BCC se najučestalije javlja u osoba starije životne dobi, no porast njegove incidencije bilježi se i u mlađih od 50 godina. Bolest se češće pojavljuje u muškaraca nego li u žena, posebice na koži glave i vrata, iznad imaginarne linije koja povezuje ugao usana i ušne resice (2). Čimbenici rizika za nastanak BCC-a su mnogobrojni, a među najznačajnijima se ističu ultraljubičasto (UV, od engl. *ultraviolet*) zračenje, svijetla put i oči te sjevernoeuropsko porijeklo. Sukladno suvremenim spoznajama, patogeneza BCC-a je posredovana mutacijama tumor supresorskih gena uzrokovanim ultraljubičastim B (UVB, od engl. *ultraviolet B*) zračenjem odnosno UV zračenjem valne duljine 290-320 nanometara (nm). Najčešća klinička prezentacija BCC-a obilježena je pojavom svijetlo ružičaste papule, glatke i sjajne površine s prosijavajućim teleangiektazijama, dok postoje i drugi, rjeđi oblici poput egzulceriranog BCC, praćenog lokalnom destrukcijom tkiva (3). Dijagnoza BCC-a postavlja se kliničkim i dermatoskopskim pregledom suspektne kožne promjene, a potvrđuje patohistološkom analizom tkiva. Tkivo se uzorkuje biopsijom, idealno ekscizijskog tipa, budući se njome istovremeno provodi i dijagnostički i terapijski postupak (2). Prva linija liječenja BCC-a jest eliptična ekscizija, odnosno operativni zahvat kojim se tumor u potpunosti odstranjuje, dok preostale terapijske metode obuhvaćaju zračenje te lokalnu primjenu spojeva poput imiquimoda ili 5-fluorouracila, kao i fotodinamsku terapiju.

## **2. SVRHA RADA**

Svrha rada jest pregledno prikazati etiopatogenezu, kliničku sliku, dijagnostiku i liječenje BCC-a. Iako je BCC tumor niskog zloćudnog potencijala te vrlo rijetko metastazira i dovodi do ugroze ljudskog života, pravovremena dijagnoza i terapija ovog tumora od iznimnog je značaja, budući se na taj način sprječava lokalna destrukcija tkiva, nastanak komplikacija bolesti te njen negativan utjecaj na psihičko i fizičko stanje oboljele osobe.

### **3. DEFINICIJA, EPIDEMIOLOGIJA I ETIOPATOGENEZA**

#### **3.1. Definicija**

BCC je zloćudni tumor kože koji nastaje malignom alteracijom keratinocita koji nalikuju stanicama bazalnog sloja epidermisa. Bazalni ili germinativni sloj epidermisa sadrži jedan sloj stupčastih keratinocita koji su povezani s bazalnom membranom, a svojom su duljom osi usmjereni okomito na dermis. Ove stanice nazivaju se i bazalnim stanicama kože. Bazalne stanice su međusobno, kao i sa stanicama površnijeg nazubljenog sloja, povezane čvrstim međustaničnim spojevima ili dezmosomima. Zametni ili germinativni sloj epidermisa čini središte mitotičke aktivnosti kože, iako se diobeni potencijal pojedinih bazalnih stanica razlikuje. Matične stanice bazalnog sloja su tzv. klonogene stanice koje imaju sposobnost stvaranja klonova, uz istovremeno zadržavanje diobene sposobnosti. U fiziološkim uvjetima to su stanice izrazito dugog životnog vijeka koji je posljedica sporog napredovanja dijelova staničnog ciklusa. Jedna od značajnijih osobina matičnih stanica jest sposobnost ubrzane diobe kojom se, pri ranjavanju kože, iznova uspostavlja zaštitna funkcija epidermisa. Uzevši u obzir učestalost staničnih dioba bazalnih keratinocita, mogućnost nastanka neoplazmi porijekla ovih stanica je visoka (4).

#### **3.2. Epidemiologija**

BCC je najčešća zloćudna novotvorina u ljudi uopće. Ovaj tumor čini dvije trećine novodijagnosticiranih NMSC, a pojedini autori navode dodatni 10 %-tni godišnji porast stope njegove incidencije (1). Iako je incidencija BCC-a povećana diljem svijeta, pojedine zemlje čine područja vrlo visokog rizika za razvoj BCC-a. Primjerice, istraživanje provedeno u 38 zemalja u razdoblju od 1955. do 2007. godine detektiralo je najvišu stopu pojavnosti BCC-a u Australiji, gdje je bilo više od 1000 oboljelih osoba na 100 000 stanovnika godišnje. Nasuprot tome, novije istraživanje koje je bilo povedeno između 2013. i 2015. godine, otkrilo je značajno

manju stopu novooboljelih od 285 osoba na 100 000 stanovnika godišnje u Ujedinjenom Kraljevstvu. Obzirom da se BCC najčešće javlja u osoba bijele rase, stopa pobolijevanja osoba pojedinog zemljopisnog područja ovisi o rasnom i etničkom sastavu stanovništva (5). Analiza podataka prikupljenih u razdoblju od 2003. do 2005. godine od strane Registra za rak Republike Hrvatske i Kliničkog bolničkog centra Zagreb otkrila je stopu od 54,9 novooboljelih za muškarce i 53,9 za žene na 100 000 stanovnika u Hrvatskoj, pri čemu je najviša stopa incidencije BCC-a bila zabilježena u Zadarskoj županiji (6).

### **3.3. Čimbenici rizika**

Čimbenike rizika za razvoj BCC-a čine faktori koji stvaraju sklonost ili ubrzavaju nastanak bolesti. Dok su predisponirajući čimbenici intrinzični i nepromjenjivi, primjerice genetsko naslijeđe, dob i spol, precipitirajuće faktore čine okolišni utjecaji poput dugotrajnog izlaganja kože suncu bez upotrebe fotoprotekcije.

#### **3.3.1. *Ultraljubičasto zračenje***

Najvažniji čimbenik rizika za razvoj BCC-a jest izloženost UVB zračenju. Pokazalo se da je razvoj BCC-a izraženije povezan sa povremenim, intenzivnim izlaganjem kože UVB zrakama, dok je kronično UVB zračenje značajnije u nastanku SCC-a (5).

##### **3.3.1.1. *Izlaganje Sunčevom zračenju***

Izlaganje kože Sunčevom zračenju dovodi do raznih nepoželjnih učinaka poput pojave aktiničkih keratoza ili solarne elastoze. Znaci fotooštećenja kože ujedno ukazuju na povišen rizik za razvoj BCC-a (5). Sunčevo zračenje je najintenzivnije u periodu između 10 sati ujutro i 17 sati poslijepodne, stoga se u navedenom razdoblju preporučuje izbjegavanje boravka na otvorenom prostoru, a ukoliko je boravak na otvorenom neophodan potrebno je primijeniti fotoprotekciju (7). UV zračenje je elektromagnetsko zračenje koje može nastati prirodnim ili umjetnim putem. Dvije vrste UV zračenja stupaju u interakcije s kožom, UVA i UVB. UVA

zračenje je povezano s fotostarenjem kože. S druge strane, UVB zračenje je povezano s nastankom epidermalnih opekline. Iako UV zračenje čini najvažniji faktor rizika, negativno djelovanje ovog precipitirajućeg faktora na zdravlje se može umanjiti racionalnim izlaganjem kože Suncu. Od posebne je važnosti prevencija opekline kože izazvanih izlaganjem Sunčevom zračenju u dječjoj i mlađoj odrasloj dobi (8).

### 3.3.1.2. *Solariji*

Solariji su uređaji koji se najčešće koriste iz estetskih razloga s ciljem postizanja tamnjenja kože. Učinkovitost solarija uvelike počiva na fiziološkom odgovoru kože pri izlaganju UV zračenju. Utvrđena je nepobitna povezanost korištenja solarija i pojave kožnih tumora, poput NMSC i melanoma. Meta-analiza, koja je obuhvatila 19 studija, pokazala je 15 %-tno povećanje rizika od pojave melanoma u osoba koje su bar jednom koristile solarij, u odnosu na one koje ga nikada nisu koristile. Ipak, ista meta-analiza nije dala detaljne odgovore o korelaciji doze i učinka. Neoplazme kože učestalije su u osoba koje su u djetinjstvu i ranoj odrasloj dobi bile izložene UV zračenju, što predstavlja poseban problem kod korištenja solarija, budući ga najčešće koriste adolescenti i mlade odrasle osobe. Istraživanja u Švedskoj pokazala su da je oko 20-40 % adolescenata bar jednom koristilo solarij (9). Populacijska studija provedena u Ujedinjenom Kraljevstvu, usredotočila se na analizu pojavnosti BCC-a u osoba mlađe životne dobi ( $\leq 50$  godina). Studija je uzela u obzir različite vrste solarija kao npr. ležeći, stojeći i sjedeći solarij, a rezultati su za sve korisnike i vrste solarija bili slični. Dob pri prvom izlaganju solariju kretala se između 10. i 49. godina života, a incidencija BCC-a je bila veća u ispitanika koji su solarij počeli koristiti prije 20. godine života. Naime, u ovoj je dobnoj skupini uočen period kraći od 20 godina između prvog izlaganja solariju i postavljanja dijagnoze BCC-a. Spomenuta studija je potvrdila povišenu incidenciju BCC-a u mlađoj životnoj dobi u osoba koje su koristile solarij, bez obzira na fototip kože, povijest zadobivanja opekline kože ili boravak na otvorenom prostoru (10).

### 3.3.1.3. Fototerapija

Fototerapija označava korištenje UV zračenja u svrhu liječenja različitih oboljenja kože. Ona obuhvaća široko-spektralno UVB zračenje (290-320 nm), usko-spektralno UVB zračenje (311-313 nm), 308 nm excimer laser, UVA1 (340-400 nm) i UVA (320-400 nm) zračenje, koje se primjenjuje samostalno ili u kombinaciji s psoralenima, u slučaju PUVA terapije (od engl. *psoralen plus ultraviolet – A*) te ekstrakorporalne fotokemoterapije. Korištenje UVB zračenja u terapijske svrhe zasniva se na interakciji endogenih kromofora i UVB zraka. Najvažnija kromofora za UVB zračenje jest jezgrina deoksiribonukleinska kiselina (DNA, od engl. *deoxyribonucleic acid*), a u njihovoj interakciji nastaju pirimidinski dimeri (11). Iako se pokazala iznimno korisnom, fototerapija nosi rizik od određenih nuspojava, poput pojave eritema, svrbeža, dispigmentacija i fotostarenja, koje mogu varirati u težini. Kada je riječ o fotokarcinogenezi, većina studija nije potvrdila sigurnu povezanost između pojave kožnih tumora i terapije UVA1 ili UVB zračenjem, dok su dosadašnje studije pokazale pozitivnu korelaciju između PUVA terapije te pojave NMSC i melanoma. PUVA češće dovodi do nastanka SCC-a nego li BCC-a, a povezuje se i s nastankom karcinoma Merkelovih stanica i melanoma (12). Sve učestalija upotreba usko-spektralnog UVB zračenja doprinosi povećanoj sigurnosti fototerapije. Stoga se fototerapija smatra relativno sigurnim terapijskim pristupom, ukoliko se bolesnik pridržava preporučenog načina njenog provođenja, uz upotrebu fotozaštitnih mjera i redovitih dermatoloških pregleda.

### 3.3.1.4. Fotoosjetljivi lijekovi

Fotoosjetljivi lijekovi su lijekovi koji u interakciji s UV zračenjem dovode do fototoksičnih ili fotoalergijskih reakcija. Ove neželjene reakcije čine kožu podložnijom djelovanju UV zračenja uslijed čega raste rizik od pojave NMSC. Lijekovi koji spadaju u fotoosjetljive lijekove su primjerice tetraciklini (doksiciklin), sulfonamidi (sulfometoksazol-

trimetroprim), fluorokinoloni (ciprofloksacin), tiazidi (hidroklorotiazid), diuretici Henleove petlje (furosemid), antagonisti kalcijevih kanala (nifedipin), diuretici koji štede kalij (triamteren), alfa adrenergični agonisti (metildopa), antiaritmici (amiodaron), antimetaboliti (metotreksat), nesteroidni protuupalni lijekovi (acetilsalicilna kiselina), benzodiazepini (diazepam), triciklički antidepresivi (amitriptilin), retinoidi (izotretinoin) i drugi. Studije koje istražuju korelaciju karcinoma kože i fotoosjetljivih lijekova su rijetke i dostupan je tek ograničen broj podataka. Rezultati jedne takve studije, koja je bila provedena na 5072 ispitanika 2013. godine, potvrdili su povezanost primjene fotoosjetljivih lijekova, posebice antibiotika, i pojave BCC-a. Primjena fotoosjetljivih antibiotika povezana je s ranim pojavljivanjem BCC-a, pogotovo u pacijenata koji su ih koristili dulje od jedne godine. Rano pojavljivanje BCC-a u adolescenata i mladih odraslih osoba, nastojalo se objasniti korištenjem tetraciklina u terapiji akni te posljedičnom fotosenzitizacijom, no te tvrdnje nisu do kraja dokazane (13).

### ***3.3.2. Kronično izlaganje arsenu***

Arsen je kemijski element iz skupine polumetala koji može narušiti ljudsko zdravlje, u slučaju izloženosti osobe njegovim anorganskim spojevima koji su izrazito toksični. Arsen se primjenjuje u industriji boja, pesticida, fungicida i herbicida te u medicini u obliku arsenova trioksida u pacijenata s akutnom promijelocitnom leukemijom. Iako je, kao pesticid, zastupljen u industriji hrane, trovanje arsenom se najčešće ostvaruje konzumacijom vode iz podzemnih izvora. Arsen postiže akutni toksični učinak pri dozi od 0,17 – 0,87 mg/ kg u odraslih osoba, a trovanje se manifestira mučninom, povraćanjem, proljevom te akutnim oštećenjem bubrega i jetre. No, značajno je učestalije kronično trovanje arsenom, napose u osoba koje njime rukuju na radnom mjestu ili konzumiraju kontaminiranu vodu za piće. Učinci kronične izloženosti arsenu posljedice su kumulativne toksičnosti, a uključuju ishemijsku bolest srca, perifernu arterijsku bolest, hipertenziju i insuficijenciju gušterače. Koža je, također, iznimno osjetljiva na djelovanje arsena, čiji se štetni učinak manifestira pojavom multiplih kožnih karcinoma na

fotoneeksponiranim predjelima. Razlikuju se mišljenja o mehanizmu kojim arsen izaziva pojavu karcinoma u čovjeka. Najzastupljenije su hipoteze o oksidativnom stresu, genotoksičnosti i posljedičnim kromosomskim aberacijama te izmjeni mehanizama popravka oštećene nasljedne tvari inhibicijom sustava DNA ligaza i polimeraza. Spominje se i interakcija arsena i tiolnih skupina proteina zaduženih za regulaciju staničnog ciklusa, poput c-Jun protoonkogen. Vezivanjem arsena za tiolnu skupinu Jun N-terminalne kinaze ona postaje ireverzibilno aktivirana, čime može dovesti do aktivacije c-Jun protoonkogen i njegovog prijelaza u onkogen. Iz još nerazjašnjenih razloga arsen se nakuplja u tkivima ektodermalnog porijekla, uključujući kožu, nokte i dlaku. Odavno je poznat učinak arsena na nastanak dispigmentacija kože, posebice pojave hiperpigmentacija u obliku difuznih tamno smeđih polja, uz karakterističnu hipopigmentaciju morfologije kišne kapi. Dodatno se može pojaviti i hiperkeratoza, naročito dlanova i tabana. Najčešći karcinomi kože izazvani djelovanjem arsena su Bowenova bolest, SCC te BCC. U osoba s arsenom induciranom Bowenovom bolešću postoji viši potencijal za prijelaz u invazivne oblike SCC-a te za recidive po kirurškoj eksciziji primarne lezije (14).

### **3.3.3. Ionizirajuće zračenje**

Ionizirajuće zračenje je ono koje u interakciji s materijom stvara ione, tako što izbija elektrone iz elementarnih tvari ili molekula. Razlikuje se alfa, beta, gama, X i neutronske zračenje. Izloženost ionizirajućem zračenju povezana je s pojavom NMSC i to, nerijetko, godinama nakon izlaganja (15). Različite studije pokazale su povećanu incidenciju NMSC u ljudi koji su profesionalno izloženi ionizirajućem zračenju kao npr. inženjeri medicinske radiologije. Posebno često NMSC nastaju u profesionalaca koji su izloženi kumulativnim dozama većim od 2 Sieverta (Sv). Gama i X zračenje je najizraženije povezano sa pojavom NMSC-a (16). Neoplazme izazvane ionizirajućim zračenjem, često su agresivnijeg biološkog ponašanja od tumora kože uzrokovanih UV zračenjem. Posebice se ističe podatak o 50 %-tnom



petogodišnjem preživljenju pacijenata u kojih je SCC bio induciran ionizirajućim zračenjem, naspram 90 %-tnog petogodišnjeg preživljenja pacijenata u kojih je SCC bio induciran UVB zračenjem. Mehanizam kojim ionizirajuće zračenje okida pojavu NMSC zasniva se na direktnom i indirektnom oštećenju DNA djelovanjem slobodnih radikala, alteriranim mehanizmima popravka oštećenja nasljedne tvari te njegovom proupalnom učinku. NMSC izazvani ionizirajućim zračenjem morfološki se ne razlikuju od onih drugih etiologija, a za indukciju karcinogeneze dostatna je doza zračenja  $\geq 30$  Graya (Gy) (17).

#### **3.3.4. Fototip kože**

Osjetljivost kože pri izlaganju Sunčevom zračenju, odnosno podložnost kože opeklinama ili tamnjenju značajno se razlikuje među ljudima. Upravo je akutni odgovor kože na UV zračenje, temelj Fitzpatrickove klasifikacije fototipova kože (tablica 1.). Također, ona obuhvaća i osnovnu put kože, ponajviše onih dijelova kože koji nisu izloženi Suncu. Sama klasifikacija nastala je najprije za osobe bijele rase, a danas je proširena i na osobe tamnije puti. Individualna podložnost kože opeklinama može se odrediti utvrđivanjem minimalne eritemske doze (MED, od engl. *minimal erythema dose*) koja predstavlja minimalnu dozu zračenja koja će dovesti do pojave eritema te korelira s određenim fototipom kože. Fototipovi kože mogu poslužiti i u procjeni individualnog rizika fotokarcinogeneze uslijed izloženosti UV zračenju. UV zračenje izaziva oštećenje nasljedne tvari, a tamnjenje kože je fiziološki odgovor na takvo stanje pri čemu, uslijed aktivacije proteina p53, dolazi do pojačane sinteze melanina te njegovog aktivnog transporta iz melanocita u keratinocite. Kada dođe do keratinocita, melanin formira tzv. „jezgrinu kapicu“, odnosno kompleks perinuklearnih mikrotubula te melano-fagolizosoma, koja štiti nasljednu tvar od daljnjeg oštećenja apsorbirajući UV zračenje (18). Također, kao odgovor na upalu izazvanu UV zračenjem, keratinociti ulaze u fazu hiperproliferacije, rezultirajući zadebljanjem epidermisa i smanjenjem penetrabilnosti UV zračenja prema bazalnom sloju stanica.

Tablica 1. Fototipovi kože. Prilagođeno prema Kang S, Amagai M, Bruckner AL, Enk AH, Margolis DJ, McMichael AJ, Orringer JS. Fitzpatrick's Dermatology. 9th edition. New York: McGraw-Hill Education; 2019.

<b>Fototip kože</b>	<b>Nastajanje opekline i tamnjenja kože pri izlaganju Sunčevom zračenju</b>	<b>Boja kože neizložene Sunčevom zračenju</b>
I	Opeklina nastaju uvijek, a koža nikad ne tamni	Bijela i blijeda
II	Opeklina nastaju uvijek, a koža nakon toga obično tamni	Bijela
III	Opeklina nastaju ponekad, a koža može umjereno potamniti i bez prethodno nastalih opekline	Bijela/ Maslinasta
IV	Opeklina uglavnom ne nastaju, a koža lako tamni	Svijetlo smeđa
V	Opeklina nastaju rijetko, a koža lako tamni	Srednje smeđa
VI	Opeklina nastaju iznimno rijetko, a koža vrlo lako tamni	Tamo smeđa do crna

### 3.3.5. Anamneza bazocelularnog karcinoma

Pozitivna osobna i obiteljska anamneza u medicini predstavlja vrlo bitan podatak jer ukazuje na osobnu ili obiteljsku sklonost razvoju određenog patološkog stanja. Mjera omjera izgleda (OR, *od engl. odds ratio*), koja se često određuje u kliničkim studijama, govori o tome koliko je puta veća vjerojatnost razvoja nekog stanja u promatrane skupine u odnosu na kontrolnu skupinu. Ukoliko osoba ima pozitivnu obiteljsku anamnezu, OR za razvoj BCC iznosi 2,2. U slučaju pozitivne osobne anamneze, potrebno je vršiti redovite dermatoskopske preglede kože uz fotodokumentaciju novonastalih lezija, budući postoji povećan rizik ponovne pojave BCC-a. BCC može opetovano nastati na istoj lokalizaciji, najčešće ukoliko terapijskim postupcima nisu bile u cijelosti uklonjene sve maligno alterirane stanice, ali i na novim

lokalizacijama. Istovremena pojava većeg broja BCC-a često upućuje na postojanje genetske sklonosti za razvoj ovog tumora kože (19).

### **3.3.6. Predisponirajući genotipovi**

Cjelogenomska asocijacijska studija (GWAS, od engl. *genome-wide association studies*) iz 2016. godine identificirala je 14 alela povezanih s pojavom BCC-a. Aleli su dijelovi kromosoma koji pripadaju određenom lokusu i nasljeđuju se po jedan od oba roditelja te zajedno sačinjavaju određeni gen, odnosno nose gensku uputu za određeno svojstvo. Svi GWAS identificirani aleli mogu se svrstati u pet funkcionalnih kategorija, a to su aleli uključeni u biologiju telomera, imunoregulatorni aleli, aleli uključeni u tumorsku progresiju, nekodirajuće ribonukleinske kiseline (ncRNA, od engl. *non-coding ribonucleic acid*) te aleli uključeni u proces pigmentacije. Još i prije GWAS, bila je poznata povezanost lokusa reverzne transkriptaze telomeraze i BCC-a. GWAS je identificirala dodatni alel tzv. OBFC1 koji je uključen u biologiju telomera i povezan s razvojem BCC-a. Naime, OBFC1 i njegove varijante uključeni su u održavanje duljine terminalnih dijelova kromosoma, odnosno telomera. Duljina telomera povezuje se s pojavom različitih karcinoma, pa tako i karcinoma kože i to na način da se dulje telomere povezuju s pojavom melanoma, a kraće sa pojavom BCC-a. Polimorfizmi jednog nukleotida (SNP, od engl. *single nucleotide polymorphism*) pronađeni su i u imunoregulatornim regijama humanog leukocitnog antigena (HLA, od engl. *human leukocyte antigen*), poglavito HLA-B. HLA-B kodira teški lanac glavnog kompleksa histokompatibilnosti 1 (MHC, od engl. *major histocompatibility complex*) koji je zadužen za prezentiranje endogenih peptida citotoksičnim T-limfocitima. Ovi SNP smanjuju broj MHC-1 molekula, čime tumorske stanice uspješno izbjegavaju usmjereno djelovanje citotoksičnih limfocita T te, stoga, ne bivaju uništene. Od alela uključenih u tumorsku progresiju, najvažniji je onaj koji se nalazi u intronu FOXP1 transkripcijskog faktora. FOXP1 može djelovati na dva načina, kao onkoprotein ili tumorski supresor. U pacijenata s BCC bilježi se prekomjerna ekspresija FOXP1. Također, u

intronu TNS3 gena detektiran je protumorski SNP koji dovodi do povećanja stanične aktivnosti keratinocita bazalnog sloja. Dva od 14 novootkrivenih alela povezanih s BCC nalaze se u blizini ili unutar dugačkih ncRNA koje se nazivaju LINC00111 i CASC15. Ovi aleli, slično onome u intronu TNS3 gena, promoviraju staničnu aktivnost keratinocita. Od novootkrivenih alela uključenih u proces pigmentacije, najvažniji je onaj koji pripada lokusu rs10810657 na 9p22.2 za kojega se smatra da se nalazi u tzv. neravnoteži sa rs12350739 koji je zadužen za pigmentaciju kože putem regulacije BNC2 transkripcije u melanocitima (20).

### **3.3.7. Nasljedne bolesti**

Sindromi predstavljaju skup kliničkih simptoma, a određeni su sindromi obilježeni učestalim javljanjem BCC-a. Bazocelularni nevusni sindrom ili Gorlin-Goltz sindrom, jest autosomno dominantna (AD, od engl. *autosomal dominant*) nasljedna bolest koja nastaje uslijed mutacija PTCH1 gena. Kliničku sliku Gorlin-Goltz sindroma, obilježava pojava BCC-a, ali i multiplih epidermoidnih cista, milija, odontogenih keratocista čeljusti, deformiteta skeleta te intrakranijalnih kalcifikata. Također, ovaj sindrom nosi i povišen rizik od razvoja meduloblastoma te rabdomiosarkoma. Bazex-Dupré-Christol sindrom nasljeđuje se X-vezano dominantno, a sama varijanta sekvence koja ga uzrokuje danas nije poznata. Osim BCC, karakteriziraju ga i hipohidroza, milije, hipotrihoza, folikularna atrofodermija te fleksuralne hiperpigmentacije. U ovih se pacijenata često razvijaju i trihoepiteliomi. Rombo sindrom iznimno je rijetka, AD nasljedna bolest, čija etiologija nije razjašnjena, a uz BCC se u ovih pacijenata često javlja hipotrihoza, milije, teleangiektazije, eritematozne lezije kože te atrofodermija vermiculata (1). Xeroderma pigmentosum (XP) nasljeđuje se autosomno recesivno (AR, od engl. *autosomal recessive*), a uzrok su joj mutacije XPA-XPG i POLH gena. Ubraja se u skupinu enzimopatija jer joj je osnova patološkog procesa izostanak enzimatskog popravka DNA, najčešće putem helikaza (21). XP karakterizirana je pojavom aktiničnih keratoza, dermalne atrofije, teleangiektazija, dispigmentacija, fotofobije, periferne neuropatije,

melanoma te NMSC-a. Oboljelima od XP savjetuje se minimalno izlaganje Sunčevom zračenju, uz provođenje redovitih samopregleda i dermatoveneroloških pregleda kože. Sindrom generaliziranih folikularnih bazaloidnih hamartoma nasljeđuje se AD, a uz BCC ga karakteriziraju i milije, hipohidroza, hipotrihoza te komedoni (1).

### **3.3.8. Imunosupresija**

Imunosupresivna stanja, bilo da su primarna ili sekundarna, povećavaju rizik za nastanak i progresiju malignih oboljenja u čovjeka. U imunosuprimiranih osoba češće se javljaju NMSC, nego li melanomski tumori kože. Pojavu BCC-a kao posljedicu imunosupresije ili promjene imunoregulacije uzrokuju hematološke bolesti te transplantacija solidnih organa ili krvotvornih matičnih stanica. Gotovo je istovjetan popis imunosupresivnih stanja koja dovode do pojave SCC-a, od kojih predominiraju hematološke bolesti (22). Uloga regulatornih limfocita T (Treg, od engl. *regulatory T lymphocyte*) u tumorogenezi BCC-a je nedovoljno razjašnjena. Treg uzrokuju imunosupresiju putem lučenja interleukina 10 (IL-10) i transformirajućeg faktora rasta beta (TGF- $\beta$ , od engl. *transforming growth factor beta*). Danska studija provedena tijekom 2015. i 2016. godine, dokazala je povećanu koncentraciju Treg u peritumorskoj koži i stromi tumora, u odnosu na otočice tumorskih stanica, dok ih u zdravoj koži nije bilo. U analiziranoj tumorskoj i peritumorskoj koži u povećanoj su koncentraciji bili prisutni i kemokini CCL-17, -18 i -22 koji dovode do migracije Treg prema mjestu nastanka tumora. Imunofluorescentno bojanje, također, je jasno pokazalo nakupljanje kemokina CCL-17 u stromi tumora te njegovo odsustvo u otočicama tumorskih stanica. Podudarnost mjesta nakupljanja Treg i CCL-17 poduprla je hipotezu važnosti uloge ovih kemokina u tumorogenezi BCC-a. Precizni mehanizmi djelovanja Treg, nakon što infiltriraju peritumorsko te tumorsko područje, još nisu u cijelosti razjašnjeni (23).

### 3.4. PATOGENEZA

#### 3.4.1. *Karcinogeneza potaknuta ultraljubičastim zračenjem*

UV zračenje je jedan od najvažnijih karcinogena u razvoju tumora kože, budući da prilikom djelovanja na kožu izaziva direktna i indirektna oštećenja DNA. Središnje zbivanje u direktnom oštećivanju DNA jest stvaranje pirimidinskih dimera, koje ovisi o stupnju apsorpcije UV zračenja. Pirimidinski dimeri nastaju djelovanjem UVB i UVC zračenja mehanizmom pobuđivanja elektrona. Najistaknutiji dimeri jesu ciklobutan-pirimidinski dimeri (CPD), ali javljaju se i oni rjeđi poput pirimidin-6,4-pirimidona [(6,4)PP]. U ljudskim stanicama CPD imaju znatno viši mutageni potencijal od [(6,4)PP]. Purinski dimeri nastaju rjeđe nego li pirimidinski. Navedena oštećenja DNA mogu nastati i djelovanjem visoke doze UVA zračenja. UVA i UVB zračenje izazivaju i oksidativno oštećenje DNA, putem fotosenzitizacije posredovane kromoforama, koje predstavlja najvažniji mehanizam indirektnog UV-posredovanog oštećenja DNA. Važnu ulogu u UV zračenjem-induciranoj mutagenizi ima i metilacija citozinskih baza. Ukoliko se ona odvija unutar promotorske regije tumor-supresorskih gena izaziva njihovo utišavanje, a metilacija unutar samog gena jest podloga za različite mutacije. Ukoliko zakažu mehanizmi ekscizije putem endonukleaza ili premoštavanja fotolezija putem Pol-eta DNA polimeraze koju kodira POLH gen, velika je vjerojatnost razvoja neoplazmi kože uslijed fotooštećenja nasljedne tvari te posljedične karcinogeneze (24).

#### 3.4.2. *PTCH1 mutacije*

Približno 90 % sporadičnih BCC pokazuje mutacije u minimalno jednom alelu PTCH1 gena, a 10 % ima dodatne, aktivirajuće, mutacije Smoothened proteina (SMO). Najčešće mutacije PTCH1 i SMO su one koje nastaju izlaganjem nasljedne tvari UV zračenju. PTCH1, koji djeluje kao receptor za faktor rasta Hedgehog, ima središnju ulogu u odvijanju signalnog puta Hedgehog (SHH, od engl. *sonic hedgehog*). Inhibitorno djelovanje PTCH1 na SHH

ostvaruje se putem inhibicije funkcije SMO. Ova inhibicija zapravo predstavlja sekvestraciju SMO u inaktivnom stanju izvan takozvane primarne cilije. SMO jest transmembranski protein čija signalizacija aktivira GLI transkripcijske faktore. GLI proteini medijatori su aktivacije i supresije Hedgehog ciljnih gena, s tim da GLI1 djeluje kao aktivator, GLI2 kao aktivator ili supresor te GLI3 kao supresor. Aktivnost GLI proteina regulirana je od strane supresora spojenog homologa (SUFU, od engl. *suppressor of fused homolog*) koji inhibira njihovu aktivnost. SMO inhibira djelovanje SUFU čime GLI proteini postaju aktivatori transkripcije. Kada se Hedgehog veže za PTCH1, PTCH1 posredovana inhibicija SMO prestaje i dolazi do aktivacije signalnog puta. Gubitak tumor supresorske funkcije PTCH1 dovodi do aktivirajuće mutacije SMO što zauzvrat dovodi do inicijacije tumorigeneze. Slijedom navedenog, zaključeno je da je neregulirana aktivacija SHH središnje zbivanje u patogenezi BCC-a (3).

### **3.4.3. TP53 mutacije**

TP53 gen nosi genetsku uputu za sintezu proteina p53 koji djeluje kao tumorski supresor, a mutacije unutar ovog gena jedne su od najčešćih mutacija za koje je poznato da imaju ulogu u humanoj karcinogenezi (3). U stanicama održane homeostaze, razina p53 je niska. P53 formira homotetramer koji djeluje kao transkripcijski faktor, a smatra se da regulira stanični ciklus u više od 500 ciljnih gena. On može izazvati arest staničnog ciklusa, senescenciju, metaboličku adaptaciju te staničnu smrt. Mutacije gena TP53 najčešće su tzv. pogrešne (engl. *missense*) koje su vrsta točkastih mutacija, a predstavljaju zamjenu jednog nukleotida drugim nukleotidom (25). Djelovanje UV zračenja dovodi do nastajanja CPD te [(6,4)PP] te drugih, rjeđih, fotoprodukata, a te lezije nasljedne tvari okidač su za mutacije TP53 gena (24). Gubitak funkcije p53 dovodi do preživljavanja UV ozračenih keratinocita uslijed izostanka indukcije apoptoze, što čini temelj za nekontroliranu proliferaciju maligno alteriranih stanica. Mutacije u oba TP53 gena nalaze se u onih pacijenata u kojih su neoplazme kože agresivnijeg biološkog ponašanja (3).

#### **3.4.4. Drugi geni**

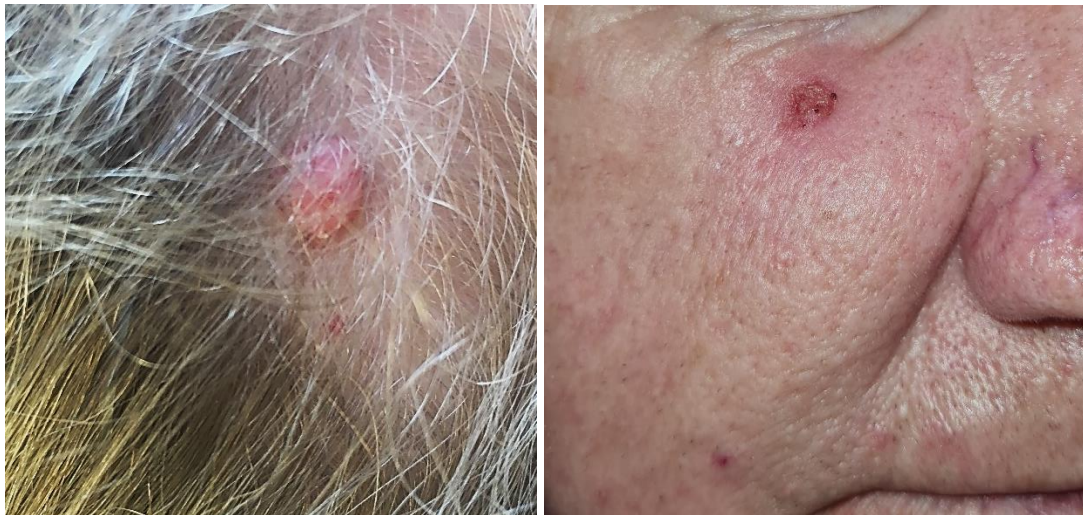Mutacije MC1R gena koji kodira receptor melanokortina 1 (MC1R) dovode do povećanog rizika za razvoj tumora kože uslijed poremećaja pigmentacije. MC1R izrazito je polimorfan gen u populaciji, a učestale varijante „gubitka funkcije“ povezuju se s nastankom takozvanog fenotipa crvene kose. Fenotip crvene kose karakteriziran je riđom kosom, svijetlom puti te nemogućnošću tamnjenja kože (3). Najčešće varijante MCR1 su V60L, D84E, V92M, R142H, R151C, I155T, R160W, R163Q te D294H. Sve varijante, izuzev R142H i I155T, povezane su s povećanim rizikom razvoja NMSC. Najviši rizik za razvoj BCC-a imaju osobe s V60L, D84E, V92M, R151C, R160W te D294H, dok varijanta R163Q nosi nešto niži rizik (26).



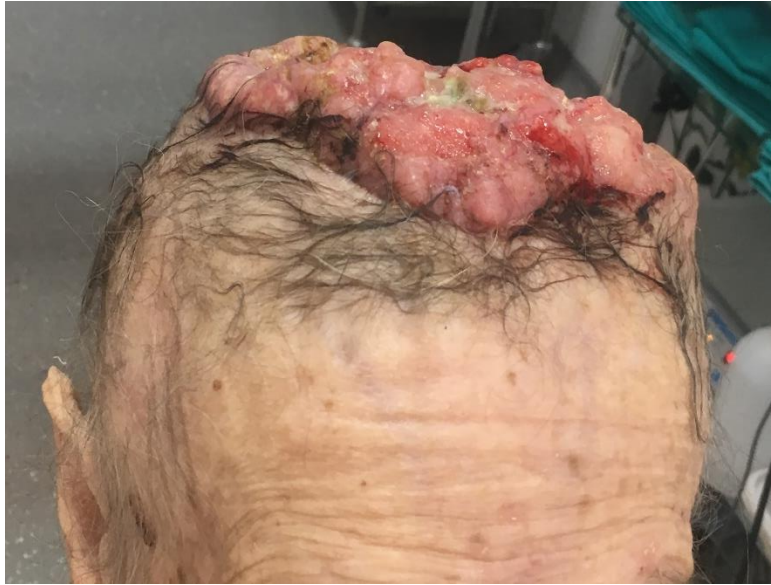## 4. KLINIČKI OBLICI BCC

### 4.1. Nodularni bazocelularni karcinom

Najčešći klinički tip BCC-a jest nodularni BCC. Primarno se javlja na fotoeksponiranim dijelovima kože glave i vrata u vidu translucetne do svijetlo ružičaste papule ili čvora. Površina mu je glatka, a može biti prošarana teleangiektazijama. Palpatorno je vrlo često induriran (slika 1.). Tumori velikih dimenzija često su centralno nekrotični i poznati pod nazivom *ulcus rodens* (slika 2.). Tumorski čvorovi dimenzija manjih od 15 mikrometara čine poseban tzv. mikronodularni oblik BCC-a. Glavnu diferencijalnu dijagnozu nodularnog BCC-a čine traumatizirani intradermalni nevus i amelanotični melanom (3).



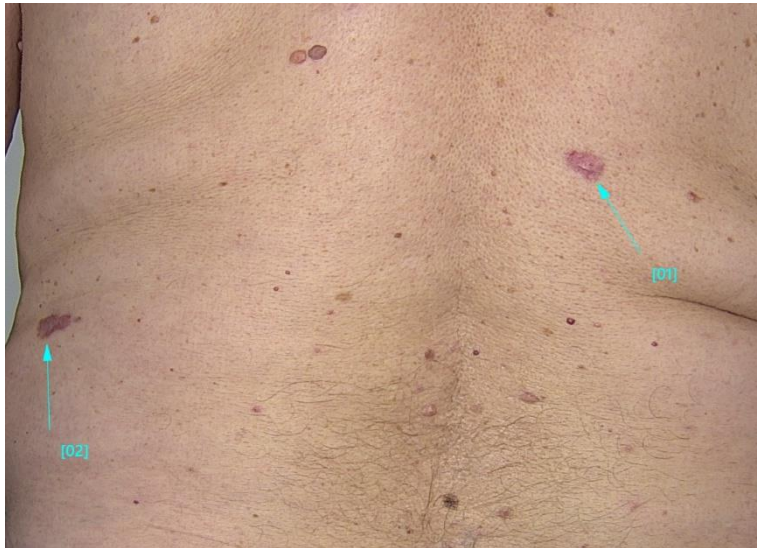
Slika 1. Nodularni BCC. Fotografije iz osobne arhive prof. dr. sc. Larise Prpić Massari, dr. med. i dr. sc. Marijane Vičić, dr. med., Klinika za dermatovenerologiju, KBC Rijeka.



Slika 2. Ulcus rodens. Fotografija iz osobne arhive prof. dr. sc. Larise Prpić Massari, dr. med., Klinika za dermatovenerologiju, KBC Rijeka.

#### **4.2. Površinski bazocelularni karcinom**

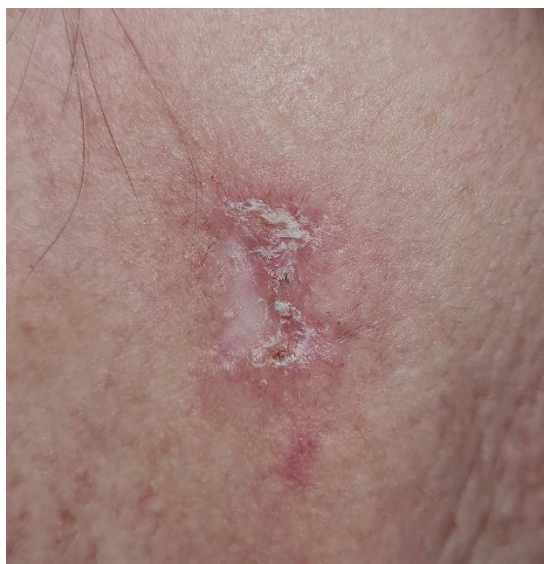Površinski BCC najčešće se javlja na području trupa kao oštro ograničena eritematozna makula ili plak sitno ljuskave površine (slika 3.). Mikroskopski se očituje kao pupoljci maligno alteriranih keratinocita koji se pružaju iz bazalnog sloja epidermisa, a može biti prisutna i atrofija epidermisa. Diferencijalno dijagnostički u obzir dolaze Bowenova bolest, SCC, lihenoidna keratoza, numularni ekcematoidni dermatitis i psorijaza. Stoga, izolirane lezije nalik ekcemu koje ne odgovaraju na primijenjenu terapiju trebaju pobuditi sumnju na površinski BCC (3).



Slika 3. Površinski BCC. Fotografija iz osobne arhive prof. dr. sc. Larise Prpić Massari, dr. med., Klinika za dermatovenerologiju, KBC Rijeka.

#### **4.3. Morfeiformni bazocelularni karcinom**

Morfeiformni BCC je brzorastuća i agresivna varijanta BCC-a. Lezije mogu biti boje slonovače te nalikovati na žarišta morfee ili ožiljke (slika 4.). Histološki je sačinjen od niti maligno alteriranih keratinocita uloženi u fibroznu stromu. Za razliku od superficijalnog BCC-a, u kojemu je invazija dermisa minimalna, u morfeiformnom obliku dermis je opsežno prožet tumorskim stanicama. Također, mogu postojati značajna odstupanja konačnih dimenzija tumora od onih koje odaje njegova klinička prezentacija na površini kože (3).



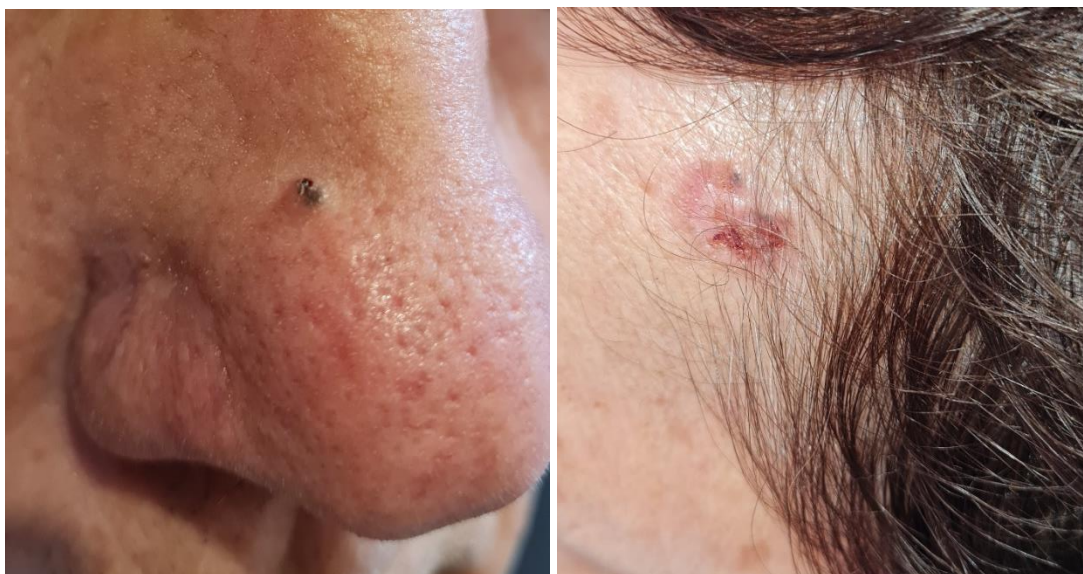Slika 4. Morfeiformni BCC. Fotografija iz osobne arhive dr. sc. Marijane Vičić, dr. med., Klinika za dermatovenerologiju, KBC Rijeka.

#### **4.4. Pinkusov fibroepiteliom**

Pinkusov fibroepiteliom prezentira se kao ružičasta papula koja je najčešće smještena na lumbalnom dijelu leđa. Histološki ga čine dugačke, isprepletene niti maligno alteriranih keratinocita uložene u kolagenom bogatu stromu (3).

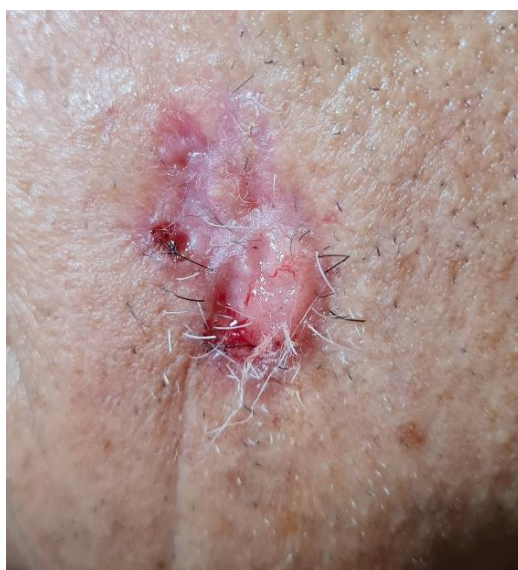#### **4.5. Drugi tipovi bazocelularnog karcinoma**

Pigmentirani BCC karakterizira intenzivnija pigmentacija i pojavnost najčešće u obliku hiperpigmentirane papule, iako i drugi tipovi BCC-a mogu biti pigmentirani (slika 5.). Patohistološkom analizom se među tumorskim stanicama nalaze i melanociti bogati granulama koje sadrže melanin (3).



Slika 5. Pigmentirani BCC. Fotografija iz osobne arhive dr. sc. Marijane Vičić, dr. med., Klinika za dermatovenerologiju, KBC Rijeka.

Cistični BCC najčešće se pojavljuje na mekom oglavku i čelu, a morfološki se očituje kao cistična lezija koja okružuje središnju, od okolne kože jasno razgraničenu leziju. Ožiljni oblik BCC-a se, također, najčešće javlja na mekom oglavku i čelu. U početku se prezentira kao eritematozna papula čije središte, s vremenom, može postati udubljeno, a površinu tumora prekriti kruste (2) (slika 6.).



Slika 6. Ožiljni BCC. Fotografija iz osobne arhive dr. sc. Marijane Vičić, dr. med., Klinika za dermatovenerologiju, KBC Rijeka.

Bazoskvamozni karcinom je brzorastući i agresivni oblik BCC-a. Sama dijagnoza i histološka klasifikacija bazoskvamoznog karcinoma predstavljaju dijagnostički izazov pošto stanice istovremeno pokazuju obilježja obaju NMSC. Histološki ga karakteriziraju nazubljeni jezičci keratinocita pomiješani s područjima alteriranih pločastih stanica povezanih međustaničnim mostovima (3).

#### ***4.5.1. Sindrom bazocelularnog nevusa***

Sindrom bazocelularnog nevusa, poznat i kao Gorlin-Goltz sindrom, rijetka je AD nasljedna bolest koju obilježava razvoj multiplih BCC-a, od rane životne dobi. Kliničku prezentaciju bolesti dodatno čine i epidermoidne ciste, milije, odontogene keratociste čeljusti, deformiteti skeleta, intrakranijalni kalcifikati, hipertelorizam, makrocefalija te rascjepi usne i/ili nepca. U određenog broja pacijenata mogu se javiti i dezmoplastični meduloblastomi, obostrani fibromi jajnika, mezenterijalne keratociste te ageneza žuljevitog tijela. Iako je ubrojen u skupinu nasljednih bolesti, sindrom multiplih BCC u oko 50 % oboljelih nastaje sporadično te ima varijabilnu izražajnost što znači da težina kliničke slike varira čak i unutar zahvaćenih obitelji. Najčešće anomalije nasljedne tvari, u oboljelih od ovog sindroma, jesu mutacije „gubitka funkcije“ PTCH1 gena (27). Mehanizam djelovanja PTCH1, njegova uloga u odvijanju SHH te funkcija SMO, GLI i SUFU bjelančevina detaljno je razrađena u odjeljku 3.4.2. Dijagnoza bolesti postavlja se sukladno dijagnostičkim kriterijima koji se dijele na velike (*major*) i male (*minor*).

Tablica 2. Veliki kriteriji za dijagnozu Gorlin-Goltz sindroma. Prilagođeno prema Bologna JL, Schaffer JV, Cerroni L. *Dermatology*. 4th edition. Amsterdam: Elsevier; 2018.

1. Više od dva BCC ili jedan BCC prije 20. godine života
2. Odontogene keratociste čeljusti
3. Tri ili više palmoplantarne jamice
4. Lamelarne kalcifikacije srpolike mozgovne pregrade
5. Anomalije rebara
6. Prethodno dijagnosticiran sindrom bazocelularnog nevusa u srodnika prvog koljena

Tablica 3. Mali kriteriji za dijagnozu Gorlin-Goltz sindroma. Prilagođeno prema Bologna JL, Schaffer JV, Cerroni L. *Dermatology*. 4th edition. Amsterdam: Elsevier; 2018.

1. Makrocefalija
2. Kongenitalne malformacije; npr. rascjep usne i/ili nepca, grube crte lica te hipertelorizam
3. Ostale anomalije skeleta; npr. Sprengelov deformitet, sindaktilija te anomalije svedenosti prsnog koša
4. Radiološki dokazane anomalije; npr. premoštenje turskog sedla, fuzija tijela kralješaka ili defekti kosti šaka i stopala
5. Bilateralni fibromi jajnika
6. Meduloblastom

Za dijagnozu Gorlin-Goltz sindroma potrebna je prisutnost dva velika kriterija, jednog velikog i dva mala kriterija ili genetička potvrda dijagnoze u korelaciji s kliničkom prezentacijom pacijenta. Klinički oblici tumora koji se pojavljuju u ovih pacijenata najčešće su nodularni i površinski BCC. U svih oboljelih su potrebni redoviti dermatološki pregledi te fotoprotekcija, a kod djece mlađe od osam godina života potreban je i godišnji probir za meduloblastom od strane radiologa. U oboljelih od Gorlin-Goltz sindroma koriste se svi modaliteti liječenja BCC-a, osim radioterapije, koja je kontraindicirana budući povećava rizik nastanka novih karcinoma kože (27).

## **5. DIJAGNOSTIČKI POSTUPCI**

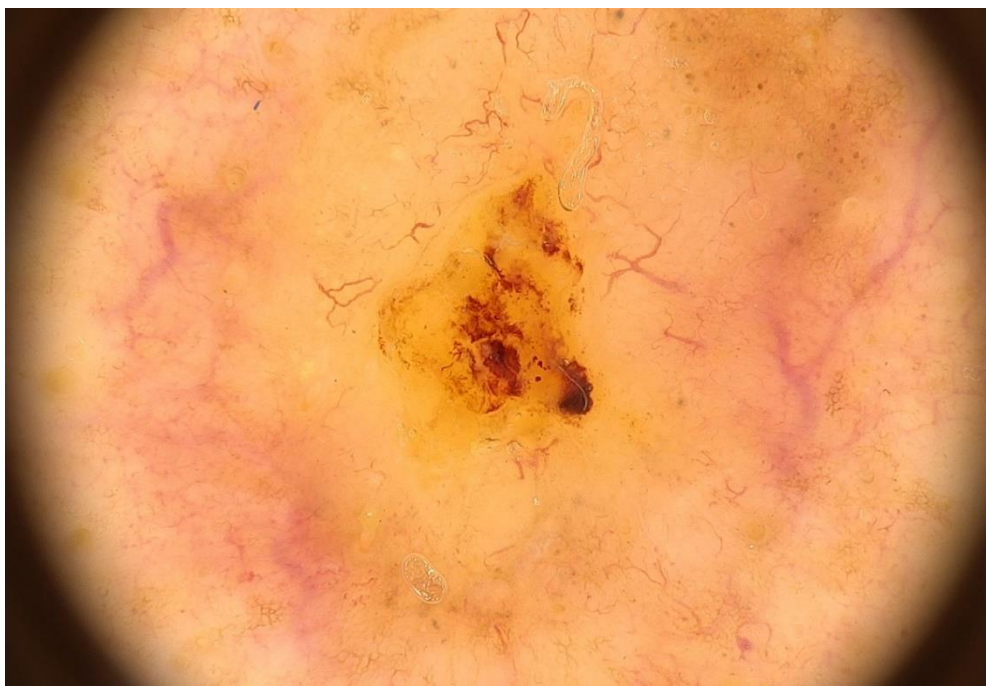
### **5.1. Klinički pregled**

Anamneza i klinički pregled su osnova dijagnostike patoloških stanja pa tako i BCC-a. Anamnestički se često dobije podatak o kroničnom izlaganju kože UV zračenju, bez upotrebe fotoprotekcije. Rijetko se dobiju precizni podaci o vremenu nastanka lezije. Sama lezija najčešće je asimptomatska, no ponekad se mogu javiti eksudacija, svrbež ili krvarenje (28). Inspeksijski nalaz uvelike ovisi o kliničkom obliku BCC-a. Makroskopska obilježja različitih kliničkih oblika BCC-a opisana su u odjeljku 4.

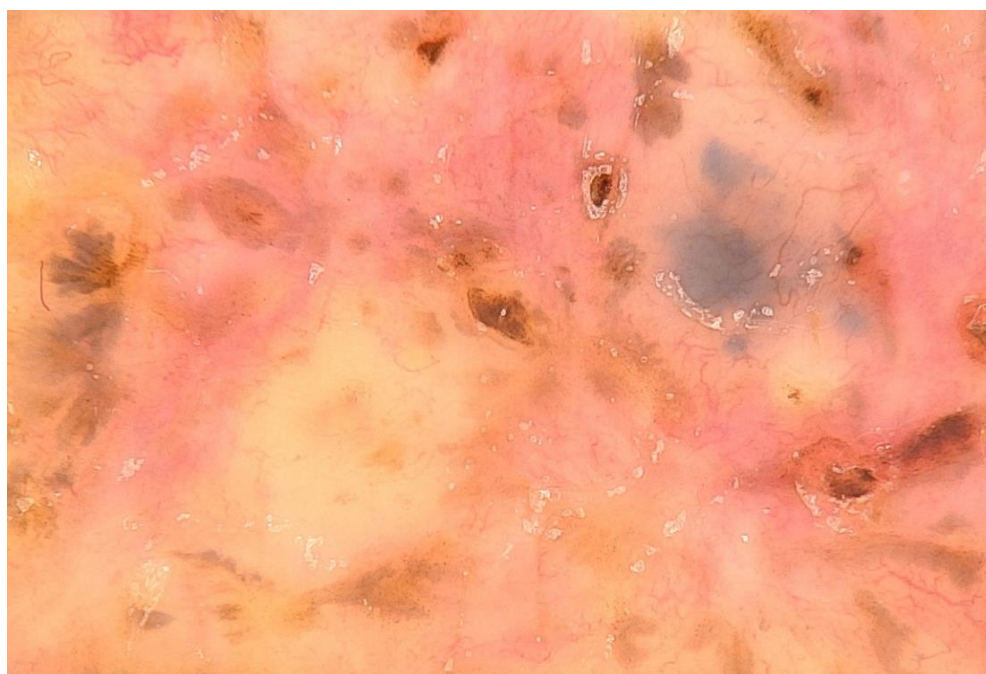
### **5.2. Dermatoskopski pregled**

Dermatoskopski nalaz ovisi o kliničkom obliku BCC-a. Nodularni BCC karakteriziran je perlasto sjajnom površinom ispod koje prosijavaju arborizirane krvne žile, a učestalo se nalaze i mikroulceracije (slika 7.). Pigmentirani BCC, pored tipičnih karakteristika nodularnog BCC-a, karakteriziraju i plavo-siva ovoidna tjelešca te nakupine pigmenta nalik listu ili žbicama na kotaču (slika 8.). Površinski BCC karakterizira diskretna arborizacija krvnih žila, odsutstvo plavo-sivih ovoidnih gnijezda te multiple sitne erozije (slika 9.). Polarizirajuće leće otkrivaju i višestruke okomite bijele linije. Također, prisutna mogu biti i mliječno ružičasta, amorfna, područja unutar same tumorske lezije. Morfeiformni BCC se najčešće prezentira kao ožiljku slična lezija s nekolicinom uvijenih teleangiektazija. U rijetkih se pacijenata mogu pronaći i sitne, točkaste nakupine pigmenta (29) (slika 10.).

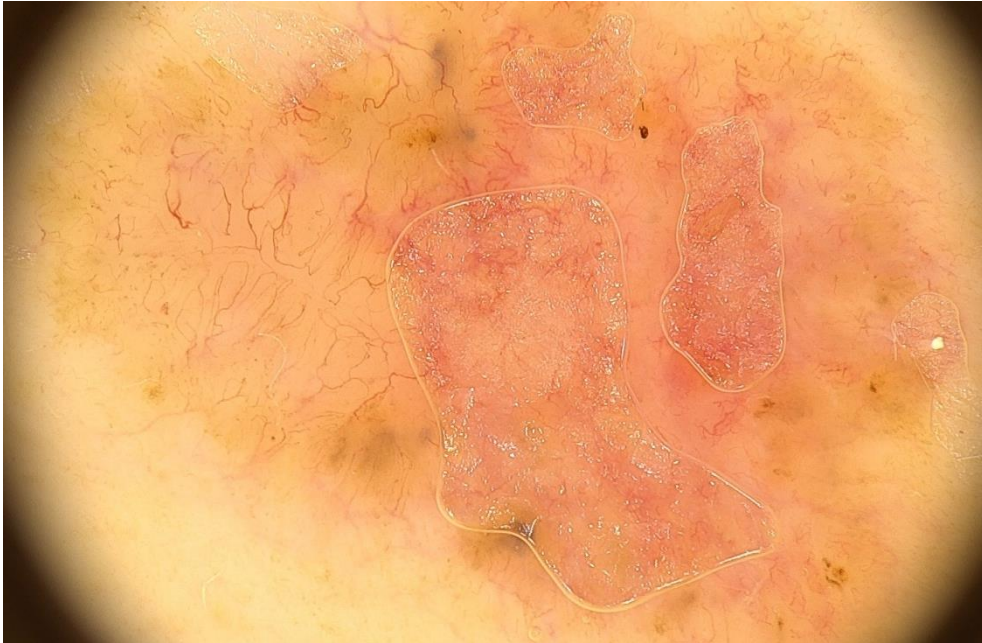




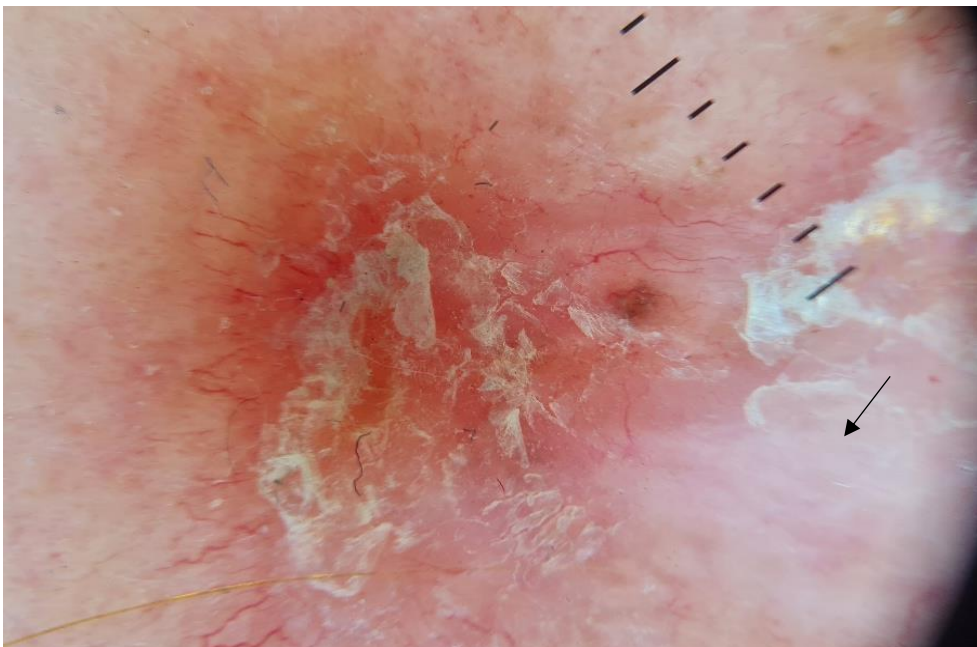
Slika 7. Dermatoskopska obilježja nodularnog BCC. Fotografija iz osobne arhive prof. dr. sc. Larise Prpić Massari, dr. med., Klinika za dermatovenerologiju, KBC Rijeka.



Slika 8. Dermatoskopska obilježja pigmentiranog BCC. Fotografija iz osobne arhive prof. dr. sc. Larise Prpić Massari, dr. med., Klinika za dermatovenerologiju, KBC Rijeka.



Slika 9. Dermatoskopska obilježja površinskog BCC. Fotografija iz osobne arhive prof. dr. sc. Larise Prpić Massari, dr. med., Klinika za dermatovenerologiju, KBC Rijeka.



Slika 10. Dermatoskopska obilježja morfeiformnog BCC-a. Fotografija iz osobne arhive dr. sc. Marijane Vičić, dr. med., Klinika za dermatovenerologiju, KBC Rijeka.

### 5.3. Biopsija

Uzorkovanje tkiva, nakon kojega slijedi patohistološka analiza, nužan je dio dijagnostike BCC-a. Biopsijom se potvrđuje ili opovrgava klinička dijagnoza, a također daje informacije o stupnju diferencijacije tumorskih stanica, jezgreno – citoplazmatskom omjeru, mitotskoj aktivnosti, odnosu tumorskih stanica i bazalne membrane, upalnom infiltratu u tumorskoj stromi, dezmoplastičnoj reakciji te mnogim drugim morfološkim obilježjima tumorskih stanica (30). Također, na uzorkovanom tkivu može se izvršiti i imunofluorescentno bojanje koje pomaže u detekciji kemokina unutar tkiva (23).

Uzorak tkiva, ukoliko je moguće, izuzima se ekscizijskom biopsijom. Ekscizijska biopsija podrazumijeva eksciziju čitave lezije, uz rub od četiri milimetra zdravog tkiva, kako bi se potvrdila klinička dijagnoza. Također, ukoliko se patohistološki potvrdi odsutstvo tumorskih stanica na rubovima preparata, ekscizijska biopsija predstavlja i kurativnu metodu. Incizijska biopsija podrazumijeva izuzimanje dijela tumorske lezije, a najčešće je to dio koji pri kliničkom pregledu pokazuje najviše, potencijalno patoloških, karakteristika kao što su ulceracija, eksudacija, krvarenje ili nekroza. Ova se vrsta biopsije najčešće primjenjuje kod onih lezija koje bi zbog velikih dimenzija ostavile veliki primarni defekt. Kirurška sanacija većih defekata zahtijeva primjenu reznjeva ili presadaka kože, obzirom da bi izravno šivanje rubova rane potencijalno dovelo do dehiscencije rane (2). Ubodna ili „punch“ biopsija provodi se specijalnim tubularnim instrumentom, a rezultira tkivnim cilindrom dostupnim analizi. Usporedna analiza uzoraka izuzetih ubodnom te ekscizijskom biopsijom, pokazala je da ubodna biopsija ima pouzdanost od 83 % u slučajevima monokomponentnog BCC-a, a u slučajevima takozvanih složenih BCC-a, odnosno kožnih lezija koje sadržavaju stanice i BCC-a i SCC-a ili sijela više podtipova BCC-a, pouzdanost ubodne biopsije iznosila je 37 % (31). Slojevita biopsija vrši se pomoću skalpela, a koristi se za uzorkovanje onih lezija za koje se sumnja da su zahvatile površne slojeve kože. Defekt najčešće cijeli sekundarnom namjerom (32).

## **6. LIJEČENJE**

### **6.1. Prva linija liječenja**

#### **6.1.1. Ekscizija**

Ekscizija predstavlja metodu izbora dijagnoze i terapije BCC-a. Kao što je prethodno navedeno, ukoliko se patohistološki utvrdi odsustvo tumorskih stanica na svim rubovima tkivnog preparata, daljnji terapijski tretman BCC-a nije potreban, budući je bolest izlječena. Ukoliko se patohistološkom analizom rubova tkivnog preparata dokažu tumorske stanice potrebna je reekscizija ili praćenje bolesnika. Cilj liječenja jest, osim negativnih rubova, i primjerena udaljenost granice tumorskih stanica od slobodnih rubova tkivnog preparata čime se smanjuje stopa recidiva BCC-a (2).

#### **6.1.2. Kiretaža i elektrodisekcija**

Kiretaža i elektrodisekcija jedne su od češće korištenih metoda u liječenju BCC-a (3). Zahvat se vrši pomoću kirete ili kohleje kojom se sastruže lezija, a nakon toga se elektrodisekcijom uništavaju eventualno zaostale tumorske stanice i uspostavlja hemostazu (33). Kiretaža i elektrodisekcija koriste se u liječenju površinskog BCC-a, te solidnih podtipova BCC-a promjera manjeg od 10 milimetara. Ovi modaliteti liječenja kontraindicirani su u slučajevima morfeiformnog i ožiljnog BCC-a te lezija promjera većeg od 2 centimetra. Također, ove se metode ne koriste na području lica i uha, uz izuzetak lezija promjera manjeg od 3 milimetra, te na području genitalija zbog visokog rizika penetracije u subkutano tkivo (34). Nedostatak ove metode liječenja jest diskrepancija uspješnosti ovisna o operateru. Isto su istraživanjem dokazali Kopf i suradnici, pokazavši stopu izlječenja od 94,3 % u pacijenata koje su liječili iskusni dermatovenerolozi, za razliku od one od 81,2% u pacijenata koje su liječili specijalizanti dermatovenerologije (3).

### **6.1.3. Zračenje**

Radioterapija se kao modalitet liječenja koristi u slučajevima pojave većih lezija, u slučaju pozitivnih patohistoloških rubova po učinjenoj eksciziji, perineuralne invazije i u onih pacijenata koji ne žele ili nisu kandidati za kirurški zahvat (3). Nuspojave radioterapije uključuju ožiljkavanje i stanjivanje kože u ozračenom području te indukciju karcinogeneze, stoga je ova terapijska opcija kontraindicirana u pacijenata koji boluju od Gorlin-Goltz sindroma (27).

## **6.2. Druga linija liječenja**

### **6.2.1. Krioterapija**

Krioterapija podrazumijeva primjenu tekućeg dušika u svrhu liječenja BCC-a. Najčešće su potrebna dva ciklusa smrzavanja i odmrzavanja kako bi se uništile tumorske stanice pod uvjetom da se postiže tkivna temperatura od  $-50^{\circ}$  C. Također, uz tretiranje same lezije, neophodno je tretirati i okolnu, klinički nepromijenjenu kožu u svrhu eradikacije rezidualnih malignih stanica. Nuspojave su ograničene na tretirano područje, a uključuju pojavu hipertrofičnog ožiljka te postinflamatorne promjene pigmentacije (3).

### **6.2.2. Imiquimod**

Imiquimod djeluje kao agonist TLR7 (*od engl. Toll-like receptor*) čime inducira sintezu i funkciju interferona alfa, faktora tumorske nekroze alfa te raznih drugih citokina što dovodi do imunskog odgovora posredovanog pomagačkim limfocitima T. Lijek se primjenjuje lokalno u obliku kreme u pacijenata u kojih je patohistološkom analizom potvrđena dijagnoza površinskog BCC-a te pri promjeru lezije manje od 2 centimetra. Nuspojave su uglavnom ograničene na područje primjene, a uključuju pojavu crvenila i erozija kože (3).

### **6.2.3. Topički fluorouracil**

Topički fluorouracil primjenjuje se u obliku kreme kao 5-fluorouracil. Kao analog pirimidina interferira sa sintezom nukleinskih kiselina i dovodi do inhibicije rasta i apoptoze tumorskih stanica (35). Koristi se u liječenju površinskog BCC-a te aktiničnih keratoza (2). 5-fluorouracil se koristi kao monoterapija ili u kombinaciji s kiretažom i elektrodisekcijom čime stopa recidiva iznosi 6 % (3). Nuspojave se uglavnom javljaju kod sustavne primjene lijeka, a uključuju mijelosupresiju, alopeciju, oštećenje epitela gastrointestinalnog sustava te neurotoksično djelovanje. Lokalna primjena može uzrokovati iritaciju, edem i suhoću kože te poremećaje pigmentacije (35).

#### **6.2.4. Fotodinamska terapija**

Fotodinamska terapija temelji se na djelovanju svjetlosti na fotoaktivne tvari. Aktivacija fotoaktivnih tvari dovodi do produkcije slobodnih kisikovih radikala koji oštećuju tumorske stanice. Egzogeni delta-aminolevulinska kiselina povećava staničnu produkciju endogenog fotosenzitizatora protoporfirina IX koji se akumulira u tumorskim stanicama. Ovo čini tumorske stanice podložnima oštećenju nasljedne tvari putem fotodinamske terapije. Fotodinamska terapija koristi se uglavnom u liječenju površinskog BCC-a sa stopom uspješnosti između 85-93 %. Stopa dugoročnog izlječenja iznosi 75 % te je stoga potrebno monitoriranje pacijenata u periodu od tri godine, obzirom da tada bolest najčešće recidivira (3). Nuspojave fotodinamske terapije se ovisno o vremenu nastanka dijele na rane i kasne. Rane nuspojave se pojavljuju za vrijeme ili nekoliko dana po provedenoj terapiji, a uključuju bolnost, eritem i deskvamaciju tretiranog područja, kao i pojavu pustuloznih lezija. Rijetko se javljaju urtike, kontaktni dermatitis te erozivna pustularna dermatoza vlasišta. Kasne nuspojave se pojavljuju tjednima, mjesecima i godinama po provedenoj terapiji. Uključuju hiperpigmentaciju te ožiljne promjene kože, bulozni pemfigoid te pojavu NMSC-a agresivnog biološkog ponašanja, a u literaturi je također opisan i jedan slučaj pojave melanoma mekog oglavka povezanog s fotodinamskom terapijom (36).

## 6.3. Ostale vrste liječenja

### 6.3.1. Intralezionalna terapija

Intralezionalna terapija podrazumijeva unošenje terapijskog sredstva u samu leziju. Kao terapijsko sredstvo uglavnom se koristi interferon alfa koji se primjenjuje tijekom tri tjedna. Mehanizam djelovanja intralezionalne terapije interferonom alfa nije do kraja razjašnjen, ali se pretpostavlja da se zasniva na imunomodulatornom djelovanju. Intralezionalno primjenjen interferon alfa dovodi do pojačane infiltracije samog tumora i okolne kože pomagačkim limfocitima T što dovodi do imunomno posredovane indukcije apoptoze tumorskih stanica. Ovaj se proces zasniva na interakciji između CD95 receptora (CD, od engl. *cluster of differentiation*) i CD95 liganda. CD95 receptor pripada superobitelji staničnih receptora tzv. superobitelji faktora tumorske nekroze, a nalazi se na staničnoj površini različitih vrsta stanica. CD95 ligand, koji pripada obitelji faktora tumorske nekroze, predominantno se nalazi na površini aktiviranih limfocita T. Smatra se da je upravo ova, konkomitantna, ekspresija CD95 receptora i CD95 liganda te njihova interakcija odgovorna za izazivanje apoptoze tumorskih stanica, ali su potrebna daljnja istraživanja (37).

## 7. RASPRAVA

Bazocelularni karcinom je najčešća maligna neoplazma u čovjeka koja zajedno sa spinocelularnim karcinomom čini skupinu nemelanomskih malignih tumora kože. BCC čini 74 % svih novodijagnosticiranih NMSC. BCC se uglavnom pojavljuje u osoba starije životne dobi, ali se porast incidencije bilježi i u onih do 50. godine života (1). Bolest se češće pojavljuje u muškaraca nego li u žena, poglavito na koži glave i vrata iznad imaginarne linije koja povezuje ugao usana i ušnih resica (2). U etiopatogenezu BCC-a uključeni su brojni čimbenici rizika, a među najznačajnijima su UV zračenje, svjetla put i oči te sjevernoeuropsko porijeklo. Sukladno suvremenim spoznajama, patogeneza BCC-a posredovana je mutacijama tumor supresorskih gena uzrokovanim ultraljubičastim B zračenjem (3).

Najčešća klinička prezentacija BCC-a obilježena je pojavom svijetlo ružičaste papule, glatke i sjajne površine s prosijavajućim teleangiektazijama, no postoje i rjeđi oblici bolesti, od kojih neki, mogu biti praćeni lokalnom destrukcijom tkiva (2). Nadalje, postoji i nasljedna bolest, poznata pod nazivom Gorlin-Goltz sindrom, kojeg karakterizira razvoj multiplih BCC od rane životne dobi (27).

Temeljni alati za postavljanje kliničke dijagnoze BCC-a jesu detaljna anamneza te dermatoskopski pregled. Dermatoskopski nalaz uvelike ovisi kliničkom tipu BCC-a. Morfološka obilježja povezana s najčešćim kliničkim oblikom BCC-a jesu arborizirane krvne žile, plavo-siva ovoidna gnijezda te odsutstvo pigmentne mrežice (29). Klinička dijagnoza potvrđuje se patohistološkom analizom ekscidiranog tkiva, a primarna ekscizija je nerijetko i konačan terapijski postupak u pacijenata s tipičnim i neagresivnim oblicima BCC-a.

Osim primarne ekscizije tumorske lezije, postoje i drugi terapijski modaliteti. Učestalije se primjenjuje kiretaža uz elektrodisekciju, no u pravilu ne na području lica i genitalija (34). Nadalje, nekim se pacijentima preporuča primjena topičkih lijekova imiquimoda te 5-



fluorouracila, pri čemu imiquimod djeluje pokretanjem imunskog odgovora na tumorske stanice, a 5-fluorouracil međudjeluje sa sintezom nukleinskih kiselina (35). U terapijske svrhe se provode i fotodinamska terapija, krioterapija, radioterapija te intralezionalna terapija. Fotodinamska terapija temelji se na fotosenzitivnosti tumorskih stanica uslijed nakupljanja endogenih fotosenzitizatora. Krioterapija podrazumijeva primjenu hladnih sredstava, ponajprije tekućeg dušika, na samu leziju, ali i okolnu kožu u svrhu liječenja BCC-a te eradikacije tumorskih stanica (3). Radioterapija, koja se kao modalitet liječenja koristi za mnoge tumore, koristi izvore zračenja u svrhu oštećivanja tumorskih stanica te indukcije njihove apoptoze (28). Naposljetku, intralezionalna terapija podrazumijeva unošenje terapijskog sredstva u samu leziju u svrhu poticanja imunskog odgovora iz čega proizlazi da njena uspješnost uvelike ovisi o imunokompetentnosti pacijenta (38).

## 8. ZAKLJUČCI

Incidencija melanomskih i nemelanomskih tumora kože u stalnom je porastu, stoga je potrebno osvijestiti opću populaciju o važnosti samopregleda kože te redovnih dermatoveneroloških pregleda. Nadalje, nužno je promicati korištenje fotoprotektivnih sredstava, neovisno o godišnjem dobu, kako bi se izbjegle akutne i kronične posljedice djelovanja UVB zračenja na kožu. Konačan estetski rezultat i prognoza kod pacijenata s tumorom kože, neovisno o patohistološkom tipu, uvelike ovisi o stadiju bolesti pri dijagnozi te dostupnim terapijskim mogućnostima. Promoviranje zdravlja, uz brigu o vlastitom zdravlju, i napredak medicinskog znanja okosnica su rane dijagnoze i uspješnog liječenja tumora kože.

## 9. SAŽETAK

Bazocelularni karcinom jedan je od nemelanomskih tumora kože te je najčešća maligna neoplazma u čovjeka. Niskog je metastatskog potencijala, ali može značajno narušiti tjelesno i mentalno zdravlje pojedinaca uslijed stresa dijagnoze maligne bolesti te potencijalno mutilirajućih operativnih zahvata, poglavito na području glave i vrata. Iako je statističkom analizom utvrđena viša incidencija u osoba muškog spola, determinanta koja određuje mogućnost pojave BCC-a u pojedinca jest izlaganje kože Sunčevu zračenju, poglavito onom UVB spektra. Klinička dijagnoza postavlja se kliničkim i dermatoskopskim pregledom pri kojemu se uviđaju specifične, prethodno opisane, karakteristike tumorske lezije. Klinička dijagnoza bolesti potvrđuje se patohistološkom analizom bioptata tkiva te se na temelju stadija bolesti odlučuje o terapijskim postupcima. Svi terapijski modaliteti imaju za cilj izlječenje od bolesti te očuvanje anatomskih odnosa u svrhu postizanja estetski prihvatljivog krajnjeg rezultata liječenja.

Ključne riječi : čovjek, muški spol, incidencija, bazocelularni karcinom, biopsija, maligna bolest

## **10. SUMMARY**

Basal cell carcinoma is one of the non-melanoma skin tumors, and the most common malignant neoplasm in humans. It has a low metastatic potential, but can significantly impair individuals' physical and mental health due to the stress that the diagnosis of any malignant disease brings and potentially mutilating surgical procedures, mainly in the head and neck area. Although the statistical analysis found a higher incidence in men, the determinant that determines the possibility of BCC in an individual is the exposure of the skin to solar radiation, especially that of the UVB spectrum. Clinical diagnosis is established by clinical and dermatoscopic examination, during which the specific, previously described characteristics of the tumour lesion are observed. The clinical diagnosis of the disease is confirmed by pathohistological analysis of the skin biopsy and therapeutic modality depends on the stage of the disease. All therapeutic modalities aim to cure the disease and preserve anatomical relationships to achieve an aesthetically acceptable result of the treatment.

Key words : humans, male, incidence, basal cell carcinoma, biopsy, malignant disease

## 11. LITERATURA

1. Madan V, Lear JT. Basal cell carcinoma. U: Griffiths CEM, Barker J, Bleiker T, Chalmers R, Creamer D. Rook's Textbook of Dermatology. 9th edition. New Jersey: Wiley-Blackwell; 2016., str. 3909-30.
2. Lukšić I. Zloćudni tumori glave i vrata. U: Lukšić I i suradnici. Maksilofacijalna kirurgija. 1. izdanje. Zagreb: Naklada Ljevak d.o.o.; 2019., str. 155-211.
3. Tang JY, Epstein EH, Oro AE. Basal cell carcinoma and basal cell nevus syndrome. U: Kang S, Amagai M, Bruckner AL, Enk AH, Margolis DJ, McMichael AJ, Orringer JS. Fitzpatrick's Dermatology. 9th edition. New York: McGraw-Hill Education; 2019., str. 1884-1900.
4. Beam S, author; Beebe VR, author; Belansky HB, author; Booher S, author; Bryn N, author; Muehlbauer P, editor et al. Skin cancer [Internet]. 1st edition. Pittsburgh: Oncology Nursing Society; 2009- [ažurirano 22.12.2010.; citirano 8.11.2022.] Dostupno na: <https://www.ons.org/system/files/ebook-pdfs/SS%2520Skin%2520Cancer.pdf>
5. Gangan R. Basal cell carcinoma: Epidemiology. J Skin Sex Transm Dis. 2022;4:157-63.
6. Celić D, Lipozenčić J, Jurakić Tončić R, Ledić-Drvar D, Marasović D, Puizina-Ivić N, Cabrijan L, Bradamante M. The incidence of basal cell carcinoma in Croatia: an epidemiological study. Acta dermatovenerol Croat. 2009;17(2):108-12.
7. raleighmedicalgroup.com [Internet]. Raleigh: Blog. [ažurirano 17.8.2021.; citirano 8.11.2022.]. Dostupno na: <https://www.raleighmedicalgroup.com/blog/skin-cancer-prevention/>
8. skincancer.org [Internet]. New York: Skin Cancer Foundation. [ažurirano 21.7.2022.; citirano 8.11.2022.]. Dostupno na: <https://www.skincancer.org/risk-factors/uv-radiation/>

9. Cust AE, Armstrong BK, Goumas C, Jenkins MA, Schmid H, Hopper JL et al. Sunbed use during adolescence and early adulthood is associated with increased risk of early-onset melanoma. *Int J Cancer*. 2011; 128(10):2425-35.
10. Karagas MR, Zens MS, Li Z, Stukel TA, Perry AE, Gilbert-Diamond D et al. Early-Onset Basal Cell Carcinoma and Indoor Tanning : A Population – Based Study. *Pediatrics*. 2014; 134(1):e4-12.
11. Hönigsmann H, Schwarz T. Ultraviolet therapy. U: Bologna JL, Schaffer JV, Cerroni L. *Dermatology*. 4th edition. Amsterdam: Elsevier; 2018., str. 2325-40.
12. Valejo Coelho MM, Apetato M. The dark side of the light : Phototherapy adverse effects. *Clin Dermatol*. 2016; 34(5):556-62.
13. Robinson SN, Zens MS, Perry AE, Spencer SK, Duell EJ, Karagas MR. Photosensitizing Agents and the Risk of Non-Melanoma Skin Cancer: A Population-Based Case-Control Study. *J Invest Dermatol*. 2013; 133(8): 1950-5.
14. Yu HS, Liao WT, Chai CY. Arsenic Carcinogenesis in the Skin. *J Biomed Sci*. 2006; 13(5): 657-66.
15. Yoshinaga S, Hauptmann M, Sigurdson AJ, Doody MM, Freedman DM, Alexander BH et al. Nonmelanoma skin cancer in relation to ionizing radiation exposure among U.S. radiologic technologists. *Int J Cancer*. 2005; 115(5): 828-34.
16. Azizova TV, Bannikova MV, Grigoryeva ES, Rybkina VL. Risk of malignant skin neoplasms in a cohort of workers occupationally exposed to ionizing radiation at low dose rates. *PloS One*. 2018; 13(10):e0205060.
17. Bennardo L, Passante M, Cameli N, Cristaudo A, Patrino C, Nistico SP, Silvestri M. Skin Manifestations after Ionizing Radiation Exposure : A Systematic Review. *Bioengineering (Basel)*. 2021; 8(11):153.

18. Byers HR, Dykstra SG, Boissel SJ. Requirement of dynactin p150(Glued) subunit for the functional integrity of the keratinocyte microparasol. *J Invest Dermatol.* 2007; 127(7): 1736-44.
19. Wong CS, Strange RC, Lear JT. Basal cell carcinoma. *BMJ.* 2003; 327(7418): 794-8.
20. Chahal HS, Wu W, Ransohoff KJ, Yang L, Hedlin H, Desai M et al. Genome-wide association study identifies 14 novel risk alleles associated with basal cell carcinoma. *Nat Commun.* 2016; 19;7:12510.
21. Gamulin S, Milković K, Kovač Z, Mardešić D. Poremećaji građe i funkcije makromolekula. U: Gamulin S, Marušć M, Kovač Z i suradnici. *Patofiziologija sedmo, obnovljeno i izmijenjeno izdanje.* Zagreb: Medicinska naklada; 2011., str. 64.
22. Yanik EL, Pfeiffer RM, Freedman DM, Weinstock MA, Cahoon EK, Arron ST et al. Spectrum of Immune-Related Conditions Associated with Risk of Keratinocyte Cancers among Elderly Adults in the United States. *Cancer Epidemiol Biomarkers Prev.* 2017; 26(7): 998-1007.
23. Omland SH, Nielsen PS, Gjerdrum LM, Gniadecki R. Immunosuppressive Environment in Basal Cell Carcinoma: The Role of Regulatory T Cells. *Acta Derm Venereol.* 2016; 96(7): 917-921.
24. Pfeifer GP. Mechanism of UV-induced mutations and skin cancer. *Genome Instab Dis.* 2020; 1(3): 99-113.
25. Aubrey BJ, Kelly GL, Janic A, Herold MJ, Strasser A. How does p53 induce apoptosis and how does this relate to p53-mediated tumour suppression ? *Cell Death Differ.* 2018; 25(1): 104-113.
26. Tagliabue E, Fargnoli MC, Gandini S, Maisonneuve P, Liu F, Kayser M et al. MC1R gene variants and non-melanoma skin cancer : a pooled-analysis from the M-SKIP project. *Br J Cancer.* 2015; 113(2): 354-63.

27. Bresler SC, Padwa BL, Granter SR. Nevroid Basal Cell Carcinoma Syndrome (Gorlin Syndrome). *Head Neck Pathol.* 2016; 10(2): 119-24.
28. [emedicine.medscape.com](https://www.emedicine.medscape.com) [Internet]. New York; [ažurirano 14.2.2022.; citirano 12.12.2022.]. Dostupno na: <https://www.emedicine.medscape.com/article/276624-clinical>
29. [dermnetz.org](https://www.dermnetz.org) [Internet]. Hamilton: Dermoscopy course; [ažurirano 2008.; citirano 12.12.2022.]. Dostupno na: <https://www.dermnetz.org/cme/dermoscopy-course/dermoscopy-of-basal-cell-carcinoma>
30. Jukić S, Nola M, Damjanov I, Gatalica Z, Seiwerth S. Novotvorine. U: Damjanov I, Seiwerth S, Jukić S, Nola M. *Patologija, peto, prerađeno i dopunjeno izdanje.* Zagreb: Medicinska naklada; 2018., str. 149-192.
31. Wolberink EA, Pasch MC, Zeiler M, van Erp PE, Gerritsen MJ. High discordance between punch biopsy and excision in establishing basal cell carcinoma subtype : analysis of 500 cases. *J Eur Acad Dermatol Venereol.* 2013; 27(8): 985-9.
32. [kbc-rijeka.hr](https://www.kbc-rijeka.hr) [Internet]. Rijeka: informativni letak za pacijente. [ažurirano 24.11.2014.; citirano 14.12.2022.]. Dostupno na: <https://www.kbc-rijeka.hr/wp-content/uploads/2020/09/Biopsija-ko%C5%BEE.pdf>
33. [cancer.org](https://www.cancer.org) [Internet]. Atlanta: American Cancer Society. [ažurirano 16.4.2021.; citirano 18.12.2022.]. Dostupno na: <https://www.cancer.org/cancer/types/skin-cancer/skin-biopsy-treatment-procedures/curettage-electrodesiccation.html>
34. Mazzoni D, Muir J. A guide to curettage and cautery in the management of skin lesions. *Aust J of Gen Pract.* 2021; 50(12): 893-897.
35. Chu E, Sartorelli AC. Cancer chemotherapy. U: Katzung BG, Masters SB, Trevor AJ. *Basic and Clinical Pharmacology.* 12th edition. New York: McGraw-Hill; 2012., str. 949-975.



36. Borgia F, Giuffrida R, Cardonna E, Vaccaro M, Guarneri F, Cannavo SP. Early and Late Onset Side Effects of Photodynamic Therapy. *Biomedicines*. 2018; 6(1): 12.
37. Buechner SA, Wernli M, Harr T, Hahn S, Itin P, Erb P. Regression of basal cell carcinoma by intralesional interferon-alpha treatment is mediated by CD95 (Apo-1/Fas)-CD95 ligand-induced suicide. *J Clin Invest*. 1997; 100(11): 2691-6.
38. Thomson J, Hogan S, Leonardi-Bee J, Williams HC, Bath-Hextall FJ. Interventions for basal cell carcinoma of the skin. *Cochrane Database Syst Rev*. 2020; 11(11): CD003412.

## 12. ŽIVOTOPIS

Lovre Vukić rođen je 9.3.1995. godine u Zadru. Od rođenja živi u Tribanj – Kruščici gdje je pohađao Područnu školu Tribanj, a nakon toga Osnovnu školu Starigrad. Srednjoškolsko obrazovanje nastavlja u Gimnaziji Vladimira Nazora Zadar. Integrirani preddiplomski i diplomski studij Medicine na Medicinskom fakultetu u Rijeci upisuje 2016. godine.

U akademskoj godini 2021./2022. bio je među 10 % najuspješnijih studenata Integriranog preddiplomskog i diplomskog studija Medicine na Medicinskom fakultetu Sveučilišta u Rijeci.