

Refraktorna krvarenja iz multiplih angiodisplazija crijeva uspješno liječena talidomidom

Čubrić, Eva; Kinkela, Matilda; Stipaničev, Anamarija; Skorić, Ivana;
Kušpilić Papak, Iris; Krečak, Ivan

Source / Izvornik: **Liječnički vjesnik, 2023, 145, 55 - 57**

Journal article, Published version

Rad u časopisu, Objavljena verzija rada (izdavačev PDF)

<https://doi.org/10.26800/LV-145-1-2-8>

Permanent link / Trajna poveznica: <https://urn.nsk.hr/urn:nbn:hr:184:552684>

Rights / Prava: [Attribution-NonCommercial-NoDerivatives 4.0 International/Imenovanje-Nekomercijalno-Bez prerada 4.0 međunarodna](#)

Download date / Datum preuzimanja: **2025-01-09**



Repository / Repozitorij:

[Repository of the University of Rijeka, Faculty of Medicine - FMRI Repository](#)





Refraktorna krvarenja iz multiplih angiodisplazija crijeva uspješno liječena talidomidom

Refractory bleedings from multiple intestinal angiodysplasias successfully treated with thalidomide

Eva Čubrić¹ , Matilda Kinkela¹, Anamarija Stipaničev¹, Ivana Skorić², Iris Kušpilić Papak¹, Ivan Krečak^{3,4}

¹ Odjel gastroenterologije, Služba interne medicine, Opća bolnica Šibensko-kninske županije, Šibenik

² Služba za transfuziologiju, Opća bolnica Šibensko-kninske županije, Šibenik

³ Odjel hematologije, onkologije, alergologije i kliničke imunologije, Služba interne medicine, Opća bolnica Šibensko-kninske županije, Šibenik

⁴ Katedra za internu medicinu, Medicinski fakultet Rijeka, Sveučilište u Rijeci

Poštovani gospodine uredniče,

Recidivirajuća krvarenja iz gastrointestinalnog trakta uzrokovana angiodisplazijama glavni su uzrok nejasnih krvarenja i sideropenične anemije kod starijih bolesnika.^{1,2} Angiodisplazije su najčešće vaskularne malformacije gastrointestinalnog sustava, a radi se o malim, tortuoznim krvnim žilama koje se nalaze u mukozi ili submukozi crijeva. Uglavnom ih se pronade u uzlaznom kolonu, potom u jejunumu, ileumu i duodenumu.¹ Endoskopske metode koriste se za kontrolu krvarenja, a najčešće se koristi argon plazma koagulacija (APK).¹ Treba naglasiti kako su angiodisplazije, zbog svoje brojnosti i/ili lokalizacije, ali i sklonosti opetovanom pojavljivanju u različitim dijelovima gastrointestinalnog trakta, često nedostupne endoskopskom liječenju ili kirurškoj resekciji. Nadalje, kvaliteta života bolesnika s krvarećim angiodisplazijama može biti značajno narušena opetovanim krvarenjima, simptomatskim anemijama i čestim endoskopskim intervencijama. Ovdje bismo željeli prikazati klinički tijek bolesnika s opsežnim krvarećim angiodisplazijama crijeva kojega smo uspješno liječili talidomidom, lijekom koji inhibira neovaskularizaciju reducirajući aktivnost signalnog puta vaskularnoga endotelnog faktora rasta (engl. *vascular endothelial growth factor*, VEGF).

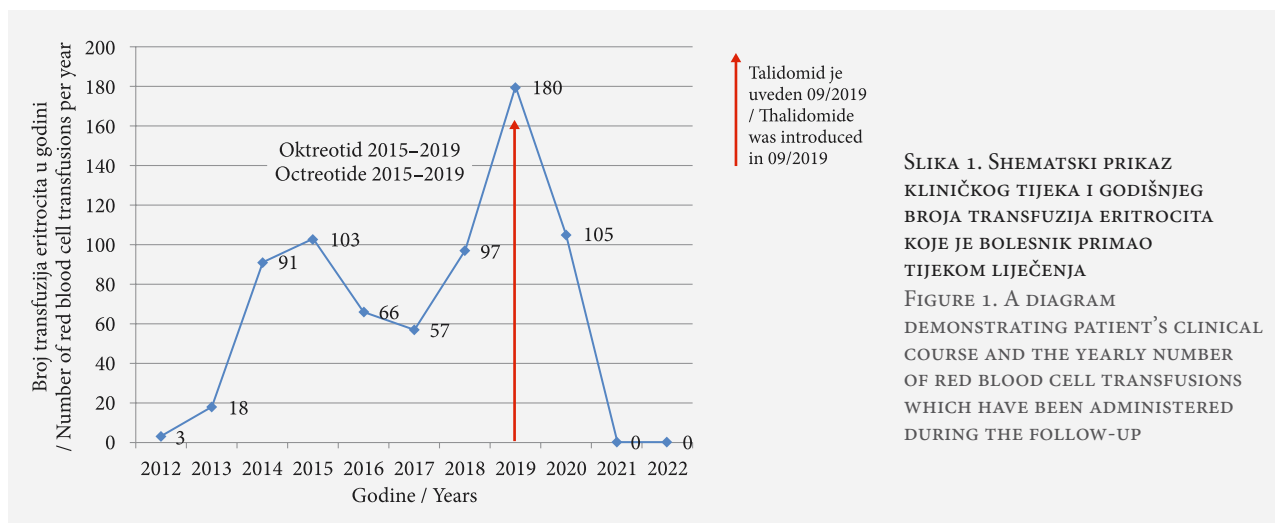
Sedamdesettrogodišnji bolesnik prezentirao se 2012. teškom sideropeničnom anemijom (hemoglobin 75 g/L, serumsko željezo 0,4 μmol/L i serumski feritin 7 ng/mL). Od simptoma je prevladala generalizirana slabost, no nije bilo manifestnoga gastrointestinalnog krvarenja. Drugih komorbiditeta bolesnik nije imao, niti je uzimao lijekove. Endoskopska obrada (gastroskopija i kolonoskopija) bila je uredna. U toj je hospitalizaciji bolesnik liječen transfuzijama eritrocita, a otpušten je s peroralnim preparatom željeza. Potom je 2013. zbog krvarenja iz donjega gastrointestinalnog trakta i hemodinamske nestabilnosti ponovno hospitaliziran, a obradom su se tada utvrdile multiple krva-

reće angiodisplazije uzlaznog debelog crijeva. Kako je bolesnik bio hemodinamski nestabilan, a APK nije bila moguća zbog multiplih angiodisplazija, učinjena je proširena desna hemikolektomija do lijenalne fleksure uz splenektomiju te je formirana latero-lateralna ileosigmoanastomoza. Unatoč ekstenzivnom kirurškom zahvatu, bolesnik je u daljnjem kliničkom tijeku, zbog kronične i teške sideropenične anemije, višemjesečno liječen peroralnim i parenteralnim aplikacijama željeza te povremenim transfuzijama eritrocita. Digitalna suptrakcijska angiografija mezenteričke arterije utvrdila je postojanje i angiodisplazija jejunuma, a videokapsula i multiple angiodisplazije cijeloga tankog crijeva. Zbog čestih krvarenja ponovno mu je 2014. napravljena resekcija dijela tankog crijeva, no kako su se i dalje nastavila česta krvarenja, a i zbog rizika od razvoja sindroma kratkog crijeva, odustalo se od daljnjih kirurških zahvata. Od 2015. u terapiju je uveden oktreotid (sintetski analog somatostatina), također bez većega kliničkog učinka; bolesnik je i dalje imao česta gastrointestinalna krvarenja i anemiju koja je zahtijevala opetovane transfuzije eritrocita. Dijagnostičkom obradom isključeni su potencijalni Heydeov sindrom (trias teške aortalne stenozе, angiodisplazija i stečene von Willebrandove bolesti)², hereditarna hemoraška teleangiektazija (Osler-Weber-Renduova bolest)³ i paraproteinemija⁴ kao mogući uzroci krvarećih angiodisplazija crijeva. Slika 1 shematski prikazuje klinički tijek te godišnji broj transfuzija eritrocita koje je bolesnik primao tijekom liječenja.

U rujnu 2019. u terapiju je uveden talidomid, u početnoj dozi od 100 mg dnevno, s postupnim povećanjem doze do 200 mg dnevno. Zanimljivo, od lipnja 2020. počeo se pratiti postupni porast hemoglobina i

 Adresa za dopisivanje:

Eva Čubrić, dr. med., Odjel gastroenterologije, Služba interne medicine, Opća bolnica Šibensko-kninske županije, Stjepana Radića 83, 22000 Šibenik, e-pošta: mrgud79@yahoo.com



SLIKA 1. SHEMATSKI PRIKAZ KLINIČKOG TIJEKA I GODIŠNJEG BROJA TRANSFUZIJA ERITROCITA KOJE JE BOLESNIK PRIMAO TIJEKOM LIJEČENJA
FIGURE 1. A DIAGRAM DEMONSTRATING PATIENT'S CLINICAL COURSE AND THE YEARLY NUMBER OF RED BLOOD CELL TRANSFUSIONS WHICH HAVE BEEN ADMINISTERED DURING THE FOLLOW-UP

prestanak gastrointestinalnih krvarenja, a od kolovoza 2020. nestala je i potreba za transfuzijskim liječenjem. Sredinom 2021. bolesnik je samoinicijativno prestao s uzimanjem lijeka. Bez obzira, posljednja endoskopska obrada krajem 2020. nije otkrila angiodisplazija crijeva, a kontrolni hemoglobin u ožujku 2022. bio je unutar referentnih vrijednosti (147 g/L). Što se tiče nuspojava, dva mjeseca po uvođenju talidomida zabilježena je tromboza brahijalne vene na mjestu primjene intravenske terapije, zbog čega je kroz tri mjeseca bolesnik terapijski primao i niskomolekularni heparin.

Liječenje ponavljanih krvarenja iz multiplih angiodisplazija kliničarima je često veliki izazov. Razvoj suvremene endoskopije probavnog sustava postavio je endoskopske metode intervencije kao prvu mjeru kontrole krvarenja, a njezin neuspjeh većinom je posljedica nedostupnosti i/ili brojnosti lezija. Slično, kurativno kirurško liječenje često nije moguće zbog rasprostranjenosti angiodisplazija, sklonosti opetovanom javljanju, ali i zbog prethodnih zahvata, što katkad može dovesti do razvoja sindroma kratkog crijeva. Kirurško liječenje se stoga koristi uglavnom kada se drugim terapijskim mjerama ne može postići kontrola krvarenja ili se radi o hemodinamski nestabilnim bolesnicima. Američko gastroenterološko društvo preporučuje analoge somatostatina ili talidomid uz nadoknadu željeza kao terapiju izbora nakon neuspjeha endoskopskog liječenja.^{1,5}

Talidomid je lijek koji inhibira neovaskularizaciju preko smanjenja aktivnosti signalnog puta VEGF-a, a koristi se uglavnom pri liječenju lepre, Kaposijevog sarkoma, multiplog mijeloma, Osler-Weber-Renduove bolesti i Crohnove bolesti. Doze u liječenju krvarećih angiodisplazija crijeva kreću se u rasponu od 100 do 300

mg dnevno, no s porastom doze povećava se i učestalost nuspojava. Većinom se radi o konstipaciji, neuropatiji i sklonosti trombozama.^{1,6,7} Zanimljivo, randomizirana studija iz 2011. na 55 bolesnika s refraktornim krvarećim angiodisplazijama crijeva usporedila je bolesnike koji su primali talidomid u dnevnoj dozi od 100 mg s kontrolnom skupinom koja je samo primala nadoknadu željeza. Odgovor na liječenje je definiran kao pad broja epizoda krvarenja za barem 50% unutar prve godine. Zanimljivo, u skupini liječenoj talidomidom pratio se značajan pad broja epizoda krvarenja (71,4% vs. 3,7%) u odnosu na skupinu liječenu željezom. Također, bolesnici liječeni talidomidom imali su manje potrebe za transfuzijama eritrocita (11% vs. 48%) i potpun prestanak krvarenja u 46,4% bolesnika, dok u skupini koja je primala željezo nije zabilježen niti jedan takav slučaj.⁶ Slično, vrlo dobar terapijski odgovor na talidomid pri liječenju krvarećih angiodisplazija gastrointestinalnog trakta pokazan je i u nekoliko retrospektivnih studija, kao i u više serija slučajeva.⁷

Prikazani je bolesnik u razdoblju od 2012. do 2020. primio ukupno 720 doza eritrocita, a zbog opetovanih krvarenja i endoskopskih intervencija morao je više-kratno biti hospitaliziran, što mu je jako narušavalo kvalitetu života, ali i značajno opterećivalo zdravstveni sustav. Terapijskim uvođenjem talidomida postignuta je potpuna kontrola krvarenja unutar devet mjeseci, što je u skladu i s rezultatima navedene randomizirane studije.⁶ Također, bez obzira na to što je bolesnik nakon nešto više od godinu i pol dana prestao uzimati lijek, terapijski odgovor je bio održan. Ovim prikazom htjeli smo nanovo kliničarima skrenuti pozornost na talidomid, vrlo dostupan, poznat i relativno jeftin lijek koji se možda prerijetko koristi u ovih bolesnika, a koji može biti vrlo vrijedna terapijska opcija u liječenju bolesnika s refraktornim krvarenjima iz multiplih angiodisplazija gastrointestinalnog trakta koje nisu dostupne endoskopskom i kirurškom liječenju.

LITERATURA

1. *Gerson LB, Fidler JL, Cave DR, Leighton JA.* Acg clinical guideline: diagnosis and management of small bowel bleeding. *Am J Gastroenterol.* 2015;110(9):1265–87; quiz 1288.
2. *Pate GE, Chandavimol M, Naiman SC, Webb JG.* Heyde's syndrome: a review. *J Heart Valve Dis.* 2004;13(5):701–12.
3. *Ivić M, Radić B, Kušec R, Pejša V, Grgurević I, Mitrović Z.* Hereditarna hemoragijska teleangiektazija – pregled literature i prikaz vlastitih iskustava. *Liječ Vjesn.* 2019;141:361–5.
4. *Hude I, Batinić J, Kinda SB, Pulanić D.* Successful Treatment of Recurrent Gastrointestinal Bleeding Due to Small Intestine Angiodysplasia and Multiple Myeloma with Thalidomide: Two Birds with One Stone. *Turk J Haematol.* 2018;35(4):305–6.
5. *Nardone G, Rocco A, Balzano T, Budillon G.* The efficacy of octreotide therapy in chronic bleeding due to vascular abnormalities of the gastrointestinal tract. *Aliment Pharmacol Ther.* 1999;13(11):1429–36.
6. *Ge ZZ, Chen HM, Gao YJ, Wen-Zhong L, Chun-Hong X, Hong-Hong T i sur.* Efficacy of thalidomide for refractory gastrointestinal bleeding from vascular malformation. *Gastroenterology.* 2011;141(5):1629–37.e1-4.
7. *McFarlane M, O'Flynn L, Ventre R, Disney BR.* Emerging role of thalidomide in the treatment of gastrointestinal bleeding. *Frontline Gastroenterol.* 2018;9(2):98–104.

