

Suvremene spoznaje o deformacijama kralježnice u odraslih

Grazio, Simeon; Schnurrer-Luke-Vrbanić, Tea; Perović, Darko; Nikolić, Tatjana; Kauzlaric, Neven; Margetić, Petra; Grubišić, Frane; Bilić, Vide; Houra, Karlo; Zadavec, Dijana; ...

Source / Izvornik: **Liječnički vjesnik, 2023, 145, 43 - 52**

Journal article, Published version

Rad u časopisu, Objavljena verzija rada (izdavačev PDF)

<https://doi.org/10.26800/LV-145-1-2-6>

Permanent link / Trajna poveznica: <https://urn.nsk.hr/urn:nbn:hr:184:356865>

Rights / Prava: [Attribution-NonCommercial-NoDerivatives 4.0 International/Imenovanje-Nekomercijalno-Bez prerada 4.0 međunarodna](#)

Download date / Datum preuzimanja: **2025-02-06**



Repository / Repozitorij:

[Repository of the University of Rijeka, Faculty of Medicine - FMRI Repository](#)





Suvremene spoznaje o deformacijama kralježnice u odraslih

Current knowledge on spinal deformities in adults

Simeon Grazio¹ , Tea Schnurrer-Luke-Vrbanić², Darko Perović³, Tatjana Nikolić¹, Neven Kauzlarić⁴, Petra Margetić⁵, Frane Grubišić¹, Vide Bilić⁶, Karlo Houra⁷, Dijana Zdravec⁵, Neven Ištvanović⁴, Dubravka Sajković¹, Viviana Avancini-Dobrović², Boris Božić⁸

¹ Klinika za reumatologiju, fizikalnu medicinu i rehabilitaciju, Medicinski fakultet Sveučilišta u Zagrebu, KBC Sestre milosrdnice, Zagreb

² Zavod za fizikalnu i rehabilitacijsku medicinu, KBC Rijeka, Rijeka

³ Zavod za traumatologiju i ortopediju, Klinička bolnica Dubrava, Zagreb

⁴ Klinički zavod za rehabilitaciju i ortopedsku pomagala, KBC Zagreb, Zagreb

⁵ Klinički zavod za dijagnostičku i intervencijsku radiologiju, KBC Sestre milosrdnice, Zagreb

⁶ Klinika za traumatologiju, KBC Sestre milosrdnice, Zagreb

⁷ Specijalna bolnica Aksis, Zagreb

⁸ Klinika za neurokirurgiju, KBC Sestre milosrdnice, Zagreb

Deskriptori

SKOLIOZA – komplikacije, liječenje, patofiziologija, slikovna dijagnostika; KIFOZA – komplikacije, liječenje, patofiziologija, slikovna dijagnostika; LUMBALNA KRALJEŽNICA – patofiziologija, slikovna dijagnostika; TORAKALNA KRALJEŽNICA – patofiziologija, slikovna dijagnostika; POSTURALNA RAVNOTEŽA; KOSTI ZDJELICE; SAKRUM; TERAPIJSKE VJEŽBE – metode; FIZIOTERAPIJSKI MODALITETI – metode; ORTOPEDSKI KIRURŠKI ZAHVATI – metode; KVALITETA ŽIVOTA

Descriptors

SCOLIOSIS – complications, diagnostic imaging, physiopathology, therapy; KYPHOSIS – complications, diagnostic imaging, physiopathology, therapy; LUMBAR VERTEBRAE – diagnostic imaging, physiopathology; THORACIC VERTEBRAE – diagnostic imaging, physiopathology; POSTURAL BALANCE; PELVIC BONES; SACRUM; EXERCISE THERAPY – methods; PHYSICAL THERAPY MODALITIES – methods; ORTHOPEDIC PROCEDURES – methods; QUALITY OF LIFE

SAŽETAK.

Adultne deformacije kralježnice značajno pridonose morbiditetu, napose starije populacije. Iako je spektar uzroka raznolik najčešće se radi o novonastalim deformacijama na temelju degenerativnih promjena kralježnice. Osim bolova, osjećaja napetosti i drugih neugodnih simptoma, adultne deformacije rezultiraju biomehaničkim poremećajima, smanjenom pokretljivošću, a ponekad i neurološkim deficitima. Sveukupno, deformacije kralježnice u odraslih osoba uzrokuju značajnu onesposobljenost i lošiju kvalitetu života (fizičku i psihičku), dok su s druge strane u svakodnevnoj kliničkoj praksi relativno zanemarena patologija odrasle dobi. Stoga u ovom radu dajemo natativni pregled najnovijih spoznaja o etiopatogenezi, kliničkoj slici, slikovnoj dijagnostici, liječenju (konzervativnom i kirurškom) i postoperativnoj rehabilitaciji bolesnika s adultnim deformacijama najčešćih uzroka.

SUMMARY.

Adult deformities of the spine, especially in older population, significantly contribute to morbidity of these patients. Although the spectrum of causes is diverse, most often these are newly formed deformations based on degenerative changes of the spine. Apart from pain, feelings of tension and other unpleasant symptoms of adult deformity, they result in biomechanical disorders, reduced mobility, and sometimes neurological deficits. Overall, spinal deformities in adults cause significant disability and poor quality of life (physical and psychological), while on the other hand, they are relatively neglected in everyday practice. Therefore, in this paper we give a narrative review of the latest findings on etiopathogenesis, clinical picture, imaging diagnostics, treatment (conservative and surgical), and postoperative rehabilitation of patients with adult spine deformities of the most common causes.

Adultne deformacije kralježnice predstavljaju heterogeni spektar abnormalnosti torakalne, lumbosakralne i vratne kralježnice čiji su uzroci raznoliki. Najčešće se radi o razvoju *de novo* progresivne degenerativne skolioze, ali deformacije kralježnice u odrasloj dobi mogu nastati zbog drugih razloga, kao što su metaboličko-endokrinološke bolesti, upalne reumatske bolesti, ozljede/prijelomi kralježnice, ali i tumorske bolesti, prijelomi zdjelice i donjih udova koje mijenjaju biomehaničke odnose ili infekcije s prezentacijom na kralježnici. Također, deformacije kralježnice u odrasloj dobi mogu biti posljedica različitih stanja i bolesti koje su nastupile tijekom rasta i razvoja, ali se ne smatraju adultnim skoliozama u užem smislu.¹ U ovom radu dat ćemo pregled suvremenih spoznaja o etiopatogenezi, kliničkoj slici, slikovnoj dijagnostici, liječenju (konzervativnom i kirurškom) i postoperativnoj rehabilitaciji bolesnika s adultnim deformacijama kraljež-

nice najčešćih uzroka. Rad je rezultat simpozija koji je pod pokroviteljstvom Razreda za medicinske znanosti HAZU 13. listopada 2021. organiziralo Hrvatsko vertebraloško društvo HLZ-a, u suradnji s Hrvatskim društvom za dječju ortopediju HLZ-a.

Epidemiologija

Prevalencija adultnih deformacija kralježnice u porastu je, napose kod starije populacije zbog produljenja životnog vijeka, pada nataliteta, kao i poboljšanja medicinske dijagnostike i terapije.^{1,2} U osoba starijih

Adresa za dopisivanje:

Prof. dr. sc. Simeon Grazio, prim. dr. med., <https://orcid.org/0000-0003-3407-0317>
Klinika za reumatologiju, fizikalnu medicinu i rehabilitaciju
Medicinskog fakulteta Sveučilišta u Zagrebu, Klinički bolnički centar Sestre milosrdnice,
Vinogradska 29, 10 000 Zagreb, e-pošta: simeon.grazio@kbcsm.hr

Primljeno 26. svibnja 2022., prihvaćeno 14. listopada 2022.

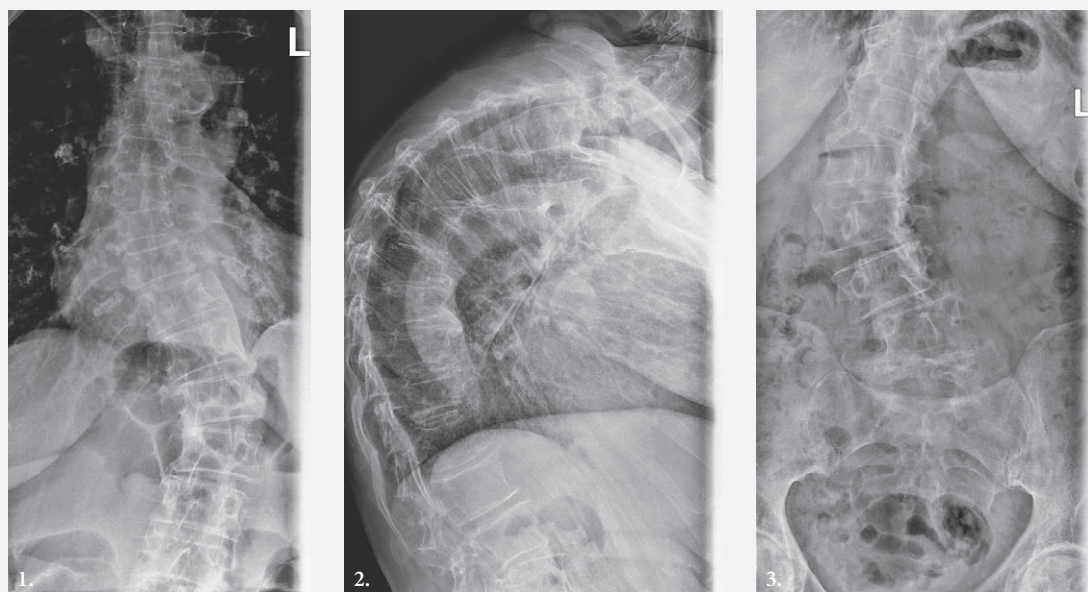
od 65 godina deformacije kralježnice imaju visoku prevalenciju, od 32 – 68%, te prema nekim podacima uzrokuju veću onesposobljenost, lošiju kvalitetu života i veći psihološki disbalans utječući na mentalno zdravlje nego arterijska hipertenzija ili šećerna bolest.^{3,4}

Uzroci i mehanizmi nastanka adultnih deformacija

Uzroci nastanka deformacija kralježnice su brojni, iako su promjene najčešće posljedica starenja, jer s vremenom kralježnica prolazi kroz kaskadu degenerativnih promjena koje mijenjaju njenu biomehaniku i fiziološke krivine, potencijalno vodeći do razvoja bolnih sindroma i kompresije živčanih struktura. Deformacije zbog degenerativnih promjena najčešće su u lumbalnoj kralježnici.² Degenerativni proces započinje u intervertebralnom (i.v.) disku s mikrostrukturnim, a potom i makrostrukturnim promjenama, s rezultirajućim smanjenjem visine diska, gubitkom vode i proteoglikana uz povećanu enzimsku razgradnju okolnog tkiva. Smatra se da degenerativne promjene i.v. diska, karakteristične za stariju životnu dob, nastaju prvenstveno zbog narušavanja njegove prehrane i kataliziraju daljnje promjene ostalih kralježničkih elemenata.⁵ Zbog degenerativnih promjena mijenjaju se mehaničke sile, te se sila premješta na stražnje dijelove vertebralnih segmenata, uzrokujući nestabilnost i.v. zgloba, sublaksaciju i sužavanje lateralnog recesusa.⁵ Uz to, degenerativni proces zahvaća i trupove kralježaka, spinoznih i poprečnih nastavaka kralješka, a u interarkualnom ligamentu (*ligamentum flavum*) dolazi do smanjenja omjera elastičnih vlakana u odnosu na kolagena vlakna s pojavom značajne fibroze, koja dodatno sužava spinalni kanal i može komprimirati neuralne elemente. Sa starenjem, gubi se mišićna masa tzv. „core“ grupe mišića (abdominalni mišići, dijafragma, mišićno dno zdjelice, erektor spine i multifidusi), koji održavaju stabilnost i ravnotežu, što dovodi do alteracije vektorskih sila na kralježnicu te je pomiču izvan ravnoteže.⁶ Sve je više spoznaja da bi kralježnicu trebalo promatrati u prostoru te tu činjenicu treba svakako uzeti u obzir pri dijagnosticiranju i liječenju deformacija.^{2,7}

Sagitalni balans je ključan u biomehanici kralježnice. Klinički ekvivalent gravitacijske linije kralježnice jest sagitalna vertikalna os (SVO), linija viska (težišnice) iz središta trupa Th1 ili C2 kralješka.⁸ Centar težišta tijela uvijek je ispred SVO-a, zbog čega se javljaju momenti sila koji svakog pojedinca prilikom uspravnog stava „vuku“ prema naprijed. Da bi se te sile izjednačile potrebno je djelovati silom suprotnog smjera, što je djelovanje sinergističkih skupina mišića pa se može reći da je u svakog pojedinca ugrađena određena dinamička nestabilnost prilikom uspravnog stava, što nam omogućava brze promjene smjera kretanja.⁹ Duval-Beaupere i suradnici prvi su opisali specifičan odnos

zdjelice i sakruma s profilnim zakrivljenjima kralježnice, kao i osnovne spinopelvične parametre: zdjeličnu incidenciju, otklon zdjelice, SVO te odnos sakralnog kuta i zdjeličnog otklona.⁸ Istraživanja na asimptomatskoj populaciji pokazala su da postoje specifični rasponi vrijednosti svakoga spinopelvičnog parametra, a vrijednosti nagiba zdjelice s lumbalnom lordozom i torakalnom kifozaom opisuju stanje spinopelvične harmonije (vrijednost incidencije zdjelice + vrijednost torakalne kifoze – vrijednost lumbalne lordoze < 45°).^{10,11} Kod degenerativnih promjena kralježnice dolazi do gubitka fizioloških lordoza te povećanja fiziološke kifoze, što rezultira pomakom SVO-a prema naprijed. Istraživanja su pokazala da pomak SVO-a za više od 4 cm i povećanje fiziološke kifoze linearno korelira sa smanjenjem kvalitete života.^{12,13} Prvi kompenzacijski mehanizam jest retroverzija zdjelice, što uključuje povećanje zdjeličnog kuta za više od 15 stupnjeva, a time i povećanja mišićnog rada, što je osnova za javljanje bolnih simptoma. Kada su nedovoljni mehanizmi rotacije zdjelice aktivira se sljedeća skupina kompenzacijskih mehanizama, fleksija kukova, koljena i gležnjeva, što onda narušava fiziološki uspravni stav i normalno hodanje. Posljedično nastupaju strukturalne promjene, segmentalne hiperlordoze, retrolisteze, izravnjanja fiziološke kifoze te povećanja vratne lordoze.^{14,15} U slučaju narušenih spinopelvičnih parametara pri stajanju i hodu bilježi se povećanje rada u mišićima koji vrše kompenzatorne radnje (*mm. gluteus*, *mm. quadriceps femoris*, *mm. erectores vaertebrae*).² Iako je značajan sagitalni deformitet kralježnice definiran pomakom SVO-a za više od 4 cm, važno je prepoznati prijelaznu skupinu bolesnika kod kojih postoji latentni deformitet te spriječiti njegovo daljnje napredovanje.^{14,16} Važno je znati i da osobe s visokom incidencijom zdjelice imaju veću mogućnost kompenzacije promjena lokalnih spinopelvičnih odnosa. Poremećaj koronalne ravnine (postranični zavoj) u jednu stranu može se kompenzirati zavojem u suprotnom smjeru na drugom dijelu kralježnice, što je povezano s prekomjernom napetosti mišića i posljedičnom boli. Adultna degenerativna skolioza u koštano zrele osobe definira se krivinom skolioze većom od 10°, a načelno ima tendenciju progresije.^{17,18} Posebne su deformacije kralježnice koje nastaju kao posljedica promjena na zdjelici i još češće donjim ekstremitetima. Najčešće se radi o skraćanju jedne noge zbog posljedice loma ili ankilozom odnosno artrodezom pojedinog zgloba noge. Samo skraćanje posljedično izaziva kompenzacijski efekt u vidu skoliotičnog savijanja kralježnice kako bi se tijelo održalo u stabilnom uspravnom položaju s krajnjim efektom glave u uravnoteženom položaju u sve tri ravnine. Primjerice, skraćanje jedne noge od 1–2 cm neće bitno utjecati na kralježnicu prilikom dinamike hodanja na kraćim relacijama, ali u stojećem stavu bitno će utjecati na kralježnicu, što će rezultirati bolnim sindromima, a kasnije i strukturnim promje-



SLIKA 1. RADIOGRAM / ANTERIORNO-POSTERIORNA PROJEKCIJA – DEFORMANTNA DEGENERATIVNA „S“ SKOLIOZA TORAKOLUMBALNE KRALJEŽNICE

FIGURE 1. RADIOGRAPHY – AP PROJECTION – DEFORMING DEGENERATIVE S-SHAPED SCOLIOSIS OF THORACOLUMBAR SPINE

SLIKA 2. RADIOGRAM / LATERALNA PROJEKCIJA – IZRAŽENA DEGENERATIVNA KIFOZA TORAKALNE KRALJEŽNICE

FIGURE 2. RADIOGRAPHY – LATERAL PROJECTION – SIGNIFICANT DEGENERATIVE KYPHOSIS OF THORACIC SPINE

SLIKA 3. RADIOGRAM / ANTERIORNO-POSTERIORNA PROJEKCIJA – DEFORMANTNA DEGENERATIVNA „S“ SKOLIOZA LUMBALNE KRALJEŽNICE

FIGURE 3. RADIOGRAPHY – AP PROJECTION – DEFORMING DEGENERATIVE S-SHAPED SCOLIOSIS OF LUMBAR SPINE

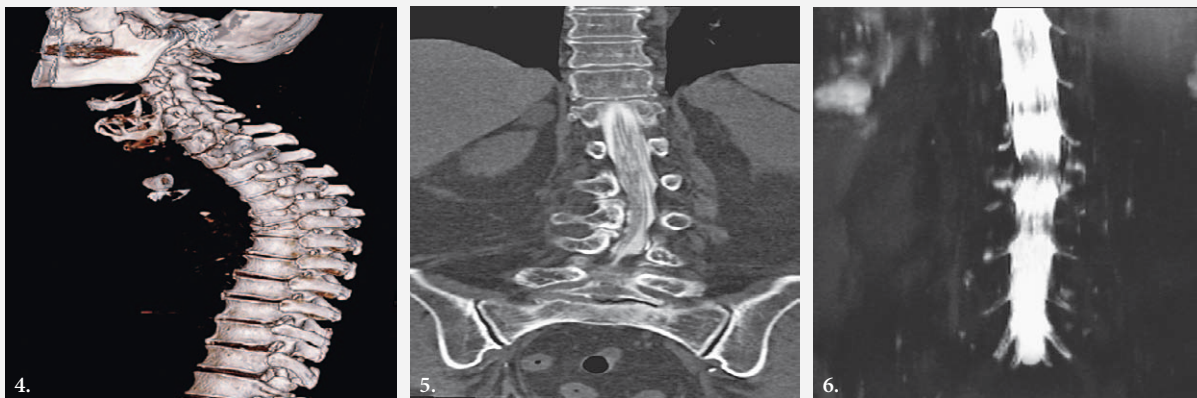
nama ako dugoročno zanemarimo te statičke i dinamičke efekte.¹⁹ Ipak, načelno, koronalni se disbalans kod deformacija kralježnice u odraslih lakše podnosi nego sagitalni disbalans.

Mora se imati na umu da su osim poremećaja držanja kao posljedice deformacije na razini više kralježaka moguće i promjene stabilnosti na razini pojedinoga vertebralnog segmenta (spondilolisteza), kao i promjene širine spinalnog kanala i intervertebralnih foramina (spinalna i foraminalna stenoza).¹¹

Klinička slika i kvaliteta života odraslih bolesnika s deformacijama kralježnice

Simptomi i klinička slika variraju i mogu biti povezani uz aksijalnu bol, ograničenje pokretljivosti, pojavu spazma/slabosti mišićnih skupina, progresivni deformitet ili uz neurološke simptome. Važno je napomenuti da treba razlikovati strukturnu deformaciju kralježnice od lošeg držanja, pa iako potonje također može biti povezano s nekim simptomima, prvenstveno neugode, napetosti mišića i bolova, terapijski pristup je drugačiji, a uz klinički pregled u tom nam je razlikovanju ključna slikovna dijagnostika. Prema rezultatima rada Schwaba i sur. u 40 – 90% bolesnika s deformacijama kralježnice prisutna je bol. U usporedbi boli u leđima s radiografskim nalazom nađena je

deformantna skolioza i laterolisteza u odnosu na referentnu vrijednost Th1-S1, postavljenjem viska (SVO), pokrovne plohe L3 i L4 kralješka pomaknute su pod kutom u odnosu na horizontalu, a vidljivi su i poremećaji sagitalnih krivina kralježnice u smislu izravnate L lordoze i pojačane Th-L kifoze.²⁰ Poremećaj u sagitalnom balansu prediktor je nastanka simptoma mišićnog umora, spazma mišića i difuzne boli uzduž hvašta mišića na ilijačnoj kristi, sakrumu, a također se može javiti bol uzduž spinalnih nastavaka.²¹ Osim toga, a napose u slučajevima hernije i.v. diska, razvoja izraženih spondilofita, spinalne stenoze i listeze može se javiti bol uzduž noge ili u objema nogama uz simptome neurogenih klaudikacija i/ili neuroloških deficita, a kod stenoza u cervikalnoj i torakalnoj kralježnici mogu se razviti simptomi i znakovi kompresivnih mijelopatija.²² Načelno, bol u križima/leđima i bol uzduž noge kod deformacije odnosno instabiliteta kralježnice pojačavaju se u uspravnom stavu, dok se simptomi smiruju u ležećem položaju, zbog smanjenja aksijalnog opterećenja. Neurogene klaudikacije u početku se smanjuju u fleksijskom položaju trupa i kukova, a u uznapredovaloj fazi samo u sjedećem položaju s rukama položenima primjerice na naslon stolice ispred sebe, kako bi se rasteretila težina trupa. Kod jako izraženih deformacija kralježnice, a napose kifoze, može biti otežano disanje, mogu nastati poteškoće u radu



SLIKA 4. KOMPJUTERIZIRANA TOMOGRAFIJA – VIŠESLOJNA (MSCT), 3D – POJAČANA KIFOZA TORAKALNE KRALJEŽNICE KAO POSLJEDICA KOMPRESIJSKOG PRIJELOMA TRUPOVA Th5 i Th6 KRALJEŠKA

FIGURE 4. MULTI-SLICE COMPUTERIZED TOMOGRAPHY (MSCT), 3D – INCREASED KYPHOSIS OF THE THORACIC SPINE AS A CONSEQUENCE OF COMPRESSION FRACTURE OF Th5 AND Th6 VERTEBRAE

SLIKA 5. KOMPJUTERIZIRANA TOMOGRAFIJA S MIJELOGRAFIJOM / SAGITALNA REKONSTRUKCIJA – DEFORMANTNA SINISTROKONVEKSNA SKOLIOZA LUMBALNE KRALJEŠNICE UZ STENOZU SPINALNOG KANALA

FIGURE 5. COMPUTERIZED TOMOGRAPHY WITH MYELOGRAPHY – SAGITAL RECONSTRUCTION, DEFORMING SINISTROCONVEX SCOLIOSIS OF THE LUMBAL SPINE WITH SPINAL CANAL STENOSIS

SLIKA 6. MAGNETSKA REZONANCIJA S MIJELOGRAFIJOM / KORONALNA RAVNINA – STENOZA SPINALNOG KANALA U VISINI L2-L3, NEURALNA KOMPROMITACIJA L3 OBOSTRANO

FIGURE 6. MAGNETIC RESONANCE IMAGING WITH MYELOGRAPHY /CORONAL PLANE – SPINAL STENOSIS L2/L3 WITH NEURAL COMPRESSION OF L3.

srca te poremećaj funkcije glavnih krvnih žila u torakalnoj šupljini, a bolesnici mogu imati simptome dispneje, nadutost trbuha i osjećaj punoće u želucu nakon malih obroka hrane.^{23,24} Uz deformacije kralježnice, a napose ako su prisutni bolovi smanjena je pokretljivost pojedinih segmenata kralježnice, uz prethodno navedene poremećaje u stajanju i hodanju, prvenstveno zbog poremećaja sagitalnog balansa. Sve navedeno utječe na smanjenje kvalitete života.²⁵

U slučaju da postoji neka podležća bolest, klinička slika će biti upotpunjena simptomima i znakovima te bolesti. U slučaju deformacija kralježnice uzrokovanih osteoporotskim kompresivnim prijelomom ili kaskadnim prijelomima više susjednih kralježaka, najčešće srednjeg i donjeg torakalnog i gornjeg lumbalnog dijela, dominira slika hiperkifoze (tzv. grba udovica), a prijelom nastaje na malu traumu (npr. kašljanje, kihanje ili pregibanje trupa prema naprijed) ili nerijetko nema nikakvoga povezujućeg događaja.²⁶ Gubitak tjelesne visine kao indirektni znak može ukazivati na osteoporotski prijelom u starijoj dobi, pa je tako nađen pozitivni omjer vjerojatnosti nalaza vertebralnog prijeloma od 1,73, 2,35, i 2,89 kod gubitka na visini u odnosu na mladu dob od 2, 3 i 4 cm.²⁷ Ako je prisutna, bol je obično dobro lokalizirana na mjestu prijeloma, a najčešće bez neuroloških simptoma. Ako je podležća bolest aksijalni spondiloartritis (neradiografski ili radiografski – ankilozantni spondilitis) karakterističan simptom je tzv. upalna križbolja, koja ima obilježja

da bol nastupa postupno, ne smanjuje se mirovanjem nego kretanjem/vježbanjem te obično bolesnika budi u drugom dijelu noći i praćena je produženom jutarnjom zakočenošću, a dobro terapijski reagira na primjenu nesteroidnih antireumatika. U uznapredovaloj fazi bolesti nastaje fiksirana deformacija kralježnice, uz ankilozu sakrolijakalnih zglobova te uz posljedične fleksijske kontrakture kukova i koljena. U takvoj uznapredovaloj fazi bolesti razvija se tipična klinička slika tzv. stava skijaša, uz gubitak pokreta i poremećaj balansa u svim ravninama. U tih bolesnika, kao i u bolesnika s reumatoidnim artritisom, može nastati potencijalno vitalno ugrožavajuća atlanto-aksijalna subluksacija.^{24,28–30}

Kod evaluacije bolesnika s deformacijom kralježnice u obzir treba uzeti čimbenike koji doprinose njezinom razvoju i progresiji pa tako i potencijalnoj simptomatologiji. To su okolišni čimbenici (npr. pušenje, pretilost), komorbiditeti (npr. osteoporoza, upalne reumatske bolesti, manifestne sarkopenije i osteosarkopenije), prijašnje predadultne deformacije kralježnice (npr. idiopatska juvenilna ili adolescentna skolioza), čimbenici vezani uz profesiju (npr. ponavljajuća sagibanja i teški fizički posao, dugotrajno sjedenje, vibracije) te psihosocijalni čimbenici (stres, anksioznost, depresija ili poremećaji spavanja).⁶ Vrlo je važno ne zanemariti atipične simptome kao što su noćna bol, povišena tjelesna temperatura ili mršavljenje koji mogu ukazivati na malignu bolest ili drugo ozbiljno

stanje koje zahtijeva dodatnu i žurnu dijagnostičku obradu (tzv. crvene zastave).²⁵

Kvaliteta života bolesnika s deformacijama kralježnice utječe na odluku o liječenju. Procjenjuje se na temelju informacija o boli tijekom različitih aktivnosti, može li i koliko dugo stajati ili hodati, može li provoditi uobičajene aktivnosti svakodnevnog života, kako bolesnik percipira sebe i svoj izgled i kako to utječe na njegovo mentalno zdravlje, odnosno sveukupno funkcioniranje. Postoje validirani upitnici za kvantitativnu procjenu kvalitete života koji mogu biti korišteni i u praćenju tih bolesnika. Najčešće se koriste *Oswestry Disability Index* (ODI) i *Scoliosis Research Society-22*, iako se mogu primijeniti i neki generički upitnici, npr. *Short-Form-36* (SF-36). Kvaliteta života u bolesnika sa skoliozom može ostati stabilna tijekom više desetljeća, u nekih bolesnika može opadati postupno, ali ima slučajeva naglog pogoršanja kroz nekoliko tjedana ili mjeseci sa značajnim pogoršanjem deformacija, boli i onesposobljenosti.³¹

Slikovna dijagnostika skolioza i kifoza u odraslih

Slikovna dijagnostika deformacija kralježnice, a nakon kliničkog pregleda, uključuje standardne radiogramе, kompjutoriziranu tomografiju (CT), magnetsku rezonanciju (MR) te mijelografiju u kombinaciji s CT-om odnosno MR-mijelografiju.^{32,33} Usprkos razvoju modernih dijagnostičkih metoda, kod dijagnostike i analize deformiteta kralježnice standardni radiogrami ostaju zlatni standard. Standardni radiogrami rade se u dvije projekcije, anteroposteriornoj i lateralnoj.³⁴ Preporučuje se učiniti cjelovitu snimku kralježnice od prvoga vratnog do petoga sakralnog kralješka (orto-snimka) radi bolje procjene stupnja deformiteta te preciznijeg mjerenja. Mjerenje kutova pri procjeni stupnja deformacija puno je točnije na snimkama u stojećem položaju. Primjenom standardnih radiograma možemo postaviti dijagnozu te klasificirati stupanj deformiteta, mjeriti kutove angulacije kralježnice i zdjelice i to je metoda izbora za praćenje progresije deformiteta i rezultata liječenja (slika 1). Na tim snimkama mogu se izmjeriti spinopelvični parametri i zakrivljenost kralježnice kao što su: sagitalna vertikalna os (SVO), koronalna vertikalna os (CVA), zdjelična incidencija (PI), otklon zdjelice (PT), sakralni nagib (SS), lumbalna lordoza (LL) i torakalna kifoza (TK). Na temelju ovih izmjera određujemo tip kralježnice po Rousollyju i ustanovljujemo stupanj i tip deformacije (slika 2), (slika 3). Kod interpretacije snimaka bitno je analizirati susjedne segmente, stupanj zavojitosti (primarni, sekundarni; strukturalni ili nestrukturalni), stupanj angulacije za koronalne deformacije (metoda mjerenja kuta po Cobbu – deformacije >30° smatraimo značajnima), stupanj rotacije kralješka (metoda Nash-Moe) i duljinu samog deformiteta u koronalnoj i sagitalnoj ravnini (prema sistemu Lenka ili King). Kod

analize bitno je odrediti vrh deformacije (kralježak koji ima najveći odmak u stranu od središnje sakralne vertikalne linije) i rubne kralješke (kralješki koji imaju najveći stupanj rotacije). Neutralni kralježak je prvi kralježak koji nije rotiran, u neutralnom je položaju i uvijek je smješten bliže rubnim kralješcima nego vrhu, dok se stabilnim kralješkom smatra onaj koji je smješten najbliže središnjoj sakralnoj vertikalnoj liniji. Na vrhu deformacije načelno se vide najveće degenerativne promjene u području i.v. diska, rotacija i lateralna subluksacija, kao i osteofiti koji nastaju kao odgovor na segmentalnu nestabilnost. Za bolju procjenu funkcije dinamičkih vertebralnih segmenata moguće je učiniti funkcijske snimke u antefleksiji, retrofleksiji i laterofleksiji za dokaz eventualnog instabiliteta uslijed pomaka kralješka. Po Robinu i suradnicima godišnja progresija degenerativnih skolioza je 1,6° – 2,4° uz pogrešku mjerenja od 5°, pa se kontrolni radiogram preporučuje u razdobljima ne češćima od četiri do pet godina kako rezultati mjerenja ne bi ušli u raspon pogreške samog mjerenja.^{32,33}

CT i MR su dopunske metode u slučaju kada se sumnja na koštane ili neurološke uzroke deformiteta. Prednost CT-a je mogućnost trodimenzionalnih rekonstrukcija cijele kralježnice, dok je njegov nedostatak velika doza zračenja (slika 4). Mijelografija kao kontrastna, invazivna pretraga može nam pomoći u boljem prikazu spinalnog kanala, duralne vreće i medule te neuralnih struktura. Preporučuje se u nastavku pretrage učiniti postkontrastni CT za bolju vizualizaciju struktura (slika 5). MR mijelografija je neinvazivna pretraga bez upotrebe kontrastnog sredstva koja nam također pomaže u boljoj vizualizaciji neuralnih struktura. Slabiji je prikaz okolnih, prvenstveno koštanih struktura^{35,36} (slika 6).

Ovdje se moraju spomenuti asimptomatski bolesnici, dakle oni s nalazima deformacija na prikazima slikovnih metoda. Naime, iako takvi bolesnici zahtijevaju određene mjere, prvenstveno one preventivne, prilikom obrade, a napose aktivnog liječenja u obzir treba uzeti sve parametre, prvenstveno one kliničke, a ne samo rezultate slikovnih prikaza.³⁷

Konzervativno liječenje deformacija kralježnice u odraslih

Konzervativno liječenje deformacija kralježnice u odraslih osoba ovisi prvenstveno o uzroku ili uzročima deformacije, ali i o tipu i vrsti deformacije, odnosno biomehaničkim poremećajima koji utječu na statiku i dinamiku kako kralježnice tako i cijelog tijela, o težini kliničke slike, uključujući eventualnu zahvaćenost neuralnih struktura, te o dobi i pridruženim bolestima. Primjenjuju se poznati klinički principi i smjernice koje najčešće obuhvaćaju medikamentno liječenje, ciljanu fizikalnu terapiju, terapijske vježbe, ali i druge modalitete koji mogu doprinijeti smanjenju ili

uklanjanju tegoba kao što su prirodni ljekoviti činitelji (primjerice hidroterapija ili balneoterapija).^{38,39} Uz simptomatsko liječenje lijekovi koji se koriste ovisit će o podležućoj bolesti (npr. lijekovi za liječenje osteoporoze ili upalnih reumatskih bolesti).

Terapijske vježbe

Temelj konzervativnoga liječenja kod deformacija kralježnice u odraslih čine terapijske vježbe.⁴⁰ Danas su razvijeni različiti koncepti terapijskih vježbi, a prilagođavaju se vrsti, tipu i stanju deformacije uvažavajući kako medicinske tako i biološke te psihosocijalne čimbenike svakog bolesnika ponaosob. Načelno, kod skolioza u odraslih osoba temeljni principi vježbanja zasnivaju se na torakalnom disanju ekspiratornog tipa, vježbama jačanja trbušnih mišića u sjedećem, polusjedećem i ležećem položaju, vježbama jačanja mišića leđnih ekstenzora, vježbama istezanja kvadratnoga lumbalnog mišića koji je skraćen na strani konkavite- ta, istezanja aduktornih i mišićja stražnje lože natkoljenice, te vježbama održanja/poboljšanja mobilnosti vertebralnih dinamičkih segmenata kralježnice. Uz prethodno, hoće li se prioritet dati simetričnim ili asimetričnim vježbama ovisi i o tome je li deformacija dijelom ili potpuno fiksirana. Tako je kod fiksirane deformacije naglasak na vježbama istezanja mišićja udubljene strane te vježbama jačanja mišićja izbočene strane, dok kod nefiksirane skolioze provodimo simetrične vježbe mišićnih skupina u ravnoteži između snage, jakosti i elastičnosti.⁴¹ Kod kifoze temeljna načela terapijskih vježbi zasnivaju se na pasivnim i aktivnim principima. Ležanje na trbuhu s povišenim jastukom odnosno korekcija kifotične krivine u ležećem položaju preko reklinacijskog oslonca (lopte, savijenog ručnika i sl.) jesu pasivni principi. Aktivni principi zasnivaju se na terapijskim vježbama koje za cilj imaju istezanje mišića prednjeg zida prsnog koša, aktivno istezanje kralježnice u aksijalnoj osovini – vježbe u visu, istezanje stražnje lože mišića natkoljenice. Istodobno se rade vježbe korekcije pojačane lumbalne lordoze istezanjem trbušnih mišića uz skraćivanje paravertebralnih te konačno vježbe elastičnog razgibavanja kralježnice u cjelini. Vježbe se izvode u ležećem stavu, četveronoške te u stojećem stavu. Posebnu pažnju treba posvetiti vježbama disanja, s krajnjim ciljem sprječavanja razvoja respiratorne insuficijencije.⁴² Hiperlordoza lumbalne kralježnice može biti pridružena deformacija kifotičnoj deformaciji kralježnice, ali i izolirana deformacija neovisno o strukturi torakalne kralježnice. Pasivni principi obuhvaćaju ležanje na trbuhu s postavljenim jastukom ispod trbuha te ležanje na leđima uz poluflektirane kukove i koljena. Kod hiperlordoze nalazimo skraćenu i napetu muskulaturu ekstenzora trupa (*m. quadratum lumborum* i *mm. erector spine*) te fleksora kukova (*m. iliopsoas*) pa je sukladno tomu navedene mišiće potrebno istezati, dok s druge strane imamo oslabljene trbušne mišiće i

ekstenzore kuka koje, dakle, treba ojačavati. Uz navedene vježbe potrebno je provoditi i vježbe pravilnog položaja zdjelice.⁴²

Uz terapijsko vježbanje možemo primjenjivati i tehnike masaže, manualne terapije, tehnike trakcije uz balneoterapiju i hidroterapiju. No, navedene su metode većinom potpora terapijskom vježbanju, jer se u praksi najčešće provode sporadično te imaju kratkotrajan učinak na liječenje osoba s deformacijama kralježnice.

Fizikalna terapija kod deformacija kralježnice u odraslih

U kliničkoj praksi, uz terapijske vježbe, primjenjujemo različite metode fizikalne terapije i to prvenstveno u osoba koje uz deformacije kralježnice imaju bolove u području kralježnice, ali posljedično i u drugim dijelovima tijela, napose nogama. Takvi modaliteti su oni kojima primjenjujemo lokalnu toplinu ili hladnoću, elektroterapiju, ultrazvučnu terapiju, terapiju magnetskim poljima, svjetlosnu terapiju itd. Međutim, problem u objektivnoj ocjeni učinka fizikalne terapije jest mali broj provedenih kliničkih ispitivanja, koja su zbog različite metodologije i pristranosti često teško usporediva. Među elektroterapijskim metodama u simptomatskih bolesnika s deformacijama kralježnice najčešće se koristi transkutana električna živčana stimulacija (engl. kratica TENS).^{38,43} Za učinkovitost elektrostimulacije koja se ponekad apostrofira u liječenju skolioza, napose u odraslih, nema dokaza. Iako primjena pasivnih fizikalno-terapijskih metoda uz kinezioterapijske modele može polučiti veću uspješnost nego primjena pojedinačnog modaliteta, veličinu tog učinka zbog ranije navedenih razloga teško je točno utvrditi.

Deformacije kralježnice u odraslih i sportsko-rekreativne aktivnosti

Provođenjem određenih sportsko-rekreativnih aktivnosti bitno poboljšavamo kvalitetu života koja proizlazi iz znanstveno dokazanih povoljnih učinaka bavljenja sportom i rekreacijom na tjelesno, psihološko i socijalno zdravlje. No, kod osoba s deformacijama kralježnice ipak treba imati na umu promijenjenu statiku i dinamiku kralježnice, ali time više ili manje cijelog tijela te se stoga kod određenih tipova deformacije neki sportovi preporučuju, a pojedini ne.^{44,45} Sportsko-rekreativne aktivnosti prilagođavaju se individualnim obilježjima svakog bolesnika ponaosob, ali imamo i neka načela vezano za osnovne tipove deformacija. Kod deformacije kralježnice s prevladavajućom kifozom, kada je eventualni udio skolioze i rotacije kralježnice mehanički bez bitnog značaja, načelno se preporučuju sve sportsko-rekreativne aktivnosti koje potiču istezanje kralježnice, kao što su: plivanje, jahanje, košarka, badminton, sportovi na skijama, posebice skijaško hodanje, kate u nekim borilačkim vještinama ili ples. Naravno, svi navedeni sportovi mogu imati djelo-

mična ograničenja u slučaju izrazito teške kifoze, gdje postoji znatna ugroza od pada zbog narušene ravnoteže.^{46–48} S druge strane preporučuje se izbjegavati sportove s opasnim i bolnim pokretima za kralježnicu te kod skolioza s većim stupnjem deformacije. Tu spadaju primjerice svi sportovi koji uključuju bacanja i padove (judo, hrvanje i sl.), preskoci, skokovi i salto u gimnastici, trčanje na srednje i duge pruge, intenzivni treninzi s velikim vanjskim opterećenjima i napreznjima kao što je dizanje utega⁴⁹, ali i tzv. jednostrani sportovi, primjerice mačevanje, tenis, atletske discipline koje uključuju izbačaj jednom rukom.^{50,51} Kod deformacija kralježnice sa skoliozom potreban je veći oprez u pristupu bavljenju sportsko-rekreativnim aktivnostima, jer je skolioza sama po sebi deformacija u sve tri ravnine, što je uz stupanj skolioze bitno za izbor takvih aktivnosti. Kod blažih stupnjeva skolioze, do 10 – 20 stupnjeva, nema bitne zapreke za bavljenje određenom sportsko-rekreativnom aktivnosti te se preporučuje svaka takva aktivnost ako osoba osjeća psihofizičku ugodu. Kod skolioza s većim stupnjevima deformacije ne preporučuju se sportovi koji izazivaju dodatna opterećenja na vršnim konveksnim područjima, primjerice vježbe u teretani s utezima (prekomjerno opterećenje može dovesti do razvoja hernija i.v. diska i potencijalnog pogoršanja skolioze), gimnastika (zbog naglih pokreta), trčanje na srednje i duge staze. Za razliku od svih prije navedenih sportskih i rekreativnih aktivnosti, dvije aktivnosti koje se posebice preporučuju jesu nordijsko (skandinavsko) hodanje i biciklizam, koje imaju povoljne biomehaničke učinke. Kod bicikliranja, naravno pod uvjetom pravilnog pozicioniranja na konstrukciji bicikla (i sobnog), a bez izražena kifotičnog stava, učvršćujemo miškulaturu cijelog tijela uz istodobnu zaštitu zglobova nogu poradi zatvorenog kinematičkog lanca. Nordijsko hodanje smatra se rekreacijom bez ograničenja, jer je hodanje samo po sebi najprirodnije fiziološko kretanje čovjeka. Povoljan efekt nordijskog hodanja očituje se izvrsnim kardiorespiratornim i cirkulacijskim učincima, ali i onima povezanim s ravnotežom i koordinacijom, pa sve do vrlo povoljnoga biomehaničkog učinka na udove i trup, odnosno time i na kralježnicu kroz postizanje praktičke istodobnosti učinaka snaženja i fleksibilnosti kralježnice kroz laganu kontrarotaciju gornjeg/donjeg dijela kralježnice, a bez prekomjernih i naglih kretnji.^{52,53} Osobe s deformacijom kralježnice veći dio dana provode ipak u sjedećem ili ležećem (spavanje) položaju, kao i potrebnim uspravnim radnim položajima ovisno o zanimanju, te je stoga potrebno obratiti pažnju na ergonomične položaje tijela. U edukaciji i ergonomske prilagodbi važno je da osoba prilikom rada nema flektiranu kralježnicu, inkliniranu zdjelicu u odnosu na osovinu kralježnice i osovine natkoljeničnih i koljeničnih zglobova, prekomjernu antepulziju u ramenima, ekstenziju u lakatnim zglobovima, prekomjernu fleksiju i devijaciju u ručnim zglobovima, itd.

Deformacije kralježnice i ortopedski pomagala

Pri izboru upotrebe pojedinih ortopedskih pomagala treba imati u vidu postojanje deformacije kralježnice same po sebi, ali i činjenicu da promjena statike zdjelice i nogu utječe i na promjene osovine kralježnice i može izazvati deformacije kralježnice koje ranije nisu postojale. Primjena spinalnih ortoza, torakolumbosakralnih ili lumbosakralnih, indicirana je samo u onih odraslih osoba s deformacijom kralježnice koje imaju i pridružene bolne sindrome. Preporuka je u tom slučaju da se ortoza nosi toliko koliko je potrebno vrijeme do regresiranja bolnog sindroma, ali ipak uz određene mjere opreza glede trajanja nošenja, a zbog potencijalno negativnih učinaka u smislu hipotrofije/atrofije mišića i uvijek u kombinaciji s vježbanjem. Iako se kod deformacija kralježnice bez prisutnosti bolnog sindroma ne preporučuje upotreba spinalnih ortoza, iznimke mogu biti osobe koje po naravi svog posla imaju izrazita opterećenja kralježnice ili trbušnog zida. Kod deformacija kralježnice s narušenom ravnotežom i koordinacijom preporučuje se uporaba štapa ili štaka, s tim da je naglasak prilikom upotrebe štaka prvenstveno na sprječavanju padova, a manje na samom rasterećenju. Kod statičkih i dinamičkih poremećaja nogu (skraćena, pareze i sl.), a koji izazivaju biomehaničke promjene i na kralježnici, može se preporučiti neko od pomagala iz područja ortotike nogu, od ortopedskih cipela do pojedinih ortoza koje obuhvaćaju po potrebi zglobove kuka, koljena, nožnog zgloba te stopalo, te će se time pomoći u prevenciji i smanjenju simptoma deformacija kralježnice.¹⁹ Takva pomagala mogu biti statička ili dinamička, a koja će biti primijenjena ovisi od vrste i težine funkcionalnog ispada noge ili pojedinog dijela noge.

Operacijsko liječenje deformacije kralježnice u odraslih

Operacijsko liječenje deformacija kralježnice u odraslih s ciljem korekcije poremećaja držanja jest uspješno, ali i opterećeno visokim postotkom komplikacija. Cilj operacijskog liječenja jest postići zadovoljavajuću korekciju sagitalne i koronalne osovine kralježnice, adekvatnu dekompresiju duralne vreće i korjenova živaca uz postizanje što bolje funkcije kralježnice i tjelesne neovisnosti o tuđoj pomoći. U svakoj takvoj operaciji razlikujemo četiri zasebna postupka: korekcija deformacije, fiksacija, spondilodeza i dekompresija korjenova živaca ili duralne vreće. Korekcija deformacije provodi se prednjim pristupom na razini intervertebralnih prostora (interkorporalna fuzija s lordozacijskim umetkom) ili na razini trupa kralješka umetanjem zamjenskog kralješka (engl. *vertebral body replacement* – VBR). U stražnjem pristupu korekcija deformacije je moguća Smith-Petersenovim osteotomijama (SPO) na više vertebralnih segmenata, pedikularnom subtrakcijskom osteotomijom (PSO) na

jednoj ili dvije razine ili resekcijom pedikla s trupom i susjednoga intervertebralnog diska (PSO+). Fiksacija se provodi sa svrhom zadržavanja postignute korekcije deformacije. Najčešće se radi stražnja fiksacija pedikularnim vijcima i povezanjem longitudinalnim šipkama koje modeliramo prema fiziološkim krivinama, dok se prednja fiksacija provodi samo na dva ili tri segmenta na mjestu prethodne VBR. Spondilodeza je postupak postavljanja kosti (autogene, alogene ili aloplastične) na stražnje elemente ili u interkorporalne prostore sa svrhom intersegmentalnoga koštanog povezivanja (artrodeza, fuzija). Ukoliko se to ne učini moguće je rasklimavanje vijaka ili pucanje šipki postavljenih u postupku. Dekompresija duralne vreće ili korjenova živaca potrebna je ukoliko postoji kompresivni neurokirurški supstrat. Ovo je postupak uklanjanja pritiska vezivnog tkiva koje pritišće neuralne strukture, a prethodno je verificiran MSCT ili MR snimanjem. Zbog korištenja više kirurških postupaka u više razina, operacije deformacija kralježnice su najduže i najkompleksnije od svih vrsta operacija kralježnice. Produženje vremena operacije povećava operacijske rizike te ove kompleksne operacije ponekad razdijelimo u više manjih operacija.^{54–56} Ipak kirurške komplikacije nisu tako rijetke: infekcija rane, lezija duralne vreće, primarna i sekundarna klimavost implantata, prijelom ili kifoza susjedne razine iznad kraja spondilodeze (engl. *proximal junction kyphosis* – PJK). Prema literaturi učestalost kirurških komplikacija nastaje i u do 40% tih operacija. Ove komplikacije zahtijevaju nove operacije kojima se popravljaju novonastala stanja.^{55,57} Osim kirurških komplikacija mogući su i poremećaji funkcije vitalnih organa: infarkt miokarda, cerebralna ishemija, respiratorna insuficijencija, renalna insuficijencija i druge, uz naravno ostale rizike kao što su primjerice infekcije. U planiranju liječenja svakom bolesniku treba zasebno procijeniti očekivane dobiti i rizike, te u suradnji s bolesnikom i njegovom obitelji donijeti odluku o liječenju.^{58–60}

Postoperativna rehabilitacija nakon kirurških zahvata zbog deformacije kralježnice u odraslih

Glavni cilj rehabilitacijskog programa nakon kirurških korekcija deformacija kralježnice jest oporavak bolesnika do pune funkcije što je ranije moguće bez kompromitacije integriteta kirurške intervencije, odnosno, u konačnici poboljšanje kvalitete života prilikom izvođenja aktivnosti dnevnog života. Nakon operacija na kralježnici zbog deformacija u odraslih osoba načelno se ne očekuje smanjenje ili progresija deformacije.⁶¹ U postoperativnom razdoblju rana mobilizacija je ključni čimbenik u prevenciji dekondicioniranja i minimaliziranja drugih sekundarnih morbiditeta. Postoperativna primjena i duljina korištenja ortoze temelji se na stabilnosti osteosintetskog materijala. Na pose je važna prevencija kontraktura koje se mogu

razviti zbog smanjene mobilnosti te edukacija bolesnika oko provođenja aktivnosti dnevnog života za vrijeme nošenja ortoze i postupno uvođenje vježbi za kondicioniranje kada se postigne stabilnost kralježnice. Potrebno je izbjegavati prekomjerna opterećenja u području cijeljenja za vrijeme provođenja vježbi snaženja i vježbi opsega pokreta.^{61,62}

Zaštita kralježnice u ranom postoperativnom periodu i pravovremeno uključivanje vježbi, uz poštivanje osteointegracije i faza remodeliranja kosti, važni su principi postoperativne rehabilitacije. Proces osteointegracije značajno određuje tijek postoperativne rehabilitacije, pri čemu je potrebna dobra suradnja operatera i rehabilitacijskog tima. Osteointegracija je izravna funkcionalna i strukturna poveznica između živoga koštanog tkiva i nosive površine implantata. Smatra se da je proces osteointegracije završen kada više nema pomicanja između implantata i kosti, čime je implantat trajno ugrađen u kost. Osteogeneza predstavlja proces formiranja nove kosti oko implantata, a remodeliranje kosti oko implantata može potrajati i do jednu godinu, a taj proces mora biti podržan rehabilitacijskim programom. Ukoliko bi rehabilitacijski program bio preintenzivan prije završetka osteointegracije, može doći do razlabavljenja osteosintetskog materijala.^{61,62} S druge strane, kod koštane fuzije pokret je neophodan za ubrzanje cijeljenja fuzije. Primjena opterećenja na područje fuzije može se započeti tri mjeseca postoperativno, a intenzivnije aktivnosti nakon šest mjeseci.⁶² Posebno je važan koncept stabilizacije muskulature trupa („core“ muskulature). On se odnosi na snaženje duboke muskulature kralježnice i muskulature zdjelice. Cilj stabilizacijskih vježbi jest snaženje ključnih mišića i omogućavanje prijenosa opterećenja iz gornjeg u donji dio tijela formiranjem mišićnog korzeta. Osim snaženja specifičnih mišićnih grupa kralježnice i zdjelice važno je jačati i mišiće korijenskih zglobova, što se može postići uključivanjem aktivnosti kao što su plivanje i šetnja.⁶² Područje između fuzioniranog i neoperiranog segmenta kralježnice može biti potencijalni izvor boli i kifoze zbog nejednake distribucije sila u sagitalnoj ravnini. Preoperativna atrofija multifidusa povezana je s postoperativnim sagitalnim otklonom i progresijom kifoze. Ispravna aktivacija mišića može pomoći u stabilizaciji kralježnice i prevenciji razvoja ove komplikacije. Fuzija u području lumbalnog segmenta kralježnice nepovoljno utječe na snagu ekstenzorne muskulature i balans između ekstenzora i fleksora trupa. Uobičajeno su ekstenzori trupa snažniji od fleksora iako je kod degenerativnih promjena snaga lumbalnih ekstenzora smanjena. Nakon spinalne fuzije disbalans između ekstenzora i fleksora trupa perzistira ili je čak povećan. Jačina tog disbalansa neće se oporaviti spontano s dnevnim aktivnostima, iako se bol i onesposobljenost oporavljaju nakon operativnog zahvata. Dekondicioniranje uslijed prolongirane imobilizacije i smanjene snage muskulature trupa te strah od pokreta mogu pridonijeti onesposobljenosti i lošijoj kvaliteti života.⁶¹

Zbog slabije kvalitete do sada provedenih istraživanja rehabilitacijskih postupaka nakon operativnih zahvata zbog deformacija kralježnice nema standardiziranih rehabilitacijskih protokola temeljenih na dokazima. Ipak, rezultati dosadašnjih istraživanja daju nam pravo za upute o primjeni metoda fizikalne medicine i rehabilitacije, kojima se može smanjiti bol i bolje i brže pozitivno utjecati na oporavak funkcionalne sposobnosti.^{61,63,64}

Zaključno, ovim smo radom željeli dati pregled suvremenih spoznaja, odnosno ukazati na važnost te na mogućnosti dijagnosticiranja i liječenja, kao i postoperativne rehabilitacije u bolesnika s deformacijama kralježnice u odrasloj dobi, koje su relativno česte, ali isto tako i zanemareni dio u sveukupnoj patologiji, napose starije dobi. Pravovremenim dijagnosticiranjem i liječenjem danas možemo postići dobre rezultate i poboljšati kvalitetu života tih bolesnika.

INFORMACIJA O SUKOBU INTERESA

Autori nisu deklarirali sukob interesa relevantan za ovaj rad.

INFORMACIJA O FINANCIRANJU

Za ovaj članak nisu primljena financijska sredstva.

DOPRINOS AUTORA

KONCEPCIJA ILI NACRT RADA: SG, TSLV, NK, FG, VB, DZ, NI, BB

PRIKUPLJANJE, ANALIZA I INTERPRETACIJA PODATAKA: SG, TSLV, TN, NK, PM, FG, VB, KH, NI, DS, VAD

PISANJE PRVE VERZIJE RADA: TSLV, DP, TN, NK, PM, KH, DS, VAD

KRITIČKA REVIZIJA: SG, TSLV, DP, FG, BB

LITERATURA

1. Good CR, Auerbach JD, O'Leary PT, Schuler TC. Adult spine deformity. *Curr Rev Musculoskelet Med.* 2011;4(4):159–67.
2. Diebo BG, Shah NV, Boachie-Adjei O, Zhu F, Rothenfluh DA, Paulino CB i sur. Adult spinal deformity. *Lancet.* 2019;394(10193):160–72.
3. Kebaish KM, Neubauer PR, Voros GD, Khoshnevisan MA, Skolasky RL. Scoliosis in adults aged forty years and older: prevalence and relationship to age, race, and gender. *Spine.* 2011;36(9):731–6.
4. Diebo BG, Lavian JD, Murray DP, Liu S, Shah NV, Beyer GA. The impact of comorbid mental health disorders on complications following adult spinal deformity surgery with minimum 2-year surveillance. *Spine.* 2018;43(17):1176–83.
5. Grazio S, Bašić Kes V, Grgurević L, Perović D, Schnurrer Luke Vrbanić T, Kovač Z i sur. Novosti u etiopatogenezi, dijagnostici i liječenju bolesnika s degenerativnim promjenama intervertebralnog diska slabinskog dijela kralježnice. *Liječ Vjesn.* 2021;143:63–77.
6. Bhatnagar SB, Azuh O, Knopp HE. Lumbar degenerative disease. U: Frontera WR, Silver JK, Rizzo TD, ur. *Essentials of Physical Medicine and Rehabilitation.* Philadelphia: Elsevier; 2019, str. 244–6.
7. Wong E, Altaf F, Oh LJ, Gray RJ. Adult Degenerative Lumbar Scoliosis. *Orthopaedics.* 2017;40(6):930–9.
8. Duval-Beaupère G, Schmidt C, Cosson P. A Barycentremetric study of the sagittal shape of spine and pelvis: the conditions required for an economic standing position. *Ann Biomed Eng.* 1992;20(4):451–62.
9. Steinmetz MP, Benzel EC, ur. *Benzel's Spine Surgery: techniques, complication avoidance, and management.* 4. izd. Philadelphia: Elsevier; 2017, str. 2136.
10. Roussouly P, Gollogly S, Berthonnaud E, Dimnet J. Classification of the normal variation in the sagittal alignment of the human lumbar spine and pelvis in the standing position. *Spine.* 2005;30(3):346–53.
11. Schwab F, Patel A, Ungar B, Farcy JP, Lafage V. Adult spinal deformity-postoperative standing imbalance: how much can you tolerate? An overview of key parameters in assessing alignment and planning corrective surgery. *Eur Spine J.* 2010; 35(25):2224–31.
12. Kuntz C Ath, Levin LS, Ondra SL, Shaffrey CI, Morgan CJ. Neutral upright sagittal spinal alignment from the occiput to the pelvis in asymptomatic adults: a review and resynthesis of the literature. *J Neurosurg Spine.* 2007;6(2):104–12.
13. Glassman SD, Bridwell K, Dimar JR, Horton W, Berven S, Schwab F. The impact of positive sagittal balance in adult spinal deformity. *Spine.* 2005;30(18):2024–9.
14. Mehta VA, Amin A, Omeis I, Gokaslan ZL, Gottfried ON. Implications of spinopelvic alignment for the spine surgeon. *Neurosurgery.* 2012;70(3):707–21.
15. Le Huec JC, Thompson W, Mohsinaly Y, Barrey C, Faundez A. Sagittal balance of the spine. *Eur Spine J.* 2019;28(9):1889–905.
16. Rothenfluh DA, Mueller DA, Rothenfluh E, Min K. Pelvic incidence-lumbar lordosis mismatch predisposes to adjacent segment disease after lumbar spinal fusion. *Eur Spine J.* 2015;24(6):1251–8.
17. Marty-Poumarat C, Scattin L, Marpeau M, Garreau de Loubresse C, Aegerter P. Natural history of progressive adult scoliosis. *Spine.* 2007;32(11):1227–34.
18. Ploumis A, Transfeldt EE, Denis F. Degenerative lumbar scoliosis associated with spinal stenosis. *Spine J.* 2007;7(4):428–36.
19. *Kauzlarčić N i sur.* Ortopedska pomagala. Zagreb: Društvo za protetiku i ortotiku – ISPO Croatia; 2018.
20. Schwab FJ, Smith VA, Biserni M, Gamez L, Farcy JPC, Pagala M. Adult scoliosis: a quantitative radiographic and clinical analysis. *Spine.* 2002;27(4):387–92.
21. Glassman S, Berven S, Bridwell K, Horton W, Dimar JR. Correlation of radiographic parameters and clinical symptoms in adult scoliosis. *Spine.* 2005;30(6):682–8.
22. Ames CP, Scheer JK, Lafage V, Smith JS, Bess S, Berven SH i sur. Adult spinal deformity: epidemiology, health impact, evaluation, and management. *Spine Deform.* 2016;4:310–22.
23. Grubišić F, Skala Kavanagh H, Doko I, Kanižaj A, Mijačička L, Grazio S. Što utječe na indeks disanja i Schoberovu mjeru u bolesnika s ankilozantnim spondilitisom i aksijalnim spondiloartritisom? *Fiz Rehabil Med.* 2016;28(1–2):264–5.
24. Grubišić F, Grazio S, Balenović A, Nemčić T, Kusić Z. Osteoporosis, spinal mobility and chest expansion index in patients with ankylosing spondylitis. *Coll Antropol.* 2014;38:63–8.
25. Balague F, Schindler M, Genevay S. Low back pain. U: Bijlsma JWJ, Hachulla E, ur. *Eular Textbook on Rheumatic Diseases.* London: BMJ Publishing Group Ltd; 2015, str. 957–61.
26. Grazio S, Koršić M, Jajić I. Prevalence of vertebral fractures in an urban population in Croatia aged fifty and older. *Wien Klin Wochenschr.* 2005;117:42–4.

27. Mikula AL, Hetzel SJ, Binkley N, Anderson PA. Validity of height loss as a predictor for prevalent vertebral fractures, low bone mineral density, and vitamin D deficiency. *Osteoporos Int.* 2017;28(5):1659–65.
28. Grazio S, Kusić Z, Cvijetić S, Grubišić F, Balenović A, Nemčić T i sur. Relationship of bone mineral density with disease activity and functional ability in patients with ankylosing spondylitis: a cross-sectional study. *Rheumatol Int.* 2012;32:2891–8.
29. Butendieck RR, Maya JJ. Ankylosing Spondylitis. U: Frontera WR, Silver JK, Rizzo TD, ur. *Essentials of Physical Medicine and Rehabilitation*. Philadelphia: Elsevier; 2019, str. 664–8.
30. Byram K, Chinratannalab S, Sergeant J. Rheumatoid Arthritis. U: Frontera WR, Silver JK, Rizzo TD, ur. *Essentials of Physical Medicine and Rehabilitation*. Philadelphia: Elsevier; 2019, str. 876–80.
31. Hey LA. Scoliosis in the adult. Up to date [Internet]. Dostupno na: https://www.uptodate.com/contents/scoliosis-in-the-adult?search=scoliosis%20adult&source=search_result&selectedTitle=1~150&usage_type=default&display_rank=1. Pristupljeno: 15. siječnja 2022.
32. Kim H, Kim HS, Moon ES, Yoon CS, Chung TS, Song HT i sur. Scoliosis imaging: what radiologists should know. *Radiographics.* 2010;30:1823–42.
33. Malfair D, Flemming AK, Dvorak MF, Munk PL, Vertinsky AT, Heran MK i sur. Radiographic evaluation of scoliosis: review. *AJR.* 2010;194:8–22.
34. Beuerlein MJ, Raso VJ, Hill DL, Moreau MJ, Mahood JK. Changes in alignment of the scoliotic spine in response to lateral bending. *Spine.* 2003;28:693–8.
35. Inoue M, Minami S, Nakata Y, Otsuka Y, Takaso M, Kitahara H i sur. Preoperative MRI analysis of patients with idiopathic scoliosis: a prospective study. *Spine.* 2005;30:108–14.
36. Barnes PD, Brody JD, Jaramillo D, Akbar JU, Emans JB. Atypical idiopathic scoliosis: MR imaging evaluation. *Radiology.* 1993;186:247–53.
37. DePalma MJ, Ketchum JM, Saullo T. What is the source of chronic low back pain and does age play a role? *Pain Med.* 2011;12(2):224–33.
38. Grazio S, Čurković B, Vlak T, Bašić Kes V, Jelić M, Buljan D i sur. Dijagnostika i konzervativno liječenje križobolje: pregled i smjernice Hrvatskoga vertebralnog društva. *Acta Med Croat.* 2012;66:259–94.
39. Grazio S, Perović D, Skala Kavanagh H, Vlak T, Schnurrer Luke Vrbanić T, Grubišić F i sur. Smjernice za dijagnostiku i liječenje bolesnika s vratoboljom – 2. dio. *Liječ Vjesn.* 2021; 143:327–48.
40. Grazio S, Grgurević L, Vlak T, Perić P, Nemčić T, Schnurrer Luke Vrbanić T i sur. Medicinske vježbe za bolesnike s križoboljom. *Liječ Vjesn.* 2014;136:278–90.
41. O'Keefe JH, Franklin B, Lavie CJ. Exercising for health and longevity vs peak performance: different regimens for different goals. *Mayo Clin Proc.* 2014;89(9):1171–5.
42. Kolac M. Deformacije kralježnice – kifoza i lordoza. [Internet]. Dostupno na: <https://www.fitness.com.hr>. Pristupljeno: 11. siječnja 2022.
43. Grazio S, Bašić Kes V, Zadravec D, Houra K, Grgurević L, Nemčić T i sur. Smjernice za dijagnostiku i liječenje bolesnika s vratoboljom – 1. dio. *Liječ Vjesn.* 2021;143:143–62.
44. Jagodić Z. 5 najboljih aktivnosti za starije ljude za održavanje vitalnosti i zdravlja. [Internet]. Dostupno na: <https://www.fitness.com.hr>. Pristupljeno: 20. ožujka 2021.
45. Vrbanc D. Aktivnosti i vježbe za starije osobe. [Internet]. Dostupno na: www.krenizdravo.hr. Pristupljeno: 18. veljače 2020.
46. Grubišić F, Grazio S, Znika M. Sportsko-rekreativne aktivnosti kao oblik funkcionalnog liječenja bolesnika s ankilozantnim spondilitisom. *Acta Med Croat.* 2007;61(Supl 1):57–61.
47. Zaina F, Donzelli S, Lusini M, Minnella S, Negrini S. Swimming and spinal deformities: a cross-sectional study. *J Pediatr.* 2015;166(1):163–7.
48. Wasse LK, Sunderland C, King JA, Miyashita M, Stensel DJ. The influence of vigorous running and cycling exercise on hunger perceptions and plasma acylated ghrelin concentration in lean young men. *Appl Physiol Nutr Metab.* 2013;38(1):1–6.
49. Jurdana H, Mokrović H, Legović D, Šantić V, Gulan G, Boschi V. Križobolja i ozljede malih zglobova te ligamentarno-mišićnog aparata lumbalne kralježnice u športaša. *Medicina.* 2007;43:234–40.
50. Harding AT, Weeks BK, Lambert C, Watson SL, Weis LJ, Beck BR. Exploring thoracic kyphosis and incident fracture from vertebral morphology with high-intensity exercise in middle-aged and older men with osteopenia and osteoporosis: a secondary analysis of the LIFTMOR-M trial. *Osteoporos Int.* 2021;32(3):451–65.
51. Schiller JR, Ebersson CP. Spinal deformity and athletics. *Sport Med Arthrosc Rev.* 2008;16(1):26–31.
52. Eagan MS, Sedlock DA. Kyphosis in active and sedentary postmenopausal women. *Med Sci Sports Exerc.* 2001;33(5):688–95.
53. Severijns P, Moke L, Overbergh T, Beaucauge-Gauvreau E, Ackermans T, Desloovere K i sur. Dynamic sagittal alignment and compensation strategies in adult spinal deformity during walking. *Spine J.* 2021;21(7):1059–71.
54. Smith JS, Shaffrey CI, Bess S. Recent and emerging advances in spinal deformity. *Neurosurgery.* 2017;80:S70–S85.
55. Bae J, Lee SH. Minimally invasive spinal surgery for adult spinal deformity. *Neurospine.* 2018;15:18–24.
56. Grabel ZJ, Hart RA, Clark AJ, Park SH, Shaffrey CI, Scheer JK i sur. Adult spinal deformity knowledge in orthopedic spine surgeons: impact of fellowship training, experience, and practice characteristics. *Spine Deform.* 2018;6:60–6.
57. Sherif S, Arlet V. Revision surgery for non-union in adult spinal deformity. *Eur Spine J.* 2020;29:S103–15.
58. Acaroğlu RE, Dede Ö, Pellisé F. Adult spinal deformity: a very heterogeneous population of patients with different needs. *Acta Orthop Traumatol Turc.* 2016;50:57–62.
59. Zygorakis CC, Liu CY, Keefe M. Analysis of national rates, cost, and sources of cost variation in adult spinal deformity. *Neurosurgery.* 2018;82:378–87.
60. de Kleuver M, Faraj SSA, Haanstra TM, Wright AK, Polly DW, van Hooff ML i sur. The Scoliosis Research Society adult spinal deformity standard outcome set. *Spine Deform.* 2021;9: 1211–21.
61. Özyemişçi Taşkıran O. Rehabilitation in adult spinal deformity. *Turk J Phys Med Rehab.* 2020;66:231–43.
62. Canbulat N. Rehabilitation after surgery of the spinal deformity. *Turk Neurosurg.* 2014; 24(Suppl 1):107–14.
63. Eltorai AEM, Daniels AH. Lumbar spine fusion. U: Green A, Hayda R, Hecht A, ur. *Postoperative orthopaedic rehabilitation [e-knjiga]*. Philadelphia: Lippincott; 2018, str. 564–71.
64. Madera M, Brady J, Deily S, McGinty T, Moroz L, Singh D i sur. The role of physical therapy and rehabilitation after lumbar fusion surgery for degenerative disease: a systematic review. *J Neurosurg Spine.* 2017;26:694–704.