

Pristup bolesniku s akutnom perifernom vrtoglavicom

Radobuljac, Katarina; Maržić, Diana; Čuš, Nina; Šepić, Tatjana; Vuletić, Vladimira

Source / Izvornik: **Medicina Fluminensis, 2023, 59, 16 - 31**

Journal article, Published version

Rad u časopisu, Objavljena verzija rada (izdavačev PDF)

https://doi.org/10.21860/medflum2023_292446

Permanent link / Trajna poveznica: <https://um.nsk.hr/um:nbn:hr:184:817745>

Rights / Prava: [Attribution 4.0 International](#) / [Imenovanje 4.0 međunarodna](#)

Download date / Datum preuzimanja: **2025-02-23**



Repository / Repozitorij:

[Repository of the University of Rijeka, Faculty of Medicine - FMRI Repository](#)



Pristup bolesniku s akutnom perifernom vrtoglavicom

The Approach to the Patient with Acute Peripheral Vertigo

Katarina Radobuljac^{1*}, Diana Maržić¹, Nina Čuš¹, Tatjana Šepić¹, Vladimira Vuletić²

¹ Klinički bolnički centar Rijeka, Zavod za audiologiju i fonijatriju, Rijeka, Hrvatska

² Sveučilište u Rijeci, Medicinski fakultet, Katedra za neurologiju, Rijeka, Hrvatska

Sažetak. Vrtoglavica i omaglica jedni su od najčešćih razloga zbog kojih bolesnici traže liječničku pomoć te su uzrok otprilike 3,5 % svih posjeta hitnoj medicinskoj službi. Veoma je bitno prepoznati životno ugrožavajuće vrtoglavice, koje zahtijevaju neposredno zbrinjavanje, te ih razlikovati od „benignih“, samolimitirajućih stanja. Upravo stoga bolesnici s akutnom vrtoglavicom često predstavljaju dijagnostički i terapijski izazov nadležnom liječniku. Aktualan pristup bolesniku s akutnom vrtoglavicom ne uzima u obzir samo kvalitetu simptoma, već stavlja naglasak i na vrijeme nastanka tegoba, trajanje, provokacijske čimbenike, prateće simptome i informacije o potencijalnim prijašnjim epizodama. S obzirom na vrijeme trajanja simptoma i provokacijske čimbenike, akutne vrtoglavice možemo svrstati u tri skupine: akutni (jednokratni) vestibularni sindrom, spontani povratni vestibularni sindrom i izazvani povratni vestibularni sindrom. Akutni vestibularni sindrom (AVS) označava iznenadnu pojavu vrtoglavice koja traje dulje od 24 sata, povezan je s mučninom, povraćanjem, nestabilnošću i nistagmusom, a simptomima su dodatno pogoršani pokretima glave. Razni središnji i periferni uzroci mogu potaknuti nastanak AVS-a, od kojih su najčešći vestibularni neuronitis (VN) i moždani udar stražnje cirkulacije. Kao moćan alat za prepoznavanje perifernog vestibularnog sindroma i moždanog udara u literaturi se zadnjih godina zagovara HINTS (engl. *Head Impulse, Nystagmus, Test of Skew*) plus protokol. Najčešći uzroci perifernog vestibularnog sindroma su benigni paroksizmalni pozicijski vertigo (BPPV), vestibularni neuronitis i Ménièreova bolest. U ovom članku donosimo pregled novijih pristupa koji pomažu u lakšem i bržem razlikovanju „benignih“ od ugrožavajućih oblika vrtoglavica, suvremenog liječenja, kao i pregled najčešćih perifernih vrtoglavica.

Ključne riječi: benigni paroksizmalni pozicijski vertigo; Meniereova bolest; vestibularni neuronitis; vrtoglavica

Abstract. Vertigo and dizziness are among the most common reasons for patients to seek medical help and approximately 3.5 % of all emergency department visits are related to them. The acutely dizzy patient can present a diagnostic and management dilemma for emergency departments and physicians in charge of those patients. Hence, it is of great importance to distinguish the life-threatening conditions, which require acute treatment, from “benign”, self-limiting conditions. While the traditional approach to dizziness relies on “symptom quality” or “type”, the new approach is based on symptom timing, triggers, duration, associated symptoms and patient history. Based on timing and triggers, this new approach divides patients into three key categories: acute vestibular syndrome, spontaneous episodic vestibular syndrome and triggered episodic vestibular syndrome. The acute vestibular syndrome (AVS) is defined as the acute onset of persistent dizziness associated with nausea or vomiting, gait instability, nystagmus, and head-motion intolerance lasting longer than 24 hours. AVS is provoked by a variety of central and peripheral causes, the most common of which are vestibular neuritis and acute stroke (posterior circulation). The HINTS (Head Impulse, Nystagmus, Test of Skew) plus protocol is a powerful tool for distinguishing a possible posterior stroke from peripheral vestibular dysfunction and it has been highly recommended recently. The most common causes of peripheral vertigo are benign paroxysmal positioning vertigo (BPPV), vestibular neuritis and Ménière’s disease. In this article we bring a review of new approaches to vertigo which

***Dopisni autor:**

Katarina Radobuljac, dr. med.

Klinički bolnički centar Rijeka, Zavod za

audiologiju i fonijatriju

Krešimirova ulica 42, 51000 Rijeka, Hrvatska

E-mail: katarina.radobuljac@gmail.com

<http://hrcak.srce.hr/medicina>

contribute to faster and easier differentiation of benign and life-threatening conditions. A review of the most common types of peripheral vertigo is also included.

Keywords: benign paroxysmal positional vertigo; Meniere disease; vertigo; vestibular neuronitis

UVOD

Vrtoglavica, omaglica, nestabilnost, osjećaj propadanja i zanošenje simptomi su koji predstavljaju jednu od najčešćih razloga javljanja liječniku, sveukupne incidencije 20-30 % u općoj populaciji¹. Nadalje, navedeni simptomi uzrokuju otprilike 3,5 % svih posjeta hitnoj medicinskoj službi^{2,3}. Tegobe mogu varirati od iznenadno nastalih do postupnih, simptomi mogu biti jače ili slabije izraženi, trajanja od nekoliko sekundi do nekoliko dana. Upravo zbog širokog spektra manifestiranja, vrtoglavica liječnicima često predstavlja izazov te je nerijetko teško razlikovati životno ugrožavajuću od benigne vrtoglavice. Cilj ovog članka je pregled najnovijih članaka, smjernica i suvremenog pristupa bolesnicima s vrtoglavicom koji pomažu u lakšem i bržem prepoznavanju „benignih“ od ugrožavajućih oblika vrtoglavica, kao i pregled najčešćih perifernih vrtoglavica.

DEFINICIJA VRTOGLAVICE

Vrtoglavica (vertigo) se može definirati kao halucinacijski doživljaj poremećenog prostornog odnosa između okoliša i vlastitog tijela. Manifestira se kao snažna iluzija kretanja bolesnika u prostoru ili predmeta u prostoru oko bolesnika^{4,5}.

Vrtoglavicu u širem smislu bolesnik imenuje kao omaglicu, opću slabost, nestabilnost, zanošenje, propadanje, strah od prostora⁶.

Dok patofiziološku podlogu vrtoglavica u širem smislu najčešće čine poremećaji kardiovaskularnog i respiratornog sustava, panični napadaji, razne intoksikacije i metabolički disbalans, u podlozi prave vrtoglavice najčešće je poremećaj u nekom dijelu sustava za percepciju prostora (spaciocepcija)³. Spaciocepciju čini više osjetila: osjetilo sluha, vida, opipa, proprioceptivno i vestibularno osjetilo⁷.

Vestibularni sustav, glavni neurološki sustav odgovoran za ravnotežu, sastoji se od perifernog vestibularnog aparata u unutarnjem uhu (polukružni

kanali, sakulus i utrikulus), vestibularnog živca koji je odgovoran za prenošenje signala do središnjih dijelova sustava te vestibularnih jezgri, vestibulo-cerebeluma i talamokortikalnih, spinalnih i drugih projekcija navedenih struktura. Uloga vestibularnog osjetila u spaciocepciji je pretvaranje djelovanja gravitacije i akceleracije na glavu u biološke signale. Angularni pokreti primarno su percipirani trima polukružnim kanalima. Otolitički organi, sakulus i utrikulus registriraju promjene u statičkoj poziciji glave i linearnom ubrzanju⁷.

Suvremeni pristup vrtoglavicama stavlja naglasak na pitanja koja se odnose na vrijeme nastanka simptoma, trajanje vrtoglavice, provokacijske čimbenike, pridružene simptome, informacije o prvom pojavljivanju ili recidivu te prisustvu rizičnih čimbenika.

Vestibularni živac dijeli se na dvije grane – gornja prenosi signale iz utrikulusa te lateralnog i prednjeg polukružnog kanalića, a donja iz sakulusa i stražnjeg polukružnog kanalića⁷.

S obzirom na navedeno, vrtoglavice se prema mjestu nastanka oštećenja dijele na središnje i periferne. Perifernim poremećajima smatraju se poremećaji unutarnjeg uha i vestibularnog živca, dok se središnjim poremećajima smatraju oštećenja nastala na razini vestibularnih jezgara i njihovih putova u malom mozgu i moždanom deblu. Nadalje, prema učestalosti pojavljivanja, vrtoglavice se dijele na jednokratne, povratne i kronične⁸.

Oko 40 % svih vrtoglavica periferne je etiologije, oko 10 % čine središnje vrtoglavice, a treba napomenuti i funkcionalne poremećaje ravnoteže koji čine 15 % vrtoglavica. Oko 25 % vrtoglavica čine drugi uzroci, a 10 % ih ostane nedijagnosticirano^{5,8}.

PODJELA AKUTNE VRTOGLAVICE

Drachman i Hart su 1972. godine predstavili „tradicionalan“ pristup bolesniku s vrtoglavicom koji se bazira na kvaliteti simptoma vrtoglavice. U tom se pristupu od oboljelog prvenstveno očekuje valjan odgovor na pitanje: „Što mislite kada kažete da vam se vrti?“ Na temelju odgovora se zaključuje i razvrstava vrtoglavicu u četiri skupine: vertigo (vestibularni uzrok), presinkopa (kardio-

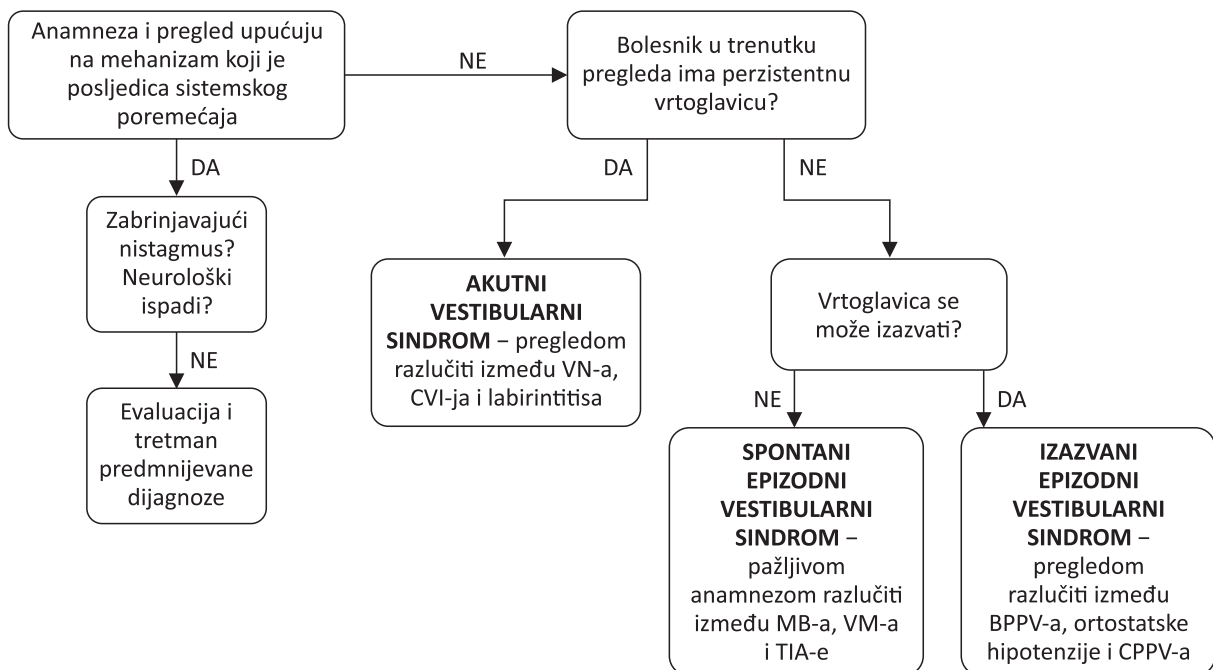
vaskularni uzrok), poremećaj ravnoteže (neurološki uzrok), nespecifične tegobe (psihijatrijski, metabolički uzroci)⁹. *Newman-Toker i suradnici su 2007. godine proveli istraživanje koje je pokazalo da je čak 60 % bolesnika s vrtoglavicom u hitnom bolničkom prijemu, u razmaku od samo 6 minuta, na navedeno pitanje odgovorilo drugačije, odnosno dalo drugačiji opis simptoma. Nasuprot tome, na upite o trajanju simptoma i provokacijskim čimbenicima, odgovori su ostali dosljedni*¹⁰. Upravo stoga, suvremeni pristup vrtoglavicama stavlja naglasak na pitanja koja se odnose na vrijeme nastanka simptoma, trajanje vrtoglavice, provokacijske čimbenike, pridružene simptome, informacije o prvom pojavljivanju ili recidivu te prisustvu rizičnih čimbenika^{3,11}.

S obzirom na vrijeme trajanja simptoma i provokacijske čimbenike, akutne vrtoglavice možemo svrstati u tri skupine³ (Slika 1):

1. akutni (jednokratni) vestibularni sindrom
2. spontani povratni (rekurentni, epizodni) vestibularni sindrom
3. izazvani povratni (rekurentni, epizodni) vestibularni sindrom.

Akutni vestibularni sindrom

Akutni (jednokratni) vestibularni sindrom (AVS) definira se kao akutni nastanak vrtoglavice praćen mučninom, povraćanjem, nestabilnošću hoda, nistagmusom i intolerancijom pomaka glave, koji traje dulje od 24 sata^{3,12}. Bolesnici su obično simptomatski dok traje fizikalni pregled. Najčešći uzroci AVS-a su vestibularni neuronitis (prisutna samo vrtoglavica) ili labirintitis (praćen vrtoglavicom i gubitkom sluha ili šumom)¹³. Najčešći alarmantan uzrok vrtoglavice je tzv. „središnji vestibularni pseudoneuronitis“, odnosno ishemija u području stražnje (vertebrobazilarne) moždane cirkulacije^{8,13,14}. Manji dio uzroka otpada na multiplu sklerozu, dok rijetki uzroci izoliranog AVS-a uključuju cerebelarnu hemoragiju (koja je oko osam puta rjeđa od ishemije), deficijenciju tiamina te razne infektološke ili metaboličke uzroke³. Bitno je primijetiti da kod bolesnika s AVS-om promjene položaja glave i tijela pogoršavaju već postojeće simptome (pogoršanje tegoba koje su tijekom mirovanja blaže izražene) te se to treba razlučiti od samog izazivanja simptoma promjenama položaja³. Prevalencija cerebrova-



Slika 1. Dijagnostički pristup bolesniku s akutnom perifernom vrtoglavicom

VN – vestibularni neuronitis; CVI – cerebrovaskularni inzult; MB – Ménièreova bolest; VM – vestibularna migrena; TIA – tranzitorna ishemijska ataka; BPPV – benigni paroksizmalni pozicijski vertigo; CPPV – centralni paroksizmalni pozicijski vertigo

skularnih poremećaja kod bolesnika koji dolaze na hitni prijam zbog omaglice i osjećaja ošamućenosti je 3-5 %, međutim kod onih sa slikom akutnog vestibularnog sindroma iznosi gotovo 25 %¹³. Najveći je broj moždanih udara ishemijski¹³.

Najčešći uzrok cerebelarnog ishemijskog udara (u 96 % slučajeva) je poremećaj cirkulacije u stražnjoj donjoj arteriji malog mozga (engl. *posterior inferior cerebellar artery*; PICA). Osim vrtoglavice, kod bolesnika su obično prisutni i drugi neurološki simptomi i znakovi^{8,13}. Poremećaj cirkulacije u prednjoj donjoj arteriji malog mozga (engl. *anterior inferior cerebellar artery*; AICA) rjeđa je pojava, ali predstavlja značajan diferencijalno-dijagnostički izazov jer od nje, u najvećem broju slučajeva, polazi labirintna arterija koja opskrbljuje unutarnje uho^{8,13}. Bolest nastupa iznenadno, isprepliću se labirintni (među ostalim i oštećenje sluha) i središnji simptomi te se često smatra da je u podlozi periferno oštećenje⁸. Izolirano ishemijsko oštećenje u dorzolateralnom dijelu produžene moždine, koji je opskrbljen putem PICA-e ili vertebralne arterije, može se očitovati kao Wallenbergov sindrom^{8,15}.

Osjetljivost kompjutorizirane tomografije (engl. *Computed Tomography*; CT) kod dijagnostike ishemijskog moždanog udara u prvih 12 sati je niska (u literaturi se opisuje raspon od 7 do 39 %)¹⁶⁻¹⁸ te veliki broj bolesnika ima lažno negativan nalaz. Magnetska rezonancija (MR) bolji je izbor s obzirom na veću osjetljivost u otkrivanju ishemijskih lezija neposredno nakon nastupa moždanog udara. Unatoč većoj osjetljivosti i dalje postoji mogućnost propusta 15-20 % infarkta tijekom prvih 24-48 sati¹⁶. S obzirom na nisku osjetljivost CT-a te cijenu i nesavršenosti MR-a, klinički pregled smatra se veoma bitnom komponentom u dijagnostici AVS-a i razlikovanju središnje od periferne patologije.

Spontani povratni vestibularni sindrom

Spontani povratni vestibularni sindrom obilježen je povratnim (rekurentnim), spontanim epizodama vrtoglavice koje mogu trajati od nekoliko sekundi do nekoliko dana (najčešće se mjeri u minutama ili satima)³. Veliki broj takvih bolesnika prilikom samog pregleda nema simptome te se, budući da se napadaji ne mogu provocirati testovima, evaluacija zasniva na iscrpnoj anamnezi (uz

eventualnu slikovnu dijagnostiku). Napadaji se mogu pojaviti nekoliko puta na dan, ali najčešće su rjeđi te se pojavljuju u razmacima od nekoliko mjeseci ili godina, ovisno o uzroku. Najčešći uzroci spontanog epizodnog vestibularnog sindroma su vestibularna migrena i Ménièreova bolest. Najopasniji uzrok je prolazna cirkulatorna ishemija (engl. *transient ischemic attack*; TIA) u vertebralnom bazilarnom slivu^{19,20}. Ostale dijagnoze uključuju paroksizmalne vrtoglavice u djece, refleksne sinkope (npr. vazovagalne) i napadaje panike^{3,8}. Neuobičajeni, ali opasni uzroci mogu biti kardiovaskularni poremećaji (aritmije, nestabilna angina pectoris, plućna embolija), endokrini poremećaji (hipoglikemija, neuroendokrine neoplazme) ili toksične nokse (izloženost ugljičnom monoksidu)³.

Izazvani povratni vestibularni sindrom

Bolesnici s povratnim, izazvanim („trigeriranim“) vestibularnim sindromom imaju kratke napadaje vrtoglavice koji traju od nekoliko sekundi do nekoliko minuta, ovisno o podliježućoj patologiji. Kod njih je prisutan specifičan čimbenik koji potiče nastanak simptoma. Bitno je razlučiti da tijekom mirovanja simptomi nisu prisutni, tegobe su potaknute provokacijskim čimbenicima, ponajprije naglim promjenama položaja glave ili tijela. Liječnik je najčešće u mogućnosti testovima isprovocirati simptome³. Najčešći uzroci izazvanog epizodnog vestibularnog sindroma jesu benigni paroksizmalni pozicijski vertigo (BPPV) i ortostatska hipotenzija. Opasniji uzrok može biti središnji (neurološki) oblik položajne vrtoglavice (engl. *central positional vertigo*; CPV ili *central paroxysmal positional vertigo*; CPPV)¹⁹.

PRISTUP BOLESNIKU S AKUTNOM VRTOGLAVICOM

Pristup bolesniku s akutnom vrtoglavicom trebao bi započeti (ukoliko je moguće) savjesnim, pažljivim i preciznim prikupljanjem podataka o bolesti. Prilikom uzimanja anamneze preporučeno je stavljanje naglaska na vrijeme nastanka simptoma, trajanje vrtoglavice, provokacijske čimbenike, pridružene simptome, informacije o prvom pojavljivanju ili recidivu te prisustvu rizičnih čimbenika. Bitno je utvrditi je li riječ o središnjem,

perifernom ili funkcionalnom poremećaju te, ukoliko je riječ o perifernom, utvrditi stranu lezije^{3, 8, 11}.

Prema najnovijim smjernicama Hrvatskog društva za otorinolaringologiju i kirurgiju glave i vrata (HDORL i KGV) klinički pregled bolesnika s akutnom vrtoglavicom započinje mjerenjem krvnog tlaka (kod perifernih vrtoglavica tlak je najčešće uredan; ukoliko postoji sumnja, trebalo bi napraviti test na ortostatsku hipotenziju), mjerenjem glukoze u krvi (dijabetičari) i otoskopskim pregledom^{8, 11}.

Potom se, u skladu sa smjernicama britanskog nacionalnog instituta za izvrsnost u zdravstvu (engl. *National Institute for Health and Care Excellence*; NICE) preporučuje nastaviti pregled prema HINTS protokolu (engl. *Head Impulse, Nystagmus, Test of Skew*), koji su 2009. godine opisali Newman-Toker, Kattah i sur.^{11, 14}. HINTS se sastoji od tri komponente, preporučuje se da ga izvodi iskusan liječnik, te se njime može razlikovati središnji od perifernog AVS-a. Kao dodatna komponenta u HINTS protokolu, 2015. godine je preporučena i evaluacija sluha („HINTS plus“ protokol)²¹. Radi lakšeg pamćenja nalaza HINTS protokola koji upućuju na središnje oštećenje, predstavljen je akronim INFARCT: IN (engl. *Head Impulse Normal* – negativan HIT test), FA (engl. *Fast – phase Alternating* – spontani horizontalni nistagmus koji mijenja smjer ovisno o pravcu pogleda) i RCT (engl. *Refixation on Cover Test* – vertikalna devijacija bulbusa u testu naizmjeničnog pokrivanja očiju)^{8, 22}. HINTS plus protokol preporučuje se izvoditi idućim redoslijedom:

1. **Nistagmus** (nevoljni, pravilni, ritmični, oscilirajući pokreti očnih jabučica) je dio definicije AVS-a te njegova prisutnost predstavlja okosnicu na ko-

joj se temelji odluka o daljnjim dijagnostičkim pretragama. Svi ili gotovo svi bolesnici s akutnim oštećenjem perifernog vestibularnog organa prvih nekoliko dana imaju nistagmus koji se može utvrditi pažljivim gledanjem. Ukoliko on nije prisutan, oštećenje vestibularnog sustava najčešće nije uzrok tegoba³. Ukoliko se prije ispitivanja primjene vestibularni supresori (poput benzodiazepina), nistagmus možda neće biti prisutan³. Razlikujemo trzajni i puno rjeđi klatni (pendularni) nistagmus. Kod trzajnog nistagmusa prisutne su spora komponenta (odgovara kutnom otklonu glave, perifernog je porijekla) i brza komponenta (korektivna, središnjeg porijekla)⁸. Brza je komponenta uočljivija te se smjer nistagmusa (dogovorno) određuje prema njezinom smjeru. Tijekom pregleda bitno je uočiti postojanje spontanog ili poglednog nistagmusa, po mogućnosti uz upotrebu Frenzelovih naočala. Ispituje se nistagmus u ortopoložaju očiju (pogled ravno), zatim u položajima 30° desno, 30° lijevo, gore i dolje^{8, 11}. Spontani nistagmus označava nistagmus koji je prisutan u ortopoložaju očiju i uspravnom položaju glave. Pogledni nistagmus (engl. *gaze evoked*) označava nistagmus koji se pojavi kada se oči otklone iz azimuta nula. Svaki otklon iz ortopoložaja aktivira središnje mehanizme koji nastoje vratiti oko u prvobitan položaj. Zdrava osoba je u mogućnosti zadržati pogled u bilo kojem položaju bez pojave nistagmusa – tek se prilikom maksimalne lateralizacije oka mogu javiti manji trzaji koji se smatraju fiziološkima (nistagmus krajnje točke ili terminalni nistagmus)⁶⁻⁸ (Tablica 1).

2. Idući test koji se izvodi je **pokus okomitog otklona očne jabučice pri naizmjeničnom pokrivanju** (engl. *Test of Skew*). Bolesnik tijekom ispitivanja gleda u ispitivačev nos (ili drugu točku

Tablica 1. Karakteristike središnjeg i perifernog nistagmusa^{3, 7}

SREDIŠNJI NISTAGMUS	PERIFERNI NISTAGMUS
horizontalan, vertikalni, kosi ili rotatoran	horizontalan ili horizontalno-rotatoran
smjeren pogled	fiksiranog smjera, obično na zdravu stranu
obostran i jednostran, disociran	obostran, konjugiran
promjene smjera pogleda ne utječu na intenzitet	jači kad su oči usmjerene na stranu brze komponente (Alexanderov zakon)
vizualnom se fiksacijom ne smanjuje ili se čak pojačava	suprimira se fiksacijom, zatvaranjem očiju pojačava
s vremenom nema umora, stalan intenzitet	s vremenom slabiji, umor uslijed središnje kompenzacije

središnje linije na licu ispitivača); ispitivač dlanom pokriva naizmjenično lijevo pa desno bolesnikovo oko, izmjenjujući otprilike svake 1-2 sekunde. Preporučuje se da fokus ispitivača bude na jednom oku nekoliko ciklusa. U slučaju postojanja središnje, supranuklearne otolitičke lezije (najčešće u predjelu mosta ili bočnog dijela produljene moždine) dolazi do vertikalne neusklađenosti očiju. Oko na zahvaćenoj strani prilikom otkrivanja pokazuje odstupanje u odnosu na nezahvaćenu stranu te je prisutan otklon prema gore, dolje, unutra ili van⁸. Često mogu biti pridruženi i rotatorni spontani nistagmus s gornjim polom usmjerenim prema više položenom oku, naginjanje glave bočno, prema zdravoj strani, oko horizontalne osi i obostrana statička ciklorotacija oka^{8,23}. Test je slabo osjetljiv (pozitivan je u oko 40 % središnjih lezija), a vrlo rijetko može biti pozitivan i u slučaju lezije labirinta (tj. otolitičko-okularnog refleksa; u oko 4 % slučajeva)⁸.

3. Sljedeća komponenta HINTS protokola je **Head Impulse (thrust) Test (HIT)**, odnosno test vestibulo-okularnog refleksa (VOR), opisan već 1988. godine²⁴. Ispitivač se nalazi ispred bolesnika te dlanovima obuhvaća njegovu glavu u predjelu temporomandibularnih zglobova. Bolesnikove su oči fokusirane na nos ispitivača ili drugu točku središnje linije na licu ispitivača (osjetljivost se može povećati i promatranjem točke na zidu iza ispitivača), glava i vrat moraju biti opušteni, u položaju koji je za oko 10° pomaknut u stranu od ortopoložaja⁸. Ispitivač (nakon što se laganom manipulacijom vrata upozna s njegovom pokretljivošću) naglo okreće bolesnikovu glavu u stranu za 15-20°, a bolesnikov pogled bi pri tome cijelo vrijeme trebao ostati fiksiran na ispitivačev nos (ili drugu točku središnje linije na licu ispitivača). Osjetljivost testa može se povećati postavljanjem bolesnikove glave u fleksiju za oko 30° kako bi se bočni kanalići postavili u horizontalnu ravninu (ravninu kretanja)⁸. Ukoliko postoji periferno oštećenje, bulbusi se pomiču u smjeru kretanja glave, zatim se brzim pokretom vrata na ispitivačev nos – dolazi do korektivnog pomaka očnih jabučica (korekcijske sakade) te je pokus „pozitivan“. Prilikom izvođenja testa bitno je da ispitanik nosi svoje naočale ukoliko ih ima jer je VOR prilagođen gledanju kroz njih⁸. Pozitivan pokus, ab-

normalan VOR, upućuje na slabost labirinta pozitivne strane. Ukoliko u AVS-u (bolesnika s nistagmusom) nema korektivnih sakada, nalaz upućuje na mogući moždani udar³ (Slika 2).

4. Kao sljedeći korak u HINTS plus protokolu preporučuje se **ispitivanje sluha**. Tradicionalno se smatralo da je istovremena pojava vrtoglavice i oštećenja sluha uvijek perifernog porijekla. S obzirom na saznanja da se oštećenje sluha može pojaviti i uslijed poremećaja cirkulacije u opskrbnom području AICA-e, bolesnici s oštećenjem sluha moraju se evalvirati s posebnim oprezom. AICA opskrbljuje i središnje i periferne vestibularne strukture (unutarnje uho, lateralni dio ponsa, srednji cerebelarni pedunkul, anteroinferiorni dio cerebeluma, uključujući flokulus) te se u slučaju moždanog udara u opskrbnom području AICA-e mogu pojaviti simptomi koji uključuju vrtoglavicu, gubitak sluha, nistagmus, nestabilnost, parezu ličnog živca, poremećaj osjeta, Hornerov sindrom, ataksiju i cerebrealnu dizometriju u raznim kombinacijama^{25,26}.

Upravo stoga, klasičnim HINTS pretragama dodano je i ispitivanje sluha. U okolnostima hitne medicinske pomoći jednostavan test za evalvaciju sluha je *Finger rub test*, u kojem ispitivač trljanjem prstiju ispred uha bolesnika orijentacijski procjenjuje stanje sluha²⁷. U slučaju prisutnosti barem jednog od INFARCT znakova i zamjedbenog oštećenja sluha, ispitivač bi trebao posumnjati na mogući moždani udar u opskrbnom području AICA-e^{21,22}.

Treba imati na umu da HINTS pretrage samostalno nisu adekvatne za otkrivanje inzulta u AICA opskrbenj zoni, s obzirom na to da je u ovom slučaju smjer nistagmusa suprotan od smjera spontanog nistagmusa, te je osim navedenog potrebno učiniti i **horizontalni head-shake (HS) test**. HS testom može se inducirati središnji HS nistagmus (nistagmus središnjih karakteristika) kod triju od petero bolesnika s negativnim HINTS pretragama²⁸. *Head-shake* test izvodi se tako da bolesnik naglo, što je brže moguće, okreće glavu lijevo-desno, 20-30 puta ili u trajanju 15-20 sekundi. Bolesnik kretnje može raditi samostalno ili uz pomoć ispitivača, a glava bi trebala biti u položaju fleksije za oko 30° u odnosu prema horizontalnoj ravnini koja prolazi kroz temporomandibularne zglobove, obavezno bez vizualne fiksacije (zatvo-



Slika 2. Desnostrani klinički Head Impulse Test (cHIT)

Na slikama je prikazan desnostrani Head Impulse Test. U gornjem je redu prikaz urednog odgovora, a u donjem prikaz odgovora kod desnostranog vestibularnog oštećenja. (Fotografije Zavoda za audiologiju i fonijatriju KBC-a Rijeka)

rene oči, uporaba Frenzelovih naočala i VNG-a)⁸. Glava se potom naglo zaustavi, oči se otvore te se prati pojava nistagmusa. Horizontalni HS test potiče pojavu središnjeg HS nistagmusa u najmanje 50 % bolesnika s inzultom u AICA opskrbnom području, uključujući perverzni (ravnina Ny trzaja drukčija od ravnine u kojoj je izvođen pokus), reverzni (Ny neposredno nakon izvođenja smjera obrnutog smjera s obzirom na smjer spontanog Ny) i kontraverzni (Ny usmjeren na zdraviju stranu) HS nistagmus^{8,23}.

Nadalje, u slučaju sumnje na **položajnu vrtoglavicu** preporučuje se učiniti ispitivanje izazvanog nistagmusa¹¹. Rade se položajni pokusi po Dix-Hallpikeu, kojima se dijagnosticira BPPV daleko najčešće zahvaćenog stražnjeg kanala (engl. *posterior canal BPPV*; PC-BPPV). Ukoliko je on negativan, a i dalje postoji sumnja na položajnu vrtoglavicu, potrebno je učiniti Supine-roll pokus,

kojim ispituje bočni kanal (engl. *horizontal canal BPPV*; HC-BPPV). U slučaju postojanja kontraindikacija za izvođenje pokusa po Dix-Hallpikeu (problemi s lokomotornim sustavom ili stražnjom vratnom cirkulacijom), izvodi se pokus okretanja na bok (engl. *Side-laying manoeuvre*).

Nistagmus se može izazvati i pokusom fistule u slučaju postojanja perilimfatičke fistule¹¹. Pokus se izvodi na način da se u ulaz zvukovoda postavi Brunningsov otoskop, oliva Politzerovog balona ili timpanometar te se zrak upuhuje ili aspirira – pokus je također moguće izvesti jednostavnim pritiskom na tragus i njegovim utiskivanjem u zvukovod⁸. U slučaju postojanja fistule pojavljuju se vrtoglavica, nistagmus usmjeren prema oboljeloj strani (pri povećanja tlaka) ili zdravoj strani (pri aspiraciji). U tom slučaju govorimo o pozitivnom znaku fistule, što upućuje na postojanje fistule, iako je negativan znak ne isključuje⁸.

Pregled se može nastaviti ispitivanjem hoda i ravnoteže. Hod bolesnika može se procijeniti već prilikom njegovog ulaska u hitnu medicinsku službu ili ordinaciju. U slučaju jednostranih perifernih poremećaja bolesnici najčešće mogu samostalno hodati (unatoč prisutnoj nelagodnosti i nesigurnosti), a prisutno je naginjanje ili padanje na stranu oštećenja. U slučaju središnjih poremećaja nestabilnost je izraženija, samostalan hod je najčešće onemogućen, a smjer naginjanja i padanja može varirati²⁹. Može se raditi i „tandem hod test“, u kojem bolesnik hoda stavljajući stopalo ispred stopala (prsti-peta). U slučaju oštećenja malog mozga izvođenje ovog testa je poremećeno. U procjeni ravnoteže uvriježeno je korištenje pokusa po Rombergu, unatoč niskoj specifičnosti i niskoj osjetljivosti. Pokus se izvodi tako da bolesnik stoji stopalima postavljenima jedno uz drugo, ruku ispruženih naprijed, otvorenih pa zatvorenih očiju, u intervalima u trajanju 20-30 sekundi. U slučaju poremećaja labirinta neravnoteža se pojavljuje nakon određenog intervala, prisutno je bočno naginjanje tijela, male amplitude, uvijek u istom smjeru. Na patološke promjene u malom mozgu može upućivati ataksija sa skretanjem prema zahvaćenoj strani, koja se pojavljuje prilikom otvorenih očiju⁸. Postoje i osjetljivije modifikacije izvođenja Rombergova testa, ali osjetljivost se najznačajnije povećava kada se pokus izvodi na mekanom podlozi od pjene gume, kada položaj tijela ovisi isključivo o vestibularnom osjetilu³⁰. Nadalje, kao dio otoneurološkog pregleda može se učiniti modificirani Unterbergov test prema Fukudi kojim se mjeri asimetrija vestibulospinalnog refleksa (kao posljedica poremećaja funkcije labirinta). Pokus se izvodi tako da bolesnik učini 50 koraka u mjestu, zatvorenih očiju i prekrivenih ruku na prsima. Ukoliko prilikom stupanja skrene oko svoje uzdužne osi za 30° ili više, ili se pomakne za jedan metar ili više, test se smatra pozitivnim. Skretanje upućuje na istostranu leziju labirinta ili malog mozga⁸. Funkcija malog mozga može se procijeniti daljnjim neurološkim pregledom (test dijadokokinezije, test dizmetrije). Kod sumnje na razna stanja potrebno je pregled prilagoditi pretpostavljenom uzroku (npr. test na ortostatsku hipotenziju, test hiperventilacije), a po potrebi i proširiti klinički pregled te učiniti dodatnu radiološku i laboratorijsku obradu.

NAJČEŠĆI UZROCI PERIFERNE VRTOGLAVICE

Periferne vrtoglavice mogu se razvrstati u jednokratne (akutni vestibularni sindrom – VN, labirintitis), povratne (potaknuti ili spontani povratni vestibularni sindrom – BPPV, Ménièreova bolest) i kronične (bilateralna vestibulopatija)⁸. Također se mogu prema očuvanosti sluha podijeliti na one bez oštećenja sluha (VN, BPPV) i one s oštećenjem sluha (labirintitis, Ménièreova bolest, perilimfatička fistula, vrtoglavica kao komplikacija

Najčešći uzroci periferne vrtoglavice jesu BPPV, vestibularni neuronitis i Ménièreova bolest. BPPV je, iako najčešći uzrok periferne vrtoglavice, i dalje dijagnoza koja se često previdi, dok je Ménièreova bolest, iako skoro 10 puta rjeđa nego BPPV, često pretjerano postavljena dijagnoza.

upale uha, Ramsay-Huntov sindrom tipa II). Ukoliko je uz akutnu vrtoglavicu prisutno i obostrano oštećenje sluha, treba pomisliti i na zaušnjake te infektivnu mononukleozu⁸. Najčešći uzroci periferne vrtoglavice jesu BPPV, vestibularni neuronitis i Ménièreova bolest. BPPV je, iako najčešći uzrok periferne vrtoglavice, i dalje dijagnoza koja se često previdi, dok je Ménièreova bolest, iako skoro 10 puta rjeđa nego BPPV, često pretjerano postavljena dijagnoza¹.

Benigni paroksizmalni pozicijski vertigo (BPPV)

Profesor Robert Bárány prvi je opisao pozicijski vertigo još 1921. godine³¹, dok su pojam „benigni paroksizmalni pozicijski vertigo“ prvi put upotrijebili Dix i Hallpike 1952. godine³². Prema Hrvatskom društvu za vestibularnu rehabilitaciju, benigni paroksizmalni pozicijski vertigo (BPPV) definira se kao kratkotrajan, intenzivan napadaj vrtoglavice koji se pojavljuje prilikom određenog, naglog pokreta glave ili tijela, ponajprije prilikom ležanja i okretanja u krevetu³³. Sam napadaj u većini slučajeva traje 5-10 sekundi – ukoliko bolesnik ostane nepomičan, simptomima ne traju duže od 30 sekundi. Bolest je samolimitirajuća, najčešće se smiruje za nekoliko tjedana ili mjeseci, ali može prijeći i u povratni ili kronični oblik³³.

BPPV je najčešći uzrok vrtoglavice, prvenstveno kod starijih osoba. Čini 20-40 % vrtoglavica u općoj populaciji, a oko 30 % ljudi starijih od 70 godina doživjelo je barem jednu epizodu BPPV-a³⁴. Rizični čimbenici uključuju stariju dob, traumu glave, bolesti ili operaciju uha. U mlađim dobnim skupinama incidencija bolesti je veća kod žena nego kod muškaraca. S većom se učestalošću pojavljuje kod ljudi određenih zanimanja u kojima se često zauzima neuobičajen položaj tijela i glave (vodoinstalateri, instruktori joge). Primijećeno je i da učestalo spavanje na jednom boku može biti okidač za nastanak BPPV-a, u tim slučajevima je zahvaćeno uho usmjereno prema jastuku^{1,35}.

BPPV je prouzročen poremećajem položaja kristalica kalcijeva karbonata koji se nazivaju otoliti ili otokonije, a normalno su uloženi u otolitičku ploču utrikulusa. Kristalici gravitacijom migriraju u polukružne kanale te neadekvatno podražavaju kupularno osjetilo izazivajući vrtoglavicu³⁶.

S obzirom na mjesto nakupljanja otokonija možemo razlikovati tri oblika BPPV-a: kanalolitijazu (otokonije slobodno plutaju unutar polukružnog kanala), kupulolitijazu (otokonije su smještene uz kupularno osjetilo) i vestibulolitijazu (hipotetički oblik; otokonije se nakupljaju u vestibularnom kraku polukružnog kanalića). S obzirom na zahvaćenost određenog polukružnog kanala, razlikujemo BPPV stražnjeg polukružnog kanala (PC-BPPV) koji se pojavljuje u 85-95 % slučajeva, nešto rjeđi je BPPV horizontalnog kanala (HC-BPPV), učestalosti 5-15 %, te je daleko najrjeđi BPPV prednjeg polukružnog kanala (engl. *anterior canal BPPV*; AC-BPPV), učestalosti 1-3 %³⁷. Smjer i karakteristike nistagmusa pomažu pri identificiranju zahvaćene strane i polukružnog kanala³⁵. Kod kliničkog oblika kanalolitijaze otokonijama treba više vremena da dospiju do kupularnog osjetila nego kod kliničkog oblika kupulolitijaze, gdje su smještene neposredno ispred kupularnog osjetila. Ovo se klinički manifestira kao duža, odnosno kraća latencija pojave nistagmusa⁸.

BPPV se klinički najčešće manifestira kao kanalolitijaza stražnjeg polukružnog kanalića³⁷.

Tipična slika PC-BPPV-a, nakon izvođenja Dix-Hallpikeove probe na stranu zahvaćenog uha, podrazumijeva nistagmus koji se pojavljuje nakon latencije od 5 do 20 sekundi, najčešće vertikalno-

rotatorni (VRny), brze komponente usmjerene geotropno (prema niže položenom uhu). Slabi s fiksacijom pogleda i ponavljanjem manevra. Vrtoglavica je kratkog trajanja, 10-30 sekundi, bez ispada sluha ili pojave šuma^{33,36,37}. HC-BPPV se nakon izvođenja Dix-Hallpikeove probe manifestira horizontalnim nistagmusom ili izostankom nistagmusa, te se dalje preporučuje učiniti Supine roll probu³⁷. Često se pojavljuje kao posljedica migriranja kristalica nakon učinjenog repozicijskog postupka uslijed kanalolitijaze stražnjeg polukružnog kanalića. Najrjeđi oblik je AC-BPPV kod kojeg nakon izvođenja Dix-Hallpikeove probe dolazi do pojave okomitog nistagmusa usmjerenog prema dolje, tzv. infranistagmusa (Iny), te time može oponašati središnje lezije³⁸. Može se pojaviti i istodobna zahvaćenost više kanalića, najčešće bilateralna zahvaćenost obaju stražnjih kanalića. Kod nekih su bolesnika prisutni i manje specifični simptomi u vidu omaglice, nestabilnosti, nespecifične vrtoglavice³³.

Dijagnoza BPPV-a zasniva se na ciljanoj anamnezi (ponavljajući napadaji vrtoglavice provocirani karakterističnim pokretima glave, trajanja najčešće kraćeg od jedne minute) te promatranju karakterističnih simptoma nakon izvođenja položajnih probi³⁶. Dodatne dijagnostičke pretrage u najvećem broju slučajeva nisu potrebne. Sukladno smjericama Hrvatskog društva za vestibularnu rehabilitaciju, Američke akademije za otorinolaringologiju i kirurgiju glave i vrata (engl. *American Academy of Otolaryngology-Head and Neck Surgery*; AAO-HNS), kao i Američke akademije za neurologiju (engl. *American Academy of Neurology*; AAN), za postavljanje dijagnoze BPPV-a smatra se dovoljnom i samo subjektivno pozitivna Dix-Hallpikeova proba³³. Objektivno pozitivna proba označava pojavu karakterističnog nistagmusa uz vrtoglavicu i vegetativne smetnje, dok se subjektivno pozitivnom probom smatra pojava vrtoglavice, nelagode i vegetativnih smetnji, ali ne i nistagmusa. Postoje tri vrste položajnih proba.

Dix-Hallpikeova (Nylen-Bárányeva) proba danas se smatra zlatnim standardom u dijagnostici BPPV-a stražnjeg polukružnog kanalića³⁷. Prvi put je opisana 1952. godine³². Prije izvođenja bolesnika treba upozoriti na moguću pojavu vrtoglavice i pratećih vegetativnih simptoma te ga upozoriti da

ne zatvara oči (Slika 2). Postupak započinje postavljanjem bolesnika u sjedeći položaj. Glava mu se okrene za 45° prema strani koju ispitujemo (prvo prema uhu za koje smatramo da je zahvaćeno). Bolesnika se naglo spušta u ležeći položaj, spuštajući glavu za dodatnih 20° ispod horizontalne linije (ispod ruba stola ili uz pomoć manjeg jastuka pod leđima bolesnika). Bolesnikova se glava pridržava u tom položaju te ispitivač promatra bolesnikove oči 45 sekundi kako bi uočio potencijalni nistagmus. U slučaju kanalolitijaze stražnjeg polukružnog kanalića pojavljuje se karakteristični vertikalno-rotatorni nistagmus usmjeren geotropno. Nistagmus se pojavljuje najčešće nakon latencije od 5 do 20 sekundi, traje 10-15 sekundi, a u slučaju da traje duže od 60 sekundi treba pomisliti i na druge (središnje) uzroke vrtoglavice. Na kraju testa bolesnika se vraća u početni položaj te se opet prati potencijalna pojava nistagmusa, pri čemu smjer najčešće postaje obratan. Nakon pauze od 30 sekundi ponovi se opisani postupak za suprotnu stranu^{33, 37}.

Kod pojedinih bolesnika koji imaju simptome BPPV-a, a Dix-Hallpikeov manevar izaziva horizontalan ili uopće ne izaziva nistagmus, može se postaviti sumnja na BPPV jednog od horizontalnih polukružnih kanalića³⁷. U tom slučaju preporučuje se učiniti **Supine roll (Pagnini-McClure) proba**. Bolesnik se polegne na leđa s glavom u fleksiji za oko 30° (tako se bočni kanal postavlja u horizontalnu ravninu). Ispitivač naglo okreće bolesnikovu glavu za 90° prema jednoj strani te zadržava taj položaj 60 sekundi, prateći potencijalnu pojavu horizontalnog nistagmusa i vrtoglavice. Glava se zatim polagano vraća u početni položaj, nakon čega se ponovi postupak za drugu stranu. Zahvaćena se strana određuje s obzirom na brzinu, smjer i trajanja nistagmusa te trajanje subjektivnih tegoba samog bolesnika (izraženije su kada je glava okrenuta na stranu zahvaćenog uha)³³. U slučaju HC-BPPV-a mogu se pojaviti dva tipa nistagmusa: geotropni (češći, prisutan kod kanalolitijaze, intenzivniji prilikom okretanja na zahvaćenu stranu) i apogeotropni (prisutan kod kupolitijaze, intenzivniji prilikom okretanja na nezahvaćenu stranu)³⁹.

U slučaju postojanja kontraindikacija za izvođenje Dix-Hallpikeovog i/ili Supine roll manevara, prepo-

ručuje se izvesti **Side-Laying probu**. Bolesnik u tom slučaju sjedi na rubu ležaja, ispitivač stoji iza njega. Bolesnik se naglo polegne na jedan bok, pritom mu je glava okrenuta na suprotnu stranu za 45°. U tom se položaju bolesnik zadrži 60 sekundi te se prati pojava vrtoglavice s pratećim vegetativnim simptomima i nistagmus. Nakon toga se bolesnika vraća u početni položaj, prati se moguća pojava simptoma i u tom položaju, a potom se nakon 30 sekundi isti postupak ponovi i za suprotnu stranu³³.

Terapija izbora u liječenju bolesnika s BPPV-om su repozicijski manevri kojima je namjena vratiti migrirane otolite u prvobitan ili neki manje osjetljiv položaj. Ukoliko su pravilno izvedeni, takvi postupci imaju uspješnost od oko 90 % u eliminaciji simptoma i nistagmusa već tog ili idućeg dana³⁶. Antivertiginozni lijekovi i anksiolitici nisu se pokazali naročito učinkovitim, osim u slučajevima kada bolesnik osjeća preveliku anksioznost prilikom izvođenja postupka repozicije. U rijetkim slučajevima kada je BPPV refraktoran na repozicijske manevre, u obzir dolaze i kirurške intervencije. Zahvat koji se danas najčešće izvodi jest okluzija stražnjeg polukružnog kanalića po Parnešu^{8, 11, 40}. U slučaju BPPV-a stražnjeg polukružnog kanalića izvode se s podjednakom učinkovitošću Epleyjev postupak repozicije otolita i Semontov oslobađajući postupak^{33, 37}. Kod BPPV-a horizontalnog kanalića najčešće se koristi Log-roll ili Lempertov postupak. Postoje i razni drugi (Gufoni, Appiani, Cassain, Vannucchi-Asprella) koji se temelje na raznim modelima rotacije tijela i glave oko uzdužne osi za 360°³³. U rijetkim slučajevima BPPV-a prednjeg polukružnog kanalića mogu se primijeniti postupak prema Yacovinu (duboki Dix-Hallpike) i Rakhov postupak, kao i Epleyjev i Semontov manevar za stranu suprotnu od oboljele³³.

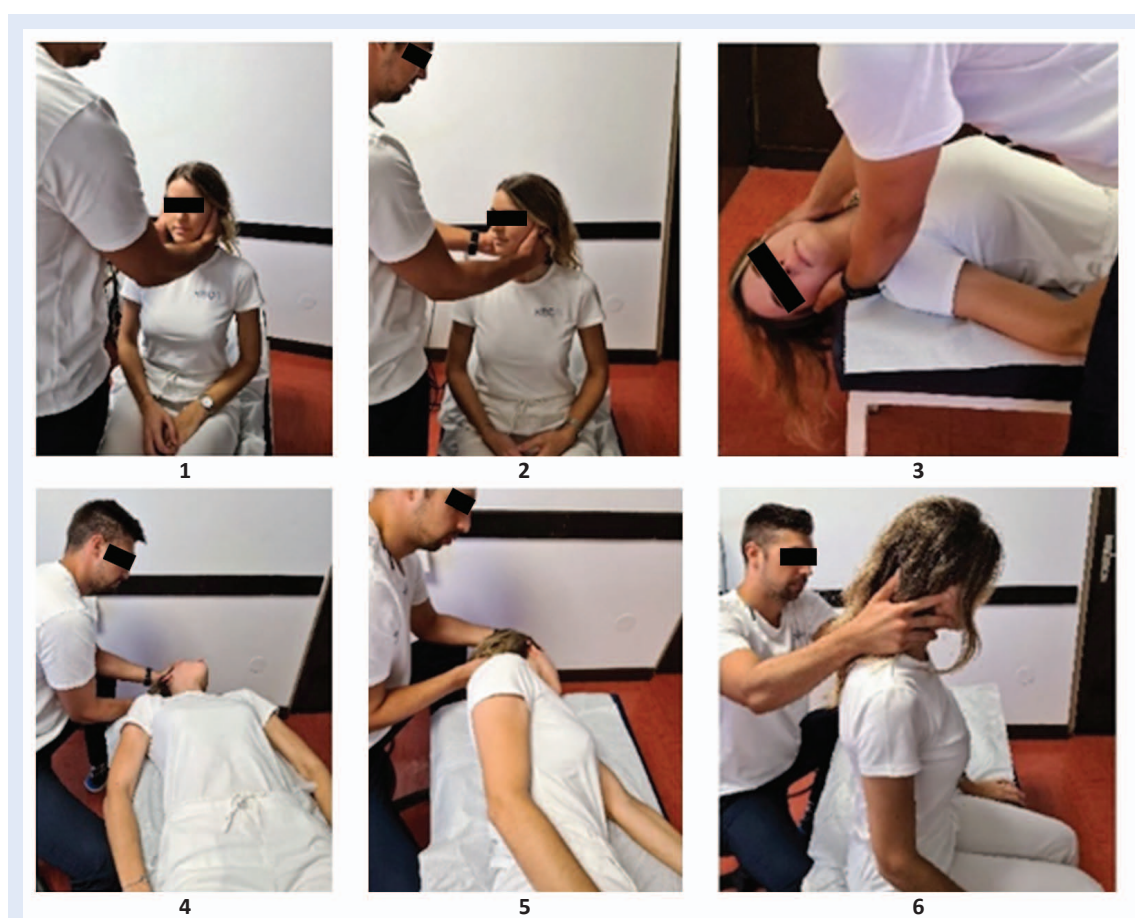
Epleyjev postupak repozicije otolita izvodi se tako da se bolesnik posjedne na terapijski ležaj s nogama na ležaju, glavom usmjerenom ravno. Ovisno o oboljeloj strani, ispitivač zatim okrene glavu za 45° prema toj strani. Tako rotiranom glavom i otvorenih očiju, ispitivač bolesnika brzo poliježe na leđa tako da glava visi s ruba ležaja za 20° (ili se postavi jastuk ispod ramena). Pričeka se jedna minuta. Potom se glava rotira za 90° prema

drugoj, „zdravoj“ strani, u tom položaju se također ostaje jednu minutu. Glava se potom dodatno rotira za 90°, lice bolesnika je sada okrenuto prema podlozi, te se uz pomoć ispitivača bolesnik postavi na odgovarajući bok. U tom se položaju također ostaje jednu minutu. Postupak se preporučuje učiniti odmah nakon pozitivnog Dix-Hallpikeovog položajnog testa, dva puta u jednoj seansi, s pauzom od pet minuta između postupaka³³ (Slika 3).

Semontov postupak oslobađanja izvodi se na način da se bolesnik posjedne na rub terapijskog ležaja, glave okrenute za 45° na zdravu stranu, zatim ga ispitivač naglo spusti na bok suprotne

(oboljele) strane. Bolesnik tako ostaje tri minute. Ispitivač ga zatim naglo, držeći glavu u istoj poziciji, preko sjedećeg položaja poliježe na bok suprotne strane (nos je sada okrenut prema dolje). U toj se poziciji također ostaje tri minute. Potom se bolesnik vraća u sjedeći položaj³³.

Log-roll (Lampertov) postupak izvodi se na način da se bolesnik polegne na bok zahvaćene strane, potom se, pomičući se za 90° (prema zdravoj strani), okrene oko svoje uzdužne osi za 360°. U svakoj se poziciji zadrži 30-60 sekundi. Zatim se naglo postavi u klečeći položaj, oslanjajući se na koljena i stopala³³. Postupak se izvodi u slučaju geotropnog Ny³³. U slučaju apogeotropnog Ny preporučuje se



Slika 3. Desnostrani Dix-Hallpikeov i Epleyjev manevar

(1) Bolesnik se posjedne na terapijski ležaj s nogama na ležaju, glavom usmjerenom ravno. (2) Ovisno o oboljeloj strani, ispitivač zatim okrene glavu za 45° prema toj strani. (3) Tako rotiranom glavom i otvorenih očiju, ispitivač bolesnika brzo poliježe na leđa tako da glava visi s ruba ležaja za 20° (ili se postavi jastuk ispod ramena). Pričeka se jedna minuta. Ovi prvi koraci odgovaraju Dix-Hallpikeovom manevaru. (4) Potom se glava rotira za 90° prema drugoj, „zdravoj“ strani, u tom položaju se također ostaje jednu minutu. (5) Glava se potom dodatno rotira za 90°, lice bolesnika je sada okrenuto prema podlozi, te se uz pomoć ispitivača bolesnik postavi na odgovarajući bok. U tom se položaju također ostaje jednu minutu. (6) Naposljetku se bolesnik opet posjedne, glava je malo pognuta, te se također pričeka jedna minuta¹¹. (Fotografije Zavoda za audiologiju i fonijatriju KBC-a Rijeka)

izvesti **Gufonijev postupak**: bolesnik se iz sjedećeg položaja na rubu terapijskog ležaja naglo postavi na bok zdrave strane te ostaje tako dvije minute. Potom se glava okrene za 45° prema podlozi i u tom se položaju ostaje iduće dvije minute. Zatim se bolesnika vrati u početni položaj³³.

U rijetkim slučajevima, kada se iz nekog razloga repozicijski postupci ne mogu učiniti, bolesniku se mogu dati pisane i slikovne upute te mu objasniti izvođenje habituacijskih vježbi prema Brandt-Daroffu. Prednost navedenih vježbi jest što ih bolesnici mogu izvoditi samostalno, u vlastitom domu, te mogu biti od koristi kao dodatna terapija kod određene skupine bolesnika (bolesnici s kroničnom vrtoglavicom, središnjim smetnjama, povećanim rizikom od pada). U najvećem broju slučajeva, kada je moguće učiniti repozicijske postupke (koji imaju gotovo stopostotnu učinkovitost), najčešće nema potrebe za izvođenjem navedenih vježbi^{8, 33}.

Vestibularni neuronitis – „akutna jednostrana periferna vestibulopatija“

Vestibularni neuronitis (VN) smatra se jednim od triju najčešćih uzroka vrtoglavice te je tipičan predstavnik jednostranog perifernog vestibularnog oštećenja^{1, 8}. Iako je tradicionalno za ovu vrstu poremećaja uvriježen naziv „vestibularni neuronitis“, u recentnoj se literaturi zagovara naziv „akutna jednostrana periferna vestibulopatija“ (engl. *acute unilateral peripheral vestibulopathy*; AU-PVP), imajući na umu da upala ne mora uvijek biti uzročni čimbenik⁴¹. Unatoč tome, najvjerojatnijim uzrokom poremećaja smatraju se virusi, posebice herpes simpleks virus tip 1 (HSV-1)^{42, 43}. Dix i Hallpike su 1952. g. prvi upotrijebili izraz „vestibularni neuronitis“ te ga tako izdvojili iz skupine vrtoglavica bez ispada sluha koje su sačinjavale tzv. pseudo-Ménièreovu bolest³². VN ponajprije zahvaća gornju granu vestibularnog živca, rjeđe istovremeno gornju i donju granu, a najrjeđe samo donju granu. Gornja grana inervira prednji i horizontalni polukružni kanal i utrikul – ukoliko je zahvaćena, to se pri kalorijskom ispitivanju manifestira smanjenom vestibularnom podražljivošću zahvaćene strane⁴⁴. Pojedina istraživanja upućuju na istodobnu zahvaćenost i pužnice te slušnog živca, ali navedeno se očituje samo supkliničkim oštećenjem sluha u visokim frekvencijama⁴⁵.

Dijagnoza vestibularnog neuronitisa postavlja se prvenstveno na temelju karakteristične anamneze i kliničke slike, te isključenjem drugih mogućih uzroka. Prvih dva do tri dana simptomi su najizraženiji, potom se postupno smiruju⁶. Bolesnik navodi akutni ili subakutni nastup kružne vrtoglavice uz izraženu vegetativnu simptomatologiju u vidu mučnine, povraćanja i bljedila. Prisutna je nestabilnost u hodu i stajanju s tendencijom padanja na oboljelu stranu. Simptomi traju od najmanje 24 sata pa sve do nekoliko tjedana, a najčešće dva do tri dana^{8, 36}. Vrtoglavica je prisutna u svim položajima glave, ali se dodatno pogoršava bilo kakvim promjenama položaja, čak i gledanjem objekata u pokretu³⁶. Bolesnik je tijekom pregleda najčešće uplašen te se opire pomicanju. Skoro četvrtina bolesnika ima prodromalne simptome u vidu kratkotrajnijeg osjećaja mučnine i nestabilnosti koji se pojave dan do dva prije akutnog nastupa vrtoglavice⁴⁶. U slučaju jednostranog oštećenja sluha, treba imati na umu kohleovestibularni neuronitis (Ramsay-Huntov sindrom tip II – *herpes zoster oticus*)⁸.

U fizikalnom statusu prema HINTS protokolu može se uvidjeti: (1) unidirekcijski horizontalno-rotatorni nistagmus, brze komponente usmjerene suprotno od oboljele strane, (2) pozitivan (patološki) *head-impulse test* na oboljeloj strani (suprotno od strane brze komponente Ny), (3) negativan pokus okomitog otklona očnih jabučica prilikom naizmjeničnog pokrivanja (bez *skew* devijacije).

Kao dio fizikalnog pregleda neizostavno je i ispitivanje posturalne (ne)stabilnosti. Bolesnici s vestibularnim neuronitisom najčešće padaju na oboljelu stranu. Sposobnost održavanja ravnoteže može se ispitati pokusom po Rombergu i modificiranim Unterbergovim testom prema Fukudi. Uzrokom nestabilnosti smatra se asimetrija u vestibulospinalnoj aktivnosti koja je prisutna kod vestibularnog neuronitisa⁴⁷. Nakon klinički postavljene dijagnoze unilateralno periferno vestibularno oštećenje može se ispitati i kalorijskim ispitivanjem uz pomoć videonistagmografije (VNG), iako se ne preporučuje tijekom akutne faze. U neurootološkoj praksi se za dijagnozu VN koriste i vestibularni evocirani miogeni potencijali (VEMP)⁴⁸. Diferencijalno-dijagnostički neophod-

no je misliti na moždani udar u području malog mozga ili moždanog debla³⁶.

Vestibularni neuronitis može se **liječiti** uzročno (glukokortikoidima), simptomatski i vestibularnom rehabilitacijom. Iako trenutačno nema konsenzusa oko kortikosteroidne terapije, postoje naznake da njihova upotreba ubrzava proces središnje kompenzacije. Prepisuje se *prednizolon* peroralno tijekom 10 dana (prvih pet dana u dozi od 50 mg, potom svaki dan uz smanjenje za 10 mg), a u slučaju izražene mučnine te nepodnošenja peroralne terapije, i *betametazon* intravenski (8 mg, prvih 1-2 dana)^{49,50}. Kao simptomatska terapija mogu se koristiti antihistaminici 1. generacije (npr. *dimenhidrinat*), antiemetici (npr. *metoklopramid*), benzodiazepini (npr. *diazepam*) i antikolinergici (npr. *skopolamin*). Navedene se lijekove ne preporučuje uzimati duže od dva do tri dana zbog moguće odgode središnje kompenzacije^{43,48}. U slučaju izraženijeg gubitka tekućine preporučuje se intravenska nadoknada tekućine. U fazi akutnog napadaja preporučuje se kratkotrajno mirovanje, a nakon smirenja simptoma što ranija vertikalizacija¹¹. Ukoliko ne dođe do adekvatne središnje kompenzacije, kod bolesnika može zaostati osjećaj zanošenja i posturalna nestabilnost, što često uzrokuje padove i ozljede. Vježbe vestibularne rehabilitacije poboljšavaju vestibulospinalnu kompenzaciju te se preporučuje što raniji početak njihovog izvođenja^{8,11,48}.

Labirintitis

Labirintitis označava oštećenje perifernog vestibularnog organa uz pridruženo akutno zamjedbeno ili mješovito oštećenje sluha. To je upala unutarnjeg uha koja može biti izazvana virusima, bakterijama i gljivama, kao i toksičnim supstancijama upalnog procesa u blizini⁵¹. S obzirom na patogenezu razlikujemo dva oblika labirintitisa: serozni i supurativni⁵¹. Serozni labirintitis može biti uzrokovan invazijom bakterijskih toksina (kao posljedica akutne ili kronične upale srednjeg uha, perilimfatične fistule, meningitisa), hematogenim širenjem tijekom virusnih infekcija te raznim medijatorima upale. Može dovesti do nastanka vestibularnih simptoma i zamjedbenog oštećenja sluha⁵². Supurativni labirintitis izazvan je izravnom bakterijskom invazijom kohleje i vestibuluma, ka-

rakteriziran je nakupljanjem polimorfonuklearnih leukocita u perilimfnom prostoru te može izazvati značajna oštećenja u unutarnjem uhu. Bakterije mogu biti porijeklom iz uha (temporalne kosti – otogeni tip) ili moždanih ovojnica (meningogeni tip)⁵¹. Uslijed bakterijske invazije može doći do gubitka vestibularne i kohlearne funkcije.

Labirintitis se manifestira naglo nastalom vrtoglavicom i nistagmusom, mješovitom ili zamjedbenom naglušnosti uz čestu pojavu tinitusa. Prisutni su vegetativni simptomi (mučnina, povraćanje). Indicirano je učiniti CT temporalne kosti, a u slučaju sumnje na meningitis ili moždani apsces može biti indiciran i MR¹¹.

Terapija podrazumijeva simptomatsko liječenje uz djelovanje na uzrok upale. U slučaju otogenih bakterijskih labirintitisa preporučuje se intravenska primjena antibiotika te kirurško liječenje. Nakon sanacije upale preporučuje se izvođenje vježbi vestibularne rehabilitacije¹¹.

Ménièreova bolest

Ménièreova bolest (MB) je poremećaj unutarnjeg uha karakteriziran recidivirajućom kružnom vrtoglavicom, fluktuirajućim zamjedbenim oštećenjem sluha u niskim i srednjim frekvencijama, tinitusom i osjećajem punoće u uhu zahvaćene strane. Simptomi traju od 20 minuta do 12 sati⁵³. Smetnje sluha i vrtoglavica najčešće se pojavljuju u isto vrijeme, iako se ponekad pojavljuju i s određenim vremenskim odmakom⁵³. Bolest je intermitentna i varijabilnog tijeka, najčešće je progresivna, međutim nekad može doći i do spontane rezolucije. U početku je jednostrana, no s vremenom često zahvati i drugo uho (u više od 50 % slučajeva)⁵⁴. Iako je patohistološki supstrat ove bolesti poznat, a to je endolimfatički hidrops, uzrok njegova nastanka još je uvijek nepoznat, ali se svakako radi ili o povećanom stvaranju ili otežanoj resorpciji endolimfe⁸.

Prevalencija bolesti je oko 1 na 150 000 stanovnika, pojavljuje se podjednako kod obaju spolova, ponajprije između 40. i 60. godine života⁵⁵. Ménièreova bolest često se pojavljuje s komorbiditetima u vidu autoimunih bolesti i migrene^{53,56}. Smatra se da postoji i utjecaj genetskih faktora u nastanku bolesti – kod oko 10 % oboljelih postoje anamnestički podatci o rođaku u prvom ili drugom koljenu s istim tegobama⁵⁶.

Dijagnoza se postavlja na temelju karakterističnih simptoma i znakova te korištenjem testova koji upućuju na MB. Vrtoglavica se pojavljuje naglo, iznenada, najčešće je praćena horizontalno-rotatornim nistagmusom usmjerenim na zdravu stranu, dok kasnije tijekom oporavka dolazi do obrtaja smjera. Prilikom izvođenja testova po Rombergu i Fukudi bolesnici pokazuju sklonost skretanja na oboljelu stranu⁸. Napadaj vrtoglavice izuzetno je rijetko praćen i iznenadnim, neočekivanim padom bez gubitka svijesti koji se naziva Tumarkinova otolitička kriza ili „drop ataka“ (engl. *drop attacks*)³⁶. Prisutan je karakterističan gubitak sluha u niskim i srednjim frekvencijama, stoga je audiološka obrada (tonski audiogram) neophodna u postavljanju dijagnoze definitivnog MB-a⁵³. Sluh se u početnim stadijima bolesti nakon napadaja vraća u normalu, međutim u uznapredovanim stadijima bolesti sluh obično ostaje trajno oštećen. Prisutan tinitus najčešće se opisuje kao zviždanje, često nije pulsirajući, može biti konstantan ili intermitentan^{36, 53}. Bolesnici također navode osjećaj začepjenosti ili punoće u uhu, „kao da im je uho poklopljeno“. Za postavljenje dijagnoze **definitivnog MB-a** trebaju biti ispunjeni sljedeći kriteriji: vrtoglavica se mora javiti u barem dva navrata, u trajanju od 20 minuta do 12 sati, uz audiometrijski zapis karakteristične lezije sluha i uz prisutne fluktuirajuće ušne simptome kao što su tinitus i/ili osjećaj punoće u zahvaćenom uhu. Za postavljanje dijagnoze **vjerojatnog MB-a** kriteriji su dvije ili više epizoda vrtoglavice uz prisutne fluktuirajuće ušne simptome⁵⁷. Diferencijalno-dijagnostički, prvenstveno se može posumnjati na vestibularnu migrenu i vestibularni neuronitis³⁶. Daljnja obrada može uključivati glicerolski test, videonistagmografiju (VNG; kalorijska ispitivanja), video *head impulse test* (vHIT), vestibularne evocirane miogene potencijale (VEMP), elektrokohleografiju i magnetsku rezonanciju s gadolinijem (MR)⁵³. Terapijski pristup bolesniku s MB-om treba biti individualan, a liječenje usmjereno kako na tegobe vezane uz MB tako i na često prisutne komorbiditete (poput migrene, autoimunog artritisa, alergije)⁵³. U liječenju akutnog napadaja primjenjuje se simptomatska i suportivna terapija, kao i kod drugih akutnih vestibularnih poremećaja^{8, 11}.

U početnoj fazi preporučeno je mirovanje, a nakon smirenja simptoma što ranija vertikalizacija¹¹. Kao prva linija prevencije preporučuje se prilagodba prehrane, u vidu neslane dijeta (1,5-2 g soli dnevno), adekvatne hidracije te izbjegavanja konzumiranja većih doza kofeina (manje od 100 mg dnevno)⁵⁸. Također se preporučuje korištenje *betahistina*. Europska akademija otologije i neurootologije (engl. *The European Academy of Otolology and Neurotology*) preporučuje korištenje 48 mg *betahistina* tijekom 3-6 mjeseci⁵³. Iako trenutno nema definitivnog konsenzusa, preporučuju se i tiazidski diuretici (npr. *hidroklortiazid* s *triamterenom*)⁵⁹. Ukoliko ne dođe do kontrole bolesti, kao druga linija liječenja preporučuje se sistemska ili intratimpanalna kortikosteroidna terapija. Kao sistemska peroralna terapija preporučuje se *prednizolon*, u dozi 1 mg/kg dnevno, do maksimalno 60 mg, 7-14 dana. Kod intratimpanalne aplikacije lijek izbora je *deksametazon*, u različitim dozama i intervalima dok se simptomi ne smire⁸. U slučajevima kada navedena terapije nije učinkovita, u obzir dolaze i intratimpanalna aplikacija *gentamicina* (vestibulotoksično djelovanje) i otokirurške metode liječenja (postavljanje endolimfatičkog šanta, labirintektomija, vestibularna neurektomija)^{8, 11, 53}.

ZAKLJUČAK

Vrtoglavica i omaglica veoma su česte tegobe u općoj populaciji, a postavljanje prave dijagnoze nerijetko predstavlja izazov. Postoje razni uzroci vrtoglavice i omaglice – počevši od upalnih, mehaničkih, infektivnih, demijelinizacijskih, degenerativnih pa sve do raznih kompleksnih ili idiopatskih. Određivanje podliježućeg uzroka zahtijeva kombinaciju pažljivo prikupljenih anamnestičkih podataka te uzimanje u obzir svih simptoma, provokacijskih čimbenika, trajanja napadaja, kao i fizikalnog statusa bolesnika. Pri postavljanju dijagnoze mogu pomoći brojni klinički i laboratorijski testovi. Pronaći odgovarajući pristup koji najviše odgovara interesu bolesnika, ali prvenstveno njihovoj dobrobiti, izazov je svim liječnicima koji se susreću s vrtoglavicama u svojem poslu.

Izjava o sukobu interesa: Autori izjavljuju kako ne postoji sukob interesa.

LITERATURA

1. Neuhauser HK. The epidemiology of dizziness and vertigo. *Handb Clin Neurol* 2016;137:67-82.
2. Newman-Toker DE, Hsieh YH, Camargo CA Jr, Pelletier AJ, Butchy GT, Edlow JA. Spectrum of dizziness visits to US emergency departments: cross-sectional analysis from a nationally representative sample. *Mayo Clin Proc* 2008;83:765-775.
3. Edlow JA, Gurley KL, Newman-Toker DE. A New Diagnostic Approach to the Adult Patient with Acute Dizziness. *J Emerg Med* 2018;54:469-483.
4. Zurak N. Osjetni živčani poremećaji. In: Gamulin S, Marušić M, Kovač Z (eds). *Patofiziologija*. Zagreb: Medicinska naklada, 2011;1114-1124.
5. Lukež-Perković I, Vojnić J. Dijagnostika perifernih vrtoglavica s osvrtom na novije dijagnostičke postupke. *Glasnik pulske bolnice* 2013;10:30-36.
6. Bumber Ž, Katić V, Nikšić-Ivančić M, Pegan B, Petric V, Šprem N. *Otorinolaringologija*. 1st Edition. Zagreb: Naklada Ljevak, 2004.
7. Kekić B. Centralna semiologija u elektronistagmografiji. *An Klin Boln "Dr M. Stojanović"* 1985;28:24.
8. Maslovara S. *Otoneurologija*. 1st Edition. Zagreb: Medicinska naklada, 2022.
9. Drachman DA, Hart CW. An approach to the dizzy patient. *Neurology* 1972;22:323-34.
10. Newman-Toker DE, Cannon LM, Stofferahn ME, Rothman RE, Hsieh YH, Zee DS. Imprecision in patient reports of dizziness symptom quality: a cross-sectional study conducted in an acute care setting. *Mayo Clin Proc* 2007;82:1329-40.
11. Birtić D, Butigan D, Grebenar Čerkez M, Kovač Bilić L, Roje Bedeković M, Sunara D et al. Smjernice za dijagnostiku i liječenje akutne vrtoglavice i gubitka ravnoteže. *Med Jad* 2020;50:169-177.
12. Baron R, Steenerson KK, Alyono J. Acute Vestibular Syndrome and ER Presentations of Dizziness. *Otolaryngol Clin North Am* 2021;54:925-938.
13. Tarnutzer AA, Berkowitz AL, Robinson KA, Hsieh YH, Newman-Toker DE. Does my dizzy patient have a stroke? A systematic review of bedside diagnosis in acute vestibular syndrome. *CMAJ* 2011;183:571-92.
14. Kattah JC, Talkad AV, Wang DZ, Hsieh YH, Newman-Toker DE. HINTS to diagnose stroke in the acute vestibular syndrome: three-step bedside oculomotor examination more sensitive than early MRI diffusion weighted imaging. *Stroke* 2009;40:3504-3510.
15. Wallenberg A. Akute bulbärerfektion (Embolie der arteria cerebelli post inf sinistra). *Arch Psychiatr* 1985;27:504-540.
16. Newman-Toker DE, Della Santina CC, Blitz AM. Vertigo and hearing loss. *Handb Clin Neurol* 2016;136:905-921.
17. Brazzelli M, Sandercock PA, Chappell FM, Celani MG, Righetti E, Arestis N et al. Magnetic resonance imaging versus computed tomography for detection of acute vascular lesions in patients presenting with stroke symptoms. *Cochrane Database Syst Rev* 2009;7:007424.
18. Chalela JA, Kidwell CS, Nentwich LM, Luby M, Butman JA, Demchuk AM et al. Magnetic resonance imaging and computed tomography in emergency assessment of patients with suspected acute stroke: a prospective comparison. *Lancet* 2007;369:293-298.
19. Welgampola MS, Young AS, Pogson JM, Bradshaw AP, Halmagyi GM. Dizziness demystified. *Pract Neurol* 2019;19:492-501.
20. Eggers SD. Episodic Spontaneous Dizziness. *Continuum (Minneapolis Minn)* 2021;27:369-401.
21. Newman-Toker DE, Curthoys IS, Halmagyi GM. Diagnosing stroke in acute vertigo: the HINTS family of eye movement tests and the future of the "eye ECG." *Semin Neurol* 2015;35:506-521.
22. Kattah JC. Update on HINTS Plus, With Discussion of Pitfalls and Pearls. *J Neurol Phys Ther* 2019;43:42-45.
23. Dieterich M, Brandt T. Ocular torsion and tilt of subjective visual vertical are sensitive brainstem signs. *Ann Neurol* 1993;33:292-9.
24. Halmagyi GM, Curthoys IS. A clinical sign of canal paresis. *Arch Neurol* 1988;45:737-9.
25. Amarenco P, Hauw JJ. Cerebellar infarction in the territory of the anterior and inferior cerebellar artery. A clinicopathological study of 20 cases. *Brain* 1990;113:139-55.
26. Choi KD, Lee H, Kim JS. Ischemic syndromes causing dizziness and vertigo. *Handb Clin Neurol* 2016;137:317-40.
27. Torres-Rusotto D, Landau WM, Harding GW, Bohne BA, Sun K, Sinatra PM. Calibrated finger rub auditory screening test (CALFRASST). *Neurology* 2009;72:1595-1600.
28. Huh YE, Koo JW, Lee H, Kim JS. Head-shaking aids in the diagnosis of acute audiovestibular loss due to anterior inferior cerebellar artery infarction. *Audiol Neurootol* 2013;18:114-24.
29. Cohen HS, Mulavara AP, Peters BT, Sangi-Haghighi P, Bloomberg JJ. Standing balance tests for screening people with vestibular impairments. *Laryngoscope* 2014;124:545-50.
30. Shumway-Cook A, Horak FB. Assessing the influence of sensory interaction of balance. *Suggestion from the field. Phys Ther* 1986;66:1548-50.
31. Bárány R. Diagnose von Krankheitserscheinungen im Bereiche des Otolithenapparates. *Acta Otolaryngol* 1921;2:434-7.
32. Dix M, Hallpike C. The pathology, symptomatology and diagnosis of the vestibular system. *Proc R Soc Med* 1952;45:341-54.
33. Maslovara S, Butković-Soldo S, Drviš P, Roje-Bedeković M, Trotić R, Branica S et al. Hrvatske smjernice za dijagnostiku i liječenje benignoga paroksizmalnog pozicijskog vertiga (BPPV-A). *Liječ Vjesn* 2015;137:335-342.
34. De Moraes SA, Soares WJ, Ferrioli E, Perracini MR. Prevalence and correlates of dizziness in community-dwelling older people: a cross sectional population based study. *BMC Geriatr* 2013;13:4.
35. Wiperman J. Dizziness and vertigo. *Prim Care* 2014;41:115-31.
36. Fife TD. Dizziness in the Outpatient Care Setting. *Continuum (Minneapolis Minn)* 2017;23:359-395.
37. Bhattacharyya N, Gubbels SP, Schwartz SR, Edlow JA, El-Kashlan H, Fife T et al. Clinical Practice Guideline: Benign Paroxysmal Positional Vertigo (Update). *Otolaryngol Head Neck Surg* 2017;156:1-47.
38. Jackson LE, Morgan B, Fletcher JC Jr, Krueger WW. Anterior canal benign paroxysmal positional vertigo: an underappreciated entity. *Otol Neurotol* 2007;28:218-22.
39. Nuti D, Masini M, Mandala M. Benign paroxysmal positional vertigo and its variants. *Handb Clin Neurol* 2016;137:241-56.

40. Parnes LS, McClure JA. Posterior semicircular canal occlusion for intractable benign paroxysmal positional vertigo. *Ann Otol Rhinol Laryngol* 1990;99:330-4.
41. Strupp M, Mandalà M, López-Escámez JA. Peripheral vestibular disorders: an update. *Curr Opin Neurol* 2019;32:165-173.
42. Rujescu D, Hartmann AM, Giegling I, Konte B, Herrling M, Himmelein S et al. Genome-Wide Association Study in Vestibular Neuritis: Involvement of the Host Factor for HSV-1 Replication. *Front Neurol* 2018;9:591.
43. Jeong SH, Kim HJ, Kim JS. Vestibular Neuronitis. *Semin Neurol* 2013;33:185-194.
44. Goebel J, O'Mara W, Gianoli G. Anatomic considerations in vestibular neuritis. *Otol Neurotol* 2001;22:512-18.
45. Esaki S, Goshima F, Kimura H, Ikeda S, Katsumi S, Kabaya K et al. Auditory and vestibular defects induced by experimental labyrinthitis following herpes simplex virus in mice. *Acta Otolaryngol* 2011;131:684-91.
46. Lee H, Kim BK, Park HJ, Koo JW, Kim JS. Prodromal dizziness in vestibular neuritis: frequency and clinical implication. *J Neurol Neurosurg Psychiatry* 2009;80:355-356.
47. Honaker JA, Shepard NT. Performance of Fukuda Stepping Test as a function of the severity of caloric weakness in chronic dizzy patients. *J Am Acad Audiol* 2012;23:616-22.
48. Lea J, Pothier D. Vestibular Disorders. *Adv Otorhinolaryngol* 2019;82:87-92.
49. Sjögren J, Magnusson M, Tjernström F, Karlberg M. Steroids for Acute Vestibular Neuronitis-the Earlier the Treatment, the Better the Outcome? *Otol Neurotol* 2019;40:372-374.
50. Fishman JM, Burgess C, Waddell A. Corticosteroids for the treatment of idiopathic acute vestibular dysfunction (vestibular neuritis). *Cochrane Database Syst Rev* 2011;5:008607.
51. Kaya S, Schachern PA, Tsuprun V, Paparella MM, Cureoglu S. Deterioration of Vestibular Cells in Labyrinthitis. *Ann Otol Rhinol Laryngol* 2017;126:89-95.
52. Arts HA. Sensorineural hearing loss in adults. *In: Flint PW, Haughey BH, Lund VJ et al (eds). Cummings Otolaryngology-Head and Neck Surgery. Philadelphia: Saunders-Elsevier, 2014;2319-2335.*
53. Magnan J, Özgirgin N, Trabalzini F, Lacour M, Lopez Escamez A, Magnusson M et al. European Position Statement on Diagnosis, and Treatment of Meniere's Disease. *J Int Adv Otol* 2018;14:317-21.
54. Takumida M, Kakigi A, Takeda T, Anniko M. Ménière's disease: a long-term follow-up study of bilateral hearing levels. *Acta Otolaryngol* 2006;126:921-5.
55. Plontke SK, Gürkov R. Ménière's Disease. *Laryngorhinootologie* 2015;94:530-554.
56. Flook M, Lopez-Escamez JA. Meniere's disease: Genetics and the immune system. *Curr Otorhinolaryngol Rep* 2018;6:24.
57. Lopez-Escamez JA, Carey J, Chung WH, Goebel JA, Magnusson M, Mandalà M et al. Criterios diagnósticos de enfermedad de Menière. Documento de consenso de la Bárány Society, la Japan Society for Equilibrium Research, la European Academy of Otolology and Neurotology (EAO-NO), la American Academy of Otolaryngology-Head and Neck Surgery (AAO-HNS) y la Korean Balance Society [Diagnostic criteria for Menière's disease. Consensus document of the Bárány Society, the Japan Society for Equilibrium Research, the European Academy of Otolology and Neurotology (EAONO), the American Academy of Otolaryngology-Head and Neck Surgery (AAO-HNS) and the Korean Balance Society]. *Acta Otorrinolaringol Esp* 2016;67:1-7.
58. Sánchez-Sellero I, San-Román-Rodríguez E, Santos-Pérez S, Rossi-Izquierdo M, Soto-Varela A. Caffeine intake and Menière's disease: Is there relationship? *Nutr Neurosci* 2017;19:1-8.
59. Crowson MG, Patki A, Tucci DL. A Systematic Review of Diuretics in the Medical Management of Ménière's Disease. *Otolaryngol Head Neck Surg* 2016;154:824-34.