

Perforacija sigmoidnog divertikulitisa: neuobičajen uzrok subkutanog emfizema vrata, pneumomedijastinuma, pneumotoraksa, pneumoretroperitoneuma i pneumoperitoneuma

Pušić, Marin; Kovačić, Slavica; Knežević, Siniša; Zelić, Marko; Miletić, Damir

Source / Izvornik: **Medicina Fluminensis : Medicina Fluminensis, 2016, 52, 249 - 252**

Journal article, Published version

Rad u časopisu, Objavljena verzija rada (izdavačev PDF)

Permanent link / Trajna poveznica: <https://um.nsk.hr/um:nbn:hr:184:384039>

Rights / Prava: [In copyright](#)/[Zaštićeno autorskim pravom.](#)

Download date / Datum preuzimanja: **2024-12-31**



Repository / Repozitorij:

[Repository of the University of Rijeka, Faculty of Medicine - FMRI Repository](#)



Perforacija sigmoidnog divertikulitisa: neuobičajen uzrok subkutanog emfizema vrata, pneumomedijastinuma, pneumotoraksa, pneumoretroperitoneuma i pneumoperitoneuma

Perforation of sigmoid diverticulitis: Unusual cause of subcutaneous emphysema, pneumomediastinum, pneumothorax, pneumoretroperitoneum and pneumoperitoneum

Marin Pušić¹, Slavica Kovačić¹, Siniša Knežević², Marko Zelić³, Damir Miletić^{1*}

Sažetak. Cilj: Cilj ovog rada je prikazati vrlo rijedak slučaj perforacije sigmoidnog divertikulitisa koji se klinički prezentirao bolnošću u donjem lijevom kvadrantu abdomena, subfebrilitetom i subkutanom emfizemom vrata. **Prikaz slučaja:** Tridesetšestogodišnja pacijentica primljena je na Kliniku za neurokirurgiju radi elektivnog operativnog zahvata poradi dugotrajne ljevostrane križobolje. Rani poslijeoperativni tijek kompliciran je postupnim razvojem bolnosti u donjem lijevom kvadrantu abdomena, subfebrilitetom, porastom upalnih parametara i subkutanom emfizemom vrata. Učinjena je opsežna radiološka obrada (klasični radiogrami mekih tkiva vrata, grudnih organa i abdomena, CT vrata, toraksa, abdomena i zdjelice te MR abdomena i zdjelice) kojom se utvrde opsežne nakupine plina u supkutisu vrata, u medijastinumu, retroperitoneumu, pleuralnom i peritonealnom prostoru te divertikuloza sigmoidnog kolona sa zamućenjem masnog tkiva uz sigmoidni kolon. Temeljem slikovne dijagnostike postavljena je sumnja na perforaciju sigmoidnog divertikulitisa. Dijagnoza je potvrđena kod laparotomije i patohistološkom analizom. Poslijeoperativski oporavak po laparotomiji protekao je bez komplikacija. **Zaključak:** Perforacija sigmoidnog divertikulitisa neuobičajen je uzrok subkutanog emfizema vrata, pneumomedijastinuma, pneumotoraksa, pneumoretroperitoneuma i pneumoperitoneuma o kojem treba misliti u diferencijalnoj dijagnozi s obzirom na mogućnost razvoja brojnih komplikacija i smrtnog ishoda kod prekasno prepoznate bolesti i odgođene laparotomije.

Ključne riječi: divertikulitis; perforacija; pneumomedijastinum; pneumoperitoneum; pneumoretroperitoneum; subkutani emfizem

Abstract. Aim: The aim of this paper is to present a very rare case of sigmoid diverticulitis perforation with pain in the lower left abdomen, subfebrility and subcutaneous emphysema of the neck at presentation. **Case report:** Thirty six year old patient was admitted to the Department of neurosurgery for an elective operative procedure because of a longstanding left-sided lower back pain. Early postoperative course was complicated with gradually increasing pain in her lower left abdomen, subfebrility, increase in inflammatory markers and subcutaneous emphysema of the neck. Extensive imaging workup was performed (plain radiographs of the neck, thorax and abdomen, CT of the neck, thorax, abdomen and pelvis, MRI of the abdomen and pelvis) and large amount of free air in the soft tissues of the neck, in the mediastinum, pleural space, retroperitoneum and peritoneum was demonstrated. Diverticulosis of the sigmoid colon with stranding of the adjacent fat was also noted. These findings were suggestive of a perforated sigmoid diverticulitis which was confirmed by operative procedure and pathohistological report. Her postoperative course after laparotomy was unremarkable. **Conclusion:** Sigmoid diverticulitis

¹Katedra za radiologiju, Medicinski fakultet Sveučilišta u Rijeci, Rijeka

²Klinički zavod za radiologiju, KBC Rijeka, Rijeka

³Katedra za kirurgiju, Medicinski fakultet Sveučilišta u Rijeci, Rijeka

***Dopisni autor:**

Prof. dr. sc. Damir Miletić, dr. med.
Katedra za radiologiju,
Medicinski fakultet Sveučilišta u Rijeci
Krešimirova 42, 51 000 Rijeka
e-mail: damir.miletic@medri.uniri.hr

<http://hrcak.srce.hr/medicina>

perforation is a very unusual cause of subcutaneous emphysema of the neck, pneumomediastinum, pneumothorax, pneumoretroperitoneum and pneumoperitoneum that should be considered because many complications, including death, may occur if accurate diagnosis and laparotomy are delayed.

Key words: diverticulitis; perforation; pneumomediastinum; pneumoperitoneum; pneumoretroperitoneum; subcutaneous emphysema

Perforacija sigmoidnog divertikulitisa je neuobičajen uzrok subkutanog emfizema vrata, pneumomediastinuma, pneumotoraksa, pneumoretroperitoneuma i pneumoperitoneuma o kojem treba misliti u diferencijalnoj dijagnozi navedenih stanja kako bi se izbjegle brojne komplikacije te mogući smrtni ishod u slučaju odgođene laparotomije.

UVOD

Divertikularnu bolest čine divertikuloza (postojanje divertikla kolona), divertikulitis (upala divertikla) i krvarenje iz divertikla. Tijek divertikulitisa je nekomplikiran u 75 % slučajeva dok je bolest u 25 % slučajeva komplicirana. Najčešće komplikacije uključuju razvoj apscesa, fistule, opstrukcije, peritonitisa i sepse¹. Vrlo rijetka komplikacija bolesti je razvoj subkutanog emfizema vrata, pneumomediastinuma, pneumotoraksa, pneumoretroperitoneuma i pneumoperitoneuma.

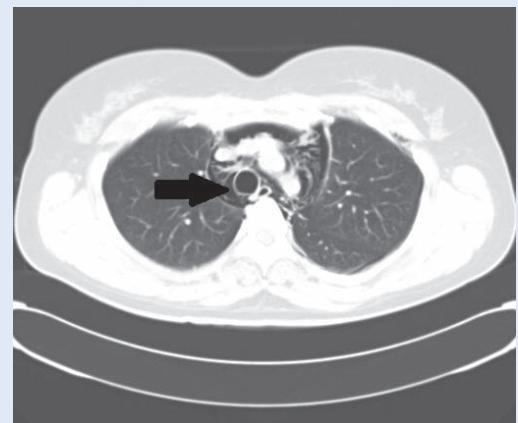
PRIKAZ SLUČAJA

Tridesetšestogodišnja pacijentica primljena je na Kliniku za neurokirurgiju zbog elektivnog operativnog zahvata poradi dugotrajne ljevostrane križbolje. Pacijentica je otprije pod endokrinološkom terapijom i praćenjem zbog mikroadenoma hipofize i hipotireoze. Učinjena je ljevostrana interlaminektomija L5/S1 vertebrogenog segmenta s ekstirpacijom materijala diska i ljevostrana foraminotomija S1 segmenta.

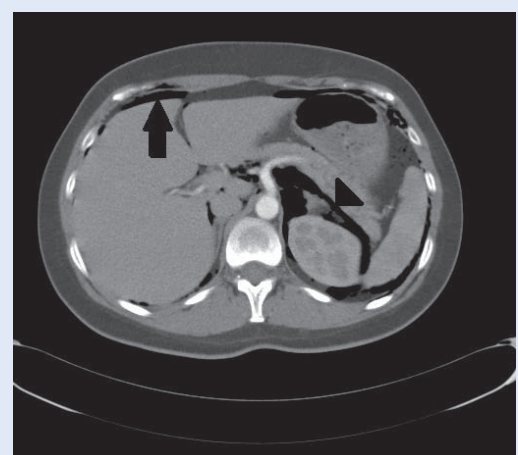
Dan nakon operacije pacijentica se počinje žaliti na bolove u lijevom donjem kvadrantu abdomena i lijevoj glotalnoj regiji s povremenim širenjem u nogu. Abdomen je mekan na palpaciju, bolan u lijevom donjem kvadrantu, bez znakova nadražaja peritoneuma. Drugi poslijeoperativni dan nastupa subfebrilitet i nespecifični bolovi u sre-

dopsju sa širenjem pod lijevu lopaticu a tek osmog dana dolazi do otoka i krepitacija u području vrata.

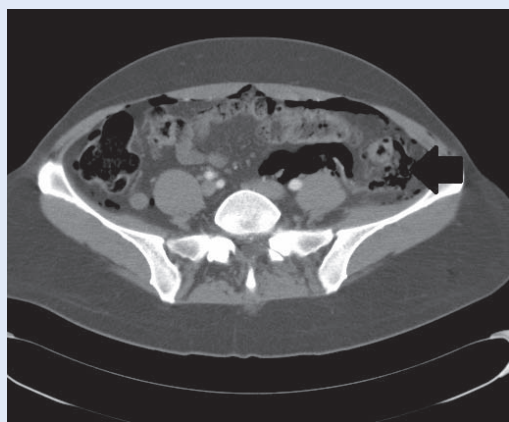
Učinjeni su klasični radiogrami mekih tkiva vrata, grudnih organa i abdomena koji su pokazali subkutani emfizem vrata, pneumomediastinum, pneumotoraks i pneumoperitoneum. Slikovna obrada nastavljena je CT pregledom vrata, toraksa, abdomena i zdjelice s ciljem otkrivanja mjesta i uzroka perforacije. CT-om su potvrđeni nalazi klasičnih radiograma (slika 1), a dodatno su detektirani pneumoretroperitoneum (slika 2), divertikuloza kolona, zadebljanje sigme i nakupljanje plina uz sigmoidni kolon (slika 3). Temeljem navedenoga postavljena je sumnja na perforaciju



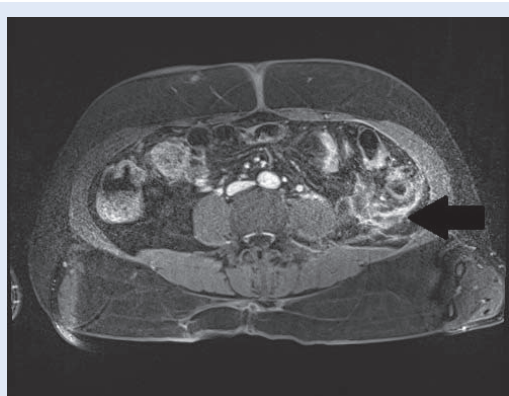
Slika 1. CT presjek kroz gornji mediastinum u plućnom prozoru pokazuje nakupine plina oko traheje (strjelica) i velikih krvnih žila.



Slika 2. CT presjek kroz gornji abdomen pokazuje nakupine plina ispred jetre (peritoneum, strjelica) i oko lijevog bubrega te nadbubrežne žlijezde (retroperitoneum, glava strjelice).



Slika 3. CT presjek kroz donji abdomen pokazuje plašt plina uz silazni/sigmoidni kolon (strjelica).



Slika 4. MR presjek kroz donji abdomen pokazuje pojačanu postkontrastnu opacifikaciju stijenke sigmoidnog kolona i perikoličnog masnog tkiva (strjelica).

divertikulitisa sigme te je uvedena dvojna antibiotska terapija (cefuroksim i metronidazol). Sljedećeg dana učinjen je MR pregled abdomena i zdjelice koji je pokazao opsežne upalne promjene sigmoidnog mezokolona i perikoličnog masnog tkiva, što je potvrdilo dijagnostičku sumnju na mjesto perforacije (slika 4).

Pacijentica je premještena na Kliniku za kirurgiju te je učinjena medijana laparotomija. Intraoperativno je potvrđena perforacija sigmoidnog kolona s multiplim divertiklima. Učinjena je resekcija sigmoidnog kolona po metodi Hartman (sigmoidna kolektomija i kolostomija).

Patohistološki pregled reseciranog dijela kolona potvrdio je dijagnozu divertikulitisa.

Rani poslijeoperacijski tijek protječe uredno te se pacijentica dvanaest dana nakon operacije kolona otpušta na kućno liječenje. Četiri mjeseca ka-

snije učinjena je operativna rekonstrukcija kolona radi uspostave kontinuiteta crijeva. U daljnjem kliničkom tijeku pacijentica je bez tegoba.

RASPRAVA

Divertikularna bolest smatra se bolešću zapadne civilizacije, najvjerojatnije zbog prehrane siromašne vlaknima². Može se razviti na bilo kojem dijelu kolona, no najčešća je na sigmoidnom kolonu. Prevalencija divertikuloze procijenjena je na 5 % do četrdesete godine s tendencijom porasta prema 65 % do osamdesete godine, a učestalost hospitalizacija zbog divertikularne bolesti je u porastu^{3,4}.

Tijek divertikulitisa je nekomplikiran u 75 % pacijenata te se najčešće prezentira bolnošću u donjem lijevom kvadrantu abdomena, povišenom temperaturom i leukocitozom. Temelj terapije nekomplikiranih slučajeva je primjena antibiotika, tekuća dijeta ili parenteralna prehrana te analgetska terapija prema potrebi^{5,6}. U 25 % pacijenata razviju se komplikacije kao što su nastanak apscesa, fistule, opstrukcije, peritonitisa i septe te je potrebno kirurško liječenje. Razvoj subkutanog emfizema vrata, pneumomediastinuma, pneumotoraksa, pneumoretroperitoneuma i pneumoperitoneuma je vrlo rijetka komplikacija koja je prethodno opisana u literaturi, ali u pacijenata starije životne dobi⁷⁻¹⁰.

Standardna slikovna metoda kod sumnje na divertikulitis je kompjutorizirana tomografija (CT) zbog svoje dostupnosti, brzine pregleda te pouzdanosti u detekciji divertikulitisa i njegovih komplikacija, kao i otkrivanju drugih uzroka tegoba kod pacijenata bez znakova divertikulitisa¹¹⁻¹³. Osjetljivost CT pretrage kod divertikulitisa u raznim publikacijama je 79 – 99 %, no važno je navesti da su veća osjetljivost i specifičnost objavljene u novijim publikacijama, što je svakako zasluga novije generacije multidetektorskih CT uređaja¹⁴. Pregled magnetnom rezonancijom (MR) ima osjetljivost 86 – 94 % i specifičnost 88 – 92 %, no zbog manje dostupnosti i dužeg vremena izvođenja pretrage nije metoda prvog izbora u dijagnostici divertikulitisa¹⁴.

Naša pacijentica prezentirala se nespecifičnim simptomima, a razvoj kliničke slike bio je maskiran njenim prijašnjim tegobama u vidu lijevostra-

ne križbolje te neurokirurškim operativnim zahvatom. Pojava krepitacija u vratu potakla je široku slikovnu obradu koja je postavila sumnju na perforaciju divertikulitisa kompliciranu razvojem subkutanog emfizema vrata, pneumomedijastinuma, pneumotoraksa, pneumoretroperitoneuma i pneumoperitoneuma, što je vrlo rijetka prezentacija ove bolesti, pogotovo u mlađih pacijenata. Operativnim zahvatom i patohistološkim pregledom reseciranog sigmoidnog kolona potvrđena je dijagnoza perforiranog divertikulitisa.

ZAKLJUČAK

Perforacija sigmoidnog divertikulitisa je neuobičajen uzrok subkutanog emfizema vrata, pneumomedijastinuma, pneumotoraksa, pneumoretroperitoneuma i pneumoperitoneuma o kojem treba misliti u diferencijalnoj dijagnozi navedenih stanja kako bi se izbjegle brojne komplikacije te mogući smrtni ishod u slučaju odgođene laparotomije.

Izjava o sukobu interesa: Autori izjavljuju da ne postoji sukob interesa.

LITERATURA

1. Weizman AV, Nguyen GC. Diverticular disease: epidemiology and management. *Can J Gastroenterol* 2011;25:385-9.
2. Matrana MR, Margolin DA. Epidemiology and Pathophysiology of Diverticular Disease. *Clin Colon Rectal Surg* 2009;22:141-6.
3. Heise CP. Epidemiology and Pathogenesis of Diverticular Disease. *Journal of Gastrointestinal Surgery* 2008;12:1309-11.
4. Warner E, Crighton EJ, Moineddin R, Mamdani M, Upshur R. Fourteen-year study of hospital admissions for diverticular disease in Ontario. *Can J Gastroenterol* 2007;21:97-9.
5. Feingold D, Steele SR, Lee S, Kaiser A, Boushey R, Buie WD et al. Practice parameters for the treatment of sigmoid diverticulitis. *Dis Colon Rectum* 2014;57:284-94.
6. Alonso S, Pera M, Pares D, Pascual M, Gil MJ, Courtier R et al. Outpatient treatment of patients with uncomplicated acute diverticulitis. *Colorectal Dis* 2010;12:e278-82.
7. Fosi S, Giuricin V, Girardi V, Di Caprera E, Costanzo E, Di Trapano R et al. Subcutaneous Emphysema, Pneumomediastinum, Pneumoretroperitoneum, and Pneumocrotum: Unusual Complications of Acute Perforated Diverticulitis. *Case Reports in Radiology Volume* 2014;2014:431563.
8. Murphy KM, Savelli B, Newell K. Case report: for facial swelling, look below the belt. *JAAPA* 2005;18:57-8, 60, 67-8.
9. Kassir R, Abboud K, Dubois J, Baccot S, Debs T, Favre JP et al. Perforated diverticulitis of the sigmoid colon causing a subcutaneous emphysema. *Int J Surg Case Rep* 2014;5:1190-2.
10. Hur T, Chen Y, Shu GH, Chang JM, Cheng KC. Spontaneous cervical subcutaneous and mediastinal emphysema secondary to occult sigmoid diverticulitis. *Eur Respir J* 1995;8:2188-90.
11. Marinella MA, Mustafa M. Acute diverticulitis in patients 40 years of age and younger. *Am J Emerg Med* 2000;18:140-2.
12. Horton KM, Corl FM, Fishman EK. CT evaluation of the colon: inflammatory disease. *Radiographics* 2000;20:399-418.
13. Rao PM, Rhea JT, Novelline RA, Dobbins JM, Lawrason JN, Sacknoff R et al. Helical CT with only colonic contrast material for diagnosing diverticulitis: prospective evaluation of 150 patients. *AJR Am J Roentgenol* 1998;170:1445-9.
14. Kristen K. DeStigter, David P. Keating. Imaging Update: Acute Colonic Diverticulitis. *Clin Colon Rectal Surg* 2009;22:147-55.