

Stevens-Johnsonov sindrom i toksična epidermalna nekroliza

Spinčić, Andrea; Kaštelan, Marija; Peternel, Sandra

Source / Izvornik: **Medicina Fluminensis : Medicina Fluminensis, 2016, 52, 176 - 184**

Journal article, Published version

Rad u časopisu, Objavljena verzija rada (izdavačev PDF)

Permanent link / Trajna poveznica: <https://um.nsk.hr/um:nbn:hr:184:931133>

Rights / Prava: [In copyright](#)/[Zaštićeno autorskim pravom.](#)

Download date / Datum preuzimanja: **2024-07-10**



Repository / Repozitorij:

[Repository of the University of Rijeka, Faculty of Medicine - FMRI Repository](#)



Stevens-Johnsonov sindrom i toksična epidermalna nekroliza

Stevens-Johnson syndrome and toxic epidermal necrolysis

Andrea Spinčić¹, Marija Kaštelan², Sandra Peternel^{2*}

¹KBC Rijeka

²Klinika za dermatovenerologiju,
KBC Rijeka, Rijeka

Sažetak. Stevens-Johnsonov sindrom (SJS) i toksična epidermalna nekroliza (TEN) rijetke su ali teške reakcije na lijekove koje mogu ugroziti život pacijenta, stoga predstavljaju hitna stanja u medicini. Karakterizirani bolnim, eritematoznim i erozivnim lezijama kože i sluznica, SJS i TEN u biti predstavljaju spektar istog oboljenja pri čemu razliku predstavlja postotak zahvaćene kože. Osim oštećenja kože i sluznica, moguća je i afekcija drugih organa te pojava potencijalno smrtonosnih komplikacija. One uključuju dehidraciju, pneumoniju, akutni respiratorni distres sindrom, gastrointestinalne ulceracije, višestruko zatajenje organa i tromboembolijska zbivanja. Od lijekova koji mogu uzrokovati ovaj sindrom najčešće se spominju alopurinol, antibiotici, antikonvulzivi i nesteroidni protuupalni lijekovi oksikamske skupine. Sve je više dokaza koji upućuju na genetičku podlogu bolesti. Pritom se humani leukocitni antigen B smatra ključnim čimbenikom u prezentaciji lijekova limfocitima T i započinjanju imunološkog odgovora koji potom dovodi do masivne apoptoze epitelnih stanica. Visok rizik mortaliteta kao i trajnih posljedica koje nerijetko zaostaju nakon preboljenog SJS/TEN-a zahtijevaju promptno postavljanje dijagnoze, brzu identifikaciju uzročnog lijeka i njegovo isključivanje iz terapije, evaluaciju prognoze primjenom bodovnog sustava SCORTEN (engl. *Severity-of-Illness Score for Toxic Epidermal Necrolysis*) te primjenu odgovarajuće potporne njege uz eventualno uvođenje imunomodulacijske terapije.

Ključne riječi: egzantem; reakcije na lijekove; Stevens-Johnsonov sindrom; toksična epidermalna nekroliza

Abstract. Stevens-Johnson syndrome (SJS) and toxic epidermal necrolysis (TEN) are rare but severe adverse drug reactions that can endanger patient's life and are therefore considered to be true medical emergencies. Characterized by an abrupt onset of painful, more or less extensive erythematous and erosive lesions of the skin and mucous membranes, SJS and TEN are in fact considered to represent a spectrum of the same disease, differing only in the extent of skin detachment. In addition to the involvement of skin and mucosal surfaces, affection of other organs and potentially fatal complications may develop. These include dehydration, pneumonia and acute respiratory distress syndrome, gastrointestinal ulceration, multiple organ failure and thromboembolic events. Most common causative drugs include allopurinol, antibiotics, anticonvulsants and nonsteroidal anti-inflammatory drugs of the oxamicam type. Recently there has been ample evidence supporting the role of genetic background in the development of the disease. Human leukocyte antigen B seems to be the key factor in presenting drugs to T lymphocytes and beginning the immune response which then results in massive apoptosis of epithelial cells. High mortality as well as the risk of long-term sequelae require rapid diagnosis, prompt identification and withdrawal of the culprit drug, evaluation of the prognosis using the SCORTEN (Severity-of-Illness Score for Toxic Epidermal Necrolysis) scale, supportive care and consideration of systemic therapy with immunomodulatory agents.

Key words: drug eruptions; exanthema; Stevens-Johnson syndrome; toxic epidermal necrolysis

***Dopisni autor:**

Doc. dr. sc. Sandra Peternel, dr. med.
Klinika za dermatovenerologiju, KBC Rijeka
Krešimirova 42, 51 000 Rijeka
e-mail: speternel@yahoo.com

<http://hrcak.srce.hr/medicina>

UVOD

Teški medikamentozni egzantemi neželjene su reakcije na lijekove koje potencijalno ugrožavaju život pacijenta, a povezane su sa značajnim morbiditetom i mortalitetom. U takve se reakcije ubrajaju Stevens-Johnsonov sindrom (SJS), toksična epidermalna nekroliza (TEN), akutna generalizirana egzantematozna pustuloza (AGEP) i reakcija na lijek s eozinofilijom i sistemskim simptomima (engl. *Drug Reaction with Eosinophilia and Systemic Symptoms*; DRESS). U ovom radu opisuju se najvažnije značajke SJS-a i TEN-a kao najčešćih i najtežih oblika teških medikamentoznih osipa, u pogledu kliničke prezentacije, patofiziologije, dijagnostike i terapijskog pristupa.

SJS i TEN su akutne, teške mukokutane reakcije gotovo uvijek izazvane lijekovima i karakterizirane značajnom nekrozom epidermisa te zahvaćenošću sluznica, kao i sistemskim simptomima poput vrućice, povišenih vrijednosti jetrenih enzima, intestinalnih, genitourinarnih i pulmonalnih manifestacija. Smatra se da je klinički i imunopatogenetski riječ o varijantama iste bolesti koje se međusobno razlikuju samo po stupnju zahvaćenosti kože pa se stoga i opisuju zajedno (SJS/TEN)^{1,2}.

SJS je prvi put opisan 1922. godine kod dva dječaka kao akutni mukokutani sindrom obilježen teškim purulentnim konjunktivitisom, teškim stomatitisom s opsežnom nekrozom sluznice i kožnim lezijama nalik na *erythema multiforme* (EM). Neko se vrijeme SJS izjednačavao s EM majus, no istraživanja su pokazala kako se ipak radi o dvjema različitim bolestima. 1956. godine Alan Lyell opisao je četiri pacijenta s erupcijama u vidu ljuštenja kože, a novu je bolest nazvao toksična epidermalna nekroliza, smatrajući da je za simptome odgovoran cirkulirajući toksin. Kako je s godinama bilo sve više pacijenata s tim sindromom, postala je jasna uzročna povezanost s primjenom lijekova poput sulfonamida, pirazolona, barbiturata i antikonvulziva^{3,4}.

EPIDEMIOLOGIJA

SJS i TEN su rijetke bolesti s procijenjenom učestalosti od 2 – 6 slučajeva na milijun osoba godišnje. Ove reakcije na lijekove pojavljuju se nepredvidljivo te u svim dobnim skupinama, iako

su češće pogođeni stariji (72 % pacijenata s TEN-om je starije od 40 godina). Žene su pogođene nešto češće od muškaraca (1,5 : 1)^{2,3}, a na učestalost oboljenja utječu i regionalne razlike u propisivanju lijekova, genetička predispozicija pacijenta, pridružene maligne bolesti ili konkomitantna radioterapija⁴. Također, u nosioca virusa humane imunodeficiencije učestalost je oko 100 puta viša⁵. Prosječni mortalitet nakon 6 tjedana od postavljanja dijagnoze iznosi do 12 % za SJS te čak 30 – 50 % za TEN.

SJS i TEN predstavljaju varijante istog akutnog i po život opasnog oboljenja koje poglavito zahvaća kožu i sluznice uz izražene opće simptome. Ovisno o postotku zahvaćenosti kože, dobi pacijenta i komorbidnim stanjima, moguća je pojava brojnih sustavnih komplikacija te rizik od smrtnog ishoda varira od 3 do preko 90 %.

ETIOPATOGENEZA

U više od 95 % slučajeva TEN je povezan s uzimanjem lijekova, dok ta povezanost u slučaju SJS-a nije toliko izražena. Naime, samo se oko 50 % slučajeva SJS-a dovodi u izravnu vezu s uzimanjem lijekova, no smatra se da je u stvarnosti postotak mnogo veći te da je taj nerazmjer posljedica donedavne izjednačenosti SJS-a i EM majus³. U rijetkim slučajevima, SJS/TEN može nastati kao posljedica infekcije, pa je tako *Mycoplasma pneumoniae* zabilježena kao vjerojatni uzrok bez prethodne izloženosti lijekovima, osobito u djece⁶⁻⁸. Utvrđivanje pravog uzroka SJS/TEN-a (lijek ili infekcija) nije uvijek jednostavno i često je otežano činjenicom da mnogi pacijenti s akutnim infekcijama istovremeno uzimaju antimikrobne lijekove, antipiretike i/ili analgetike⁹. U rijetke uzroke SJS/TEN-a ubrajaju se i cjepiva, a zabilježeni su i slučajevi u kojima je nemoguće utvrditi bilo kakav uzrok nastalog stanja^{10,11}.

Do danas je za više od 100 lijekova utvrđena povezanost sa SJS/TEN-om³, a od kojih su najčešći prikazani u tablici 1¹². Općenito, rizik za razvoj SJS/TEN-a najveći je u prvom tjednu terapije, no za antikonvulzive visoko su rizična čak prva dva mjeseca terapije³. U lijekove za koje se smatra da nemaju povišen rizik za SJS/TEN ubrajaju se inhi-

Tablica 1. Lijekovi s povišenim rizikom za SJS/TEN

Visoki rizik	Značajan, ali niži rizik
alopurinol	aminopenicilini
karbamazepin	cefalosporini
lamotrigin	makrolidi
NSAIL (oksikami)	NSAIL (derivati octene kiseline)
nevirapin	kinoloni
fenobarbital	tetraciklini
fenitoin	tramadol
sulfonamidi	sertralin

bitori angiotenzin konvertirajućeg enzima, beta blokatori, blokatori kalcijevih kanala, furosemid, inzulin, nesteroidni antiinflamatorni lijekovi (NSAIL) iz skupine derivata propionske kiseline, derivati sulfonilureje i tijazidni diuretici².

Patogeneza SJS/TEN-a nije još u potpunosti razjašnjena, no smatra se da je bolest imunološki posredovana. Kako uobičajeni interval između uzimanja lijeka i pojave simptoma iznosi 1 – 3 tjedna, može se zaključiti da je to razdoblje senzibilizacije. Taj je period očekivano skraćen u pacijentima koji su ponovno izloženi lijeku koji je u njih ranije izazvao SJS/TEN što, uz kliničke, histopatološke i imunološke nalaze, podupire postojeći koncept bolesti prema kojem glavnu ulogu u patogenezi bolesti imaju citotoksični limfociti T specifični za određeni lijek¹³. Epidermalna nekroliza kao karakteristika bolesti odraz je masivne apoptoze keratinocita koja se razvije unutar nekoliko sati. Brojni apoptotični keratinociti premašuju kapacitet fagocita pa se u razdoblju od sljedećih nekoliko sati do dana gubi kohezija susjednih keratinocita te cijeli epidermis gubi vijabilnost. Od posrednika apoptoze keratinocita spominju se čimbenik nekroze tumora alfa (engl. *tumor necrosis factor alpha*; TNF- α), Fas ligand, TRAIL (engl. *TNF-related apoptosis-inducing ligand*) i perforin, no smatra se da ključnu ulogu ima citolitički protein granulizin¹⁴⁻¹⁶.

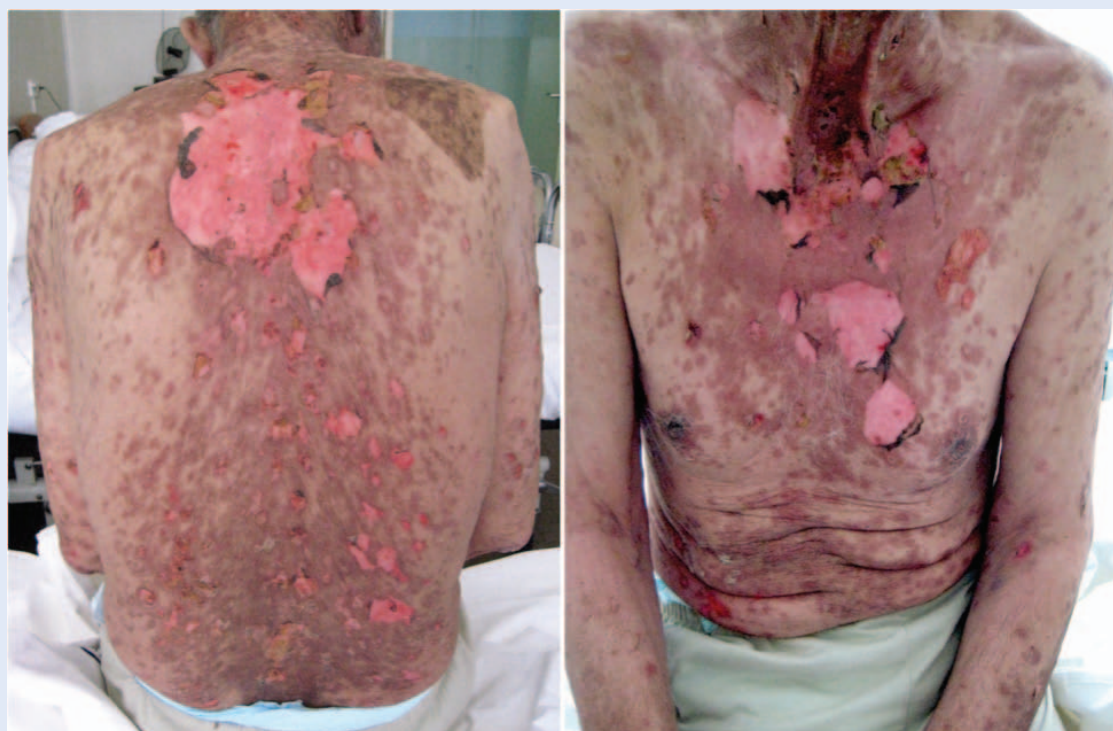Kao predisponirajući čimbenici za pojavu SJS/TEN-a prepoznati su određeni HLA (engl. *human leukocyte antigen*) aleli te genetički polimorfizmi. Utvrđena je snažna povezanost između alela HLA-B*1502 i SJS/TEN-a uzrokovanog karbamazepinom i drugim aromatskim antikonvulzivima u Han Kineza¹⁷ kao i povezanost HLA-B*5801 s alo-

purinolom potaknutog SJS/TEN-a u pripadnika azijskih ali i ne-azijskih populacija¹⁸. Nadalje, polimorfizmi gena koji kodiraju enzime uključene u metabolizam lijekova, poput sustava citokroma P450, mogu nositi povećani rizik kod primjene aromatskih antikonvulziva zbog smanjene sposobnosti eliminacije lijeka ili njegovih metabolita^{19,20}.

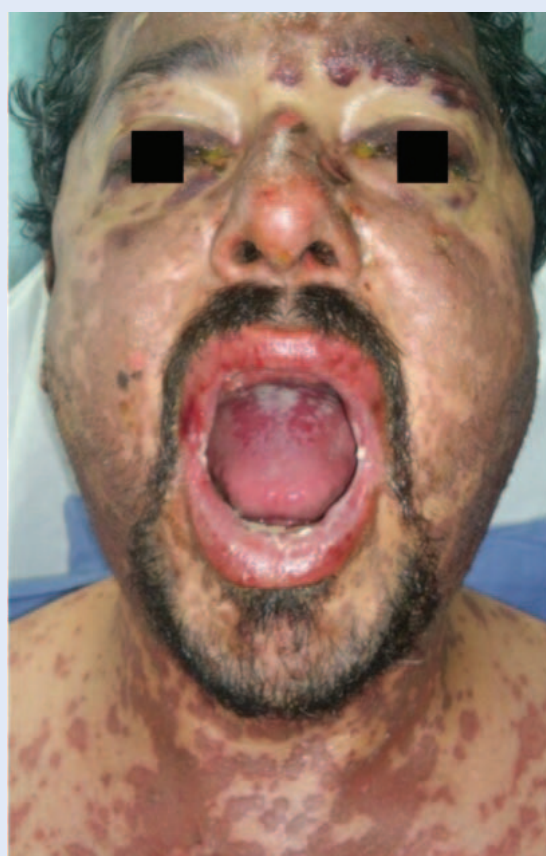KLINIČKA SLIKA

SJS/TEN najčešće započinje nespecifičnim prodromalnim simptomima koji se pojavljuju 1 – 3 dana prije osipa te uključuju vrućicu, pečenje u očima, nelagodu prilikom gutanja i rinitis uz opći algički sindrom. Osip se klasično pojavljuje poglavito na trupu, vratu, licu i proksimalnom dijelu gornjih ekstremiteta (slika 1). U težim slučajevima zahvaćena je i koža donjih ekstremiteta odnosno cijelog tijela, iako vlasište, dlanovi i tabani najčešće ostaju pošteđeni. Eritem i erozije usnica, bukalne, okularne i genitalne sluznice nazočni su u više od 90 % slučajeva³ (slika 2). Opseg zahvaćenosti oka varira od akutnog konjunktivitisa do formiranja konjunktivalnih membrana ili pseudomembrana, erozija i ulceracija rožnice^{21,22}. Epitel respiratornog trakta zahvaćen je u 25 % pacijenata s TEN-om te se manifestira kašljem, a zahvaćenost sluznice gastrointestinalnog trakta daje simptome ezofagitisa i proljeva. Ostali rani simptomi uključuju vrućicu, limfadenopatiju, hepatitis i citopeniju³.

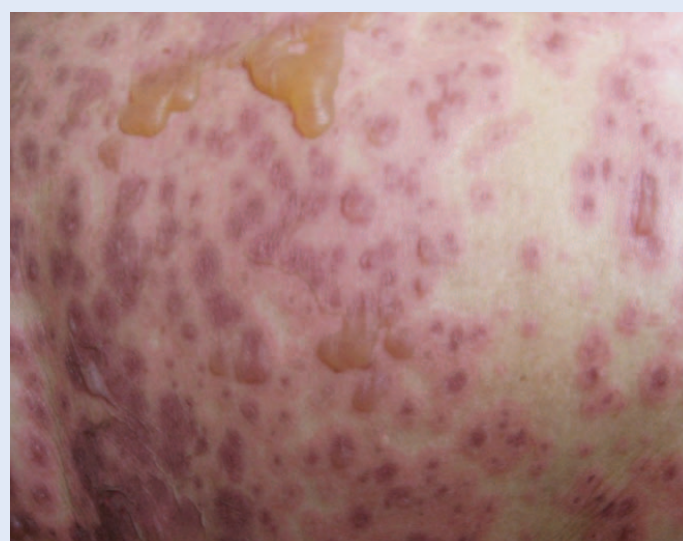
Rane kožne lezije su eritematozne, zagasito crvene ili lividne makule nepravilnog oblika i veličine koje se brzo šire i konfluiraju. Prisutnost ovakvih kožnih promjena na trupu uz istodobnu zahvaćenost sluznica visoko je suspektna za brzu progresiju u klasičnu sliku SJS/TEN-a. Kod nekih pacijenata mogu se zapaziti i atipične makule nalik na metu (targetoidne lezije) (slika 3). Mjesta kožnih lezija te erozija sluznica vrlo su bolna. Kako epidermis biva sve više nekrotičan, odvaja se od podležeg dermisa, tekućina ispunjava prostor između epidermisa i dermisa te se formiraju mlohavne bule. Ovaj proces može trajati od nekoliko sati do dana. Bule lako pucaju i laganim pritiskom palca šire se postranično (Asboe-Hansenov ili indirektni Nikolskyjev znak). Direktni Nikolskyjev znak je također pozitivan – nakon



Slika 1. SJS/TEN – tipična distribucija i morfologija kožnih lezija



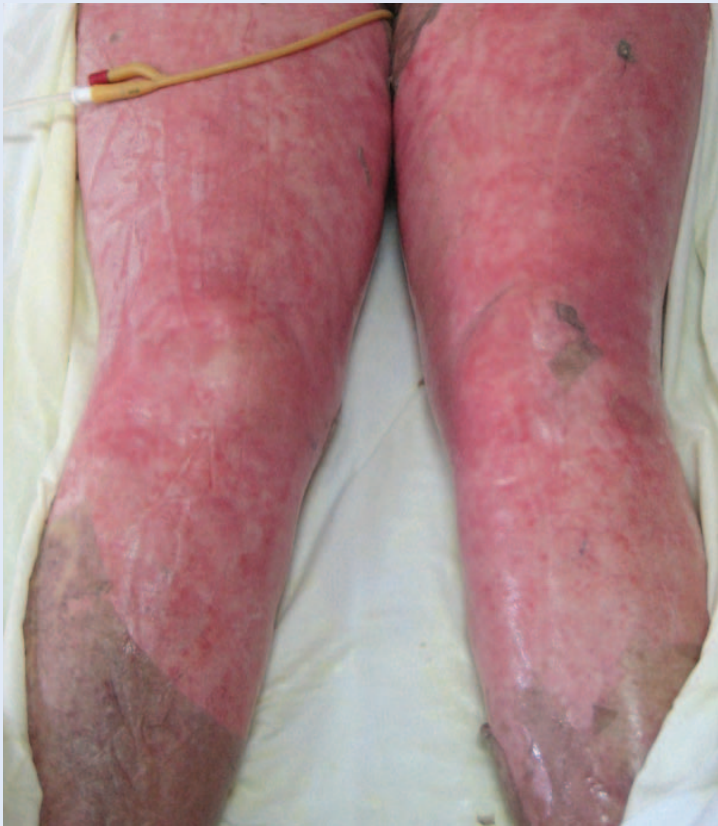Slika 2. SJS/TEN – zahvaćanje lica uz erozije usnica, sluznice usne šupljine i očiju



Slika 3. Targetoidne makule i početne bule – detalj

tangencijalnog mehaničkog pritiska na eritematozne zone vrlo lako dolazi do odvajanja epidermisa od dermisa. Pucanjem bula i odljuštenjem epidermalnog pokrova nastaju velike površine ogoljenog dermisa^{3,4} (slika 4).

Ukupna površina odnosno postotak zahvaćenosti kože glavni je prognostički faktor bolesti te ju je iznimno važno pravilno odrediti već pri prijemu



Slika 4. TEN: potpuno ogoljenje dermisa na velikoj površini kože

pacijenta. Određuje se kao i u slučaju opekline, pri čemu se u izračun ubraja samo nekrotična koža koja je već odljuštena (bule, erozije) i koža koja se može odljuštiti (Nikolsky-pozitivna područja), dok se Nikolsky-negativna eritematozna područja isključuju^{3,4}. Prema površini zahvaćene kože pacijent se klasificira pod dijagnozu SJS-a (< 10 %), TEN-a (> 30 %) ili preklapanja SJS-a i TEN-a (10-30 %)^{1,2}. Često se pripadnost određenoj skupini ne može sa sigurnošću odrediti odmah po nastupu bolesti pa se, ovisno o kliničkom tijeku, dijagnoza može i promijeniti tijekom prvih nekoliko dana. U svrhu procjene rizika i prognoze akut-

Tablica 2. Procjena smrtnosti od SJS/TEN-a prema SCORTEN bodovnom sustavu

SCORTEN bodovi	Smrtnost
0 – 1	3,2 %
2	12,1 %
3	35,3 %
4	58,3 %
5 ili više	90 %

ne faze bolesti primjenjuje se bodovni sustav SCORTEN (engl. *Severity-of-Illness Score for Toxic Epidermal Necrolysis*)²³ koji se računa pri prijemu pacijenta i tri dana nakon toga. Svaki od sedam čimbenika koji su u njega uključeni nosi po 1 bod:

1. dob > 40 godina
2. prisutnost malignog oboljenja
3. postotak zahvaćenosti tijela > 10 %
4. srčana frekvencija > 120 otkucaja u minuti
5. urea (serum) > 10 mmol/L
6. glukoza (serum) > 14 mmol/L
7. bikarbonati (serum) < 20 mmol/L.

Stupanj smrtnosti je veći što je zbroj bodova prema SCORTEN-u viši (tablica 2)^{2,23}. Navedeni je bodovni sustav koristan za prognozu akutne faze bolesti, ali ne i za predviđanje njenih dugotrajnih posljedica. Potencijalno fatalne komplikacije koje se mogu pojaviti u akutnoj fazi uključuju dehidraciju, pneumoniju, sepsu, akutni respiratorni distres sindrom, ulceracije ili perforacije gastrointestinalnog trakta, diseminiranu intravaskularnu koagulaciju i tromboemboliju, šok te višestruko zatajenje organa.

DIJAGNOZA I DIFERENCIJALNA DIJAGNOZA

Dijagnoza SJS/TEN-a temelji se na anamnestičkom podatku o uzimanju lijekova (posebno onih iz skupine visoko rizičnih) i vremenskom intervalu proteklom od uzimanja lijeka do nastupa simptoma, opisanoj kliničkoj slici i patohistološkim karakteristikama bioptata kože. U ranim lezijama opažaju se apoptotični keratinociti u bazalnim i srednjim (suprabazalnim) slojevima epidermisa. U kasnijim fazama bolesti vidljivi su subepidermalni mjehuri, konfluirajuća nekroza cijele debljine epidermisa te blago izražen perivaskularni infiltrat limfocita u površnom dermisu³. U svrhu isključivanja autoimunih buloznih bolesti izvodi se direktna imunofluorescentna pretraga čiji je nalaz negativan^{2,4}.

Identifikacija lijeka koji je izazvao SJS ili TEN vrlo je zahtjevan, no važan zadatak, budući da rano ukidanje lijeka odgovornog za SJS/TEN smanjuje smrtnost. No još uvijek ne postoji pouzdan test za brzu identifikaciju uzročnog lijeka. Liječnik stoga mora detaljno ispitati koji je lijek odnosno lijekove pacijent uzimao te poznavati potencijal lijeka za izazivanje teškog medikamentoznog egzante-

ma. Također je korisno odrediti vrijeme proteklo od uzimanja lijeka do nastupa simptoma bolesti. SJS/TEN se uglavnom pojavljuje 7 – 21 dan nakon početka uzimanja lijeka, no u slučaju reekspozicije lijeku koji je prethodno izazvao SJS/TEN, bolest se može pojaviti i unutar 2 dana³.

U diferencijalnu dijagnozu SJS/TEN-a najčešće se ubrajaju multiformni eritem (EM), sindrom stafilokoknog ljuštenja kože (SSSS, od engl. *Staphylococcal scalded skin syndrome*), autoimune bulozne bolesti, AGEP i generalizirana fiksna erupcija na lijekove³. Osobito je važno razlikovati EM i SJS, poglavito zbog njihove različite prognoze. S obzirom da su njihove histološke karakteristike vrlo slične, glavni je način razlikovanja ovih stanja klinički. Za dijagnozu EM-a potrebna je prisutnost tipičnih target-lezija (< 3 cm u promjeru, pravilnog okruglog oblika, najmanje tri različite koncentrične zone), dok su lezije kod SJS-a atipične, targetoidne (nepravilnijeg oblika, nejasnih granica, sa samo dvije zone)³. Zahvaćenost sluznica prisutna je u EM majus kao i SJS/TEN-u te nije osobito korisna u ranoj procjeni dijagnoze, no target-lezije kod EM-a primarno se nalaze na šakama i stopalima dok su u slučaju SJS/TEN-a najizraženije na trupu, uz izuzetno rijetku zahvaćenost dlanova i tabana. Također, EM rjeđe uzrokuju lijekovi, a češće infekcije, osobito mikoplazmom ili virusima².

U većini slučajeva, SSSS i AGEP se na temelju kliničke slike lako mogu razlikovati od SJS/TEN-a. SSSS najčešće zahvaća novorođenčad i malu djecu, a često se može dobiti podatak o nedavnoj stafilokoknoj infekciji. Eritem je široko rasprostranjen, no sluznice su pošteđene. Eksfolijacija epidermisa u SSSS-u je površnja, dok je u TEN-u dermis potpuno ogoljen, što se lako razaznaje i na patohistološkoj razini^{2,3}. Velika područja eritema s brojnim sitnim pustulama uz neutrofiliju i eozinofiliju karakteristike su AGEP-a te govore protiv dijagnoze SJS/TEN-a³. Generalizirana fiksna erupcija na lijekove se od SJS/TEN-a razlikuje također na temelju kliničkih značajki. Ovaj oblik medikamentoznog osipa obilježavaju oštro ograničene makule i mlohove bule na plavkasto-crvenoj do smeđoj podlozi, manja ukupna površina zahvaćene kože, rijetka i blaga zahvaćenost sluznica te anamneza prethodne pojave fiksne erupcije na lijekove u gotovo svih pacijenata². Ostale

bolesti koje mogu doći u obzir su paraneoplastični pemfigus, eritemski lupus, kemoterapijom uzrokovan toksični eritem, teška akutna reakcija presatka protiv primatelja, DRESS, opekline i fototoksične reakcije³.

LIJEČENJE

Optimalno zbrinjavanje pacijenata sa SJS/TEN-om uključuje ranu dijagnozu, trenutačno isključivanje uzročnog lijeka iz terapije, potpurnu njegu i

SJS/TEN u većini slučajeva nastaju kao posljedica imunološki posredovane reakcije potaknute primjenom lijeka, pri čemu su najčešće inkriminirani alopurinol, antibiotici, nesteroidni protuupalni lijekovi i antikonvulzivi. S ciljem umanjenja rizika smrtnog ishoda, kao i nastanka trajnih posljedica bolesti, neophodno je što ranije postavljanje dijagnoze, prekid primjene uzročnog lijeka i primjena odgovarajuće potporne terapije.

specifičnu terapiju^{3,4}. Budući da je točan patofiziološki mehanizam bolesti i dalje nepoznat, terapijski pristup je prije svega suportivan i usmjeren na simptome. Liječenje također treba biti usmjereno na sprječavanje dugoročnih komplikacija bolesti kao što su strikture sluznica i simblefaron²⁴, a zbog istovremene zahvaćenosti kože, očiju, drugih sluznica te potencijalno i unutarnjih organa, u liječenju je nužna interdisciplinarnost^{9,11}. Potporno liječenje je slično onome kod opeklina i usmjereno je na smanjenje komplikacija (hipovolemija, poremećaj ravnoteže elektrolita, bubrežno zatajenje, sepsa) koje su i glavni uzrok smrti. Ono uključuje pažljivo zbrinjavanje kožnih lezija, hidraciju i nutritivnu potporu²⁵. U slučaju zahvaćenosti 10 – 20 % površine kože ili više liječenje treba provesti u jedinici intenzivnog liječenja^{3,4}. Pravovremena potporna njega dokazano povećava izgleda za preživljenje ovih pacijenata^{26,27}.

S pacijentom treba postupati vrlo pažljivo jer i najmanji pokret može uzrokovati daljnje odvajanje epidermisa. Pacijent treba biti smješten u toploj sobi (30 – 32 °C) kako bi se izbjegla hipotermija. Posebna se pažnja treba posvetiti zbrinjavanju lezija na licu, očima, nosu, ustima,

ušima, anogenitalnoj regiji, aksilarnim jamama i interdigitalnim prostorima. Zahvaćeni dijelovi kože, posebno na leđima i na mjestima u kontaktu s krevetom, mogu se pokriti vazelinском газом do nastupa reepitelizacije. Serozne ili krvave kruste na licu, nosnice i kapci tretiraju se izotoničnom sterilnom otopinom natrijeva klorida, a periorificijalno treba primijeniti antibiotsku mast (npr. mupirocin). Usna šupljina ispire se antisepticima i topičkim anestetskim pripravcima. Erodirana područja kože mogu se pokriti i silikonskim oblogama koje se ostavljaju na mjestu do reepitelizacije. Potrebne su svakodnevne konzultacije s oftalmologom. Ovisno o težini bolesti, primjenjuju se analgezija, sedacija i prehrana preko nazogastrične sonde, a u slučaju kliničke sumnje na infekciju potrebno je uvesti empirijsku antibiotsku terapiju².

Do danas nije poznata učinkovita specifična terapija za SJS/TEN^{3,4}. Sistemski kortikosteroidi se u terapiji primjenjuju već desetljećima, no njihova je učinkovitost i dalje upitna. Dok neke studije ukazuju na korist njihove primjene ako se daju kratkotrajno u pulsnoj terapiji (npr. prednizolon 1 – 2 mg/kg tijekom prvih 3 dana), druge tu korist osporavaju^{25,28,29}. Također, brojne su studije učinkovitosti intravenskih imunoglobulina za koje se smatra da sprečavaju apoptozu keratinocita blokiranjem Fas-Fas ligand interakcije. Primjenjuju se u dozi od 2 – 3 g/kg tijekom 3 – 4 dana, ali korisnost u smislu umanjenja mortaliteta još je uvijek upitna^{25,30-33}.

Od ostalih metoda liječenja spominju se ciklosporin, plazmafereza kao potencijalno korisna metoda liječenja s najmanje nuspojava u usporedbi s drugim lijekovima te TNF antagonisti i ciklofosfamid koji nose rizik ozbiljnih nuspojava ili čak pogoršanja mortaliteta^{9,25,29}.

PROGNOZA I POSLJEDICE

SJS i TEN su teške bolesti koje ugrožavaju život pacijenta. Prosječni mortalitet za SJS iznosi 1 – 5 %, a za TEN 25 – 35 %, no u starijih pacijenata i onih s većom površinom zahvaćene kože, odnosno u ovisnosti o ukupnim SCORTEN bodovima, rizik smrtnog ishoda može biti i veći od 90 %. Najčešći uzrok smrti su infekcije, pri čemu se kao uzročnici najčešće spominju *Staphylococcus aureus* i *Pseudomo-*

nas aeruginosa. Masivni transepidermalni gubitak tekućine zajedno s elektrolitnim disbalansom, inhibicijom sekrecije inzulina, inzulinskom rezistencijom i nastupom hiperkataboličkog stanja mogu pridonijeti smrtnosti. U nekim slučajevima može doći do pojave respiratornog distresnog sindroma i višestrukog zatajenja organa, usprkos adekvatnoj potpornoj terapiji³.

Za pozitivan ishod bolesti od iznimne je važnosti rani prekid primjene lijeka koji je uzrokovao SJS/TEN. Procjenjuje se da to smanjuje rizik od smrtnosti za 30 % na dan. No, oštećena funkcija bubrega ili jetre, dugo poluvrijeme života kao i reaktivni metaboliti lijeka mogu biti uzrokom daljnje progresije bolesti i nakon isključenja inkriminiranog lijeka iz terapije³⁴.

Akutna faza bolesti traje do 12 dana no rizik mortaliteta je povećan i nakon tog perioda, osobito u starijih. Za potpunu reepitelizaciju potrebno je nekoliko tjedana, a više od 50 % pacijenata koji prežive SJS/TEN ima neki oblik trajnih posljedica bolesti. Moguće su promjene u pigmentaciji i ožiljkavanje kože, gubitak ili distrofija noktiju, pruritus, hiperhidroza, eruptivni nevusi, depapilacija jezika i gubitak osjeta okusa, kserostomija, strikture jednjaka, uretre i anusa, fimozis ili vaginalne adhezije. Od očnih komplikacija, koje su uglavnom najteže za pacijenta, moguća je pojava suhoće, kroničnog konjunktivitisa, ulceracija i ožiljaka rožnice, simblefarona, ektropija i entropija te trihijaze, što u krajnjoj liniji može rezultirati i sljepoćom^{4,22,24}. Radi sprječavanja navedenog vrlo je važno od samog početka bolesti u postupak liječenja uključiti oftalmologa. Kod pacijenata koji prime specifičnu oftalmološku terapiju u prvom tjednu bolesti značajno se poboljšava ishod te su kasne oftalmološke komplikacije znatno rjeđe²².

ZAKLJUČAK

Iako SJS i TEN nisu česti, zbog opsežnog zahvaćanja kože i potencijalnih sistemskih komplikacija nose relativno velik rizik mortaliteta i trajnog morbiditeta te ih je potrebno dobro poznavati. Od iznimne je važnosti brza reakcija liječnika, prvenstveno isključivanjem iz terapije lijeka koji je sindrom izazvao, kao i ranim uvođenjem suportivne terapije, a sve s ciljem umanjenja smrtnosti i trajnih posljedica po pacijenta.

U preventivnom smislu neophodna je racionalna primjena lijekova poput alopurinola, antikonvulziva, antibiotika i drugih lijekova koji nose povećan rizik za nastanak SJS/TEN-a. S obzirom na povezanost s određenim HLA alelima i genskim polimorfizmima, procjena rizika uzimanja navedenih lijekova u budućnosti će vjerojatno biti olakšana primjenom metoda genetičkog probira.

Zahvala

Autori zahvaljuju prof. Joséu Contreras-Ruizu na ustupanju fotografije prikazane kao slika 2.

Izjava o sukobu interesa: Autori izjavljuju da ne postoji sukob interesa.

LITERATURA

- Pavlos R, Mallal S, Ostrov D, Pompeu Y, Phillips E. Fever, rash, and systemic symptoms: understanding the role of virus and HLA in severe cutaneous drug allergy. *J Allergy Clin Immunol Pract* 2014;2:21-33.
- Mockenhaupt M. Severe Cutaneous Adverse Reactions. *In: Burgdorf, Plewig, Wolff, Landthaler (eds). Braun-Falco's Dermatology. Springer Medizin Verlag Heidelberg, 2009;473-84.*
- French L, Prins C. Erythema multiforme, Stevens-Johnson Syndrome and Toxic Epidermal Necrolysis. *In: Bologna JL, Jorizzo JL, Schaffer JV (eds). Dermatology. Elsevier Saunders, 2012;319-34.*
- Harr T, French LE. Toxic epidermal necrolysis and Stevens-Johnson syndrome. *Orphanet J Rare Dis* 2010;5:39.
- Roujeau JC, Kelly JP, Naldi L, Rzany B, Stern RS, Anderson T et al. Medication use and the risk of Steven-Johnson syndrome or toxic epidermal necrolysis. *N Engl J Med* 1995;333:1600-7.
- Fournier S, Bastuji-Garin S, Mentec H, Revuz J, Roujeau JC. Toxic epidermal necrolysis associated with Mycoplasma pneumoniae infection. *Eur J Clin Microbiol Infect Dis* 1995;14:558-9.
- Mulvey JM, Padowitz A, Lindley-Jones M, Nickels R. Mycoplasma pneumoniae associated with Stevens Johnson syndrome. *Anaesth Intensive Care* 2007;35: 414-7.
- Schalock PC, Dinulos JG. Mycoplasma pneumoniae induced Stevens-Johnson syndrome without skin lesions: fact or fiction? *J Am Acad Dermatol* 2005;52:312-5.
- Mockenhaupt M. Stevens-Johnson syndrome and toxic epidermal necrolysis: clinical patterns, diagnostic considerations, etiology, and therapeutic management. *Semin Cutan Med Surg* 2014;33:10-6.
- Ball R, Ball LK, Wisse RP, Braun MM, Beeler JA, Salive ME. Stevens-Johnson syndrome and toxic epidermal necrolysis after vaccination: reports to the vaccine adverse event reporting system. *Pediatr Infect Dis J* 2001;20:219-23.
- Harr T, French LE. Stevens-Johnson syndrome and toxic epidermal necrolysis. *Chem Immunol Allergy* 2012;97: 149-66.
- Mockenhaupt M, Viboud C, Dunant A, Naldi L, Halevy S, Bouwes Bavinck JN et al. Stevens-Johnson syndrome and toxic epidermal necrolysis: assessment of medication risks with emphasis on recently marketed drugs. The EuroSCAR-study. *J Invest Dermatol* 2008;128:35-44.
- Nassif A, Bensussan A, Boumsell L, Deniaud A, Moslehi H, Wolkenstein P et al. Toxic epidermal necrolysis: effector cells are drug-specific cytotoxic T cells. *J Allergy Clin Immunol* 2004;114:1209-15.
- Nassif A, Moslehi H, Le Gouvello S, Bagot M, Lyonnet L, Michel L et al. Evaluation of the potential role of cytokines in toxic epidermal necrolysis. *J Invest Dermatol* 2004;123:850-5.
- Chung WH, Hung SI, Yang JY, Su SC, Huang SP, Wei CY et al. Granulysin is a key mediator for disseminated keratinocyte death in Stevens-Johnson syndrome and toxic epidermal necrolysis. *Nat Med* 2008;14:1343-50.
- de Araujo E, Dessirier V, Laprée G, Valeyrie-Allanore L, Ortonne N, Stathopoulos EN et al. Death ligand TRAIL, secreted by CD1a+ and CD14+ cells in blister fluids, is involved in killing keratinocytes in toxic epidermal necrolysis. *Exp Dermatol* 2011;20:107-12.
- Chung WH, Hung SI, Hong HS, MS Hsih, LC Yang, HC Ho et al. Medical genetics: a marker for Stevens-Johnson syndrome. *Nature* 2004;428:486.
- Somkrua R, Eickman EE, Saokaew S, Lohitnavy M, Chaiyakunapruk N. Association of HLA-B*5801 allele and allopurinol-induced Stevens Johnson syndrome and toxic epidermal necrolysis: a systematic review and meta-analysis. *BMC Med Genet* 2011;12:118.
- Roujeau JC, Allanore L, Liss Y, Mockenhaupt M. Severe cutaneous reactions to drugs (SCAR): definitions, diagnostic criteria, genetic predisposition. *Dermatol Sinica* 2009;27:203-9.
- Wolkenstein P, Charue D, Laurent P, Revuz J, Roujeau JC, Bagot M. Metabolic predisposition to cutaneous adverse drug reactions. Role in toxic epidermal necrolysis caused by sulfonamides and anticonvulsants. *Arch Dermatol* 1995;131:544-51.
- Chang YS, Huang FC, Tseng SH, Hsu CK, Ho CL, Sheu HM. Erythema multiforme, Stevens-Johnson syndrome, and toxic epidermal necrolysis: acute ocular manifestations, causes, and management. *Cornea* 2007;26:123-9.
- Sotozono C, Ueta M, Koizumi N, Inatomi T, Shirakata Y, Ikezawa Z et al. Diagnosis and treatment of Stevens-Johnson syndrome and toxic epidermal necrolysis with ocular complications. *Ophthalmology* 2009;116:685-90.
- Bastuji-Garin S, Fouchard N, Bertocchi M, Roujeau JC, Revuz J, Wolkenstein P. SCORTEN: a severity-of-illness score for toxic epidermal necrolysis. *J Invest Dermatol* 2000;115:149-53.
- Mockenhaupt M. Severe drug induced skin reactions: clinical pattern, diagnostics and therapy. *J Dtsch Dermatol Ges* 2009;7:142-60.
- Kohanim S, Palioura S, Saeed HN, Akpek EK, Amescua G, Basu S et al. Stevens-Johnson Syndrome/Toxic Epidermal Necrolysis – A Comprehensive Review and Guide to Therapy. I. Systemic Disease. *Ocul Surf* 2016;14:2-19.
- Oplatek A, Brown K, Sen S, Halerz M, Supple K, Gamelli RL. Long-term follow-up of patients treated for toxic epidermal necrolysis. *J Burn Care Res* 2006;27:26-33.
- McGee T, Munster A. Toxic epidermal necrolysis syndrome: mortality rate reduced with early referral to regional burn center. *Plast Reconstr Surg* 1998;102:1018-22.

28. Kardaun SH, Jonkman MF. Dexamethasone pulse therapy for Stevens-Johnson syndrome/toxic epidermal necrolysis. *Acta Derm Venereol* 2007;87:144-8.
29. Schneck J, Fagot JP, Sekula P, Sassolas B, Roujeau JC, Mockenhaupt M. Effects of treatments on the mortality of Stevens-Johnson syndrome and toxic epidermal necrolysis: A retrospective study on patients included in the prospective EuroSCAR Study. *J Am Acad Dermatol* 2008;58:33-40.
30. Prins C, Kerdel FA, Padilla RS, Hunziker T, Chimenti S, Viard I et al. Treatment of toxic epidermal necrolysis with high-dose intravenous immunoglobulins: multicenter retrospective analysis of 48 consecutive cases. *Arch Dermatol* 2003;139:26-32.
31. Trent JT, Kirsner RS, Romanelli P, Kerdel FA. Analysis of intravenous immunoglobulin for the treatment of toxic epidermal necrolysis using SCORTEN: The University of Miami Experience. *Arch Dermatol* 2003;139:39-43.
32. Bachot N, Revuz J, Roujeau JC. Intravenous immunoglobulin treatment for Stevens-Johnson syndrome and toxic epidermal necrolysis: a prospective noncomparative study showing no benefit on mortality or progression. *Arch Dermatol* 2003;139:33-9.
33. Huang YC, Li YC, Chen TJ. The efficacy of intravenous immunoglobulin for the treatment of toxic epidermal necrolysis: a systematic review and meta-analysis. *Br J Dermatol* 2012;167:424-32.
34. Garcia-Doval I, LeCleach L, Bocquet H, Otero XL, Roujeau JC. Toxic Epidermal Necrolysis and Stevens-Johnson Syndrome: Does Early Withdrawal of Causative Drugs Decrease the Risk of Death? *Arch Dermatol* 2000;136:323-7.