

Prikaz slučaja sekundarnog angiosarkoma dojke

Mustać, Elvira; Carović, Franjo; Aničić, Josip; Tomasić, Matea; Beram, Lucija

Source / Izvornik: **Medicina Fluminensis, 2016, 52, 421 - 423**

Journal article, Published version

Rad u časopisu, Objavljena verzija rada (izdavačev PDF)

https://doi.org/10.21860/52;3_421

Permanent link / Trajna poveznica: <https://um.nsk.hr/um:nbn:hr:184:698259>

Rights / Prava: [In copyright](#) / [Zaštićeno autorskim pravom.](#)

Download date / Datum preuzimanja: **2025-01-28**



Repository / Repozitorij:

[Repository of the University of Rijeka, Faculty of Medicine - FMRI Repository](#)



Prikaz slučaja sekundarnog angiosarkoma dojke

Case report of the secondary breast angiosarcoma

Elvira Mustačić*, Franjo Carović², Josip Aničić², Matea Tomasić², Lucija Beram²

Sažetak. Cilj: Sekundarni angiosarkom dojke rijetka je ali ozbiljna dugoročna komplikacija karcinoma dojke kod pacijenata koji su liječeni pošteđenim kirurškim zahvatom i radioterapijom. Prikazan je slučaj pacijentice kojoj se sekundarni angiosarkom pojavio sedam godina nakon radioterapije uz naglasak na ulogu pažljivog histološkog pregleda tih tumora. **Prikaz slučaja:** Pacijentici staroj 66 godina kojoj je 2006. godine dijagnosticiran invazivni duktalni karcinom dojke učinjen je konzervativni kirurški zahvat i odstranjen je limfni čvor čuvar (pT1c, pN0). Postoperativni tretman uključivao je radioterapiju i endokrinu terapiju. Sedam godina nakon radioterapije, 2013. godine pacijentica je primijetila purpurno crveno mjesto na koži u ozračenom području desne dojke. Patohistološka dijagnoza promjene je angiosarkom. **Zaključak:** Razvoj sekundarnog angiosarkoma dojke povezan je s radioterapijom (RIA) i kroničnim limfedemom (Stewart-Treves sindrom nakon latentnog perioda od 4 do 8 godina). Zbog njegove rijetkosti i naizgled bezopasne prezentacije, jer se često radi o bezbolnoj promjeni nalik modrici na koži, pacijenti i liječnici često zanemaruju početne simptome, što vodi kasnom postavljanju dijagnoze. U vrijeme postavljanja dijagnoze pacijenti često imaju lokaliziranu bolest koja je ograničena na dojku, ali s multifokalnim rastom.

Ključne riječi: angiosarkom; karcinom dojke; radioterapija

Abstract. Aim: Secondary angiosarcoma of the breast is a rare but severe long-term complication of breast carcinoma treated with breast-conserving surgery and radiotherapy. We report here a case which occurred seven years after radiotherapy to highlight the awareness of the disease and the role of careful histological evaluation of these tumours. **Case report:** The 66-year-old patient with right breast infiltrating ductal carcinoma in December 2006. She underwent conservative breast surgery and sentinel lymph node dissection (pT1c, pN0). Her postoperative treatment included radiotherapy and endocrine therapy. Seven years after the radiotherapy (2013), the patient noticed a purplish spot in the skin of the previously irradiated field of the right breast. The histopathology reviewed a diagnosis of angiosarcoma. **Conclusion:** The development of secondary angiosarcoma has been linked to radiotherapy (RIA) and chronic lymphedema (Stewart–Treves syndrome) after median latency period of 4–8 years. Because of their rarity and seemingly harmless presentation, frequently comprising painless and bruise like skin lesions, both patients and doctors often neglect the initial symptoms and diagnosis is delayed.

Key words: angiosarcoma; breast carcinoma; radiation therapy

¹Zavod za patologiju i patološku anatomiju, Medicinski fakultet Sveučilišta u Rijeci, Rijeka

²Medicinski fakultet Sveučilišta u Rijeci, Rijeka

***Dopisni autor:**

Prof. dr. sc. Elvira Mustačić, dr. med.
Zavod za patologiju i patološku anatomiju,
Medicinski fakultet Sveučilišta u Rijeci
Braće Branchetta 20, 51 000 Rijeka
e-mail: elvira.mustac@medri.uniri.hr

<http://hrcak.srce.hr/medicina>

UVOD

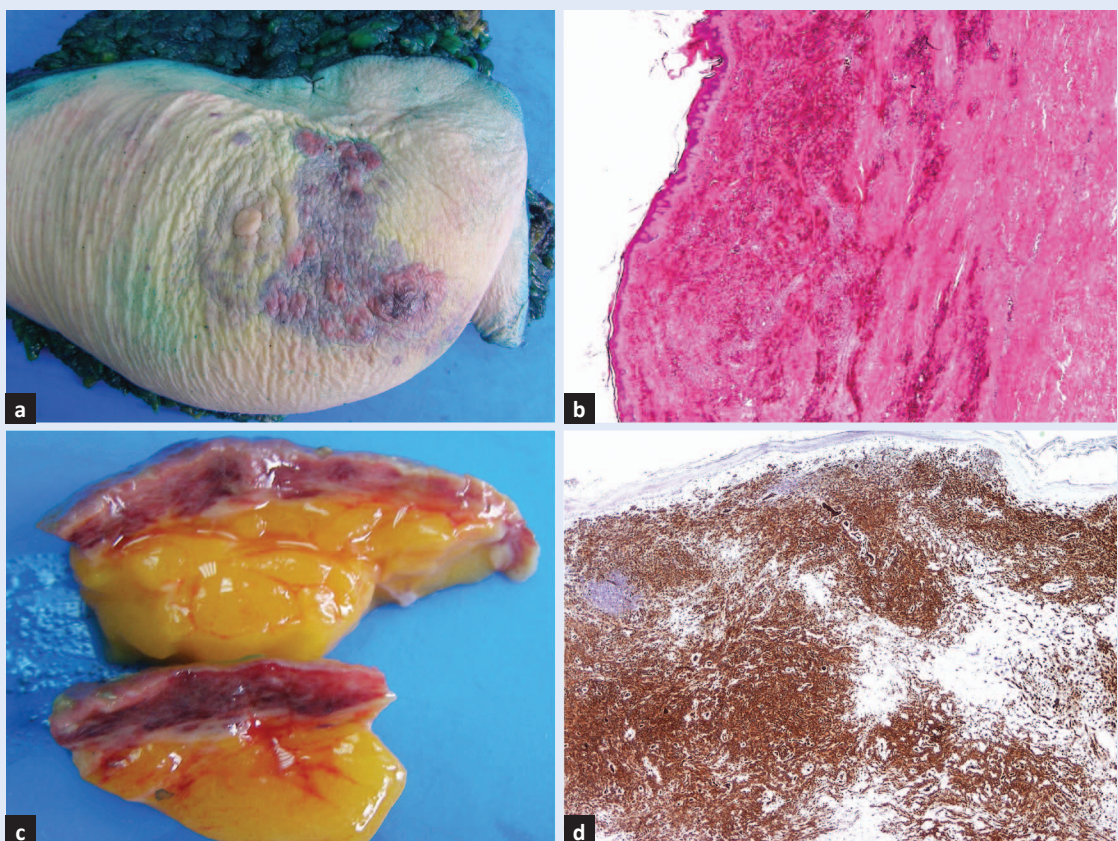
Poštedni kirurški zahvati koje slijedi radioterapija zamijenili su mastektomiju i posljednjih desetljeća postali standardom u liječenju karcinoma dojke u ranom stadiju bolesti¹. Radioterapija se obično primjenjuje na operativno područje, a u nekim slučajevima se dodatno tretira područje gdje se nalazio tumor. U razdoblju od petnaest godina od početka primjene ovog protokola primijećena je češća pojava sekundarnog angiosar-

Razvoj sekundarnog angiosarkoma dojke povezan je s radioterapijom (RIA) i kroničnim limfedemom (Stewart-Treves sindrom) nakon latentnog perioda od 4 do 8 godina. Često se radi o bezbolnoj promjeni nalik modrici na koži, stoga zbog rijetkosti i naizgled bezopasne prezentacije pacijenti i liječnici često zanemaruju početne simptome, što vodi kasnom postavljanju dijagnoze.

koma, incidencija 0,9 do 1 u odnosu na karcinome dojke². Razvoj sekundarnog angiosarkoma povezan je s radioterapijom i kroničnim limfedemom (Stewart–Treves sindrom)^{3–5}. Sekundarni angiosarkom obično se javlja nakon latentnog razdoblja od 4 do 8 godina nakon poštednog kirurškog zahvata^{6–11}. S obzirom na to da se pojavljuje rijetko i prezentira naizgled bezopasno, često u vidu bezbolne promjene kože nalik modrici, pacijenti i liječnici obično zanemaruju početne simptome i time odgađaju dijagnozu. U vrijeme postavljanja dijagnoze bolest je ograničena na dojku, često lokalizirana, s rastom u više žarišta.

PRIKAZ SLUČAJA

Pacijentici u dobi od 66 godina u prosincu 2006. godine dijagnosticiran je invazivni duktalni karcinom dojke. Proveden je konzervativni kirurški zahvat na dojci kojim je odstranjen tumor veličine 1,9 cm, a iz pazuha najbliži limfni čvor (limfni čvor



Slika 1. Desna dojka s angiosarkomom (plavo-ljubičasta mrlja, desno) (a). Tumorsko tkivo u koži i potkožnom masnom tkivu (b). Tumorski vaskularni prostori (HE, $\times 20$) (c). Vaskularni biljeg prikazuje endotel tumorskih vaskularnih prostora (CD31, $\times 20$) (d).

čuvar), koji je bio negativan (pT1c pN0). Postoperativno liječenje uključivalo je zračenje i hormonsku terapiju. Sedam godina nakon radioterapije (2013.) pacijentica je primijetila ljubičastu mrlju na koži desne dojke u području koje je prethodno ozračeno. Liječniku se javila šest mjeseci nakon toga kada se mrlja povećala na veličinu oko 3 cm u promjeru. Učinjena je mamografija i ultrazvučna pretraga koje prikazuju područje edema u tkivu bez promjena u tkivu dojke ispod promjene na koži. Liječnik se odlučio za širokoigleni biopsiju zahvaćenog područja s ciljem isključivanja povrata karcinoma dojke. Patohistološki nalaz zaključen je dijagnozom angiosarkoma. Pacijentica je podvrgnuta radikalnom kirurškom zahvatu tijekom kojeg je odstranjena desna dojka.

Pri makroskopskom pregledu nalazi se područje crveno-ljubičaste boje veličine 8,5 × 7 cm (slika 1a i b). Histološki se radi o angiosarkomu I stupnja (anti-CD 31, anti-CD 34 and anti-D2-40 pozitivne tumorske stanice) (slika 1c i d). Pacijentica je do danas bez povrata osnovne i sekundarne maligne bolesti.

RASPRAVA

Dijagnostički kriteriji za sekundarni angiosarkom dojke uključuju prethodno provedenu radioterapiju s razdobljem latencije do pojave simptoma nekoliko godina (pet i više godina), razvoj sarkoma unutar prethodno ozračenog područja te histološku potvrdu da se radi o tumoru građenom od vaskularnih prostora¹². Prognoza je loša, a lokalni recidivi bolesti su 45 % – 70 % s periodom slobodnim od bolesti 6 – 7,6 mjeseci (1 – 89 mjeseci)⁹⁻¹⁰. Preživljenje pacijenata koji su operirani zbog lokalnog recidiva je 34 mjeseca (6 – 84 mjeseca), a u onih bez operacije 6 mjeseci (5 – 24 mjeseca)¹⁰. Naša pacijentica u 3-godišnjem praćenju nije imala lokalnih niti sistemskih znakova bolesti. Preživljenje ovisi o histološkom stupnju sarkoma i periodu između dijagnoze i terapije. Kirurški zahvat ostaje glavna terapija za angiosarkom, obično kao lokalna resekcija ili mastektomija.

ZAKLJUČAK

Većina sekundarnih angiosarkoma prezentira se kao lokalizirana bolest bez metastaza. Terapija iz-

bora je opsežan kirurški zahvat s odstranjenjem ozračenog tkiva. Bolest je rijetka i složenog ponašanja. Naime, usprkos negativnim kirurškim rubovima do 2/3 pacijenata može razviti lokalni recidiv.

Izjava o sukobu interesa: Autori izjavljuju da ne postoji sukob interesa.

LITERATURA

1. Veronesi U, Cascinelli N, Mariani L, Greco M, Saccozzi R, Luini A et al. Twenty-year follow-up of a randomized study comparing breast-conserving surgery with radical mastectomy for early breast cancer. *N Engl J Med* 2002;347:1227-32.
2. Yap J, Chuba PJ, Thomas R, Aref A, Lucas D, Severson RK et al. Sarcoma as a second malignancy after treatment for breast cancer. *Int J Radiat Oncol Biol Phys* 2002; 52:1231-7.
3. Cozen W, Bernstein L, Wang F, Press MF, Mack TM. The risk of angiosarcoma following primary breast cancer. *Br J Cancer* 1999;81:532-6.
4. Schreiber H, Barry FM, Russell WC, Macon WL, 4th, Ponsky JL, Pories WJ. Stewart-Treves syndrome. A lethal complication of postmastectomy lymphedema and regional immune deficiency. *Arch Surg* 1979;114:82-5.
5. Monroe AT, Feigenberg SJ, Mendenhall NP. Angiosarcoma after breast-conserving therapy. *Cancer* 2003;97: 1832-40.
6. Marchal C, Weber B, de Lafontan B, Resbeut M, Mignotte H, du Chatelard PP et al. Nine breast angiosarcomas after conservative treatment for breast carcinoma: a survey from French comprehensive Cancer Centers. *Int J Radiat Oncol Biol Phys* 1999;44:113-9.
7. Lindford A, Bohling T, Vaalavirta L, Tenhunen M, Jahkola T, Tukiainen E. Surgical management of radiation-associated cutaneous breast angiosarcoma. *J Plast Reconstr Aesthet Surg* 2011;64:1036-42.
8. Fineberg S, Rosen PP. Cutaneous angiosarcoma and atypical vascular lesions of the skin and breast after radiation therapy for breast carcinoma. *Am J Clin Pathol* 1994;102:757-63.
9. Palta M, Morris CG, Grobmyer SR, Copeland EM, 3rd, Mendenhall NP. Angiosarcoma after breast-conserving therapy: longterm outcomes with hyperfractionated radiotherapy. *Cancer* 2010;116:1872-8.
10. Seinen JM, Styring E, Verstappen V, von Steyern FV, Rydholm A, Suurmeijer AJH et al. Radiation-Associated Angiosarcoma After Breast Cancer: High Recurrence Rate and Poor Survival Despite Surgical Treatment with R0 Resection. *Ann Surg Oncol* 2012;19:2700-6.
11. Styring E, Fernebro J, Jonsson PE, Ehringer A, Engellau J, Rissler P et al. Changing clinical presentation of angiosarcomas after breast cancer: from late tumors in edematous arms to earlier tumors on the thoracic wall. *Breast Cancer Res Treat* 2010;122:883-7.
12. Torres KE, Ravi V, Kin K, Yi M, Guadagnolo BA, May CD et al. Long-term outcomes in patients with radiation-associated angiosarcomas of the breast following surgery and radiotherapy for breast cancer *Ann Surg Oncol* 2013;20:1267-74.