

Kompjutorizirana tomografija i magnetska rezonancija u dijagnostici lezija nadbubrežnih žlijezda

Grubešić, Tiana; Matana Kaštelan, Zrinka; Budiselić, Berislav; Miletić, Damir

Source / Izvornik: **Medicina Fluminensis : Medicina Fluminensis, 2017, 53, 16 - 26**

Journal article, Published version

Rad u časopisu, Objavljena verzija rada (izdavačev PDF)

https://doi.org/10.21860/medflum2017_173378

Permanent link / Trajna poveznica: <https://urn.nsk.hr/urn:nbn:hr:184:853260>

Rights / Prava: [In copyright](#)/[Zaštićeno autorskim pravom.](#)

Download date / Datum preuzimanja: **2025-02-18**



Repository / Repozitorij:

[Repository of the University of Rijeka, Faculty of Medicine - FMRI Repository](#)



Kompjutorizirana tomografija i magnetska rezonancija u dijagnostici lezija nadbubrežnih žlijezda

Computed tomography and magnetic resonance imaging of adrenal lesions

Tiana Grubešić¹, Zrinka Matana Kaštelan², Berislav Budiselić³, Damir Miletić^{2*}

¹ Klinički zavod za radiologiju, KBC Rijeka, Rijeka

² Katedra za radiologiju, Medicinski fakultet Sveučilišta u Rijeci, Rijeka

³ Katedra za laboratorijsku i radiološku dijagnostiku, Fakultet zdravstvenih studija, Sveučilište u Rijeci, Rijeka

Sažetak. Od ranije je poznato kako učestalost ekspanzivnih lezija nadbubrežnih žlijezda na obdukcijama značajno nadilazi broj klinički potvrđenih adrenalnih lezija. Zbog sve učestalijeg korištenja slojevnih tehnika snimanja posljednjih godina otkriva se značajno veći broj suprarenalnih tvorbi koje zahtijevaju karakterizaciju i endokrinološku obradu. Većina tih lezija su nefunkcionalni (silentni) adenomi, tzv. incidentalomi, no potrebna je slikovna karakterizacija lezija kako bi se isključio maligni tumor i odredili daljnji terapijski postupci. U radu prikazujemo pregled literature o slikovnoj dijagnostici najčešćih benignih i malignih lezija nadbubrežnih žlijezda, s fokusom na kompjutoriziranu tomografiju i magnetsku rezonanciju s prikazom primjera iz vlastite kliničke prakse. U nastavku prikazujemo algoritam temeljen na preporukama ACR-a (*American College of Radiology*) i algoritmu koji je sastavio *Incidental Findings Committee* o optimalnom odabiru slikovne metode i daljnjim postupcima s novootkrivenim lezijama nadbubrežnih žlijezda.

Ključne riječi: adenom; incidentalom; nadbubrežne žlijezde; slikovne metode

Abstract. The incidence of adrenal lesions on autopsy significantly overcomes the number of clinically diagnosed adrenal lesions. Due to increasing use of cross-sectional imaging in the past few years, a significantly higher number of adrenal lesions is detected, which require characterisation and endocrinological workup. Although a majority of these lesions are nonfunctional (silent) adenomas, imaging characterisation is required to exclude malignant process and determine further management. In this article we present the review of current literature on imaging of benign and malignant adrenal lesions, with emphasis on computed tomography (CT) and magnetic resonance imaging (MRI) characteristics, presenting images from our clinical practice. Furthermore, we present the algorithm based on the recommendations of American College of Radiology Incidental Findings Committee on how to select optimal imaging method and further management of adrenal lesions.

Key words: adenoma; adrenal gland; diagnostic imaging; incidentaloma

***Dopisni autor:**

Prof. dr. sc. Damir Miletić, dr. med.
Krešimirova 42, 51 000 Rijeka
e-mail: damir.miletic@medri.uniri.hr

<http://hrcak.srce.hr/medicina>

UVOD

U slikovnoj obradi nadbubrežnih žlijezda razlikujemo dvije skupine pacijenata: one kod kojih postoji klinička sumnja na leziju nadbubrežne žlijezde (lezija otkrivena na ultrazvučnom pregledu, hormonski poremećaj, karcinom pluća...) i one kod kojih je lezija nadbubrežne žlijezde slučajno otkrivena. Posljednjih je godina došlo do izrazitog porasta broja slučajno otkrivenih lezija, tj. incidentaloma. Tu činjenicu objašnjavamo sve učestalijim korištenjem slikovnih metoda, u prvom redu kompjutorizirane tomografije (engl. *computerised tomography*; CT) i magnetske rezonancije (MR) u otkrivanju i dijagnostici niza abdominalnih poremećaja. Smatra se da postotak slučajno otkrivenih promjena nadbubrežnih žlijezda prilikom CT-a i MR-a abdomena iznosi 3 – 4 %¹⁻³. Incidencija je nešto viša u pacijenata koji su podvrgnuti pretragama zbog utvrđene maligne bolesti te iznosi 9 – 13 %¹, no pokazalo se kako samo 26 – 36 % takvih lezija uistinu odgovara metastatskoj promjeni. Prevalencija raste s dobi, iznosi 0,2 % u trećem desetljeću života, a 7 % u osmom desetljeću života^{5,6}. Najčešći incidentalomi su nefunkcionalni adenomi i njihov udio iznosi oko 75 % ukupnog broja⁷.

Nadbubrežne žlijezde su parni organi, lokalizirani retroperitonealno, obuhvaćeni pararenalnom fascijom. Građene su od trupa i dvaju krakova te razlikujemo koru i srž nadbubrežne žlijezde, koje su različitog embrionalnog podrijetla. To je važno u razlikovanju podrijetla pojedinih tumora i hormona koji oni luče.

Za evaluaciju incidentaloma nadbubrežnih žlijezda od iznimne su važnosti dvije činjenice: prva je postoji li hormonalna ili biokemijska promjena u pacijenata koja bi mogla ukazivati na leziju nadbubrežnih žlijezda. Primjeri hiperfunkcionalnih lezija su feokromocitom i noduli koji izlučuju kortizol (Cushingov sindrom) ili aldosteron (Connov sindrom)⁶. U tom je slučaju potrebna kirurška ekscizija, neovisno o slikovnim karakteristikama. Drugi neizmjenivo važan podatak je boluje li pacijent od maligne bolesti. Karakterizacija lezije u takvih pacijenata određuje daljnju kiruršku ili onkološku terapiju.

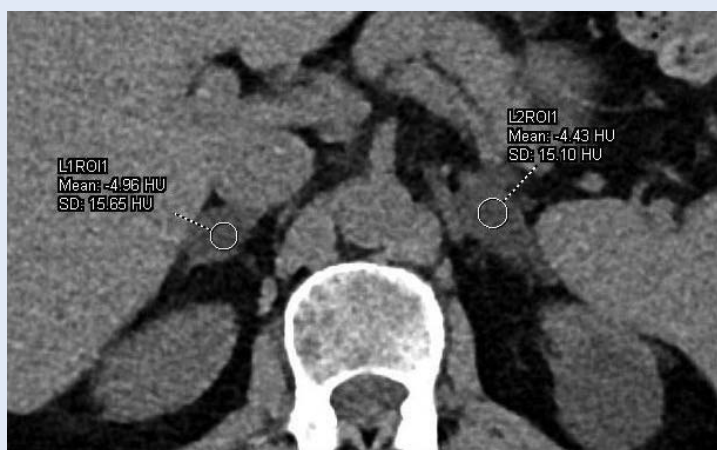
BENIGNE LEZIJE NADBUBREŽNIH ŽLIJEZDA

Adenom

Adenomi su najčešće benigne lezije nadbubrežnih žlijezda i najčešće lezije nadbubrežnih žlijezda uopće. Tipično su to oštro ograničene tvorbe kore nadbubrežne žlijezde, najčešće homogenog prikaza^{8,9}, prosječne veličine 2 – 2,5 cm u trenutku otkrivanja, prema različitim autorima¹⁰⁻¹⁴. Karakteristika adenoma je da sadrže određenu

Značajan porast CT i MR dijagnostike posljednjih godina rezultirao je povećanjem broja slučajno otkrivenih lezija – incidentaloma, koje treba prepoznati i karakterizirati kako bi se ispravno liječile, odnosno pratile slikovnim metodama. Adenomi nadbubrežne žlijezde su čest slučajni nalaz u općoj populaciji, a još su učestaliji u pacijenata s malignom bolešću. Pomoću CT-a i MR-a većinu adenoma možemo pouzdano karakterizirati te izbjeći nepotrebne invazivne zahvate i tjeskobu kod pacijenata.

količinu intracelularne masti (kolesterola, masnih kiselina i neutralne masti) koja služi kao prekursor adrenokortikalnih hormona i to je temeljna karakteristika koja ih razlikuje od malignih lezija^{12,15,16}. Detekcija prisutnosti masti u leziji već na nativno učinjenoj kompjutoriziranoj tomografiji dovoljna je za dijagnozu adenoma (slika 1). Isprva su pojedini istraživači predlagali graničnu vrijed-



Slika 1. Nativni CT pokazuje tvorbe obje nadbubrežne žlijezde koje su negativnih HU-a, što ukazuje na prisutnost masti, tj. adenome bogate mašću.

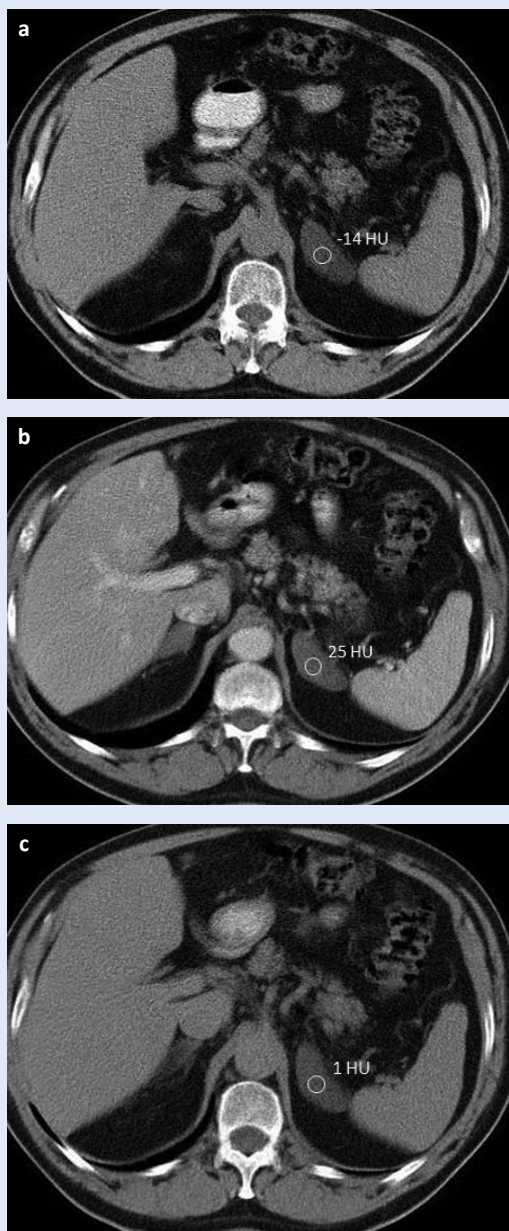
Tablica 1. Formule za izračunavanje apsolutnog i relativnog ispiranja tvorbe nadbubrežne žlijezde

Parametar	Formula
Postotak apsolutnog ispiranja	$\frac{\text{denzitet u portovenskoj fazi} - \text{denzitet u odgođenoj fazi}}{\text{denzitet u portovenskoj fazi} - \text{denzitet na nativnim presjecima}} \times 100$
Postotak relativnog ispiranja	$\frac{\text{denzitet u portovenskoj fazi} - \text{denzitet u odgođenoj fazi}}{\text{denzitet u portovenskoj fazi}} \times 100$

nost od 0 Hounsfieldovih jedinica (engl. *Hounsfield units*; HU) za razlikovanje adenoma od neadenomskih lezija, sa senzitivnošću od 41 % i specifičnošću od 100 %¹². Metaanaliza dotadašnjih studija provedena 1998. godine¹⁷ pokazala je da, ako se prag podigne na < 10 HU, senzitivnost raste na 71 %, sa specifičnošću od 98 %. Otada većina studija kao prag uzima 10 HU te se samo nativnim CT-om i mjerenjem denziteta može postaviti dijagnoza adenoma i isključiti maligna lezija u većine adrenalnih tumora. Problem su adenomi siromašni mašču, koji se ne mogu jasno karakterizirati na nativnom CT-u, budući da njihov denzitet iznosi oko 30 – 40 HU^{9,12} te ih nije moguće razlikovati od malignih lezija. Drugi problem je bila činjenica da je većina CT pretraga učinjena samo postkontrastno te se javila potreba za evaluacijom tvorbi nadbubrežnih žlijezda na postkontrastnom CT-u. Pokazalo se kako se adenomi brzo opacificiraju i brzo ispiru – fenomen brzog ispiranja kontrasta, za razliku od malignih lezija koje se brzo opacificiraju, ali znatno sporije ispiru u odnosu na adenome¹⁸. Standardni CT protokol za evaluaciju incidentaloma nadbubrežnih žlijezda uključuje nativne presjke kroz područje nadbubrežnih žlijezda, portalnovensku fazu (60 s nakon primjene kontrastnog sredstva) i odgođenu fazu (15 min nakon primjene kontrastnog sredstva), pri čemu se izračunava postotak apsolutnog ispiranja prema formuli navedenoj u tablici 1. Ako nativni presjeci nisu učinjeni, može se odrediti postotak relativnog ispiranja (tablica 1). Apsolutno ispiranje ≥ 60 % i relativno ispiranje ≥ 40 % nakon 15 min se smatra karakterističnim za adenome, sa senzitivnošću 86 – 95 % i specifičnošću 92 – 97 % za apsolutno ispiranje^{16,19,20} (slika 2). Relativno ispiranje ≥ 40 % pokazuje senzitivnost od 96 % i specifičnost od 100 % u dijagnozi adenoma¹⁶. Na ovaj način se mogu karakterizirati i adenomi siromašni mašču, budući da pokazuju

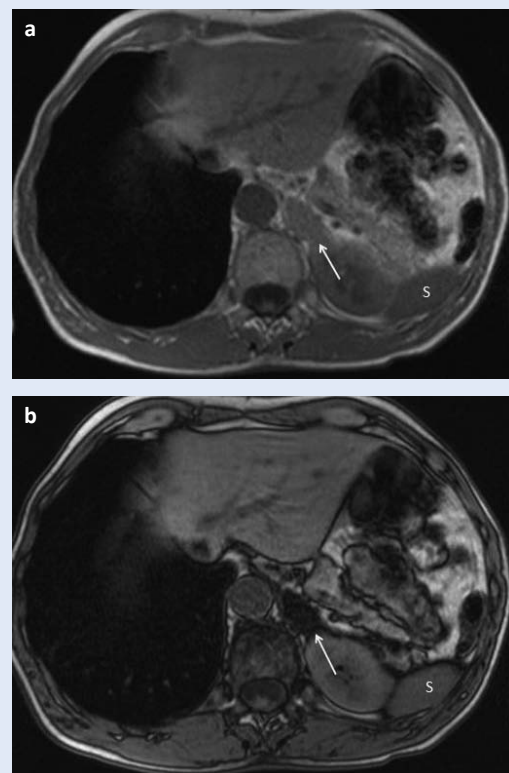
tipičan brzi obrazac ispiranja, kao i adenomi bogati mašču^{9,13,14}. Iznimka je feokromocitom koji može imati obrazac ispiranja poput malignih, ali i poput benignih lezija²¹, no za razliku od adenoma feokromocitom postiže izrazito visoke vrijednosti HU-a (> 150) nakon primjene kontrastnog sredstva²². Rijetko se u adenomima može javiti krvarenje, najčešće u pacijenata koji primaju antikoagulacijsku terapiju, što rezultira heterogenošću i arealima pojačanog denziteta²². Blake i suradnici su naglasili kako je denzitet ≤ 0 HU na nativnim presjecima bitniji u odnosu na karakteristike ispiranja ako su inkonkluzivne, a kako se nekalcificirane lezije, nativnih vrijednosti ≥ 43 HU, bez prisutnosti hemoragije, trebaju smatrati neodređenima i potencijalno malignima bez obzira na njihove karakteristike ispiranja²¹.

Kod magnetske rezonancije za dijagnozu adenoma karakteristična je T1 mjerena slika izvan faze s kemijskim pomakom (engl. *chemical shift imaging*), koja se temelji na razlici frekvencije rezoniranja protona vodika u vodi i mastima. Koristeći različite vremenske parametre pri MR pregledu moguće je identificirati adenome bogate mašču koji pokazuju gubitak signala na slikama izvan faze, za razliku od slika kada su protoni u fazi. Najčešće se kvalitativno ili kvantitativno uspoređuje signal nadbubrežne žlijezde sa signalom slezene, koji se u T1 mjerenoj slici izvan faze ne mijenja²³ (slika 3). Neadenomske lezije ne pokazuju opisani gubitak signala^{23,24}. Pojedina istraživanja pokazala su kako se 60 – 89 % lezija koje na nativnom CT-u mjere 10 – 30 HU, te su stoga neodređene, mogu adekvatno karakterizirati MR tehnikom snimanja s kemijskim pomakom^{24,25}, što uključuje i adenome bogate mašču. Bitno je upozoriti da u rijetkim slučajevima i feokromocitom, karcinom adrenokortikalnih stanica i metastaze karcinoma bubrežnih stanica također mogu pokazivati pad signala u T1 mjerenoj slici izvan faze¹⁸.



Slika 2. Ispiranje kontrasta na CT pregledu: regija od interesa (engl. ROI) ucrtana iznad oštrog ograničene tvorbe lijeve nadbubrežne žlijezde ukazuje na denzitet od -14 HU na nativnim presjecima (a), 25 HU na presjecima učinjenima u portovenskoj fazi (b) i 1 HU u odgođenoj fazi (c). Apsolutno ispiranje od 61 % i relativno ispiranje od 96 % ukazuje na adenom.

Očekivalo se da će nakon aplikacije gadolinijskog kontrastnog sredstva adenomi pokazivati brzu imbibiciju i brzo ispiranje, po uzoru na obrazac opacifikacije na postkontrastnom CT pregledu, no dosadašnja istraživanja nisu utvrdila tipičan obrazac, niti veću senzitivnost u odnosu na T1 tehniku snimanja s kemijskim pomakom²⁶⁻²⁸. Difuzijske se-



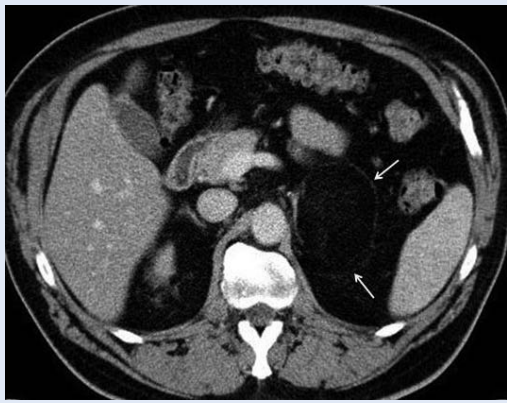Slika 3. MR, T1 tehnika snimanja s kemijskim pomakom: tvorba lijeve nadbubrežne žlijezde (strjelice) na slikama u fazi (a) ima visok signal, podjednako intenziteta kao i slezena (S). U slikama izvan faze (b) dolazi do gubitka signala tvorbe nadbubrežne žlijezde zbog prisutnosti masti, dok signal slezene ostaje nepromijenjen. Nalaz ukazuje na adenom bogat mašću.

kvencije se također zasad nisu pokazale korisnima u razlikovanju benignih i malignih lezija nadbubrežnih žlijezda²⁹⁻³¹.

Većina adenoma je nefunkcionalna (oko 75 %). Iako CT i MR ne omogućuju razlikovanje funkcionalnih od nefunkcionalnih lezija, smatra se da atrofija kontralateralne nadbubrežne žlijezde ukazuje na funkcionalnu leziju, budući da povišena razina kortizola suprimira lučenje adenokortikotropnog hormona (engl. *adenocorticotrophic hormone*; ACTH)³².

Mijelolipom

Mijelolipom je relativno rijedak tumor, sastavljen od hematopoetskog tkiva i zrelih masnih stanica. Može potjecati iz kore nadbubrežnih žlijezda, no češće je ekstraadrenalnog podrijetla. Ako postoje, klinički simptomi najčešće su uzrokovani veličinom tumora i kompresijom na okolna tkiva,



Slika 4. Postkontrastni CT: tvorba lijeve nadbubrežne žlijezde koja ne pokazuje postkontrastnu opacifikaciju, većim dijelom građena od masti (HU -35), što ukazuje na mijelolipom.

nekrozom ili krvarenjem, budući da je mijelipom nefunkcionalan tumor³³. Klinički simptomi mogu se javiti ako se javlja u kombinaciji s drugim tvorbama ili sindromima nadbubrežnih žlijezda (engl. *collision tumor*)³³. Kompjutorizirana tomografija pokazuje oštro ograničenu masu s varijabilnom količinom masti i mekog tkiva, većinom s formiranim pseudokapsulom i mogućom prisutnošću kalcifikacija³⁵ (slika 4). Magnetska rezonancija tipično pokazuje gubitak signala u sekvencijama sa supresijom masti. Budući da brojni tumori makroskopski sadrže mast, diferencijalno dijagnostički u obzir dolaze adenom, feokromocitom, adrenokortikalni karcinom i metastatski karcinom³⁶⁻⁴⁰.

Cistične tvorbe nadbubrežnih žlijezda

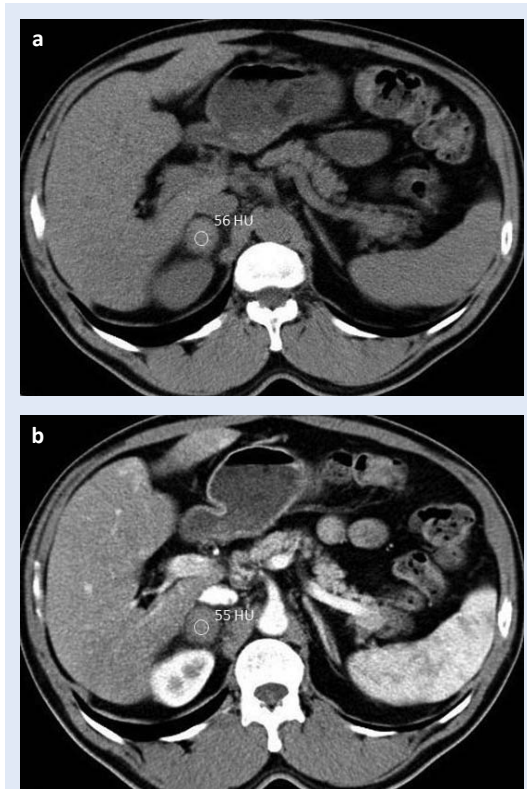
Cistične tvorbe nadbubrežnih žlijezda čine oko 6 % incidentaloma nadbubrežnih žlijezda⁴¹. Razlikujemo endotelijalne ili prave ciste (45 %), pseudociste kao posljedica traume (39 %) i parazitarne ciste (7 %), najčešće ehinokoknog podrijetla⁴¹. Na kompjutoriziranoj tomografiji su prave ciste i pseudociste homogene, apsorpcijskih koeficijenata vode/tekućine (0 – 10 HU), osim u slučaju hemoragije unutar ciste, što rezultira povećanjem denziteta. Nakon aplikacije kontrasta nema opacifikacije, što ih razlikuje od solidnih tumora. Moguća je prisutnost pregrada i rubnih kalcifikacija⁴². Nekomplicirane ciste na magnetskoj rezonanciji pokazuju nizak signal u T1 mjerenim slikama i visok signal u T2 mjerenim slikama, osim u prisutnosti hemoragič-

nog sadržaja, što se prezentira visokim signalom u T1 mjerenim slikama⁴³. Ciste su uglavnom asimptomatske i ne zahtijevaju terapiju, no perkutana aspiracija dolazi u obzir u slučaju sumnje na likvefakcijsku nekrozu tumora u podlozi te ako je lezija veća od 6 cm, debele stijenke ili simptomatska^{41,42}. Ehinokokne ciste mogu biti jednoliko cistične, septirane sa stanicama kćerima, rjeđe i solidne, ponekad uz prisutnost kalcifikacija⁴².

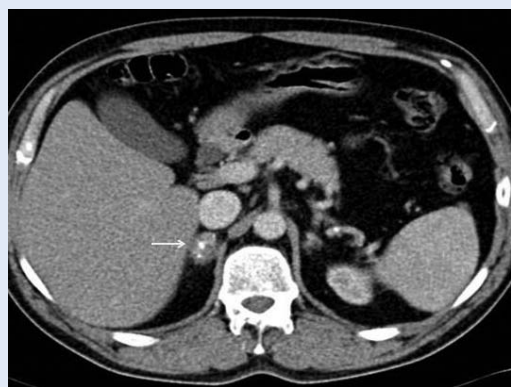Hemoragija

Hemoragija može biti prisutna u slučaju traume, koagulopatije, sepse ili jatrogeno izazvana. U slučaju traume najčešće postoje i povezane ozljede koje mogu predstavljati životno ugrožavajuće stanje⁴⁴.

U akutnoj fazi se adrenalna hemoragija na kompjutoriziranoj tomografiji može prezentirati arealima višeg denziteta, heterogenošću, uvećanjem ili nejasnim rubovima te prožimanjem okolnog tkiva (slika 5). U kroničnoj fazi može zaostati kalcificira-



Slika 5. Nativni i postkontrastni CT u pacijenta s podatkom o nedavnoj traumi pokazuje ovalnu tvorbu desne nadbubrežne žlijezde denziteta 56 HU na nativnim presjecima (a), koja se ne boja na postkontrastnim presjecima (b), što ukazuje na hemoragiju.

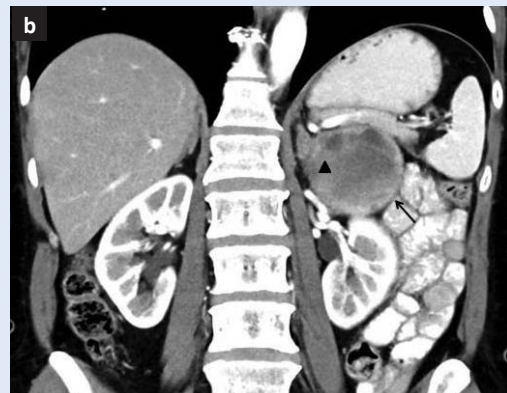
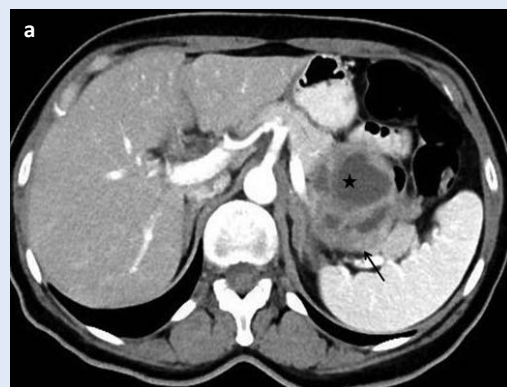

Slika 6. Postkontrastni CT u pacijenta s podatkom o ranijoj traumi ukazuje na nepravilnu tvorbu desne nadbubrežne žlijezde (strjelica) s prisutnim kalcifikacijama, što ukazuje na sekvelu ranije hemoragije.

na masa, hemoragična pseudocista, a može doći i do atrofije same žlijezde^{44,45} (slika 6). Karakterističan nalaz magnetske rezonancije je prisutnost hiperintenzne tvorbe u T1 mjerenim slikama⁴⁴.

Feokromocitom

Feokromocitom je neuroendokrini tumor koji producira katekolamine i uzrok je 0,6 % hipertenzije u odraslih⁴⁶. Hipertenzija je u tih pacijenata najčešće novonastala, paroksizmalna i refraktorna na terapiju. Pacijenti se također mogu prezentirati palpitacijama, glavoboljom, pojačanim znojenjem i crvenilom⁴⁶. Feokromocitom je često udružen sa sindromima poput multiple endokrine neoplazije (MEN) tip 2, von Hippel-Lindau, neurofibromatoze, tuberozne skleroze i Sturge-Weberovog sindroma⁴⁷. Dijagnoza se postavlja analizom vanilmandelične kiseline, katekolamina i metanefrina u 24-satnom urinu⁴⁶. Feokromocitom nastaje iz srži nadbubrežne žlijezde te može biti solidan, solidno-cističan i cističan, iz čega proizlazi i raznolika slikovna prezentacija i naziv „kameleonskog tumora” (slika 7). Može imitirati benigne i maligne lezije. U slučaju prisutnosti masti može imitirati adenome na kompjutoriziranoj tomografiji i magnetskoj rezonanciji⁴⁵, a ponekad pokazuje i obrazac ispiranja tipičan za adenome^{46,48} što uzrokuje znatne dijagnostičke probleme. Kao što je ranije navedeno, feokromocitom ipak pokazuje izraženiju postkontrastnu opacifikaciju u odnosu na adenome. Veličina također može biti dijagnostički kriterij, budući da je feokromocitom najčešće većih dimenzija u trenutku



Slika 7. Feokromocitom: postkontrastni CT na aksijalnom (a) i koronarnom presjeku (b) pokazuje heterogenu, solidno-cističnu tvorbu lijeve nadbubrežne žlijezde (strjelice), solidni dio tumora označen je trokutom, a cistični dio zvjezdicom.

otkrivanja u odnosu na adenom⁴⁹. CT prikaz može biti homogen ili heterogen, ovisno o prisutnosti hemoragije i/ili nekroze⁴⁶, a kalcifikacije su prisutne u oko 29 % simptomatskih feokromocitoma⁵⁰. Na MR-u su oko dvije trećine feokromocitoma intermedijarnog ili visokog signala u T2 mjerenim slikama¹⁸. Klasičan MR prikaz poput „žarulje” na T2 mjerenim slikama je varijabilan, prisutan je u 30 % feokromocitoma⁴⁹, najbolje uočljiv u tehnici sa supresijom masti.

Ganglioneurom

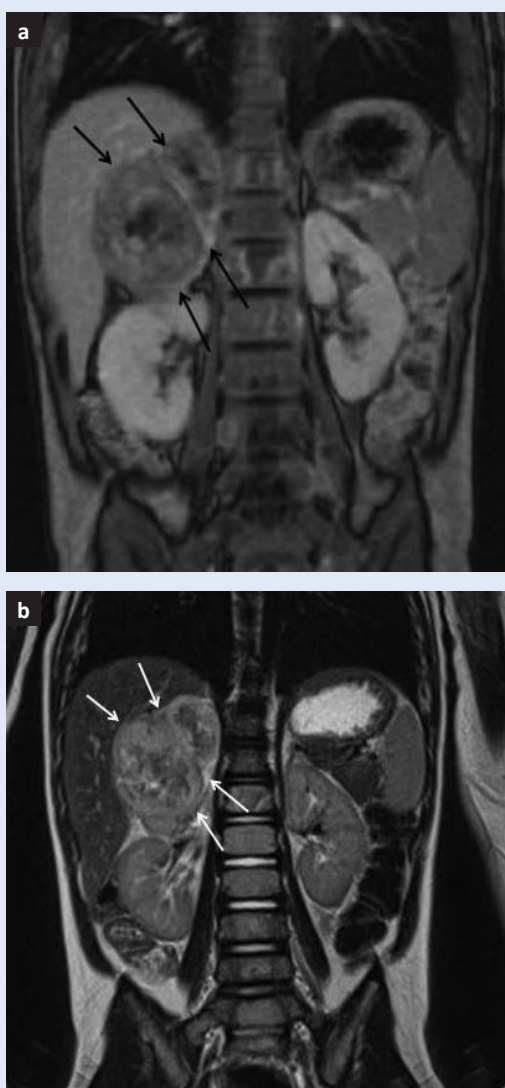
Ganglioneurom je rijedak tumor, sastavljen od zrelih Schwannovih stanica, ganglionskih stanica i živčanih vlakana koje mogu potjecati iz retroperitonealnog lanca simpatičkih ganglija ili srži nadbubrežnih žlijezda⁵⁰. Prezentira se najčešće u dječjoj ili ranoj odrasloj dobi. Većina ih je asimptomatska, iako rijetko mogu biti hormonski aktivni. Homogena, oštro ograničena tvorba je tipičan prikaz lezije na kompjutoriziranoj tomografiji, s prisutnim kalci-

fikacijama u 20 % tumora. Na magnetskoj rezonanciji prezentira se kao tvorba niskog signala u T1 mjerenim slikama i varijabilnog T2 signala^{42,50}. Liječenje je kirurško, s izvrsnom prognozom⁵⁰.

MALIGNE LEZIJE NADBUBREŽNIH ŽLIJEZDA

Adrenokortikalni karcinom

Adrenokortikalni karcinom ima bimodalnu distribuciju – javlja se u prvom i četvrtom desetljeću života i najčešće je hormonski aktivan, iz čega proizlazi klinička slika⁵¹. Najčešće je to heterogena masa, nepravilnih rubova, veličine 4 – 25 cm, s arealima nekroze, hemoragijom i kalcifikacijama.



Slika 8. MR u T1 (a) i T2 (b) mjerenim slikama pokazuje opsežnu heterogenu masu desne nadbubrežne žlijezde (strjelice). Postoperativno je dokazano kako se radilo o adrenokortikalnom karcinomu.

Lokalno je invazivan, a česta je i vaskularna invazija^{52,53}. Heterogena postkontrastna opacifikacija, sa sporim ispiranjem je karakterističan prikaz na kompjutoriziranoj tomografiji^{48,54}. Na T1 mjerenim slikama na magnetskoj rezonanciji je obično blago hipointenzan u odnosu na jetru, ponekad s arealima visokog T1 signala u slučaju hemoragije. U T2 mjerenim slikama je višeg signala u odnosu na jetru, heterogenog prikaza, s arealima hemoragije i nekroze⁵⁴. Može imati i areale masti koji pokazuju pad signala u T1 mjerenim slikama izvan faze, kao i adenomi. Treba naglasiti da je adrenokortikalni karcinom uvijek heterogenog prikaza za razliku od adenoma⁵⁴ (slika 8a, b).

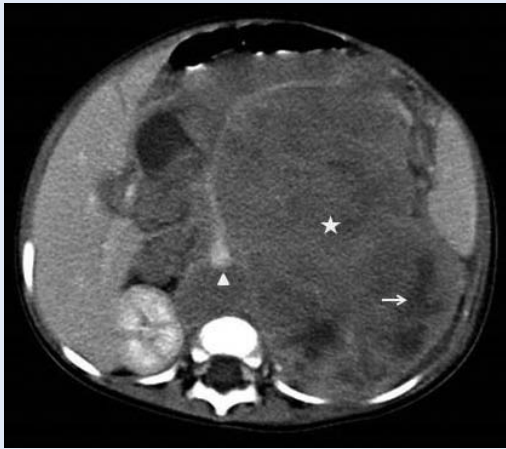Limfom

Limfom nadbubrežne žlijezde može se javiti kao primarna lezija ili češće kao sekundarna lezija u sklopu multifokalne limfoproliferativne bolesti, najčešće non-Hodgkin limfoma. U slučaju multifokalne bolesti, nadbubrežne žlijezde su zahvaćene u 4 % pacijenata, često bilateralno, najčešće uz infiltraciju istostranog bubrega i retroperitoneuma⁵⁵. Lezije su obično velike i homogene, osim u prisutnosti cistične degeneracije ili nekroze. Postkontrastno se slabo do umjereno opacificiraju^{56,57}. Na magnetskoj rezonanciji se prezentira niskim signalom u T1 mjerenim slikama, visokim signalom u T2 mjerenim slikama te minimalnom imbibicijom nakon aplikacije kontrastnog sredstva. Ne dolazi do ispada signala u T1 mjerenim slikama izvan faze⁵⁷.

Neuroblastom

Neuroblastom potječe od stanica embrionalnog neuralnog grebena i najčešće započinje u srži nadbubrežne žlijezde. Najčešća je solidna ekstrakranijska neoplazma u dječjoj dobi, obično u djece mlađe od 2 godine⁴⁹. Pacijenti se prezentiraju hipertenzijom, tahikardijom i crvenilom, a u trenutku otkrivanja bolesti 50 % pacijenata već ima sekundarne lezije u jetri i/ili kostima⁴⁹.

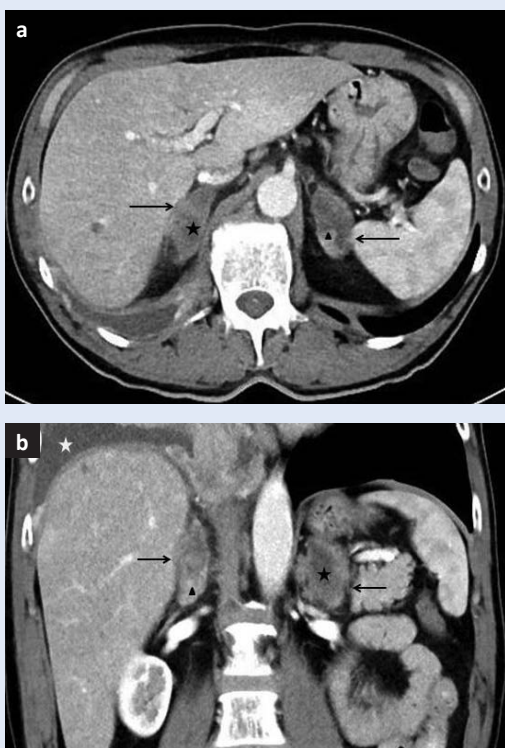
Neuroblastomi se prezentiraju kao heterogene, dijelom nekrotične ili hemoragične mase, s kalcifikacijama u 30 % tumora. U tumorsku masu su uklopljene krvne žile (slika 9), što je bitna značajka koja ga razlikuje od Willmsovog tumora koji potječe iz bubrega, potiskuje okolne krvne žile i rijetko sadrži kalcifikacije⁴⁹.



Slika 9. Neuroblastom: CT pokazuje opsežnu, heterogenu ekspanzivnu retroperitonealnu tvorbu (zvjezdica) koja potiskuje okolne strukture, a unutar koje su uklopljene krvne žile (trokut). Strjelicom je označen areal nekroze.

Metastaze

Metastaze su najčešća maligna lezija nadbubrežnih žlijezda i druga najčešća lezija nadbubrežnih žlijezda uopće (nakon adenoma). Pronađene su u



Slika 10. Postkontrastni CT: u pacijenta s poznatim karcinomom pluća se u aksijalnom (a) i koronarnom (b) presjeku uočavaju heterogene tvorbe obje nadbubrežne žlijezde (solidni dio tvorbi je označen trokutom, a nekrotični dio zvjezdicom) koje ukazuju na sekundarne lezije.

oko 27 % slučajeva na obdukciji umrlih od malignog tumora⁵⁸. Primarni tumori koji najčešće metastaziraju u nadbubrežne žlijezde su karcinom pluća, karcinom dojke, kolorektalni karcinom i karcinom pankreasa. Ostala sjela uključuju karcinom bubrega, karcinom želuca, limfom i melanom⁵⁹⁻⁶¹. Karakteristike na kompjutoriziranoj tomografiji i magnetskoj rezonanciji uključuju nepravilan oblik, nekrozu i invaziju okolnih struktura te porast veličine u kontrolnom intervalu⁶² (slika 10). Lezije pokazuju sporiji obrazac ispiranja na

Adenomi nadbubrežnih žlijezda sadrže obilniju intracelularnu mast kao prekursor adrenokortikalnih hormona. Na nativno učinjenoj kompjutoriziranoj tomografiji denzitet < 10 HU predstavlja pouzdan dijagnostički kriterij adenoma nadbubrežne žlijezde. Adenomi siromašni mašću mogu se razlikovati od malignih lezija temeljem brzog ispiranja kontrastnog sredstva na odgođenim CT presjecima. Dijagnostička sekvencija izbora kod MR-a je T1 mjerena slika izvan faze koja rezultira padom signala unutar tkiva adenoma zbog gubitka fazne koherencije u odnosu na T1 mjerenu sliku u fazi, gdje tkivo slezene može poslužiti za usporedbu.

postkontrastnom CT-u, uz iznimku hipervaskularnih sekundarnih lezija karcinoma bubrega i hepatocelularnog karcinoma koje se brzo ispiru⁶³. MR karakteristike uključuju nizak signal u T1 mjerenim slikama, visok signal u T2 mjerenim slikama i progresivnu imbibiciju nakon aplikacije kontrastnog sredstva. U T1 mjerenim slikama izvan faze ne dolazi do pada signala^{23,64}.

POSTUPAK S NOVOOTKRIVENOM LEZIJOM NADBUBREŽNE ŽLIJEZDE

Incidentalomom nadbubrežne žlijezde smatra se tvorba veličine ≥ 1 cm. Daljnji postupci temelje se na *American College of Radiology (ACR) Appropriateness Criteria*⁶⁵ i algoritmu koji je sastavio *ACR Incidental Findings Committee*⁶⁶.

Incidentalomi čije se slikovne karakteristike smatraju dijagnostičkima ne zahtijevaju daljnju obradu. U tu skupinu ubrajaju se mijelipomi i jednostavne ciste te adenomi koji imaju $HU \leq 10$ ili pokazuju pad signala u T1 mjerenim slikama izvan faze.

Lezije čije slikovne karakteristike ne smatramo dijagnostičkima zahtijevaju daljnju evaluaciju. Ako je lezija veća od 4 cm, a ne postoji podatak da pacijent boluje od maligne bolesti te se lezija ne može karakterizirati kao adenom, mijelipom ili jednostavna cista, treba pacijenta uputiti na kiruršku eksciziju zbog mogućnosti adrenokortikalnog karcinoma⁴⁸. Ako postoji podatak o malignoj bolesti, treba pacijenta uputiti na pozitronsku emisijsku tomografiju (PET) ili razmotriti mogućnost biopsije. U oba slučaja treba provesti biokemijsko testiranje da se isključi feokromocitoma^{67,68}. Postupak s lezijama veličine 1 – 4 cm ovisi o tome postoji li prethodna slikovna obrada te boluje li pacijent od maligne bolesti. Ako prethodna slikovna obrada ukazuje na stabilnu veličinu u razdoblju duljem od jedne godine, smatra se da je lezija benigna i ne zahtijeva daljnju obradu. Ako lezija raste, treba posumnjati na malignitet i razmotriti biopsiju ili resekciju, uz obavezno određivanje biokemijskih parametara.

U pacijenata koji nemaju prethodnu slikovnu obradu, a lezija je okarakterizirana kao benigna (homogena, niskog denziteta, glatkih rubova), potrebna je kontrolna nativna kompjutorizirana tomografija ili magnetska rezonancija da se utvrdi stabilnost veličine. Suspektne karakteristike lezija veličine 1 – 4 cm (heterogenost, nekroza, nepravilni rubovi) zahtijevaju daljnju obradu. Prvi korak je nativni CT ili MR s T1 tehnikom snimanja s kemijskim pomakom. Ako lezija ne pokazuje HU ≤ 10 ili pad signala u T1 mjerenim slikama izvan faze karakterističan za adenome, potrebno je učiniti postkontrastni CT i procijeniti ispiranje lezije. Lezije koje se postkontrastno ne opacificiraju odgovaraju cistama ili hemoragiji, smatraju se benignima i ne zahtijevaju daljnje praćenje. Lezije koje pokazuju apsolutno ispiranje $\geq 60\%$ i relativno ispiranje $\geq 40\%$ smatraju se adenomima. Tvorbe s apsolutnim ispiranjem $< 60\%$ i relativnim ispiranjem $< 40\%$ zahtijevaju MR s kemijskim pomakom, ako nije učinjen, ili biopsiju. Pacijente s lezijom veličine 1 – 4 cm koji nemaju prethodnu slikovnu obradu, a boluju od maligne bolesti, treba uputiti na PET ili slijediti postupak opisan za suspektne lezije veličine 1 – 4 cm.

U pacijenata kod kojih je lezija okarakterizirana kao adenom koji ne zahtijeva daljnju slikovnu obradu, a pacijent ima kliničke znakove i simptome hiperfunkcije nadbubrežne žlijezde, potrebna je biokemijska obrada.

CT i MR su jednakovrijedne metode u dijagnostici promjena nadbubrežnih žlijezda, što potvrđuju i *ACR Appropriateness Criteria*⁶⁵. CT je dostupnija i znatno jeftinija pretraga u odnosu na MR, no treba uzeti u obzir kako CT koristi ionizirajuće zračenje. Novije slikovne tehnologije poput *dual-energy* CT-a^{69,70} i MR spektroskopije⁷¹ pokazuju obećavajuće rezultate u evaluaciji tvorbi nadbubrežnih žlijezda, no potrebna su dodatna istraživanja koja bi utvrdila specifičnost i senzitivnost navedenih metoda.

ZAKLJUČAK

Glavna uloga radiologa u dijagnostici novootkrivenih lezija nadbubrežnih žlijezda je razlikovati benigne promjene, u prvom redu adenome koji su najčešće tvorbe nadbubrežnih žlijezda i ne zahtijevaju daljnju obradu, od neadenomskih lezija, koje zahtijevaju daljnju obradu i/ili praćenje. Kompjutorizirana tomografija je pouzdana i dostupna dijagnostička metoda u otkrivanju i karakterizaciji adrenalnih lezija, ali uključuje primjenu ionizirajućeg zračenja. Magnetska rezonancija je korisna u daljnjoj karakterizaciji i praćenju nejasnih lezija. Dobro strukturirani postupnik i adekvatan odabir slikovne metode omogućuje točniju karakterizaciju lezija te određuje jesu li potrebni daljnji terapijski postupci. Na taj se način izbjegavaju skupe i nepotrebne pretrage te nelagoda kod pacijenata.

Izjava o sukobu interesa: Autori izjavljuju da ne postoji sukob interesa.

LITERATURA

1. Bovio S, Cataldi A, Reimondo G, Sperone P, Novello S, Berruti A et al. Prevalence of adrenal incidentaloma in a contemporary computerized tomography series. *J Endocrinol Invest* 2006;29:298-302.
2. Young WF Jr. Clinical practice. The incidentally discovered adrenal mass. *N Engl J Med* 2007;356:601-10.
3. Zeiger MA, Siegelman SS, Hamrahian AH. Medical and surgical evaluation and treatment of adrenal incidentalomas. *J Clin Endocrinol Metab* 2011;96:2004-15.
4. Oliver TW Jr, Bernardino ME, Miller JJ, Mansour K, Greene D, Davis WA. Isolated adrenal masses in nonsmall-cell bronchogenic carcinoma. *Radiology* 1984;153:217-8.

5. Kloos RT, Gross MD, Francis IR, Korobkin M, Shapiro B. Incidentally discovered adrenal masses. *Endocr Rev* 1995;16:460-84.
6. Willatt JM, Francis IR. Radiologic Evaluation of incidentally discovered adrenal masses. *Am Fam Physician* 2010;81:1361-6.
7. Song JH, Chaudhry FS, Mayo-Smith WW. The incidental adrenal mass on CT: prevalence of adrenal disease in 1,049 consecutive adrenal masses in patients with no known malignancy. *Am J Roentgenol* 2008;190:1163-8.
8. Ctvrtlík F, Herman M, Student V, Tichá V, Minarík J. Differential diagnosis of incidentally detected adrenal masses revealed on routine abdominal CT. *Eur J Radiol* 2009;69:243-52.
9. Mayo-Smith WW, Boland GW, Noto RB, Lee MJ. State-of-the-art adrenal imaging. *Radiographics* 2001;21:995-1012.
10. Szolar DH, Kammerhuber F. Quantitative CT evaluation of adrenal gland masses: a step forward in the differentiation between adenomas and nonadenomas. *Radiology* 1997;202:517-21.
11. Park SH, Kim MJ, Kim JH, Lim JS, Kim KW. Differentiation of adrenal adenoma and nonadenoma in unenhanced CT: new optimal threshold value and the usefulness of size criteria for differentiation. *Korean J Radiol* 2007;8:328-35.
12. Lee MJ, Hahn PF, Papanicolaou N, Egglin TK, Saini S, Mueller PR et al. Benign and malignant adrenal masses: CT distinction with attenuation coefficients, size, and interobserver analysis. *Radiology* 1991;179:415-8.
13. Korobkin M, Brodeur FJ, Francis IR, Quint LE, Dunnick NR, Londy F. CT time-attenuation washout curves of adrenal adenomas and nonadenomas. *Am J Roentgenol* 1998;170:747-52.
14. Korobkin M, Brodeur FJ, Francis IR, Quint LE, Dunnick NR, Goodsitt M. Delayed enhanced CT for differentiation of benign from malignant adrenal masses. *Radiology* 1996;200:737-42.
15. Korobkin M, Giordano TJ, Brodeur FJ, Francis IR, Siegelman ES, Quint LE et al. Adrenal adenomas: relationship between histologic lipid and CT and MR findings. *Radiology* 1996;200:743-7.
16. Caoili EM, Korobkin M, Francis IR, Cohan RH, Platt JF, Dunnick NR et al. Adrenal masses: characterization with combined unenhanced and delayed enhanced CT. *Radiology* 2002;222:629-33.
17. Boland GW, Lee MJ, Gazelle GS, Halpern EF, McNicholas MM, Mueller PR. Characterization of adrenal masses using unenhanced CT: an analysis of the CT literature. *Am J Roentgenol* 1998;171:201-20.
18. Blake MA, Cronin CG, Boland GW. Adrenal imaging. *Am J Roentgenol* 2010;194:1450-60.
19. Korobkin M, Brodeur FJ, Francis IR, Quint LE, Dunnick NR, Londy F. CT time-attenuation washout curves of adrenal adenomas and nonadenomas. *Am J Roentgenol* 1998;170:747-52.
20. Korobkin M, Francis IR. Imaging of adrenal masses. *Urol Clin North Am* 1997;24:603-22.
21. Blake MA, Kalra MK, Sweeney AT, Lucey BC, Maher MM, Sahani DV et al. Distinguishing benign from malignant adrenal masses: multi-detector row CT protocol with 10-minute delay. *Radiology* 2005;238:578-85.
22. Johnson PT, Horton KM, Fishman EK. Adrenal mass imaging with multidetector CT: pathologic conditions, pearls, and pitfalls. *Radiographics* 2009;29:1333-51.
23. Mayo-Smith WW, Lee MJ, McNicholas MM, Hahn PF, Boland GW, Saini S. Characterization of adrenal masses (< 5 cm) by use of chemical shift MR imaging: observer performance versus quantitative measures. *Am J Roentgenol* 1995;165:91-5.
24. Israel GM, Korobkin M, Wang C, Hecht EN, Krinsky GA. Comparison of unenhanced CT and chemical shift MRI in evaluating lipid-rich adrenal adenomas. *Am J Roentgenol* 2004;183:215-9.
25. Haider MA, Ghai S, Jhaveri K, Lockwood G. Chemical shift MR imaging of hyperattenuating (>10 HU) adrenal masses: does it still have a role? *Radiology* 2004;231:711-6.
26. Korobkin M, Lombardi TJ, Aisen AM, Francis IR, Quint LE, Dunnick NR et al. Characterization of adrenal masses with chemical shift and gadolinium-enhanced MR imaging. *Radiology* 1995;197:411-8.
27. Inan N, Arslan A, Akansel G, Anik Y, Balci NC, Demirci A. Dynamic contrast enhanced MR in the differential diagnosis of adrenal adenomas and malignant adrenal masses. *Eur J Radiol* 2008;65:154-62.
28. Krestin GP, Freidmann G, Fishbach R, Fishbach R, Neufang KF, Allolio B. Evaluation of adrenal masses in oncologic patients: dynamic contrast-enhanced MR vs CT. *J Comput Assist Tomogr* 1991;15:104-10.
29. Tsushima Y, Takahashi-Taketomi A, Endo K. Diagnostic utility of diffusion-weighted MR imaging and apparent diffusion coefficient value for the diagnosis of adrenal tumors. *J Magn Reson Imaging* 2009;29:112-7.
30. Miller FH, Wang Y, McCarthy RJ, Yaghamai V, Merrick L, Larson A et al. Utility of diffusion-weighted MRI in characterization of adrenal lesions. *Am J Roentgenol* 2010;194:W179-85.
31. Sandrasegaran K, Patel AA, Ramaswamy R, Samuel VP, Northcutt BG, Frank MS et al. Characterization of adrenal masses with diffusion-weighted imaging. *Am J Roentgenol* 2011;197:132-8.
32. Reznick RH, Armstrong P. The adrenal gland. *Clin Endocrinol* 1994;40:561-76.
33. Patel VG, Babalola OA, Fortson JK, Weaver WL. Adrenal myelolipoma: report of a case and review of the literature. *Am Surg* 2006;72:649-54.
34. Han M, Burnett AL, Fishman EK, Marshall FF. The natural history and treatment of adrenal myelolipoma. *J Urol* 1997;157:1213-6.
35. Kenney PJ, Wagner BJ, Rao P, Heffess CS. Myelolipoma: CT and pathologic features. *Radiology* 1998;208:87-95.
36. Rhodes RE, Gaede JT, Meyer GA. Hemorrhagic adrenal adenoma simulating myelolipoma: CT evaluation. *J Comput Assist Tomogr* 1992;16:301-4.
37. Yamada T, Ishibashi T, Saito H, Majima K, Tsuda M, Takahashi S et al. Non-functioning adrenocortical adenomas containing fat components. *Clin Radiol* 2002;57:1034-43.
38. Heye S, Woestenborghs H, Van Kerkhove F, Oyen R. Adrenocortical carcinoma with fat inclusion: case report. *Abdom Imaging* 2005;30:641-3.
39. Izumi M, Serizawa H, Iwaya K, Takeda K, Sasano H, Mukai K. A case of myxoid adrenocortical carcinoma with extensive lipomatous metaplasia. *Arch Pathol Lab Med* 2003;127:227-30.

40. Greene KM, Brantly PN, Thompson WR. Adenocarcinoma metastatic to the adrenal gland simulating myelolipoma: CT evaluation. *J Comput Assist Tomogr* 1985;9:820-1.
41. Rozenblit A, Morehouse HT, Amis ES Jr. Cystic adrenal lesions: CT features. *Radiology* 1996;201:541-8.
42. Otal P, Escourrou G, Mazerolles C, Janne d'Othee B, Mezghani S, Musso S et al. Imaging features of uncommon adrenal masses with histopathologic correlation. *Radiographics* 1999;19:569-81.
43. Davarpanah AH, Israel GM. MR imaging of the kidneys and adrenal glands. *Radiol Clin North Am* 2014;52:779-98.
44. Sinelnikov AO, Abujudeh HH, Chan D, Novelline RA. CT manifestations of adrenal trauma: experience with 73 cases. *Emerg Radiol* 2007;13:313-8.
45. Jordan E, Poder L, Sai V, Jung A, Coakley FV. Imaging of nontraumatic adrenal hemorrhage. *Am J Roentgenol* 2012;199:W91-8.
46. Blake MA, Kalra MK, Maher MM, Sahani DV, Sweeney AT, Mueller PR et al. Pheochromocytoma: an imaging chameleon. *Radiographics* 2004;24 Suppl 1:S87-99.
47. Mittendorf EA, Evans DB, Lee JE, Perrier ND. Pheochromocytoma: advances in genetics, diagnosis, localization, and treatment. *Hematol Oncol Clin North Am* 2007;21:509-25.
48. Szolar DH, Korobkin M, Reittner P, Berghold A, Bauernhofer T, Trummer H et al. Adrenocortical carcinomas and adrenal pheochromocytomas: mass and enhancement loss evaluation at delayed contrast-enhanced CT. *Radiology* 2005;234:479-85.
49. Low G, Dhlwayo H, Lomas DJ. Adrenal neoplasms. *Clin Radiol* 2012;67:988-1000.
50. Rha SE, Byun JY, Jung SE, Chun HJ, Lee HG, Lee JM. Neurogenic tumors in the abdomen: tumor types and imaging characteristics. *Radiographics* 2003;23:29-43.
51. Allolio B, Fassnacht M. Clinical review: adrenocortical carcinoma: clinical update. *J Clin Endocrinol Metab* 2006;91:2027-37.
52. Ng L, Libertino JM. Adrenocortical carcinoma: diagnosis, evaluation and treatment. *J Urol* 2003;169:5-11.
53. Bharwani N, Rockall AG, Sahdev A, Gueorguiev M, Drake W, Grossman AB et al. Adrenocortical carcinoma: the range of appearances on CT and MRI. *Am J Roentgenol* 2011;196:W706-14.
54. Schlund JF, Kenney PJ, Brown ED, Ascher SM, Brown JJ, Semelka RC. Adrenocortical carcinoma: MR imaging appearance with current techniques. *J Magn Reson Imaging* 1995;5:171-4.
55. Paling MR, Williamson BR. Adrenal involvement in non-Hodgkin lymphoma. *Am J Roentgenol* 1983;141:303-5.
56. Rashidi A, Fisher SI. Primary adrenal lymphoma: a systematic review. *Ann Hematol* 2013;92:1583-93.
57. Zhang LJ, Yang GF, Shen W, Qi J. Imaging of primary adrenal lymphoma: case report and literature review. *Acta Radiol* 2006;47:993-7.
58. Abrams HL, Spiro R, Goldstein N. Metastases in carcinoma: analysis of 1000 autopsied cases. *Cancer* 1950;3:74-85.
59. Karolyi P. Do adrenal metastases from lung cancer develop by lymphogenous or hematogenous route? *J Surg Oncol* 1990;43:154-6.
60. Lee JE, Evans DB, Hickey RC, Sherman SI, Gagel RF, Abbruzzese MC et al. Unknown primary cancer presenting as an adrenal mass: frequency and implications for diagnostic evaluation of adrenal incidentalomas. *Surgery* 1998;124:1115-22.
61. Lam KY, Lo CY. Metastatic tumours of the adrenal glands: a 30-year experience in a teaching hospital. *Clin Endocrinol* 2002;56:95-101.
62. Sancho JJ, Triponez F, Montet X, Sitges-Serra A. Surgical management of adrenal metastases. *Langenbecks Arch Surg* 2012;397:179-94.
63. Choi YA, Kim CK, Park BK, Kim B. Evaluation of adrenal metastases from renal cell carcinoma and hepatocellular carcinoma: use of delayed contrast-enhanced CT. *Radiology* 2013;266:514-20.
64. Bilbey JH, McLoughlin RF, Kurkjian PS, Wilkins GE, Chan NH, Schmidt N et al. MR imaging of adrenal masses: value of chemicalshift imaging for distinguishing adenomas from other tumors. *Am J Roentgenol* 1995;164:637-42.
65. Choyke PL. ACR Appropriateness Criteria on incidentally discovered adrenal mass. *J Am Coll Radiol* 2006;3:498-504.
66. Berland LL, Silverman SG, Gore RM, Mayo-Smith WW, Megibow AJ, Yee J et al. Managing incidental findings on abdominal CT: white paper of the ACR incidental findings committee. *J Am Coll Radiol* 2010;7:754-73.
67. Casola G, Nicolet V, vanSonnenberg E, Withers C, Bretagnolle M, Saba RM et al. Unsuspected pheochromocytoma: risk of blood-pressure alterations during percutaneous adrenal biopsy. *Radiology* 1986;159:733-5.
68. McCorkell SJ, Niles NL. Fine-needle aspiration of catecholamine-producing adrenal masses: a possibly fatal mistake. *Am J Roentgenol* 1985;145:113-4.
69. Gupta RT, Ho LM, Marin D, Boll DT, Barnhart HX, Nelson RC. Dual-energy CT for characterization of adrenal nodules: initial experience. *Am J Roentgenol* 2010;194:1479-83.
70. Gnannt R, Fischer M, Goetti R, Karlo C, Leschka S, Alkadhi H. Dual-energy CT for characterization of the incidental adrenal mass: preliminary observations. *Am J Roentgenol* 2012;198:138-44.
71. Faria JF, Goldman SM, Szejnfeld J, Melo H, Kater C, Kenney P et al. Adrenal masses: characterization with in vivo proton MR spectroscopy – initial experience. *Radiology* 2007;245:788-97.