

Neuobičajen klinički tijek prirodene subglotične stenoze - prikaz slučaja

Ružman, Lucija; Butorac Ahel, Ivona; Verbić, Arian; Kvenić, Barbara; Milevoj- Ražem, Mirna; Baudoin, Tomislav; Banac, Srđan

Source / Izvornik: **Medicina Fluminensis : Medicina Fluminensis, 2016, 52., 550 - 555**

Journal article, Published version

Rad u časopisu, Objavljena verzija rada (izdavačev PDF)

https://doi.org/10.21860/medflum2016_4rucr

Permanent link / Trajna poveznica: <https://urn.nsk.hr/urn:nbn:hr:184:131832>

Rights / Prava: [In copyright](#)/[Zaštićeno autorskim pravom.](#)

Download date / Datum preuzimanja: **2025-02-24**



Repository / Repozitorij:

[Repository of the University of Rijeka, Faculty of Medicine - FMRI Repository](#)



Neuobičajen klinički tijek prirodene subglotične stenozе – prikaz slučaja

An unusual clinical course of congenital subglottic stenosis – case report

Lucija Ružman¹, Ivona Butorac Ahel¹, Arian Verbić¹, Barbara Kvenić¹, Mirna Milevoj-Ražem², Tomislav Baudoin³, Srđan Banac^{1*}

¹Klinika za pedijatriju, KBC Rijeka, Rijeka

²Odjel za pedijatriju, Opća bolnica Pula, Pula

³Klinika za otorinolaringologiju i kirurgiju glave i vrata, KBC „Sestre milosrdnice“, Zagreb

Sažetak. Cilj: Prikazati slučaj neuobičajenog kliničkog tijeka prirodnog laringealnog stridora i razmotriti indikacije za endoskopskim pregledom u takvim slučajevima. **Prikaz slučaja:** Terminsko eutrofično muško novorođenče je po porodu zbog akutnog skrotuma te respiratornih teškoća u vidu tahipneje i hipoksemije primljeno u Kliniku za pedijatriju. Neposredno nakon kirurškog zahvata dijete je rutinski ekstubirano. No vrlo brzo nakon odvajanja od tubusa ponovno je naglo razvilo respiratorne teškoće obilježene stridorom i hipoksemijom. Dijete je ponovno intubirano i vraćeno na strojnu ventilaciju. U daljnjem tijeku se u više navrata pokušavao provesti postupak ekstubacije. Nije ga bilo moguće učiniti jer bi se nakon odvajanja od tubusa vrlo brzo vratili znakovi respiratornih teškoća pod kliničkom slikom akutnog laringotraheobronhitisa. S obzirom na probleme otežane ekstubacije i ovisnosti o tubusu te na perzistentne atipične simptome krupa i neučinkovitost farmakoterapije, dijete je u dobi od mjesec dana podvrgnuto endoskopskom pregledu dišnih putova. Vizualizirana je koncentrična subglotična stenozа membranskog tipa. U pripremama za liječenje endoskopskom laserskom ablacijom stridor je bivao sve manje izražen. Dva tjedna nakon prvog endoskopskog pregleda učinjen je kontrolni na kojem je vizualni nalaz sugerirao značajnu regresiju subglotičnog membranskog suženja. Odustalo se stoga od planirane intervencije laserom, a stridor se u dojenčeta spontano povukao. **Zaključak:** Iako je laringomalacija daleko najčešća etiološka podloga prirodnog stridora i ne predstavlja apsolutnu indikaciju za endoskopijom dišnog puta, on može biti izazvan nizom drugih rijetkih stanja, uključujući prirodenu subglotičnu stenozu. U prikazanom slučaju zabilježena je neuobičajena spontana regresija subglotične stenozе membranskog tipa.

Cljučne riječi: laringomalacija; novorođenče; stenozа larinksa; stridor

Abstract. Aim: To report an unusual clinical course of an infant with congenital laryngeal stridor. Indications for endoscopic examination of airways in such cases have also been discussed. **Case report:** A full-term male newborn was admitted to the Department of Paediatrics because of the symptoms of acute scrotum as well as because of breathing difficulties and severe hypoxemia. Soon after surgery the child was extubated but breathing difficulties persisted. A loud inspiratory stridor together with rapid respiratory deterioration occurred. The infant was intubated and underwent mechanical ventilation again. In the following period several trials of extubation were repeatedly unsuccessful despite favourable weaning parameters. Just few hours after each trial of extubation symptoms of acute laryngotracheobronchitis were apparent. Because of extubation failure, tube dependency and persistent atypical symptoms of croup unresponsive to standard pharmacotherapy, endoscopic assessment was performed at the age of one month. Concentric central membranous subglottic stenosis was visualized. While preparing for the endoscopic laser ablation treatment, stridor was getting less pronounced. Two weeks later patient underwent endoscopy again and significant regression of subglottic membrane narrowing was documented. Planned laser intervention was canceled. At the age of four months stridor disappeared. **Conclusion:** Laryngomalacia is the most common cause of congenital laryngeal stridor and endoscopic evaluation is usually not indicated in such cases. However, there are other causes of congenital stridor which are not so common, including congenital subglottic stenosis. In this case an unusual spontaneous regression of congenital membranous subglottic stenosis was reported.

Key words: laryngeal stenosis; laryngomalacia; neonate; stridor

***Dopisni autor:**

prof. dr. sc. Srđan Banac, dr. med.

Klinika za pedijatriju

Istarska 43, 51 000 Rijeka

e-mail: srdan.banac@medri.uniri.hr

<http://hrcak.srce.hr/medicina>

UVOD

Stridor je glasan zvučni fenomen obično čujan u inspiriju. Posljedica je brzog turbulentnog protoka zraka kroz suženi dišni put. Znak je djelomične ili dinamičke opstrukcije ekstratorakalnog dijela dišnog puta. Kada se ovaj zvučni fenomen javi po rođenju ili u prvim tjednima ili mjesecima života govorimo o prirodnom laringealnom stridoru¹. Točna incidencija ovog kliničkog entiteta nije poznata². U ovom radu prikazan je slučaj novorođenčeta s neuobičajenim kliničkim tijekom prirodnog laringealnog stridora.

PRIKAZ SLUČAJA

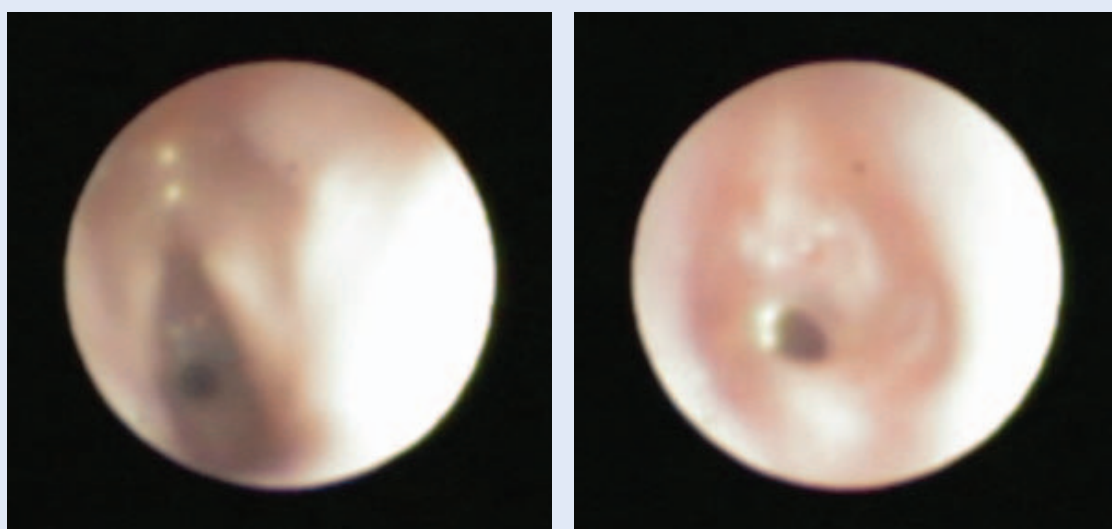
Radi stava zatkom porod termiskog eutrofičnog muškog novorođenčeta (rodna masa 3.020 g) u Općoj bolnici Pula dovršen je carskim rezom (Apgar indeks 9/10) nakon uredne, redovito ultrazvučno kontrolirane trudnoće. U dobi od nekoliko sati, radi znakova akutnog skrotuma i razvoja tahipneje i hipoksemije (saturacija hemoglobina kisikom 82 %) djeteta je premješteno u KBC Rijeka. Tijekom transporta primjenjivana je oksigenoterapija te se respiratorno stanje djeteta nije pogoršavalo. U prvom danu života u Klinici za dječju kirurgiju učinjen je hitan kirurški zahvat. Ekstirpiran je nekrotičan usukani lijevi testis. Po rutinskom odvajanju od tubusa nakon operativnog zahvata tahipneja je perzistirala. Do naglog respiratornog pogoršanja došlo je 12 sati

nakon odvajanja od mehaničke ventilacijske potpore.

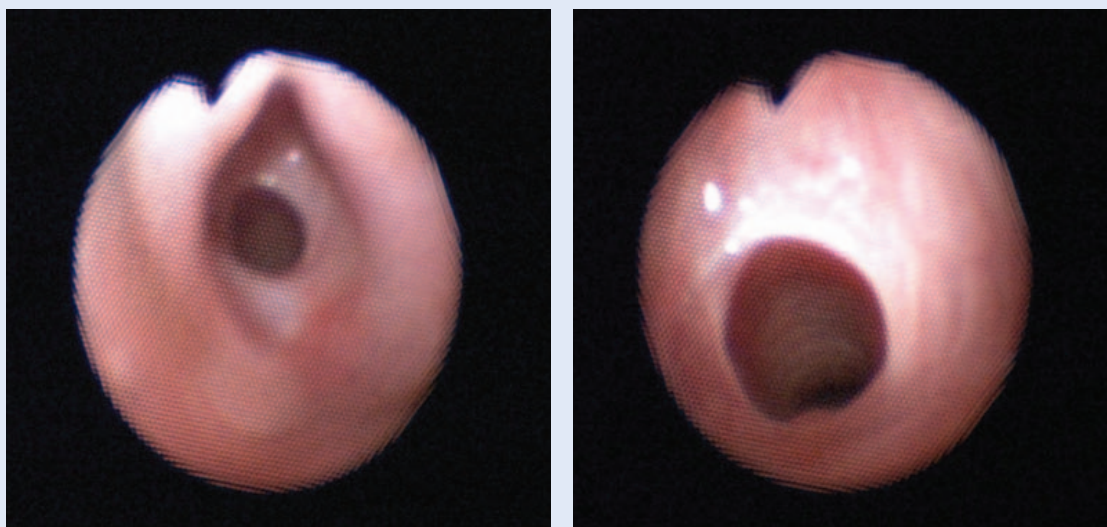
Radiološki je verificiran desnostrani tenzijski pneumotoraks koji je odmah zbrinut uz ponovnu intubaciju i mehaničku ventilaciju. Trećeg dana života progresivno se povećavala potreba za suplementacijom kisika. Ehokardiografski su uočeni indirektni znakovi plućne hipertenzije uz otprije poznati atrijski septalni defekt. Modificirani su parametri mehaničke ventilacije. Jednokratno je primijenjen pripravak surfaktanta uz kontinuiranu

Laringomalacija je najčešći uzrok prirodnog laringealnog stridora. Ako ne pokazuje očekivani povoljan klinički tijek, tada diferencijalno dijagnostički valja uzeti u obzir široki spektar drugih rijetkih stanja, uključujući prirodenu subglotičnu stenozu.

inhalaciju dušikovog oksida. Na navedeno liječenje dobiven je dobar klinički odgovor nakon 48 sati. Radi kasne neonatalne sepse uzrokovane koagulaza negativnim *Staphylococcus species* provedena je parenteralna antimikrobna terapija. U daljnjem tijeku u nekoliko se navrata bezuspješno pokušavalo s odvajanjem djeteta od tubusa. Nekoliko sati nakon odvajanja djeteta bi opetovano razvijalo respiratorne teškoće obilježene inspiratornim stridorom i ekspiratornom sipnjom. U dva navrata tijekom akutne respiratorne infekcije gornjih dišnih putova došlo je do pogoršanja stridora



Slika 1. Endoskopska vizualizacija koncentričnog pravilnog suženje lumena subglotisa membranskog tipa



Slika 2. Endoskopski pregled učinjen dva tjedna nakon prve endoskopije pokazao je regresiju subglotičnog suženja

te izraženijih disajnih tegoba. Usprkos višekratnoj i kombiniranoj inhalacijskoj primjeni bronhodilatatora (salbutamol, ipratropij bromid, adrenalin) te inhalacijskoj (budezonid) i sistemske (metilprednizolon) primjeni kortikosteroida, nije bilo adekvatnog odgovora na liječenje. S obzirom na dotadašnje probleme otežane ekstubacije i ovsnosti o tubusu te na perzistentne atipične simptome krupa i neučinkovitost farmakoterapije, dijete je u dobi od mjesec dana podvrgnuto endoskopskom pregledu dišnih putova. Pregled je učinjen fleksibilnim bronhoskopom kojim je vizualizirana koncentrična subglotična stenoza membranskog tipa (slika 1). Suženje nije dozvoljavalo prolazak vrška bronhoskopa (vanjski promjer 2,8 mm). U pripremama za daljnje liječenje u vidu endoskopske laserske ablacije viđene tvrdokorne membrane stridor je bivao sve manje izražen. Dva tjedna nakon prvog endoskopskog pregleda u Referentnom

centru MZRH za pedijatrijsku otorinolaringologiju KBC „Sestre milosrdnice“ učinjen je kontrolni pregled na kojem je vizualni nalaz sugerirao značajnu regresiju subglotičnog suženja (slika 2), tako da se odustalo od planirane intervencije laserom. U daljnjem tijeku dojenče je bilo dobro i u dobi od 4 mjeseca inspiratorni stridor se u cijelosti povukao. Dijete se uredno somatski i psihomotorički razvija.

RASPRAVA

Stridor u dojenčeta i malog djeteta je simptom, a na njegovu moguću dijagnozu i uzrok upućuje nas detaljna anamneza i klinički pregled. Akronim SPECS-R (tablica 1) pomaže nam prilikom uzimanja anamnestičkih podataka u identifikaciji djece sa stridorom kod kojih je indiciran endoskopski pregled³. Endoskopski pregled svakako je indiciran u slučaju pridruženih simptoma i znakova – cijanoze, apneje, izražene tahipneje, otežanog

Tablica 1. Akronim SPECS-R: podsjetnik za uzimanje anamnestičkih podataka kod simptoma stridora (prilagođeno prema ref. 3)

S – <i>severity</i>	Roditeljska procjena težine stridora
P – <i>progression</i>	Progresija stridora
E – <i>eating</i>	Poteškoće hranjenja, nenapredovanje na tjelesnoj masi, aspiracija
C – <i>cyanosis</i>	Cijanoza, pojava apneja, DOŽU
S – <i>sleep</i>	Poremećaj spavanja
R – <i>radiology</i>	Patološke radiološke pretrage

DOŽU – Doživljaj očite životne ugroženosti

disanja, teškoća prilikom hranjenja ili nenapredovanja na tjelesnoj masi. Endoskopski pregled treba učiniti i u prematurusa i u slučajevima prolongirane intubacije i nemogućnosti ekstubacije. Općenito uzevši, u dojenčeta s rekurentnim ili perzistentnim laringealnim sindromom koje ne pokazuje trend regresije potrebno je učiniti endoskopski pregled dišnog puta radi isključivanja prirodnih malformacija larinksa⁴⁻⁶.

Subglotična stenozа može biti prirodena i stečena. Za razliku od laringomalacije koja je s udjelom od 94 % daleko najčešći uzrok prirodnog laringealnog stridora, prirodena subglotična stenozа čini 3 % svih laringealnih malformacija⁷. U slučaju subglotične stenozе obično je stridor inspiratornog tipa, iako može biti i bifazičan. Subglotična stenozа definira se kao suženje u području krikoidne hrskavice promjera < 4 mm u terminskog novorođenčeta ili promjera < 3 mm u prematurnog novorođenčeta².

Incidencija prirodene subglotične stenozе nije poznata⁵, dok incidencija stečene raste u posljednjim desetljećima s obzirom na sve veće preživljavanje djece na prolongiranoj endotrahealnoj intubaciji u sklopu respiratorne potpore u jedinicama intenzivnog liječenja⁸. Prirodna subglotična stenozа nastaje kao rezultat nepotpune rekanalizacije larinksa tijekom embriogeneze, a patohistološki razlikujemo membransku i hrskavičnu. Ako je riječ o zadebljanju mekog tkiva koje bilateralno simetrično sužava prostor subglotisa, riječ je o membranskoj subglotičnoj stenozu. Hrkavična subglotična stenozа nastaje zbog smanjenog unutarnjeg promjera, abnormalnog ili eliptičnog oblika krikoidne hrskavice⁹. Prema Myer-Cottonovoj klasifikaciji postoje četiri stupnja prirodene subglotične stenozе: 1. stupanj (suženje manje od 50 % lumena), 2. stupanj (od 51 % do 70 % suženje lumena), 3. stupanj (od 71 % do 99 % suženje) te 4. stupanj (bez vidljivog lumena)¹⁰. Ona je često udružena s drugim anomalijama glave i vrata, kao i s nekim sindromima od kojih najčešće sa sindromom Down¹¹.

Mnogo češća od prirodene subglotične stenozе jest stečena. Ona obično nastaje jatrogeno nakon prolongirane intubacije, poglavito neadekvatnim tubusom, ili je posljedica perkutane traheotomije. Vrlo rijetko nastaje kao posljedica upalnog od-

govora. Kako je subglotično područje (2 – 3 mm ispod glasnica) najuži dio dišnog puta u djece, ono je i najosjetljivije na traume. Dakle, rizični čimbenici za razvoj stečene subglotične stenozе su prolongirana intubacija, ponavljane i traumatske intubacije, korištenje prevelikog tubusa kao i pretjerani pokreti tubusom, uz sistemske čimbenike rizika kao što su gastroezofagealni refluks, dehidracija, pothranjenost, imunosupresija i sepsa^{6,12}. Prematuritet je također važan rizični čimbenik za razvoj stenozе u području larinksa⁶.

Endoskopski pregled dišnih puteva nije indiciran kod sve djece s prirodnim laringealnim stridorom, nego kod one kod koje stridor perzistira ili pokazuje kliničku progresiju, ili ima kakvu drugu atipičnu prezentaciju. Detaljna ciljana anamneza i tijek bolesti najvažniji su klinički elementi u donošenju odluke o daljnjim dijagnostičkim postupcima, uključujući i endoskopiju dišnog puta.

Incidencija razvoja subglotične stenozе nakon prolongirane intubacije jest od 1 do 8 %, što ovaj postupak čini primarnim etiološkim agensom za razvoj subglotične stenozе². Kada je dijete ubrzo po porodu intubirano, teško je razlikovati prirodenu od stečene stenozе⁵. Kod djece koja su intubirana duže od 10 do 14 dana potrebno je učiniti traheotomiju kako bi se smanjio rizik razvoja stenozе.

Simptomi suženja u subglotičnoj regiji su vrlo varijabilni, a ovise o dobi djeteta i njegovom općem stanju, komorbiditetima te stupnju stenozе². Neka djeca razvijaju tešku respiratornu insuficijenciju u neonatalnom periodu koja zahtijeva intubaciju. Česti su neuspjesi ekstubacije unatoč povoljnim parametrima za odvajanje od respiratora^{2,6}. Po ekstubaciji često je progresivno respiratorno pogoršanje koje zahtijeva ponovnu intubaciju. U slučaju razvoja teške respiratorne insuficijencije, može biti potrebna traheotomija kako bi se osigurao dišni put te omogućilo djetetu da raste i razvija se. Dojenčad s prirodnom subglotičnom stenozom mogu biti bez simptoma više tjedana ili mjeseci¹¹, čak i ona s trećim stupnjem stenozе prema Mayerovoj gradaciji^{10,11}.

Stridor se najčešće prvi puta zamijeti kod interkurentne infekcije gornjeg respiratornog sustava, kada edem i sekret dodatno suže već prirodenu uzak dišni put^{2,9}. Poznato je da endotrahealna intubacija u slučaju prirodene subglotične stenozе predisponira razvoj stečene stenozе^{2,5,11}. Simptomi su kod prirodene subglotične stenozе obično manje izraženi nego kod stečene, te se tipično poboljšavaju rastom djeteta^{4,8,9}. Kod stečene subglotične stenozе često je i oštećenje glasnica posljedično endotrahealnoj intubaciji koje dovodi do promuklosti i afonije⁵. Anteriorno-posteriorna i lateralna snimka vrata u inspiriju i ekspiriju može pomoći utvrditi lokaciju, duljinu i simetričnost stenotičnog dijela larinksa^{5,12}.

Kod umjerene i teške dispneje indicirano je učiniti radiogram grudnih organa kako bi se isključile podliježuće bolesti pluća te uočili eventualni sekundarni učinci opstrukcije u gornjem respiratornom sustavu na donje dišne putove. Kod disfagije može biti potrebno učiniti akt gutanja. Zlatni standard u postavljanju dijagnoze jest endoskopski pregled dišnih putova rigidnim bronhoskopom^{2,5,6}.

S obzirom na mogućost istovremene prisutnosti više malformacija u laringotraheobronhalnom stablu, potreban je cjelovit endoskopski pregled gornjih i donjih dišnih putova⁷. Kompjutorizirana tomografija i magnetska rezonancija nisu rutinski indicirane.

Kako rastom djeteta raste i larinks, kod neke djece, poglavito u slučaju prirodene subglotične stenozе, dovoljno je praćenje kliničkog stanja djeteta uz suportivne mjere liječenja. U slučaju pogoršanja simptoma zbog infekcije gornjih dišnih putova najčešće se primjenjuju kortikosteroidi sistemski i adrenalin inhalacijski⁶. U liječenju je katkad dovoljno odvajanje od endotrahealnog tubusa te traheotomija, čime se omogućuje oporavak laringealne sluznice te rast larinksa⁸. Laringealna stenozа je najčešći uzrok opstrukcije u gornjem respiratornom sustavu koji zahtijeva postavljanje trahoestome¹². U kirurškom zbrinjavanju subglotične stenozе koriste se otvorene i endoskopske tehnike, od kojih su najčešće korištene prednja laringealna dekompresija (engl. *anterior cricoid split*), endoskopski laserski tretman ili endoskopsko razdvajanje hrskavice balonskom dilatacijom⁴. Kirurške tehnike su iza-

zovne, ali ne postoji usuglašen pristup oko endoskopske ili otvorene operacije^{8,13}.

U prikazanom slučaju moguće je da se u novorođenčeta ponavljanim intubacijama membranski prsten u subglotičnoj regiji mehanički dilatirao ili lacerirao. Po ekstubaciji membrana bi se ponovno vratila u prvobitni položaj, a time i ponavljano provocirala simptome. Također je moguće da je prirodena subglotična stenozа predisponirala razvoj stečene stenozе. Virusna infekcija u prikazanog slučaja zasigurno je pridonijela egzacerbaciji simptoma. Rastom dojenčeta moguće da je stenozа postala relativno manja. Ipak, navedeni argumenti ne objašnjavaju u potpunosti neočekivanu regresiju lokalnog kliničkog nalaza u tako kratkom vremenskom razdoblju.

ZAKLJUČAK

Iako je laringomalacija daleko najčešći uzrok dugotrajnog stridora u dojenačkoj dobi, prirodeni laringealni stridor može biti uzrokovan širokim spektrom mogućih malformacija larinksa koje su pojedinačno vrlo rijetke. Kod rekurirajućeg ili perzistentnog sindroma krupa s atipičnom prezentacijom i neadekvatnim odgovorom na terapiju potrebno je misliti na druge uzroke suženja u gornjem respiratornom traktu. Endoskopska pretraga indicirana je u manje proporcije pacijenata s prirođenim laringealnim stridorom. Anamneza, fizikalni pregled i praćenje kliničkog stanja pacijenata usmjerit će nas na one slučajeve kod kojih su potrebni dodatni dijagnostički postupci uključujući i endoskopski pregled dišnog puta.

Izjava o sukobu interesa: Autori izjavljuju da ne postoji sukob interesa.

LITERATURA

1. Belmont JR, Grundfast K. Congenital laryngeal stridor (laryngomalacia): etiologic factors and associated disorders. *Ann Otol Rhinol Laryngol* 1984;93:430-7.
2. Willging JP, Cotton RT. Subglottic stenosis in the pediatric patients. In: Myer CM, Cotton RT, Shott SR (eds). *The pediatric airway*. Philadelphia: JB Lippincott Co, 1995;111-32.
3. Holinger LD. Diagnostic endoscopy of the pediatric airway. *Laryngoscope* 1989;99:346-8.
4. Hartnick CJ, Cotton RT. Congenital laryngeal anomalies. Laryngeal atresia, stenosis, webs, and clefts. *Otolaryngol Clin North Am* 2000;33:1293-308.
5. Schroeder JWJ, Holinger LD. Congenital laryngeal stenosis. *Otolaryngol Clin North Am* 2008;41:865-75.

6. Prickett KK, Jacobs IN. Neonatal subglottic stenosis. *In: Liou J, Sobol SE (eds). Disorders of the neonatal airway: Fundamentals for practice.* New York: Springer, 2015;59-60.
7. Zoumalan R, Maddalozzo J, Holinger LD. Etiology of stridor in infants. *Ann Otol Rhinol Laryngol* 2007;116:329-34.
8. Cotton RT. Pediatric laryngotracheal stenosis. *J Pediatr Surg* 1984;19:699-704.
9. Ahmad SM, Soliman AMS. Congenital anomalies of the larynx. *Otolaryngol Clin North Am* 2007;40:177-91.
10. Myer CM, O'Connor DM, Cotton RT. Proposed grading system for subglottic stenosis based on endotracheal tube sizes. *Ann Otol Rhinol Laryngol* 1994;103:319-23.
11. Rutter MJ. Congenital laryngeal anomalies. *Braz J Otorhinolaryngol* 2014;80:533-9.
12. Schroeder JWJ, Holinger LD. Laryngotracheal stenosis and subglottic stenosis. *In: Kliegman RM, Stanton BF, St. Geme JW, Schor NF, St. Geme JW, Schor NF (eds). Nelson Textbook of Pediatrics.* Philadelphia: Elsevier, 2016; 2041-2.
13. Blanchard M, Leboulanger N, Thierry B, Blancal JP, Glynn F, Denoyelle F et al. Management specificities of congenital laryngeal stenosis: external and endoscopic approaches. *Laryngoscope* 2014;124:1013-8.