

# Periinfarktni i intrainfarktni blok

---

**Antonin, Branko**

*Source / Izvornik:* **Liječnički vjesnik, 1981, 103, 253 - 259**

**Journal article, Published version**

**Rad u časopisu, Objavljena verzija rada (izdavačev PDF)**

*Permanent link / Trajna poveznica:* <https://um.nsk.hr/um:nbn:hr:184:428941>

*Rights / Prava:* [Attribution-NonCommercial-NoDerivatives 4.0 International/Imenovanje-Nekomercijalno-Bez prerada 4.0 međunarodna](#)

*Download date / Datum preuzimanja:* **2024-07-28**



*Repository / Repozitorij:*

[Repository of the University of Rijeka, Faculty of Medicine - FMRI Repository](#)



## PERIINFARKTNI I INTRAIINFARKTNI BLOK

## PERI- AND INTRA-INFARCTION BLOCK

BRANKO ANTONIN\*

**Deskriptori:** Miokardni infarkt; Srčani blok

**Sažetak:** Članak predstavlja povijesni i kritički pregled dosadašnjih znanja o prijemnom pojmu i terminu periinfarktni i intrainfarktni blok. Opširno je opisana elektrogeneza, terminologija, dijagnostički kriteriji i EKG-VKG slika. Tijekom godina promjene i dopune originalnih Firstovih kriterija dijagnoze periinfarktnog bloka nisu pridonijele jasnoći pojmova i jedinstvu kriterija. Grantovi kriteriji dijagnoze periinfarktnog bloka nemaju specifične vrijednosti. Prikazana je elektrogeneza i elektrokardiografska slika »bloka ishemične lezije« u ranoj ishemičnoj fazi eksperimentalnog i kliničkog akutnog infarkta. Raspravljen je odnos između fascikularnih i periinfarktnih i intrainfarktnih blokova. Premda fascikularni blok može biti postinfarktni, treba ga razlikovati od fokalnog, periinfarktnog i intrainfarktnog bloka. Pregled je ilustriran s dva crteža i pet sinoptičkih EKG-VKG slika.

**Descriptors:** Myocardial infarction; Heart block

**Summary:** The author presents a historical and critical review of some conceptual and terminological controversies regarding the peri- and intra-infarction block. The electrogenesis, terminology, diagnostic criteria and ECG-VCG features are described in detail. The gradually introduced changes and modifications of the original First's criteria for the diagnosis of peri-infarction block led to a considerable confusion. Grant's criteria do not appear to be specific for the diagnosis of peri-infarction block. In this report the genesis and ECG features of a specific "injury block" during the early stage of coronary occlusion are described. Finally, the relation between the left anterior hemiblock and infarction block is discussed and, although they may occur together, the necessity to differentiate the divisional from the focal block is pointed out. The survey is illustrated by 2 figures and 5 sinoptic ECG-VCG pictures.

»Vidite samo ono što tražite,  
prepoznajete samo ono što  
znate.«

M. S. Sosman

## UVODNO RAZMATRANJE

Odabrao sam temu o kojoj se relativno malo govori i piše, a tvori jedno od najprijeponijih poglavlja elektrokardiologije. Udžbenici elektrokardiografije posvećuju joj svega nekoliko redaka i kad se pročitaju, ne stekne se dojam da se istinski spoznala bit periinfarktnog i intrainfarktnog bloka i da su kriteriji dijagnoze pouzdani i jasni. Kao da autori upućuju čitaoca na jedan epifenomen, po svom značenju na marginama uvijek aktualne dijagnostičke infarkta.

Povijest naših znanja o intraventrikularnim smetnjama provođenja pokazuje da su kruralni blokovi »poput visokih planina« dugo vremena dominirali na tom području. Preostalo je da se vidi mogu li i druge smetnje provođenja, »ti mali, neprivlačni i gotovo neistraženi bregovi« dostići visinu i značenje kruralnih blokova. U posljednjem su desetljeću smetnje intraventrikularne kondukcije u središtu istraživanja u suvremenoj elektrokardiologiji pa je tema o infarktним blokovima u neku ruku reaktualizirana.

Valja odmah istaći nejedinstvenu definiciju i terminologiju, različite kriterije dijagnoze i tumačenje elektrogeneze tih intraventrikularnih, parijetalnih (»fokalnih«) blokova. Moglo bi se i posumnjati u njihovu opstojnost kao specifičnih blokova. Upravo zbog toga neki autori ne upotrebljavaju spomenute nazive već konstatiraju da je bolje govoriti o nespecifičnom intraventrikularnom (intramuralnom) bloku u infarktu miokarda.

Složit ćemo se u konstataciji da se pri interpretaciji krivulje u bolesnika s infarktom rijetko spominje periinfarktni ili intrainfarktni blok bez obzira na to tko krivulju interpretira. To je razumljivo jer se pažnja usredotočuje na dijagnozu infarkta, njegov

stadij i lokalizaciju, a manjim se fokalnim deformacijama krivulje, često upitnog značenja, ne pridaje važnost. No ovdje se odmah postavlja pitanje njihove stvarne čestote. Ako se sustavno ne traže, nije opravdano tvrditi da su rijetki na temelju utiska. Prema podacima raznih autora njihova se učestalost kreće od 10 do 40%.<sup>2-5</sup> Razlike su znatne što vjerojatno ne ovisi samo o kriterijima dijagnoze nego i o strukturama bolesnika oboljelih od infarkta. Iskustvo pokazuje da su češći u većim infarktima, anterolateralnim i posterodijafragmalnim, posebice u multiplim. Ne treba gubiti iz vida Castellanosovu<sup>6</sup> tvrdnju da su ih elektrokardiografi s fotografskom slikom krivulje češće registrirali nego danas u općoj upotrebi aparati s direktnim pisačem gdje je teško ocijeniti značenje jedne manje deformacije krivulje.

Postavlja se pitanje zašto se ova tema zanemaruje. Razloga ima više. Kriteriji dijagnoze su se tokom vremena mijenjali i nikad nisu dostigli stupanj pouzdanosti i bili jedinstveno prihvaćeni. Dakako, nije bilo ni sukladnosti u tumačenju elektrogeneze. Postoji i problem njihova prepoznavanja, a taj se sastoji u tome da treba ocijeniti u kojoj je mjeri elektrokardiografska promjena posljedica samog infarkta, a u kojoj mjeri prateće smetnje provođenja. Učinci infarkta mogu biti veći od onih »fokalnog« bloka. Ali i obratno je moguće. Stoviše, znakovi nekroze mogu izostati ili posve nestati a znakovi smetnje provođenja prevladati ili se održati<sup>6</sup> pa dijagnoza infarktnog bloka nije više sigurna. No takav fokalni blok može sugerirati infarkt, osobito pri prominentnijem, ali graničnom zupcu Q. Naravno, za prepoznavanje infarktnog bloka važno je pratiti evoluciju krivulje ili imati na uvid krivulje prije nastanka infarkta.

U vezi s kliničkim značenjem moglo bi se apriorno tvrditi da nije vjerojatno da ovi fokalni blo-

\* Branko Antonin, doktor sveukupne medicine i medicinskih znanosti, specijalist internist, redovni profesor interne medicine, predstojnik Interne klinike Kliničke bolnice »Braća dr. Sobol« Medicinskog fakulteta u Rijeci

Primljeno 24. veljače 1981, prihvaćeno 7. travnja 1981.



kovi, koji u kvantitativnom smislu tvore najmanju smetnju provođenja, mogu utjecati na prognozu infarkta. Poznato je da kruralni i bifascikularni blokovi pogoršavaju prognozu, ali se npr. za prednji lijevi fascikularni blok (PLFB), prema većini autora<sup>7,8,9</sup> to nije moglo utvrditi. Budući da fascikularni blok zauzima središnje mjesto između kruralnog i fokalnog, iako je bliži prvome, još u manjoj mjeri valja očekivati da fokalni blokovi mogu bitno utjecati na prognozu.

Ovakvom rezoniranju mogli bi se suprotstaviti Shadaksharappa i suradnici,<sup>4</sup> koji su utvrdili da u bolesnika s infarktom i periinfarktним blokom mortalitet u prvoj godini iznosi 53,9%, u onih bez bloka 22,6%, dakle dvostruko manje. U drugoj godini tih razlika nije bilo. Valja pretpostaviti da na prognozu utječu brojni drugi činitelji, npr. veličina infarkta više nego fokalni blok. Autori, međutim, tvrde da su pri egzaktnoj statističko-matematskoj analizi multivarijantnom obradom utvrdili da je vrlo značajan utjecaj smetnja provođenja na neposredni mortalitet, a posebno periinfarktne blokove.

### ELEKTROGENEZA I TERMINOLOGIJA

Periinfarktne i intrainfarktne blokove pripadaju skupini intraventrikularnih, parijetalnih fokalnih blokova iako se svojom specifičnom elektrogenezom od njih nešto izdvajaju.

U intraventrikularnom nespecifičnom parijetalnom bloku usporenje ili prekid kondukcije nije u granama ili fasciklima provodnog sustava nego u njegovim najdistalnim dijelovima, u Purkinjeovoj mreži, njezinim sinapsama s mišićnim fibrilima ili samoj mišićnoj stanici. Na ovu trojaku lokalizaciju upućuju rezultati brojnih eksperimentalnih mehaničkih i kemijskih oštećenja miokarda kao i registracija akcijskog potencijala pomoću intramuralnih elektroda.<sup>10,11</sup> Ipak za sada iz krivulje nije moguće sigurno prepoznati u kojoj je razini sijelo i koliki je opseg zone u kojoj je kondukcija usporena. Zna se, međutim, da su predilekcijska mjesta lijeva klijetka i intravertikalni septum, regije najčešće zahvaćene koronarnom bolešću i drugim kardiomiopatijama. Po svojoj se etiologiji ovi blokovi ne razlikuju od drugih (ishemija, nekroza, toksično-infektivni, metabolički i drugi faktori).

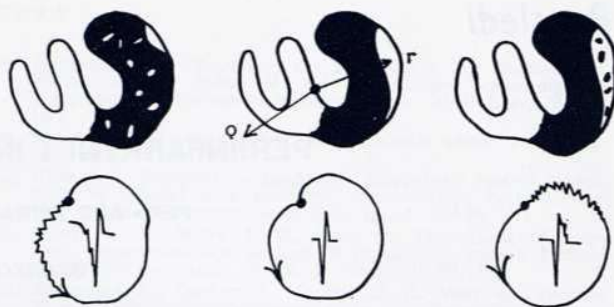
U zahvaćenoj zoni val depolarizacije mijenja svoj normalni tok, postaje krivudav, zaobilazan i intramuralno usporen da bi sa zakašnjenjem zahvatio ostale regije. To se očituje nespecifičnim, ali ne konstantnim proširenjem QRS-a, terminalnim zadebljanjem R-a ili proširenjem S-a barem u trima odvodima te usporenim i nepravilnim tokom terminalnih vektora petlje QRS-a, trajanja više od 30 milisekunda kao ekvivalentom, često bolje uočljivim od njegove skalarne komponente. Postulira se i opstojnost septoparijetalnog (ili septofascikularnog) bloka koji još nije identificiran.<sup>12,13,14,15</sup>

Teškoće u prepoznavanju razine smetnje kondukcije stvorile su određene terminološke probleme odnosno nazive različita značenja i shvaćanja: blok arborizacije (retikularni ili Purkinjeov blok), parijetalni, fokalni, periinfarktne, intrainfarktne, periferni blok i na kraju nespecifični intraventrikularni (intramuralni) blok.

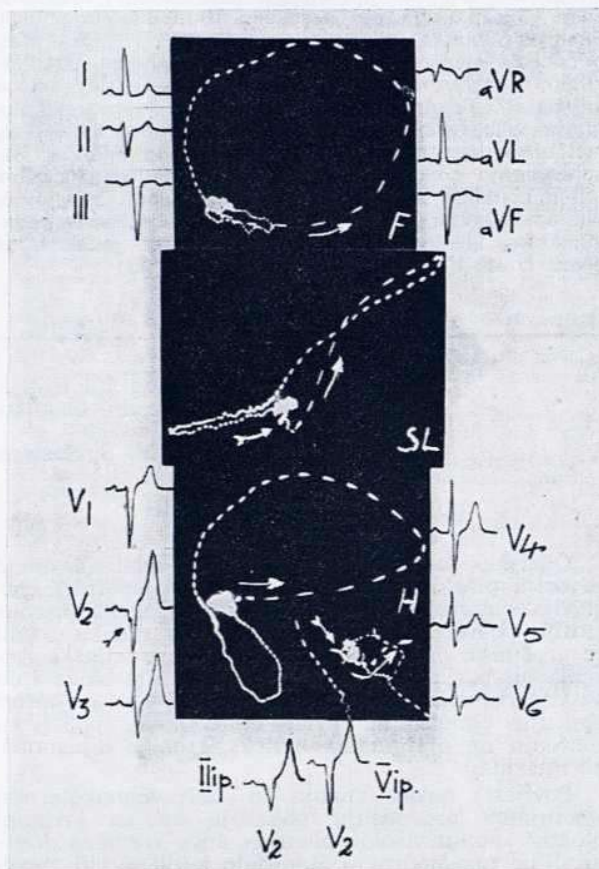
Temeljna objašnjenja o nastanku periinfarktne blokove dao je Wilson (1939, 1944). Većina ih je autora prihvatila, ili eksperimentalno potvrdila i nadopunila. Ona vrijede i danas.

Najjednostavnije objašnjenje elektrogeneze infarktne blokove pruža didaktična shema na slici 1. (prema Lembergu i Castellanosu).<sup>16</sup>

Veliki anterolateralni infarkt nije homogeno područje totalne nekroze. Unutar njega sačuvane su žive stanice (sl. 1. lijevo) mišića. Udesno i prema natrag orijentirane inicijalne snage depolarizacije očituju aktivaciju suprotstavljenih zdravih snaga (de-



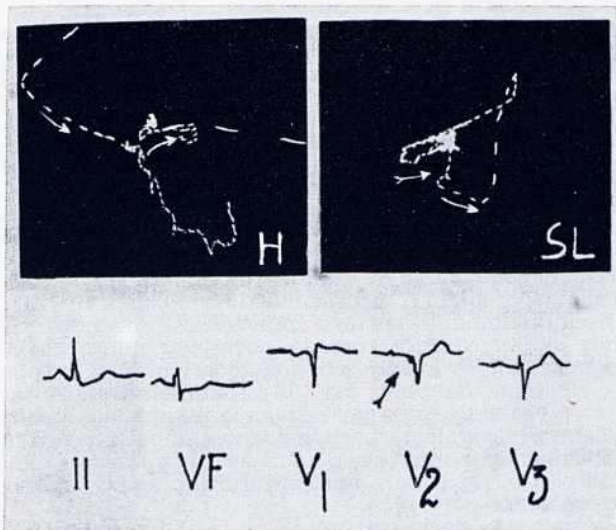
Slika 1. Shematski prikaz elektrogeneze intrainfarktne i periinfarktne blokove (v. tekst)



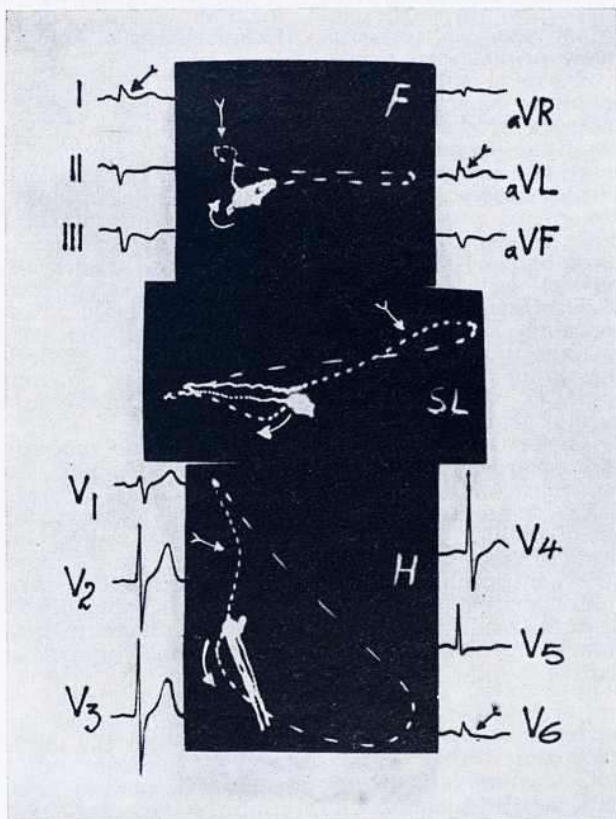
Slika 2. Prednji lijevi fascikularni blok s anteroseptalnim infarktom i intrainfarktne blokove. Rudimentarni zubac r u silaznom kraku zupca Q u V2 i tortuotičan, usporen (zgnusnut) tok inicijalnih 20-msekundnih vektora vidljiv u SL i H ravnini (dvostruke strelice)

sne klijetke). To je patološki zubac Q. Ipak gotovo od početka žive stanice unutar ožiljka simultano generiraju potencijale što uzrokuju rudimentarne zupce r u silaznom kraku zupca Q. Međutim njihova je snaga preslaba da bi utjecala na mnogo jače i oponirane snage zupca Q. U vektokardiogramu se to prikazuje nepravilnostima i usporenjem inicijalnih 20 i višemilisekundnih vektora što se dobro vidi pri amplifikaciji početnog dijela petlje QRS-a a mora biti izraženo barem u dvjema ravninama. Zahvaćena je Purkinjeova mreža, ali QRS nije nužno proširen. To je intrainfarktne blok (sl. 2. i 3).





Slika 3. Intrainfarktni blok u anteroseptalnom infarktu dobro vidljiv u V2 i SL ravnini (dvostruke strelice)



Slika 4. Prednji lijevi fascikularni blok s dijafragmalnim infarktom i periinfarktnim blokom. Jako usporenje terminalnih vektora u svima trima ravninama i zadebljani silazni krak R-a u odvodima I, aVL-u i V6 (dvostruke strelice)

Na slici 1. u sredini je primjer homogenog infarkta anterolateralne stijenke koji je okružen slojem normalnog tkiva na epikardnoj površini. Terminalni

zubac r odražava zakašniju depolarizaciju epikardnog sloja jer impuls mora prijeći zaobilazni i dulji put da bi aktivirao taj sloj. Terminalni zupci r su uski i glatkih kontura. Purkinjeova mreža je poštedena, a QRS je obično proširen. To je periinfarktni blok.

Na slici 1. desno je prikazan anterolateralni infarkt s okolnom zonom relativno zdravog tkiva u kome su otočići ožiljkastog tkiva. Aktivacija ostataka zdravog tkiva neće samo kasniti nego će teći nepravilno i asimetrično što uzrokuje zadebljanje ili nazubljenost terminalnog R-a. Usporenje terminalnih vektora iznosi više od 30 milisekunda. To je varijanta periinfarktnog bloka (sl. 4).

Iz ovog prikaza proizlazi da intrainfarktni i periinfarktni blok imaju različitu elektrogenezu i da pretpostavljaju uvijek ostatke zdravog tkiva unutar ili izvan (oko, iznad) infaricirane zone. U biti blok znači zakašniju aktivaciju zdravog tkiva pa nema infarktnog bloka ako nema sačuvanog tkiva. Zbog toga infarkti s totalnom, »perfektnom« nekrozom, a ti su rijetki, ne mogu uzrokovati ove infarktno blokove.

Prvi opisni naziv »intraventrikularni blok asociiran s infarktom miokarda« dao je Wilson (1935, 1944). Proučavajući smetnje kondukcije u infarktu zapazio je da postoji lokalno usporenje ili prekid provođenja ali da se pri tome ne mora raditi o prekidu u granama Hisova snopa. Zabilježio je da »kada QRS traje 0,12 i više sekunda, a prekordijalni odvodi pokazuju neke ali ne sve karakteristike krunalnog bloka, defekt se ne može sa sigurnošću lokalizirati«. Studirajući te promjene u eksperimentalnom infarktu pretpostavio je da se u onim primjerima kada zubac Q nije bio nazubljen, radi o čistoj nekrozi između eksplorativne elektrode i kaviteta klijetke, a onda kada je nazubljen, da su neka mišićna vlakna sačuvana pa su reagirala na električni stimulus. Otočići zdravog tkiva mogu biti potpuno okruženi nekrozom ili je mrtvo tkivo odvojeno slojevima zdravog.

Poznato je da su Oppenheimer i Rotschild (1916—1917) prvi opisali blok arborizacije (zdepast, mikrovoltažni prošireni QRS) i u nekim primjerima autoptički utvrdili opsežne lezije u terminalnim ramifikacijama lijeve grane. Wilson i Herman (1920) su se kritički odnosili prema tom bloku i inzistirali na nedostatku eksperimentalnog dokaza. Wilson (1944) je pokazao da je pri slici bloka arborizacije u standardnim odvodima izražena tipična slika krunalnog bloka u prekordijalnim odvodima. Tada se počelo razvijati shvaćanje da je periferna mikrovoltaža u prvom redu odraz promjene električne pozicije srca izazvane blokom u samoj lijevoj grani, a ne u perifernim ramifikacijama. Ipak, Wilson je smatrao da se naziv blok arborizacije, u osnovi »intraventrikularni blok asociiran s infarktom miokarda«, može primijeniti samo za one krivulje koje pokazuju zakašniju aktivaciju u subepikardnim slojevima mišića uslijed lezija u području Purkinjeove mreže, osobito u subendokardnom infarktu ili sklerozi. To se očituje širokim, nazubljenim zupcima Q i tardivnim R u odvodima II, III. i aVF-u. No naziv blok arborizacije počeo se postepeno napuštati i zamjenjivati drugim nazivima. Ukoliko se rabio, zahtijevao je specifičnu definiciju.

Naziv »lijevi fokalni blok« preporučila je grupa francuskih kardiologa (Laham, Soulie 1948). Smetnja provođenja je lokalizirana u lijevoj klijetki nad kojim područjem kasni intrinzioidna defleksija, ali sam naziv nije sadržavao u sebi nikakvu oznaku udružnosti s infarktom.

First, Bayley i Bedford su 1950. prvi uveli termin »periinfarktni blok«. Taj je naziv bio uspješan i općenito prihvaćen. Upotrebljava se i danas. Naziv pretendira na to da kaže nešto o specifičnoj elektrogenezi jer prefiks »peri« upućuje na uzrok bloka u okolicu infarkta. Pretpostavili su: ako infarkt zahvaća pretežno subendokardni sloj, onda se mio-



kard, koji okružuje taj sloj, ne aktivira od endokarda prema epikardu nego zaobilazno u kosom ili tangencijalnom smjeru. To znači da val depolarizacije zaobilazi otočiće nekroze u okolici infarkta. Tako nastaje terminalno usporenje i produženo trajanje ventrikularne depolarizacije. Terminalno usporenje je usmjereno prema epikardnoj zoni i drugog je smjera nego inicijalni vektori, a očituje se širokim zadebljanim zupcima R ( $r_R$ ) ili S na suprotnoj strani. Ovo se tumačenje nije bitno razlikovalo od Wilsonova.

Naziv »postinfarktni blok« uводи Burchel (1951). Tom prilikom opisuje sliku periinfarktne blokove registriranog u ezofagealnim a ne konvencionalnim odvodima.<sup>7</sup> Taj naziv ima vremensko obilježje jer upućuje na to da se blok razvio nakon (i zbog) infarkta. Neodređen je jer ne kaže ništa o vrsti bloka niti se opredjeljuje za određeni mehanizam nastanka što mu u određenim uvjetima daje stanovitu prednost. No naziv nije značenjski posve točan ni u svome glavnom vremenskom obilježju jer se prema iskustvu češće radi o bloku u prvim danima akutnog stadija infarkta (u 70%).<sup>8</sup> Stoviše, neki oblici, o kojima će poslije biti riječi, mogu nastati u stadiju ishemijske i lezije kada još nema znakova nekroze. Iстина jest da se blok može razviti kasnije, vjerojatno zbog recidiva ishemijske lezije ili nekroze.

Rosenbaum<sup>1</sup> tvrdi da godinama upotrebljava naziv »infarktni blok«. Taj je naziv bolji jer je lišen nepotrebne vremenske oznake, ali je također neodređen. On prihvaća da blok može biti unutar ili izvan ledirane zone ali dodaje da to nije moguće razlikovati pozivajući se na Durrerovo saznanje da prolongaciju QRS-a uzrokuje jednako i usporeno provođenje u intrainfarktne ili periinfarktne mišićnim vlakancima.

Unatoč namjernoj i ne bezrazložnoj neodređenosti, uporaba naziva postinfarktni i infarktni blok opravdana je u posebnom kontekstu kada je potrebno samo označiti povezanost bloka s infarktom ne ulazeći u vrstu bloka i njegovu elektrogenezu.

Grant (1954, 1956, 1959) nastoji reevaluirati pojam i kriterije dijagnoze periinfarktne blokove u okviru svojih značajnih radova o abnormalnoj lijevoj osi. Zauzevši sasvim drugačije stajalište nego First i suradnici, koji smatraju da je smetnja provođenja unutar ili oko fibrozirane zone infarkta, Grant (1954) pripisuje lijevu os u anterolateralnom infarktu prekidima u ramifikacijama lijeve grane i tome daje isti naziv periinfarktni blok. Na taj način identificira periinfarktni blok s divizionarnim (danas fascikularnim) blokom. Međutim, u svome poznatom radu o lijevoj devijaciji osi (1956)<sup>18</sup> daje nešto drukčije objašnjenje. On kaže: »U polovini primjera anterolateralnih infarkta terminalne su snage usmjerene prema lijevo i gore uzrokujući abnormalnu lijevu os (danas je to PLFB), dok su u istom postotku u dijagonalnom infarktu usmjerene prema desno i dolje (danas ova os odgovara stražnjem lijevom fascikularnom bloku). Najjednostavnije objašnjenje za ovu lijevu os je periinfarktni blok. Pri tome je normalni radijalni tok depolarizacije od endokarda prema epikardu blokiran zbog veličine infarkta i najvjerojatnije zbog zahvaćenosti nekih regija subendokardne mreže. Time se epikardna regija koja prekriva zonu nekroze posljednja depolarizira pa njezini neoponirani vektori prevladavaju što tumači terminalno usporenje QRS-a i abnormalnu lijevu os.«

Ovo tumačenje je vrlo blisko prije opisanoj o nastanku periinfarktne blokove fokalnog bloka.

God. 1959. Grant<sup>19</sup> daje precizan opis dijagnostičkih kriterija (vidi poslije) u kojem stavlja težište na divergenciju između inicijalnih i terminalnih 40-msekundnih vektora s kutom većim od 110°. Naime, prvi 40-msekundni vektori odražavaju depolarizaciju endokardne površine obih klijetki. To je ujedno vrijeme potrebno da se impuls proširi do unutrašnjih slojeva miokarda. Zadnji 40-msekundni vektori odgovaraju depolarizaciji epikardnih slojeva. U ve-

ćine zdravih osoba su obje grupe vektora relativno paralelne.

Anomalije inicijalnih vektora pripisuje nestanku aktivnosti subendokardne zone infarkta, a njihov je smjer specifičan za lokalizaciju infarkta. Anomalije terminalnih vektora su posljedica lezije gornjih (prednjih) ili donjih (stražnjih) ramifikacija lijeve grane Hisova snopa. Prema tome periinfarktni blok može biti gornji ili donji ovisno o mjestu prekida.

Cabrera (1959)<sup>20</sup> uводи novi termin »intrainfarktni blok«. Zamjećuje često prisutnu alteraciju inicijalne faze depolarizacije u vektokardiogramu što se očituje usporenjem i nepravilnostima toka prvih 20 i višemilisekundnih vektora (zahvaćenost subendokardnog sloja). Njihova rotacija počinje u nultoj točki, ponekad nešto kasnije ali unutar prvih 40 ms. Tada je dovoljno da budu prvi 10-msekundni vektori što mora biti vidljivo barem u dvjema ravninama. Njihov skalarni ekvivalent su rudimentarni zupci r u kraku nekrotičnog zupca Q, a odražavaju relativno ranu aktivaciju sačuvanih mišićnih fibrila unutar nekrotične zone.

Na taj način ugrađuje u vektokardiografiju Wilsonovu ideju o živom tkivu okruženom nekrozom. Ujedno iznosi mišljenje da je isti mehanizam — smetnja provođenja u zoni infarkta — odgovoran za anomalije inicijalnih i terminalnih vektora. Ova posljednja hipoteza nije potvrđena u Castellanosov<sup>6</sup> primjeru gdje anomalije terminalnih snaga perzistiraju nakon nestanka anomalija inicijalnih.

Vektokardiografija ima stanovite prednosti u prepoznavanju parijetalnih, fokalnih blokova, vjerojatno zato što registrira visokofrekventne komponente od nekoliko tisuća cikla u sekundi.<sup>5,10,11,16</sup>

Durrer i suradnici (1964)<sup>21</sup> podupiru većinu ovih hipoteza na temelju pomnih istraživanja pomoću mikroelektroda. Po njima je produljenje QRS-a posljedica smanjenja brzine provođenja u području infarkta i krivudavog širenja kroz intaktne mišićne fibre. Aktivacija Purkinjeove mreže nije usporena što govori protiv bloka arborizacije. Intrainfarktni blok je odgovoran za rano usporenje depolarizacije, ali je brzina kondukcije lagano usporena i u zdravom mišiću koji okružuje infarkt. Nesinkronizirana aktivacija mišićnih niti uzrokuje deformaciju intramuralnih kompleksa. Potvrđuje tangencijalnu kondukciju u zoni oko infarkta. Terminalni R u periinfarktne blokove je velike amplitude jer u tom trenutku nema suprotstavljenih snaga. Opredjeljuje se za naziv postinfarktni blok.

Castle (1965)<sup>22</sup> upozorava na nespecifično značenje elektrokardiografskog pojma periinfarktni blok što opravdava autoptičkom činjenicom da je infarkta našao samo u 22% primjera, dok se u preostaloj većini radilo o hipertrofiji lijeve klijetke s difuznim brazgotinama u miokardu. Opredjeljuje se za naziv »lijevi intraventrikularni defekt kondukcije tipa periinfarktne blokove«. No pri tome valja napomenuti da se autor pridržava Grantovih kriterija dijagnoze periinfarktne blokove koji mogu biti predmet opravdane kritike (o tome poslije).

## KRITERIJI DIJAGNOZE

Kriteriji dijagnoze infarktne blokove mijenjali su se tokom vremena u skladu s kliničkim i eksperimentalnim iskustvom. U svome pionirskom radu o intraventrikularnim smetnjama provođenja u infarktu Wilson se ograničio na to da istakne produženo trajanje QRS-a, pojavu abnormalnog zupca Q sa stepeničastim deformacijama i tardivni zubac R u II, III. i aVF-u, dakle, u slici infarkta stražnje stijenke.

No prvu preciznu definiciju kriterija dijagnoze periinfarktne blokove dali su First i suradnici (1950). Ona glasi:

1. Alteracija smjera inicijalnih 40-msekundnih vektora što proizvodi zubac Q.



2. Stepeničasto zadebljanje silaznog kraka R-a ili uzlaznog S-a što odražava usporenje terminalnih snaga a daje karakteristični obrazac QRS-a.

3. Prolongacija QRS-a u ekstremitetnim odvodima koja prelazi 0,10 sekunda.

Neki Grantovi kriteriji bitno se razlikuju od Firstovih. Oni glase u cjelini:

1. Abnormalni smjer inicijalnih 40-msekundnih vektora odnosno abnormalni zubac Q karakterističan za infarkt.

2. Inicijalne i terminalne snage, prvi i posljednji 40-msekundni vektor, suprotstavljenog su smjera u heksaaksijalnom sustavu odvoda čineći međusobni kut veći od 110°.

3. Trajanje QRS-a može biti normalno ili minimalno produženo.

Grantova analiza nije pridonijela jasnoći pojmova i oblikovanju jedinstvenih kriterija dijagnoze periinfarktne blokove. To je dovelo do prerijetke ili prečeste dijagnoze (5—50% prema Shadaksharappi.<sup>4</sup> Iz usporedbe Firstovih i Grantovih kriterija vidi se da je bitna razlika u tome što u Firstovim nema suprotstavljenosti inicijalnih i terminalnih snaga QRS-a na čemu posebno inzistira Grant. Nadalje, on ističe prolongirani kompleks QRS, a Grant smatra da to nije *conditio sine qua non* dijagnoze ovog bloka. Ova je mogućnost normalnog trajanja QRS-a prihvatljiva jer se jedno parcijalno lokalno usporenje može zbivati unutar normalnih granica trajanja.

Ali bitna je razlika u njihovu polaznom stajalištu. First shvaća periinfarktne blokove kao fokalni (parijetalni), a Grant ga identificira s fascikularnim, dakle, jednim divizionarnim blokom koji je bliži kruralnom nego fokalnom.

U to vrijeme pojam i termin fascikularni blok nije bio oblikovan iako je upravo Grant bio protagonist novih shvaćanja o tim intraventrikularnim smetnjama provođenja. No, pojmovne se razlike ne mogu iskazati istim nazivom. Nadalje, s vremenom se pokazalo da najvažniji Grantov kriterij o suprotstavljenosti inicijalnih i terminalnih snaga nema specifične vrijednosti za dijagnozu periinfarktne blokove, pogotovu ako nema abnormalnog zupca Q. Taj je kriterij prisutan i u izoliranom PLFB-u, gdje je istaknuti vektor S sa čestim usporenjem brzine rotacije. Čini se da se pri tome nije vodilo računa o tome da se ova suprotstavljenost može tumačiti novom ravnotežom snaga zbog infarkta a ne bloka.<sup>3,4,6,23</sup> Kasnija su istraživanja pokazala da u PLFB-u ne mora biti uključen infarkt pa Grantovi kriteriji u tom obliku nisu više prihvatljivi premda ih neki autori primjenjuju.<sup>24,25</sup>

Grant<sup>18</sup> spominje 4 primjera dokazanih velikih prednjih infarkta gdje je dijagnostički zubac Q nestao ili izgubio svoje patološke oznake što tumači rotacijom srca. Danas znamo da se može tumačiti desno-lijeve smjerom septalne depolarizacije zbog infarkta, fibroze, septuma ili inkompletnog bloka lijeve grane u PLFB-u.<sup>1</sup>

Laham<sup>5</sup> definira periinfarktne blokove ovako: tipične alteracije infarkta moraju biti prisutne. QRS je proširen 0,11 i više sekunda. Ako je trajanje u standardnim odvodima normalno, treba tražiti intrinzičnu defleksiju u lijevim prekordijalnim odvodima koja tada iznosi više od 0,06 sekunda. Mora se pokazati da je površina zdravog miokarda normalno aktivirana, a površina epikarda u perifernoj zoni infarkta abnormalno kasno. Zato su potrebni dodatni prekordijalni odvodi (visok, dorzalni i ezofagealni).

Shadaksharappa<sup>4</sup> međutim prihvaća Firstove kriterije, ali im dodaje produženje intrinzične defleksije > 0,06 u prekordijalnim odvodima kada nema prolongacije QRS-a u standardnim.

Iz ovog što je rečeno proizlazi da se dijagnoza periinfarktne blokove mora temeljiti na nazočnosti patološkog zupca Q. Jer, nije opravdano govoriti o

infarktne blokove ako nema znakova nekroze, bez obzira na činjenicu da periinfarktne blokove može postojati i bez zupca Q.

Premda se opisani dijagnostički kriteriji razlikuju u nekim pojedinostima, ipak imaju neke zajedničke značajke. Zato bismo ih mogli, isključivši kruralne i fascikularne blokove, ovako sažeti:

Alteracija inicijalne (i srednje) faze ventrikularne depolarizacije tipične za infarkt s usporenjem i nepravilnostima toka prvih 20 i višemilisekundnih vektora odnosno nazubljenost silaznog kraka zupca Q — kao izraz intraintarktne blokove.

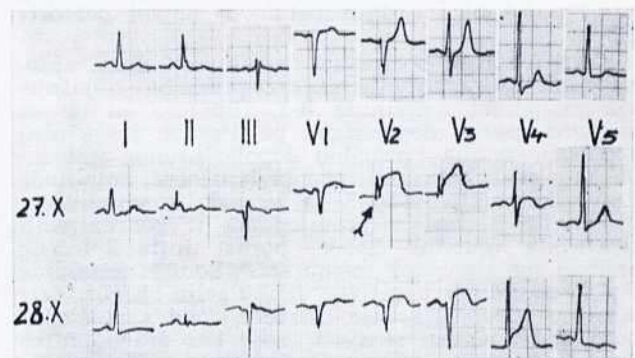
Usporenje terminalne faze depolarizacije dulje od 30 milisekunda odnosno zadebljanje i nazubljenost silaznog kraka terminalnog R-a s tendencijom suprotstavljenosti inicijalnih i terminalnih snaga — kao izraz periinfarktne blokove.

Proširenje, ali ne konstantno, QRS-a iznad 0,11 sekunda. Kasnjenje intrinzične defleksije od 0,06 i više sekunda nad područjem nekroze.

### »BLOK ISHEMIČNE LEZIJE«

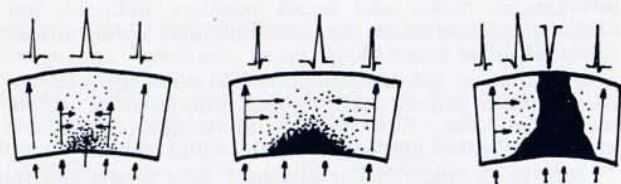
Do sada izneseno odnosi se samo na blok posljedično vezan s nekrozom miokarda. Međutim, postoji jedna zanimljiva i specifična vrsta blokove koja je u zadnje vrijeme predmet elektrofizioloških i kliničkih istraživanja. Naime, smetnje intraventrikularnog provođenja mogu nastati u ranoj fazi infarkta prije pojave abnormalnog zupca Q. U odvodu koji leži neposredno nad područjem ishemije i lezije javlja se slika blokove karakterizirana proširenjem QRS-a, usporenjem inskripcije i porastom amplitude R-a, nestankom S-a te više-manje izraženom elevacijom spojnice ST. Ishemično područje je hipopolarizirano pa se u njemu impuls širi usporeno. Prema tome, za razliku od opisanih infarktne blokove ovdje se ne radi o aktivaciji mišića izvan oštećene zone kao u periinfarktne blokove (jer nekroze još nema), nego o aktivaciji ishemične i ledirane zone. Ovaj oblik blokove nestaje pojavom transmuralne nekroze (sl. 5), a uklapa se u širi pojam infarktne blokove, i to prvenstveno intraintarktne blokove. S patofiziološkog stajališta naziva se blokom ishemične lezije. Može biti samo akutan za razliku od prije opisanih infarktne blokove.

Premda je ovaj fenomen i ranije zapažen, prva značajna elektrofiziološka studija potječe od Conrada i suradnika.<sup>26</sup> Eksperimentalnom okluzijom silaznog ogranka lijeve koronarne arterije u psa i pomoću intramuralnih elektroda uspjeli su registrirati u 3—5. minuti intramuralni blok u zoni maksimalne

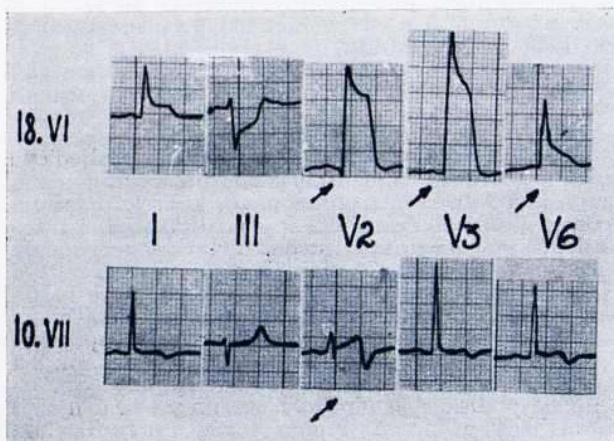


Slika 5. »Blok ishemične lezije« u V2 i V3 u krivulji od 27. 10. (dvostruka strelica). Nestanak blokove pri pojavi transmuralne nekroze u krivulji od 28. 10. Krivulja u gornjem redu prije nastanka infarkta (v. tekst)





Slika 6. Lijevo: tangencijalni tok depolarizacije (strelice) u točkastoj zoni maksimalne ishemije — visoki R. Radijalni tok u zoni zdravog tkiva. U sredini: u infarciranom sloju (crno) nema radijalnog toka depolarizacije. Okolno se tkivo depolarizira iz manje ishemičnog područja u tangencijalnom smjeru — visoki R. Desno: pojavom transmuralne nekroze nastaje QS. Radijalni smjer depolarizacije u relativno normalnoj regiji, tangencijalni u zoni ishemične lezije (Castle i sur., 1959)



Slika 7. »Blok ishemične lezije« u ranoj netransmuralnoj fazi anteroseptalnog infarkta (v. tekst)

ishemije s porastom amplitude i trajanja R-a (sl. 6). Nastankom transmuralne nekroze biva zamijenjen QS-om (sl. 5. i 6. desno). Njihov naziv periinfarktini blok, čini se, nije sretno odabran. Pojava se objašnjava tangencijalnim načinom aktivacije ishemičnog mišića s posljedičnim usporenjem toka depolarizacije, ali neovisno o aktivaciji Purkinjeovih vlakana koja pokazuju rezistenciju na ishemiju. Ove su rezultate kasnije potvrdili Durrer i suradnici.<sup>21</sup>

Konstantnost u pojavi eksperimentalnog intramuralnog bloka zbog ishemije sugerira gotovo identičnu sliku primijećenu u ranoj fazi akutnog kliničkog infarkta (sl. 5) i u Prinzmetalovoj angini pectoris (sl. 7).

Ovaj fenomen potvrdili su u klinici i drugi autori,<sup>27-30</sup> ali do danas nije nađeno prikladno objašnjenje za porast amplitude R-a. Hipoteze su da se miokard sporije depolarizira pa njegove snage nisu oponirane onima normalno depolariziranog miokarda što znači obrnutu proporcionalnost amplitude R-a s konduktivnosti;<sup>27,28</sup> ili je pak konduktivnost oslabljena u vezi s promjenama u koncentraciji elektrolita (gubitak kalija, porast intracelularnog natrija) na staničnoj membrani.<sup>29</sup> Porast amplitude R-a je posljedica negativne denivelacije bazalne crte odnosno hipopolarizacije oštećene zone s posljedičnom diastoličnom strujom lezije kao što popratna elevacija spojnice ST označava njezin prestanak.<sup>27</sup>

Ribeiro i suradnici<sup>31</sup> eksperimentalno potvrđuju porast amplitude R-a i dobru korelaciju s regionalnim smanjenjem perfuzije miokarda krvlju kao i stupnja nekroze nakon 24 sata pa uzimaju tu pojavu kao indeks oštećenja ishemičnog miokarda.

Nedavno su Schick i suradnici<sup>32</sup> opisali 6 primjera tranzitornog porasta amplitude R-a s elevacijom spojnice ST u prolaznoj subepikardnoj leziji tipa Prinzmetalove angine u standardnim i prekordijalnim odvodima s pomakom frontalne osi (slično Madiasovu primjeru<sup>40</sup>), ali bez karakteristične slike fascikularnog bloka. Smatraju da se radi o perifernom, fokalnom tipu akutnog bloka lezije sličnom fascikularnom bloku, ali različite patofiziološke osnove.

Na kraju čini se da su ove slike »bloka ishemične« vrlo nalik na morfologiju krivulje s porastom amplitude R-a u desnim prekordijalnim odvodima (»anterior conduction delay«) opisanu od Hoffmana, Kulbertusa i drugih.<sup>33,34</sup>

#### FASCIKULARNI, PERIINFARKTNI, INTRAINFARKTNI BLOK

Bez obzira na činjenicu da su se u PLFB-u našle ekstenzivnije histološke promjene u ramifikacijama lijeve grane od očekivanih<sup>35,36</sup> mislimo da treba pojmovno razlikovati fascikularni blok od parijetalnog (fokalnog) periinfarktne i intrainfarktne blokove. Dakako, fascikularni blokovi, tranzitorni ili permanentni, mogu također biti postinfarktini kao izravna posljedica oštećenja fascikla ishemičnom lezijom. Nekroza miokarda može se povezati s fascikularnim blokom na dvojak način: ona koegzistira s homolateralnim fascikularnim blokom, npr. infarkt prednje stijenke i PLFB (sl. 2) ili s kontralateralnim fascikularnim blokom, npr. dijafragmalni infarkt i PLFB (sl. 4).

U prvoj homolateralnoj kombinaciji vektor nekroze (srednji vektor prvih 40 ms QRS-a) i terminalni vektor (srednji vektor zadnjih 40 ms QRS-a) suprotstavljenu su i tvore u frontalnoj ravnini kut veći od 110 stupnjeva. Za razliku od ove relativno česte kombinacije, u rijetkoj kontralateralnoj njihov je međusobni kut uzak (Grant, 1959).

Međutim, uzročno-posljedični odnosi između fascikularnog bloka i nekroze u obim kombinacijama mogu biti složeni. PLFB može postojati prije razvoja infarkta u svom izoliranom obliku. Infarkt miokarda, npr. anteroseptalni, nastane u istom preegzistentnomu blokiranom području. U ovoj homolateralnoj kombinaciji nekroza i smetnja kondukcije nisu u neposrednoj međusobnoj vezi. Ovdje PLFB nije postinfarktini iako je nadalje izražen, pa možda i nešto izmijenjen u nekim, za njegovo prepoznavanje, nebitnim oznakama.

Periinfarktini i intrainfarktini blok mogu se superponirati na sliku PLFB-a. Tada će se periinfarktini blok u PLFB-u prikazati kao usporenje i nepravilnost toka terminalnih vektora koje iznosi više od 50 ms (tzv. PLFB s parijetalnim sinistroventrikularnim blokom — Castellanos, 1960.<sup>37</sup>). Vrlo je vjerojatno da se u značajnom proširenju QRS-a na 0,12 i više sekunda (a da to još nije sinistrokuralni blok niti više izolirani PLFB u kome terminalno usporenje traje do 45 ms) krije periinfarktini blok (primjer na sl. 4). Za razliku od kruralnih blokova, u fascikularnom kao i periinfarktnom bloku, ovo usporenje nije nikada preterminalno-terminalno nego samo terminalno. Treba imati u vidu da PLFB može biti kompliciran neinfarktini parijetalnim blokom. To razlikovanje može biti teško ako nisu izraženi sigurni znakovi nekroze pa pretpostavlja temeljitu sinoptičku EKG-VKG analizu uključivši i kliničku sliku.



## L I T E R A T U R A

1. *Rosenbaum M., Elizari M., Lazzari J.*: The hemiblocks, Tampa Tracings, Oldsmar, Florida, 1970
2. *First S., Bayley R., Bedford D.*: Peri-infarction block: electrocardiographic abnormality occasionally resembling bundle branch block and local ventricular block of other types, *Circulation*, 2:31, 1950
3. *Piccolo E., Miori R., Furlanello F.*: Il blocco peri-infarctuale nei suoi aspetti diagnostici, *Folia Cardiol.*, 24:141, 1965
4. *Shadaksharappa K., Kalbfleisch J., Conrad L., Sarber N.*: Recognition and Significance of Intraventricular Block due to Myocardial Infarction (Peri-infarction Block), *Circulation*, 37:20, 1968
5. *Laham J.*: Blocs peri-infarctus et blocs segmentaries, *Arch. Mal Coeur*, 66:1267, 1973
6. *Castellanos A., Lemberg L., Salhanick L.*: Le vectorcardiogramme dans le block post-infarctus, *Arch. Mal Coeur*, 60:712, 1967
7. *Buyukozturk K., Korkut F., Mesic M.*: Prognostic significance of isolated left anterior hemiblock and left axis deviation in the course of acute myocardial infarction, *Brit. H. Jour.*, 39:1192, 1977
8. *Rizzon P., Latour Dibiazé M., Baissus G.*: Intraventricular conduction defects in acute myocardial infarction, *Brit. H. Jour.*, 36:660, 1974
9. *Lopes M., Rocha E., Lopes V., Dos Reis D., De Padua F.*: Long-term prognosis of the left anterior hemiblock, *Adv. Cardiol.*, 19:115, 1973
10. *Alboni P., Masoni A.*: Ipotesi fisiopatogenetiche nel blocco periferico, *G. Ital. Cardios.*, 6:812, 1976
11. *Alboni P., Malacarne C., Masoni A.*: Psysiopathological and Diagnostic Hypotheses in Peripheral Block, *J. Electrocardiol.*, 10:87, 1977
12. *Haïat R., Chiche P.*: Transient abnormal Q waves in the Course of Ischemic Heart disease, *Chest*, 65:140, 1974
13. *Gambetta M., Childers R.*: Rate-Dependent right precordial Q waves: «Septal Focal Block», *Am. J. Cardiol.*, 32:196, 1973
14. *Antonin B., Roje J.*: The vectorcardiogram in left anterior hemiblock with qrS or qRS patterns in right precordial leads, *Advan. Cardiol.*, 16:507, 1976
15. *Antonin B., Padovan M.*: Pseudoinfarktni zupci q u prednjem lijevom hemibloku, *Medicina, u tisku.*
16. *Lemberg L., Castellanos A.*: Vectocardiography, Sec. ed., Appleton-Century-Crofts, New York, 1975
17. *Burchell H., Pruitt R.*: The value of the esophageal electrocardiogram in the elucidation of postinfarction intraventricular block, *Am. H. Jour.*, 42:81, 1951
18. *Grant R.*: Left axis deviation, *Circulation*, 14:233, 1956
19. *Grant R.*: Peri-infarction Block, *Progr. Cardiovascul. Disease*, 2:237, 1959
20. *Cabrera, E.*: Electrocardiographie clinique, Masson edit., Paris, 1959
21. *Durrer D., Vanlier H., Butler J.*: Epicardial and intramural excitation in chronic myocardial infarction, *Am. H. Jour.*, 68:765, 1964
22. *Castle H., Keane W.*: Electrocardiographic "Periinfarction Block", *Circulation*, 31:403, 1965
23. *Obbiassi M., Neri G.*: Vettocardiografia clinica, Il pensiero scientifico, Roma, 1969
24. *Schamroth L.*: An Introduction to Electrocardiography, Fourth ed., Blackwell Scientific Publication, Oxford, London, 1971
25. *Goldman M.*: Principles of clinical electrocardiography, Lange Medical publications, Los Altos, 1979
26. *Conrad L., Cuddy E., Bayley H.*: Activation of the Ischemic ventricle and acute Peri-infarction Block in experimental Coronary occlusion, *Circulation*, 7:555, 1959
27. *Ekmekci A., Toyoshima H., Kwoczynski J., Nagaya T., Prinzmetal M.*: Angina pectoris. Giant R and receding S wave in myocardial ischemia and certain non-ischemic conditions, *Am. H. Jour.*, 7:521, 1961
28. *Hamlin R., Pipers F., Hellerstein H., Smith C.*: Alternations in QRS during ischemia of the left ventricular free wall in goats, *J. Electrocardiol.*, 2:223, 1969
29. *Prinzmetal M., Toyoshima H., Ekmekci A., Nagaya T.*: Angina pectoris. The nature of ST segment elevation and other ECG changes during acute severe myocardial ischemia, *Clin. Sci.*, 23:489, 1962
30. *Madias J.*: The earliest electrocardiographic sign of acute transmural myocardial infarction, *J. Electrocardiol.*, 10:193, 1977
31. *Ribeiro L., Louie E., Hillis L., Davis M., Maroko P.*: Early augmentation of R wave voltage after coronary artery occlusion: a useful index of myocardial injury, *J. Electrocardiol.* 12:89, 1979
32. *Schiek E., Weiner D., Hood W., Ryan T.*: Increase in R-wave amplitude during Transient Epicardial Injury (Prinzmetal Type), *J. Electrocardiol.*, 13:259, 1980
33. *Hoffman I., Metha J., Hilsenrath J., Humbry R.*: Anterior conduction delay: a possible cause for prominent anterior QRS forces, *J. Electrocardiol.*, 9:15, 1976
34. *Kulbertus H., Leval-Rutten F., Carters P.*: Vectorcardiographic study of aberrant conduction, *Brit. H. Jour.*, 38:549, 1976
35. *Demoulin J., Kulbertus H.*: Hystopathological examination of the concept of left hemiblock. *Brit. H. Jour.*, 34:807, 1972
36. *Rossi L.*: Hystopathology of conducting system in left anterior hemiblock. *Brit. H. Jour.*, 38:1304, 1976
37. *Castellanos A., Myerburg R.*: The Hemiblocks in Myocardial Infarction. Appleton-Century-Crofts, N. York, 1976