

Anatomija anorektalne regije

Bajek, Goran; Šustić, Vladimir; Stanković, B.

Source / Izvornik: **Anorektalna kirurgija i proktologija : radovi 3. naučnog sastanka Udruženja digestivnih kirurga Jugoslavije, 1983, 15 - 28**

Conference paper / Rad u zborniku

Publication status / Verzija rada: **Published version / Objavljena verzija rada (izdavačev PDF)**

Permanent link / Trajna poveznica: <https://um.nsk.hr/um:nbn:hr:184:879351>

Rights / Prava: [In copyright](#)/[Zaštićeno autorskim pravom.](#)

Download date / Datum preuzimanja: **2024-07-17**



Repository / Repozitorij:

[Repository of the University of Rijeka, Faculty of Medicine - FMRI Repository](#)



ANATOMIJA ANOREKTALNE REGIJE

G. BAJEK,* V. ŠUSTIĆ, B. STANKOVIĆ

Rijeka

Poznavanje anatomskih struktura i topografskih odnosa posebno je značajno za praksu radikalne i fiziološke kirurgije rektuma i anusa. Tu se podrazumijeva dobro poznavanje rektalne vaskularizacije u normalnim i patološkim uvjetima, topografije limfnog sustava, odgovarajućih vezivnih struktura i sistema inervacije.

Još uvijek postoje i neka sporna pitanja u pogledu anatomije i različitosti nomenklature pa je potreba za ujednačenošću terminologije u svjetlu anatomije i kirurških iskustava sve veća.

TOPOGRAFIJA

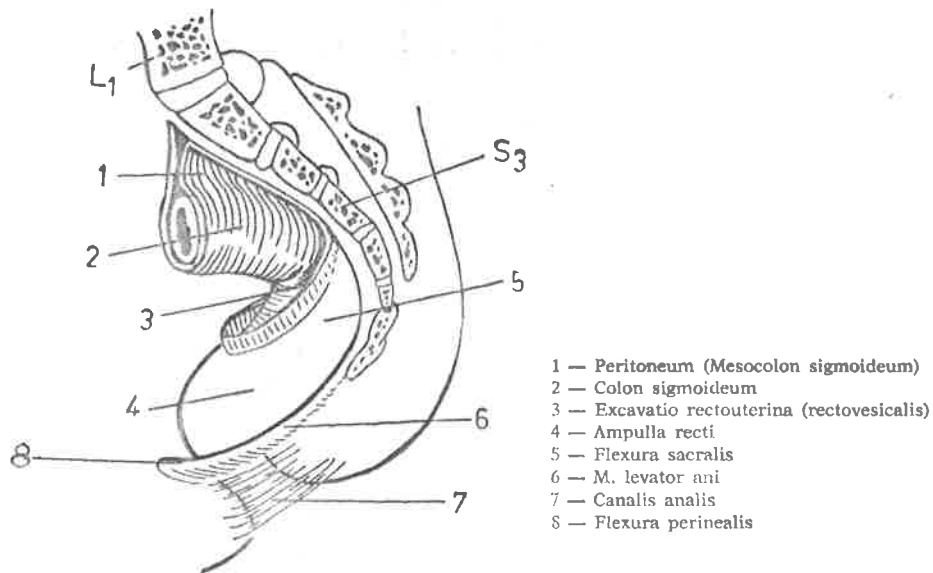
Rectum, kao dio alimentarne cijevi, nastavlja se na kolon sigmoideum a završava anusom, koji je ujedno i kraj čitavog probavnog puta. Anatom-ska granica između kolona sigmoideuma i rektuma nije jasno vidljiva (Testut, 1923) te predstavlja problem i s kirurškog aspekta (Ewing, 1952). To je uvjetovalo stvaranje pojma »rectosigmoid« (Mayo, 1917). Ponegdje se kao gornja granica određuje mjesto gdje se dijeli a. rectalis superior (Villemain i sur. 1925) ili proksimalna valvula Houstona (Wood, Jones, 1911; Ewing, 1952). Kad se svi ti podaci sumiraju, čini se da se anatomski, ta točka projicira na prednju ploštinu četvrtog sakralnog kralješka. Otuda se rektum usmjerava kaudalno prateći zavoj sakruma s konkavitom prema naprijed i gore (flexura sacralis). Slijedeći zavoj, s konkavitom prema natrag (flexura perianalis), nalazi se u muškarca u nivou prostate, a u žena u donjoj trećini stražnjeg zida vagine.

Zbog važnosti odnosa prema okolini, rektum dijelimo na »pars pelvina« i »pars analis recti« a granicu čini m. levator ani (sl. 1).

Od čitave dužine rektuma (12—16 cm) dulji, gornji dio otpada na *ampullu recti* (10—12 cm), dok je donji segment, *canalis recti*, kraći (2—4 cm). Ampularni i analni segment se razlikuju s obzirom na genezu, topografiju i inervaciju. Gornji dio nastaje iz endoderma (kao i preostali dijelovi probavne cijevi), dok je donji dio ektodermalnog porijekla.

Pelvični dio rektuma u muškarca je s prednje strane u predjelu gornjih dviju trećina prekriven peritoneumom koji prelazi na mokraćni mjehur tvoreći *excavatio rectovesicalis*, gdje nalazimo vijuge tankog crijeva i kolon

* BAJEK GORAN, doktor sveukupne medicine. Asistent na Zavodu za anatomiju Medicinskog fakulteta Rijeka, specijalizant neurokirurgije Kirurške klinike Bolnice »Braća dr Sobol« BC Rijeka.

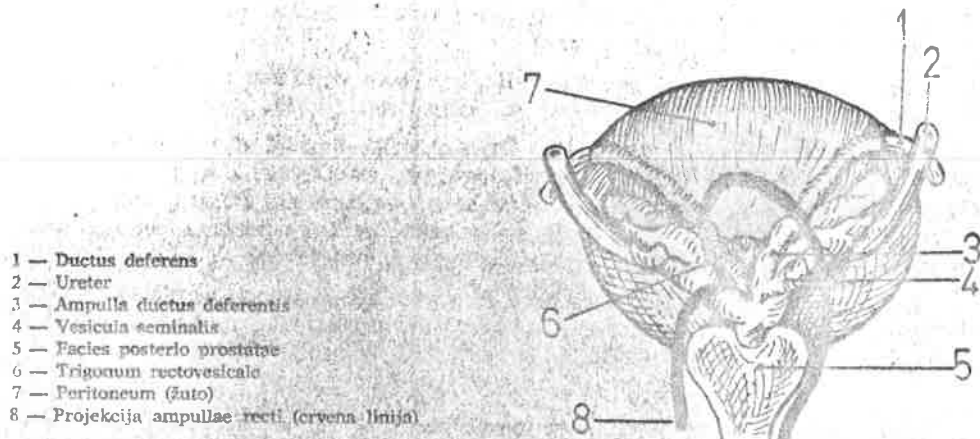


- 1 — Peritoneum (Mesocolon sigmoideum)
- 2 — Colon sigmoideum
- 3 — Excavatio rectouterina (rectovesicalis)
- 4 — Ampulla recti
- 5 — Flexura sacralis
- 6 — M. levator ani
- 7 — Canalis analis
- 8 — Flexura perinealis

Slika 1.

sigmoideum. U žena peritoneum prelazi na ploštinu vagine i uterusa tvoreći *excavatio rectouterina (Cavum Douglasi)* s istim sadržajem.

U donjoj trećini rektum je u muškarca s prednje strane u gornjem dijelu prislonjen na fundus mokraćnog mjehura, a niže je stražnja ploština prostate, dok su postranično sa svake strane po jedan duktus deferens i vesikula seminalis (sl. 2).



- 1 — Ductus deferens
- 2 — Ureter
- 3 — Ampulla ductus deferentis
- 4 — Vesicula seminalis
- 5 — Facies posterio prostatae
- 6 — Trigonum rectovesicale
- 7 — Peritoneum (žuto)
- 8 — Projekcija ampullae recti (crvena linija)

Slika 2.

Duktus deferens leži uz medijalni rub *vesiculae seminalis*.

Osobito je značajno poznavanje toka *uretera* koji, prošavši na desnoj strani preko *a. iliace externae* a na lijevoj preko *a. iliace communis*, ulazi u malu zdjelicu i poprima različite tokove u muškarca ili žene.

U muškarca ureter prati *a. ilijaku internu* u lateralnom zidu zdjelice. Pri-spjevši do dna zdjelice zavija prema medijalno križajući duktus deferens s njegove vanjske strane. Potom se provlači između *vesiculae seminalis* koja mu se nalazi straga i mokraćnog mjehura sprijeda i ulazi u sam mokraćni mjehur. I u žena je u početnom dijelu ureter u lateralnom zidu zdjelice i prati ga *a. uterina*. Obilazi stražnji rub ovarija te zakreće medijalno u *lig. latum uteri*. Došavši do cerviksa uteri, provlači se između prednjeg zida vagine i stražnjeg zida mokraćnog mjehura u čiju se stijenku koso uvlači.

Između rektuma i navedenih organa i u muškaraca i u žena nalazi se nešto vezivnog tkiva s gatkim mišićnim nitima — *septum rectovesicale* i *septum rectovaginale*. Sa stražnje strane pelvični dio rektuma priliježe uz sakrum i kokcigis dakako bez peritoneuma, dok je lateralno peritoneum samo u gornjoj trećini.

Analni dio rektuma (Pars analis seu canalis recti) u muškarca je prema naprijed u odnosu s vrhom prostate, otkuda se rektum usmjerava prema natrag i udaljava od *pars membranacea* i *pars spongiosa* uretre i na taj način formira prostor nazvan *trigonum rectourethrale*, ispunjen vezivom bulbouretalnim žlijezdama i mišićima. U žena je rektum od vagine prema dolje razdvojen *trigonumom rectovaginale* i ispunjen vezivom i mišićima. Osim *m. sphincter ani externus* i *m. transversus perinei*, u žena nailazimo na *m. constrictor vaginae*, a u muškarca na *m. bulbocavernosus*. Prema straga i lateralno analni dio rektuma je obavijen mišićima. U navedene prostore uvlače se i visceralni listovi pelvične fascije.

GRADA STIJENKE

Rektalna stijenka se sastoji od seroze, muskularnog sloja, submukoze i mukoze.

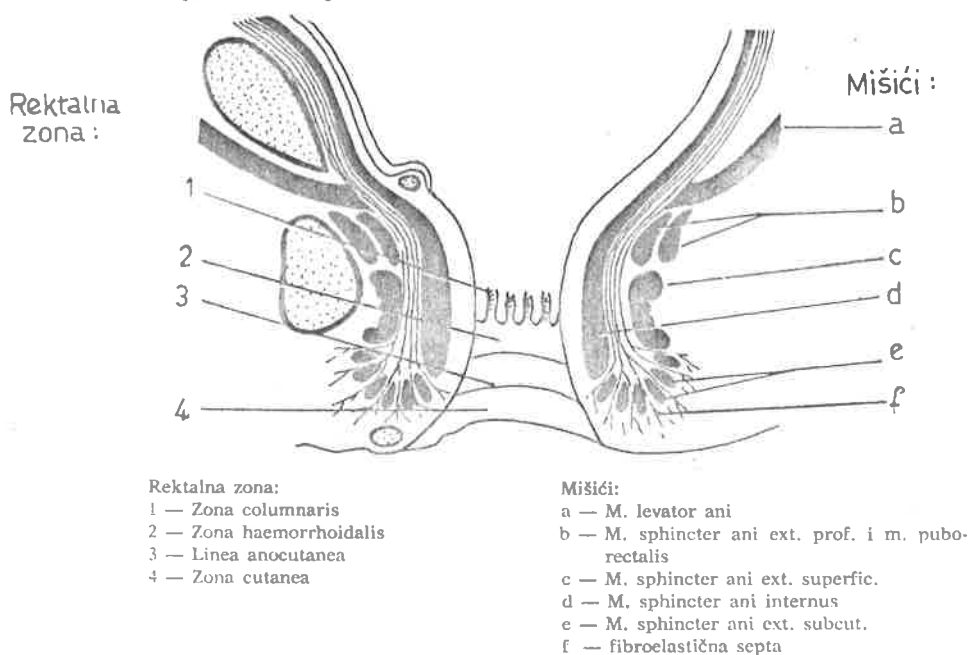
Seroza, koja pripada peritoneumu, pokriva relativno male dijelove rektuma. Tamo gdje nema seroze rektum je pokriven vezivom — adventicijom — koja ga veže uz okolinu.

Tunica muscularis u svom vanjskom uzdužnom sloju ovdje više nije u tenijama, već je jednoliko raspoređena, ali ipak donekle bolje s prednje i stražnje strane (Perović, 1957).

Cirkularni sloj je jednoliko raspoređen i na krajnjem dijelu odebljan u formi *m. sphincter ani internus* visine 3—4 cm. Oko njega se nalazi s vanjske strane *m. sphincter ani externus*, građen od poprečnoprugastih mišićnih niti.

Tunica submucosa građena je od rijetkog vezivnog tkiva s elastičnim nitima i sadrži *Plexus submucosus Meisneri* i osobito je čvrsto srasla za cirkularnu glatku muskulaturu u anorektumu na nivou analnih kripti (Stonesifer, Murphy, 1960). U *tunici mucosi*, u *ampulli recti*, rektoskopski i palpatorno nailazimo na oko 6 cm iznad anusa *plicu transversalis recti Kohlruschii*, najveći nabor pretežno s desne strane u visini Douglasa. Na lijevoj strani nalazimo dva manja analogna nabora. U analnom kanalu je 5—8 uzdužnih nabora sluznice, *columnae anales Morgagni*, više od jedan cm. To je

zona columnaris. Čine ih longitudinalne mišićne niti te limfni i venozni spletovi koji ih ujedno u donjim krajevima spajaju, poprečno povezuju kao *valvulae anales* formirajući tako uzdužna udubljenja prekrivena cilindričnim epitelom (sl. 3). Pri naprezanju, osobito u starijoj životnoj dobi, valvule se trgaju pogodujući stvaranju analnih fisura.



Slika 3.

Zona haemorrhoidalis prekrivena je već prelaznim epitelom, široka oko 1 cm, čini *anulus haemorrhoidalis* i pripada području ektoderma — *zona intermedia*.

Zona cutanea, sa svim obilježjima prave epiderme, karakterizirana je Hiltonovom linijom, *Linea alba* ili *linea anocutanea*. Ona korespondira sa zonom prelaznog epitela i kože i odgovara donjoj granici vanjskog sfinktera. Nije vidljiva, već palpabilna (Stonesifer, 1960) i predstavlja važnu orijentaciju za kirurga.

VEZIVNI PROSTORI ZDJELICE

Subperitonealni prostor u zdjelici podijeljen je dijafragmom pelvis u dva gornja pelvirektalna, u jedan retrorektalni i u dva donja ishiorektalna (ischioanalna) prostora. *Diaphragma pelvis* je s gornje i donje strane prekrivena vezivnom opnom, *fascia diaphragmatis pelvis superior et inferior*, a one su nastavak parijetalnog lista fascije pelvis. *Fascia pelvis* oblaže zidove male zdjelice (*fascia pelvis parietalis*) i prelazi na organe koji se nalaze u

venozni
ju kao
dričnim
vule se

šići :

a

b

c

d

e

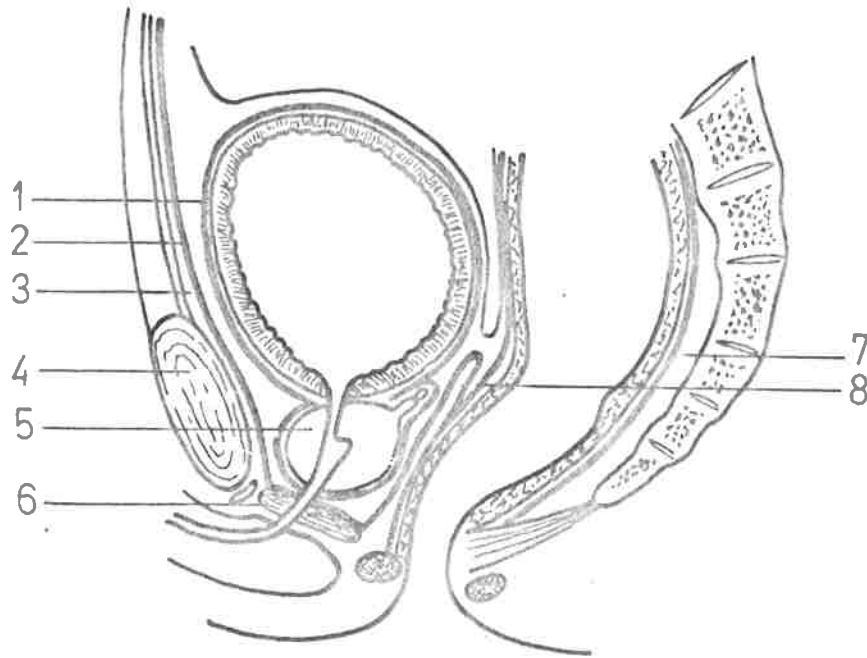
f

i m. pubo-

oka oko
— zona

irana je
ra sa zo-
finktera.
a orijen-

pelvis u
rektalna
prekir-
ferior, a
te zidove
nalaze u



1 — Fascia vesicalis
2 — Fascia vesicoumbilicalis
3 — Spatium praevesicale
4 — Symphysis pubica

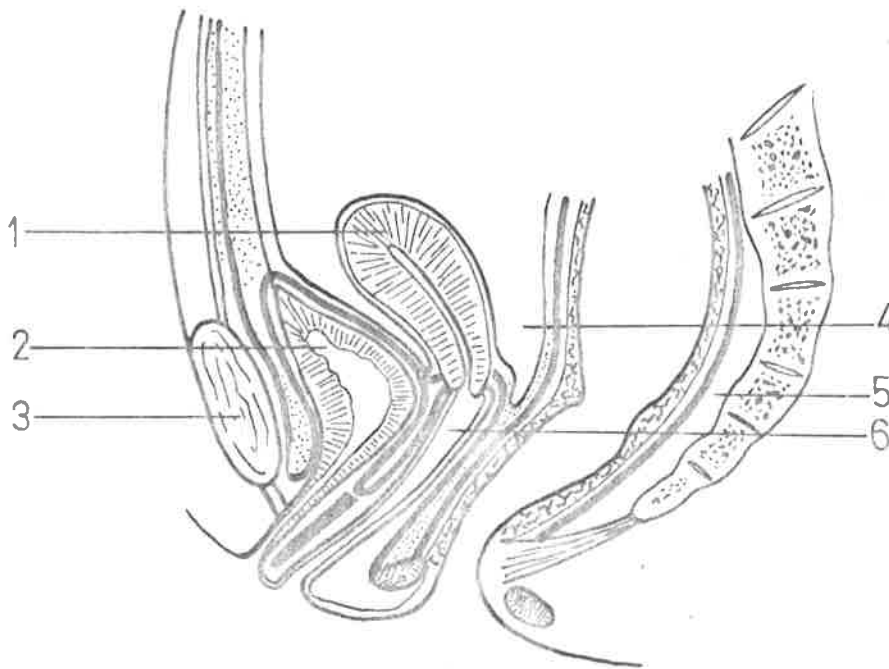
5 — Prostata
6 — Diaphragma urogenitale
7 — Spatium retrorectale
8 — Aponeurosis prostatoperitonealis

Slika 4.

maloj zdjelici. *Fascia diaphragmatis pelvis inferior* pokriva s donje strane mišićni sloj dijafragme pelvis s koje prelazi na *m. obturatorius internus* kao *fascia obturatoria* i na vanjski sfinkter anusa. Visceralni list fascije pelvis, *fascia pelvis visceralis*, obavija organe male zdjelice (slike 4 i 5 prikazuju sagitalne presjeke s fascijom pelvis visceralis u muškarca i žene).

U subperitonealnom dijelu rektum pokriva *fascia recti propria*, koja je prema distalnije sve deblja. Kirurško joj je značenje u tome što se kod radikalnog odstranjenja organa ide izvan nje, a kod ograničene ekstirpacije unutar nje.

Denonvillierova fascija se nalazi između rektuma i prostate. Nastaje nakon poroda stapanjem listova koji oblažu rektum s prednje strane, te stražnju stranu mjehura i prostatu. U žene je to rektovaginalna fascija. One predstavljaju prepreku i kanaliziraju patološke procese.



1 — Uterus
2 — Vesica urinaria
3 — Symphysis pubica

4 — Excavatio rectouterina
5 — Spatium retrorectale
6 — Vagina

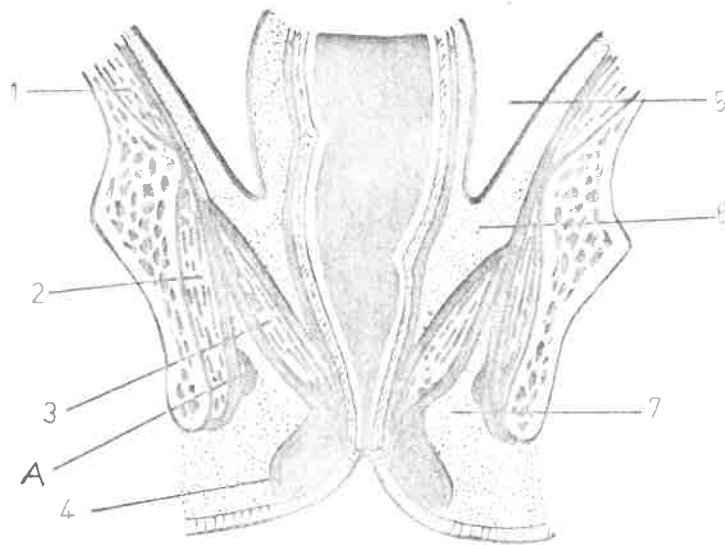
Slika 5.

O MIŠIČNOM SLOJU DIJAFRAGME PELVIS I SFINKTERIMA

Dno male zdjelice u većem, stražnjem dijelu čini *diaphragma pelvis* a u manjem prednjem dijelu *diaphragma urogenitale*.

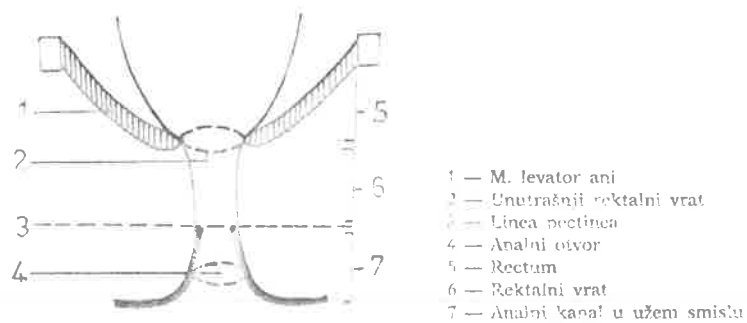
Pošto mišići dijafragme idu koso odozgo i lateralno prema dolje i medialno, obostrano prema lateralnom zidu zdjelica a sa svoje donje strane, formiraju prostor — *fossa ischioirectalis* — u čijem lateralnom zidu u podvostručenju fascije obturatorije (*Alcockov kanal*) teče *a. pudenda interna*, praćena istoimenim nervom i venom (sl. 6). Klasičnu anatomsku sliku dijafragme Ahmed Shafik (1975, 1976, 1977) donekle mijenja i njome uspješno tumači fiziologiju defekacije (slika 7. je shema analnog kanala po Shafiku).

M. levator ani čini mišićnu osnovu dijafragme pelvis. U njega se razlikuju *m. pubococcygeus* i *m. iliococcygeus*. Značajniji *m. pubococcygeus* polazi s pubične kosti i prednjega dijela *arcus tendineus m. levatoris ani*, a niti mu idu oko rektuma na stražnju stranu spajajući se s onima s druge strane tvoreći tako petlju oko rektuma. Na spojištu tih mišića sa stražnje strane formiran je *raphe (arcus) anococcygealis*. Sam *m. levator ani* ima formu lijevka, sprijeda otvorenog. Sastoji se, po Shafiku, od *ploče levatora (m. pubococcygeusa)* koji u predjelu unutrašnjeg rektalnog vrata (vidi sl. 7) naglo zavija prema dolje u obliku lijevka i naziva se *suspensornom om-*



- | | |
|---|-------------------------------|
| 1 — M. iliacus et fascia iliaca | 4 — M. sphincter ani ext. |
| 2 — M. obturatorius int. et fascia obturatoria | 5 — Cavum peritoneale |
| 3 — M. levator ani et fascia diaphragmatis sup. et inf. | 6 — Spatium subserosum pelvis |
| | 7 — Fossa ischio-rectalis |
| | A — Canalis pudendalis |

Slika 6.



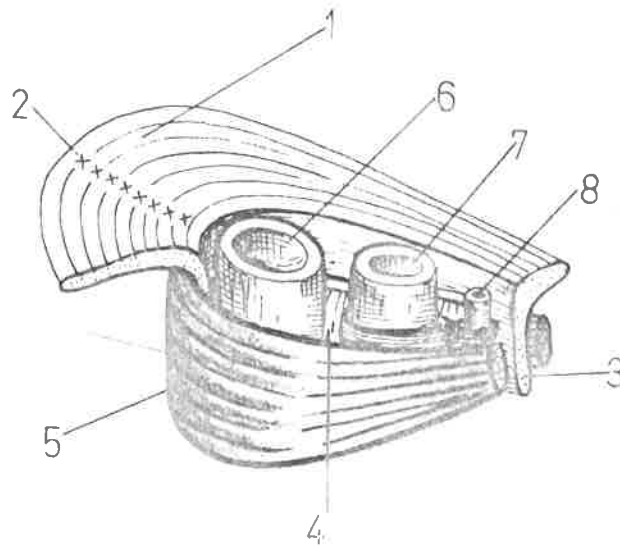
- | |
|--------------------------------|
| 1 — M. levator ani |
| 2 — Unutrašnji rektalni vrat |
| 3 — Linea pectinea |
| 4 — Analni otvor |
| 5 — Rectum |
| 6 — Rektalni vrat |
| 7 — Analni kanal u užem smislu |

Slika 7.

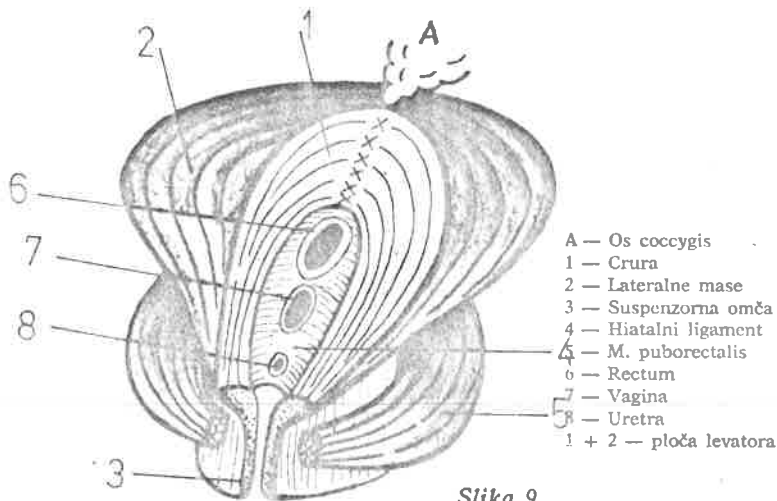
čom. Ona završava prema kaudalno u koži analne regije penetrirajući vanjski analni sfinkter (sl. 8).

Na mjestu prelaza ploče levatora u suspenzornu omču formiran je otvor unutar kojeg je razapet hijatalni ligament kroz koji prolazi rektum, vagina i uretra. Sama ploča levatora je nejednolika. Sastoji se od lateralnih masa i medijalno jače razvijenih vlakana uz hiatus, nazvanih krakovima — *crura*. Vlakna u sastavu krura polaze sa stražnje strane pubične kosti sa simfize na više različitih načina, a straga se hvataju na *raphe anococcygealis* (sl. 9).

- 1 — Dio ploče levatora — crura
- 2 — Raphe anococcygealis
- 3 — Suspenzorna omča
- 4 — Hiatalni ligament
- 5 — M. puborectalis
- 6 — Rectum
- 7 — Vagina
- 8 — Uretra



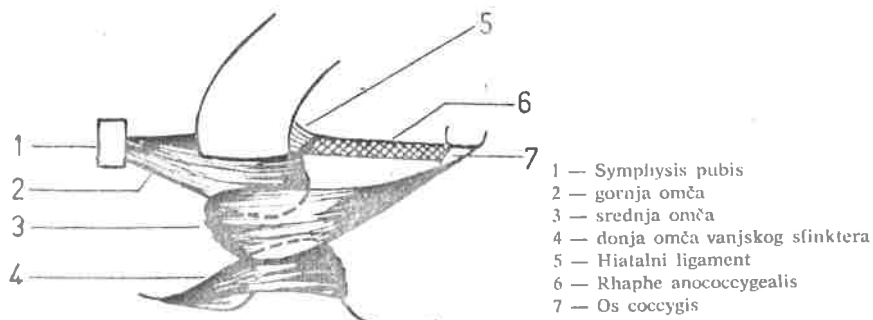
Slika 8.



Slika 9.

Lateralne mase zajedno sa m. iliokoccygealisom čine potporu visceralnih organa, dok medijalni dio, a to su krura i suspenzorna omča, predstavljaju funkcionalno aktivnu komponentu za vršenje dilatacije rektalnog vrata. Kontrakcijom krura izvrši se podizanje i širenje u stranu (ljevka forma mišića) uz istovremeno skraćivanje rraphe anococcygealis, a suspenzorna omča širi i skraćuje rektalni vrat.

Interesantno je i Shafikovo tumačenje o funkciji analnih sfinktera u formi trokrake omče (sl. 10).



Slika 10.

O funkciji vanjskog i unutarnjeg analnog sfinktera u mehanizmu defekacije mišljenja su neujednačena. Goodsall i Allingham daju prioritet unutarnjem sfinkteru, dok Tuttle i Lockhart-Mummery drže obrnuto. Klasičnu teoriju razvili su Milligan i Morgan. *M. sphincter ani externus* sastoji se od tri dijela. Subkutani dio, nježan, okružuje analni otvor i uvijek je ispod i postranično od unutrašnjeg sfinktera (Stonesifer, Murphy, Lombardo, 1960). Superficialni dio vanjskog sfinktera je eliptičan i polazi s vrška kokcigisa a. raphe anococcygealis, pruža se kružno oko anusa i povlači ga prema gore i natrag (Basmajin, 1971).

Duboki dio vanjskog analnog sfinktera ima kružni tok poput prstena, a poneka vlakna se ukrštaju stvarajući u funkcionalnom pogledu obrnuto djelovanje superficialnom odsječku. Oko njega se nalazi m. puborectalis.

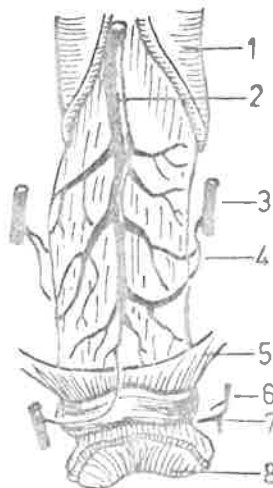
Longitudinalna glatka mišićna vlakna, koja se provlače između vanjskog i unutarnjeg sfinktera, spuštaju se u formi fibroelastičnih septa (sl. 3) i probijaju subkutani dio vanjskog sfinktera, ali ne i unutarnji sfinkter (Basmajin, 1971) kako je navodio Wilde (1949). Stonesifer detaljno opisuje m. *submucosus ani* također kao nastavak longitudinalne muskulature kolona, za koji se smatra da vrši retrakciju analne sluznice (Brossy, 1956).

KRVNE ŽILE REKTUMA

Arteria rectalis superior (A. haemorrhoidalis superior, A. rectalis cranialis) neparna je žila koja irigira krvlju pars pelvina rekti. Leži između oba lista mezokolona sigmoideuma i dijeli se u visini trećeg sakralnog kralješka u dvije ili tri grane. Najproksimalniji, prvi ogranak nastavlja se u pravcu same arterije do visine m. levatora ani, irigirajući stražnju (a. dorsalis recti) postraničnu i prednju površinu pars pelvina. Ponekad se spaja s najnižom sigmoidnom arterijom. Manji, lijevi ogranak grana se po prednjoj i lijevoj postraničnoj ploštini rektuma. Grane a. rectalis superior ne stvaraju arkade, već se pružaju direktno prema svojim irigacionim područjima (Töndury, 1959).

A. rectalis media (*A. rectalis caudalis*) može postojati obostrano ili jednostrano. Kako uvijek postoji anastomoza s gornjom rektalnom arterijom, u slučaju gdje postoji srednja rektalna arterija obostrano, cijeli će sistem gornje rektalne arterije biti slabije razvijen. Pri jednostranoj prisutnosti *a. rectalis mediae* samo je istostrana grana gornje rektalne arterije slabije razvijena (Blagotić, 1981). Ova arterija nastaje iznad *m. levator ani* od *a. ilijake interne* ili *a. pudende interne* te se proteže do kaudalnog dijela ampule rekti. Opskrbljuje vezikule seminales, dio prostate, fundus mokraćnog mjehura, a u žena i dio vagine. *Aa. rectales inferiores* (*A. analis*) parne su grane *a. pudende interne* i odlaze ispod *m. levator ani* unutar pudendalnog kanala probijajući fasciju obturatoriju i dolaze na anus kroz fosu ishiorektalnu. Opskrbljuju anus, kožu u njegovoj okolini kao i sfinktere anusa. S medijalnom rektalnom arterijom sačinjavaju funkcionalnu anastomozu (sl. 11).

- 1 — Serosa
- 2 — *A. rectalis superior*
- 3 — *A. rectalis media*
- 4 — anastomoza gornje i srednje arterije
- 5 — *M. levator ani*
- 6 — *A. rectalis inf.*
- 7 — *M. sph. ani externus*
- 8 — Anus



Slika 11.

Veoma je značajna i često analizirana anastomoza između *A. sigmoidae imae* i gornje rektalne arterije. Naime, ukoliko dođe do podvezivanja te anastomoze (Südeck, 1907), tj. do resekcije rektuma bez prisutnosti ovog arterijalnog spoja, posljedica će biti nekroza. Mnogi autori prihvaćaju »Südeckovu kritičnu točku« (Drummond, 1914; Moskowitz, 1964) a u prilog im govori i dokazana tvrdnja da anastomoza između srednje i gornje rektalne arterije nije dostatna da preuzme opskrbu krvlju područja *a. rectalis superior*. Neki autori (Goligher, 1954; Morgan, 1956; Griffiths, 1956; Launer, 1978) a i naša iskustva, opovrgavaju kritičnost »Südeckove točke«.

Vene rektuma imaju određenu praktičnu važnost budući da spajaju sisteme *Venae portae* i donje šuplje vene. Analogno arterijskoj irigaciji mogu se razlikovati tri područja venske drenaže.

Donekle najjednostavnija situacija je u području gornjeg dijela *pars pelvina recti*. Tu iz područja *Plexusa venosus rectalis* (*submucosa*) i iz *tunica muscularis*, krv preuzimaju *vv. rectales superiores* (2—3) koje se potom spajaju u jedinstvenu venu sa uljevom u *v. mesentericu*.

M
nozni
sku i
rovi).
segm
tales
iz po
Plexu
som.
V
ruba
uljev
prek
ranju
(
nim

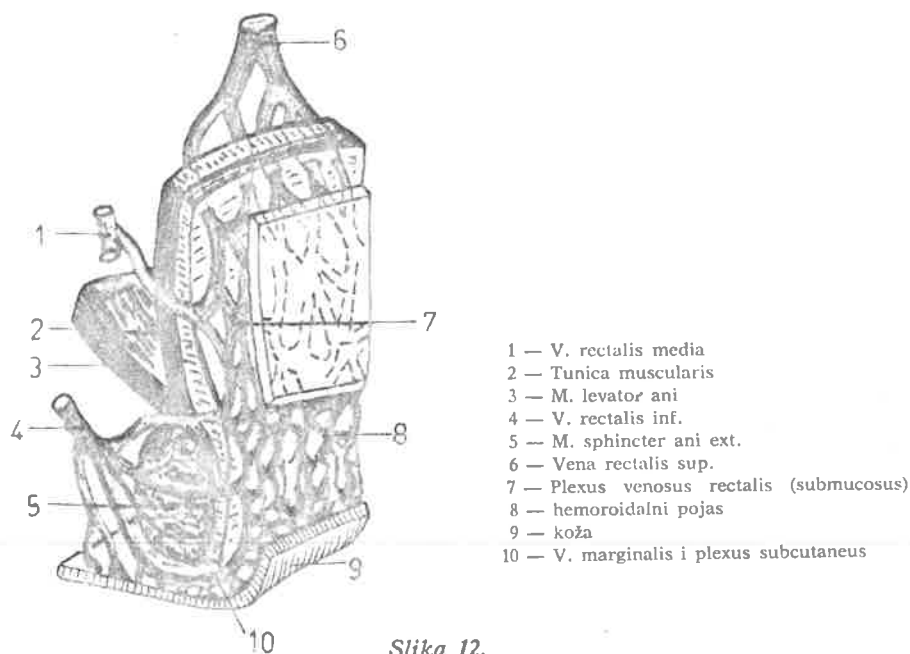
LIMI

(
moze
talni
tuma

Nešto složenija situacija je u području pars perianalis recti. Tu se venozni spletovi submukoze protežu sve do Hiltonove linije čineći nježnu vensku mrežu bez zalistaka, mjestimično vrećasto proširenu (hemoroidalni čvorovi). Krv odtiče preko Vv. rectales (anales) inferiores et mediae i na ovom segmentu se uspostavlja veza između kavalnog i portalnog sistema. Vv. rectales mediae leže iznad m. levatora ani od kojega i preuzimaju krv, kao i iz područja mokraćnog mjehura *Plexus venosus vesicalis*, a u vezi su i sa *Plexusom prostaticusom* tj. *Plexusom venosusom uterinusom et vaginalisom*. Ulijevaju se u V. iliacu internu.

Vene rectales inferiores (anales) skupljaju krv iz područja oko donjeg ruba vanjskog sfinktera, dakle već u području kožnog prekrivača anusa i ulijevaju se u V. *pudendu internu*. Veći dio venske krvi rektuma odlazi preko gornjih rektalnih vena (Porta sistem) te treba biti oprezan pri dozi-ranju medikamentata »per anum«.

Opisani *plexus rectalis* je i preko *Plexusa sacralisa* u spoju sa vertebralnim pleksusom (slika 12).



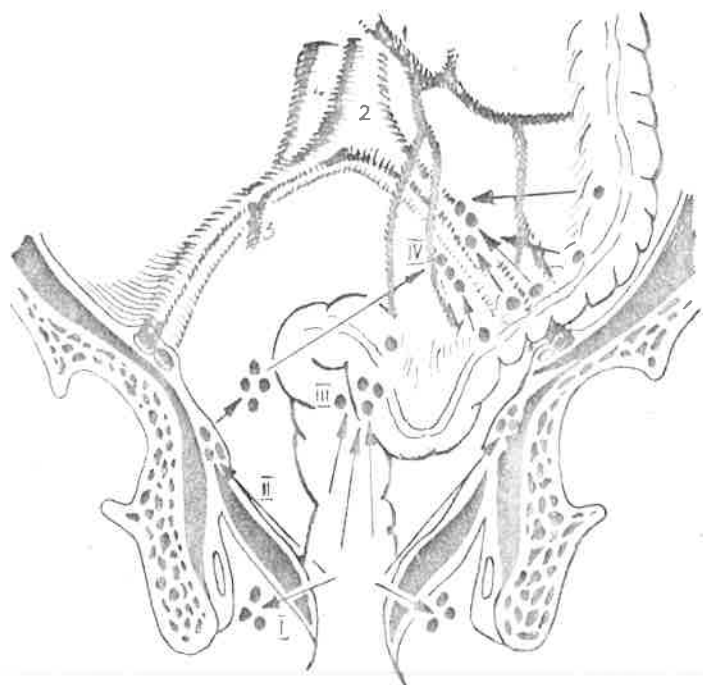
Slika 12.

LIMFA

Otjecanje limfe je od posebnog interesa. Postoje ne samo brojne anastomoze unutar limfne mreže pojedinih dijelova rektuma, već i one s urogenitalnim organima i šire preko granica zdjelice. Limfatička cirkulacija rektuma sastoji se od tri pleksusa: *Intraparijetalnog, intermedijarnog i ekstra-*

parijetalnog. Prvi se sastoji najvećim dijelom od limfatične submukozne mreže koja se nalazi u perirektalnom vezivu. Intermedijarni plexus se sastoji od aferentnih sabirnih limfnih putova koji spajaju područja intra i ekstraparijetalnih plexusa. Ekstraparijetalni plexus odvodi limfu putem više grupa limfnih čvorova.

Iz pars perinealis recti limfa otječe kroz ishiorektalnu fosu (sl. 13-I), dijelom preko unutarnje strane m. levatora ani u *nody lymphatici iliaci interni* (sl. 13-II). Iz pars pelvina recti limfa teče dijelom u *Nody lymphatici praesacrales* (sl. 13-III) i *retroaortici*, pa dijelom duž vasa rectalia superiora limfnih čvorova u mesosigmoideumu (sl. 13-IV) i dalje u *Truncus intestinallis sinister*. Treba naglasiti da posljednji segment anusa — zona cutanea ima sasvim drugačije područje otjecanja. Otuda limfne žile idu subkutano do *Lnn. inguinales superficiales* i završavaju u medijalnoj grupi *Tractus horizontalis*.



1 — V. mesenterica inf.
2 — Aorta

3 — A. iliaca communis dextra
4 — V. cava inf.

Slika 13.

Neoplastični procesi najprije napadaju limfne čvorove iza rektuma i otuda se šire na gornje hemoroidalne, mezenterijalne i aortalne limfne čvorove, te u 7% slučajeva postoji »udaljeno« metastaziranje što je važno kod donošenja odluke za lokalnu eksciziju inicijalne neoplastične promjene a bez kontrolne laparotomije. Ukoliko neoplastični proces leži u visini rektosigmoidnog prelaza ili u gornjoj trećini rektuma, potrebno je učiniti aortoileopelvinalnu eksciziju limfnih čvorova s podvezivanjem a. i v. mesen-

teri
fatič
do
stal
tum

ZIV

od
ani,
se c

vinu
rale
lisa,
koji

spol
tum

nis,
uter

razl
spla
stat
moš

mrš
smc

ana

Lit
of
Co.

tericae. Proces metastaziranja se samo iznimno širi retrogradno u niže limfatičke grupe. U 2% slučajeva ide distalno od donje granice tumora, i to do 2 cm. Kako je subtumoralna onkološka granica sigurnosti prema distalno oko 7,5 cm, moguće je sačuvati sfinktere i učiniti anastomozu kod tumora koji su najmanje 8 cm visoko od anokutane granice.

ZIVČANA OPSKRBA REKTUMA

Plexus pelvinus osnovni je splet za inervaciju zdjeličnih organa i jedan od glavnih prevertebralnih spletova. Paran je, smješten iznad m. levator ani, postranično od rektuma i vesiculae seminalis, odnosno vagine. Sastoji se od manjih ganglija zbirno označenih kao ggl. pelvinum.

Korijeni pleksusa pelvinusa su: *plexus bifurcatus* (n. *splanchnicus pelvinus*); Rr. *viscerales*; Nn. *splanchnici sacrales*, pretežno iz 2. i 3. ggl. sacrales; Nn. *pelvici/erigentes*, kao parasimpatički živci iz pleksusa pudendalis, i to nerava S2—S4. Oni vode vlakna iz sakralnog parasimpatičkog centra koji se nalazi u 2, 3. i 4. sakralnom segmentu kičmene moždine.

Od grana pleksusa pelvinusa stvaraju se sekundarni spletovi u obaju spolova, i to: *plexus rectalis inferior* (caudalis), za srednji i donji dio rektuma, i *plexus vesicalis*.

U muškaraca nalazimo *plexus deferentialis, prostaticus, cavernosus penis*, a u žena *plexus uterovaginalis* (Frankenhauser), koji sadrži ggl. *cervicale uteri*, i *plexus cavernosus clitoridis*.

S obzirom na korijene i grane pleksusa pelvinusa moguće je u njemu razlikovati dva dijela (Delmas i Joyle). Gornji i unutarnji dio povlači n. *splanchnicus pelvinus* i daje grane za vesicu urinariu vesic. *seminalis* i prostatu. Donji i vanjski dio prima nn. *erigentes* i šalje ogranke za donji dio mokraćnog mjehura, donji dio rektuma i za kavernozna tijela.

Budući da su anatomske odnose organa i sustava ove regije veoma zamršeni, u kirurškoj tehnici se traži poznavanje najosnovnijih, tj. onih koje smo prezentirali, kako bi se operativni zahvat izvršio uspješno.

SUMMARY

ANATOMY OF THE ANORECTAL AREA

The authors report anatomy relationship between rectum and other anatomical structures, which are of interest in surgical treatment.

Literatura

1. Allingham, W., Allingham, H. W.: The diagnosis and treatment of diseases of the rectum, London, Bailliere, Tindall and Cox, 1901.
2. Basmajian, I. V.: Grant's Method of Anatomy, The Williams and Wilkins Co. Baltimore, 1971.

Blagotić, M.: Arterijalna vaskularizacija rektuma, Doktorska disertacija, Beograd, 1981.

4. *Drummond, H.*: The arterial supply of the rectum and pelvic colon, Br. J. Surg. 1914, 1—4:667.

5. *Ewing, M. R.*: The white line of Hilton, Proc. Roy. Soc. Med. 47, 1954.

6. *Ewing, M. R.*: The significance of the level of the peritoneal reflection in the surgery of rectal cancer, Br. J. Surg. 1952; 39/156.

7. *Goodsall, D. H., Miles, W. E.*: Diseases of the anus and rectum, London, Longmans, Green and Co. Part 1, 1990—05.

8. *Goligher, J. C.*: The adequacy of the marginal blood supply to the left colon after high ligation of the inferior mesenteric artery during excision of the rectum, Br. J. Surg. 1954, 41/168.

9. *Launer, D. P. et al.*: Colorectal infarction following resection of abdominal aortic aneurysms, Dis. Col. and Rect. 1978, 21/8.

10. *Lockhart-Mummery*: Discussion on fistula-in-ano, Proc. R. Soc. Med. 1929, — 22/1331.

11. *Lockhart-Mummery*: Diseases of the rectum and colon and their surgical treatment — II ed., Baltimore: William Wood 1934.

12. *Milligan, E. T., Morgan, C. N.*: Surgical anatomy of the anal canal, Lancet 1934, 2/1119.

13. *Morgan, C. N., Griffiths, J. D.*: High ligation of the inferior mesenteric artery during operations of rectum, Surg. Gynec. Obstet. 1959, 108/641.

14. *Moskowitz, M. et al.*: The meandering mesenteric artery of the colon. Am. J. Rd. Rad. Nucl. Med. 1964, 92/1088.

15. *Shalik, A.*: A New Concept of the Anatomy of the Anal Sphincter Mechanism and the Physiology of Defecation, Dis. Col. and Rect. 1970, 22/8; 1980, 23/1; 1980, 23/3.

16. *Stonesifer, G. L., Murphy, G. P., Lombardo, C. R.*: The Anatomy of the Anorectum Am. J. Surg., 1960, 100/666.

17. *Sudeck, P.*: Ueber die Gefässversorgung des Mastdarmes, Munch. Med. Woch. 1907, 54—1314.

18. *Testut, L.*: Traité d'anatomie humaine, G. Doin, Paris, 1923.

19. *Tombury, G.*: Angewandte und Topographische Anatomie, C. T. Verlag, 1959.

20. *Villemin et al.*: Les lymphatiques du rectum et de l'anus, Rev. Chir., 1923, 63/39.

21. *Wilde, F. R.*: The anal intermuscular septum, Br. J. Surg., 1949, 36/279.

Slike izradila Neda Kružić

UVOJ

P držaj meha čuje ili br osim zueln ostali crijev vojen (Mens

Z ričko, nervi stoje n. ov senzil gente lak. puder eriger ter, a vlakn tacijs b tori

D CNS, lon d desce grupn mozg ulect

* JON Medic