

STRATEGIJE I TEHNIKE PRI ABLACIJI FIBRILACIJE ATRIJA

Radaković, Ivan

Master's thesis / Diplomski rad

2022

Degree Grantor / Ustanova koja je dodijelila akademski / stručni stupanj: **University of Rijeka, Faculty of Medicine / Sveučilište u Rijeci, Medicinski fakultet**

Permanent link / Trajna poveznica: <https://um.nsk.hr/um:nbn:hr:184:946569>

Rights / Prava: [In copyright](#)/[Zaštićeno autorskim pravom.](#)

Download date / Datum preuzimanja: **2024-07-26**



Repository / Repozitorij:

[Repository of the University of Rijeka, Faculty of Medicine - FMRI Repository](#)



SVEUČILIŠTE U RIJECI
MEDICINSKI FAKULTET
INTEGRIRANI PREDDIPLOMSKI I DIPLOMSKI
SVEUČILIŠNI STUDIJ MEDICINE

Ivan Radaković

STRATEGIJE I TEHNIKE PRI ABLACIJI FIBRILACIJE ATRIJA

Diplomski rad

Rijeka, 2022.

SVEUČILIŠTE U RIJECI

MEDICINSKI FAKULTET

INTEGRIRANI PREDDIPLOMSKI I DIPLOMSKI

SVEUČILIŠNI STUDIJ MEDICINE

Ivan Radaković

STRATEGIJE I TEHNIKE PRI ABLACIJI FIBRILACIJE ATRIJA

Diplomski rad

Rijeka, 2022.

Mentor rada: Doc. dr. sc. Sandro Brusich dr. med.

Diplomski rad ocijenjen je dana _____ u/na _____

_____, pred povjerenstvom u sastavu:

1. Doc. dr. sc. Teodora Zaninović Jurjević, prim. dr. med.

2. Doc. dr. sc. Tomislav Jakljević, dr. med.

3. Doc. dr. sc. Vjekoslav Tomulić, dr. med.

Rad sadrži 49 stranica, 5 slika, 2 tablice, 72 literaturna navoda.

Popis skraćenica i akronima

AEF – atrioezofagealna fistula

AV – atrioventrikularni

EAM – elektroanatomska mapiranje

EKG – elektrokardiogram

FA – fibrilacija atrija

ICE – intrakardijalni ultrazvuk

LA – lijevi atrij

NOAK - novi oralni antikoagulansi

PFA – ablacija pulsirajućim poljem

PV – pulmonalne vene

RF – radiofrekventna

WACA – široka antralna izolacija plućnih vena

Zahvala

Hvala prijateljima koji su uz mene proživjeli posljednjih 6 godina studija.

Hvala roditeljima koji nisu odustajali i poticali me na izvrsnost. Draga majko, 1:0 za mene.

Hvala Sari, za neizmjereno puno stvari koje jednostavno ne mogu sve stati na list papira.

Sadržaj

1. Uvod	1
2. Svrha rada	3
3. Pregled literature	4
3.1. Mehanizam nastanka	4
3.1.1. Okidači aritmije.....	5
3.1.2. Modulatori	6
3.2. Sustavi navigacije i metode vizualizacije	9
3.2.1. Elektro-anatomske sustavi navigacije	9
3.2.2. Ultrazvuk	10
3.2.3. CT i MR i rotacijska angiografija.....	11
3.3. Indikacije za katetersku ablaciju	11
3.4. Radiofrekventna energija.....	12
3.4.1. Izolacija plućnih vena RF ablacijom	14
3.4.2. Nadopune na izolaciju PV-a	15
3.4.3. RF ablacija drugih triggera	17
3.5. Krioablacija	17
3.6. Druge metode.....	19
3.7. Antikoagulacija	20
3.8. Komplikacije.....	22
3.9. Postoperativno monitoriranje bolesnika	24
3.9.1. Rani recidivi.....	25
3.10. Metode kirurške i hibridne ablacije FA	26
3.10.1. Kirurška ablacija FA.....	26
3.10.2. Kirurško podvezivanje ili uklanjanje aurikule LA	27
3.10.3. Hibridne operacije	27
4. Rasprava.....	28
5. Zaključak.....	31
Sažetak.....	32
Summary	33
Literatura	34
Životopis	44

1. Uvod

Fibrilacija atrijska (FA) je najčešća aritmija odrasle dobi obilježena brzim kaotičnim atrijskim ritmom i posljedično tome neefikasnom atrijskom kontrakcijom bez jasno prepoznatljivog P vala u EKG zapisu i u većini slučajeva nepravilno nepravilnim ventrikulskim ritmom. FA je izuzetno bitna aritmija iz više razloga. Radi se o najčešćoj aritmiji čija se učestalost povećava svake godine. Bolest može u početku biti asimptomatska no pri pojavi simptoma može značajno sniziti kvalitetu života oboljelih. Oboljeli od FA imaju peterostruko veći rizik za tromboembolijski incident, te se FA također povezuje s povećanim rizikom za razvoj srčanog zatajivanja i demencije. Zlatni standard za dijagnostiku FA je EKG zapis na kojemu je ventrikularni ritam nepravilan (osim ako je bolesnik u potpunom AV bloku), s izostankom P valova i s nepravilnom atrijskom aktivacijom u trajanju od barem 30 sekundi. S obzirom na prezentaciju,

Tablica 1. Klasifikacija fibrilacije atrijske (1)

Vrsta FA	Definicija
Novonastala FA	Novodijagnosticirana FA, neovisno o njenom trajanju, simptomima i ozbiljnosti bolesti.
Paroksizmalna FA	FA koja spontano ili uz pomoć intervencije nestaje unutar 7 dana
Perzistentna FA	FA koja traje dulje od 7 dana
Dugotrajna perzistentna FA	FA koja traje dulje od 12 mjeseci unatoč pokušajima kontrole ritma
Permanentna FA	FA u kojoj su se obustavili pokušaji kontrole i postizanja sinus ritma

FA = fibrilacija atrijska

trajanje i spontanu terminaciju razlikujemo 5 vrsti FA (Tablica 1.): novonastala FA, paroksizmalna FA, perzistentna FA, dugotrajna perzistentna FA i permanentna FA. (1.2)

Rizik za razvoj FA je veći u bolesnika koji boluju od pretilosti, apneje pri spavanju, hipertenzije i dijabetesa, te u onih koji konzumiraju alkohol i onih koji se fizičkom aktivnošću bave ili preintenzivno, ili nedovoljno. Rizik je višestruko povećan kod kardiovaskularnih bolesnika radi remodeliranja miokarda uslijed srčane ozlijede i zatajivanja. Veća učestalost FA u članova obitelji bolesnika također ukazuje na moguću genetsku podlogu bolesti. (3)

Terapijska strategija pri liječenju FA obuhvaća tri osnovna cilja; 1) prevencija tromboembolijskih incidenata adekvatnom antikoagulacijom, 2) kontrola frekvencije, 3) kontrola ritma tj. postizanje i/ili održavanje sinus ritma. U novije se vrijeme kao 4. cilj terapije FA spominje modifikacija rizičnih čimbenika već navedenih u ovom poglavlju. (4)

Kao terapijska strategija za postizanje svih navedenih ciljeva može se primijeniti farmakoterapija. Farmakoterapijom se može u nekih bolesnika postići zadovoljavajuća kontrola frekvencije i održavanje sinus ritma. Štoviše, prevencija tromboembolijskih incidenata se ponajviše postiže primjenom farmakoterapije. Osim farmakoterapijom, kontrola ritma i frekvencije može se postići implantacijom elektrostimulacijskog uređaja te kateterskom ablacijom. (4)

U ovom preglednom radu obraditi će se tehnike kateterske ablacije FA uz kratki osvrt na potrebna znanja o srčanoj anatomiji, patofiziologiji i tehnologiji.

2. Svrha rada

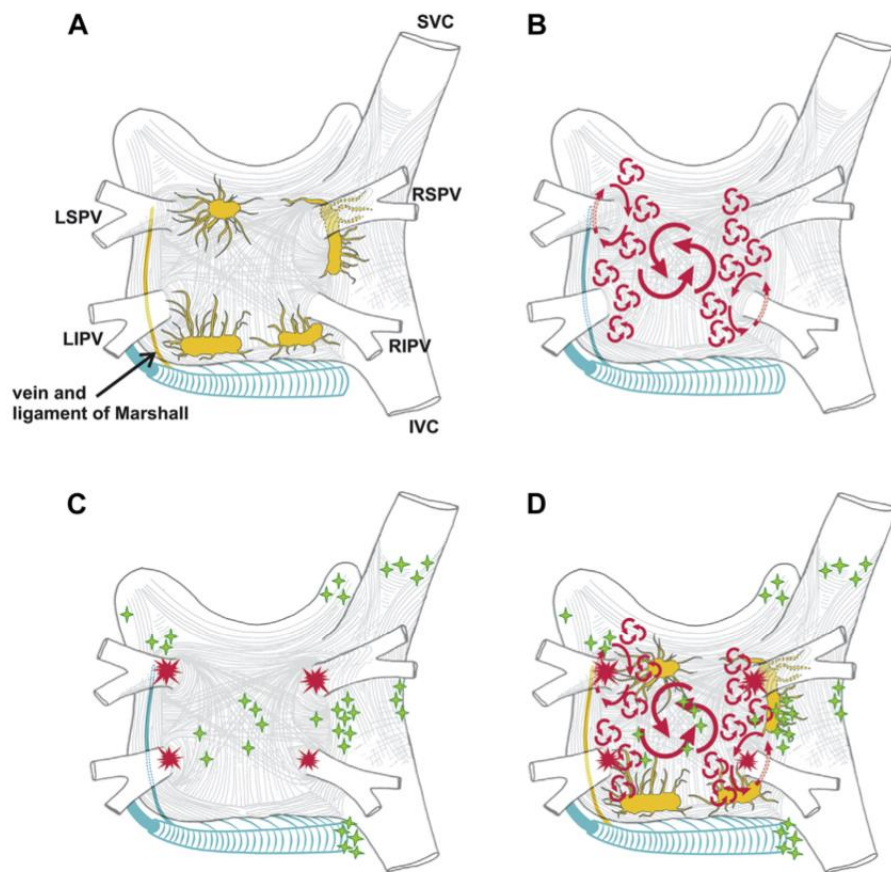
Svrha ovog rada je dati pregledni uvid u tehnike i strategije ablacije FA. Povezivanjem patofizioloških mehanizma FA sa tehnikama ablacije pružati uvid u terapijske mogućnosti temeljene na individualnom pristupu. Pored toga, usporediti tehnologiju, učinkovitost metoda i komplikacije zahvata.

3. Pregled literature

3.1. Mehanizam nastanka

Mehanizam razvoja i održavanja FA nije u potpunosti jasan. Postoje 3 glavne teorije kojima se može objasniti nastanak FA: teorija fokalnih izbijanja, teorija kružnog provođenja impulsa i teorija višestrukih valova (Slika 1.). Teorija fokalnih izbijanja pretpostavlja da je FA uzrokovana i održana izbijanjem impulsa iz ektopičnih fokusa. Teorija je potkrijepljena spoznajom da se ablacijom tih fokusa može izliječiti FA. Teorija kružnog provođenja impulsa navodi postojanje dominantnog kružnog (eng. reentry) puta zaslužnog za nastanak FA, dok teorija višestrukih valova pretpostavlja postojanje više reentry puteva iz kojih se nasumično šire depolarizacijski valovi. Nijedna od teorija ne objašnjava u potpunosti mehanizam nastanka FA, ali se mogu primijeniti za određene subgrupe bolesnika ili mogu zajedno biti prisutne kod istog bolesnika u različitim fazama razvoja FA. (5)

Na vjerojatnost nastanka FA utječu i drugi elementi. Prema Coumelovom trokutu aritmogeneze postoje tri ključna elementa zaslužna za nastanak FA. To su aritmogeni supstrat, okidači aritmije i modulatori kao što su autonomni živčani sustav i razne upale. Međuodnos okidača, aritmogenog supstrata i modulatora određuje kliničku sliku aritmije. (6) U nedostatku značajnog supstrata, dakle u strukturno zdravom srcu, okidački ektopični impulsi gube podlogu za propagaciju te se FA obustavlja i tada je ona paroksizmalna. Nasuprot tome, kada je supstrat značajan, minimalna ektopička aktivnost može dovesti do perzistentne ili čak permanente FA. Jednom kada FA nastupi, pokreće se mehanizam pozitivne povratne sprege u kojemu FA uzrokuje remodeliranje atrijske mišićne stijenke koje dalje potiče propagaciju aritmije. (7)



Slika 1. Struktura i mehanizmi FA. **A:** Shematski prikaz lijevog i desnog atrija iz posterorne perspektive. Mogu se jasno uočiti ekstenzija mišićnih vlakana u PV-a. Žutom bojom označeno je 5 glavnih autonomnih ganglijskih spletova lijevog atrija i aksoni. **B:** Crvenom bojom označeni su veliki i mali kružni valovi koji igraju ulogu u nastanku i održavanju FA. **C:** Crvenom bojom označeni su „triggeri“ iz PV-a, a zelenom non-PV „triggeri“ **D:** Zajednički prikaz slika od A-C. Skup mehanizama nastanka i održavanja FA. (1)

FA = fibrilacija atrija, PV = pulmonalne vene, LSPV = Left superior pulmonary vein, RSPV = Right superior pulmonary vein, LIPV = left inferior pulmonary vein, RIPV = Right inferior pulmonary vein, SVC = Superior vena cava, IVC = inferior vena cava

3.1.1. Okidači aritmije

Smatra se da pulmonalne vene (PV) igraju značajnu ulogu u nastanku FA. Bitno je poznavati anatomiju PV-a radi razumijevanja ne samo mehanizama FA, već i samih postupaka ablacije o

kojima će biti riječ u kasnijim poglavljima. Anatomija PV-a pokazuje velike varijabilnosti između bolesnika. U oko 60% slučajeva bolesnici posjeduju 4 PV s 4 jasno razdvojena ušća. U drugih 40% anatomija varira, najčešće u vidu zajedničkog lijevog ušća PV ili prisutnosti desne „srednje“ PV. (8,9) Mišićna vlakna epikardijalnog podrijetla se protežu i isprepliću oko ušća PV-a. Istraživanja su dokazala da FA može nastati u PV upravo zbog tih isprepletenih mišićnih snopova koji omogućuju propagaciju valova depolarizacije epikarda u endokard. (10) Također postoji dokaz o prisutnosti P stanica, tranzicijskih stanica i Purkinjeovih stanica u stjenci PV. (11) Kardiomiociti oko PV-a također pokazuju predispoziciju za aritmogenezu radi osobitosti ionskih kanala. (12) Druga istraživanja upućuju na predispoziciju PV-a i stražnjeg zida lijevog atrija (LA) kao mjesta nastanka kružnih aritmija radi kraćeg trajanja akcijskog potencijala. (13) Iz navedenog se može zaključiti da je uzrok visoke aritmogenosti i uloge PV-a kao okidača FA kompleksan i multifaktorijalan.

Koronarni sinus je struktura kojom se venska krv iz srčane cirkulacije izliva u desni atrij. Na pripoju velike srčane vene u koronarni sinus se često mogu pronaći nakupine simpatičkih živaca i ganglija. Oko samog koronarnog sinusa se također mogu pronaći mišićna vlakna koja mogu služiti kao putevi za nastanak FA. (14)

3.1.2. Modulatori

Srčani autonomni sustav se može podijeliti na vanjski i unutarnji. Vanjski se sastoji od parasimpatičkih i simpatičkih neurona i živaca usmjerenih prema srcu. Unutarnji se sastoji od autonomnih neurona (poglavito parasimpatičkih) i živaca unutar pleksusa koji se nalaze uz epikardno masno tkivo te uz velike krvne žile. Četiri takva pleksusa nalaze se uz ušća PV-a. Nepravilna aktivnost autonomnog živčanog sustava može značajno promijeniti elektrofiziološke

značajke atrijskog tkiva te pospješiti razvoj FA. Stimulacija parasimpatikusa putem vagusa uzrokuje skraćenje refraktorne faze akcijskog potencijala te tako pospješuje razvoj aritmije. Stimulacija simpatikusa također pospješuje razvoj FA. (15)

Upalni čimbenici se povezuju s rizikom za nastanak i u konačnici s prognozom FA. Lokalni i sistemski upalni procesi mogu pokrenuti promjenu elektrofizioloških svojstva atrijske strukturne remodeliranje i fibroziranje struktura.

3.1.3. Remodeliranje

Remodeliranje podrazumijeva promjene u strukturi, funkciji i geometriji atrijske, promjene električnih i kontraktilnih osobitosti te promjene u količini i sastavu vanstaničnog matriksa.

Zajedno, ove promjene tvore aritmogeni supstrat nužan za perzistenciju FA. Poticaj za remodeliranje mogu biti razni kardiovaskularni faktori prije nastanka same aritmije kao što su hipertenzija, koronarna bolest, bolesti zalistaka i dijabetes. Za remodeliranje može biti zaslužna sama FA radi brzog atrijskog ritma i povećanog tlaka punjenja. (1)

Razlikujemo dvije vrste atrijskog remodeliranja: električno i strukturalno. Međusobno se razlikuju u etiologiji, mehanizmima nastanka i reverzibilnosti (Tablica 2.).

Povećana frekvencija atrijske je glavni čimbenik nastanka električnog remodeliranja. Električno remodeliranje podrazumijeva promjene na ionskim kanalima atrijskih miocita što uzrokuje skraćivanje refraktorne faze akcijskog potencijala i usporenje provodnje impulsa. Za razliku od strukturalnog remodeliranja, električno je u potpunosti reverzibilno uspostavom sinusnog ritma čak i nakon dugotrajne FA.(16)

Tablica 2. Usporedba tipova atrijskog remodeliranja

	Električno	Strukturalno
Stanične i tkivne karakteristike	Promjene u ionskim kanalima	Gubitak miocita, difuzna fibroza, ožiljci
Refraktorni period	↓ ↓ ↓	↔
Brzina provođenja	↔ ili ↓	↓ ↓
Klinički scenarij	Atrijska tahikardija, paroksizmalna FA	FA u kroničnom srčanom zatajivanju
Reverzibilnost	+++	-

FA = fibrilacija atrija

Vjerojatno važnija vrsta remodeliranja u patofiziologiji FA je strukturalno remodeliranje. Strukturalno remodeliranje olakšava nastanak FA promjenom strukturalnog integriteta atrija bez utjecaja na sam akcijski potencijal. U usporedbi s električkim remodeliranjem, strukturalno je manje reverzibilno te često opstaje i nakon uspostave sinus ritma. Primjer strukturalnog remodeliranja je kronično zatajivanje srca čija je osobitost dilatirani atriji s difuznim zonama ožiljaka i fibroze te je to najčešći klinički uzrok FA. (1,16)

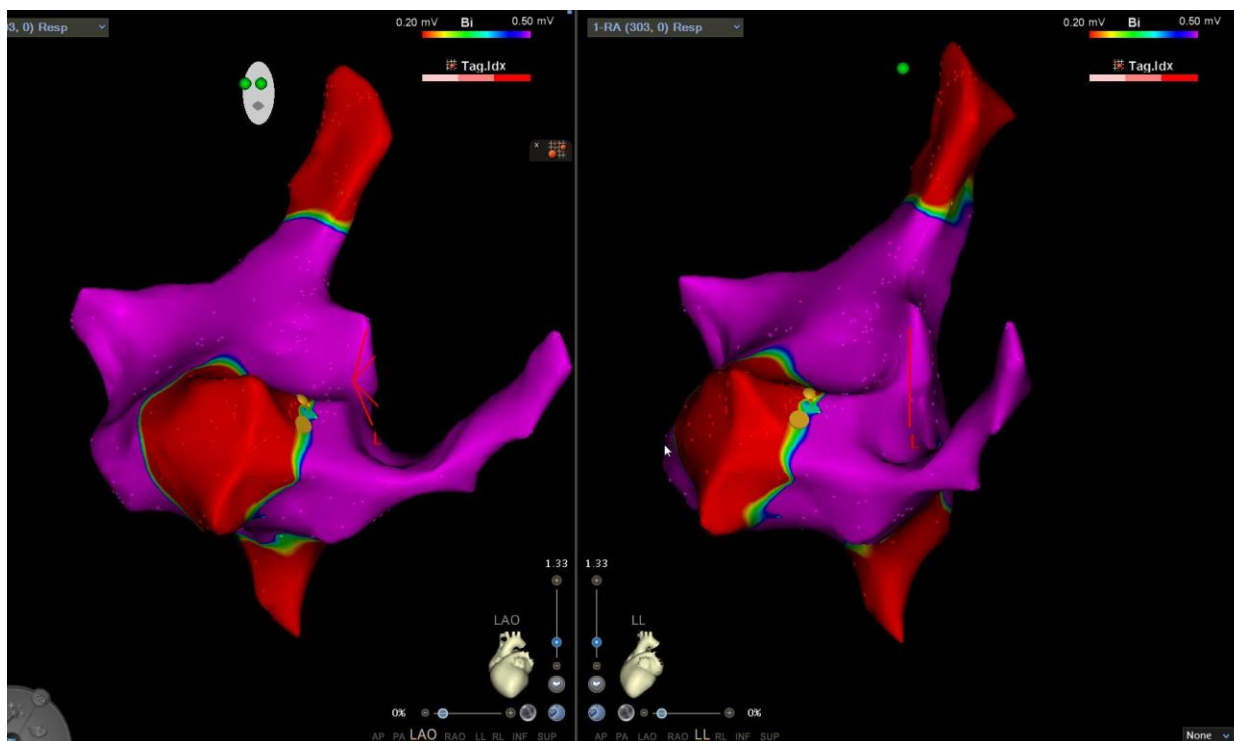
3.2. Sustavi navigacije i metode vizualizacije

3.2.1. Elektro-anatomske sustavi navigacije

FA atrijska je bolest čija je patofiziologija kompleksna. U svrhu povećane uspješnosti i sigurnosti postupaka ablacije i boljeg razumijevanja patofiziološkog supstrata FA danas se primjenjuju sustavi navigacije. Mapiranje i ablacija FA zahtijeva mogućnost precizne navigacije LA unutar konteksta podležćih mikrostrukture i fiziologije nastanka srćanih potencijala. Takve informacije mogu se dobiti standardnom fluoroskopijom ili elektro-anatomskim sustavima mapiranja (EAM). EAM kombinira anatomske i elektrićne informacije dobivene „point-by-point“ iz vrška katetera ili posebnih multielektrodskih katetera (npr. LASSO ili Pentaray). Na taj se naćin dobiva precizna 3D anatomska mapa unutrašnje površine željenog dijela srca. Razlikujemo nekoliko vrsta EAM-a (Slika 2.). (1)

Današnji CARTO sustavi (CARTO 7; Biosense Webster, Diamond Bar, CA, USA) koriste se magnetom za preciznu lokalizaciju katetera i impedancom kako bi postigli vizualizaciju elektroda i katetera unutar srca. EnSite NavX EAM sustavi koriste se voltažom i impedancom (te u novije vrijeme i magnetom) za lokalizaciju diagnostićkih i ablacijskih katetera. Rhythmia sustavi mapiranja (Boston Scientific, Marlborough, MA, USA) koriste se kateterom s 64 elektrode u svrhu automatiziranog mapiranja. (17)

U svrhu podizanja anatomske preciznosti 3D mapa u novije se vrijeme primjenjuje integracija istih sa drugim postupcima vizualizacije srca. CT, MR, ultrazvućni i fluoroskopski prikazi mogu se koristiti zajedno sa EAM za postizanje kvalitetnijeg i vjerodostojnijeg prikaza. (18)



Slika 2. Bipolarna voltažna mapa desnog atrija dobivena korištenjem EAM sustava (CARTO). Boje označavaju zabilježenu voltažu. Na desnom gornju kutu slika nalazi se kazalo boja za voltažu. Lijeva slika je u LAO prikaz, a desno u LL prikazu.

EAM = elektro-anatomski sustav mapiranja, LAO = left anterior oblique, LL = latero-lateral

3.2.2. Ultrazvuk

Ultrazvuk je dragocjen alat u elektrofiziološkom laboratoriju za ostvarivanje vaskularnog pristupa i kao alat pri samom zahvatu te nakon zahvata. Postavljanje CVK uz pomoć ultrazvuka linearnom sondom smanjuje rizik od komplikacija, skraćuje vrijeme postupka, vrijeme fluoroskopije i potreban broj pokušaja punkcije. Učinak je posebice izražen u pretilih bolesnika gdje je teže pronaći krvne žile i u bolesnika na antiokoagulantnoj terapiji koji imaju veći rizik od krvarenja. Ultrazvuk se koristi i postoperativno, za provjeru prisutnosti komplikacija. (19) Intrakardijalni ultrazvuk (ICE) je tehnika kojom se pri ablaciji dobiva uvid u srčanu anatomiju u stvarnom vremenu. ICE se navodi kao vrijedan alat pri elektrofiziološkim zahvatima jer pomaže

pri raspoznavanju anatomske strukture značajnih za ablaciju; olakšava transseptalnu punkciju; omogućuje preciznije vođenje ablacijskih katetera i elektroda na željeno mjesto; daje povratnu informaciju o kontaktu katetera i srca; daje uvid u prisutnost tromba; omogućuje rano prepoznavanje perforacije. (20) Neki centri koriste ICE umjesto transezofagealnog ultrazvuka za provjeru prisutnosti tromba u aurikuli LA prije ablacije.(1)

3.2.3. CT i MR i rotacijska angiografija

Složenost anatomije LA igra veliku ulogu u patofiziologiji FA. Kako se anatomija LA uvelike razlikuje među bolesnicima, preoperativna analiza CT i MR prikaza može značajno olakšati ablacijski postupak. Integracija CT i/ili MR prikaza tijekom operacije pruža vjerodostojniju anatomsku sliku LA. (8)

Rotacijska angiografija je još jedan od načina dobivanja 3D anatomske rekonstrukcije unutrašnjosti LA. Nakon primjene kontrasta u srčane komore, rotirajućim fluoroskopskim uređajem se dobiva više prikaza srca. Zatim se pomoću računala iz rotacijskih slika dobiva 3D rekonstrukcija LA. (1)

3.3. Indikacije za katetersku ablaciju

Kateterska ablacija FA je izrazito složena operacija te je svakog bolesnika potrebno pažljivo evaluirati potencijalni benefit i rizik. Učinkovitost i sigurnost kateterske ablacije FA ovisi o samome bolesniku, prisutnosti simptoma, vrsti i trajanju njegove FA i komorbiditetima koji mogu utjecati na pojavnost komplikacija i uspješnost ablacije te o iskustvu operatera. Indikacije za katetersku ablaciju uzimaju u obzir sve navedene čimbenike, bolesnikove želje i uspješnost medikamentoznog liječenja.

U brojnim istraživanjima primarni klinički benefit kateterske ablacije FA se pokazalo poboljšanje kvalitete života. Iz tog razloga se kateterska ablacija smatra učinkovitom metodom liječenja simptomatske paroksizmalne i perzistentne FA. Meta-analize randomiziranih istraživanja pokazuju prednost kateterske ablacije kao prve linije liječenja u mladih bolesnika s paroksizmalnom FA u odnosu na medikamentnu terapiju te je prema novim studijama kateterska ablacija prvi izbor terapije. (21) U pojedinih podskupina bolesnika kao što su bolesnici sa zatajenjem srca i paroksizmalnom/perzistentnom FA, ablacija dovodi do smanjenja ukupnog mortaliteta i hospitalizacija (22)

Odluka o pristupanju operativnom liječenju se donosi tek nakon što se bolesnika upozna sa svim rizicima, benefitima i alternativnim metodama liječenja.

3.4. Radiofrekventna energija

Pretpostavljena osnova uspješne ablacije FA se temelji na stvaranju lezija miokarda koje koče propagaciju impulsa iz PV-a i/ili uzrokuju modifikaciju aritmogenog supstrata. Najčešće korištena tehnologija za izradu takvih lezija je prijenos radiofrekventne (RF) energije. RF energijom se lezije miokarda postižu zagrijavanjem tkiva dok ne nastane lezija željene dubine. Razlikujemo unipolaran i bipolaran prijenos RF energije. Unipolaran prijenos podrazumijeva prijenos energije između aktivne elektrode na vrhu ablacijskog katetera i široke pasivne elektrode na bolesnikovoj koži, dok kod bipolarnog prijenosa nije potrebna pasivna elektroda već su obje aktivne.

Faktori koji utječu na veličinu i dubinu ablacijske lezije dobivene RF energijom su snaga, impedancija, temperatura, trajanje prijenosa energije i kontaktna sila. (23) Adekvatna snaga i impedancija osiguravaju željenu veličinu lezija i veću učinkovitost zahvata. Pozornost se mora

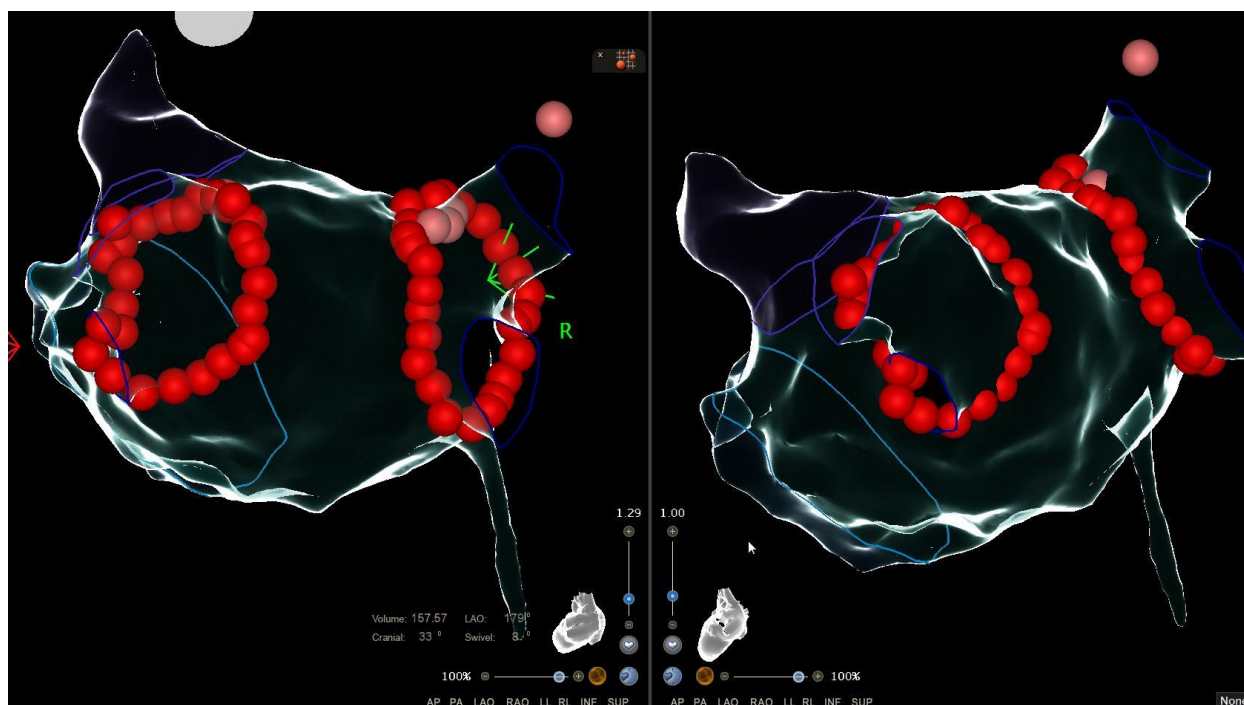
obratiti na temperaturu izmjerenu na vrhu elektrode koja se ne smije podići iznad 100°C. Temperature iznad 100°C dovode do ključanja krvi i stvaranja koaguluma na vrhu katetera te smanjuje dodirnu površinu elektrode sa srcem, uzrokujući povećani prijenos energije na manju površinu, stvarajući pozitivnu povratnu spregu sve većeg rasta temperature. (1) Rastom temperature tkiva može nastati para unutar miokarda što može dovesti do eksplozije unutar mišića što se naziva „steam pop“. „Steam pop“ je relativno rijetka ali ozbiljna komplikacija RF ablacije koja može prouzročiti perforaciju srca, tamponadu, emboliju i smrt. (24) Kako bi se smanjio neželjeni rast temperature primjenjuje se irigacija vrška ablacijskog katetera fiziološkom otopinom da bi se ohladila endokardijalna površina. Trajanje prijenosa energije utječe temperaturni profil tkiva. Duže trajanje prijenosa energije omogućuje stvaranje lezije koja prodire dublje u tkivo, a kratkim trajanjem lezije ostaju lokalizirane uz sam vrh katetera. Tijekom RF ablacije, kontaktna sila između elektrode i tkiva je jedna od primarnih determinanti veličine lezije. Bez adekvatne kontaktne sile lezija neće biti dostatna, a kod prevelike sile ona može biti pretjerano duboka s brojnim komplikacijama. Kontaktna sila na ablacijskim kateterima može se mjeriti na dva načina. Jedna vrsta katetera koristi tri optičke niti za mjerenje deformacije deformabilnog tijela na vršku katetera koje koreliraju sa kontaktnom silom (TactiCath, St. Jude Medical, itd.) (25) Druga vrsta katetera mjeri defleksiju opruge postavljene unutar samog katetera pomoću magnetskih transmitera i senzora (ThermoCool, SmartTouch, Biosense Webster, itd.) (26) . Kateteri koji mjere kontaktnu silu pružaju operateru ključne povratne informacije pomoću kojih može postići veću homogenost prijenosa energije bez neželjenog rasta impedancije, te smanjenje pojavnosti komplikacija.

3.4.1. Izolacija plućnih vena RF ablacijom

Kateterska ablacija je postupak koji se može provoditi pod analgezijom uz lokalnu anesteziju na mjestu ulaska katetera ili u općoj anesteziji. Opća anestezija olakšava rad operatera i efikasnost ablacije no povećava incidenciju opasnih komplikacija radi nedostatka osjeta boli. U femoralnu venu Seldingerovom tehnikom postavi se nekoliko dugih i kratkih uvodnica putem koji se kateteri uvode kroz venski sustav do desnog atrija. Kroz dugu uvodnicu uvodi se transseptalna igla kojom se izvodi transseptalna punkcija. Primjena ICE-a pri izvođenju kateterskih ablacija FA je unaprijedila sigurnosni profil zahvata i omogućila ranije otkrivanje komplikacija (stvaranje tromba povezanog uz prisutnost katetera, monitoriranje primjene energije radi prevencije „steam popa“). Preko transseptalnog katetera se u LA uvodi ablacijski kateter. Nadalje se pomoću sustava navigacije stvara elektrofiziološka mapa LA i plućnih vena. Izolacija plućnih vena se izvodi „point by point“ tehnikom kojom se lezije kružno plasiraju oko PV-a s razmakom ne većim od 5 mm (Slika 3.). Cijeli postupak je vođen metodama mapiranja i vizualizacije što je opisano u poglavlju „Sustavi navigacije i metode vizualizacije“

Tijekom godina došlo je do značajne evolucije u postupku izolacije plućnih vena. U početku se radila samo segmentalna izolacija PV-a koje su pokazivale aktivno izbijanje. Zbog velike incidencije recidiva shvatilo se da je potrebno učiniti kompletnu izolaciju svih PV-a te se u narednoj fazi pristupalo ostijalnoj izolaciji svih vena. Navedeni postupaka dovedio je do povećane incidencije stenoze PV-a zbog čega je u današnje vrijeme zlatni standard široka antralna izolacija PV-a (eng. wide antral circumferential ablation; WACA) koja obuhvaća i ablaciju većine trigerera koji uzrokuju fibrilaciju atrija (Slika 3.).

Nakon postupka ablacije stimulacijskim manevrima (eng. pacing) provodi se dokazivanje ulaznog i izlaznog bloka iz PV. Istraživanja pokazuju da je poželjno čekati barem 20 do 30 minuta radi mogućih akutnih rekonekcija PV-a. Provjera nastanka akutnih rekonekcija se može potaknuti primjenom adenozina do nastanka AV bloka ili pauze od 3 sekunde čime se potiče provodnja takozvanih „dormant“ regija. (27) Lokalna stimulacija PV-a uz ablacijsku liniju može pomoći u identifikaciji područja gdje vene nisu u potpunosti izolirane radi stvaranja dodatnih



Slika 3. Ablacijske točke (crvene točke na slici) „point-by-point“ izolacije PV prikazane na 3D rekonstrukciji LA dobivenom koristeći EAM

PV = pulmonalne vene, LA = lijevi atrij, EAM= elektro-anatomski sustav mapiranja

lezija. (28)

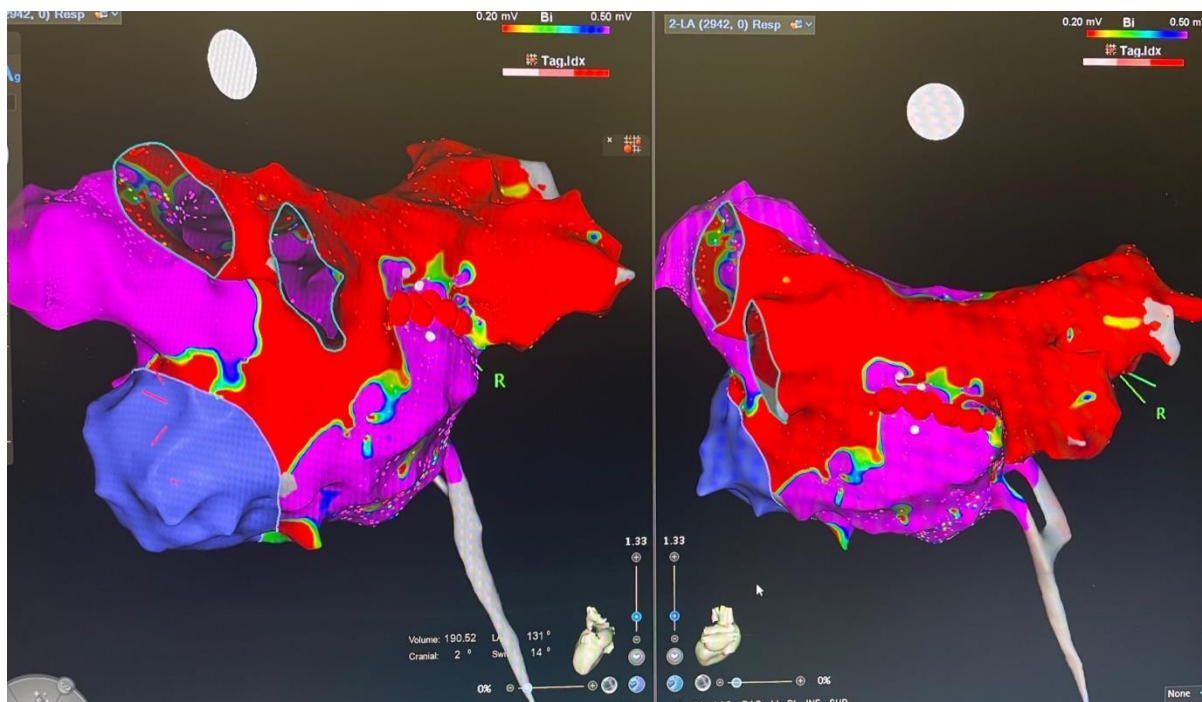
3.4.2. Nadopune na izolaciju PV-a

U nekih bolesnika sama izolacija PV-a nije dostatna metoda za postizanje i održavanje željenog ritma. Tijekom izolacije plućnih vena moguće je nadopuniti postupak dodatnim ablacijskim lezijama.

Ablacija kavotrikuspidalnog istmusa u desnom atriju uz postizanje bidirekcijskog bloka kroz istums je sigurna, učinkovita i brza nadopuna ablaciji FA koja prevenira nastup tipične undulacije atrijske. Poglavitito se provodi u bolesnika u kojih je EKG-om ranije dokazana epizoda tipične undulacije atrijske i u onih u kojih je tijekom ablacije FA inducirana undulacija atrijske povezana s kavotrikuspidalnim istmusom.(1)

U bolesnika s recidivom FA kod ponovljene ablacije nakon reizolacije PV-a mogu se raditi dodatne ablacijske linearne lezije. Najčešća mjesta za takve lezije su krovna linija koja povezuje ablacijske krugove gornjih PV-a, te prednja ili stražnja mitralna linija koje povezuju gornju desnu/lijevu PV s mitralnim anulusom s prednje strane ili donju lijevu PV s mitralnim anulusom straga. Smatra se da ima smisla raditi dodatne lezije samo ako se pri tome primjenjuju metode mapiranja i stimulacije radi provjere kontinuiteta linearne lezije i postizanja bidirekcijskog bloka jer u protivnom se stvara supstrat za pojavu atipičnih undulacija atrijske.

Jedna od strategija nadopune klasične izolacije PV-a koja se sve više primjenjuje je izolacija stražnjeg zida LA između plućnih vena, tzv. „box“ lezija. (Slika 4.) Bitno je napomenuti da kod ablacije na području stražnjeg zida LA treba biti oprezan radi mogućeg oštećenja jednjaka i stvaranja atrioezofagealne fistule, potencijalno letalne komplikacije. (1)



Slika 4. Voltažna mapa lijevog atrijsa nakon ablacije dugotrajne perzistentne fibrilacije atrijsa. Set lezija obuhvaća PVI, box leziju stražnje stijenke, alkoholnu ablaciju Marshalove vene uz ablaciju stražnje mitralne linije.

PVI = izolacija plućnih vena

3.4.3. RF ablacija drugih triggera

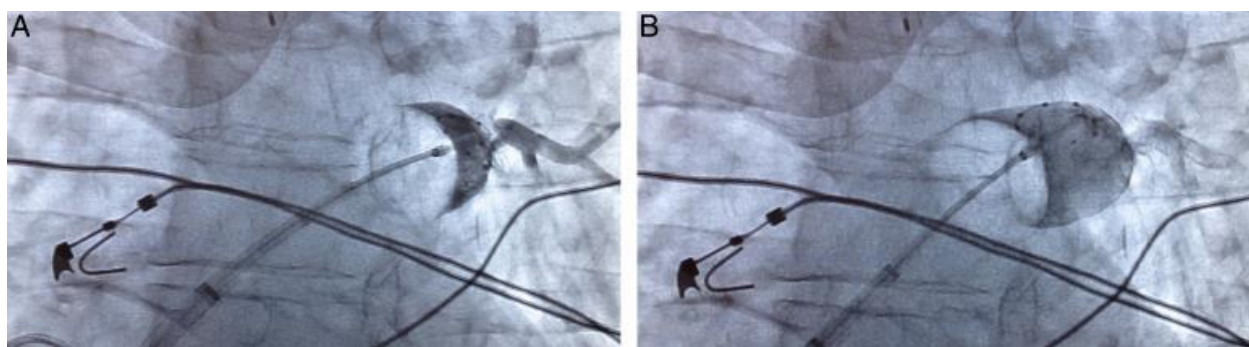
Druga okidačka mjesta (tzv. non-PV triggeri) za FA se pronalaze u 10-33% bolesnika upućenih na katetersku ablaciju, a podatci se razlikuju između istraživanja. (29) Za identifikaciju non-PV triggera se najčešće upotrebljava izoproterenol. Najčešće pronađeni okidači izuzev PV-a su stražnji zid LA, aurikula LA, gornja šuplja vena, krista terminalis, fossa ovalis, koronarni sinus, Marshallova vena (ligament), eustahijev greben i AV anulusi. (29, 30)

3.5. Krioablacija

Ablacija krio balonom je učinkovita alternativa ablaciji RF energijom za liječenje FA. Postoje 3 generacije krioablaćijskih katetera. U svakoj se generaciji krioablaćijski kateteri sastoje od unutrašnjeg i vanjskog balona te termoregulacijske jedinice kojom se može pratiti temperatura unutar balona. Kroz injekcijsku tubu se u unutrašnji balon ispušta dušikov oksid, dok vanjski balon služi kao sigurnosni mehanizam u slučaju pucanja unutarnjeg kako dušikov oksid ne bi

došao u direktni kontakt sa krvi. (31-33) Svakom sljedećom generacijom kateteri se unaprjeđuju omogućujući postizanje homogenijih lezija te time povećanu uspješnost zahvata. (33)

Krioablacija se vrši postavljanjem posebnog katetera s kriobalonom na ušća PV-a. Kateteri za krioablaciju uvode se u LA istim postupkom kao i kod RF ablacije. Kroz lumen katetera za balonsku krioablaciju uvodi se multipolarni kružni kateter koji se postavlja u lumen svake PV pojedinačno kako bi se registrirali i pratili potencijalni plućnih vena tijekom krioablacije. Nakon što se balon napuše kroz isti lumen katetera je moguće injiciranje flurosopskog kontrasta kako bi se potvrdio adekvatni kontakt balona sa stjenkom i okluzija vene. Zatim se hlađenjem postižu temperature niže od negativnih 40°C na distalnom dijelu balona. Tako niske temperature uzrokuju sljepljivanje ablacijskog balona sa površinom ušća PV-a te nastanak lezija. Multipolarni kateter smješten u plućnoj veni koja se ablira omogućuje praćenje potencijala unutar PV-a u stvarnom vremenu prije, tijekom i nakon ablacije. Informacije o potencijalima unutar PV-a govore o uspješnosti njihove izolacije. (34)



Slika 5. Prikaz PV venografije pri izolaciji PV krioablacijom. Na lijevoj slici se može uočiti potpuna okluzija PV pri primjeni kontrasta. Na desnoj slici se može uočiti curenje kontrasta pri povlačenju balona iz PV. Povlačenjem do pojave curenja te zatim postizanjem okluzije laganim pritiskom može se postići proksimalnija izolacija.

PV = pulmonalne vene

Lezije koje nastaju krioablacijom su jasno ograničene, homogenije, s bolje održanom tkivnom arhitekturom u usporedbi s lezijama nastalim RF ablacijom. (35) Važno je napomenuti da se tijekom ablacije desnih PV-a izazivaju kontrakcije ošita kako bi se pratilo stanje freničnog živca. U slučaju prestanka kontrakcija nužno je prestati s krioablacijom.

3.6. Druge metode

Jedna od tehnologija čija se učinkovitost i sigurnost trenutno istražuje je laser ablacija. Ablacija balonom s laserom podrazumijeva prijenos svjetlosne energije kroz balon ispunjen deuterijevim oksidom kako bi se izvršila izolacija PV-a. Značajka koja čini ovaj sustav posebnim je endoskop koji omogućuje direktnu vizualizaciju postupka ablacije. Balon se puni do željene veličine (ovisno o veličini PV-a). Zatim diodni laser emitira energiju u luku od 30 stupnjeva koji se endoskopski može pratiti i okretati. Snaga samog lasera se može mijenjati s obzirom na lokaciju lezije. Manje snage se koriste za ablaciju u blizini stražnjeg zida atrijsa, a veće u ostatku izolacije. Laserski balon je pokazao neinferiornost u usporedbi s RF ablacijom i krioablacijom. Akutna učinkovitost se pokazala vrlo slična uz sličan sigurnosni profil. (36)

U razvoju je novi automatizirani ablacijski sustav koji se koristi kolimiranim ultrazvučnim valovima niskog intenziteta. Ovaj sustav koristi kontinuirani ultrazvuk niskog intenziteta za automatsko stvaranje 3D anatomske mape LA. Operater zatim može preko grafičkog sučelja definirati lezije na 3D mapi te ih automatski ultrazvukom stvoriti. Kod stvaranja tih lezije računalo izračunava debljinu podležeg tkiva, te mijenja energiju kako bi stvorene lezije bile adekvatne, bez dodatnih oštećenja. U početnim kliničkim ispitivanjima dokazala se učinkovitost pri izolaciji PV-a uz zadovoljavajući sigurnosni profil. (37)

Najobećavajući novi energetska modalitet ablacije je ablacija pulsirajućim poljem (eng. pulse field ablation; PFA). Ablacija se postiže pulsirajućim električnim poljima visoke amplitude preko mehanizma ireverzibilne elektroporacije; povećane permeabilnosti stanične membrane koja uzrokuje staničnu smrt.. PFA je ablacija kojom se za razliku od klasičnih metoda (RF i krio) temperatura unutar atrija ne mijenja. Za razliku od ablacije termalnim energijama koje zahtijevaju dodir katetera i abliranog tkiva, PFA nije ovisna o dodiru s tkivom jer se lezije stvaraju električnim poljem. Nekoliko istraživanja je provedeno sa ciljem uspoređivanja lezija stvorenih s PFA i RF energijom. Dobiveni podaci ukazuju na veću homogenost lezija kod PFA bez oštećenja endokarda s nekoliko sekvestriranih miocita i minimalnim remodeliranjem atrija. PFA pruža i veću brzinu stvaranja lezija u usporedbi s drugim metodama ablacije. Rana istraživanja na ljudskim bolesnicima upućuju na visoku učinkovitost akutne i kronične izolacije PV-a uz dobar sigurnosni profil. Daljnja istraživanja su potrebna za potvrditi sigurnost i potencijalno veću učinkovitost u usporedbi s korištenim metodama ablacije FA. (38)

3.7. Antikoagulacija

Radi povećanog tromboembolijskog rizika bolesnika kojih boluju od FA od izrazite je važnosti posvetiti pažnju adekvatnoj antikoagulacijskoj terapiji prije, tijekom i nakon ablacije FA.

Ablacijski postupak dovodi do značajnih područja oštećenja endotela LA koji mogu postati sjelo za razvoj tromba. Tijekom samog ablacijskog postupka transseptalna uvodnica i insercija katetera mogu precipitirati nastanak tromba. (39) Nakon ablacije može se javiti hipomotilitet atrija što također potiče razvoj tromba. (1) Primjerena antikoagulacije može spriječiti sve navedene tromboembolijske komplikacije dok neprimjerena može precipitirati druge komplikacije kao što su hematoperikard, tamponada i vaskularne komplikacije.

Prije ablacijskog postupka se bolesniku neovisno o CHA₂DS₂-VASc skorom uvodi antikoagulacijska terapija u trajanju od barem 2 tjedna u svrhu praćenja reakcije na terapiju. Nakon dva tjedna transezofagealnim ultrazvukom se može napraviti provjera prisutnosti tromba u aurikuli LA ako za to postoji sumnja. Prisutnost tromba može se provjeriti i CT angiografijom i ICE-om. Prisutnost tromba u aurikuli LA predstavlja apsolutnu kontraindikaciju za katetersku ablaciju. (1) Za bolesnike u sinus ritmu ili u FA kraćoj od 48 sati nije nužno raditi provjeru aurikule. Vjerojatnost pronalaska tromba je u većini slučajeva povezana sa CHA₂DS₂-VASc skorom. CHA₂DS₂-VASc je bodovna ljestvica koja uzima u obzir brojne parametre za procjenu tromboembolijskog rizika bolesnika s FA. (40)

Za postizanje preoperativne sistemske antikoagulacije poželjno je koristiti jedan od novih oralnih antikoagulanasa (NOAK) ili alternativno varfarin. Varfarin se primjenjuje kontinuirano unutar urednih INR vrijednosti, a u slučaju komplikacija može neutralizirati primjenom koncentriranih faktora zgrušavanja i rekombiniranog, vitamina K. Dabigatran i inhibitori faktora Xa (apixaban, rivaroxaban, edoxaban) spadaju u NOAK-e koji u usporedbi s varfarinom imaju brži učinak, kraći polu-život i lako predvidljiv učinak s obzirom na dozu. Kliničkim istraživanjima je dokazan učinak i povoljan sigurnosni profil primjene NOAK-a u neprekinutoj terapiji pri ablaciji FA. (41)

Intraoperativno se u svrhu antikoagulacije primjenjuje heparin, netom prije ili poslije transeptalne punkcije, neovisno o bolesnikovoj prijašnjoj antikoagulatnoj terapiji. Doza se titrira kako bi se postigla ciljana vrijednost APTV-a od 300-400s. (1)

Neovisno o CHA₂DS₂-VASc skorom i ritmu postablacijski bolesnici bi trebali biti na antikoagulantnoj terapiji barem 2 mjeseca. Istraživanja ukazuju na veću sigurnost i jednostavniju

primjenu NOAK-a u usporedbi s varfarinom u većine bolesnika. (41) Odluka o obustavi terapije nakon 2 mjeseca ovisi prije svega o bolesnikovom riziku za tromboembolijski incident.

3.8. Komplikacije

Kateterska ablacija FA je jedan od najsloženijih operativnih zahvata u elektrofiziologiji i općenito u kardiologiji. Ablacija FA podrazumijeva manipuliranje katetera i ablaciju delikatnih struktura u području tankih stijenki atrija, okruženih vitalnim strukturama podložnim sekundarnim oštećenjima. Zbog toga je očekivano da postoji značajan rizik povezan s ablacijom FA.

Tamponada/perforacija srca je najčešća životno ugrožavajuća komplikacija povezana s kateterskom ablacijom FA. (42) Najčešći uzroci perforacije srca koja dovode do tamponade su: 1) nepravilno izvršena transseptalna punkcija, 2) direktna mehanička trauma, poglavito u području aurikule LA, 3) pretjerano visoka temperatura prilikom RF ablacije. Tamponada se prezentira kao dramatičan pad krvnog tlaka i narušenog hemodinamskog statusa ili kao podmukli oblik u kojem se krvni tlak snižava postepeno. Svaka hipotenzija se smatra tamponadom dok se ne dokaže suprotno stoga je svakako potrebno monitorirati bolesnikov tlak tijekom i nakon operacije kako se tamponada ne bi previdjela. (1) Većina slučajeva tamponade se može uspješno liječiti perkutanom drenažom izljeva uz neutralizaciju antikoagulacije primjenom protamina. Perikardijalna punkcija se izvodi vođena fluoroskopijom ili ultrazvukom. Tlak najčešće počinje rasti odmah po aspiraciji te se bolesnika treba monitorirati, a kateter se ostavlja u perikardijalnom prostoru. (43) Kirurški zahvat je potreban u rijetkim slučajima kada dolazi do razdora. (44) Rano prepoznavanje i odgovarajući i brzi odgovor na tamponadu su od neprocjenjive važnosti u sprječavanju ireverzibilnih oštećenja.

Stenoza PV-a je komplikacija ablacije FA koja se javlja radi termalnih ozljeda stijenke PV-a. Incidencija stenoze varira s obzirom na istraživanje od 0% pa do 40%. (45-47) Velike varijacije u incidenciji mogu se objasniti razlikama u ablacijskoj tehnici, definiciji stenoze PV-a, temeljitosti skrininga i godini u kojoj je istraživanje provedeno. Korištenje CT i MR prikaza preablacijski za dobiti uvid u anatomiju PV-a i poglavito promjena tehnike iz ostjale u široku antralnu izolaciju PV-a je smanjilo incidenciju stenoze, a postablacijski omogućilo uvid u razvoj i jačinu stenoze. (48,49) Simptomi se najčešće javljaju nekoliko tjedana ili mjeseci nakon ablacije. Najizraženiji su dispneja, hemoptiza, kašalj, učestale infekcije dišnih puteva i bol u prsima. Često se ovi simptomi znaju previdjeti i krivo dijagnosticirati kao upala pluća ili plućna embolija stoga je važno bolesnike upoznati s mogućim komplikacijama. (50) Liječenje se provodi angioplastikom s udjelom restenoze od 50%. (51)

Jedna od najtežih komplikacija ablacije FA je razvoj atrijskoezofagealne fistule (AEF). AEF je izuzetno rijetka i nepredvidljiva komplikacija koja često može biti pogubna. Kliničke manifestacije se najčešće pojavljuju 2-4 tjedna od operacije kao vrućica i neurološki simptomi (septički embolusi). Rijede je prva prezentacija septički šok, ezofagealno krvarenje ili smrt. Najbolji način dokazivanja fistule je CT toraksa. (1) Kirurškim liječenjem se postižu nedovoljno dobri rezultati s velikom smrtnošću bolesnika stoga je AEF svakako potrebno spriječiti, ne liječiti. (52) Učestalost AEF-a može se smanjiti pažljivom kontrolom energije pri ablaciji stražnjeg zida LA, kontrolom temperature unutar jednjaka i korištenjem ICE-a za intraoperativno praćenje mogućih ozljeda. (1,53)

Ozljeda freničnog živca je komplikacija koja se poglavito javlja pri krioablaciji desnih PV-a. (54) Ozljeda može biti asimptomatska ili se pojaviti sa simptomima dispneje, tahipneje, kašlja, štucavice i grudne boli. Dijagnoza se postavlja na temelju kliničke slike i rendgenske

dijagnostike. U svrhu smanjivanja pojavnosti ozljede freničnog živca primjenjuju se različite strategije. Ozljede se mogu prevenirati preablačijskim mapiranjem toka freničnog živca i stimulacijom dijafragme uz praćenje jačine kontrakcije čije slabljenje upućuje na prekid ablačije. (55) Jačina kontrakcije može se još i preciznije pratiti mjerenjem miopotencijala dijafragme. (56) Ne postoji adekvatna metoda liječenja ozljede freničnog živca, a oporavak može spontano uslijediti nakon nekoliko dana, tjedana ili mjeseci.

Moguća komplikacija kateterske ablačije FA su tromboembolijski incidenti u svrhu čijeg se sprječavanja primjenjuje antikoagulačijska terapija opisana u poglavlju „Antikoagulačija“.

Ostale komplikacije kateterske ablačije FA su traume mitralne valvule, perikarditis i akutni koronarni sindrom.

3.9. Postoperativno monitoriranje bolesnika

Velika važnost se pridaje postoperativnom praćenju bolesnika u svrhu praćenja uspješnosti zahvata i pojave komplikacija. Bitno je educirati medicinsko osoblje i samoga bolesnika za prepoznavanje simptoma koji mogu upućivati na komplikacije. Simptomi se dijele na rane (1 mjesec od ablačije) i kasne (dulje od mjesec dana od ablačije). (1) Simptomi koji se javljaju u to doba mogu diferencijalno-dijagnostički upućivati na određene, potencijalno smrtonosne, komplikacije opisane u poglavlju „Komplikacije“.

EKG monitoriranje ima ključnu ulogu u procjeni uspješnosti ablačije FA. Procjena recidiva FA se radi nakon 3 mjeseca od ablačije, ali se može učiniti i ranije ukoliko su prisutni simptomi aritmije. Procjena se vrši nakon prvih 3 mjeseca jer egzacerbacija aritmije unutar tog doba ne ukazuje nužno na neuspjeh terapije. EKG monitoriranjem možemo utvrditi da li simptomatski

bolesnik ima recidiv ili neku drugu atrijsku aritmiju. Rani recidiv FA, bilo simptomatski ili asimptomatski, je predilekcijski čimbenik za kasnije recidive. (57)

Monitoriranje aritmije se može provoditi putem kontinuiranog ili intermitentnog EKG-a. Intermitentno monitoriranje uključuje standardne EKG i holter EKG uređaje te bilježi uspješnost od 70% u otkrivanju recidiva FA. (57) Kontinuirani monitoring se postiže implantabilnim uređajima, najčešće u svrhu istraživanja. U posljednje vrijeme monitoring se može provesti pomoću mobilnih uređaja (posebnih aplikacija i maskica) i pametnih satova čija je dokazana osjetljivost 100% uz specifičnost od 97%. (58,59)

Preporuke stručnjaka su da bi svaki bolesnik koji je podvrgnut zahvatu kateterske ablacije FA trebao obaviti pregled kod kardiologa unutar 3 mjeseca od zahvata, te zatim dolaziti na preglede svakih 6 mjeseci u naredne dvije godine. Pri svakom pregledu potrebno je učiniti EKG, a intenzivnije monitoriranje je potrebno u slučaju recidiva i/ili pojave značajnih simptoma. (1)

3.9.1. Rani recidivi

Rani recidiv FA se definira kao epizoda FA u trajanju duljem od 30 sekundi unutar prva tri mjeseca od ablacije. Rani recidivi FA se mogu dokazati u oko 50% bolesnika ali ne ukazuju nužno na neuspjeh terapije. (60) Samo oko pola bolesnika sa ranim recidivima će imati kasne recidive stoga se ovo rano postablacijsko razdoblje naziva faza stabilizacije terapije (eng. therapy stabilization period) ili „blanking period“. Bitno je napomenuti da što je kasnija pojava ranog recidiva unutar faze stabilizacije terapije to je lošija dugoročna prognoza.(61) Patofiziološki mehanizmi razvoja ranih recidiva su najvjerojatnije rekonekcija PV-a, akutne upale, promjene autonomnog živčanog sustava i promjena atrijskog supstrata. Liječenje ranih recidiva se provodi antiaritmicima, kortikosteroidima i kardioverzijom.

3.10. Metode kirurške i hibridne ablacije FA

1978. godine se u terapiju FA uvodi Cox-Maze operacija usmjerena stvaranju incizija na LA i desnom atriju u svrhu postizanja sinus ritma. Vremenom su se mjesta stvaranja lezija mijenjala te je usavršavanjem postupka uvedena Cox-Maze III operacija koja je postala zlatni standard u kirurškoj ablaciji FA. Unatoč visokoj učinkovitosti operacije Cox-Maze nije ušao u rutinsku primjenu radi složenosti operacije i visokog rizika. Kako bi se postupak pojednostavio za incizijski rezovi se zamjenjuju linearnim ablacijskim lezijama. (62,63)

3.10.1. Kirurška ablacija FA

Razvojem novih ablacijskih tehnologija ponovno je porastao interes za kirurškom ablacijom FA. Kirurška ablacija FA može biti samostalna operacija radi ciljanog liječenja FA ili operacija pridružena drugim kardiokirurškim postupcima.

Kod samostalnih operacija razlikujemo operativni pristup koji zahtijeva kardiopulmonalnu prenosnicu i onaj koji ju ne zahtijeva. Cox-Maze IV je novija inačica Cox-Maze operacije koja se može provesti kao postupak na otvorenom srcu ili putem malog inframamarnog reza desno. Endokardijalne lezije se na taj način mogu stvarati sve do mitralnog anulusa. (64) Drugi pristup je minimalno invazivna, kamerom vođena izolacija plućnih vena i izolacija aurikule LA. Ovakav pristup je nešto sigurniji uz manju učinkovitost radi ograničene mogućnosti stvaranja lezija. (65) Kao rješenje za ovaj problem razvijena je „Dallas lesion set“. Na taj način je moguće s vrlo velikom vjerodostojnošću replicirati lezije Cox-Maze operacije. (66)

Kod operacija pridruženih drugim kardiokirurškim postupcima razlikujemo one pridružene operacijama s "otvorenim" atrijima i one sa "zatvorenim" atrijima. Ablacija kada su atriji otvoreni je sigurnija te joj se pridaje snažnija indikacija u usporedbi sa operacijama sa zatvorenim atrijima. (1)

3.10.2. Kirurško podvezivanje ili uklanjanje aurikule LA

Aurikula LA je mjesto formiranja tromba u bolesnika s FA. Istraživanjima je dokazano da je tromb u aurikuli LA zaslužan za 90% tromboembolijskih incidenata u bolesnika s FA i nereumatičnim srčanim bolestima. (67)

3.10.3. Hibridne operacije

Saznanja o FA i o samim kirurškim i kateterskim operacijama ide u prilog komplementarnosti metoda liječenja. Vrlo su često bolesnici u kojih se kirurškim pristupom ne postigne zadovoljavajući učinak postoperativno izvrsni kandidati za katetersku ablaciju. Takva i druga saznanja dovela su do zaključka da se kirurška (epikardna) i kateterska (endokardna) ablacija mogu primjenjivati zajedno za postizanje najboljeg učinka. (1)

4. Rasprava

Standardizacija terminologije, definicija, preporuka i postupaka je ključna u dobivanju konzistentnih i što točnijih rezultata istraživanja. HRS/EHRA/ECAS/APHRS/SOLAECE konsenzus stručnjaka za ablaciju FA uspjeh definira kao odsutnost epizode simptomatske ili asimptomatske FA, undulacije atrijske i atrijske tahikardije u trajanju duljem od 30 sekundi tijekom 12 mjeseci. Unutar prva tri mjeseca od ablacije se pojava recidiva smatra prihvatljivom radi prolaznog miokarditisa i/ili perikarditisa. U tu svrhu najbolji uvid u učinkovitost i sigurnost kateterske ablacije FA pružaju randomizirana, prospektivna, multicentrična klinička istraživanja te meta-analize tih istraživanja. Uspješnost kateterske ablacije se tumači na različite načine s obzirom na bolesnika, vrstu FA i elektrofiziologa. Vrsta FA i prateći srčani i sistemski komorbiditeti igraju važnu ulogu u ishodu ablacije. Rezultati zahvata se razlikuju između ustanova radi razlika u postupcima praćenja bolesnika. Veći uspjeh s manjom učestalosti komplikacija se očekuje u centrima u kojima godišnje odrađuje veći broj ablacija.

Prve odobrene tehnologije za ablaciju FA bili su irigirani RF kateteri i krioablaćijski balonkateteri. Randomiziranim istraživanjima uspoređivala se učinkovitost ablacije i terapije antiaritmikima kod liječenja bolesnika s paroksizmalnom FA koji su u prošlosti neuspješno farmakološki liječeni. Istraživanjima je dokazana veća uspješnost kontrole ritma kateterskom ablacijom u usporedbi s terapijom antiaritmikima. Kateterskom ablacijom je uspješnost bila 66% za RF i 70% za krioablaćiju u usporedbi s 16% tj. 7% s terapijom antiaritmikima. (54, 68)

CABANA je randomizirano multicentrično kliničko istraživanje čiji je cilj bio usporediti učestalost kardiovaskularnih incidenata i smrtnosti između bolesnika liječenih kateterskom ablacijom FA i onih liječenih antiaritmikima. Ispitana skupina uključivala je 2204 bolesnika

starijih od 65 godina i mlađih od 65 ali s povišenim kardiovaskularnim rizikom, koji boluju od paroksizmalne, perzistentne ili dugotrajne perzistentne FA, a kandidati su za katetersku ablaciju te se lijeće s barem dva antiaritmika. Smrtnost nakon 5 godina u abliranih bolesnika je bila 5.2% dok je u skupini liječenoj antiaritmikima bila 6.1%. Životno ugrožavajući kardiovaskularni incident je unutar 5 godina bio prisutan u 0.3% ablirane skupine u usporedbi s 0.6% u skupini liječenoj antiaritmikima. Smrt ili hospitalizacija radi bolesti kardiovaskularnog sustava je u abliranoj skupini bila 41.2%, a u onoj liječenoj antiaritmikima 74.9%. Istraživanje je također pratilo broj ponovnih pojava FA nakon uspostave sinus ritma unutar 4 godine gdje rezultati upućuju na značajno bolji terapijski učinak kateterske ablacije usporedno s farmakoterapijom. Rezultati ovog istraživanja ukazuju na superiornost kateterske ablacije FA u usporedbi s klasičnim farmakološkim pristupom bolesniku u smanjivanju smrtnosti i održavanju sinus ritma. (69)

FIRE AND ICE Trial je randomizirano multicentrično istraživanje provedeno s ciljem usporedbe RF i krioablačijske izolacije plućnih vena za liječenje FA atrijske u bolesnika s refraktornom paroksizmalnom FA. Recidiv FA nakon 12 mjeseci od ablacije je u RF skupini bio 35.9% u usporedbi s krioablačijskom skupinom gdje je bio 34.6%. Krioablacija se pokazala nešto sigurnijom uz prosječno manje akutnih komplikacija, kraće vrijeme operacije uz duže vrijeme fluoroskopije. Krioablačijski zahvati su također zahtijevali manje reablacija od RF postupaka uz rjeđe rehospitalizacije te su bolesnici rjeđe zahtijevali kardioverziju. Bitno je napomenuti kako su se u ovom istraživanju za RF ablaciju korišteni kateteri bez senzora za kontaktnu silu. (70)

U jednom istraživanju uspoređena je učinkovitost i sigurnost izolacije PV-a CLOSE protokolom u usporedbi s konvencionalnom CF vođenom izolacijom (CONV-CF). CLOSE protokol je nova

strategija CF vođene RF ablacije sa optimiziranim lezijama. Dobiveni rezultati za slobodu od FA/atrijske tahikardije/undulacije atriya nakon godine dana u CLOSE skupini iznosili su 94% u usporedbi s 80% u CONV-CF skupini. Vrijeme trajanja zahvata u CLOSE skupini je bilo kraće od CONV-CF skupine (149 \pm 33 min vs. 192 \pm 42 min). U CLOSE skupini nije uočeno komplikacija, a u CONV-CF skupini je zabilježena jedna tamponada uzrokovana transseptalnom punkcijom. (71)

Brojna su se istraživanja provela kako bi se ustanovila uloga kateterske ablacije FA u bolesnika koji boluju od zatajivanja srca. Metaanalizom tih istraživanja u koju je uključeno 224 bolesnika EF se u prosjeku povećala za 8.5% više u usporedbi s farmakoterapijskim pristupom te je kvaliteta života značajno porasla. (72)

5. Zaključak

Liječenju FA se može pristupiti na različite načine. FA se može liječiti farmakološki, jednom od metoda kateterske ablacije, kirurškom ablacijom i kombinacijom navedenih. Jedan od razloga koji može objasniti tu složenost i razlike u pristupu su individualne razlike među bolesnicima. Razlike u atrijskom supstratu u vidu različitih elektroanatomskih i morfoloških značajki moraju biti uzete u razmatranje pri biranju prikladne metode liječenja. Dob, komorbiditeti te želje bolesnika također igraju veliku ulogu u izboru terapije. U posljednje se vrijeme FA pristupa “agresivnije” te se farmakoterapija napušta kao prvi izbor liječenja i umjesto nje se primjenjuje kateterska ablacija. Postoje više različitih metoda kateterske ablacije s obzirom na vrstu korištene energije i na ablacijsku strategiju. Najčešće korištene metode su ablacija RF energijom i u nešto novije vrijeme ablacija krio balonom, a najčešće primjenjivana strategija je izolacija plućnih vena. Razvoj novih tehnologija navigacije srčanim komorama omogućuje operaterima sve veću slobodu i sigurnost u radu stoga nije iznenađujuće da se uspješnost kateterskih ablacija sve više povećava.

Elektrofiziologija je jedna od najmlađih grana moderne kardiologije, te jedna od onih s najeksplozivnijim rastom u vidu tehnološkog napretka i novih metoda. Uzevši u obzir napredak postignut u posljednjih 20 godina, za očekivati je da će buduće tehnologije omogućiti veću uspješnost zahvata i sve bolje razumijevanje patofizioloških mehanizama aritmija.

Sažetak

FA je vrlo česta supraventrikularna aritmija koja može ugroziti bolesnike te im sniziti kvalitetu života. Mehanizam nastanke same FA nije u potpunosti razjašnjen. Smatra se da je način razvoja i održavanja aritmije multifaktorijalan. Liječiti se može farmakološki antiaritmicima, kateterskom ablacijom i kirurškim putem. Kateterska ablacija je intrakardijalni zahvat kojim se kateterima ulazi do srca kako bi se abkirale određene strukture. Najčešća metoda kateterske ablacije je ablacija RF energijom. Ablacija se može raditi fokalno, na dokazanim fokusima izbijanja impulsa, može se raditi izolacija plućnih vena, ablacija koronarnog sinusa i druge ablacije aritmogenih struktura unutar srca. Novija metoda koja se sve više koristi za izolaciju plućnih vena je krioablacija u kojoj se kateterom s balonom zaleđuju izlazišta PV-a. Za uspješnu ablaciju ključnu ulogu imaju sustavi navigacije i vizualizacije srca. Ti sustavi uključuju EAM, ICE, fluoroskopiju i CT i MR rotacijsku angiografiju. Prije, tijekom i nakon kateterske ablacije svakako je vrlo bitno provesti primjerenu antikoagulacijsku terapiju kako bi se smanjio rizik za nastankom tromboembolijskih incidenata. Komplikacije zahvata su relativno rijetke te se nastoji pravilnim monitoriranjem bolesnika i sve boljim operacijskim tehnologijama još više suzbiti njihova pojavnost. Osim kateterske ablacije postoje i metode kirurške ablacije. Metode kirurške ablacije se u novije vrijeme kombiniraju s metodama kateterske ablacije u takozvanim hibridnim operacijama.

Ključne riječi: fibrilacija atriya, kateterska ablacija, radiofrekventna ablacija, krioablacija,

Summary

Atrial fibrillation is a very common arrhythmia which can severely affect quality of life and life expectancy. The mechanism of AF is not known and is most likely multifactorial in nature. Treatment of AF includes pharmacologic treatment with antiarrhythmics, catheter ablation and surgical ablation. Catheter ablation implies an intracardial operation in which catheters are inserted into the heart to ablate certain arrhythmogenic structures. The most common mode of ablating is by using radio frequency energy. Ablation can be performed focally to ablate certain focuses of arrhythmogenic activity, by isolating the pulmonary veins, the coronary sinus and by ablating other arrhythmogenic structures. Cryoablation with a cryoballoon catheter is a method that is starting to become more popular for pulmonary vein isolation. Electroanatomic mapping systems, intracardiac echocardiography, fluoroscopy and MR and CT rotational angiography is used to achieve the best possible ablation results with the least number of adverse effects. Anticoagulation is given before, during and after catheter ablation as prophylaxis against thromboembolic events. Complications are relatively rare. Proper patient monitoring and better and safer technologies are making them even rarer. Another method of ablating AF patients is surgically. Hybrid ablation methods are a novel way of combining both surgical and catheter ablation to achieve the best possible result.

Keywords: atrial fibrillation, catheter ablation, radiofrequency ablation, cryoablation

Literatura

1. Calkins H, Hindricks G, Cappato R, Kim YH, Saad EB, Aguinaga L, et al. 2017 HRS/EHRA/ECAS/APHRS/SOLAECE expert consensus statement on catheter and surgical ablation of atrial fibrillation. *Heart Rhythm*. 2017; 14(10): 275-444.
2. Jacobs AK, Anderson JL, Halperin JL. The evolution and future of ACC/AHA clinical practice guidelines: a 30-year journey: a report of the American College of Cardiology/American Heart Association Task Force on Practice Guidelines. *J Am Coll Cardiol*. 2014; 64(13):1 373–1384.
3. Lip, G, Fauchier, L, Freedman, S, Van Gelder, I, Natale, A., Gianni, C, et al. Atrial fibrillation. *Nat. Rev. Dis. Primers*; 2016; 2(1).
4. Gutierrez C, Blanchard DG. Diagnosis and Treatment of Atrial Fibrillation. *Am Fam Physician*. 2016; 94(6): 42-52.
5. Haissaguerre M, Jais P, Shah DC, Takahashi A, Hocini M, Quiniou G, et al. Spontaneous initiation of atrial fibrillation by ectopic beats originating in the pulmonary veins. *N Engl J Med*. 1998; 339: 659-666.
6. Farre J, Wellens HJ, Philippe Coumel. A founding father of modern arrhythmology. *Europace*. 2004; 6: 464-465.
7. Chimenti C, Russo MA, Carpi A, Frustaci A, Histological substrate of human atrial fibrillation. *Biomed. Pharmacother*. 2010; 64(3): 177-183
8. Kato R, Lickfett L, Meininger G, Dickfeld T, Wu R, Juang G, et al. Pulmonary vein anatomy in patients undergoing catheter ablation of atrial fibrillation: lessons learned by use of magnetic resonance imaging. *Circulation* 2003; 107(15): 2004–2010.

9. Ho SY, Sanchez-Quintana D, Cabrera JA, Anderson RH. Anatomy of the LA: implications for radiofrequency ablation of atrial fibrillation. *J Cardiovasc Electrophysiol.* 1999; 10(11): 1525–1533.
10. Weiss C, Gocht A, Willems S, Hoffmann M, Risius T, Meinertz T. Impact of the distribution and structure of myocardium in the pulmonary veins for radiofrequency ablation of atrial fibrillation. *Pacing Clin Electrophysiol.* 2002; 25(9): 1352–1356.
11. Perez-Lugones A, McMahon JT, Ratliff NB, Saliba WI, Schweikert RA, Marouche NF. Evidence of specialized conduction cells in human pulmonary veins of patients with atrial fibrillation. *J Cardiovasc Electrophysiol.* 2003; 14(8): 803–809.
12. Chen YC, Pan NH, Cheng CC, Higa S, Chen YJ, Chen SA. Heterogeneous expression of potassium currents and pacemaker currents potentially regulates arrhythmogenesis of pulmonary vein cardiomyocytes. *J Cardiovasc Electrophysiol.* 2009; 20(9): 1039–1045.
13. Weerasooriya R, Jais P, Scavee C, Macle L, Shah DC, Arentz T, et al. Dissociated pulmonary vein arrhythmia: incidence and characteristics. *J Cardiovasc Electrophysiol.* 2003; 14(11): 1173–1179.
14. Kim DT, Lai AC, Hwang C, Fan LT, Karagueuzian HS, Chen PS, et al. The ligament of Marshall: a structural analysis in human hearts with implications for atrial arrhythmias. *J Am Coll Cardiol.* 2000; 36(4): 1324–1327.
15. Kawashima T. The autonomic nervous system of the human heart with special reference to its origin, course, and peripheral distribution. *Anat Embryol (Berl).* 2005; 209(6): 425-438.
16. Aldhoon B, Melenovsky V, Peichl P, Kautzner J. New insights into mechanisms of atrial fibrillation. *Physiol Res.* 2010; 59: 1–12.

17. Anter E, McElderry TH, Li J, Tung P, Leshem E, Nakagawa H, et al. Evaluation of a novel high-resolution mapping technology for ablation of recurrent scar-related atrial tachycardias. *Heart Rhythm*. 2016; 13(10): 2048–2055.
18. Dong J, Calkins H, Solomov SB, Lai S, Dalal D, Brem E, et al. Integrated electroanatomic mapping with three-dimensional computed tomographic images for real-time guided ablations. *Circulation*. 2006; 113(2): 186–194.
19. Troianos CA, Hartman GS, Glas KE, Skubas NJ, Eberhardt RT, Walker JD, et al. Guidelines for performing ultrasound guided vascular cannulation: recommendations of the American Society of Echocardiography and the Society of Cardiovascular Anesthesiologists. *J Am Soc Echocardiogr*. 2011; 24(12): 1291–1318.
20. Saliba W, Thomas J. Intracardiac echocardiography during catheter ablation of atrial fibrillation. *Europace*. 2008; 10(3): 42–47.
21. Hakalahti A, Biancari F, Nielsen JC, Raatikainen MJP. Radiofrequency ablation vs antiarrhythmic drug therapy as first line treatment of symptomatic atrial fibrillation: systematic review and meta-analysis. *Europace*. 2015; 17(3): 370–378.
22. Marrouche NF, Brachmann J, Andresen D, Siebels J, Boersma L, Jordaens L, et al. Catheter ablation for atrial fibrillation with heart failure. *N Engl J Med*. 2018; 378: 417-427
23. Haines DE. The biophysics and pathophysiology of lesion formation during radiofrequency catheter ablation. In: Zipes D JJ, ed. *Cardiac Electrophysiology: From Cell to Bedside*, 4th ed. New York: WB Saunders; 2006. 1018–1027.

24. Luo J, Guo F, Zhu H, Su H, Wu Y, Zhu J, et al. Electro-characteristics of myocardial pouches and reduction of the frequency of steam pops during radiofrequency ablation. *Front Physiol.* 2022; 13.
25. Kuck KH, Reddy VY, Schmidt B, Natale A, Neuzil P, Saoudi N, et al. A novel radiofrequency ablation catheter using contact force sensing: Toccata study. *Heart Rhythm.* 2012; 9(1): 18–23.
26. Nakagawa H, Kautzner J, Natale A, Piechl P, Cihak R, Wichterle D, et al. Locations of high contact force during left atrial mapping in atrial fibrillation patients: electrogram amplitude and impedance are poor predictors of electrode-tissue contact force for ablation of atrial fibrillation. *Circ Arrhythm Electrophysiol.* 2013; 6(4): 746–753.
27. Macle L, Khairy P, Weerasooriya R, Novak P, Verma A, Willems S, et al. Adenosine-guided pulmonary vein isolation for the treatment of paroxysmal atrial fibrillation: an international, multicentre, randomised superiority trial. *Lancet.* 2015; 386(9994): 672–679.
28. Steven D, Reddy VY, Inada K, Roberts-Thomson KC, Seiler J, Stevenson WG, et al. Loss of pace capture on the ablation line: a new marker for complete radiofrequency lesions to achieve pulmonary vein isolation. *Heart Rhythm.* 2010; 7(3): 323–330.
29. Chen SA, Tai CT. Catheter ablation of atrial fibrillation originating from the non-pulmonary vein foci. *J Cardiovasc Electrophysiol.* 2005; 16(2): 229–232.
30. Lee SH, Tai CT, Hsieh MH, Tsao HM, Lin YJ, Chang SL, et al. Predictors of non-pulmonary vein ectopic beats initiating paroxysmal atrial fibrillation: implication for catheter ablation. *J Am Coll Cardiol.* 2005; 46(6): 1054–1059.

31. Andrade JG, Khairy P, Guerra PG. Efficacy and safety of cryoballoon ablation for atrial fibrillation: a systematic review of published studies. *Heart Rhythm*. 2011; 8(9): 1444-1451
32. Di Giovanni G, Wauters K, Chierchia GB, Sieira J, Levinstein M, Conte G, et al. One-year follow-up after single procedure cryoballoon ablation: a comparison between the first and second generation balloon. *J. Cardiovasc. Electrophysiol*. 2014; 25: 834–839.
33. Heeger CH, Wissner E, Mathew S. Short tip-big difference? First-in-man experience and procedural efficacy of pulmonary vein isolation using the third-generation cryoballoon. *Clin Res Cardiol*. 2015; 105(6): 482–488
34. Su W, Kowal R, Kowalski M, Metzner A, Svinarich JT, Wheelan K, et al. Best practice guide for cryoballoon ablation in atrial fibrillation: The compilation experience of more than 3000 procedures. *Heart Rhythm*. 2015; 12: 1658–1666.
35. Kurose J, Kiuchi K, Fukuzawa K, Mori S, Ichibori H, Konishi H, et al. The lesion characteristics assessed by LGE-MRI after the cryoballoon ablation and conventional radiofrequency ablation. *J Arrhythmia*. 2018; 34(2): 158-166
36. Bordignon S, Chun KRJ, Gunawardene M, Schulte-Hahn B, Nowak Bernd, Fuernkranz A, et al. Endoscopic ablation systems. *Expert Rev. Med. Devices*. 2013; 10(2): 177-183
37. Turagam MK, Petru J, Neuzil P, Kakita K, Kralovec S, Harari D, et al. Automated noncontact ultrasound imaging and ablation system for the treatment of atrial fibrillation. *Circ Arrhythm Electrophysiol*. 2020; 13(3)
38. Bradley CJ, Haines DE. Pulse field ablation for pulmonary vein isolation in the treatment of atrial fibrillation. *J Cardiovasc Electrophysiol*. 2020; 31(8): 2136-2147

39. Maleki K, Mohammadi R, Hart D, Cotiga D, Farhat N, Steinberg JS. Intracardiac ultrasound detection of thrombus on transeptal sheath: incidence, treatment, and prevention. *J Cardiovasc Electrophysiol*. 2005; 16(6): 561–565.
40. Scherr D, Dalal D, Chilukuri K, Dong J, Spragg D, Henrikson CA, et al. Incidence and predictors of left atrial thrombus prior to catheter ablation of atrial fibrillation. *J Cardiovasc Electrophysiol* 2009; 20(4): 379–384.
41. Cardoso R, Knijnik L, Bhonsale A, Miller J, Nasi G, Rivera M, et al. An updated meta-analysis of novel oral anticoagulants versus vitamin K antagonists for uninterrupted anticoagulation in atrial fibrillation catheter ablation. *Heart Rhythm*. 2018; 15(1):107-115
42. Deshmukh A, Patel NJ, Pant S, Shah N, Chothani A, Mehta K, et al. In-hospital complications associated with catheter ablation of atrial fibrillation in the United States between 2000 and 2010: analysis of 93 801 procedures. *Circulation*. 2013; 128(19): 2104–2112.
43. Callahan JA, Seward JB, Tajik AJ. Cardiac tamponade: pericardiocentesis directed by two-dimensional echocardiography. *Mayo clinic Proceedings*. 1985; 60(5): 344-347
44. Cappato R, Calkins H, Chen SA, Davies W, Iesaka Y, Kalman J, et al. Delayed cardiac tamponade after radiofrequency catheter ablation of atrial fibrillation: a worldwide report. *J Am Coll Cardiol*. 2011; 58(25): 2696–2697.
45. Robbins IM, Colvin EV, Doyle TP, Kemp WE, Loyd JE, McMahon WS, et al. Pulmonary vein stenosis after catheter ablation of atrial fibrillation. *Circulation*. 1998; 98(17): 1769–1775.

46. Ernst S, Ouyang F, Goya M, Löber F, Schneider C, Hoffmann-Riem M, et al. Total pulmonary vein occlusion as a consequence of catheter ablation for atrial fibrillation mimicking primary lung disease. *J Cardiovasc Electrophysiol*. 2003; 14(4): 366–370.
47. Mansour M, Holmvang G, Sosnovik D, Migrino R, Abbara S, Ruskin J, et al. Assessment of pulmonary vein anatomic variability by magnetic resonance imaging: implications for catheter ablation techniques for atrial fibrillation. *J Cardiovasc Electrophysiol*. 2004; 15(4): 387–393.
48. Arentz T, Jander N, Rosenthal J, Blum T, Furmaier R, Görnandt L, et al. Incidence of pulmonary vein stenosis 2 years after radiofrequency catheter ablation of refractory atrial fibrillation. *Eur Heart J*. 2003; 24(10): 963–969.
49. Proietti R, Santangeli P, Di Biase L, Joza Jacqueline, Bernier ML, Wang Y, et al. Comparative effectiveness of wide antral versus ostial pulmonary vein isolation. *Circ Arrhythm Electrophysiol*. 2014; 7(1): 39-45
50. Saad EB, Marrouche NF, Saad CP, Ha E, Bash D, White RD, et al. Pulmonary vein stenosis after catheter ablation of atrial fibrillation: emergence of a new clinical syndrome. *Ann Intern Med*. 2003; 138(8): 634–638.
51. Holmes DR Jr, Monahan KH, Packer D. Pulmonary vein stenosis complicating ablation for atrial fibrillation: clinical spectrum and interventional considerations. *JACC Cardiovasc Interv*. 2009; 2(4): 267–276.
52. Singh SM, d'Avila A, Singh SK, Stelzer P, Saad EB, Skanes A, et al. Clinical outcomes after repair of left atrial esophageal fistulas occurring after atrial fibrillation ablation procedures. *Heart Rhythm*. 2013; 10(11): 1591–1597.

53. Singh SM, d'Avila A, Doshi SK, Brugge WR, Bedford RA, Mela T, et al. Esophageal injury and temperature monitoring during atrial fibrillation ablation. *Circ Arrhythm Electrophysiol.* 2008; 1(3): 162–168.
54. Packer DL, Kowal RC, Wheelan KR, Irwin JM, Champagne J, Guerra PG, et al. Cryoballoon ablation of pulmonary veins for paroxysmal atrial fibrillation: first results of the North American Arctic Front (STOP AF) pivotal trial. *J Am Coll Cardiol.* 2013;61(16):1713–1723.
55. Yong Ji S, Dewire J, Barcelon B, Philips B, Catanzaro J, Nazarin S, et al. Phrenic nerve injury: An underrecognized and potentially preventable complication of pulmonary vein isolation using a wide-area circumferential ablation approach. *J Cardiovasc Electrophysiol.* 2013; 24(10): 1086–1091.
56. Franceschi F, Dubuc M, Guerra PG, Khairy P. Phrenic nerve monitoring with diaphragmatic electromyography during cryoballoon ablation for atrial fibrillation: the first human application. *Heart Rhythm.* 2011; 8(7): 1068–1071.
57. Klemm HU, Ventura R, Rostock T, Brandstrup B, Risius T, Meinertz T, et al. Correlation of symptoms to ECG diagnosis following atrial fibrillation ablation. *J Cardiovasc Electrophysiol.* 2006; 17(2): 146–150.
58. Tarakji KG, Wazni OM, Callahan T, Kanj M, Hakim AH, Wolski K, et al. Using a novel wireless system for monitoring patients after the atrial fibrillation ablation procedure: the iTransmit study. *Heart Rhythm* 2015; 12(3): 554–559.
59. Seshadri DR, Bittel B, Browsky D, Houghtaling P, Drummond CK, Desai MY, et al. Accuracy of apple watch for detection of atrial fibrillation. *Circulation.* 2020; 141(8):702-703

60. Arya A, Hindricks G, Sommer P, Huo Y, Bollmann A, Gaspar T, et al. Long-term results and the predictors of outcome of catheter ablation of atrial fibrillation using steerable sheath catheter navigation after single procedure in 674 patients. *Europace*. 2010; 12(2): 173–180.
61. Lodzinski P, Kiliszek M, Kozluk E, Piatowska A, Balsam P, Kochanowski J, et al. Does a blanking period after pulmonary vein isolation impact long-term results? Results after 55 months of follow-up. *Cardiol J*. 2014; 21(4): 384–391.
62. Schaff, HV, Dearani, JA, Daly, RC, Orszulak, TA, Danielson GK. Cox-maze procedure for atrial fibrillation: Mayo Clinic experience. *Semin Thorac Cardiovasc Surg*. 2000; 12: 30–37.
63. Khargi, K, Hutten BA, Lemk, B, Deneke T. Surgical treatment of atrial fibrillation; a systematic review. *Eur J Cardiothorac Surg*. 2005; 27: 258–265.
64. Damiano RJ jr, Bailey M. The Cox-Maze IV procedure for lone atrial fibrillation. *Multimed Man Cardiothorac Surg*. 2007; 723
65. Robertson JO, Saint LL, Leidenfrost JE, Damiano RJ jr. Illustrated techniques for performing the Cox-Maze IV procedure through a right mini-thoracotomy. *Ann Cardiothorac Surg*. 2014; 3(1): 105-116
66. Edgerton JR, Jackman WM, Mack MJ. A new epicardial lesion set for minimal access left atrial Maze: The Dallas Lesion Set. *Ann Thorac Surg*. 2009; 88(5): 1655-1657
67. Blackshear JL, Odell JA. Appendage obliteration to reduce stroke in cardiac surgical patients with atrial fibrillation. *Ann Thorac Surg*. 1996; 61(2): 755–759.
68. Wilber DJ, Pappone C, Neuzil P, Paola AD, Marchlinski F, Natale A, et al. Comparison of antiarrhythmic drug therapy and radiofrequency catheter ablation in patients with

- paroxysmal atrial fibrillation: a randomized controlled trial. *JAMA*. 2010; 303(4): 333–340.
69. Packer DL, Mark DB, Robb RA, Monahan KH, Bahnson TD, Poole JE, et al. Effect of catheter ablation vs antiarrhythmic drug therapy on mortality, stroke, bleeding, and cardiac arrest among patients with atrial fibrillation: The CABANA randomized clinical trial. *JAMA*. 2019; 32(13): 1261-1274
70. Kuck KH, Brugada J, Furnkranz A, Metzner A, Ouyang F, Chun J, et al. Cryoballoon or radiofrequency ablation for paroxysmal atrial fibrillation. *N Engl J Med*. 2016; 374: 2235-2245
71. Philips T, Taghji P, Haddad ME, Wolf M, Knecht S, Vandekerckhove Y, et al. Improving procedural and one-year outcome after contact force-guided pulmonary vein isolation: the role of interlesion distance, ablation index, and contact force variability in the “close”-protocol. *Europace*. 2018; 20(3): 419-427.
72. Al Halabi S, Qintar M, Husein A, Alraies MC, Jones DG, Wong T, et al. Catheter ablation for atrial fibrillation in heart failure patients: a meta-analysis of randomized controlled trials. *JACC Clin Electrophysiol*. 2015; 1(3): 200–209.

Životopis

Ivan Radaković rođen je 21. listopada 1997. godine u Rijeci. Školovanje započinje u Osnovnoj školi „Poreč“ 2004. godine koju pohađa do 2012. godine kada upisuje Gimnaziju i strukovnu školu Jurja Dobrile u Pazinu. Istu završava 2016. godine. Akademske godine 2016./2017. na temelju rezultata državne mature upisuje Medicinski fakultet Sveučilišta u Rijeci kao redovan student integriranog preddiplomskog i diplomskog studija Medicine. Od 2020. do 2022. obavlja funkciju demonstratora na Katedri za internu medicinu na kolegiju Klinička propedeutika. Aktivno sudjeluje na Kongresu hitne medicine i Kongresu debljine. Fakultetske obveze na studiju izvršava u roku. Aktivno se služi naprednim engleskim i talijanskim jezikom.