

Distribucija deformiteta čeljusti na Klinici za maksilofacijalnu kirurgiju u Rijeci

Umek, Matija

Master's thesis / Diplomski rad

2022

Degree Grantor / Ustanova koja je dodijelila akademski / stručni stupanj: **University of Rijeka, Faculty of Medicine / Sveučilište u Rijeci, Medicinski fakultet**

Permanent link / Trajna poveznica: <https://um.nsk.hr/um:nbn:hr:184:016749>

Rights / Prava: [In copyright](#)/[Zaštićeno autorskim pravom.](#)

Download date / Datum preuzimanja: **2025-02-22**



Repository / Repozitorij:

[Repository of the University of Rijeka, Faculty of Medicine - FMRI Repository](#)



SVEUČILIŠTE U RIJECI

MEDICINSKI FAKULTET

INTEGRIRANI PREDDIPLOMSKI I DIPLOMSKI

SVEUČILIŠNI STUDIJ MEDICINE

Matija Umek

DISTRIBUCIJA DEFORMITETA ČELJUSTI NA KLINICI ZA MAKSILOFACIJALNU

KIRURGIJU U RIJECI

Diplomski rad

Rijeka 2022.

SVEUČILIŠTE U RIJECI
MEDICINSKI FAKULTET
INTEGRIRANI PREDDIPLOMSKI I DIPLOMSKI
SVEUČILIŠNI STUDIJ MEDICINE

Matija Umek

DISTRIBUCIJA DEFORMITETA ČELJUSTI NA KLINICI ZA MAKSILOFACIJALNU
KIRURGIJU U RIJECI

Diplomski rad

Rijeka 2022.

Mentor rada: izv. prof. dr. sc. Robert Cerović, dr. med. / dr. med. dent.

Diplomski rad ocijenjen je dana _____ u/na _____

_____, pred povjerenstvom u sastavu:

1. izv. prof. dr. sc. Margita Belušić-Gobić (predsjednik Povjerenstva), dr. med.
2. dr. sc. Barbara Mady Maričić, dr. med. dent.
3. doc. prim. dr. sc. Dean Giroto, dr. med.

Rad sadrži 31 stranica, 29 literaturnih navoda te 7 slika od kojih je 6 grafikona i 1 tablica.

POSVETA I ZAHVALA

Zahvaljujem mentoru prof. dr. sc. Robertu Ceroviću na pomoći prilikom pisanja ovoga rada te na tome što mi je pokazao što znači biti posvećen svom poslu i raditi ga s bezuvjetnom ljubavlju. Hvala također profesoru što mi je približio rad i djelovanje maksilofacijalne kirurgije koja je ostavila veliki utisak na mene te zauzima posebno mjesto u mom srcu.

Želim zahvaliti svojoj obitelji koja je uvijek bila tu uz mene tijekom mog školovanja te bila ponosna na svaki moj uspjeh. Posebno hvala mami i tati koji su uvijek bili moja podrška te svojom ljubavlju i radom pokazali da je sve moguće.

Hvala svim prijateljima koji su se našli na mome putu i koji su ostali i dalje da upotpunjuju moje putovanje u životu.

Za kraj htio bih zahvaliti svojoj djevojci koja je bila moja najveća motivacija te splotom okolnosti zaslužna za odabir teme ovog diplomskog rada.

POPIS SKRAĆENICA

BSSO	obostrana sagitalna osteotomija (engl. bilateral sagittal split osteotomy)
LFO I	osteotomija maksile na razini Le Fort I (engl. Le Fort I osteotomy)
BMO	bimaksilarna osteotomija (engl. bimaxillary osteotomy)
MSCT	višeslojna kompjutorizirana tomografija (engl. multi slice computed tomography)

Sadržaj rada

1. Uvod	1
1.1 Definicija i podjela deformiteta čeljusti	1
1.2 Etiologija deformiteta čeljusti	4
1.3 Okluzija	4
1.4 Klinička slika	6
1.5 Dijagnostika	7
1.6 Liječenje	8
1.6.1 Ciljevi liječenja	9
1.6.2 Faze liječenja	9
1.6.2.1 Faza ortodonske pripreme i kirurškog planiranja	10
1.6.2.2 Faza kirurškog liječenja	10
1.6.2.3 Faza završne ortodonske terapije	12
2. Svrha rada	13
3. Ispitanici i postupci	14
4. Rezultati	15
4.1 Karakteristike ispitanika	15
4.2 Distribucija deformiteta čeljusti	17
4.3 Distribucija pojedinih deformiteta čeljusti	19
4.4 Učestalost pojedinih operativnih zahvata	20
4.5 Broj pacijenata po godinama operacijskog zahvata	21
5. Rasprava	22
6. Zaključci	25
7. Sažetak	26
8. Summary	27
9. Literatura	28
10. ŽIVOTOPIS	31

1.Uvod

1.1 Definicija i podjela deformiteta čeljust

Deformitet čeljusti možemo definirati kao anatomsku promjenu oblika gornje i donje čeljusti. Karakterizira ga poremećen odnos zubnih lukova i zuba te promjena profila lica koji može biti izraženije konveksan ili konkavan.(1) Deformitet može zahvaćati samo jednu čeljust ili obje čeljusti (skeletna komponenta). Također deformitet može zahvaćati i zube i alveolarni nastavak (dentoalveolarna komponenta), a nije ni rijetkost da su udružena skeletna i dentoalveolarna komponenta. (2) Donja čeljusti se sastoji od jedne kosti, mandibule, dok se gornja čeljust sastoji od četiriju kostiju, dvije maksilarne i dvije palatinalne kosti.(3) U kliničkoj praksi gornja čeljust naziva se maksila. (1) Skeletne deformitete donje čeljusti možemo podijeliti na mandibularni prognatizam, mandibularni mikrognatizam, mandibularni retrognatizam te mandibularni laterognatizam. (1,2) Također ovdje možemo svrstati i izolirane deformitete brade, makrogeniju i mikrogeniju.(1)

Skeletni deformiteti gornje čeljusti su maksilarni prognatizam i maksilarni mikrognatizam.(2)

Mandibularni prognatizam ili prognenija je najčešći deformitet čeljusti sa prevalencijom od 1-15% ovisno o rasi.(1) Karakterizira ga neproporcionalno velika donja čeljust praćena proširenim i pomaknutim donjim zubnim lukom prema naprijed. Kod ovog deformiteta nalazimo klasu III okluzije po Angleu (meziookluzija) te zbog neadekvatnog zagrizu zubi to pokušavaju kompenzirati pomakom donjih zuba prema natrag i unutra, a

gornji zubi prema naprijed i van. (1) Osobe zbog prominentne brade imaju izraženu disproporciju između srednje i donje trećine lica.(4) Izgled lica je konkavan sa napućenom i povećanom donjom usnom, a često nalazimo i povećan jezik (makroglosija). (1,4) Osim estetskog poremećaja, deformitet utječe na govor, žvakanje te raniji gubitak zuba zbog oštećenja parodonta.(5)

Mandibularni mikrognatizam (hipoplazija donje čeljusti, opistogenija, mikrognatija) je deformitet u kojem nalazimo manju donju čeljust u odnosu na gornju.(1) Kod ovog deformiteta nalazimo klasu II zagriža po Angleu (distookluzija), a prednji donji zubi nastoje kompenzirati okluziju tako da naginju prema naprijed (labijalno).(6) Kod izgleda lica je karakteristična retruzija i skraćenje njene donje trećine te nedostaje karakteristična izbočenost brade.(1) Gornja usna je izbočena i kraća, dok je donja usna povećana i evertirana u kontaktu s gornjim sjekutićima. (1,2)

Mandibularni retrognatizam je blaži oblik mandibularnog mikrognatizma u kojemu je mandibula normalno razvijena, ali je retroponirana. Ovdje također nalazimo klasu II okluzije po Angleu (distookluzija).(6)

Mandibularni laterognatizam je deformitet u kojemu nalazimo asimetriju jedne strane mandibule.(1) Posljedica je neravnomjernog rasta dviju polovica mandibule. (2) Brada je potisnuta u stranu, a okluzalne ravnine su nakošene. Ovdje možemo naći otvoren ili križni zagriz. (1,6)

Makrogenija se može javiti kao izolirani deformitet brade ili u sklopu mandibularnog prognatizma. Kod makrogenije nalazimo jako izraženu i povećanu bradu, dok je okluzija normalna. Brada može biti uvećana prema naprijed, prema dolje ili kombinacija tog dvoje.(1,2)

Mikrogenija se također može javiti kao izolirani deformitet ili u sklopu mandibularnog mikrognatizma. Brada je slabije izražena i malena, dok je okluzija normalna.

Maksilarni prognatizam je deformitet u kojem nalazimo pretjeran rast gornje čeljusti u antero-posteriornom smjeru. (1) Najrjeđi je deformitet čeljusti te se češće pojavljuje u kombinaciji sa mandibularnim mikrognatizmom kao kompenzacijski odgovor.(1,2)

Srednje lice je obično protrudirano velikim nosom i često izraženom grbom dorzuma.

Gornja usna je kratka te ne pokriva dio gingive, a nepce je često visoko postavljeno, tzv. gotsko nepce, poput stropa gotske katedrale. (1)

Ako je vertikalni rast kosti izraženiji od horizontalnog, tada se radi o sindromu dugog lica. Često je prisutna labijalna inkompetencija koja je naročito izrazita pri pomicanju usne gdje je vidljiva ginigiva (gummy smile). Zagriz je u većine bolesnika otvoren ili duboki, dok u nekih pacijenata može biti normalan.(1,2,)

Maksilarni mikrognatizam je deformitet u kojem nalazimo hipoplaziju gornje čeljusti.

Deficit je često prisutan i u horizontalnom i u vertikalnom smjeru. Često može biti udružen sa mandibularnim prognatizmom, ali i izolirani pa se može zamjeniti sa progenijom. (1)

1.2 Etiologija deformiteta čeljusti

Deformitete čeljusti s obzirom na uzroke možemo podijeliti u prirodene, razvojne i stečene. Prirodni deformiteti nastaju kao posljedica poremećenog intrauterinog razvoja zbog okolišnog ili genskog utjecaja. Najčešće su prisutni u sklopu sindroma ili sekvencija te se očituju odmah prilikom rođenja. Razvojni deformiteti nastaju kao posljedica poremećaja u fazi rasta i razvoja kosti s obzirom na genetsku uvjetovanost, ali zbog mikrotraume ili infekcije u području centara rasta u fazi orofacijalnog razvoja. Očituju se kasnije tijekom rasta djeteta. Uzrok stečenih deformiteta može biti traumatski zbog gubitka ili izobličenja tkiva, postinfekcijski kao posljedica upalnog djelovanja te postoperativni zbog odstranjenja tkiva najčešće u onkoloških pacijenata. (1,2)

1.3 Okluzija

Zagriz ili okluzija je međusobni dodir žvačnih ploha gornjeg i donjeg zubnog luka kada donja čeljust miruje.(1) To je osnovni funkcijski parametar kod procjene deformiteta čeljusti. (1,2) Edward Angle, otac moderne ortodoncije je 1887. godine prvi opisao normalan položaj okluzije u anteroposteriornom smjeru.(1) Kod normalnog zagriža gornji zubni luk je širi i duži u odnosu na donji zubni luk te bi gornji zubi trebali preklapati donje. (7) S obzirom na položaj dodirnih ploha prvih trajnih kutnjaka i očnjaka, podijelio je okluziju u tri klase. (1)

U normookluziji (neutrookluzija, okluzija klase I po Angleu) meziobukalna kvržica prvog gornjeg kutnjaka dodiruje meziobukalnu fisuru prvog donjeg kutnjaka, a gornji očnjak se nalazi između donjeg očnjaka i prvog pretkutnjaka.(1,8)

Malookluzija je naziv za okluziju u kojoj zubi nisu u normalnom položaju kao što je gore navedeno. (1)

Distookluzija (malokluzija klase II po Angleu) je naziv za okluziju u kojoj je meziobukalna kvržica prvog gornjeg kutnjaka ispred fisure prvog donjeg kutnjaka. (1,9)

U malokluziji klase II po Angleu, gornji prednji zubi mogu biti protrudirani pa govorimo o klasi II/1 ili mogu biti retrudirani što označavamo kao klasa II/2. (1)

Meziokluzija (malookluzija klase III po Angleu) je okluzija u kojoj se meziobukalna kvržica prvog gornjeg kutnjaka nalazi iza fisure prvog donjeg kutnjaka. (9)

S obzirom na vertikalnu komponentu zagriz može biti preklopni, obrnuti preklopni, duboki, pokrovni, bridni i otvoreni. (1) U normalnom preklopnom zagrizu gornji prednji zubi pokrivaju donje zube, a u obrnutom zagrizu donji zubi prekrivaju gornje zube.(1,9)

Ako je preklop veći od 3 mm tada govorimo o dubokom zagrizu. (1) Ako prednji gornji zubi dotiču gingivu donjih zuba, a donji zubi sluznicu nepca onda govorimo o

pokrovnom zagrizu.(1,8) Pri bridnoj okluziji incizalni rubovi gornjih sjekutića su u

dodiru sa incizalnim rubovima donjih sjekutića. (6) U otvorenom zagrizu

(apertognatizam, morsus apertus) nalazimo poremećaj vertikalnog odnosa gornje i donje

čeljusti bez međusobnog dodira zuba u liniji zagrizu.(1,9) Otvoreni zagriz može biti

otvoren sprijeda (interkanino) ili postranično.(1) Kod djece u mliječnoj denticiji, otvoreni

zagriz je najčešće uzrokovan navikom djeteta koja više nije primjerena za tu dob poput

sisanja palca ili dudice. (1) S obzirom na promjenu transverznog odnosa gornje i donje

čeljusti nalazimo križni zagriz (laterognatizam) pri kojem je zubni niz na jednoj strani pomaknut prema obrazu, a na drugoj strani prema jeziku.(9,10)

1.4 Klinička slika

Pacijenti sa deformitetom čeljusti imaju funkcionalne i estetske smetnje.(1) Klinička slika može varirati od slabije do jače izraženih simptoma, dok neki pacijenti nemaju nikakvih simptoma, već samo blago narušen estetski izgled.(1) Najčešće se pacijenti žale na estetski izgled i smetnje žvakanja krute hrane kod poremećene okluzije. (1,6) Također se žale na suhoću usta kod inkompetencije usana te smetnje disanja ako postoji sužena nosna šupljina.(1) Pacijenti kod klase II zagriža po Angleu mogu imati sleep apneju zbog suženog dišnog puta koji je posljedica smanjene ili povučene donje čeljusti.(1) Smanjen tonus mišića dišnih putova tijekom spavanja i gravitacijsko povlačenje u ležećem položaju dodatno smanjuju veličinu dišnog puta, ometajući protok zraka tijekom disanja, što može rezultirati hrkanjem. (1) Nepravilan položaj zubi može imati značajan utjecaj na održavanje higijene usne šupljine zbog čega zubi postaju podložniji nastanku karijesa i parodontne bolesti.(11) Neki pacijenti mogu razviti znakove temporomandibularne disfunkcije poput boli ili škljocanja u području temporomandibularnog zgloba.(1) Iz navedenoga vidimo da je fizički utjecaj kod deformiteta čeljusti važan, međutim psihosocijalni utjecaj značajno utječe na kvalitetu života pojedinca i njegovo dugogodišnje prilagođavanje. (1,2)

1.5 Dijagnostika

Dijagnostika deformiteta čeljusti započinje uzimanjem anamneze. Pacijenti navode tegobe koje smo prethodno opisali u kliničkoj slici. (1) Nakon toga slijedi fizikalni pregled gdje se inspekcijom određuju nepravilnosti i asimetrija lica, odnos između gornje i donje čeljusti, vrsta okluzije, zubalo te mogući kompenzacijski mehanizmi okolnih struktura. (1,2) Katkad nije uvijek jednostavno odrediti koji segment je promijenjen i u kojem stupnju. Ako se radi o jednostranom deformitetu tada to olakšava dijagnozu, međutim jednostrani deformitet utječe na kompenzacijsku prilagodbu zdrave strane, što treba uzeti u obzir. (1,12) Točno postavljena dijagnoza od velike je važnosti jer ona utječe na plan liječenja i uspjeh korektivnog zahvata. Stoga je primjena objektivnih metoda i postupaka u dijagnostici deformiteta od velike važnosti. (1) U dijagnostici se najčešće koristi analiza lica i okluzije na fotografijama i dentalnim modelima te kefalometrijska analiza. (1)

Kod dentalnog modela se na temelju otisaka zuba izrađuju gipsani modeli zubnih lukova te se na njima vrši mjerenje i analiza, gnatometrija. Model se učvrsti u gnatometar ili artikulatork koji simulira pokrete čeljusti. (1,2) Pomoću njega se mogu analizirati habitualni odnos zuba gornje i donje čeljusti te simulirati planirani odnos zuba nakon operacije. (1)

Kefalometrijska analiza temelji se na radiološkom prikazu gdje se mjere razmaci i odnosi pojedinih virtualnih pravaca, ravnina i kutova koje zatvaraju određeni referentne anatomske točke viscerokranija. (1,13) Izvodi se prenošenjem rendgenskih snimaka u analitički program. Kod ove metode možemo dobiti objektivne podatke od veličini i

položaju gornje i donje čeljusti, njihovom međusobnom odnosu te njihovom odnosu u viscerokraniju. (1)

Ortopantomogram je korisna radiološka metoda pomoću koje možemo dobiti prikaz zuba i njihov međusobni odnos te ustvrditi ako je potrebna ekstrakcija impaktiranih umnjaka koji bi mogli smetati u pomaku kosti. (1,14)

Kod složenijih deformiteta može se koristiti analiza MSCT snimki pomoću računalnih programa za dentofacijalne deformitete te analiza individualnih 3D printanih modela.

(1,15) Pomoću MSCT-a možemo dobiti podatke o poziciji mekih tkiva, debljini kosti te je moguće napraviti 3D rekonstrukciju snimaka koja omogućuje cjelovitu vizualizaciju koštanih struktura. Time je moguća kvalitetnija izrada analize pozicije referentnih točaka. (15,16)

Putem MSCT snimaka moguće je izraditi 3D modele kostiju lica 3D printanjem. (1) Ovi modeli su pogodni za simulaciju zahvata te se bolje može planirati nadoknada kostiju kod asimetričnih deformiteta. (1,16)

Nekada tek kombinacija više dijagnostičkih postupaka omogućuje postavljanje točne dijagnoze i odabir ispravnog liječenja. (1)

1.6 Liječenje

Za liječenje čeljusnih deformiteta je potrebna dobra suradnja maksilofacijalnog kirurga i ortodonta. (1) Prije početka liječenja potrebno je napraviti dobar plan koji će najpravičnije i najoptimalnije izliječiti određeni deformitet te osigurati najbolji mogući ishod s najmanjim mogućim rizikom. (17) Liječenje može biti ortodonsko, kirurško i ortodonsko-kirurško. Ortodonsko liječenje se provodi kod deformiteta kod kojih se zubi

mogu ispraviti bez kirurške intervencije. (1,2) Kirurško liječenje se primjenjuje kod deformiteta kod kojih nije zahvaćena okluzija. Najčešće se primjenjuje ortodonsko-kirurško liječenje.(2)

1.6.1 Ciljevi liječenja

Maksilofacijalni kirurg i ortodont zajedno postavljaju individualni terapijski cilj za svakog pacijenta. (1,6) Bitno je pacijenta upoznati s njegovim problemom i ciljevima liječenja, te koji se rezultati mogu postići od strane ortodonta, a koji od strane maksilofacijalnog kirurga.(1,2) Postizanje idealne funkcionalne okluzije je glavni cilj u liječenju deformiteta čeljusti. (17) Temelj funkcionalne okluzije je postavljanje gornje i donje čeljusti u najoptimalniji gnatološki odnos.(18) Uspostavljanjem normookluzije dolazi do posljedičnog poboljšanja estetike zbog novih odnosa između čeljusti. Osim estetike i normookluzije izrazito je bitna stabilnost zubi i čeljusti u novim odnosima. (17) Treba još nadodati da je završni cilj zadovoljstvo pacijenata nakon provedenog liječenja. (17,18)

1.6.2 Faze liječenja

Kombinacija kirurškog i ortodonskog liječenja je najbolji izbor u liječenju dentoskeletnih deformiteta. Pacijenti koji se podvrgavaju ortognatskoj kirurgiji polaze kroz tri faze liječenja: Faza ortodonske pripreme i kirurškog planiranja, faza kirurškog liječenja te faza završnog ortodonskog liječenja.(1,19)

1.6.2.1 Faza ortodontske pripreme i kirurškog planiranja

U fazi ortodontske pripreme i kirurškog planiranja potrebno je isplanirati kirurški zahvat te izvršiti ortodontsku pripremu. Prije postavljanja bravica na zube potrebno je izvaditi treće kutnjake, ukloniti moguće karijese, zbrinuti parodontna stanja te provesti endodontsku terapiju ako je to potrebno. (1,7) Nakon toga se postavljaju bravice čiji je zadatak dekompenzirati zube te stvoriti dva pravilna zubna luka, neovisna jedan o drugome. (18) Potrebno je naglasiti da će dekompenzacija dovesti do pogoršanja. Bravice imaju ulogu i u stabilizaciji zubi tijekom operacije i cijeljenja te nakon operacije za završno poravnanje zubi. (17) Ova faza ortodontske pripreme prosječno traje od 6 do 18 mjeseci nakon čega slijedi završno planiranje operativnog zahvata.(1,18)

1.6.2.2 Faza kirurškog liječenja

Kirurško liječenje slijedi kada ortodont da odobrenje da su zubni lukovi pravilno dekompenzirani te zubi postigli idealan položaj. (18) Kao što riječ „ortognatski“ u prijevodu sa grčkog znači poravnanje čeljusti, to je temeljni princip ortognatskog zahvata. Zahvat se temelji na postavljanju jedne ili obje čeljusti u idealni odnos kako bi se ispravila okluzija. (19,20)

Kirurške zahvate u ortognatskoj kirurgiji dijelimo na zahvate gornje i donje čeljusti.(7)

Ovdje ćemo navesti zahvate koji se izvode najčešće i pokazuju najbolje rezultate. Zahvati na gornjoj čeljusti su osteotomija maksile na razini Le Fort 1 (LFO), a zahvati na donjoj čeljusti su obostrana sagitalna osteotomija uzlaznog kraka mandibule (BSSO) i genioplastika.(7,21)

LFO je zahvat koji se izvodi na razini prijeloma Le fort I. (20) Transoralnim putem se učini rez sluznice, izvrši osteotomija maksile te fiksira pomoću osteosintetskih pločica i vijaka u poziciji zadanoj po splintu. (19)

BSSO je zahvat kojem se također pristupa transoralno gdje se radi rez sluznice u području donjeg stražnjeg predvorja i retromolarne regije gdje se pristupa uzlaznom kraku mandibule. (7) Horizontalno se presiječe medijalni kortikalis od incizure do lingule, a zatim rez ide vertikalno te se mogu odvojiti dva lista uzlaznog kraka.(19) To omogućava klizanje medijalnog dijela mandibule u smjeru naprijed-nazad te rotaciju prema gore-dolje. (22) Kost se zatim pričvrsti pločicama i vijcima u položaju koji daje najbolju okluziju. (19,20)

Genioplastika je zahvat kojim se transoralnim putem učini rez kroz donje predvorje sluznice te učini horizontalni rez ispod foramena mandibule. (20) Redukcijska genioplastika se koristi kod korekcije makrogenije gdje se višak kosti odstrani klinastom ekscizijom, a ostatak spoji osteosintezom.(19) Postoji još augmentacijska genioplastika koja se koristi u liječenju mikrogenije gdje se na mjestu reza popunjava koštanim umetkom te fiksira u željenoj poziciji. (19,20)

Bimaksilarna osteotomija (BMO) je zahvat kod kojeg se radi osteotomija maksile i osteotomija mandibule. Ovaj zahvat se koristi kada pomak kosti mora biti veći od 6 mm te se ta duljina može postići samo ako se pomiču obje kosti. (1,21)

Distrakcijska osteogeneza je zahvat koji se koristi kod pacijenata kod kojih razvoj viscerokranija nije još završio. (1) Nakon što se napravi osteotomija na odlomke kostiju se

postavi distraktor koji može biti ekstraoralni ili intraoralni. Zatim se svaki dan učini pomak od 0,5-1 mm kroz nekoliko tjedana ovisno o procjeni. (23)

1.6.2.3 Faza završne ortodontske terapije

Postoperativna ortodontska faza ima za cilj usavršiti i dovesti okluziju u položaj maksimalne interkuspidacije.(10) Pacijentu se postavljaju gumice koje se pružaju vertikalno te nastoje spriječiti neželjenu novu maksimalnu interkuspidaciju. Gumice je potrebno nositi sve dok se ne uspostavi željena maksimalna interkuspidacija. (10,24) Završna faza uobičajeno traje od 3 do 6 mjeseci te se nakon toga skidaju ortodontske bravice. Nakon skidanja bravica potrebno je nositi retencijske naprave da se zubi stabiliziraju u novom položaju. (24)

2. Svrha rada

Svrha ovog diplomskog rada je ustvrditi zastupljenost deformiteta čeljusti na Klinici za maksilofacijalnu kirurgiju u Rijeci tijekom perioda od 12 godina.

Specifični ciljevi su ispitati:

1. Pacijenti koje životne dobi se najčešće odlučuju na ovakav zahvat
2. Koliki je udio pacijenata po spolu najzastupljeniji
3. Koji operativni zahvat je najizvođeniji u liječenju deformiteta
4. Koji deformiteti čeljusti su najmanje, a koji najviše zastupljeni
5. Koliki je udio izoliranih, a koliki kombiniranih deformiteta

3. Ispitanici i postupci

U ovom retrospektivnom istraživačkom radu uključeni su pacijenti koji su bili podvrgnuti ortognatskom kirurškom liječenju u periodu od siječnja 2010. do travnja 2022. godine.

Podaci su prikupljeni retrospektivnim pretraživanjem integriranog bolničkog informacijskog sustava (IBIS) uz suglasnost i odobrenje Etičkog povjerenstva Kliničkog bolničkog centra Rijeka.

Prikupljeni su sljedeći podatci:

1. Dob pacijenta
2. Spol pacijenta
3. Vrsta deformiteta
4. Vrsta operativnog zahvata
5. Godina operativnog liječenja

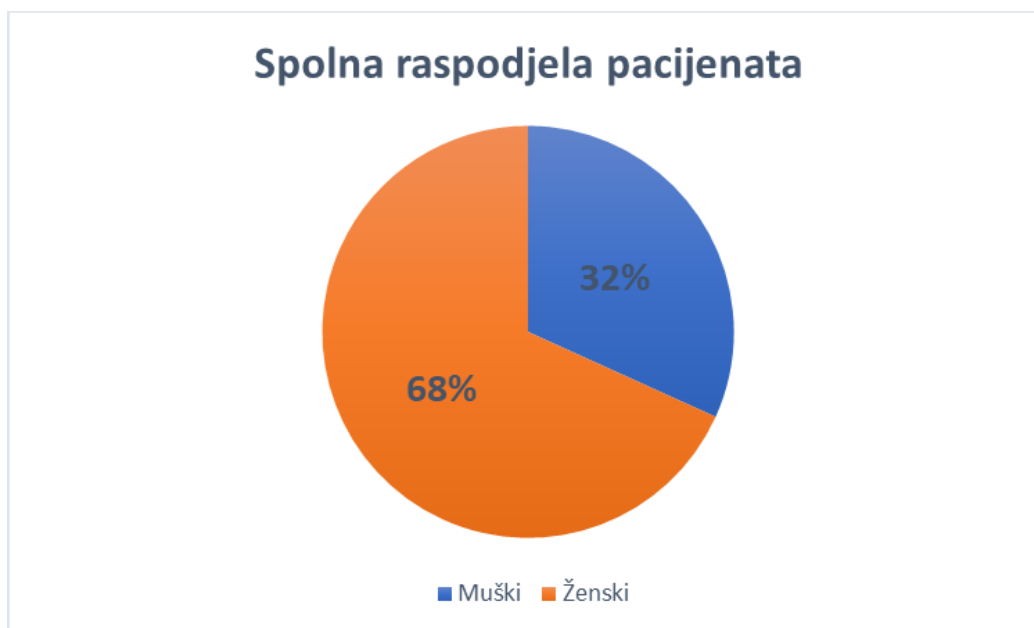
Podaci su statistički obrađeni u programu Statistica 14.0.0.15, a tablice i grafički prikazi izrađeni u Microsoft Excel 2016 programu. Razina statističke značajnosti je $p < 0,05$.

4. Rezultati

4.1 Karakteristike ispitanika

Ukupan broj pacijenata koji su se liječili na Klinici za maksilofacijalnu kirurgiju u Rijeci od siječnja 2010. do travnja 2022. godine iznosi 255 (N=255).

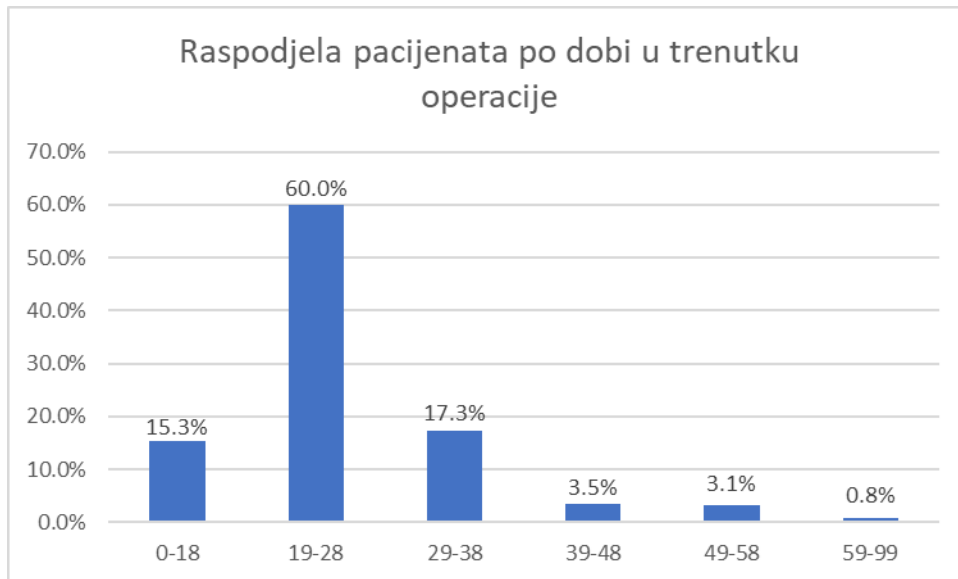
Slika 1. prikazuje spolnu raspodjelu pacijenata



Slika 1. Spolna raspodjela pacijenata

Slika pokazuje da je 81/255 liječenih pacijenata bilo muškog spola, dok je 174/255 pacijenata bilo ženskog spola.

Raspodjelu pacijenata po dobnim skupinama prikazuje Slika 2.



Slika 2. Raspodjela pacijenata po dobnim skupinama u trenutku operacije.

Najveći broj pacijenata koji se odlučuje na operacijski zahvat nalazi se u dobnj skupini od 19-28 godina (N=153), dok se najmanji broj pacijenata nalazi u dobnj skupini od 59-99 godina (N=2).

Prosječna dob pacijenata iznosi 25,45 godina uz medijan od 23 godine (SD±8,620).

Najmlađi pacijent je imao 15 godina, dok je najstariji imao 66 godina u trenutku operacije.

4.2 Distribucija deformiteta čeljusti

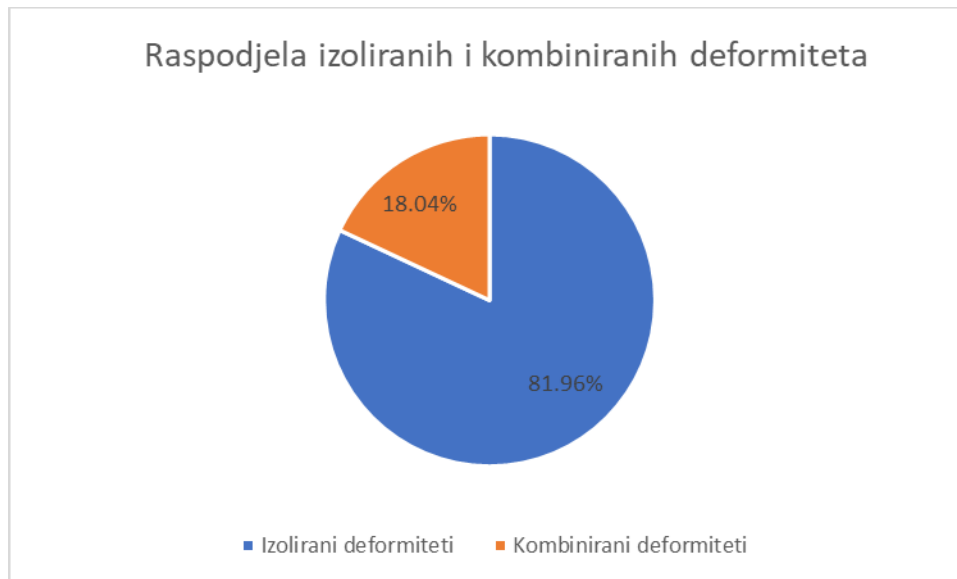
Slika 3. prikazuje broj i postotak pacijenata sa određenim deformitetima čeljusti liječenih na Klinici za maksilofacijalnu kirurgiju u Rijeci.

Deformitet čeljusti	Broj pacijenata	Postotak
Mandibularni prognatizam	144	56.47%
Progenija/laterognatizam	23	9.02%
Maksilarni mikrognatizam	19	7.45%
Apertognatizam	14	5.49%
Mandibularni retrognatizam	10	3.92%
Mandibularni mikrognatizam	9	3.53%
Mandibularni laterognatizam	9	3.53%
Mandibularni retrognatizam/apertognatizam	4	1.57%
Progenija/maksilarni mikrognatizam	3	1.18%
Makrogenija	2	0.78%
Mandibularni retrognatizam/laterognatizam	2	0.78%
Progenija/apertognatizam	2	0.78%
Progenija/apertognatizam/laterognatizam	2	0.78%
Mandibularni mikrognatizam/mikrogenija	2	0.78%
Maksilarni prognatizam	1	0.39%
Mikrogenija	1	0.39%
Gummy smile/mikrogenija	1	0.39%
Progenija/apertognatizam/laterognatizam/ maksilarni mikrognatizam	1	0.39%
Progenija/laterognatizam/makrogenija	1	0.39%
Makrogenija/maksilarni mikrognatizam	1	0.39%
Laterognatizam/apertognatizam/maksilarni mikrognatizam	1	0.39%
Laterognatizam/apertognatizam/mikrogenija	1	0.39%
Laterognatizam/apertognatizam	1	0.39%
Progenija/makrogenija	1	0.39%
Ukupno	255	100.00%

Slika 3. Raspodjela deformiteta čeljusti na Klinici za maksilofacijalnu kirurgiju u Rijeci.

Vidljivo je da je najviše pacijenata imalo mandibularni prognatizam (N=144), dok je najmanje pacijenata (N=1) imalo maksilarni prognatizam , „gummy smile“ te varijacije kombiniranih deformiteta.

Slika 4. prikazuje raspodjelu izoliranih i kombiniranih deformiteta

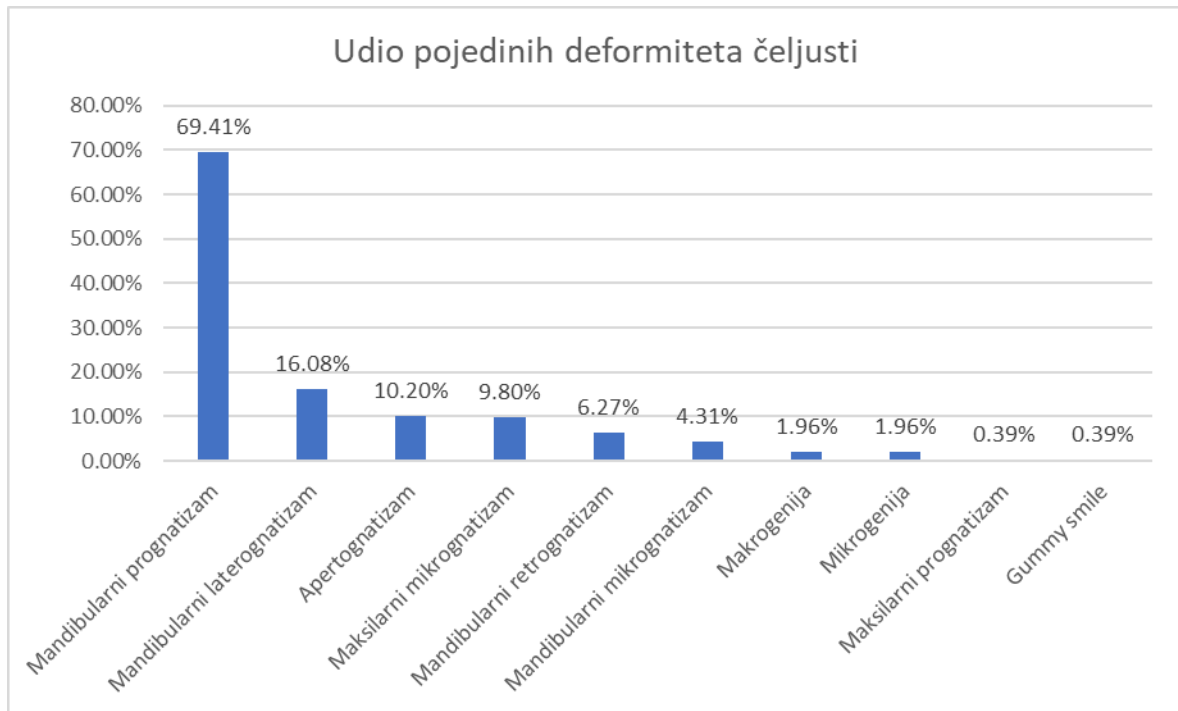


Slika 4. Raspodjela izoliranih i kombiniranih deformiteta

Više pacijenata je imalo izolirani deformitet (jednu vrstu deformiteta), njih 209, a manje pacijenata kombinirane deformitete (više vrsta deformiteta), njih 46.

4.3 Distribucija pojedinih deformiteta čeljusti

Distribucija pojedinih deformiteta čeljusti prikazan je na slici 5.

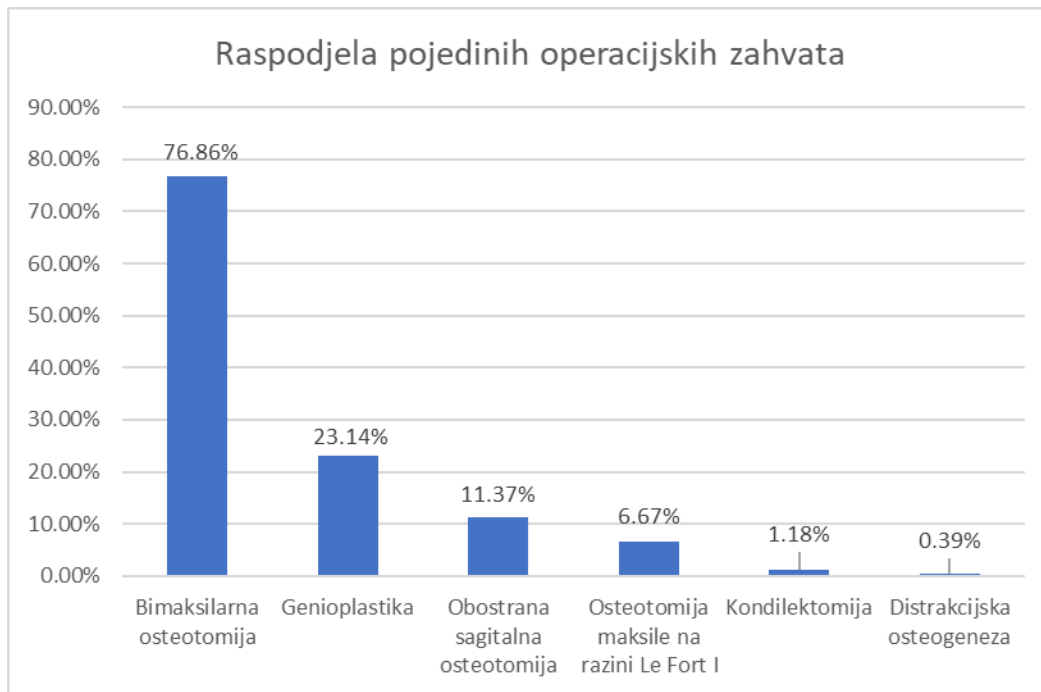


Slika 5. Distribucija pojedinih deformiteta čeljusti

Prikazan je postotni udio pojedinih deformiteta čeljusti jer neki pacijenti imaju više od jednog deformiteta. S obzirom da neki pacijenti imaju različite kombinacije deformiteta čeljusti kao što je vidljivo na slici 3., ovaj grafikon prikazuje koliko su zastupljeni pojedini deformiteti među pacijentima. Najveći udio bolesnika ima mandibularni prognatizam, njih 177, dok najmanji udio ima maksilarni prognatizam (N=1) i „gummy smile“(N=1).

4.4 Učestalost pojedinih operativnih zahvata

Slika 6. prikazuje raspodjelu pojedinih operativnih zahvata u liječenju deformiteta čeljusti

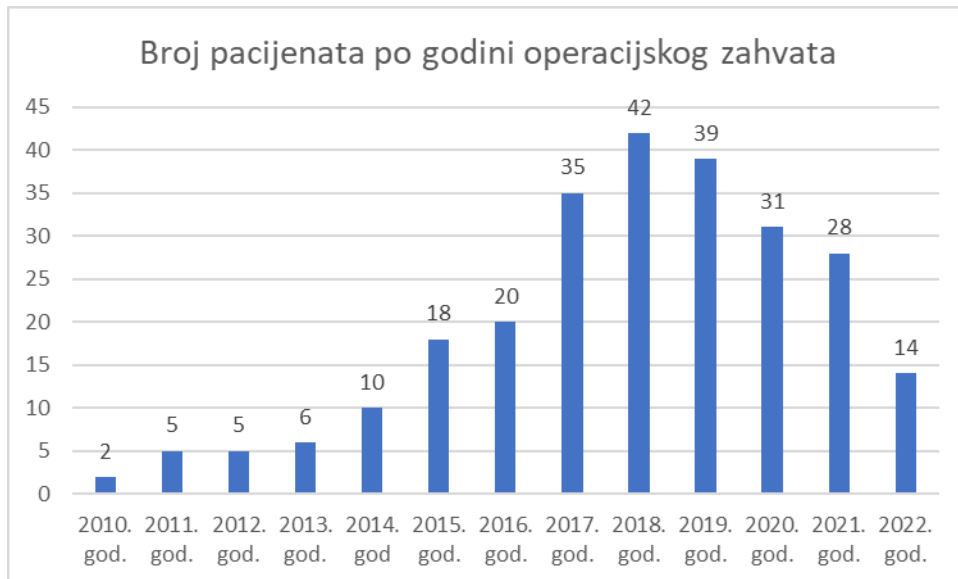


Slika 6. Raspodjela pojedinih operacijskih zahvata

Prikazani su samo pojedini operacijski zahvati jer neki pacijenti imaju više od jednog operacijskog zahvata. Na grafikonu je vidljivo da je bimaksilarna osteotomija najizvođeniji zahvat (N=196), dok je najmanje izvođen zahvat distrakcijska osteogeneza (N=1).

4.5 Broj pacijenata po godinama operacijskog zahvata

Slika 7. pokazuje broj pacijenata po godini operacijskog zahvata



Slika7. Broj pacijenata po godini operacijskog zahvata

Najmanje pacijenata (N=2) je bilo liječeno 2010. godine, dok je najviše pacijenata (N=42) bilo 2018. godine.

5. Rasprava

Na temelju dobivenih rezultata možemo vidjeti da je najviše pacijenata ženskog spola pristupilo operaciji, njih 68%, dok je pacijenata muškog spola bilo 32 %. To možemo pripisati većom željom ženskog spola za estetskom promjenom. (25) Većina studija ima dobivene iste rezultate kao u ovom istraživanju.(26,27,28,29)

Dobna raspodjela pokazuje da se najviše pacijenata, njih 152 (60%), odlučuje na operativni zahvat u dobi od 19 do 28 godina. Dobna skupina od 59 do 99 godina se najmanje odlučila na zahvat, njih 2 (0,8%). Navedeni rezultati odgovaraju sa literaturom kod drugih istraživanja. (26) Najmlađa je osoba imala 15 godina, dok je najstarija imala 66 godina u trenutku operacije.

Možemo vidjeti da 81,96% (N=209) pacijenata ima izolirani deformitet čeljusti, dok njih 18,04% (N=46) ima udruženo dva ili više deformiteta. Navedeni podaci pokazuju da više pacijenata ima izolirani deformitet čeljusti što potvrđuje i studija iz Švedske. (27)

Najviše različitih deformiteta je imao jedan pacijent, čak 4 različita deformiteta. Pacijent je imao udruženu progeniju sa apertognatizmom, laterognatizmom i maksilarnim mikrognatizmom. Od izoliranih deformiteta najviše pacijenata je imalo mandibularni prognatizam (N=144), a od kombiniranih deformiteta najviše pacijenata je imalo progeniju sa laterognatizmom (N=23) što je pokazala i studija iz Malazije. (26)

Gledajući zastupljenost pojedinih deformiteta među pacijentima vidimo da je najviše pacijenata imalo mandibularni prognatizam (69,41%), dok su maksilarni prognatizam i „gummy smile“ bili najmanje zastupljeni (0,39%) što odgovara literaturi.(1)

Zatim iza progenije nalaze se mandibularni laterognatizam (16,08%), apertognatizam (10,20%) i maksilarni mikrognatizam (9,80%).

Mandibularni retrognatizam čini 6,27% deformiteta, a mandibularni mikrognatizam 4,31% deformiteta. Makrogenija i mikrogenija čine svaka po udio od 1,96%. Iz navedenih deformiteta po učestalosti vidimo da prevladavaju deformiteti sa malokluzijom klase III po Angelu što odgovara većini provedenih istraživanja diljem svijeta. (26,27) Malookluzija klase II po Angelu nalazi se na drugome mjestu, dok je normookluzija najmanje zastupljena. (26,27)

Bimaksilarna osteotomija je najčešće izvođeni operacijski zahvat sa 76,86 % što odgovara istraživanju u Švedskoj na klinici u Stockholmu, dok isto istraživanje na klinici u Skåne-u pokazuje da je tamo najčešći operativni zahvat obostrana sagitalna osteotomija mandibule. (27) Međutim istraživanje u sklopu više različitih klinika diljem svijeta također pokazuje da je najizvođeniji zahvat bimaksilarna osteotomija, što potvrđuje rezultate u ovom istraživanju. (28,29) Zatim slijede genioplastika sa 23,14%, obostrana sagitalna osteotomija sa 11,37%, osteotomija maksile na razini Le Fort I sa 6,67% te kondilektomija sa 1,18%. U istraživanju provedenom u Turskoj, nakon bimaksilarne osteotomije najučestaliji zahvat je osteotomija maksile na razini Le Fort I sa 32% dok je iza nje genioplastika sa 26 %. Iz navedenog vidimo da je slični postotak genioplastike dobiven u ovome istraživanju i onome u Turskoj. (29) Distrakcijska osteogeneza je najrjeđe izvođen zahvat sa 0,39%. Također u istraživanju učestalosti operacijskih zahvata u liječenju deformiteta čeljusti u Švedskoj, najmanje izvođen zahvat je bio distrakcijska osteogeneza. (27) Da je distrakcijska osteogeneza najrjeđi zahvat pokazuje i

dob pacijenata koji se odlučuju na ovakav zahvat s obzirom da je najmlađi pacijent imao 15 godina, a ostali su bili stariji te nisu kandidati za ovakvu vrstu liječenja. (22)

S obzirom na godinu operativnog zahvata izvođenog na Klinici za maksilofacijalnu kirurgiju u Rijeci, najmanje pacijenata je pristupilo zahvatu 2010. godine (N=2), a najviše 2018. godine (N=42). Od 2010. godine do početka 2019. godine vidimo da broj pacijenata polako raste iz godine u godinu. Od 2019. godine do 2022. godine primjećuje se pad broja pacijenata liječenih na klinici što se može pripisati pandemiji Covid-19 koja je uzrokovala smanjen broj svih elektivnih zahvata na Klinici za maksilofacijalnu kirurgiju u Rijeci, pa je tako među njima i smanjen broj ortognatskih operacija.

6. Zaključci

1. Najviše pacijenata podvrgnutih operaciji čine osobe ženskog spola
2. Najviše pacijenata koji se odlučuju na zahvat su osobe mlade životne dobi od 19 do 28 godina
3. Mandibularni prognatizam je najučestaliji deformitet čeljusti
4. Maksilarni prognatizam i gummy smile su najrjeđi deformiteti čeljusti
5. Bimaksilarna osteotomija je najizvođeniji operacijski zahvat u liječenju deformiteta čeljusti
6. Distrakcijska osteogeneza je najrjeđe izvođen operacijski zahvat
7. Mandibularni prognatizam je najčešći izolirani deformitet dok je prognatizam sa laterognatizmom najčešći kombinirani deformitet čeljusti

7. Sažetak

Cilj: Cilj ovog diplomskog rada je prikazati distribuciju deformiteta čeljusti na Klinici za maksilofacijalnu kirurgiju u Rijeci.

Ispitanici i postupci: U istraživanje je uključeno 255 pacijenata liječenih na Klinici za maksilofacijalnu kirurgiju u Rijeci u periodu od siječnja 2010. do travnja 2022. godine.

Podatci su prikupljeni putem integriranog bolničkog informacijskog sustava (IBIS).

Rezultati: Osobe ženskog spola čine 68% pacijenata, dok osobe muškog spola čine 32%.

Najviše pacijenata čini skupina od 19 do 28 godina, čak njih 60%(N=153). Najučestaliji deformitet čeljusti je mandibularni prognatizam sa 69,41%, dok su maksilarni prognatizam i gummy smile najrjeđi sa 0,39%. Najizvođeniji zahvat je bimaxilarna osteotomija sa 76,86%, dok je distrakcijska osteogeneza najrjeđe izvođen zahvat sa 0,39%.

Zaključci: Mandibularni prognatizam je najčešći, a maksilarni prognatizam i gummy smile najrjeđi deformiteti čeljusti.

Ključne riječi: ortognatska kirurgija, deformiteti čeljusti

8. Summary

Aim: The aim of this study is to present the distribution of jaws deformities at the Clinic for Maxillofacial Surgery in Rijeka.

Patients and methods: The study included 255 patients treated at the Clinic for Maxillofacial Surgery in Rijeka in the period from January 2010 to April 2022. Data were collected through the Integrated Hospital Information System (IBIS).

Results: Females make up 68% of patients, while males make up 32%. Most patients are from 19 to 28 years old, as many as 60% (N = 153). The most common jaw deformity is mandibular prognathism with 69,41%, while maxillary prognathism and gummy smile are the rarest with 0,39%. The most performed procedure is bimaxillary osteotomy with 76,86%, while distraction osteogenesis is the least performed procedure with 0.39%.

Conclusions: Mandibular prognathism is the most common, and maxillary prognathism and gummy smile are the rarest deformities of the jaw.

Key words: orthognathic surgery, jaw deformities

9. Literatura

1. Lukšić I i sur. Maksilofacijalna kirurgija. 1. izd. Zagreb: Naklada Ljevak; 2019.
2. Bagatin M, Virag M i sur. Maksilofacijalna kirurgija. 1. izd. Zagreb: Školska knjiga; 1991
3. Jalšovec D. Sustavna i topografska anatomija čovjeka. Zagreb: Školska knjiga; 2005
4. Reyneke JP. Essentials of orthognathic surgery. 2nd ed. Batavia: Quintessence books; 2010.
5. Miše I. Oralna kirurgija. Zagreb: Jugoslavenska medicinska naklada; 1983.
6. Tuinzing DB, etc. Surgical orthodontics: Diagnosis and treatment. Amsterdam, Netherlands: VU University Press; 1993.
7. Ravlić I. Učestalost komplikacija u kirurškom liječenju čeljusnih deformiteta (Doctoral dissertation, University of Rijeka. Faculty of Medicine. Department of Maxillofacial Surgery).
8. Feres MAL, Portella MQ, Feres RCL. Functional occlusion and orthodontics: a contemporary approach. Clin Pesq Odontol. 2005;2(2):155-163.
9. Yadav D, Rani MS, Shailaja AM, Anand D, Sood N, Gothi R. Angle's molar classification revisited. Journal of Indian Orthodontic Society. 2014 Oct;48(4_suppl2):382-7.
10. Kuflinec MM. Ortodoncija. Am J Orthod Dentofacial Orthop [Internet]. 1989;95(5):448. Available from: [http://dx.doi.org/10.1016/0889-5406\(89\)90308-9](http://dx.doi.org/10.1016/0889-5406(89)90308-9)
11. Proffit WR, Fields Jr HW, Sarver DM. Ortodoncija. 4. hrv. izd. Jastrebarsko: Naklada Slap. 2010;6:168-233.
12. Pišćević A, Gavrić M, Sjerobabin I. Maksilofacijalna hirurgija. Beograd: Draganić; 2001.
13. Ricketts RM. The value of cephalometrics and computerized technology. Am J Orthod. 1972;42(3):179-99

14. Precious DS, Lung KE, Pynn BR, Goodday RH. Presence of impacted teeth as a determining factor of unfavorable splits in 1256 sagittal-split osteotomies. *Oral Surg Oral Med Oral Pathol Oral Radiol Endod.* 1998;85:362–365
15. Uechi J, Okayama M, Shibata T, Muguruma T, Hayashi K, Endo K, Mizoguchi I. A novel method for the 3-dimensional simulation of orthognathic surgery by using a multimodal image-fusion technique. *American journal of orthodontics and dentofacial orthopedics.* 2006 Dec 1;130(6):786-98.
16. Steinbacher DM. Three-dimensional analysis and surgical planning in craniomaxillofacial surgery. *J Oral Maxillofac Surg [Internet].* 2015;73(12 Suppl):S40-56. Available from: <http://dx.doi.org/10.1016/j.joms.2015.04.038>
17. Graber LW. et al. *Orthodontics: Current Principles and Techniques.* 6th Ed. St. Louis: Elsevier; 2016.
18. Mostarčić K. *Predkirurška ortodontska terapija. Poslijediplomski specijalistički rad.* Zagreb: Sveučilište u Zagrebu, Stomatološki fakultet. 2013.
19. Harris M, Hunt N. *Fundamentals of orthognathic surgery (2nd edition).* 2nd ed. Harris M, Hunt N, editors. London, England: Imperial College Press; 2008.
20. Bell WH, Proffit WR, White RP. *Surgical correction of dentofacial deformities.* Toronto, ON, Canada: W.B. Saunders; 1986.
21. Turvey TA. *Oral and maxillofacial surgery.* St. Louis: Elsevier Inc. Saunders; 2009.
22. Raffaini M, Hernandez Alfaro F, Ghilardi R, Garcia Lopez A. The sagittal mandibular osteotomy under local anesthesia and intravenous sedation: four years of multicenter experience. *Int J Adult Orthodon Orthognath Surg.* 2002;17(4):267–71.

23. Coghlan K. Distraction Osteogenesis. In: *Fundamentals of Orthognathic Surgery and Non Surgical Facial Aesthetics*. WORLD SCIENTIFIC; 2018. p. 224–56
24. Arnett W, McLaughlin RP. *Facial and dental planning for orthodontists and oral surgeons*. St. Louis: Mosby; 2005.
25. Jacobson A. Psychological aspects of dentofacial esthetics and orthognathic surgery. *The Angle Orthodontist* 1984;51(1):18-35.
26. Kasahara K, Hoshino T, Sugiura K, Tanimoto Y, Koyachi M, Yamamoto M, Sugahara K, Takano M, Katakura A. Clinical investigation of patients with jaw deformity with comorbidities. *Maxillofacial Plastic and Reconstructive Surgery*. 2022 Dec;44(1):1-0.
27. Andrup M. Indications and Frequency of Orthognathic Surgery in Sweden - A Questionnaire Survey [Internet]. Vol. 1, *International Journal of Oral and Dental Health*. ClinMed International Library; 2015.
28. Eslamipour F, Borzabadi-Farahani A, Le BT, Shahmoradi M. A retrospective analysis of dentofacial deformities and orthognathic surgeries. *Ann Maxillofac Surg* [Internet]. 2017;7(1):73–7. Available from: http://dx.doi.org/10.4103/ams.ams_104_16
29. Olkun HK, Borzabadi-Farahani A, Uçkan S. Orthognathic surgery treatment need in a Turkish adult population: A retrospective study. *Int J Environ Res Public Health* [Internet]. 2019;16(11):1881. Available from: <http://dx.doi.org/10.3390/ijerph16111881>

10. ŽIVOTOPIS

Matija Umek je rođen 21.07.1997. u Zagrebu. Završio je X. gimnaziju „Ivan Supek“ (opći smjer) 2016. godine. Iste godine upisuje Medicinski fakultet Sveučilišta u Rijeci. Aktivno se služi engleskim jezikom, a pasivno njemačkim. Prošao je tečaj za spasioca u Crvenom križu, te ima položeno za voditelja brodice. U slobodno vrijeme bavi se raznovrsnim sportovima, a zanimacija su mu gledanje filmova i serija.