

# Peyronieva bolest

---

**Momčilović, Luka**

**Master's thesis / Diplomski rad**

**2022**

*Degree Grantor / Ustanova koja je dodijelila akademski / stručni stupanj:* **University of Rijeka, Faculty of Medicine / Sveučilište u Rijeci, Medicinski fakultet**

*Permanent link / Trajna poveznica:* <https://um.nsk.hr/um:nbn:hr:184:204511>

*Rights / Prava:* [In copyright](#)/[Zaštićeno autorskim pravom.](#)

*Download date / Datum preuzimanja:* **2024-07-22**



*Repository / Repozitorij:*

[Repository of the University of Rijeka, Faculty of Medicine - FMRI Repository](#)



SVEUČILIŠTE U RIJECI  
MEDICINSKI FAKULTET  
INTEGRIRANI PREDDIPLOMSKI I DIPLOMSKI  
SVEUČILIŠNI STUDIJ MEDICINE

Luka Momčilović  
PEYRONIEVA BOLEST  
Diplomski rad

Rijeka, 2022.

SVEUČILIŠTE U RIJECI  
MEDICINSKI FAKULTET  
INTEGRIRANI PREDDIPLOMSKI I DIPLOMSKI  
SVEUČILIŠNI STUDIJ MEDICINE

Luka Momčilović  
PEYRONIEVA BOLEST  
Diplomski rad

Rijeka, 2022.

Mentor rada: doc. dr. sc. Antun Gršković, dr. med.

Diplomski rad ocjenjen je dana \_\_\_\_\_ na Medicinskom fakultetu Sveučilišta u Rijeci,

pred povjerenstvom u sastavu:

1. izv. prof. dr. sc. Josip Španjol, dr. med.
2. izv. prof. dr. sc. Romano Oguić, dr. med.
3. doc. prim. dr. sc. Stanislav Sotošek, dr. med

Rad sadrži 28 stranica, 5 slika i 25 literaturna navoda.

# SADRŽAJ

1. UVOD .....	1
1.1. DEFINICIJA .....	1
1.2. ANATOMIJA PENISA .....	1
1.2.1. GRADA PENISA .....	1
1.2.2. VASKULARIZACIJA PENISA .....	2
1.2.3. INERVACIJA PENISA.....	3
2. SVRHA RADA .....	4
3. PREGLED LITERATURE .....	4
3.1. EPIDEMIOLOGIJA .....	4
3.2. ETIOLOGIJA I PATOFIZIOLOGIJA.....	6
3.3. KLINIČKA SLIKA .....	8
3.4. DIJAGNOZA .....	10
3.5. LIJEČENJE.....	12
3.5.1. KONZERVATIVNA TERAPIJA .....	12
3.5.1.1. ORALNA TERAPIJA .....	13
3.5.1.2. INTRALEZIJSKA TERAPIJA .....	14
3.5.1.3. IZVANTJELESNA TERAPIJA UDARNIM VALOM (ESWT).....	15
3.5.1.4. TRAKCIJSKA TERAPIJA PENISA (PTT) .....	15
3.5.1.5. PENILNI VAKUUM UREĐAJI (VED) .....	16
3.5.2. KIRURŠKO LIJEČENJE .....	16
3.5.2.1. POSTUPCI SKRAĆIVANJA PENISA .....	17
3.5.2.2. POSTUPCI PRODUŽIVANJA PENISA.....	18
3.5.2.3. IMPLANTACIJA PROTEZA PENISA.....	19
4. RASPRAVA .....	20
5. ZAKLJUČCI .....	22
6. SAŽETAK.....	23
7. SUMMARY.....	24
8. LITERATURA .....	25
9. ŽIVOTOPIS.....	28

## Popis skraćenica i akronima

CC – corpus cavernosum

cGMP – ciklički gvanozin-monofosfat (engl. *cyclic guanosine monophosphate*)

ED – erektilna disfunkcija

FGF – fibroblastni čimbenik rasta (engl. *fibroblast growth factor*)

GF – faktor rasta (engl. *growth factor*)

HLA – ljudski leukocitni antigen (engl. *human leukocyte antigen*)

NO – dušikov oksid (engl. *nitric oxide*)

NSAIL – nesteroidni antiinflamatorni lijekovi (engl. *non-steroidal anti-inflammatory drugs*)

PB – Peyronieva bolest

PDE5i – inhibitori fosfodiesteraze tipa 5 (engl. *phosphodiesterase type 5 inhibitors*)

PDQ – upitnik za Peyronievu bolest (engl. *Peyronie's disease questionnaire*)

POTABA – kalijev paraaminobenzoat (engl. *potassium para-aminobenzoate*)

PTT – trakcijska terapija penisa (engl. *penile traction therapy*)

TA – tunica albuginea

TGF – transformirajući čimbenik rasta (engl. *transforming growth factor*)

UZV – ultrazvuk

VED – penilni vakuum uređaj (engl. *vacuum erection device*)

VGF – vaskularni čimbenik rasta (engl. *vascular growth factor*)

# 1. UVOD

## 1.1. DEFINICIJA

Peyronieva bolest (PB) ili plastična induracija penisa je stečena bolest koju odlikuju deformiteti penisa, spolna nemoć, a ponekad i psihičke smetnje bolesnika (1). Ovaj poremećaj vezivnog tkiva prvi je opisao francuski kirurg François Gigot de LaPeyronie 1743. godine iako prve zapise o PB nalazimo u spisima iz 13. stoljeća (2). PB može nastati kao rezultat akutne ili ponavljajuće traume tunike albuginee (TA) nakon čega dolazi do upalne reakcije, a potom do prekomjerenog odlaganja kolagena i fibrina što rezultira formiranjem plaka (3). Gotovo svaki spolni odnos prati ponavljajuća mikrotrauma penisa zbog stalnog utjecaja mehaničkih sila na penis (4). Ovisno o stupnju zakrivljenosti penisa sposobnost muškarca za spolni odnos može biti znatno narušena pa čak i onemogućena. Seksualna disfunkcija može nastati zbog nemogućnosti penetracije, boli ili emocionalne uznemirenosti muškarca oboljelog od PB (5).

## 1.2. ANATOMIJA PENISA

### 1.2.1. GRAĐA PENISA

Penis je muški vanjski spolni organ koji služi za mokrenje i reprodukciju. Cilindrična je oblika i nalazi se ispod simfize pubične kosti, a ispred skrotuma u medijanoj liniji. Sastoji se od korijena (lat. *radix penis*), tijela (lat. *corpus penis*) i glave (lat. *glans penis*). Gornju stranu penisa nazivamo *facies dorsalis penis*, a donju stranu *facies ventralis* ili *facies urethralis penis* zato što se na toj strani nalazi mokraćna cijev (lat. *urethra*). Eretilna tijela čine osnovu penisa, a obavijena su fascijama i pokrivena su kožom. Ona se dijele na parni desni i lijevi corpus cavernosum penis (CC) te na neparni corpus spongiosum penis u kojemu se nalazi uretra. Kraci CC konvergiraju prema naprijed i spajaju se ispred simfize pubične kosti dok u slobodnom dijelu penisa

kavernozna tijela ostaju nepotpuno razdvojena vezivnom pregradom. Corpus spongiosum penis uklopljen je u uzdužnu brazdu koja se nalazi na donjoj strani penisa. Na površini kavernoznih tijela nalazi se čvrsta vezivna ovojnica ili tunica albuginea penis, od koje u dubinu polaze trabekule, tračci koji su izgrađeni od veziva i glatke muskulature, a površinu im oblaže endotel. Trabekule se pružaju u različitim smjerovima i tako razlažu unutrašnjost CC u velik broj međusobno povezanih šupljina ili kaverna (6). Kavernozna tijela okružena su TA i imaju bogatu vaskularnu opskrbu, a kada se ispune krvlju nastaje erekcija. Tunica albuginea je višeslojna struktura građena prvenstveno od kolagenih vlakana tipa 1 s unutarnjim kružnim i vanjskim uzdužnim slojem koji su isprepleteni elastinskim vlaknima i odvojeni s nepotpunim septumom. Septum je fiksiran u unutarnjem kružnom sloju i neophodan je za strukturnu stabilnost TA. Mjesta fiksacije septuma su osjetljiva na mikrovaskularnu traumu i delaminaciju TA što bi mogao biti jedan od okidača koji dovode do PB. Većina plakova se nalaze na dorzalnoj strani penisa i obično su povezani sa septumom. Mehaničke sile koje se prenose na penis tijekom spolnog odnosa mogu uzrokovati delaminaciju između dva sloja TA čime se aktivira abnormalan proces cijeljenja rane. Iako je TA poprilično tanka (od 1,5 do 3,0 mm) građena je tako da svaki sloj može slobodno kliziti po susjednom sloju čime se osigurava velika fleksibilnost, krutost i čvrstoća penisa. Nastankom plaka koji je građen od neorganiziranih kolagenih vlakana gubi se normalna slojevita struktura TA (4).

### 1.2.2. VASKULARIZACIJA PENISA

U trabekulama, arterijski ogranci imaju spiralan tok koji im daje rezervnu duljinu, granaju se i izravno otvaraju u kaverne. U erekciji se arterije izravnavaju i ispunjavaju kaverne krvlju. Glavna arterija zaslužna za opskrbu penisa je unutarnja pudendalna arterija (lat. *arteria pudenda interna*) koja daje zavšne ogranke za dorzalne i duboke

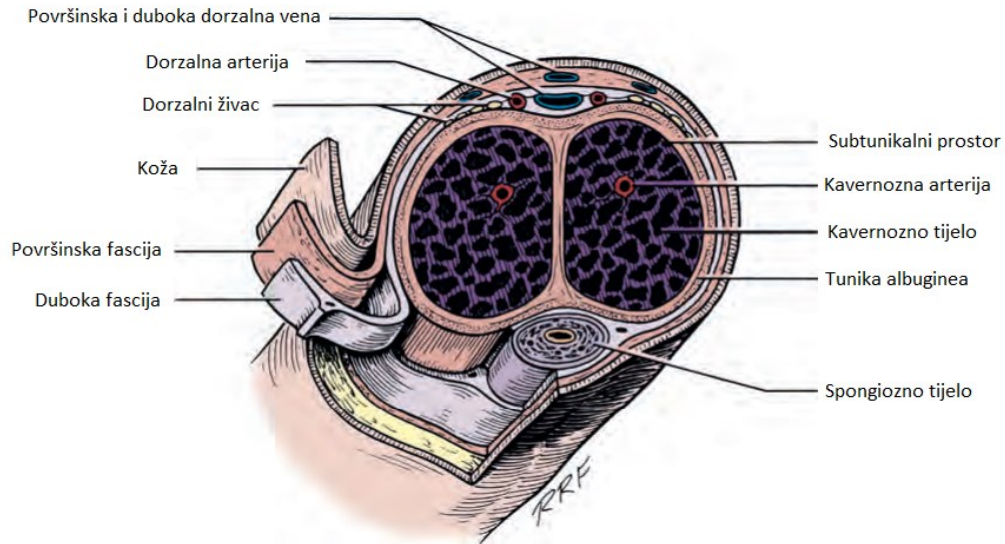


arterije penisa. Grananjem dubokih arterija nastaju arterije helicine (lat. *arteriae helicinae*), koje se ulijevaju u kavernozone prostore, i nutritivne arterije koje opskrbljuju trabekule hranjivim tvarima i kisikom. Između arterija helicina i vene dorsalis profundae penis postoje arterijsko-venske anastomoze. Krv se iz najvećeg dijela erektilnih tijela penisa izliva u duboku dorzalnu venu (lat. *vena dorsalis profunda penis*). Ona svojim krajnjim odsječkom prolazi ispod simfize kroz procijep između *ligamentum transversum perinei* i *ligamentum arcuatum pubis*, a nakon toga se ulijeva u prostatični venski splet (lat. *plexus venosus prostaticus*) koji se ulijeva u unutarnju ilijačnu venu (lat. *vena iliaca interna*). Duboke vene penisa (lat. *venae profundae penis*) skupljaju krv iz kavernoznih tijela i ulijevaju se u unutarnju pudendalnu venu (lat. *vena pudenda interna*). Površinske dorzalne vene (lat. *venae dorsales penis superficiales*) leže u potkožnom sloju te se ulijevaju u velika potkožnu venu (lat. *vena saphena magna*) (6).

### 1.2.3. INERVACIJA PENISA

Na penisu razlikujemo autonomnu i somatsku inervaciju. Kavernozni živac (lat. *n. cavernosus penis*) prenosi autonomna vlakna, a dorzalni živac (lat. *n. dorsalis penis*) somatska. Autonomna inervacija sastoji se od simpatičkih i parasimpatičkih vlakana. Simpatička vlakna polaze od Th11 do L2 segmenta kralješnične moždine i putujući prema kaudalno tvore hipogastrični plexus. Iz hipogastričnog plexusa vlakna putuju hipogastričnim živcem do pelvičnog plexusa. Preganglionarna parasimpatička vlakna polaze od S2 do S4 segmenta kralješnične moždine. Prekapčaju se u ganglijima pelvičnog plexusa, a zatim putuju zajedno sa simpatičkim vlaknima kao kavernozni živac do kavernoznih tijela penisa i putem inerviraju prostatu, epididimis, sjemene mjehuriće, uretru i bulbo-uretralne žlijezde. Somatska vlakna prenose se preko pudendalnog živca (lat. *n. pudendus*) koji polazi iz spinalnih segmenata S2-4. Iz njega se granaju perinealni živac koji inervira stražnji dio skrotuma i rektalni živac koji inervira

donje rektalno područje. Pudendalni živac nastavlja kao dorzalni živac penisa, prolazi duž dorzuma penisa prateći dorzalne vene i arterije i osjetno inervira kožu penisa (6).



Slika 1: poprečni presjek penisa (preuzeto iz Wein, A. J., In Kavoussi, L. R., Campbell, M. F., & Walsh, P. C. Campbell-Walsh urology. Philadelphia: Elsevier Saunders, 2016.)

## 2. SVRHA RADA

PB je jedna od najintragantnijih bolesti u urologiji. Svrha ovog diplomskog rada je pregledni prikaz uzroka, dijagnostike i liječenja Peyronieve bolesti te podizanje svijesti o ovoj bolesti među pružateljima primarne zdravstvene skrbi.

## 3. PREGLED LITERATURE

### 3.1. EPIDEMIOLOGIJA

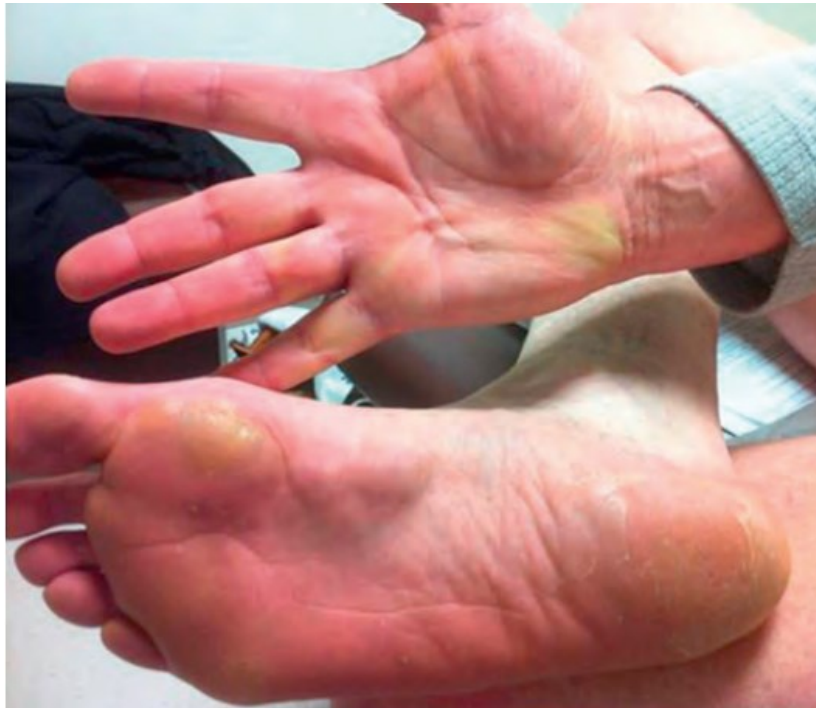Procjena prevalencije PB predstavlja veliki izazov jer se pacijenti često ustručavaju govoriti o svojoj bolesti zbog čega su objavljeni brojevi u stvarnosti puno veći. Prevalencija PB kreće se između 0,4% i 13%. Trenutno dostupna literatura pokazuje kako se prevalencija razlikuje prema geografskom položaju i porijeklu pacijenta. U Japanu je zabilježena niska prevalencija PB od samo 0,6%, a također je

primjećeno da je prevalencija PB među azijskom populacijom diljem svijeta viša nego u azijskoj populaciji na geografskom području Azije. U SAD-u se procjenjuje da je prevalencija PB između 0,4% i 3,2%, a viša stopa od 7,1% je zabilježena među muškarcima talijanskog porijekla. U Njemačkoj je zabilježena prevalencija od 2,7% s time da je 1,5% u muškaraca u dobi od 30 do 39 godina, a 6,5% u muškaraca starijih od 70 godina (5). Za opću su populaciju Schwarzer i suradnici (2001.) te Sommer i suradnici (2002.), u američkoj studiji provedenoj u Rochesteru od 1950. do 1984. godine, utvrdili prevalenciju od 0,39% u muškaraca starijih od 19 godina (7).

Također, PB je češća u muškaraca s komorbiditetima poput dijabetesa, hipertenzije, hiperlipidemije i hipogonadizma (8), kod pretilih, pušača te u onih s genetičkom predispozicijom (9). Prevalencija PB je mogo viša u muškaraca koji boluju od šećerne bolesti, a bolesnici s nereguliranom glikemijom imaju težu kliničku sliku PB. Jedan od mogućih razloga za veću pojavnost ove bolesti u muškaraca sa šećernom bolesti jesu mikrovaskularna oštećenja. Primjećeno je da su simptomi PB pojačani u pacijenata s hipogonadizmom. Eretilna disfunkcija (ED), veličina plaka, zakrivljenost i odgovor na terapiju je lošija u pacijenata s PB koji imaju i manjak testosterona. Bolji odgovor na terapiju je primjećen u pacijenata s hipogonadizmom koji su uz standardno liječenje dobili i hormonsko nadomjesno liječenje testosteronom (4).

Također, postoji povezanost PB s bolestima vezivnog tkiva poput Dupuytrenove kontrakture, Ledderhoseove bolesti i timpanoskleroze. Dupuytrenova kontraktura jedna je od najčešćih deformiteta šake u kojoj je zahvaćena palmarna fascija. U vezivnom tkivu dlana nastaju čvorići koji mogu uzrokovati fleksijske kontrakture prstiju. Ledderhoseova bolest je bolest vezivnog tkiva u kojoj nastaju čvorići na tabanu koji na početku nisu bolni, a kako rastu mogu uzrokovati bol tijekom hodanja. Kontrakture karakteristične za PB, Dupuytrenovu bolest i Ledderhoseovu bolest povezane su s

raspodjelom sile u TA, palmarnoj fasciji i plantarnoj aponeurozi stopala. Te bolesti su usko povezane i tome u prilog idu podaci o prevalenciji Ledderhoseove bolesti u pacijenata s Dupuytrenovom kontrakturom od 22% te prevalenciji PB u pacijenata s Dupuytrenovom kontrakturom od 8,8% (10).



Slika 2: pacijent sa znakovima Dupuytrenove kontrakture, Ledderhoseove bolesti i Peyronieue bolesti (preuzeto iz Wein, A. J., In Kavoussi, L. R., Campbell, M. F., & Walsh, P. C. Campbell-Walsh urology. Philadelphia: Elsevier Saunders, 2016.)

### 3.2. ETIOLOGIJA I PATOFIZIOLOGIJA

Iako točan uzrok nastanka PB nije poznat, mikrotrauma penisa se spominje kao najvjerojatniji okidač kaskade događaja koji vode razvoju PB. U erekciji, utjecaj vanjskih mehaničkih sila puno je izraženiji nego u flakcidnom stanju penisa. Takav pojačani pritisak dovodi do mikrofraktura tunike albuginee. Iako trauma neosporivo igra veliku ulogu u razvoju PB, uz nju moraju postojati dodatni faktori rizika poput genetske predispozicije, autoimunih faktora, aberacija lokaliziranog cijeljenja rane i infekcija. Slobodni kisikovi radikali, oksidativni stres, dušikov oksid (NO; engl. *nitric oxide*),

miofibroblasti, transformirajući čimbenik rasta (TGF; engl. *transforming growth factor*) -  $\beta 1$  i pojačana ekspresija fibrocitnih gena igraju ključnu ulogu u razvoju PB (4).

Točan mehanizam nastanka PB nije definiran, ali postoji nekoliko hipoteza o njezinom nastanku. Anatomske utemeljena hipoteza govori o povezanosti same građe TA s nastankom abnormalnosti povezanih s PB. Gusti slojevi u TA ograničavaju upalu, venski protok je otežan zbog edema i infiltracije stanica, dok je arterijski protok održan pa je normalan dotok leukocita i makrofaga. Sve to dovodi do produljenog upalnog odgovora s degradacijom mreže kolagena i elastičnih vlakna, a krajnji rezultat je prekomjerna proizvodnja kolagenih vlakana. U akutnoj fazi PB upala i edem mogu iritirati živčane završetke što dovodi do pojave boli s ili bez erekcije. Bol prestaje s prestankom upalnog događaja. Progresijom razvoja fibroze te širenjem fibroze na kavernozno tkivo penisa, može nastati ED. Ove promjene mogu doprinijeti kliničkoj prezentaciji PB, s ranom fazom koja se sastoji od trijade boli, plaka i deformiteta penisa te kasne faze koju obilježava trijada plaka, deformiteta penisa i ED (11).

Kao jedan od mogućih mehanizama nastanka PB smatra se i abnormalna fibrozna reakcija. Na početku bolesti dolazi do ekstravazacije fibrinogena koji se uz pomoć trombina pretvara u fibrin u intralaminarnom prostoru TA (12). Taloženje fibrina pojačano je faktorima rasta (GF; engl. *growth factor*), poput fibroblastnog GF (FGF; engl. *fibroblast growth factor*) i vaskularnog GF (VGF; engl. *vascular growth factor*), te nedostatkom fibrinolitičkih enzima i vaskularne strukture u TA. Sve to potiče nakupljanje upalnih stanica (makrofazi, neutrofil i mastociti), citokina (TGF- $\beta 1$ ) i fibroblasta (12). Fibroblasti proliferiraju i odlaze na mjesto traume privučeni medijatorima, a uz to medijatori induciraju i sintezu kolagena (14).

Elektronska mikroskopija pokazala je da u normalnoj TA elastična vlakna tvore nepravilnu rešetku na kojoj leže kolagenska vlakna. TA je višeslojna i slojevi mogu

kliziti preko susjednih. Kod normalne TA postoji fleksibilnost, ali kod plakova u PB kolagena su vlakna čvršće zbijena što u konačnici uzrokuje učvršćivanje, a time i zakrivljenost penisa prema plaku (15).

Važni čimbenici u patogenezi PB uključuju regulaciju sinteze kolagena mnogim endogenim i egzogenim čimbenicima, posebno onih koji proizvode kisikove radikale, poput askorbinske kiseline i druge biološki aktivne peptide poput epidermalnog GF i GF-a sličnog inzulinu. TGF- $\beta$  je citokin koji utječe na taloženje ekstracelularnog matriksa i izaziva fibrozu u TA, a spominje se i kao uzrok kroničnih fibroznih stanja. Uključen je u mnoge vitalne procese uključujući upalu, stimuliranje stvaranja intracelularnog matriksa, proizvodnju fibroblasta i normalno zacjeljivanje. Slobodni radikali kao što su superoksid, peroksinitrit i peroksid mogu rezultirati peroksidacijom lipida i oštećenjem tkiva, kao i potaknuti sintezu vezivnog tkiva u fibroblastima i povećanu aktivnost u upalnom procesu (16).

Pokazalo se da su antitijela na elastin prisutna u svih bolesnika s PB, te da su u serumu povećane razine anti-tropoelastina (koji odražava sintezu elastina) i anti- $\alpha$ -elastina (koji odražava destrukciju elastina) (17). Van de Water je primijetio da postoje dva opća mehanizma koja pridonose stvaranju ekstracelularnog matriksa. To su ekstravazacija proteina plazme, poput fibronektina i fibrinogena plazme, te sinteza varijanti fibronektina (13).

### 3.3. KLINIČKA SLIKA

PB se najčešće prezentira u muškaraca u pedesetim godinama koji se žale na zakrivljenost penisa u erekciji uz blagu ili jače izraženu bol u penisu (1). Bolesnici s PB mogu se prezentirati s različitim spektrom simptomima poput boli u penisu tijekom erekcije, zakrivljenosti penisa, palpabilnim plakom, smanjenom erektilnom funkcijom ili pak otežanom penetracijom radi zakrivljenosti penisa (18). Većina pacijenata s PB

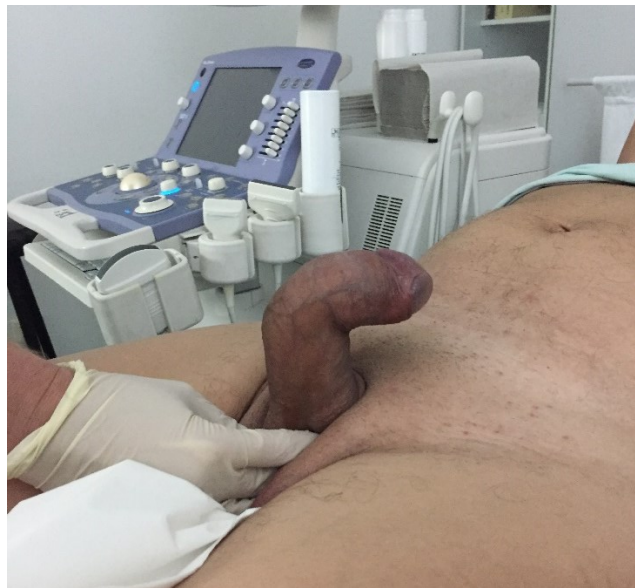javlja se svojem liječniku misleći kako je riječ o ED, dok neki od pacijenata dolaze radi palpabilnog plaka, zakrivljenosti penisa, distalne mlohavosti ili skraćenja penisa (20).

Obilježje PB je stečeni deformitet penisa, koji se mora razlikovati od kongenitalne zakrivljenosti penisa i normalnih anatomskih varijanti. Deformitet povezan s PB obilježava zakrivljenost penisa u erekciji, skraćenje duljine penisa, palpabilan plak s udubljenjem TA ili deformacijom penisa poput pješčanog sata te nestabilnost penisa pri aksijalnom opterećenju tijekom spolnog odnosa. Za razliku od kongenitalne zakrivljenosti penisa u kojoj prevladava ventralna zakrivljenost, zakrivljenost u PB može biti u bilo kojem smjeru, a može biti uniplanarna ili biplanarna. Ipak, zakrivljenost penisa povezana s PB najčešće je dorzalna, pri čemu je jedna studija izvijestila o dorzalnoj zakrivljenosti u 72% pacijenata (18), dok druga navodi niže stope dorzalne zakrivljenosti (30% dorzalne + 12% dorzolateralne). Pacijenti s dorzalnom zakrivljenošću imaju tendenciju jačoj zakrivljenosti od ostalih bolesnika s PB (19).

PB se često dijeli na aktivnu i stabilnu fazu bolesti. Aktivna faza bolesti karakterizirana je promjenjivošću simptoma, a tipični simptomi za ovu fazu su bol ili nelagoda u penisu tijekom erekcije i/ili mlohavom stanju (1). Bol se može pojaviti i prilikom palpacije plaka ili spolnog odnosa (20). Tijekom ove faze plakovi i deformacija penisa nisu u potpunosti razvijeni, a erektilna funkcija može biti uredna ili narušena zbog prisutnosti bolova i deformiteta (1). Trajanje aktivne faze varira od 6-18 mjeseci (18).

U stabilnoj fazi bolesti simptomi se klinički ne mijenjaju najmanje 3 mjeseca. Bol u erekciji i/ili mlohavom stanju rijetko je prisutna, a ako je prisutna obično je blaga. Zakrivljenost može biti uniplanarna ili biplanarna i ne mora ovisiti o veličini plaka, a plakovi se mogu palpirati ili se prikazati ultrazvukom (UZV) (1). Mulhall i suradnici su primijetili da se bol smanjila kod svih pacijenata ili povukla većini unutar 12 mjeseci od

pojave PB, pri čemu je 89% muškaraca bilo bez bolova na posljednjem kontrolnom pregledu. Prosječno vrijeme praćenja bilo je 18 mjeseci. Česta pritužba je i subjektivno skraćenje duljine penisa, koju je prijavilo 84% pacijenata koji su čekali početak liječenja PB. Studija je pratila 246 muškaraca s PB, a navodi da se srednja rastegnuta duljina penisa smanjila s 12,2 cm na početnoj procjeni na 11,4 cm nakon prosječnog praćenja od 14,5 mjeseci (18).



Slika 3: dorzalna kurvatura penisa od 90° (arhivska slika)

### 3.4. DIJAGNOZA

Dijagnoza PB može se postaviti na temelju anamneze, kliničke slike, kliničkog pregleda i radioloških metoda. Primarni zadatak pri postavljanju dijagnoze je dobiti informacije o postojećim simptomima kao što su bolna erekcija, palpabilni čvorovi, deformacija, duljina i širina penisa, te erektilna funkcija. Potrebno je prikupiti i informacije o intenzitetu, vremenu nastanka i trajanju njihovih simptoma, te obratiti pažnju na ostale komorbiditete kao što su dijabetes, hipertenzija, povišeni kolesterol i pušenje. Temeljem detaljno uzete anamneze razlikovati ćemo aktivnu i stabilnu fazu bolesti što je bitna odrednica daljnjeg plana liječenja (21). Pacijent kod kuće može



snimiti fotografiju penisa sa strane i odozgo u erekciji radi evaluacije kurvature. Kurvatura se određuje nakon aplikacije alprostadila intrakavernozno (4). U anamnezi nam pomaže i upitnik za PB (PDQ; engl. *Peyronie's disease questionnaire*), koji se dijeli u 3 kategorije. Upitnik uključuje pitanja iz kategorije psihičkih i fizičkih simptoma, iz kategorije subjektivnih doživljaja simptoma te iz kategorije bolova u penisu (22).

Fizikalni pregled uključuje inspekciju i palpaciju penisa u flakcidnom stanju. Važan dio pregleda je palpacija plakova radi određivanja njihove lokalizacije i veličine. Penis je potrebno palpirati cijelom dužinom, od pubisa do glansa, obračavajući pažnju na mjesta zadebljanja ili ispupčenja (1). Čvor najčešće nastaje na mjestu dorzalne središnje linije penisa što najčešće rezultira dorzalnom angulacijom penisa. Ponekad se može palpirati i više čvorova (23). Tijekom fizikalnog pregleda treba se fokusirati i na ruke i stopala radi otkrivanja moguće prisutnosti Dupuytrenove kontrakture ili Ledderhoseove bolesti (21).

Plak se, uz palpaciju, određuje i UZV-om. UZV je metoda koja je široko dostupna, jeftina i sigurna za pacijenta te je sljedom toga radiološka metoda izbora u dijagnostici PB. Može prikazati i male nepalpabilne lezije koje mogu promaći na fizikalnom pregledu. UZV-om pregledavamo i hemodinamiku penisa u erekciji nakon aplikacije alprostadila. Color Doppler prikazuje vaskularni crtež i parametre vaskularnog protoka penisa što je važna informacija prije odluke za operacijski zahvat (24). Postoji sustav za stupnjevanje kalcifikacija koji se sastoji od 3 stupnja:

1. stupanj – plak <0,3 cm ili bez kalcifikacija,
2. stupanj – plak 0,3 – 1,5 cm i
3. stupanj – pacijenti s najopsežnijim kalcifikacijama; plak >1,5 cm ili višestruki plakovi >1 cm (4).

### 3.5. LIJEČENJE

U liječenju PB postoji više terapijskih opcija, a dijele se na konzervativne i kirurške. Odabir najprikladnije terapijske opcije ovisi o kliničkoj slici, fizikalnom pregledu i željama pacijenta (4). Kako bi liječenje bilo što učinkovitije, a pacijent zadovoljan, potrebno je uputiti pacijenta u terapijske opcije, rizike i nuspojave pojedine terapije tako da očekivanja pacijenta budu realna (1). Cilj liječenja je smanjenje zakrivljenosti i deformiteta penisa kako bi se postigla mogućnost penetracije i poboljšanje kvalitete života kao i smanjenje posljedica bolesti na psihosocijalni život pojedinca (3,5). Pacijenta je potrebno umiriti i naglasiti kako PB nije životno ugrožavajuća bolest i ne vodi prema razvitku maligne bolesti. Ukoliko pacijent ne osjeća bol, nema poteškoća tijekom penetracije, nema ED ili nije motiviran za liječenje, tada ga nije potrebno niti liječiti (4). U aktivnoj fazi bolesti terapijski pristup temelji se na konzervativnom liječenju dok je kirurško liječenje opcija izbora za one bolesnike sa stabilnom fazom Peyronieeve bolesti (21).

#### 3.5.1. KONZERVATIVNA TERAPIJA

Pacijenti u ranom stadiju PB se primarno liječe konzervativnim metodama i tada su glavni ciljevi liječenja stabilizacija formiranja ožiljka tijekom akutne faze bolesti, smanjenje boli te ispravljanje deformiteta. Konzervativnoj terapiji pristupaju i pacijenti koji odluče odbiti druge tipove liječenja tijekom stabilne faze bolesti. U konzervativnu terapiju spadaju oralna farmakoterapija, intralezijske injekcije, izvantjelesna terapija udarnim valom (ESWT; engl. *extracorporeal shockwave treatment*), trakcijska terapija penisa (PTT; engl. *penile traction therapy*) i penilni vakuum uređaji (VED; engl. *vacuum erection device*) (2).

### 3.5.1.1. ORALNA TERAPIJA

Oralna terapija prikladna je za pacijente zbog jednostavne primjene i malo nuspojava (3,4). Međutim, monoterapija samo oralnim lijekovima nije zadovoljavajuća zato što je teško postignuti razinu aktivne tvari u tkivu koje je hipocelularno i hipovaskularno, a nema ni dovoljno dokaza koji bi dokazali njihovu učinkovitost kao monoterapija (2,20). Oralni lijekovi koji se spominju u liječenju PB su vitamin E, kalijev paraaminobenzoat (POTABA; engl. *potassium para-aminobenzoate*), tamoksifen, kolhicin, karnitin, L-arginin i inhibitori fosfodiesteraze tipa 5 (PDE5i; engl. *phosphodiesterase type 5 inhibitors*) (2). Trenutno ne postoje uvjerljivi dokazi koji bi podržavali korištenje vitamina E, POTABA, tamoksifena i karnitina u terapiji PB. Jedini lijekovi koji se trenutno mogu koristiti su PDE5i i nesteroidni antiinflamatorni lijekovi (NSAIL). PDE5i se mogu dati pacijentima s ED kako bi im omogućili penetraciju tijekom spolnog odnosa, a NSAIL je terapija izbora u liječenju boli kod pacijenata s PB, posebno u akutnoj fazi (21).

PDE5i najčešće se primjenjuju u terapiji ED, a djeluju na način da inhibiraju razgradnju cikličkog gvanozin-monofosfata (cGMP) što vodi k povećanju količine NO i inhibiciji fibroze. Nema dokaza koji bi pokazali učinkovitost ovih lijekova u smanjenju formiranja plaka ili zakrivljenosti penisa, ali pomaže kod pacijenata koji imaju simptome ED (2). Jedan od PDE5i lijekova je tadalafil koji je u kombinaciji s ESWT pokazao poboljšanje erektilne funkcije i kvalitete života, ali ne i smanjenje zakrivljenosti penisa. Iako je studija na štakorima pokazala kako administracija sildenafilu u štakora s PB smanjuje veličinu plaka i omjer kolagena i fibroze, na ljudima nema dovoljno znanstvenih dokaza koji bi potvrdili ovu studiju. Pentoksifilin je nespecifični inhibitor fosfodiesteraze, koji djeluje na način da poboljšava oksigenaciju perifernih tkiva, sprječava agregaciju trombocita i otpuštanje citokina te inhibira stvaranje slobodnih

kisikovih radikala. U kombinaciji s ostalim oralnim lijekovima, sa ili bez terapije trakcije penisa, uočena je redukcija plaka i smanjenje zakrivljenosti penisa u erekciji (3).

### 3.5.1.2. INTRALEZIJSKA TERAPIJA

Jedna od mogućnosti konzervativnog liječenja je intralezijaska terapija. Izvodi se na način da se pacijentu injekcijom ubrizga lijek direktno u plak na ovojnici penisa. Takav način primjene omogućuje farmakološki aktivnoj tvari da u visokim koncentracijama dopre do mjesta djelovanja. U literaturi se spominje primjena kortikosteroida, verapamila, interferona i kolagenaze. Primjena verapamila se ne preporuča jer su istraživanja pokazala rezultate suprotne očekivanima, kao ni primjena kortikosteroida zbog značajnih nuspojava poput atrofije tkiva, stanjivanje kože i imunosupresije. Intralezijaska terapija kolagenazom pokazala je znatno smanjenje zakrivljenosti penisa i promjera plaka, a terapija interferonom može smanjiti zakrivljenost penisa, veličinu plaka i bol (21).

Kortikosteroidi su se prvi upotrebljavali kao intralezijaska terapija u liječenju PB zbog svojih protuupalnih obilježja, no ubrzo su napušteni zbog jakih nuspojava i nedostatka dokaza o djelotvornosti u liječenju PB (2).

Verapamil je blokator kalcijevih kanala koji utječe na formiranje plaka. U kombinaciji s vitaminom E pokazao je smanjenje boli u pacijenta s PB (3), no nema dokazani učinak u smanjenju zakrivljenosti i veličini plaka, stoga je njegova upotreba napuštena (21).

Interferon  $\alpha 2b$  je citokin koji inhibira proliferaciju fibroblasta i posljedično smanjuje proizvodnju kolagena (2), smanjuje stvaranje ekstracelularnog matriksa te pozitivno utječe na proces cijeljenja. Intralezijaska injekcije interferona smanjuju zakrivljenost penisa, veličinu plaka, bol i poboljšavaju protok krvi u penisu. Nuspojave su blage, a

uključuju sinusitis i simptome gripe koji se mogu uspješno prevenirati uzimanjem NSAIL prije interferona. Uz trenutne dokaze, interferon  $\alpha 2b$  se preporuča u terapiji stabilne faze PB (21).

Kolagenaza je enzim dobiven iz bakterije *Clostridium histolyticum* koji selektivno razara kolagen koji je glavna komponentna plaka u PB. Može se koristiti u stabilnoj fazi PB za smanjenje zakrivljenosti penisa u pacijenta sa zakrivljenošću penisa između  $30^\circ$  i  $90^\circ$  ili u aktivnoj fazi bolesti (2). Najbolji rezultati postižu se u bolesnika sa zakrivljenošću penisa  $<60^\circ$  i trajanjem bolesti  $<2$  godine. Također, veća uspješnost terapije primjećena je u bolesnika u kojih plakovi nisu kalcificirani i koji imaju urednu erektilnu funkciju. Što se nuspojava tiče, većina pacijenata doživljava barem jednu blagu ili umjerenu neželjenu reakciju poput hematoma penisa, boli u penisu, otekline penisa ili boli na mjestu uboda. Nuspojave nestaju spontano unutar 14 dana. Preporuča se apstinencija od spolnih odnosa 4 tjedana nakon dobivanja injekcije (21).

#### 3.5.1.3. IZVANTJELESNA TERAPIJA UDARNIM VALOM (ESWT)

ESWT je neinvazivna terapija koja se upotrebljava za smanjenje boli u pacijenata s PB (3). Mehanizam djelovanja ESWT u PB još uvijek nije u potpunosti jasan, ali postoje dvije hipoteze o njegovom djelovanju. Prva je da terapija udarnim valom direktno oštećuje i remodelira plak na penisu, a druga je da u upalnom području mijenja termodinamiku čime potiče angiogenezu i aktivnost makrofaga te na taj način uzrokuje lizu plaka i posljedično njegovu resorpciju (2,20). Istraživanja pokazuju učinkovitost ESWT u smanjenju boli u penisu, ali ne u smanjivanju zakrivljenosti ili veličine plaka penisa (21).

#### 3.5.1.4. TRAKCIJSKA TERAPIJA PENISA (PTT)

PTT je novija metoda liječenja PB. Uređaj upotrebljava direktnu silu pritiska na penis i različitim mehanizmima uzrokuje remodeliranje izvanstaničnog matriksa plaka

(3). Ciljevi PTT su nekirurško ispravljanje zakrivljenosti, poboljšanje obujma i vraćanje izgubljene dužine penisa. Nema dovoljno dokaza o uspješnosti ove terapije, a većina pacijenta će trebati daljnje terapijske postupke kako bi postigli zakrivljenost koja im je potrebna za spolni odnos. Neki pacijenti će biti nemotivirani za PTT jer je uređaj potrebno nositi 2 do 8 sati dnevno. PTT je sigurna u pacijenata s PB no još uvijek nema dovoljno dokaza koji bi potvrdili učinkovitost ove terapije. U kombinaciji s intralezijском terapijom mogla bi smanjiti zakrivljenost penisa i povećati njegovu dužinu (21).

#### 3.5.1.5. PENILNI VAKUUM UREĐAJI (VED)

Terapija VED-om uzrokuje dilataciju kavernozičnih sinusa, smanjuje retrogradni venski i povećava arterijski protok krvi. S obzirom da postoji samo jedna studija o učinkovitosti terapije VED-om u ispravljanju zakrivljenosti penisa u PB, VED se još uvijek ne preporuča kao monoterapija (21).

#### 3.5.2. KIRURŠKO LIJEČENJE

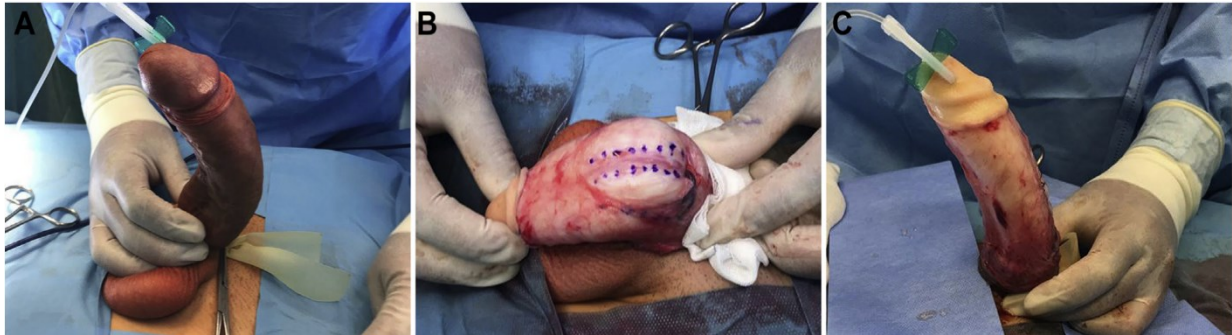Konzervativna terapija rješava bol penisa u većine pacijenata, ali često nije uspješna u smanjivanju zakrivljenosti (21). Kirurško liječenje je zlatni standard u liječenju PB, a nužan preduvjet za odluku o operaciji je stabilna faza bolesti i stabilan deformitet u trajanju od šest ili više mjeseci. Dobri kandidati za kirurško liječenje su bolesnici kod kojih nije došlo do poboljšanja stanja konzervativnim metodama liječenja i koji su visoko motivirani za kirurško liječenje. Relativna kontraindikacija za zahvat je bol penisa. Cilj kirurškog liječenja je korekcija zakrivljenosti penisa pri kojoj je moguća penetracija bez mehaničkih poteškoća ili bolova. Smatra se kako je penis funkcionalno ravan ukoliko je njegova zakrivljenost  $30^\circ$  ili manja te ako je penetracija moguća bez mehaničkih poteškoća ili bolova, jednog ili oba partnera (2).

Izuzetno je važno u prijeoperacijskoj pripremi objasniti pacijentu postupak i realni ishod kirurškog liječenja, te moguće komplikacije kako bi pacijent imao odgovarajuća

očekivanja. Pacijenti s PB često nisu zadovoljni ishodom kirušskog liječenja zbog nerealnih očekivanja i izgleda penisa nakon operacije iako je rezultat operacije u estetskom i funkcionalnom smislu zadovoljavajuć. Zbog toga je potrebno pacijentima naglasiti moguće ishode kao što su skraćivanje penisa, ED, osjećaj utrnjenosti penisa, smanjena krutost penisa prilikom erekcije, rizik od ponovne zakrivljenosti ili potencijalna potreba za obrezivanjem za vrijeme operacije. Odabir najprikladnije kirurške metode temelji se na jačini zakrivljenosti, dužini penisa i statusu erektilne funkcije uključujući i odgovor na farmakoterapiju u slučaju prisutnosti ED. U poslijeoperacijskom tijeku nužna je rehabilitacija penisa postupcima istezanja te inhibitorima fosfodiesteraze. Postoje tri kirurška pristupa pri liječenju PB: postupci skraćivanja penisa, postupci produživanja penisa i implantacija penilne proteze (21).

#### 3.5.2.1. POSTUPCI SKRAĆIVANJA PENISA

U kirurškim tehnikama skraćivanja penisa razlikujemo incizijske, ekscizijske i plikacijske postupke. Svim navedenim kirurškim tehnikama zajednička je kirurška intervencija na konveksnoj strani s ciljem izravnavanja penisa, ali sljedom toga dolazi i do neizbježnog skraćivanja penisa koji će, naravno, ovisiti o stupnju angulacije. Kandidati za ovaj tip operacije su bolesnici s adekvatnom dužinom penisa, održanom erektilnom funkcijom, bez kompleksnih deformiteta i manjim stupnjem zakrivljenosti. Potpuno izravnavanje se postiže u više od 85% bolesnika. Gotovo da nema opasnosti od oštećenja erektilne funkcije, a ponovna pojava zakrivljenosti ili smanjenje osjeta na glansu penisa je rijetka (manja od 10%). Ishod operacije je skraćivanje penisa, a ona ovisi o početnoj zakrivljenosti penisa i može iznositi od jedan do dva centimetra. Takvo smanjenje je rijetko uzrok poslijeoperacijske seksualne disfunkcije. Preporučeno je da se izmjere dimenzije penisa prije i poslije operacije jer pacijenti mogu percipirati veće skraćivanje penisa nego što to realno jest (21).

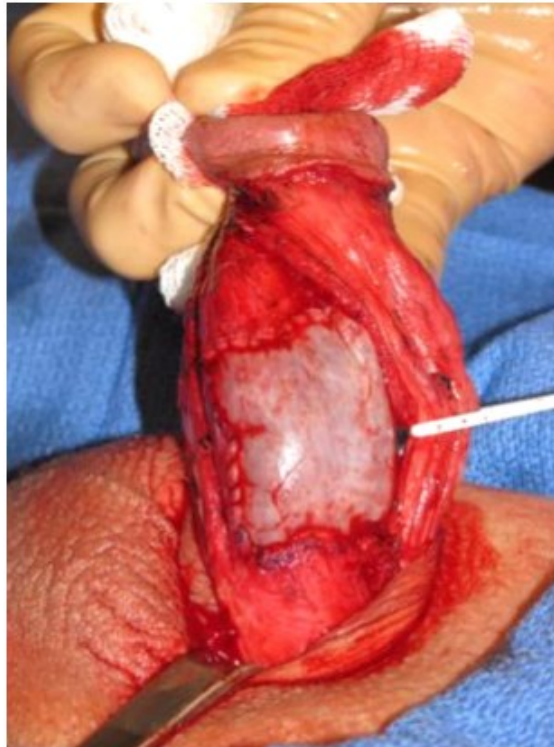

Slika 4: plikacija penisa (preuzeto iz Almeida J. L., Felício J., Martins F.E. Surgical Planning and Strategies for Peyronie's Disease. Sexual Medicine Reviews, 2021.)

### 3.5.2.2. POSTUPCI PRODUŽIVANJA PENISA

Postupci produživanja izvode se na konkavnoj strani penisa, a mjesto incizije je u području najveće zakrivljenosti penisa koje se obično poklapa s lokacijom plaka. Kako bi se izravnao penis potrebno je rastegnuti mjesto incizije, a stvoreni defekt se prekriva graftom. Zahvaljujući tome, penis se elongira na dužinu prije bolesti. Graftovi koji se koriste mogu biti autologni (dermis, vene, temporalna fascija, tunika vaginalis testis, TA i bukalna sluznica), alogeni (perikard, tvrda moždana ovojnica), ksenogeni (goveđi perikard, submukoza tankog crijeva svinje) i sintetski. Postupci produživanja penisa preferiraju se u bolesnika s velikim stupnjem zakrivljenosti ( $>60^\circ$ ), kompleksnim deformitetima ili malom dužinom penisa, ali s dobrom erektilnom funkcijom. Moguće komplikacije ovog oblika liječenja jesu ED, gubitak osjeta na glansu penisa i skraćenje penisa u kasnijem poslijeoperacijskom tijeku. Postoji visok rizik (do 50%) za poslijeoperacijsku ED stoga pacijente koji nemaju prijeoperacijsku ED treba dobro educirati i informirati o ovom postupku. Loši prognostički faktori za nastanak poslijeoperacijske ED su prisutnost ED prije operacije, korištenje velikih graftova, dob pacijenta  $>60$  godina i ventralna zakrivljenost. U usporedbi s postupcima skraćivanja penisa, gubitak osjeta na glansu penisa je češći u postupcima produživanja penisa, a rizik za skraćenjem dužine penisa je manji (21).





Slika 5: defekt prekriven graftom (preuzeto iz Hatzichristodoulou G., Tsambarlis P., Kübler H., Levine L.A. Peyronie's graft surgery-tips and tricks from the masters in andrologic surgery. Translational Andrology and Urology, 2017.)

### 3.5.2.3. IMPLANTACIJA PROTEZA PENISA

Implantacija proteza penisa koristi se u terapiji PB onih bolesnika s farmakorezistentnom ED. Implantacija proteza je u nekim slučajevima jedini postupak, a koji puta se konkomitantno s implantacijom proteze radi i kirurška korekcija kurvature.

Postoje hidraulične i semirigidne penilne proteze, a nakon detaljnog razgovora s pacijentom donosi se odluka o izboru proteze (21). Pacijenti preferiraju hidraulične proteze radi estetski prikladnijeg rezultata (4). Rizik od komplikacija nije veći u pacijenata s PB u usporedbi s općom populacijom, no zabilježen je mali rizik od perforacije uretre u pacijenata u kojih se implantiraju semirigidne proteze. Manji postotak pacijenata s PB, u usporedbi s općom populacijom, je zadovoljan s konačnim ishodom nakon zahvata. Nakon zahvata je moguće skraćivanje dužine penisa, stoga je potrebno prije zahvata upozoriti pacijente da im penilne proteze neće vratiti dužinu

penisa izgubljenu zbog PB. Iz tog razloga se u velikih kurvatura i malih penisa sugerira i kirurška korekcija kurvature (21).

#### 4. RASPRAVA

PB ili plastična induracija penisa je stečena bolest koju odlikuju deformiteti penisa, spolna nemoć, a ponekad i psihičke smetnje bolesnika (1). PB može nastati kao rezultat akutne ili ponavljajuće traume TA nakon čega dolazi do upalne reakcije, a potom do prekomjerenog odlaganja kolagena i fibrina što rezultira formiranjem plaka (3). Spontana rezolucija bolesti je rijetka, a ukoliko se ne počne liječiti, u više od 50% pacijenata će doći do pogoršanja deformiteta unutar 12 do 18 mjeseci od pojave prvih simptoma (18). PB je bolest koja ima aktivna fazu u kojoj ožiljak raste i dovodi do pogoršanja deformiteta i boli, a kada se bolest stabilizira rijetko dolazi do daljnje progresije (4).

Procjena prevalencije PB predstavlja veliki izazov jer se pacijenti često ustručavaju govoriti o svojoj bolesti zbog čega su objavljeni brojevi u stvarnosti puno veći. Prevalencija PB kreće se između 0,4% i 13% s vrškom učestalosti između 50. i 60. godine života (7). PB je češća u muškaraca s komorbiditetima poput dijabetesa, hipertenzije, hiperlipidemije i hipogonadizma, kod pretilih, pušača te u onih s genetičkom predispozicijom (8,9). Uočena je povezanost PB s bolestima vezivnog tkiva poput Dupuytrenove kontrakture, Ledderhoseove bolesti i timpanoskleroze (10).

PB je bolest koja utječe i na psihosocijalni život pacijenta što uključuje smanjeno samopoštovanje, sram, neugodu, tjeskobu, gubitak seksualnog samopouzdanja i depresiju. Studije su pokazale kako i do 94% pacijenata s PB pati od psihosocijalnog stresa, dok čak 48% ima simptome blage do teške depresije. Važno je napomenuti da unatoč liječenju koje može pacijentu omogućiti adekvatnu spolnu funkciju, često ostaje

trajni psihosocijalni stres. Ključno je prepoznati takve simptome i pacijenta uputiti psihologu ili psihijatru kako bi mu se pružila odgovarajuća medicinska pomoć (4).

U liječenju PB postoji više terapijskih opcija, a dijele se na konzervativne i kirurške (4). Cilj liječenja je smanjenje zakrivljenosti i deformiteta penisa kako bi se postigla mogućnost penetracije i poboljšanje kvalitete života kao i smanjenje psihosocijalnih posljedica bolesti (3,5). U aktivnoj fazi bolesti terapijski pristup temelji se na konzervativnom liječenju dok je kirurško liječenje opcija izbora za one bolesnike sa stabilnom fazom Peyronieue bolesti (21).

Pacijenti u ranom stadiju PB se primarno liječe konzervativnim metodama i tada su glavni ciljevi liječenja stabilizacija formiranja ožiljka tijekom akutne faze bolesti, smanjenje boli te ispravljanje deformiteta. U konzervativnu terapiju spadaju oralna farmakoterapija, intralezijske injekcije, ESWT, PTT i VED (2). Jedini lijekovi koji se trenutno mogu koristiti u liječenju PB su PDE5i i NSAIL (21).

Kirurško liječenje je zlatni standard u liječenju PB, a nužan preduvjet za odluku o operaciji je stabilna faza bolesti i stabilan deformitet u trajanju od šest ili više mjeseci. Relativna kontraindikacija je bol penisa, a cilj kirurškog liječenja je korekcija zakrivljenosti penisa pri kojoj će biti moguća penetracija bez mehaničkih poteškoća ili bolova (2). Postoje tri kirurška pristupa pri liječenju PB: postupci skraćivanja penisa, postupci produživanja penisa i implantacija penilne proteze. Odabir najprikladnije kirurške metode temelji se na jačini zakrivljenosti, dužini penisa i statusu erektilne funkcije kao i odgovoru na farmakoterapiju u slučaju prisutnosti ED. Pacijentima je potrebno objasniti moguće ishode kirurškog liječenja kao što su skraćivanje penisa, ED, hipoestezija penisa, smanjen rigiditet kao i rizik od recidiva bolesti. U poslijeoperacijskom tijeku nužna je rehabilitacija penisa postupcima istezanja te inhibitorima fosfodiesteraze (21).

Novi lijekovi koji se istražuju su pirfenidon, inhibitori tirozin kinaze, TGF-  $\beta$ , trombocitni faktor rasta, interleukin-13 i lizil oksidaza-2. Potrebna su daljnja istraživanja novih i već postojećih lijekova kako bi se učinkovitom konzervativnom terapijom smanjio broj pacijenata kojima je nužan operativni zahvat (25).

## 5. ZAKLJUČCI

1. Etiologija i patogeneza PB nisu u potpunosti shvaćene, ali su vjerojatno povezane s traumom penisa praćenom abnormalnim cijeljenjem rana. Predispozicija za fibrozu i abnormalno cijeljenje rana ima genetsku osnovu kod nekih pogođenih muškaraca.
2. PB je povezana sa značajnim psihosocijalnim stresom kod pacijenata i njihovih partnera, a tijekom evaluacije i liječenja treba uzeti u obzir fizičke i psihičke posljedice PB.
3. Dijagnoza PB temelji se na detaljnoj anamnezi i fizičkom pregledu, a obrada uključuje procjenu penisa u mlohavom i erektilnom stanju kako bi se točno procijenili plakovi i zakrivljenost.
4. UZV je metoda izbora u dijagnostici PB. Doppler UZV evaluira se ED, prokrvljenost i hemodinamika penisa te lokalizacija i kalcifikacija plaka. Ovakva evaluacija posebno je važna prije operativnog zahvata.
5. Uz sve objektivne mjere kao što je zakrivljenost i erektilna funkcija, u procesu donošenja odluke o liječenju u obzir treba uzeti zabrinutost pacijenta te njegovu spremnost da se podvrgne različitim vrstama liječenja.
6. U aktivnoj fazi bolesti potrebno je smanjiti bol upotrebom NSAID, tadalafila ili ESWT. U slučaju zakrivljenosti ili smanjenja dužine penisa može se upotrijebiti trakcijska terapija.

7. U stabilnoj fazi bolesti u obzir dolazi intralezija ili kirurška terapija, a odluka se donosi ovisno o željama bolesnika i njegovom zdravstvenom stanju.
8. Potrebna su nova istraživanja o etiologiji i patogenezi PB koja će poboljšati razumijevanje i skrb bolesnika s ovom bolešću.

## 6. SAŽETAK

Peyronieva bolest je progresivni poremećaj vezivnog tkiva penisa koji je karakteriziran stvaranjem kolagenskih plakova na TA penisa. Rezultat je deformacija i bol penisa, a često se javlja zajedno s erektilnom disfunkcijom. Iako su brojni čimbenici rizika povezani s razvojem Peyronieve bolesti i dalje su potrebna dodatna istraživanja za bolje razumijevanje ove bolesti. Simptomi Peyronieve bolesti mogu ograničiti spolni odnos i nametnuti ozbiljno fizičko i psihičko opterećenje u bolesnika. Stoga je potrebno dobiti njegovo povjerenje te naglasiti dobroćudnu narav bolesti kako bi se olakšalo postavljanje inicijalne dijagnoze i stekla suradljivost pacijenata prilikom donošenja odluke o terapiji. Tijek bolesti uključuje ranu akutnu fazu koja može trajati 1 do 18 mjeseci i kasniju stabilnu fazu. U ranoj fazi pacijenti mogu osjetiti bol u penisu dok se razvija plak. Tijekom kronične faze, plak postaje organiziraniji, zakrivljenost penisa se stabilizira, a bol obično popušta. Peyronieva bolest često prolazi nedijagnosticirano, a i u točno dijagnosticiranih pacijenata trenutno ne postoji terapija koja je pokazala značajnu učinkovitost. Nekirurške opcije često se koriste s promjenjivim rezultatima. Kirurško liječenje je rezervirano za bolesnike sa stabilnim stanjem bolesti, erektilnom disfunkcijom i deformitetom penisa koji narušava seksualnu funkciju.

## 7. SUMMARY

Peyronie's disease is a progressive fibrotic disorder of penile connective tissue characterized by the formation of collagen plaques on the tunica albuginea of the penis. The result is penile deformity and pain, which are often accompanied with erectile dysfunction. Although a numerous risk factors are associated with the development of Peyronie's disease, further research is still needed to better understand this disease. Peyronie's disease can limit sexual intercourse and impose a serious physical and mental burden on the patient. Therefore, it is necessary to gain the patient's trust and emphasize the benign nature of the disease to facilitate initial diagnosis and patient's compliance in determining appropriate therapy. We can distinguish two phases of the disease: an early acute phase that can last one to 18 months and a later chronic phase. In acute phase, patients may experience penile pain as the plaque develops. During the chronic phase, the plaque becomes more organized, the curvature of the penis stabilizes and the pain usually subsides. Peyronie's disease often goes undiagnosed and even in accurately diagnosed patients, there is still no effective therapy. Non-surgical options are often used with variable results. Surgical treatment is reserved for those patients with stable disease, erectile dysfunction and penile deformity that impairs sexual function.

## 8. LITERATURA

1. Nehra A, Alterowitz R, Culkin DJ, Faraday MM, Hakim LS, Heidelbaugh JJ, Khera M, Kirkby E, McVary KT, Miner MM, Nelson CJ, Sadeghi-Nejad H, Seftel AD, Shindel AW, Burnett AL; American Urological Association Education and Research, Inc.,. Peyronie's Disease: AUA Guideline. *J Urol* 2015;194(3):745-53.
2. Capoccia E, Levine LA. Contemporary Review of Peyronie's Disease Treatment. *Curr Urol Rep* 2018;19(7):51.
3. Li EV, Esterquest R, Pham MN, Panken EJ, Amarasekera C, Siebert A, Bajic P, Levine LA. Peyronie's disease: pharmacological treatments and limitations. *Expert Rev Clin Pharmacol* 2021;14(6):703-13.
4. Wein AJ, Kavoussi LR, Novick AC, Partin AW, Peters CA, ur. *Campbell-Walsh urology*. 11. izd. Philadelphia: Elsevier Saunders, 2016.
5. Ostrowski KA, Gannon JR, Walsh TJ. A review of the epidemiology and treatment of Peyronie's disease. *Res Rep Urol* 2016;8:61-70.
6. Križan Z. *Kompendij anatomije čovjeka*, III. dio. Pregled građe grudi, trbuha, zdjelice, noge i ruke. Zagreb: Školska knjiga, 1986. (2. izd. 1989; 3. izd. 1997.)
7. El-Sakka AI. Prevalence of Peyronie's Disease among patients with erectile dysfunction. *Eur urol* 2006;49(3):564–9.
8. Mulhall JP, Creech SD, Boorjian SA, Ghaly S, Kim ED, Moty A, Davis R, Hellstrom W. Subjective and objective analysis of the prevalence of Peyronie's disease in a population of men presenting for prostate cancer screening. *J Urol* 2004;171:2350-3.
9. Herati AS, Pastuszak AW. The Genetic Basis of Peyronie Disease: A Review. *Sex Med Rev* 2016;4(1):85-94.

10. Mohede DCJ, Riesmeijer SA, de Jong IJ, Werker PMN, van Driel MF. Prevalence of Peyronie and Ledderhose Diseases in a Series of 730 Patients with Dupuytren Disease. *Plast Reconstr Surg* 2020;145(4):978-84.
11. Lue T.F. Peyronie's disease. An anatomically-based hypothesis and beyond. *Int J Impotence Res* 2002;14:411-3.
12. El-Sakka AI, Salabas E, Dinçer M, Kadioglu A. The pathophysiology of Peyronie's disease. *Arab J Urol* 2013;11(3):272-7.
13. Van de Water L. Mechanisms by which fibrin and fibronectin appear in healing wounds: implications for Peyronie's disease. *J Urol* 1997;157:306-10.
14. Moreland R.B., Nehra A. Pathophysiology of Peyronie's disease. *Int J Impot Res* 2002;14:406-10.
15. Brock G., Hsu G.L., Nunes L., von Heyden B., Lue T.F. The anatomy of the tunica albuginea in the normal penis and Peyronie's disease. *J Urol* 1997;157:276-81.
16. El-Sakka A.I., Hassan M.U., Nunes L., Bhatnagar R.S., Yen T.S.B., Lue T.F. Histological and ultrastructural alterations in an animal model of Peyronie's disease. *Br J Urol* 1998;181:445-52.
17. Stewart S., Malto M., Sandberg L., Colburn K.K. Increased serum levels of anti-elastin antibodies in patients with Peyronie's disease. *J Urol* 1994;152:105-6.
18. Mulhall JP, Schiff J, Guhring P. An analysis of the natural history of Peyronie's disease. *The Journal of urology* 2006;175(6):2115-8.
19. Kadioglu A, Sanli O, Akman T, et al. Factors affecting the degree of penile deformity in Peyronie disease: an analysis of 1001 patients. *Journal of andrology* 2011;32(5):502-8.



20. Levine LA, Larsen SM. Surgery for Peyronie's disease. *Asian J Androl* 2013;15(1):27-34.
21. Salonia A, Bettocchi C, Boeri L i sur. European Association of urology guidelines on sexual and reproductive health-2021 update: male sexual dysfunction. *Eur Urol* 2021.
22. Coyne KS, Currie BM, Thompson CL, Smith TM. Responsiveness of the Peyronie's Disease Questionnaire (PDQ). *J Sex Med* 2015;12(4):1072-9.
23. Smith DR, Tanagho EA, McAninch JW Smith's general urology. 17. izd. Norwalk, Conn, Appleton & Lange;2007.
24. Parmar M, Masterson JM, Masterson TA 3rd. The role of imaging in the diagnosis and management of Peyronie's disease. *Curr Opin Urol* 2020;30(3):283-9.
25. Mohede DCJ, de Jong IJ, van Driel MF. Medical Treatments of Peyronie's Disease: Past, Present, and Future. *Urology* 2019;125:1-5.

## 9. ŽIVOTOPIS

Luka Momčilović rođen je 22. 04. 1996. godine u Čakovcu u Republici Hrvatskoj. Pohađao je III. Osnovnu školu Čakovec koju je završio 2011. godine nakon čega je srednjoškolsko obrazovanje nastavio u Gimnaziji Josipa Slavenskog Čakovec koju je završio 2015. i upisao Medicinski fakultet Sveučilišta u Rijeci.