

POJAVNOST MIKROPAPILARNOG KARCINOMA ŠTITNE ŽLIJEZDE NA KLINIČKOM ZAVODU ZA PATOLOGIJU I CITOLOGIJU RIJEKA

Holjević, Ena

Master's thesis / Diplomski rad

2022

Degree Grantor / Ustanova koja je dodijelila akademski / stručni stupanj: **University of Rijeka, Faculty of Medicine / Sveučilište u Rijeci, Medicinski fakultet**

Permanent link / Trajna poveznica: <https://um.nsk.hr/um:nbn:hr:184:925759>

Rights / Prava: [In copyright](#) / [Zaštićeno autorskim pravom.](#)

Download date / Datum preuzimanja: **2024-08-25**



Repository / Repozitorij:

[Repository of the University of Rijeka, Faculty of Medicine - FMRI Repository](#)



SVEUČILIŠTE U RIJECI
MEDICINSKI FAKULTET
INTEGRIRANI PREDDIPLOMSKI I DIPLOMSKI
SVEUČILIŠNI STUDIJ MEDICINE

Ena Holjević

POJAVNOST MIKROPAPILARNOG KARCINOMA ŠTITNE ŽLIJEZDE NA
KLINIČKOM ZAVODU ZA PATOLOGIJU I CITOLOGIJU RIJEKA

Diplomski rad

Rijeka, 2022.

SVEUČILIŠTE U RIJECI
MEDICINSKI FAKULTET
INTEGRIRANI PREDDIPLOMSKI I DIPLOMSKI
SVEUČILIŠNI STUDIJ MEDICINE

Ena Holjević

**POJAVNOST MIKROPAPILARNOG KARCINOMA ŠTITNE ŽLIJEZDE NA
KLINIČKOM ZAVODU ZA PATOLOGIJU I CITOLOGIJU RIJEKA**

Diplomski rad

Rijeka, 2022.

MENTOR: doc.dr.sc. Andrea Dekanić, dr. med.

Diplomski rad ocijenjen je dana 28.06.2022. na Medicinskom fakultetu u Rijeci pred povjerenstvom u sastavu:

1. doc.dr.sc. Tamara Turk Wensveen, dr. med.
2. izv. prof. dr. sc. Tatjana Bogović Crnčić, dr. med.
3. dr.sc. Koraljka Rajković Molek, dr. med.

Rad sadrži **35** stranice, **16** slika, **1** tablicu i **27** literaturnih navoda

ZAHVALA

Veliko hvala mentorici doc.dr.sc. Andrei Dekanić, dr.med. na stručnom vodstvu, pristupačnosti i strpljenju tijekom izrade diplomskog rada. Zahvaljujem svojim prijateljima zbog kojih će mi ovaj period života ostati u lijepoj uspomeni. Posebno hvala mojoj obitelji na bezuvjetnoj podršci i razumijevanju tijekom studiranja.

Sadržaj

1. UVOD	2
1.1. Anatomija i razvoj štitne žlijezde	2
1.2. Histologija štitne žlijezde	3
1.2.1. Sinteza hormona štitnjače	5
1.2.2. Fiziološki učinci hormona štitnjače	6
1.3. Tumori štitne žlijezde	8
1.4.1. Papilarni karcinom	11
1.4.2. Papilarni mikrokarcinom	14
1.4.3. Folikularni karcinom	17
1.4.4. Anaplastični karcinom	18
1.4.5. Medularni karcinom	19
2. SVRHA RADA	20
3. ISPITANICI I POSTUPCI	21
4. REZULTATI	22
5. RASPRAVA	26
6. ZAKLJUČAK	29
7. SAŽETAK	30
8. SUMMARY	31
9. LITERATURA	32
10. ŽIVOTOPIS	35

Popis skraćenica i akronima

ATC – anaplastični karcinom štitne žlijezde (eng. „*anaplastic thyroid carcinoma*“)

FCDTc – karcinomi štitne žlijezde porijekla folikularnih stanica (eng. „*follicular cell–derived thyroid carcinoma*“)

FNA – aspiracijska biopsija finom iglom (eng. „*fine needle aspiration*“)

FTC – folikularni karcinom štitne žlijezde (eng. „*follicular thyroid carcinoma*“)

MEN – multiple endokrine neoplazije (eng. „*multiple endocrine neoplasia*“)

NIFTP – neinvazivni folikularni tumor s papilarnim nuklearnim karakteristikama (eng. „*non-invasive follicular thyroid neoplasm with papillarylike nuclear features*“)

PTC – papilarni karcinom štitne žlijezde (eng. „*papillary thyroid carcinoma*“)

PTMC – papilarni mikrokarcinom štitne žlijezde (eng. „*papillary thyroid microcarcinoma*“)

RAS – mišji sarkoma virus (eng. „*rat sarcoma virus*“)

T3 – trijodtironin

T4 – tiroksin

TSH – tiroidni stimulirajući hormon

UG – FNAB - ultrazvučno vođena aspiracijska biopsija tankom iglom (eng. „*ultrasound-guided fine-needle aspiration biopsy*“)

WHO – svjetska zdravstvena organizacija (eng. „*world health organization*“)

1. UVOD

1.1. Anatomija i razvoj štitne žlijezde

Štitna žlijezda je neparan endokrini organ smješten na sredini vrata uz dušnik i grkljan. Sastoji se od dva lateralna režnja (*lobus dexter et sinister*) i užeg središnjeg dijela koji ih spaja (*isthmus glandulae thyreoideae*). Režnjevi su vertikalno izduženi, te se na njima mogu razlikovati gornji i donji pol, te anterolateralna, medijana i posterolateralna strana. Obavijena je s dvije ovojnice – vanjskom i unutarnjom. Vanjska (*capsula fibrosa*) je čvršća, a između njih je procijep koji sadržava ogranke žila i epitelna tjelešca na stražnjoj strani. Tanka vezivna čahura direktno oblaže žlijezdu, te šalje u dubinu pregrade koje tvore lobule.

Irigirana je od strane arteriae thyreoideae superior iz vanjske karotide i arteriae thyreoideae inferior iz tireocervikalnog trunkusa. Vena thyreoidea superior i vena thyreoidea media odvođe krv u unutarnju jugularnu venu, a vena thyreoidea ima u lijevu brahiocefaličnu venu. Žlijezdu inerviraju simpatička vlakna cervikalnih ganglija i parasimpatička vlakna nervusa vagusa.

U odraslih normalna težina štitnjače iznosi od 15 do 25 g., a ovisi o dobi, spolu, unosu joda, hormonalnom i funkcionalnom statusu, te individualnoj veličini same osobe. Žene imaju veću i težu štitnjaču, te se njezina veličina mijenja tijekom menstrualnog ciklusa i trudnoće.

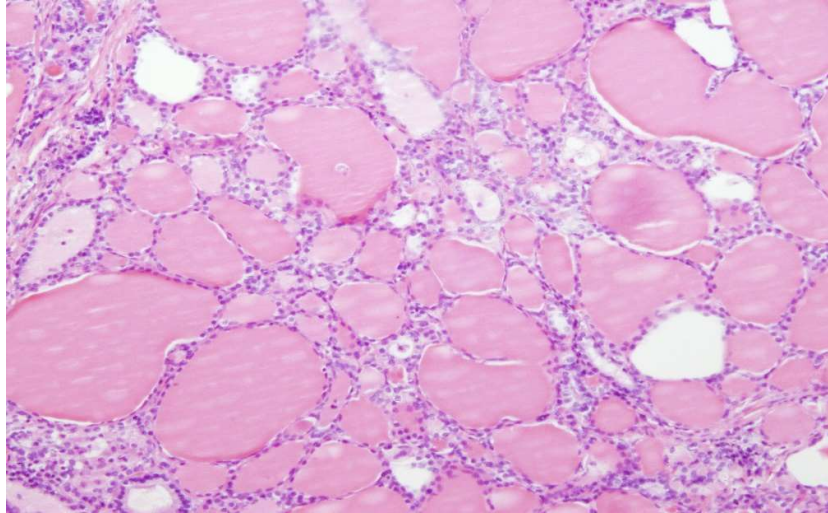
Razvitak štitne žlijezde započinje na dnu usne šupljine (*foramen caecum*), te nastaje dugačak tračak stanica usmjeren kaudalno (*ductus thyreoglossus*), koji ubrzo iščezava. Ipak, njegov se donji dio može održati i oblikovati lobus pyramidalis. Također, između korijena jezika i istmusa mogu nastati i akcesorne žlijezde. Spomenuti ostaci ductusa thyreoglossusa klinički su važni jer mogu biti mjesto nastanka strume i cisti. (1,2,3)

1.2. Histologija štitne žlijezde

Lobuli štitne žlijezde građeni su od 20 do 40 folikula, okruglih mjehurića koje oblaže jednoslojni epitel, a u lumenu sadržavaju želatinoznu tvar – koloid (slika 1). Veličina folikula varira od 50 do 500 μm (prosječna veličina 200 μm), a folikularne stanice mogu biti pločaste, kubične ili niske cilindrične ovisno o funkcionalnoj aktivnosti. Ultrastrukturno gledajući, vidljive su značajke stanica koje istodobno sintetiziraju, izlučuju, apsorbiraju i razgrađuju bjelančevine. Imaju polarnu orijentaciju s apeksom orijentiranim prema lumenu folikula i bazom prema bazalnoj membrani. Na apikalnom polu nalazi se Golgijev kompleks, lizosomi, mala sekretorna zrnca s morfološkim značajkama koloida i poneki fagosom. Na apikalnoj površini stanice vidljivi mikrovili. U sredini stanice smještena je pretežno okrugla jezgra, dok se u bazalnom dijelu nalazi hrapava endoplazmatska mrežica.

Parafolikularne ili C-stanice, posebna su vrsta stanica koje se nalaze ili unutar folikularnog epitela ili kao odvojena nakupina između epitela. Pretežito su raspoređene u sredini i gornjoj trećini režnjeva. Najbrojnije su u novorođenčadi, u odrasloj dobi im se broj smanjuje, a nakon 60. godine ponovno raste. Za razliku od folikularnih stanica, veće su i slabije su obojene. Karakteriziraju ih brojna malena zrnca veličine od 100 do 180 nm koja sadržavaju hormon kalcitonin.

Nerijetko se može naći i treća vrsta stanica – gnijezda kompaktnih stanica. Najčešće se nalaze posterolateralno ili mediolateralno u režnju. Promjer im iznosi 0.1 mm ili manje. Poligonalnog ili ovalnog su oblika, te imaju okruglu jezgru i fini granulirani kromatin. (3,4)



Slika 1. Histološki prikaz normalne građe štitne žlijezde. Vidljivi folikuli obloženi jednoslojnim kuboidnim epitelom, ispunjeni koloidom. Povećanje x100, preuzeto s Kliničkog zavoda za patologiju i citologiju Rijeka

Fiziologija štitne žlijezde

Štitnjača je jedna od najvećih endokrinih žlijezda koja luči tri važna hormona – tiroksin (T_4) i trijodtironin (T_3) koji potiču metaboličke aktivnosti, te kalcitonin koji sudjeluje u održavanju homeostaze kalcija. Mehanizmom povratne sprege, hipofiza i hipotalamus sudjeluju u regulaciji njezine funkcije. Hipotalamus proizvodi tireotropin – oslobađajući hormon koji regulira proizvodnju i sekreciju tiroidnog stimulirajućeg hormona (TSH) adenohipofize. TSH se veže i aktivira TSH receptor (G-protein spojeni receptor) koji je smješten na bazolateralnoj površini folikularnih stanica štitnjače, te stimulira sekreciju hormona T_3 i T_4 . (5,6)

1.2.1. Sinteza hormona štitnjače

Stanice štitnjače tipične su žljezdane stanice, te na endoplazmatskoj mrežici i Golgijevom aparatu stvaraju i izlučuju glikoprotein tireoglobulin. Relativna molekularna masa mu iznosi 335 000 i svaka molekula sadržava oko 70 aminokiselina tirozina. Upravo je tirozin glavni supstrat koji s jodom stvara hormone T3 i T4. Godišnje je potrebno hranom unositi okvirno 50 mg joda za sintezu normalne količine tiroksina. Kako bi se jod mogao izravno vezati na tirozin potrebna je pretvorba jodidnih iona u oksidirani oblik. Tu pretvorbu omogućava sustav za oksidaciju jodida koji se sastoji od enzima peroksidaze i vodikovog peroksida. Spomenuti sustav nalazi se u apikalnoj membrani stanice ili pričvršćen za nju. Također, na apikalnom polu stanice tireoglobulin izlazi iz Golgijeva aparata i prelazi u pohranjeni koloid. Oksidirani jod se veže za tirozinske aminokiseline izlučenog tireoglobulina što se naziva „organifikacijom“. Rezultat te reakcije su monojodtirozin i dijodtirozin. Spajanjem dviju molekula dijodtirozina nastaje tiroksin, dok spajanjem molekule monojodtirozina i molekule dijodtirozina nastaje trijodtirozin. Nakon završene sinteze svaka molekula tireoglobulina sadržava do 30 molekula tiroksina i nekoliko molekula trijodtironina, te su u tom obliku i pohranjeni. Količina pohranjenih molekula dovoljna je za normalnu opskrbu tijela hormonima u periodu od dva do tri mjeseca. Posljedično, manjak hormona štitnjače manifestirat će se tek mjesecima nakon prestanka njihove sinteze.

Većina tireoglobulina se ne otpušta u krv, nego se tiroksin i trijodtironin odcjepljuju od njega i otpuštaju kao slobodni hormoni. Od ukupnog broja izlučenih hormona, 93% čini tiroksin, a 7% trijodtironin. Oko 99% njih odmah se veže za proteine plazme, većinom s globulinom koji veže tiroksin, a manjim dijelom s prealbuminom koji veže tiroksin i albuminom. Tiroksin ima veći afinitet za bjelančevine te se otpusti u tkivne stanice tijekom šest dana, a trijodtironin zbog

manjeg afiniteta za jedan dan. Upravo to dovodi do dugog razdoblja latencije i produljenog djelovanja hormona štitnjače. Hormon koji konačno dopijeva u tkiva i koji se većinom iskorištava je trijodtironin. (5)

1.2.2. Fiziološki učinci hormona štitnjače

Općenito, hormoni štitnjače potiču transkripciju velikog broja gena u jezgri što dovodi do stvaranja enzima i građevnih i prijenosnih bjelančevina. Većina izlučenog tiroksina pretvori se u trijodtironin uklanjanjem jedne molekule joda. Unutarstanični receptori koje aktiviraju hormoni štitnjače imaju visoki afinitet za novonastali trijodtironin, te on čini 90% ukupne količine hormona vezanih za receptore. Zajedno s receptorom za retinoid X, receptori za hormone štitnjače stvaraju heterodimer koji se naziva tireoidni regulacijski element. On aktivira i započinje proces transkripcije, te se stvara stotine novih vrsta staničnih bjelančevina. Ipak, u nekim tkivima poput srca, hipofize i masnog tkiva, T3 i T4 djeluju bez posredovanja gena. Negenska mjesta na kojima djeluju su plazmatska membrana, citoplazma, neki stanični organeli, a sudjeluju i u regulaciji ionskih kanala i oksidativnoj fosforilaciji. Navedeni genski i negenski procesi dovode do povećanja stanične metaboličke aktivnosti gotovo svih tkiva u tijelu. Povećana količina izlučenih T3 i T4 može dovesti do povećanja bazalnog metabolizma i 60 do 100% iznad normalnih vrijednosti.

Važan je i učinak hormona štitnjače na rast i razvoj djece. Nastavno, hipotireoza će uzrokovati usporenje rasta, dok će hipertireoza dovesti do pretjeranog rasta kostiju. Unatoč tome, konačna visina djece s hipertireozom ipak će biti manja zbog ranijeg zatvaranja epifiza. Također, u fetalno doba i u prvih nekoliko godina nakon rođenja, T3 i T4 potiču rast i razvoj

mozga. Ukoliko je smanjeno lučenje hormona, te se nije primijenila nadomjesna terapija, dijete će ostati mentalno zaostalo cijeloga života.

Učinak hormona na posebne tjelesne procese:

- povećavaju bazalni metabolizam u svim stanicama (osim u mozgu, plućima, slezeni i mrežnici)
- pospješuju metabolizam ugljikohidrata i masti
- povećavaju potrebu za vitaminima
- povećavaju protok krvi, minutni volumen srca, snagu srčane kontrakcije i srčanu frekvenciju
- povećavaju dubinu i frekvenciju disanja
- povećavaju lučenje probavnih sokova i pokretljivost probavnog sustava
- smanjuju tjelesnu masu
- pojačavaju umor, ali je kvaliteta sna smanjena
- utječu na plodnost, ovulaciju i menstruacijsko krvarenje
- potiču lučenje drugih endokrinih žlijezda (5)

1.3. Tumori štitne žlijezde

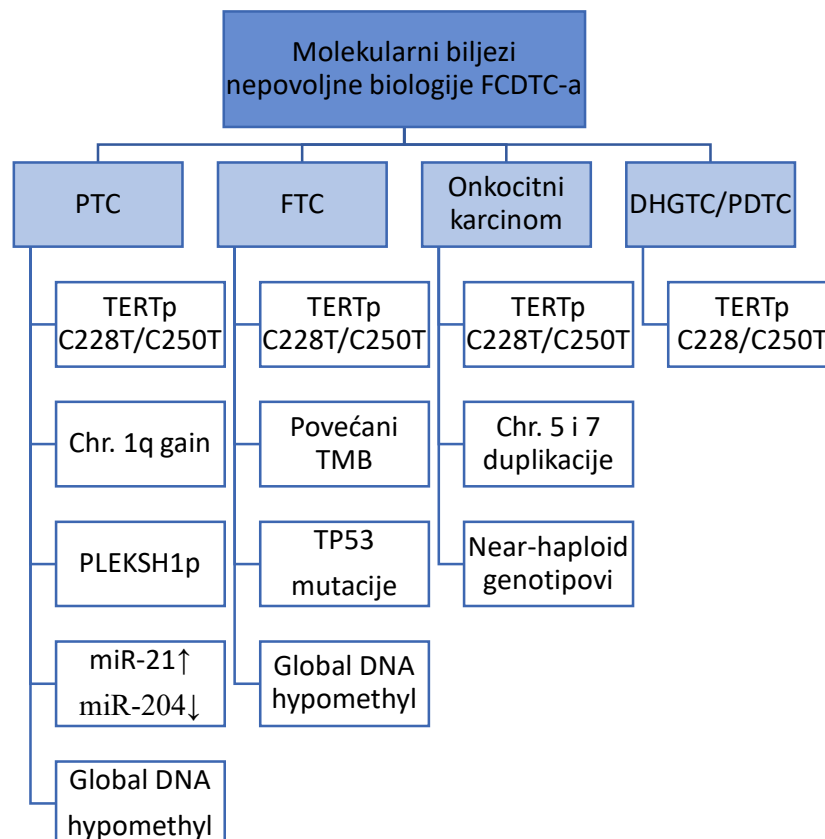
Štitna žlijezda je najčešće sjelo endokrinih tumora, što ukazuje na važnost razumijevanja etiopatogeneze, dijagnostike i klasifikacije novotvorina štitne žlijezde. Klinički se očituju kao čvorići ili povećanje štitnjače koje bolesnik sam zamijeti ili se pronađu u fizikalnom statusu pri pregledu. Ipak, najčešći uzrok povećanja je netumorske naravi poput nodularne strume, Gravesove bolesti i Hashimoto tireoiditsa, te ih je važno razlučiti od novotvorina. Najnovija podjela tumora štitnjače prema WHO klasifikaciji iz 2022. godine prikazana je u tablici 1.

Većina neoplazmi štitnjače potječe iz folikularnog epitela, te su oni prema najnovijoj klasifikaciji podijeljeni na benigne tumore, tumore niskog rizika i maligne tumore. Benigni tumori uključuju ne samo folikularni adenom, nego i varijante adenoma koje su od dijagnostičkog i kliničkog značaja, uključujući i one s papilarnom arhitekturom i onkocitne adenome. Niskorizične neoplazme folikularnog podrijetla podijeljene su na neinvazivne folikularne neoplazme s papilarnim nuklearnim karakteristikama (NIFTP), tumore štitnjače nepoznatog malignog potencijala i hijalinizirajući trabekularni tumor. Maligne neoplazme proizašle iz folikularnih stanica podijeljene su na temelju molekularnih profila i agresivnosti. Papilarni karcinomi štitnjače (PTC), s mnogim morfološkim podtipovima, predstavljaju maligne bolesti povezane s mutacijom gena BRAF, dok invazivna inkapsulirana folikularna varijanta PTC-a i folikularni karcinom štitnjače (FTC) predstavljaju maligne bolesti povezane s mutacijom gena mišjeg sarkoma virusa (RAS). (7,8,9)

Tablica 1. WHO klasifikacija tumora štitne žlijezde

Razvojne anomalije
Cista jezično-štitnjačnog voda
Ostale kongenitalne abnormalnosti štitnjače
Neoplazme porijekla folikularnih stanica
Benigni tumori
Tiroidna folikularna nodularna bolest
Folikularni adenom
Folikularni adenom s papilarnom strukturom
Onkocitni adenom
Neoplazme niskog rizika
Neinvazivne folikularne neoplazme s papilarnim nuklearnim karakteristikama
Tumori štitnjače nepoznatog malignog potencijala
Hijalinizirajući trabekularni tumor
Maligne neoplazme
Folikularni karcinom
Invazivna inkapsulirana folikularna varijanta papilarnog karcinoma
Papilarni karcinom
Onkocitni karcinom
Karcinomi folikularnog podrijetla, visoki gradus
i) Diferencirani visoki-gradus karcinoma štitnjače
ii) Loše diferencirani karcinomi štitnjače
Anaplastični karcinom
Karcinomi porijekla C stanica
Medularni karcinom
Miješani medularni i karcinomi porijekla folikularnog epitela
Karcinomi štitnjače tipa žlijezda slinovnica
1. Mukoepidermoidni karcinom štitnjače
2. Sekretorni karcinom tipa žlijezda slinovnica
Tumori štitnjače nesigurne histogeneze
1. Sklerozirajući mukoepidermoidni karcinom s eozinofilijom
2. Kribriformni morularni karcinom štitnjače
Tumori timusa unutar štitnjače
1. Obitelj timoma
2. Tumor vretenastih epitelnih stanica s elementima sličnim timusu
3. Porodica karcinoma timusa
Embrionalne neoplazme štitnjače
1. Tiroblastom

Iako pomoćna molekularna ispitivanja nisu potrebna za dijagnostičku obradu karcinoma štitnjače porijekla folikularnih stanica (FCDTC), tehnike sekvenciranja sljedeće generacije dobivaju na značaju kao pouzdane analize koje nadopunjuju zlatni standard citološke i histološke pretrage (slika 2.) Neki akademski centri provode preoperativno testiranje aspiracijskom biopsijom iglom, koje može uputiti pacijenta na pravi kirurški zahvat. (8)



Slika 2. Nepovoljni biljezi karcinoma štitnjače porijekla folikularnih stanica (FCDTC)

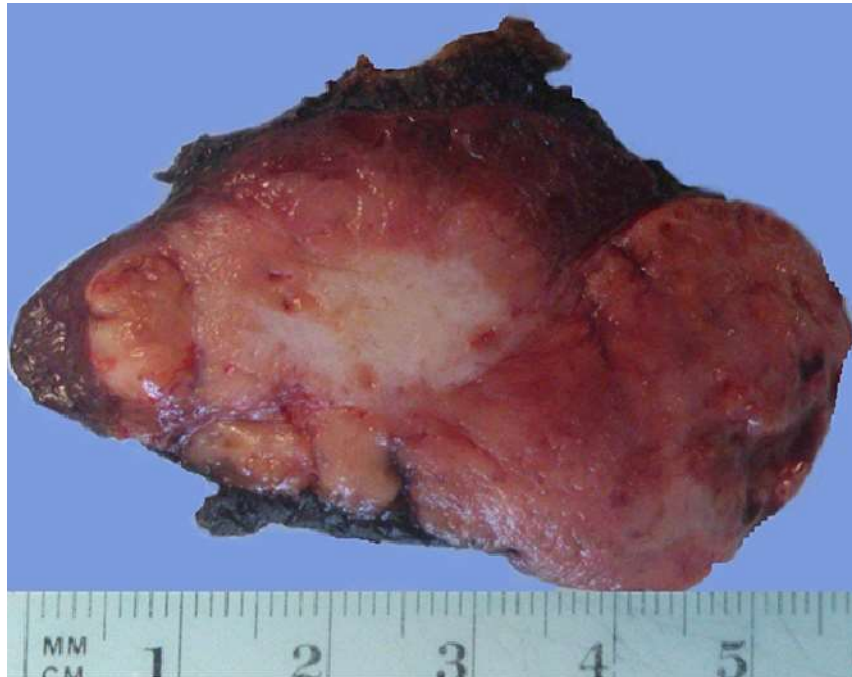Također, karcinomi štitne žlijezde mogu se klasificirati i prema stupnju diferencijacije na diferencirane (papilarni, folikularni i medularni), slabo diferencirane i nediferencirane (anaplastični).

U ovome radu, karcinomi štitne žlijezde biti će detaljnije razrađeni prema potonjoj podjeli. (7)

1.4.1. Papilarni karcinom

Papilarni karcinom štitnjače je maligni epitelni tumor obilježen diferencijacijom folikularnih stanica i skupom karakterističnih nuklearnih značajki. Najučestalija je vrsta karcinoma štitnjače (70-80%), te mu se zadnjih godina incidencija dramatično povećala zahvaljujući novoj slikovnoj tehnologiji visoke razlučivosti kojom se sve ranije otkrivaju vrlo mali tumori. Najčešće se pojavljuje u dobi od 25. do 45. godine, a stopa incidencije je 3 puta veća u žena nego u muškaraca. U starijoj dobi smanjuje se i nesrazmjer u incidenciji kod muških i ženskih pacijenata. Prognoza pojedinog slučaja ovisi o mnogim karakteristikama (spol, dob, diferenciranost tumora), no općenito je prognoza odlična i izlječenje se može postići u više od 90% operiranih pacijenata. Klinički se obično prezentira kao asimptomatska, bezbolna masa s ili bez uvećanja regionalnih limfnih čvorova. Poremećaji gutanja i promuklost javljaju se u otprilike 20% slučajeva, što ukazuje na kompresiju traheje ili oštećenje rekurentnog laringealnog živca. U oko 20% pacijenata su zabilježene metastaze (na lateralnoj strani vrata), ipsilateralnoj strani vrata.

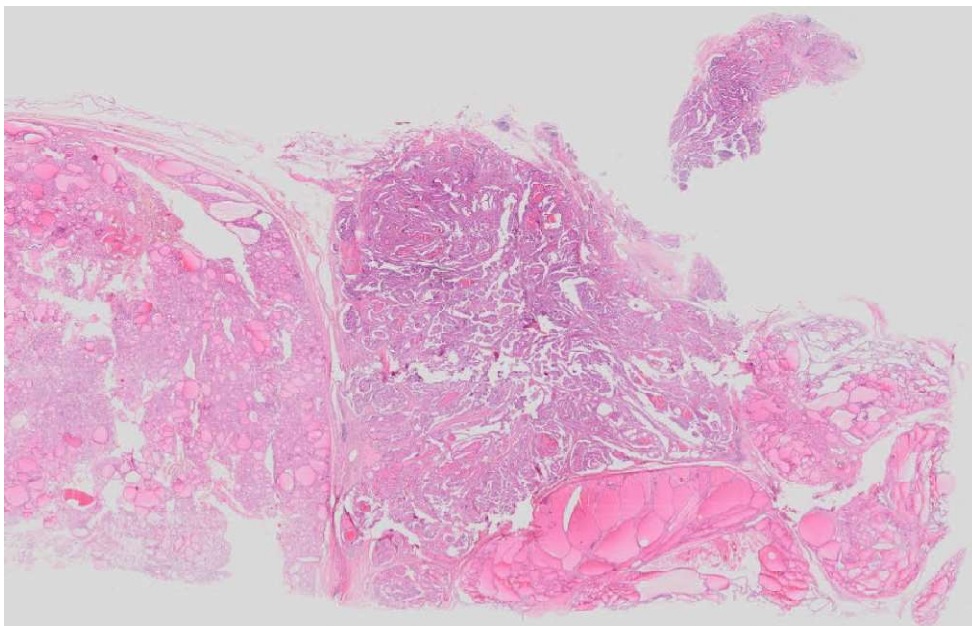
Makroskopski se prezentira kao masa solidne konzistencije s nejasno definiranim rubovima (slika 3). Na prerezu je bijele, granulirane površine, te mogu biti vidljive kalcifikacije. Prisutnost tumorske nekroze nije uobičajena za PTC, te ukoliko je prisutna treba razmotriti drugu dijagnozu ili pojavu agresivnije komponente unutar tumora. (11,12)



Slika 3. Makroskopski prikaz papilarnog karcinoma štitnjače. Prerez kroz režanj štitnjače koji je gotovo u cijelosti zauzet relativno dobro ograničenim, sivkasto-crvenkastim čvorom, s većim žarištem fibroze. Vidljivo je sasvim oskudno ostatno tkivo štitnjače. Preuzeto s interneta, (<http://mikromed.uniri.hr/virtualna.html>, Zadnji datum pristupa informaciji pristup 06. lipnja 2022.)

Dva glavna mikroskopska obilježja papilarnog karcinoma su resice i nuklearne promjene. Resice su građene od centralne fibrovaskularne peteljke obložene neoplastičnim stanicama (slika 4). Resice mogu biti duge i ravne, raspoređene paralelno, u nizu ili kratke i čvrsto zbijene. Centralno u resici se nalazi rahlo vezivno tkivo s tankim žilama različitih veličina. Karakterističan skup promjena jezgre može se podijeliti u 3 osnovne grupe: promjene veličine i oblika, nepravilnosti membrane i karakteristike kromatina. Jezgre su povećane i izdužene što

dovodi do njihovog nagomilavanja i preklapanja. Unutrašnjost nuklearne membrane je iregularno zadebljana apozicijom kromatina, te su takve jezgre optički čiste i uspoređuju se s „mliječnim staklom“. Također, kao rezultat invaginacije citoplazme, u jezgri se nalaze eozinofilne inkluzije. Strukture koje se povezuju s PTC su psamomska tjelešca (kalcisferiti) koja mogu biti prisutna u oko 50% slučajeva. (10,13)



Slika 4. Histološki prikaz papilarnog karcinoma, resičastog izgleda (sredina slike), okruženog dijelom normalnim tkivom štitnjače a dijelom je štitna žlijezda strumozno promijenjena.

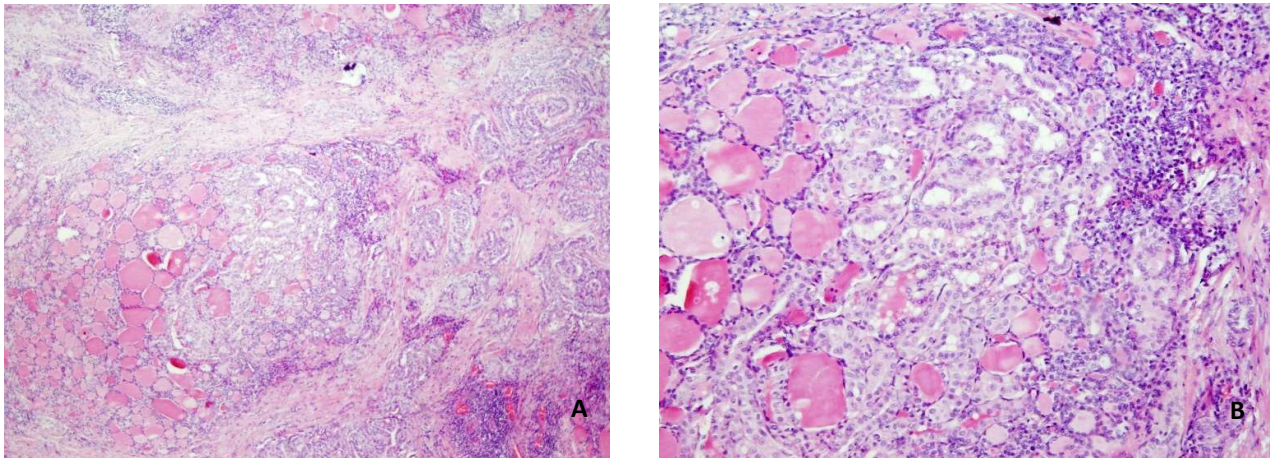
Preuzeto s interneta, (<http://mikromed.uniri.hr/virtualna.html>, Zadnji datum pristupa informaciji pristup 06. lipnja 2022.)

1.4.2. Papilarni mikrokarcinom

Papilarni mikrokarcinom štitnjače (PTMC) je specifična podskupina papilarnog karcinoma štitnjače i definirana je od strane WHO-a prema najvećoj dimenziji od 1,0 cm ili manje. Većina PTMC-a se dijagnosticira slučajno tijekom patološkog mikroskopskog pregleda uzoraka štitnjače nakon operacije zbog benignih bolesti štitnjače ili tijekom obdukcija. Povećana preciznost patološkog makroskopskog i mikroskopskog pregleda, naročito prilikom rezanja uzoraka serijski, dovela je do češćih patoloških dijagnoza slučajnog PTMC-a. Također, tijekom posljednjih nekoliko desetljeća povećala se i stopa preoperativne dijagnoze PTMC-a zahvaljujući širokoj upotrebi i tehničkom poboljšanju ultrazvuka i s aspiracijom finom iglom (FNA). Tumori mogu biti u potpunosti okruženi debelom fibroznom kapsulom koja je mjestimično kalcificirana (slika 5). Nastavno, prisutni su i karakteristični znakovi PTC-a, uključujući nuklearne promjene, fibrozu i psamomska tjelešca (slika 6). Iako je dugoročni ishod PTMC-a izvrstan, stopa mortaliteta iznosi manje od 1%. U rijetkim slučajevima ipak može metastazirati u limfne čvorove vrata kao i stvarati udaljene metastaze. Unatoč niskoj stopi smrtnosti, 4-16% bolesnika s PTMC-om razvije rekurentnu bolest, a kod mnogih od tih bolesnika razviju se i udaljene metastaze. U istraživanju koje su proveli Dideban i sur. prosječna stopa smrtnosti uzrokovane tumorom bila je 1,7%, a stopa recidiva ili udaljenih metastaza nakon praćenja bila je 6%. (14, 15, 16, 17)

Unatoč povećanoj učestalosti ovog karcinoma, standardni tretman za ove tumore ostaje kontroverzan. Pojedine grupe autora smatraju da se PTMC pokazao kao manje agresivna podskupina papilarnih karcinoma štitnjače, te zahtijeva samo minimalno liječenje. Međutim, druga grupa autora koji su zagovornici agresivnijeg kirurškog pristupa, izvještavaju o njihovoj

visokoj učestalosti zbog zabilježenih metastaza. Općenito, ukoliko se tumorska žarišta prije operacije otkriju bilateralno izvodi se totalna tireoidektomija. Međutim, ako je karcinom ograničen samo na jedan režanj, primjenjive su dvije opcije u pogledu opsega resekcije: totalna tireoidektomija ili jednostrana lobektomija. (14)

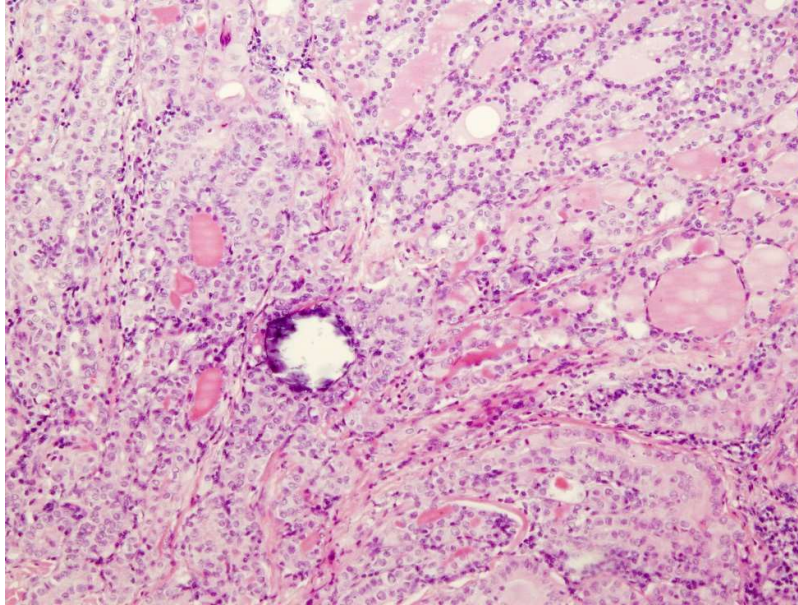


Slika 5. **A.** U središtu slike vidi se tumorsko tkivo mikropapilarnog karcinoma, okruženog folikulima žlijezde, vezivom i kroničnim upalnim infiltratom i fokusom mikrokalifikata.

Povećanje x 40.

B. Detalj mikropapilarnog karcinoma na većem povećanju (x 100).

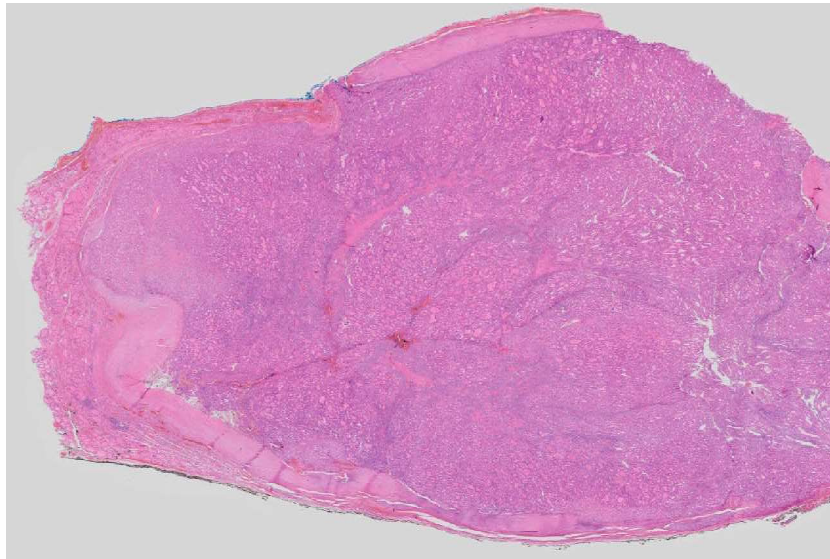
Preuzeto s interneta, (<http://mikromed.uniri.hr/virtualna.html>, Zadnji datum pristupa informaciji pristup 06. lipnja 2022.)



Slika 6. Mikrokalcfikat unutar mikropapilarnog karcinoma štitne žlijezde. U okolini se vidi folikuli ispunjeni kolidom. Povećanje x100, preuzeto s Kliničkog zavoda za patologiju i citologiju Rijeka

1.4.3. Folikularni karcinom

Folikularni karcinom štitnjače je maligni tumor porijekla folikularnih stanica. Građen je od umnoženih folikula obloženih kuboidnim epitelom, sa svojstvom vaskularne invazije i invazije u kapsulu (slika 7). Nakon papilarnog karcinoma, to je drugi najučestaliji tip i čini 10 do 15% svih karcinoma štitnjače. Mikroskopski mu nedostaju dijagnostička nuklearna obilježja PTC-a. Podijeljen je u 3 grupe: minimalno invazivni (samo kapsularna invazija) ; angioinvazivni inkapsulirani ; široko invazivni. (9, 18, 19)

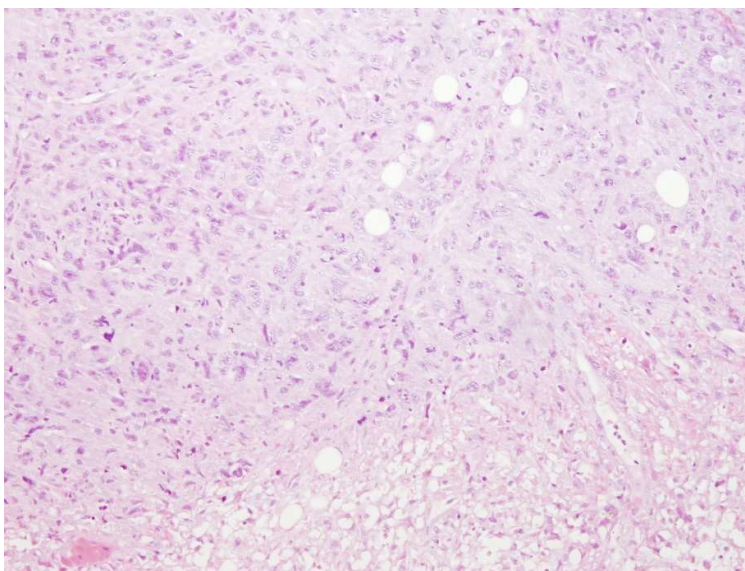


Slika 7. Histološki prikaz tumorskog čvora građenog od malenih folikula, na površini ima debelu vezivnu čahuru koja je na jednom mjestu penetrirana tumorskim tkivom koje infiltrira okolno tkivo štitnjače. Preuzeto s interneta, (<http://mikromed.uniri.hr/virtualna.html>, Zadnji datum pristupa informaciji pristup 06. lipnja 2022.)

1.4.4. Anaplastični karcinom

Anaplastični karcinom štitnjače (ATC) je vrlo agresivan maligni tumor štitnjače građen od nediferenciranih stanica štitnjače. Ukupno čini oko 2% svih zloćudnih novotvorina štitnjače, te je ujedno i najagresivniji oblik s medijanom jednogodišnjeg preživljenja oko 10-20%.

Uz značajnu lokalnu invaziju, ATC se često prezentira metastatskim širenjem u regionalne limfne čvorove i udaljena mjesta. Pojavljuje se kao velika tumorska masa, koja je na prerezu sivkastobijela i čvrsta sa zonama nekroze i krvarenja. Vrlo varijabilni mikroskopski izgledi općenito su kategorizirani u tri uzorka, koji se mogu pojaviti pojedinačno ili u bilo kojoj kombinaciji: sarkomatoidni, s pojavom divovskih stanica i epitelni. Zajedničko za sva tri oblika su nekroza, brojne patološke mitoze i infiltrativni način rasta (slika 8). (9, 20, 21)

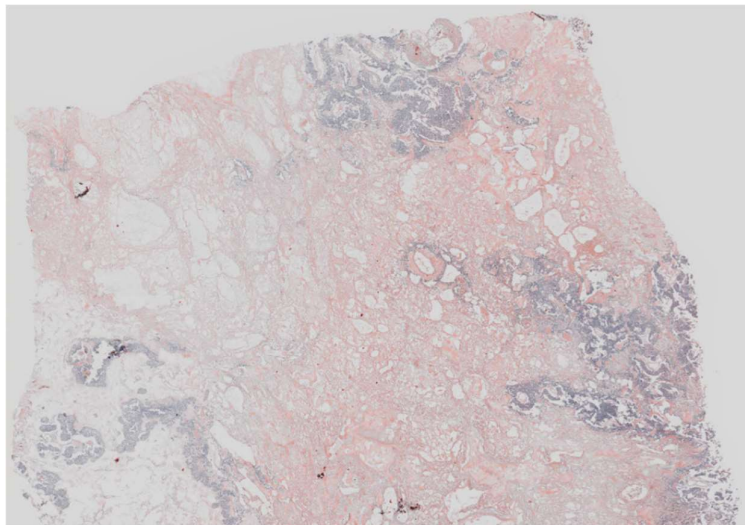


Slika 8. Histološki se vidi detalj tumorskog tkiva građenog od atipičnih tumorskih stanica najvećim dijelom epiteloidnog izgleda izraženog nuklearnog polimorfizma (materijal dobiven punkcijskom biopsijom). U dnu slike nalazi se žarište nekroze. Povećanje x100, preuzeto s

Kliničkog zavoda za patologiju i citologiju Rijeka.

1.4.5. Medularni karcinom

Medularni karcinom štitnjače je maligni tumor koji nastaje iz parafolikularnih stanica ili C stanica, te čini oko 5% svih malignih tumora štitnjače. Sedamdeset pet do osamdeset posto medularnih karcinoma štitnjače je sporadično, a ostatak se pojavljuje obiteljski kao dio višestrukih endokrinih neoplazija (MEN) (MEN 2A, MEN 2B) i obiteljskog medularnog karcinoma štitnjače. Sporadičan tip se tipično javlja nakon 50. godine života i češći je u žena, dok se obiteljski oblik javlja od 20. do 30. godine s jednakom učestalosti u muškaraca i žena. Za razliku od sporadičnog karcinoma koji je obično unilateralan sivkasto smeđi čvor, obiteljski karcinom obično je multicentričan i bilateralan. Mikroskopski ga karakteriziraju gnijezda okruglih ili poligonalnih stanica s fibrovaskularnom stromom u kojoj se nalazi amiloid koji označuje depozite prokalcitonina (slika 9). (9, 22, 23)



Slika 9. Histološki prikaz tumora građenog od trabekula, gnijezda i tračaka atipičnih epitelnih stanica (obojano Kongo crvenilom). Stroma je obilna s depozitima amiloida koji se s Kongo crvenilom boji ciglasto. Preuzeto s interneta, (<http://mikromed.uniri.hr/virtualna.html>, Zadnji datum pristupa informaciji pristup 06. lipnja 2022.)

2. SVRHA RADA

Zahvaljujući napretku dijagnostičke tehnologije, u svijetu je posljednjih desetljeća uočen porast incidencije papilarnih karcinoma štitne žlijezde, posebno podtipa papilarnih mikrokarcinoma. Cilj ovog diplomskog rada je odrediti pojavnost i karakteristike mikropapilarnog karcinoma na Zavodu za patologiju i citologiju Kliničkog bolničkog centra Rijeka u razdoblju od 2011. do 2020. godine.

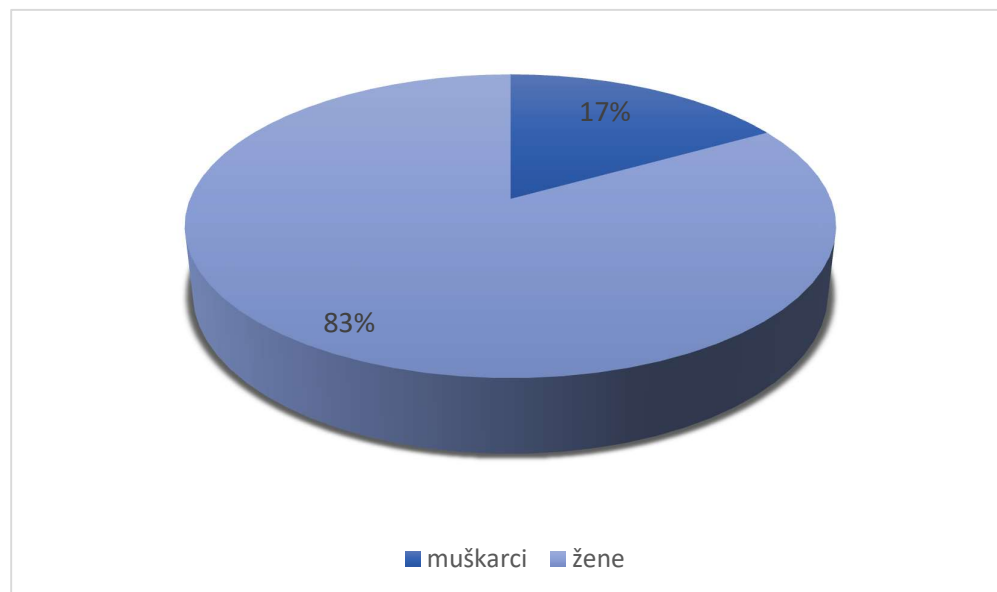
3. ISPITANICI I POSTUPCI

U ovom retrospektivnom istraživanju obrađeni su patohistološki uzorci karcinoma štitne žlijezde s posebnim osvrtom na mikropapilarne karcinome, dijagnosticirani na Kliničkom zavodu za patologiju i citologiju Kliničkog bolničkog centra Rijeka a operirani na Klinici za opću kirurgiju, Kliničkog bolničkog centra Rijeka u periodu od 2011. do 2020. godine. Iz medicinske dokumentacije preuzeti su sociodemografski podaci ispitanika (dob i spol), te patohistološka obilježja patologije štitne žlijezde.

Nad prikupljenim podacima provedena je deskriptivna statistička analiza u programu Microsoft Excel (Microsoft Office) iz Windowsa 10. Vrijednosti varijabli prikazane su apsolutnim i relativnim frekvencijama te mjerama središnjice i raspršenja.

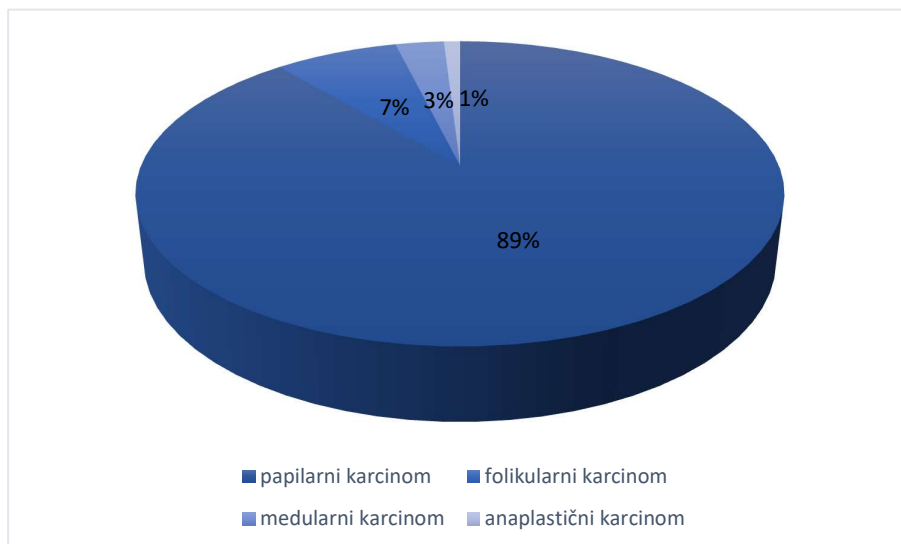
4. REZULTATI

Na Zavodu za patologiju i citologiju Kliničkog bolničkog centra Rijeka od 2011. do 2020. godine ukupno je operirano 1507 pacijenata s patologijom štitne žlijezde, od čega je 254 (17%) muškog spola, a 1253 (83%) ženskog (slika 10). Prosječna dob iznosila je 55 ± 14 , a medijan 58 (14-86).



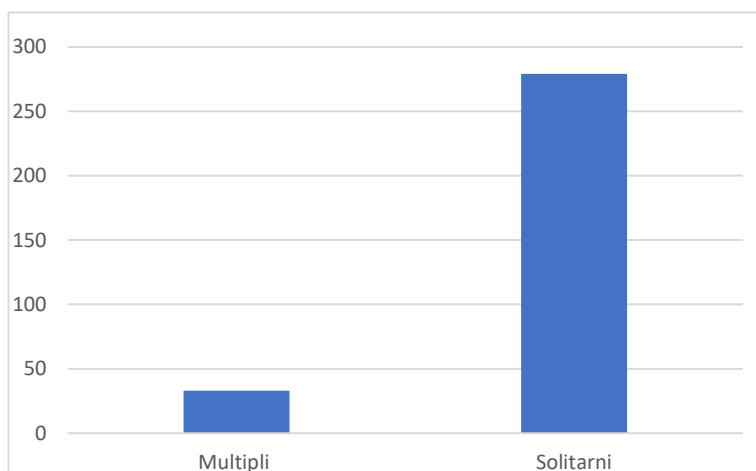
Slika 10. Udio muških i ženskih pacijenata

U desetogodišnjem razdoblju ukupno je dijagnosticirano 312 karcinoma štitne žlijezde. Od toga je 277 papilarnih karcinoma, 23 folikularnih, 9 medularnih, te 3 anaplastična. Postotak pojedine vrste karcinoma prikazan je na slici 11.



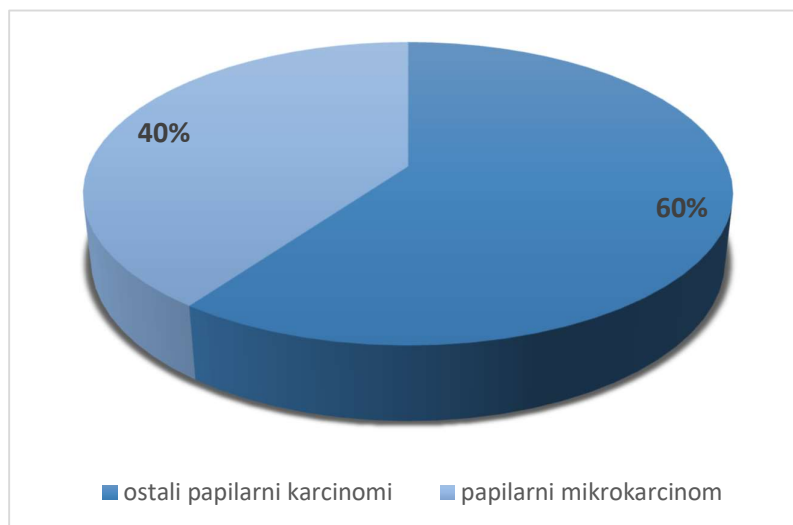
Slika 11. Učestalost pojedine vrste karcinoma štitne žlijezde

Od ukupno 312 karcinoma štitnjače 33 (11%) su multipli karcinomi, a 279 (89%) ih je solitarno (slika 12.).



Slika 12. Prikaz pojavnosti multiplih i solitarnih karcinoma štitnjače

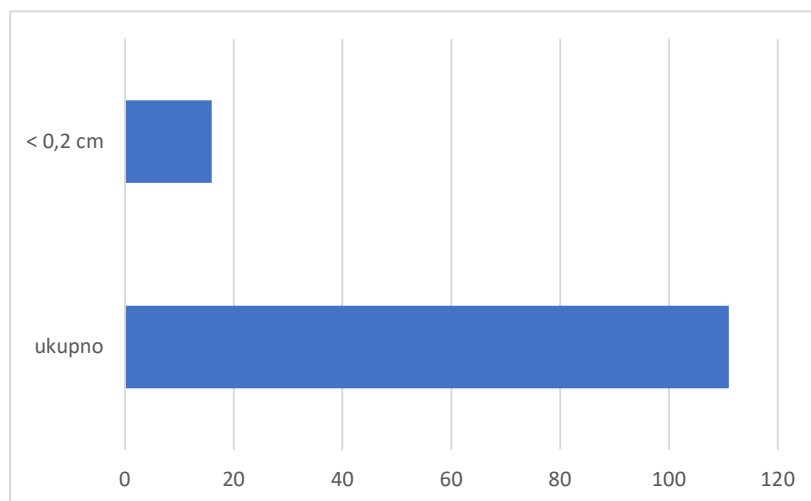
Od ukupno 312 karcinoma štitne žlijezde 111 (36%) čine papilarni mikrokarcinomi. Omjer papilarnih mikrokarcinoma štitne žlijezde i ukupnog broja papilarnih karcinoma je nešto veći nego naspram ukupnog broja svih karcinoma štitnjače i iznosi 40 % (slika 13).



Slika 13. Prikaz udjela papilarnih mikrokarcinoma u ukupnoj incidenciji papilarnih karcinoma

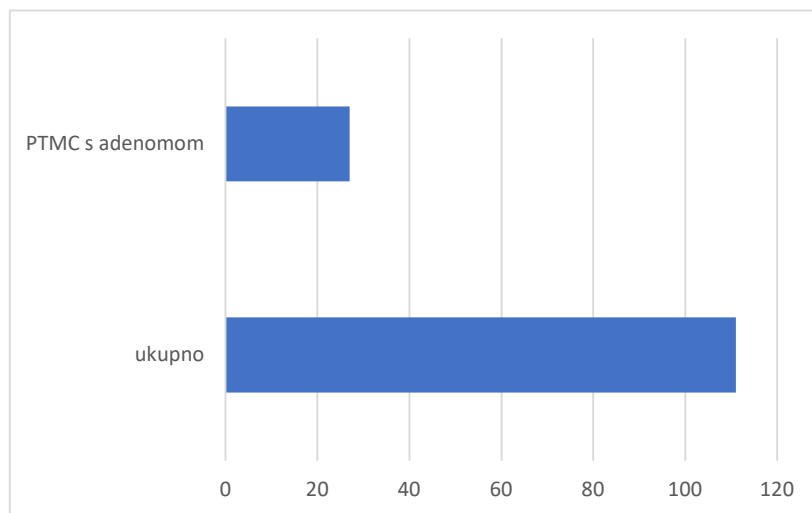
Također, analizirane su i karakteristike PTMC-a, odnosno promjer i udruženost s adenomima štitne žlijezde.

Broj PTMC-a koji su imali promjer manji od 0,2 cm iznosio je 14% (n=16) (slika 14.)



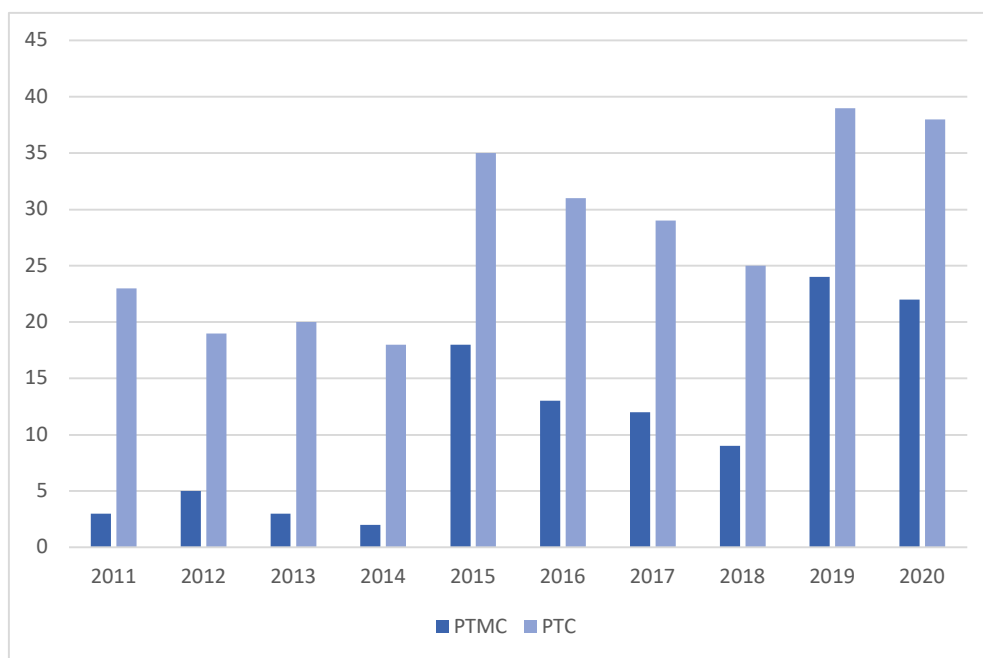
Slika 14. Broj papilarnih mikrokarcinoma promjera manjeg od 0,2 cm

Od 111 papilarnih mikrokarcinoma , 27 (24%) ih je bilo udruženo s adenomom (slika 15.).



Slika 15. Prikaz udjela papilarnih mikrokarcinoma s pridruženom patologijom adenoma.

Pojavnost PTMC-a i PTC-a i njihov odnos prikazani su na slici 16. Također, taj odnos je raščlanjen po pojedinoj godini, te je vidljiv porast incidencije nakon 2015. godine.



Slika 16. Odnos pojavnosti papilarnog mikrokarcinoma štitnjače i papilarnih karcinoma

5. RASPRAVA

Štitnjača je jedna od najvećih endokrinih žlijezda, te luči tri izuzetno važna hormona – trijodtironin, tiroksin i kalcitonin. Trijodtironin i tiroksin složenim mehanizmima utječu na metaboličku aktivnost svih tkiva u tijelu, te mogu povećati bazalni metabolizam i 60 do 100% iznad normalnih vrijednosti. Posljedično, višak ili manjak navedenih hormona znatno će utjecati na funkciju mnogih organskih sustava u tijelu. Mnogi radovi ukazuju na važnost hormona štitnjače i njihovu ulogu u nastanku bolesti različitih organskih sustava. U istraživanju Menga i suradnika pokazala se povezanost razine TSH i T3 u serumu sa nastankom metaboličkog sindroma. Nastavno u istraživanju Baksi i sur. istaknuli su ulogu tireoidnih hormona u regulaciji diferencijacije mozga, te svaka promjena u njihovoj razini može dovesti do različitih problema povezanih sa živčanim sustavom (problemi kognicije, vizualne pažnje, vizualne obrade motoričke vještine). Iz toga proizlazi važnost poznavanja nastanka, dijagnostike i liječenja bolesti štitne žlijezde. (5, 25, 26)

Ovaj rad obuhvatio je ukupno 1507 pacijenata s operiranom štitnom žlijezdom u desetogodišnjem razdoblju. Značajno više pacijenata bilo je ženskog spola (83%), nego muškog (17%). Također, prosječna dob bolesnika iznosila je 55,4% (± 14), te je vidljivo da se bolesti štitnjače pojavljuju u kasnijoj odrasloj životnoj dobi. Ovi rezultati veće pojavnosti u žena i u starijoj životnoj dobi slažu se sa nalazima recentne literature. (4, 7, 8, 24, 25, 26)

Tumori štitne žlijezde najzastupljenije su maligne bolesti endokrinog sustava. Tijekom posljednjih 50 godina, globalna incidencija raka štitnjače raste. Nastavno, od 1990. do 2013. godine globalna dobno standardizirana stopa incidencije raka štitnjače porasla je za 20%. Najučestaliji karcinom štitne žlijezde je papilarni karcinom s pojavnosću oko 70 – 80%. Također, i u ovome istraživanju zastupljenost papilarnog karcinoma iznosila je 89%, a zatim su slijedili folikularni (7%), medularni (3%) i anaplastični (1%).

Klinički važan podtip PTC-a je tumor male veličine (promjer $\leq 1,0$ cm) – papilarni mikrokarcinom. Do danas se dijagnoza PTMC-a uvelike oslanjala na visokofrekventni ultrazvučni pregled i ultrazvučno vođenu aspiracijsku biopsiju tankom iglom (UG-FNAB), koja ostaje standardni dijagnostički postupak za procjenu čvorova štitnjače. Glavna svrha UG-FNAB-a je razlikovati maligne i benigne tumore te identificirati pacijente kojima je potrebno kirurško liječenje. Točnost dijagnostičkih postupaka za čvorove štitnjače poboljšana je tijekom posljednjih nekoliko godina, a jednostavnost pristupa takvim dijagnostičkim modalitetima može biti razlog veće prevalencije tumora štitnjače. Međutim, još uvijek se raspravlja o točnom uzroku ovog povećanja. Kako je tijekom niza godina zapažen kontinuirani porast incidencije PTMC-a, razmatrani su različiti razlozi za ovaj fenomen. Iako poboljšanja u alatima za snimanje, dostupnost UG-FNAB-a i lakši pristup dijagnostičkoj patologiji štitnjače mogu igrati ulogu, neke promjene u okolišu također su mogle uzrokovati stvarno povećanje stope morbiditeta.

U analiziranome razdoblju, od ukupnog broja karcinoma štitnjače, zastupljenost PTMC-a iznosi 36%. Razmatrano u odnosu na ukupan broj papilarnih karcinoma, udio PTMC-a je nešto veći i iznosi 40 %. U analizi rezultata uočila sam povećan broj pojavnosti PTMC-a u kombinaciji s adenomom (27%). Nastavno, analiza rezultata pokazuje i veći broj izrazito malih promjera

PTMC-a (manji od 2 mm) čiji je udio 14%. Prethodno uočena povećana incidencija malih PTMC-a, između ostalog, mogla bi se povezati s napretkom dijagnostičke tehnologije (preciznosti). Analiza incidencije po godinama ukazuje na rast pojavnosti PTC-a i PTMC-a nakon 2015. godine.

6. ZAKLJUČAK

Iz prethodno navedenih podataka može se zaključiti:

1. Oboljenja štitne žlijezde učestalija su u žena nego u muškaraca;
2. Bolesti štitnjače imaju najveću pojavnost u starijoj odrasloj dobi;
3. Najveći postotak od svih karcinoma štitnjače čine papilarni karcinomi
4. Incidencija papilarnih karcinoma i njihovog podtipa papilarnog mikrokarcinoma je u porastu i s tendencijom daljnjeg rasta

7. SAŽETAK

Uvod: Papilarni mikrokarcinom štitnjače je specifična podskupina papilarnog karcinoma štitnjače promjera manjeg od 1 cm, te je tijekom posljednjih nekoliko desetljeća u svijetu zamijećen trend povećanja njegove incidencije.

Cilj: Cilj ovog diplomskog rada je odrediti pojavnost mikropapilarnog karcinoma štitne žlijezde na Zavodu za patologiju i citologiju Kliničkog bolničkog centra Rijeka.

Materijali i metode: U ovom retrospektivnom istraživanju obrađeni su patohistološki uzorci karcinoma štitne žlijezde s posebnim osvrtom na mikropapilarne karcinome, dijagnosticirani na Kliničkom zavodu za patologiju i citologiju Kliničkog bolničkog centra Rijeka a operirani na Klinici za opću kirurgiju, Kliničkog bolničkog centra Rijeka u periodu od 2011. do 2020. godine. Nad prikupljenim podacima provedena je deskriptivna statistička analiza u programu Microsoft Excel (Microsoft Office) iz Windowsa 10.

Rezultati: U desetogodišnjem razdoblju obrađeno je 1507 pacijenata s patologijom štitne žlijezde, od čega je 254 (17%) muškog spola, a 1253 (83%) ženskog. Prosječna dob iznosila je 55 ± 14 , a medijan 58 (14-86). Ukupno je dijagnosticirano 312 karcinoma štitne žlijezde. Od toga je 277 papilarnih karcinoma, 23 folikularnih, 9 medularnih, te 3 anaplastična. Broj dijagnosticiranih papilarnih mikrokarcinoma iznosio je 111 što je 36% od ukupnog broja svih karcinoma. Vidljiv je porast incidencije nakon 2015. godine.

Zaključak: Najveći postotak karcinoma štitne žlijezde čine papilarni karcinomi, te je vidljivo povećanje njihove incidencije. Također, povećala se i pojavnost mikropapilarnih karcinoma.

Ključne riječi: incidencija ; mikropapilarni karcinom ; papilarni karcinom ; štitna žlijezda

8. SUMMARY

Introduction: Papillary thyroid microcarcinoma is a specific subset of papillary thyroid carcinoma less than 1 cm in diameter, and an increasing trend in its incidence has been observed in the world over the last few decades.

Aim: The aim of this study is to determine the incidence of micropapillary thyroid cancer at the Department of Pathology and Cytology of the Clinical Hospital Center Rijeka.

Materials and methods: This retrospective study deals with diagnostic findings of specialists - pathologists of all pathologies of the thyroid gland in the ten-year period from 2011 to 2022 at the Clinical Institute of Pathology and Cytology of the Clinical Hospital Center Rijeka. Descriptive statistical analysis was performed on the collected data in Microsoft Excel (Microsoft Office) from Windows 10.

Results: In a ten-year period, 1507 patients with thyroid pathology were analysed, of which 254 (17%) were male and 1253 (83%) female. The mean age was 55 ± 14 and the median was 58 (14-86). A total of 312 thyroid cancers were diagnosed. Of these, 277 were papillary carcinomas, 23 follicular, 9 medullary, and 3 anaplastic. The number of diagnosed papillary microcarcinomas was 111, which is 36% of the total number of all cancers. There is a visible increase in the incidence after 2015.

Conclusion: The most common type of thyroid carcinoma are papillary carcinomas, and over observed period of time their incidence has risen. The incidence of micropapillary carcinomas has also increased.

Keywords: incidence; micropapillary carcinoma; papillary carcinoma; thyroid gland

9. LITERATURA

1. Križan Z. Kompendij anatomije čovjeka. 1. izd. 2. dio, Pregled građe glave, vrata i leđa, za studente opće medicine i stomatologije. Zagreb: Školska knjiga; 1978.
2. Waschke J, Böckers T, Paulsen F. Sobotta Anatomy Textbook English Edition with Latin Nomenclature. Munich: Elsevier; 2019.
3. Lloyd R, Douglas B, Young W. Endocrine Diseases. American Registry of Pathology and the Armed Forces Institute of Pathology Washington, DC ; 2002.
4. Junqueira LC, Carneiro J. Osnove histologije: udžbenik i atlas prema desetome američkome izdanju, Zagreb: Školska Knjiga; 1995.
5. Guyton, AC, Hall JE. Medicinska fiziologija - udžbenik, 13 izdanje. Zagreb: Medicinska naklada; 2017.
6. Pirahanchi Y, Toro F, Jialal I. Physiology, Thyroid Stimulating Hormone. [Updated 2022 May 8]. In: StatPearls [Internet]. Treasure Island (FL): StatPearls Publishing; 2022 Jan-. Available from: <https://www.ncbi.nlm.nih.gov/books/NBK499850/>
7. Damjanov I, Seiwerth S, Jukić S, Nola M. Patologija, peto izdanje. Zagreb: Medicinska naklada; 2018.
8. Baloch ZW, Asa SL, Barletta JA, et al. Overview of the 2022 WHO Classification of Thyroid Neoplasms. *Endocr Pathol.* 2022;33(1):27-63.
9. Bai Y, Kakudo K, Jung CK. Updates in the Pathologic Classification of Thyroid Neoplasms: A Review of the World Health Organization Classification. *Endocrinol Metab (Seoul).* 2020;35(4):696-715.

10. Lloyd R, Osamura R, Klöppel G, Rosai J. WHO Classification of Tumours of Endocrine Organs. 4th ed., vol. 10. Lyon: International Agency for Research on Cancer; 2017.
11. Kim WB. A closer look at papillary thyroid carcinoma. *Endocrinol Metab (Seoul)*. 2015;30(1):1-6.
12. Kitahara CM, Sosa JA. The changing incidence of thyroid cancer. *Nat Rev Endocrinol*. 2016;12(11):646-653.
13. Gonzalez-Gonzalez, Rogelio et al. Papillary thyroid carcinoma: differential diagnosis and prognostic values of its different variants: review of the literature. *ISRN oncology* vol. 2011 (2011): 915925.
14. Dideban S, Abdollahi A, Meysamie A, Sedghi S, Shahriari M. Thyroid Papillary Microcarcinoma: Etiology, Clinical Manifestations, Diagnosis, Follow-up, Histopathology and Prognosis. *Iran J Pathol*. 2016;11(1):1-19.
15. Gao R, Jia X, Liang Y, et al. Papillary Thyroid Micro Carcinoma: The Incidence of High-Risk Features and Its Prognostic Implications. *Front Endocrinol (Lausanne)*. 2019;10:74.
16. Slijepcevic N, Zivaljevic V, Marinkovic J, Sipetic S, Diklic A, Paunovic I. Retrospective evaluation of the incidental finding of 403 papillary thyroid microcarcinomas in 2466 patients undergoing thyroid surgery for presumed benign thyroid disease. *BMC Cancer*. 2015;15:330.
17. Noguchi S, Yamashita H, Uchino S, Watanabe S. Papillary microcarcinoma. *World J Surg*. 2008;32(5):747-753.
18. McHenry CR, Phitayakorn R. Follicular adenoma and carcinoma of the thyroid gland. *Oncologist*. 2011;16(5):585-593.

19. Ashorobi D, Lopez PP. Follicular Thyroid Cancer. [Updated 2022 May 1]. In: StatPearls [Internet]. Treasure Island (FL): StatPearls Publishing; 2022 Jan-. Available from: <https://www.ncbi.nlm.nih.gov/books/NBK539775/>
20. Limaiem F, Kashyap S, Naing PT, et al. Anaplastic Thyroid Cancer. [Updated 2022 Apr 30]. In: StatPearls [Internet]. Treasure Island (FL): StatPearls Publishing; 2022 Jan-. Available from: <https://www.ncbi.nlm.nih.gov/books/NBK538179/>
21. Nagaiah G, Hossain A, Mooney CJ, Parmentier J, Remick SC. Anaplastic thyroid cancer: a review of epidemiology, pathogenesis, and treatment. *J Oncol*. 2011;2011:542358.
22. Master SR, Burns B. Medullary Thyroid Cancer. [Updated 2022 May 4]. In: StatPearls [Internet]. Treasure Island (FL): StatPearls Publishing; 2022 Jan-. Available from: <https://www.ncbi.nlm.nih.gov/books/NBK459354/>
23. Jaber T, Dadu R, Hu MI. Medullary thyroid carcinoma. *Curr Opin Endocrinol Diabetes Obes*. 2021;28(5):540-546.
24. Morganti S, Ceda GP, Sacconi M, et al. Thyroid disease in the elderly: sex-related differences in clinical expression. *J Endocrinol Invest*. 2005;28(11 Suppl Proceedings):101-104.
25. Meng Z, Liu M, Zhang Q, et al. Gender and Age Impacts on the Association Between Thyroid Function and Metabolic Syndrome in Chinese. *Medicine (Baltimore)*. 2015;94(50):e2193.
26. Baksi, S., & Pradhan, A. Thyroid hormone: sex-dependent role in nervous system regulation and disease. *Biology of sex differences*. 2021; 12(1): 25.
27. Kim, J., Gosnell, J. E., & Roman, S. A. Geographic influences in the global rise of thyroid cancer. *Nature reviews. Endocrinology*. (2020). 16(1):17–29.

10. ŽIVOTOPIS

Ena Holjević rođena je 05. srpnja 1997. godine u Rijeci. Školovanje započinje 2004. godine u Osnovnoj školi Turnić, a zatim završava s odličnim uspjehom Prvu riječku hrvatsku gimnaziju u Rijeci, opći smjer. Godine 2016. upisala je Integrirani preddiplomski i diplomski sveučilišni studij medicine na Medicinskom fakultetu u Rijeci. Tijekom studija, četiri godine je bila demonstrator na Zavodu za fiziologiju, imunologiju i patofiziologiju. Djelovala je u udruzi CROMSIC u sklopu Medicinskog fakulteta, te je zahvaljujući tome kolovoz 2021. provela na studentskoj razmjeni u Pragu na odjelu dermatovenerologije. Također, i u sklopu Twinning međunarodne bilateralne razmjena studenata posjetila je Moldaviju. Prisustvovala je aktivno i pasivno na kongresima, te je bila dio organizacijskog odbora 8. hrvatskog kongresa o debljini, na kojem je izlagala i svoj istraživački rad za koji je i nagrađena.