

Maligni tumori bubrega: dijagnostika i liječenje

Rukavina, Sara

Master's thesis / Diplomski rad

2022

Degree Grantor / Ustanova koja je dodijelila akademski / stručni stupanj: **University of Rijeka, Faculty of Medicine / Sveučilište u Rijeci, Medicinski fakultet**

Permanent link / Trajna poveznica: <https://um.nsk.hr/um:nbn:hr:184:668574>

Rights / Prava: [In copyright](#)/[Zaštićeno autorskim pravom.](#)

Download date / Datum preuzimanja: **2025-01-19**



Repository / Repozitorij:

[Repository of the University of Rijeka, Faculty of Medicine - FMRI Repository](#)



SVEUČILIŠTE U RIJECI

MEDICINSKI FAKULTET

INTEGRIRANI PREDDIPLOMSKI I DIPLOMSKI

SVEUČILIŠNI STUDIJ MEDICINE

Sara Rukavina

MALIGNI TUMORI BUBREGA: DIJAGNOSTIKA I LIJEČENJE

Diplomski rad

Rijeka, 2022.

SVEUČILIŠTE U RIJECI

MEDICINSKI FAKULTET

INTEGRIRANI PREDDIPLOMSKI I DIPLOMSKI

SVEUČILIŠNI STUDIJ MEDICINE

Sara Rukavina

MALIGNI TUMORI BUBREGA: DIJAGNOSTIKA I LIJEČENJE

Diplomski rad

Rijeka, 2022.

Mentor rada: izv. prof. dr. sc. Dean Markić, dr. med.

Diplomski rad ocjenjen je dana _____ u/na _____, pred
povjerenstvom u sastavu:

1. izv. prof. dr. sc. Romano Oguić, dr. med.
2. doc. dr. sc. Stanislav Sotošek, dr. med.
3. izv. prof. dr. sc. Josip Španjol, dr. med.

Rad sadrži 29 stranica, 4 slike, 1 tablicu, 23 literaturna navoda.

Hvala mom mentoru izv. prof. dr. sc. Deanu Markiću, dr. med. na strpljenju i pruženoj pomoći u izradi ovog diplomskog rada.

Hvala mojoj dragoj obitelji na pruženoj ljubavi, podršci i razumijevanju tijekom studiranja i cijelog životnog puta. Hvala što ste me naučili onoj pravoj školi koja me oblikovala u osobu kakva sam danas.

Hvala i svima onima koji su mi bili kao obitelj i učinili ovaj put ljepšim i boljim.

SADRŽAJ RADA

1. UVOD	1
1.1. Anatomija bubrega	1
1.2. Funkcija bubrega	2
2. SVRHA RADA	3
3. PREGLED LITERATURE NA ZADANU TEMU	4
3.1. Maligni tumori bubrega	4
3.1.1. Karcinom bubrežnih stanica	4
3.2. Dijagnostika	6
3.2.1. Početna dijagnostička obrada	7
3.2.2. Ultrazvuk	8
3.2.3. Kompjuterizirana tomografija	9
3.2.4. Magnetska rezonanca	11
3.2.5. Pozitronska emisijska tomografija	13
3.3. Liječenje	13
3.3.1. Parcijalna nefrektomija	14
3.3.2. Radikalna nefrektomija	15
3.3.3. Radiofrekventna ablacija i krioablacija	16
3.3.4. Citoreduktivna nefrektomija	18
3.3.5. Ostale metode liječenja	19
4. RASPRAVA	20
5. ZAKLJUČAK	21
6. SAŽETAK	22
7. SUMMARY	23
8. LITERATURA	25
9. ŽIVOTOPIS	29

POPIS SKRAĆENICA I AKRONIMA

EAU – Europsko urološko društvo, prema eng. *European Association of Urology*

mL/min – mililitar po minuti

KBS – karcinom bubrežnih stanica

eGFR – procjenjena glomerularna filtracija, prema eng. *Estimated Glomerular Filtration Rate*

AQP1 – akvaporin 1

UZV – ultrazvuk

CT – kompjuterizirana tomografija, prema eng. *computed tomography*

cm - centimetar

MRI – magnetska rezonanca, prema eng. *magnetic resonance imaging*

HU – Hounsfieldova jedinica, prema eng. *Hounsfield unit*

PET/CT – pozitronska emisijska tomografija/kompjuterizirana tomografija, prema eng. *positron emission tomography/computed tomography*

LPN – laparoskopna parcijalna nefrektomija

RAPN – robotska parcijalna nefrektomija

RFA – radiofrekventna ablacija

mm – milimetar

kHz - kiloherc

mHz - miliherc

LDH – laktat dehidrogenaza

IL-2 – interleukin 2

VEGF – vaskularni endotelni čimbenik rasta, prema eng. *vascular endothelial growth factor*

mTOR - prema eng. *the mammalian target of rapamycin*

1. UVOD

Tumori bubrega podrazumijevaju proliferaciju bubrežnog tkiva te se generalno svrstavaju u benigne ili maligne novotvorine. Otkrivaju se, najčešće, kao slučajni nalaz tijekom radioloških slikovnih pretraga indiciranih zbog stanja koje nije vezano uz urološku problematiku. (1) Gotovo 40% odraslih ljudi ima otkrivenu slučajnu renalnu tvorbu tijekom života. Većinom su to cistične promjene koje ne zahtijevaju daljnju obradu, ali osobe sa novootkrivenom tvorбом i trijasom simptoma koji uključuje makrohematuriju, palpabilnu abdominalnu masu te bol u lumbalnom području zahtijevaju daljnju obradu koja podrazumijeva uzimanje detaljne anamneze, fizikalni pregled te radiološku dijagnostiku. (2)

Republika Hrvatska je zemlja koja bilježi porast tumora bubrega što se pripisuje učestalijem primjeni i dostupnosti slikovnih dijagnostičkih metoda. U muškarca tumori bubrega zauzimaju šesto mjesto najčešćeg sjajela raka prema podacima Hrvatskog zavoda za javno zdravstvo iz 2019. godine. (3)

Najzastupljeniji maligni tumor bubrega je karcinom bubrežnih stanica i čini 90% svih malignih tumora bubrega prema podacima Europskog urološkog društva (EAU). (4)

1.1. Anatomija bubrega

Bubrezi su parni parenhimatozni organi smješteni retroperitonealno u gornjem lijevom i desnom kvadrantu abdomena i dio su urinarnog sustava. Lijevi bubreg seže od 11. grudnog do 2. slabinskog kralješka, a desni bubreg potisnut je jetrom kaudalno i seže od 12. grudnog do 3. slabinskog kralješka. Oni ne stoje vertikalno već njihove osi konvergiraju prema gore zbog čega su im donji krajevi razmaknutiji od gornjih, a prednja površina bubrega nije usmjerena samo naprijed već i lateralno. Površinu bubrega pokriva vezivna čahura. Dvije površine bubrega čine

prednja koja je nešto izbočenija te ravnija stražnja površina. Uz dvije površine, bubreg ima i dva ruba, odnosno lateralni konveksni te medijalni konkavni u kojemu se nalazi hilus bubrega koji predstavlja ulaz u jamu nazvanu sinus bubrega. Kroz spomenuti hilus i sinus, u bubreg ulaze i izlaze krvne žile, limfne žile i živci kao i sustav odvodnih mokraćnih kanala. Krvne žile bubrega su arterija i vena renalis. Presjekom bubrega uočavaju se dvije temeljne tvari koje ga izgrađuju, odnosno kora i srž. Na gornjem polu bubrega i susjednom dijelu medijalnog ruba smještena je nadbubrežna žlijezda oko koje se, kao i oko bubrega, nalazi sloj masnoga tkiva. Bubreg svoj normalni položaj u organizmu zadržava zahvaljujući masnom tkivu, vezivnoj čahuri te intraabdominalnom tlaku. (5)

1.2. Funkcija bubrega

Bubrezi su organi ključni za normalno funkcioniranje organizma budući da imaju niz važnih funkcija koje uključuju kontroliranje prometa vode, kontroliranje acidobaznog statusa, održavanje elektrolitskog balansa, odstranjivanje toksina i otpadnih tvari iz organizma, kontrolu krvnog tlaka, stvaranje eritropoetina te aktivaciju vitamina D. (6)

Bubrezi imaju i ulogu u procesu glukoneogeneze. Bubrezi sintetiziraju glukozu iz aminokiselina i drugih prekursora tijekom duljeg perioda gladovanja što se naziva glukoneogenezom. Tako da, uz jetru, pridonose i tom procesu u tijelu. (7)

Bubrezi primaju oko 22% srčanog izbačajnog volumena ili 1100 mL/min što je od izuzetne važnosti budući da je njihova primarna zadaća filtracija plazme s ciljem odstranjivanja štetnih produkata metabolizma. Nefron je funkcionalna jedinica bubrega i jedan ljudski bubreg broji oko 800,000 do 1,000,000 nefrona. Bubrezi ne mogu regenerirati nefrone i oni se zbog bubrežne ozljede, bolesti ili normalnim starenjem gube zbog čega se njihov broj postupno smanjuje tijekom života. Nakon 40. godine života, broj funkcionalnih nefrona smanjuje se za 10% svakih

10 godina, a s navršениh 80 godina života, velik broj ljudi ima 40% manje funkcionalnih nefrona nego s 40 godina života. Ipak, unatoč ovim degenerativnim promjenama, postupni gubitak nefrona nije opasan po život zbog sposobnosti postupne prilagodbe bubrega na promjene. (7)

Tijekom bolesti, bilo koja od navedenih funkcija može biti narušena zbog čega je svako stanje koje narušava adekvatni rad bubrega potrebno prepoznati na vrijeme, naročito kada se govori o tumorima bubrega maligne prirode.

2. SVRHA RADA

Tumori bubrega su aktualna medicinska, ali i svjetska problematika čemu u prilog idu i statistički podaci. U Sjedinjenim Američkim Državama otkrije se oko 80,000 novih bolesnika s karcinomom bubrega i bilježi se oko 14,000 smrti od istoga karcinoma godišnje. Gledano na svjetskoj razini, otkrije se 400,000 novooboljelih od karcinoma bubrega, a preko 170,000 ljudi godišnje umre od karcinoma bubrega. (8)

Iako se simptomi nerijetko ne razvijaju sve do poodmaklog stadija bolesti, važno je biti upoznat s ovom temom kako bi se djelovalo na rizične čimbenike za koje je dokazano da pogoduju razvitku novotvorina bubrega. Potrebno se upoznati i s osnovnim pregledom novotvorina bubrega te s dijagnostičkim metodama i protokolom kako bi se pristupilo liječenju. Stoga, ovim radom bit će predstavljen općeniti pregled malignih tumora bubrega s posebnim naglaskom na karcinom bubrežnih stanica koji je najzastupljeniji među malignim novotvorinama bubrega. Uz to, bit će predstavljen i dijagnostički algoritam kako bi se naposljetku moglo odabrati adekvatno liječenje.

3. PREGLED LITERATURE NA ZADANU TEMU

3.1. Maligni tumori bubrega

Maligni tumori bubrega su karcinom bubrežnih stanica, Wilmsov tumor koji je prvenstveno maligni tumor dječje dobi, te ostali tumori poput sarkoma koji su znatno rjeđi od prethodno spomenutih. Navedeni tumori su ujedno i primarni tumori budući da je njihovo ishodište u samome bubregu, dok su oni sekundarni metastatski, odnosno bubreg biva sekundarno zahvaćen uslijed drugih malignih oboljenja u organizmu.

3.1.1. Karcinom bubrežnih stanica

EPIDEMIOLOGIJA. Karcinom bubrežnih stanica (KBS) čini oko 3% svih karcinoma s najvećom incidencijom u zapadnim zemljama. U Europi i svijetu, najveća incidencija pojavnosti je u Češkoj Republici i Litvi. Hrvatska je država u kojoj mortalitet od ovog tumora pokazuje uzlazni trend. Karcinom bubrežnih stanica je najčešći solidni tumor bubrega i čini gotovo 90% svih malignoma bubrega. (4)

ETIOLOGIJA. Faktori rizika za razvoj karcinoma vezuju se uz životni stil, prekomjerni indeks tjelesne mase i hipertenziju. Prema podacima Europskog urološkog društva, 50,2% ljudi oboljelih od KBS-a su bivši ili sadašnji pušači. Kao rizičan faktor za nastanak karcinoma pokazao se i dijabetes. Uočeno je i kako ljudi s rođakom u prvom koljenu oboljelim od KBS-a imaju veći rizik za razvoj ove bolesti. Umjereno uživanje alkohola pokazalo se protektivnim čimbenikom, ali s još nedovoljno objašnjenim mehanizmom, a uz to, i umjerena fizička aktivnost također se smatra protektivnim čimbenikom za razvoj karcinoma. Ipak, izbjegavanje pušenja i reduciranje prekomjerne tjelesne mase pokazalo se najučinkovitijom profilaksom za izbjegavanjem razvoja KBS-a. (4)

Rizik od razvoja karcinoma bubrežnih stanica je 30 puta veći u pacijenata na dijalizi sa stečenom policističnom bolesti bubrega nego u općoj populaciji. Među pacijentima na dugogodišnjoj dijalizi, incidencija razvoja stečene cistične bolesti bubrega je između 35 i 50%, a približno 6% tih pacijenata razvije karcinom bubrežnih stanica. Ljudi s kroničnom bolesti bubrega koji nisu ovisni o dijalizi također imaju povišeni rizik za razvoj ovoga karcinoma što se vezuje uz smanjenu glomerularnu filtraciju (eGFR). (8)

Izlaganje toksinima poput kadmija, azbesta i naftnim derivatima također se vezuje uz povišeni rizik od obolijevanja karcinoma bubrega. Nadalje, rizičnim se pokazalo i produljeno uzimanje kombinacija analgetika poput paracetamola i aspirina koji mogu uzrokovati zatajivanje bubrega. (8)

Iako se većina slučajeva karcinoma bubrega javlja sporadično, mogu se vezati i uz genetsku predispoziciju. Tome u prilog ide javljanje tumora u ljudi čiji su rođaci u prvom koljenu imali tumor bubrega, obolijevanje prije navršene 40. godine života te bilateralna i multifokalna zahvaćenost bubrega. (8)

Ostali etiološki čimbenici koji se vezuju uz razvoj karcinoma bubrega su primanje citotoksične kemoterapije, kronična infekcija virusom hepatitisa C, anemija srpastih stanica, bubrežni kamenci te dijetetski čimbenici poput unosa nitrita iz mesnih prerađevina. (8)

Histološki promatrano, karcinom bubrega čini heterogenu skupinu karcinoma porijeklom od epitelnih stanica bubrežnog tubula. Može se podijeliti u više od 10 histoloških i molekularnih podtipova od kojih je svjetlostanični najučestaliji s udjelom od 75% među malignim tumorima bubrega, potom ga slijede papilarni s udjelom od 7 do 15% i kromofobni podtip s udjelom od 5%. Karcinom bubrega porijeklom iz sabirnih kanalića i medularni karcinom bubrega rijetki su i čine <1% renalnih tumora. (9)

Preostali udio od 10% renalnih tumora čine metanefrički, nefroblastični i mezenhimalni tumori. Skupinu mezenhimalnih tumora čine brojni sarkomi. Znatno rjeđi tumori koji se također mogu pojaviti su i neuroendokrini, hematopoetski, limfoidni te tumori zametnih stanica. (9)

Pojam sarkomatoidna diferencijacija od 2016. prema reviziji Svjetske zdravstvene organizacije više se ne smatra zasebnim entitetom već progresijom bilo kojeg tipa karcinoma bubrežnih stanica budući da svi tipovi KBS-a mogu sadržavati žarišta visoko malignih stanica. (10)

Svaki tumor bubrega ima drugačiju prognozu stoga je bitno postaviti točnu patohistološku dijagnozu. (9)

3.2. Dijagnostika

Veliki broj bubrežnih tumora ne daje nikakve simptome do uznapredovalog stadija bolesti, a većina ih se otkrije slučajno, odnosno za vrijeme neinvazivnih pretraga tijekom istraživanja uzroka nespecifičnih simptoma i drugih bolesti abdomena. Klasični trijas simptoma koji podrazumijeva bol u lumbalnoj regiji, makrohematuriju i palpabilnu masu u abdomenu, rijedak je s pojavnošću u do 10% oboljelih i korelira s nepovoljnim histološkim nalazom, uznapredovalom bolesti i lošijim ishodom. U 30% bolesnika sa simptomatskim KBS-om, može se naći i paraneoplastični sindrom koji uzorkuje niz simptoma. Preostali simptomi u simptomatskih bolesnika vezuju se uz metastatsku bolest koja se nerijetko manifestira boli u kostima ili kroničnim kašljem. (4)

3.2.1. Početna dijagnostička obrada

Anamneza je od velike važnosti, kao i u svakoj medicinskoj grani, ali u ovoj specifičnoj problematici ne otkriva mnogo budući da pacijenti uglavnom ne razvijaju simptome koji upućuju na narušenost fiziologije mokraćnog sustava u ranoj fazi bolesti.

Fizikalni pregled ograničene je uloge u dijagnostici tumora bubrega, ali neki fizikalni nalazi tijekom pregleda koji bi trebali signal za daljnje upućivanje na pretrage i radiološku dijagnostiku su: palpabilna abdominalna masa, palpabilna cervikalna limfadenopatija te varikokela koja se ne smanjuje kao i bilateralni edemi donjih ekstremiteta koji mogu upućivati na infiltraciju i zahvaćenost vena. (4)

Laboratorijski nalazi idući su korak prema dijagnozi. Parametri koji se ispituju su: serumski kreatinin, procjena glomerularne filtracije (eGFR), kompletna krvna slika, sedimentacija eritrocita, procjena jetrene funkcije, određivanje vrijednosti alkalne fosfataze i laktat dehidrogenaze, korigirana serumska razina kalcija, procjena koagulacije te analiza urina. (4)

Prema istraživanju iz 2014. godine, primijećeno je da bi određivanje razine AQP1 proteina u urinu moglo pridonijeti postavljanju dijagnoze tumora iako se to rutinski danas ne određuje. Ukoliko se radiološki dokaže suspektna renalna tvorba, AQP1 se može koristiti za procjenu malignosti tvorbe, ali i kao *screening* metoda u asimptomatskih pacijenata koji imaju povišen rizik od obolijevanja od karcinoma bubrega zbog pozitivne obiteljske anamneze, pušenja, sindroma (von Hippel-Lindau bolest), hemodijalize. Naime, primijećena je povećana ekspresije AQP1 u urinu bolesnika, naročito onih sa svjetlostaničnim i papilarnim karcinomom bubrega. (11) Nakon iscrpne anamneze zajedno s laboratorijskim pretragama, pristupa se odabiru adekvatne slikovno-dijagnostičke pretrage.

Kod primjene slikovne dijagnostike, bitno je razlučiti dva benigna renalna tumora od KBS-a, a to su angiomiolipom te onkocitom koji je najčešći benigni tumor bubrega i poznat po

oponašanju KBS-a na slikovnim prikazima. Angiomiolipom, za razliku od karcinoma bubrega nije epitelnog podrijetla već se radi o mezenhimalnom tumoru sačinjenog od krvnih žila, glatkog mišićja i masnog tkiva. Udio masnoga tkiva varira među angiomiolipomima te ih se 5% smatra siromašnima masnim tkivom. Stoga, postavljanje dijagnoze samo na temelju slikovnih pretraga uglavnom nije moguće. (9)

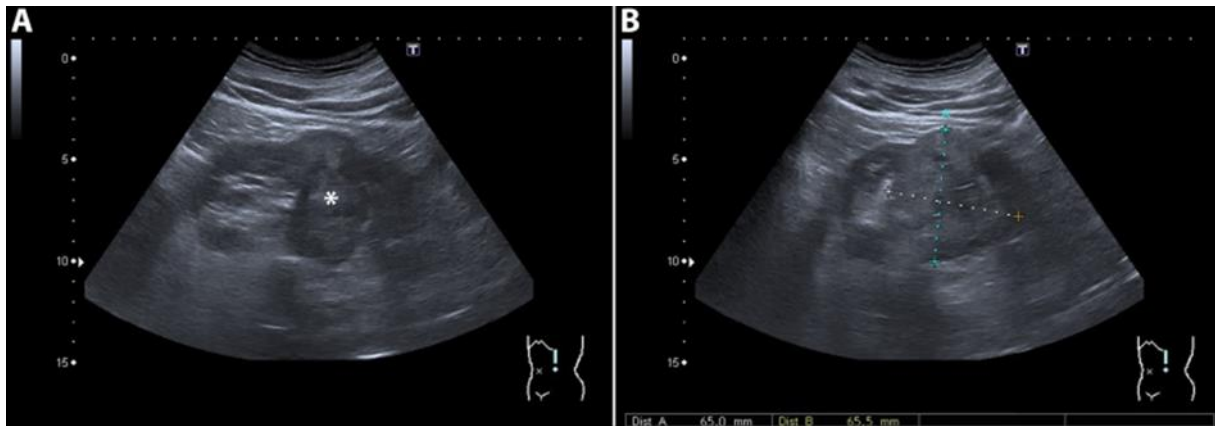
U dijagnostici se primjenjuju ultrazvuk, kompjuterizirana tomografija te magnetska rezonanca.

3.2.2. Ultrazvuk

Ultrazvukom (UZV) i kompjuteriziranom tomografijom (CT) otkrije se većina tumora bubrega i sudeći prema slikovnom nalazu, lezije bubrega klasificiraju se kao solidne ili cistične. Većina dijagnoza tumora bubrega ispravno se postavlja samim slikovnim metodama, ali ne i histološki tip tumora stoga je potrebna patohistološka dijagnostika nakon operacije. (4)

Danas, ultrazvuk se smatra najdostupnijom metodom odabira za otkrivanje tumora bubrega. Prednosti njegove primjene su u tome što nema ionizirajućeg zračenja niti potrebe za korištenjem potencijalno nefrotoksičnih kontrasta. Radi se o jeftinoj i dostupnoj pretrazi te ne iziskuje posebnu pripremu pacijenta što uvelike objašnjava učestalost korištenja ultrazvuka kao prve linije u postavljanju dijagnoze slikovnim metodama. (9)

Otkrivene renalne tvorbe mogu ili ne moraju odstupati od intenziteta normalnog bubrežnog parenhima što se ultrazvučno tumači kao hipoehogeni, hiperehogeni ili izoehogeni nalaz (Slika 1). Gotovo 77% KBS-a <3 cm opisano je kao hiperehogeno. Ultrazvuk ima svoja ograničenja, tako da manje promjene nije uvijek u mogućnosti detektirati. Oko 18% tumora ≤ 2 cm i 21% tumora veličine 2-2,5 cm ne detektira se korištenjem ultrazvuka. Zaključak je da su mali izoehogeni tumori najzahtjevniji za ultrazvučnu dijagnostiku tumora bubrega. (9)



Slika 1 Ultrazvučni prikaz tumorske tvorbe lijevoga bubrega s izoehogenim i hiperehogenim područjima. (9)

3.2.3. Kompjuterizirana tomografija

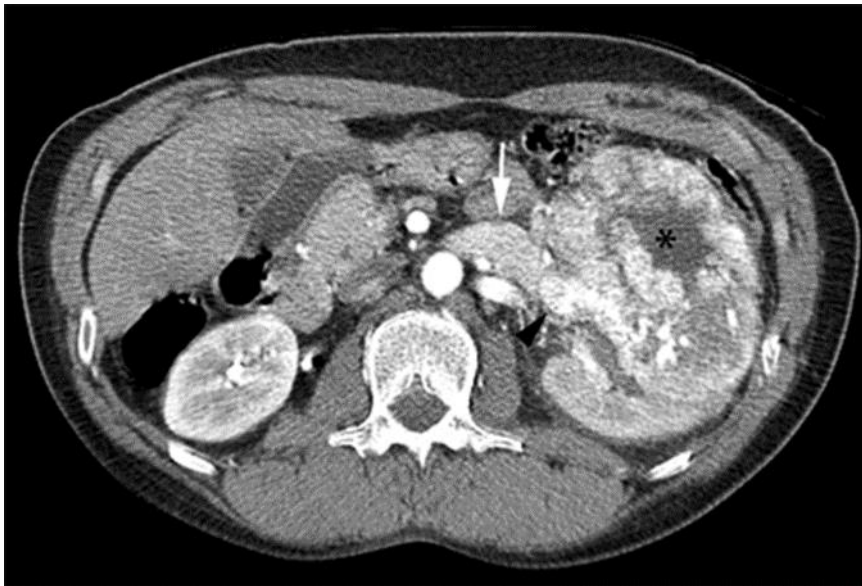Kompjuterizirana tomografija (CT) je zlatni standard među slikovnim metodama za postavljanje dijagnoze tumora bubrega (Slika 2 i 3). Superioran je u odnosu na UZV i dostupniji od MRI zbog čega je dobar izbor za evaluaciju tumora. Neki nedostaci CT-a su primjena ionizirajućeg zračenja i korištenje nefrotoksičnih kontrastnih sredstava. (9)

Osjetljivost i specifičnost CT-a u otkrivanju radi li se konkretno o karcinomu bubrega varira prema istraživanjima 60-79% prema nekim izvorima te prema drugima 44-100%. (9)

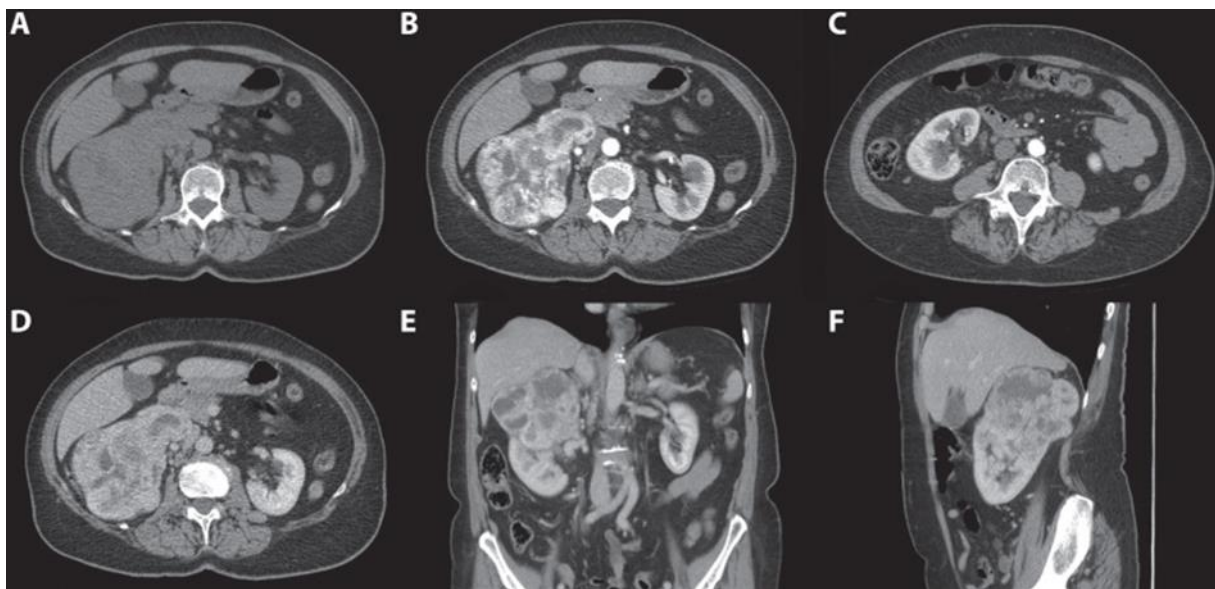
Kod izvođenja CT-a, uspoređuju se Hounsfieldove jedinice (HU) prije i nakon administriranja kontrastnog sredstva. Promjena od ≥ 15 HU u solidnim dijelovima tumora ukazuje na postojanje vitalnih dijelova tumora. CT abdomena može dati nekoliko važnih informacija vezanih uz bolest, a to su: funkcija i morfologija kontralateralnog bubrega, lokacija i veličina primarnog tumora, zahvaćenost krvnih žila tumorskom tvorbom, zahvaćenost limfnih čvorova te zahvaćenost nadbubrežnih žlijezdi i drugih solidnih organa. (4)

U dijagnostici, uz već spomenuti CT, koristi se i magnetska rezonancija (MRI). Ukoliko CT ne daje zadovoljavajući odgovor o procjeni zahvaćenosti krvnih žila, odabire se MRI. MRI-om se

može omogućiti bolje određivanje infiltracije žilja tumorom kao i postojanje tromba koji se ne moraju uvijek prikazati na CT-u. (4)



Slika 2 CT abdomena s prikazom tumora lijevog bubrega s centralnom nekrozom. (12)



Slika 3 CT abdomena s prikazom tumora desnog bubrega. (9)

3.2.4. Magnetska rezonanca

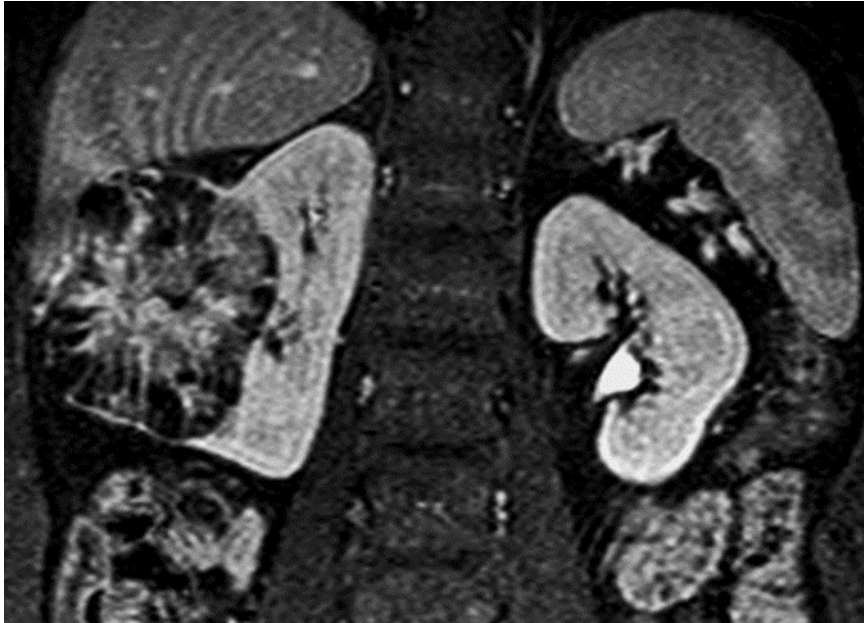
MRI je često korištena metoda u ljudi kod kojih se ultrazvučnom ni CT dijagnostikom nije dobio jasan nalaz. (9)

MRI slikovna je metoda indicirana i u bolesnika koji nisu u mogućnosti podvrgnuti se CT-u zbog alergije na kontrastna sredstva ili zbog oštećene bubrežne funkcije te u trudnica budući da ih se ne izlaže zračenju. (4)

MRI se predlaže i kod procjene složenih cisti bubrega (Bosniak IIF-III). Ljudima, posebno mlađim pacijentima, koji zaziru od zračenja kao alternativa CT-u može se ponuditi MRI. Ipak, istraživanja pokazuju da je pojava tumora uzrokovanih izlaganjem zračenju tijekom pretrage ograničena pa i zanemariva. (4)

U samoj dijagnostici tumora bubrega, pokazalo se da CT i MRI imaju sličnu dijagnostičku moć. U prilog korištenju CT-a ide njegova brzina te je stoga preporučljiv u osoba s klaustrofobijom ili drugim stanjima koja im onemogućavaju mirno ležanje koje inače s MRI-om traje oko trideset minuta. Nadalje, preporuča se osobama s ugrađenim medicinskim uređajima poput pacemakera ili ortopedskih proteza. (13)

S druge strane, ljude se MRI-om, za razliku od CT-a, ne podvrgava zračenju zbog čega bi ga trebalo razmotriti u mlađih pacijenata. Također, pokazalo se da je MRI bolji za detekciju malih bubrežnih tvorbi, naročito onih koje mjere manje od 2 centimetra u promjeru. Što se primjene samog kontrasta tiče, primjena gadolinija u sklopu MRI-a pokazala se boljom od primjene intravenskih kontrasta koji se koriste za CT budući da je zabilježen puno manji broj alergijskih reakcija (Slika 4). (13)



Slika 4 MRI abdomena s prikazom karcinoma desnoga bubrega nakon primjene gadolinija.

(12)

Biopsija novootkrivene tvorbe bubrega obično se ne izvodi već se tumor odstranjuje operativnim putem, ali veličina same tvorbe utvrđene slikovnom metodom može upućivati na to je li novotvorina benignog ili malignog karaktera, kao što se vidi iz priložene tablice 1. (13)

Prema nekim podacima, uočeno je kako s porastom veličine tumora za 1 cm, 16% raste i vjerojatnost da se radi o malignom tumoru bubrega. (9)

Tablica 1. Udio benignih lezija i KBS-a u otkrivenim renalnim masama i korelacija s veličinom tumora. (13)

VELIČINA (cm)	BENIGNA LEZIJA (%)	KBS (%)
<1	22-46	54-78
1-2	16-22	78-84
2-3	11-22	78-89
3-4	11-20	80-90

sve veličine	11-23	77-89
--------------	-------	-------

Nalazi lezija bubrega općenito su u porastu budući da se metode poput ultrazvuka, CT i MRI sve češće upotrebljavaju. Ne zahtijevaju sve novootkrivene promjene bubrega obavezno upućivanje na daljnju dijagnostiku, ali, ipak treba znati koje pacijente uputiti na daljnju obradu. Slučajnom lezijom bubrega smatra se ona koja je detektirana slikovnom metodom zbog razloga koji nisu podrazumijevali evaluaciju urinarnih znakova i simptoma. (14)

Nalaz koji upućuje na malignu novotvorinu sa sigurnošću većom od 90% je lezija koja na CT-u ili MRI-u mjeri u promjeru 4 ili više cm bez prisutnosti masnoga tkiva. Te promjene ultrazvučno pokazuju područja različite ehogenosti, nepravilnih su rubova i dobro prokrvljena što se može utvrditi i Dopplerom. Ipak, UZV nije dovoljan za pouzdanu dijagnostiku novotvorine kao maligne te se preporuča daljnja dijagnostika kako bi se moglo planirati i potrebno daljnje liječenje. (14)

3.2.5. Pozitronska emisijska tomografija

Pozitronska emisijska tomografija (PET)/CT s (18)F-fluorodeoksiglukozom ne preporuča se kao prva dijagnostička slikovna metoda izbora u otkrivanju karcinoma bubrega zbog niske osjetljivosti (62%) i niske specifičnosti. (9)

3.3. Liječenje

Operativno odstranjivanje tumora je standard u liječenju tumora bubrega. Zahvat koji se najčešće izvodi je parcijalna ili radikalna nefrektomija. U slučaju inoperabilnog tumora ili metastatski proširene bolesti, pacijenti se podvrgavaju sistemske imunoterapiji s ciljem

smanjenja tumorske mase. Uz operativno liječenje i imunoterapiju, provode se i ablacijske metode. (15)

Prije donošenja odluke kako liječiti pacijente, potrebno je utvrditi proširenost bolesti kao i uzeti u obzir dob pacijenata i prisutne komorbiditete. Prema raširenosti bolesti, KBS klasificira se kao lokalizirana ili uznapredovala bolest. Lokalizirana bolest podrazumijeva stadije I, II i III, a proširena podrazumijeva invaziju tumora izvan Gerotove fascije ili zahvaćanje ipsilateralne nadbubrežne žlijezde te, naravno, postojanje metastaza. Kod tako proširene bolesti, KBS se označava stadijem IV. (15)

Kirurško liječenje je kurativno za većinu pacijenata s KBS-om bez metastaza i preferira se u liječenju pacijenata sa stadijem bolesti I, II i III. (15)

Promatrajući veličinu samog tumora, pojam mali tumor bubrega definira se kao radiološki utvrđena tvorba promjera do 4 cm i za njih je pogodno kirurško liječenje, ali, ukoliko se radi o starijim bolesnicima s komorbiditetima, preporučuju se i ablacijske metode. Ablacijske metode imaju nisku stopu komplikacija, mogu se izvesti bez opće anestezije, manje utječu na bubrežnu funkciju i u velikog postotka bolesnika dovode do izlječenja malih tumora bubrega. (16)

Kroz daljnja poglavlja, bit će prikazane pojedine metode liječenja.

3.3.1. Parcijalna nefrektomija

Parcijalna nefrektomija indicirana je u pacijenata s veličinom tumora ≤ 7 cm s ciljem poštode bubrežnog tkiva i očuvanja bubrežne funkcije, naročito u onih koji imaju samo jedan bubreg i koji su u riziku od razvoja kronične bubrežne bolesti. (17)

Minimalno invazivna parcijalna nefrektomija postala je zlatni standard u odstranjivanju malih renalnih tvorbi. Danas se primjenjuju laparoskopski (LPN) i robotski vođena parcijalna

nefrektomija (RAPN). Ipak, studije su pokazale da je LPN ekonomski prihvatljivija metoda u odnosu na RAPN. (18)

Prema nekim provedenim studijama, ispitivanjem robotske naspram otvorene parcijalne nefrektomije, zabilježeno je kako je robotska metoda imala dulje operativno vrijeme, ali manji gubitak krvi, kraće vrijeme boravka u bolnici i manji broj sveukupnih komplikacija. (17)

3.3.2. Radikalna nefrektomija

Radikalna nefrektomija metoda je izbora u pacijenata s tumorom veličine >7 cm. Osim toga, indicirana je i u onih sa suspektnim limfnim čvorovima, u pacijenata u kojih tumor zahvaća i venu renalis ili donju šuplju venu te u onih kod kojih je tumorom zahvaćena ipsilateralna nadbubrežna žlijezda. (17)

Radikalna nefrektomija rezultira petogodišnjim preživljenjem između 80 i 90% u pacijenata kod kojih je karcinom ograničen na bubreg. Unatoč tome, te osobe su u riziku od razvitka zatajivanja bubrega kao posljedice operacije. (17)

To je zahvat koji podrazumijeva podvezivanje renalne arterije i vene s uklanjanjem bubrega, Gerotove fascije te ponekad i ipsilateralne nadbubrežne žlijezde. (17)

Može se izvoditi kao klasični otvoreni kirurški zahvat ili laparoskopski/robotski. Koja metoda će se odabrati, ovisi o lokaciji i veličini tumora te samom pacijentu. Laparoskopski pristup vezuje se uz manji gubitak krvi i brže vrijeme oporavka u odnosu na otvorenu radikalnu nefrektomiju. Primijećeno je i da nema značajne razlike u petogodišnjem preživljenju u pacijenata operiranih laparoskopskim u odnosu na klasični operativni zahvat. (17)

Robotska radikalna nefrektomija prvi put je izvedena 2000. godine. Danas se vezuje uz visoke troškove, dulje vrijeme trajanja zahvata te vaskularne i druge komplikacije. Istraživanjima se

utvrdilo da se robotska metoda ne pokazuje superiornom u odnosu na standardnu laparoskopsku radikalnu nefrektomiju. (17)

3.3.3. Radiofrekventna ablacija i krioablacija

Indikacije za radiofrekventnu ablaciju (RFA) ili krioablaciju u liječenju KBS-a nisu u potpunosti definirane, ali čimbenici koji bi mogli voditi ka razmatranju ovog pristupa liječenju umjesto operacije su: mali, slučajno otkriveni tumori veličine do 4 cm ograničeni na bubreg; pacijent koji nije podoban za operativni zahvat zbog starije životne dobi ili značajnih komorbiditeta; te pacijent koji zahtijeva poštedu bubrežnog tkiva zbog kronične bubrežne insuficijencije, posjedovanja samo jednog bubrega, bilateralnog karcinoma ili genetske predispozicije za razvoj mnogih tumora poput von Hippel-Lindauova sindroma. (19)

Ipak, metoda RFA ili krioablacije traži češće praćenje pacijenta slikovnim metodama nakon ovog postupka negoli nakon kirurškog liječenja. (19)

Prije odabira ove metode liječenja, pacijenti se moraju posavjetovati i s urologom i s radiologom. Slikovnim metodama mora se ustanoviti lokalizacija i veličina tumora te prisutnost mogućih metastaza. (19)

Veličina i lokalizacija tumora su najvažniji čimbenici koji utječu na to hoće li tumor biti uspješno liječen ovom metodom. Temperaturni gradijenti eksponencijalno se smanjuju s udaljenosti od radiofrekventne ili krioablačijske sonde, stoga, veliki tumori su izazov za liječenje ovom metodom. Tumori promjera do 4 cm smatraju se idealnima za odabir ove metode, a većina onih manjih od 3 cm u promjeru mogu biti uspješno liječeni samo jednokratnim provođenjem jedne od ovih metoda. (19)

Egzofitični tumori najpogodniji su tumori za liječenje metodom ablacije budući da su okruženi s termoizolacijskim perirenalnim masnim tkivom s relativno malo vaskulariziranog tkiva koje može odvući toplinu od tumora. Rezultat toga je da se veliki egzofitični tumori gotovo uvijek

moгу uspješno liječiti. U oko 70% pacijenata dovoljan je samo jedan postupak za uspješno liječenje. Centralno smješteni tumori su najsloženiji za liječenje ablacijom i imaju najveći rizik od neuspjelog liječenja ovom metodom. (19)

Relativne kontraindikacije za primjenu RFA ili krioablacije podrazumijevaju: očekivano trajanje života manje od jedne godine, prisutnost udaljenih metastaza, tumori veličine >5 cm ili tumori smještene u hilusu. Kod pacijenata u kojih ova metoda liječenja može rezultirati toplinskom ozljedom proksimalnog uretera, postavlja se intraureteralni stent prije samog postupka. Apsolutne kontraindikacije za primjenu RFA ili ablacije su: ireverzibilne koagulopatije i općenito teško medicinsko stanje. (19)

Uspješna perkutana tumorska ablacija podrazumijeva uništavanje svih malignih stanica uključujući i 5-10 mm tzv. ablacijskog ruba, odnosno okolnog tkiva s poštedom preostalog zdravog tkiva bubrega. Tehnike koje se koriste i ubrajaju u ablacijske metode su radiofrekventna ablacija, krioablacija i mikrovalna ablacija. Preferira se perkutani pristup u odnosu na kirurški, a zahvat se može izvoditi u lokalnoj ili općoj anesteziji. (19)

Nakon apliciranja lokalnog anestetika, aplikator se perkutano uvodi u središte tumora uz CT, MRI ili UZV navođenje. Potom, 5 do 20 minuta isporučuje se toplina ili hladnoća ovisno o preporukama uređaja. Ovisno o veličini i lokalizaciji tumora, ponekad je potrebno ponovno namjestiti aplikator i isporučiti ponovno termalnu energiju, a moguće je i simultano korištenje više od jednog aplikatora. Nakon izvedene procedure, pacijent je monitoriran nekoliko sati te se otpušta na kućnu njegu uz preporuku uzimanja analgetika u slučaju nastupa boli nakon liječenja. (19)

Ovaj postupak može se izvoditi i laparoskopski, ali on zahtijeva primjenu opće anestezije, hospitalizaciju, a i bol nakon zahvata je učestalija nego kod perkutanog pristupa. Izbor o laparoskopskoj ili perkutanoj metodi ovisi o nekoliko čimbenika pa tako i o kliničaru. Urolozi

češće odabiru laparoskopsku ablaciju dok je perkutana ablacija izbor interventnih radiologa. Osim toga, lokalizacija tumora također utječe na odabir metode. (19)

Radiofrekventna ablacija koristi visokofrekventnu (460-500 kHz) izmjeničnu struju koja dopijeva do tumora putem tanke igle koja je električki izolirana izuzev nekoliko centimetara u svom završnom dijelu (1-3 cm). Struja stvara toplinu s ciljem uništenja stanica i denaturacije proteina. (19)

Krioablacija se izvodi primjenom tekućeg dušika ili argona koji se uvode kroz sondu u kontroliranim uvjetima što za cilj ima zamrzavanje tkiva stvaranjem zaleđene mase koja se može vizualizirati u realnom vremenu, obično CT-om. Unutarstanični kristalici leda narušavaju stabilnost stanične membrane i odvijanje unutarstaničnih aktivnosti što naposljetku vodi staničnoj smrti. Stanice koje ne stradaju direktno ovom metodom, obično podliježu apoptozi. (19)

Tipična krioablacija je postupak koji podrazumijeva zamrzavanje, odmrzavanje i ponovno zamrzavanje tkiva. Tijekom krioablacije, nastala ledena masa može se vizualizirati u realnom vremenu CT-om ili MRI-om. Smatra se da potpuna stanična smrt nastupi kad se zamrzne područje od 5 mm oko ruba tumora. (19)

Mikrovalna ablacija izvodi se primjenom topline ostvarene mikrovalnom energijom. Za razliku od RFA, mikrovalovi koriste antenu za primanje vanjski aplicirane energije frekvencije 930-2450 MHz. Ova mikrovalna energija rezultira s rotacijom polarnih molekula koja se suprotstavlja sili trenja i posljedično pretvara u toplinu. (19)

3.3.4. Citoreduktivna nefrektomija

Resekcija tumora je kurativna metoda ukoliko se uspješno odstrani cijela tumorska masa. Ali, u pacijenata s metastatskom bolesti izlječenje nije moguće postići samom resekcijom primarnog

tumora pa se provodi citoreduktivna nefrektomija koja je palijativna i traži primjenu i sistemske terapije. (4)

Citoreduktivnom terapijom odstranjuje se bubreg zahvaćen tumorom unatoč postojećim udaljenim metastazama. Preporučuje se bolesnicima s velikim primarnim tumorom, dobrim općim stanjem i oligometastatskom bolesti. (20)

Postoje brojne hipoteze kojima se nastojalo objasniti korisnost citoreduktivne nefrektomije, ali nijedna nije potvrđena. Smatra se da se uklanjanjem primarnog tumora zapravo uklanja „imunološki izvor“ za proizvodnju čimbenika rasta i citokina tumora te posljedično usporava i metastatska progresija bolesti. (21)

Smatra se da je ovo prikladna metoda liječenja za pažljivo odabrane pacijente s metastatskim karcinomom bubrega. Preporuča se pacijentima prije sistemske terapije koji imaju jedan ili nijedan čimbenik rizika, a u pacijenata s ≥ 2 čimbenika rizika savjetuje se prvo primjena sistemske terapije. Čimbenici rizika uključuju: opće stanje po Karnofskom < 80 , vrijeme od dijagnoze do liječenja < 12 mjeseci, LDH $< 1,5$ puta iznad gornje granice, korigirani serumski kalcij $> 2,4$ mmol/L te hemoglobin u serumu ispod referentnih vrijednosti. (22)

3.3.5. Ostale metode liječenja

Imunoterapija je važna metoda liječenja u pacijenata s uznapredovalim svjetlostaničnim karcinomom bubrega, i to kao inicijalna i kao terapija nakon provedene molekularne terapije. (15)

U liječenju pacijenata s uznapredovalom ili metastatskom bolesti uzrokovanom karcinomom bubrega može se primijeniti kombinacija imunoterapije zajedno s antiangiogenom terapijom. Postojeće kombinacije su pembrolizumab s aksitinibom, cabozanitinib s nivolumabom te

lenvatinib s prembrolizumabom. Još jedna dostupna kombinacija je avelumab s aksitinibom. (15)

Imunoterapija s visokodoznim bolusom interleukina 2 može aktivirati odgovor imunološkog sustava protiv karcinoma bubrega koji može rezultirati regresijom tumora u manjeg broja pacijenata. IL-2 bi mogla biti opcija za liječenje pacijenata u kojih je bolest progredirala uz liječenje inicijalnim imunoterapijskim režimom. Toksična je, stoga, treba biti oprezan pri odabiru pacijenata pogodnih za ovu vrstu liječenja. (15)

Proučavanjem karcinoma bubrega na molekularnoj razini nastojalo se unaprijediti liječenje bolesnika. Razumijevanje patogeneze nastanka karcinoma pridonijelo je otkriću meta za terapijsku intervenciju. Blokiranjem vaskularnog endotelnog faktora rasta (VEGF) i primjenom mTOR inhibitora nastoji se djelovati na tumor na njegovoj molekularnoj razini. Ipak, mTOR inhibitori imaju ograničenu ulogu u liječenju karcinoma bubrega i nisu dio prve linije liječenja. (15)

Ipak, moderna sistemska terapija koja se koristi u liječenju metastatske bolesti uzrokovane KBS-om poput sunitiniba, pazopaniba, aksitiniba i nivolumaba, izuzetno je skupa pa stoga i ograničene primjene. (23)

4. RASPRAVA

Tumori bubrega u Republici Hrvatskoj na šestom su mjestu najčešćeg sijela raka u muškaraca prema podacima Hrvatskog zavoda za javno zdravstvo iz 2019. godine. (3) Taj podatak kao i onaj da se tumori bubrega otkrivaju u kasnijem stadiju bolesti budući da se kasno prezentiraju s dobro poznatim trijasom simptoma, važan je zbog rada na prevenciji u vidu prestanka pušenja, kontrole tjelesne mase i hipertenzije. Maligni tumori bubrega, s karcinomom bubrežnih stanica kao najzastupljenijim među malignomima bubrega, iziskuju temeljitu obradu i operativno

liječenje koje je nerijetko dostatno i kurativno ukoliko se rak otkrije na vrijeme. Specifičnost ove urološke problematike je što se biopsija novotvorine bubrega ne izvodi prije operacijskog liječenja već se odabire kirurško liječenje i potom slanje tumorske mase na patohistološku dijagnostiku. Radiologija ima važnu ulogu u samoj dijagnostici s najvećim naglaskom na kompjuteriziranu tomografiju kao zlatnim standardom u dijagnostici tumora bubrega. Liječenje ovisi o stadiju bolesti, ali najčešće se odabire kirurško liječenje, odnosno parcijalna ili radikalna nefrektomija. Veličina tumora i njegova lokalizacija, postojanje udaljenih metastaza i opće stanja bolesnika je ono što treba imati na umu prilikom odabiranja adekvatnog liječenja. Stoga, svakom pacijentu treba pristupiti individualno i prilagoditi liječenje njegovom općem stanju i postojećim komorbiditetima, željama i potrebama. Iako je petogodišnje preživljenje vrlo dobro, potrebno je osvijestiti pacijenta o mogućem smanjenju kvalitete života koje nastupa nakon operativnog liječenja budući da su zbog gubitka dijela ili cijeloga bubrega u povećanom riziku od razvoja kronične bubrežne bolesti i gubitka njegove funkcije. Unatoč tome, napretkom medicine i provođenjem prevencije na svim razinama, ljudima oboljelima od karcinoma bubrega nastoji se osigurati kvalitetan i dug život.

5. ZAKLJUČAK

Velika dostupnost i učestala primjena radioloških uređaja uveliko je doprinijela povećanom otkrivanju tumora bubrega. Radi se prvenstveno o pretragama koje nisu indicirane zbog urološke problematike već najčešće zbog sumnje na druge zdravstvene probleme u području abdomena. Tumori bubrega su iz tog razloga najvećim dijelom slučajni nalaz. Samim slikovnim metodama ne može se odrediti malignost novotvorine, ali može se postaviti sumnja. Tijek kretanja bolesti uvelike ovisi o vrsti malignog tumora te o histološkim podtipovima pojedinog tumora. Najveći udio među malignim novotvorinama čini karcinom bubrežnih stanica. Zlatni

standard u dijagnostici je kompjuterizirana tomografija, a u liječenju parcijalna ili radikalna nefrektomija. Potrebno je raditi na prevenciji s ciljem smanjivanja vjerojatnosti pojavljivanja tumora, ali, ukoliko se razvije, otkriti ga na vrijeme. Od velike je važnosti osvijestiti ljude o čuvanju zdravlja i prepoznavanju trijasa simptoma koji može upućivati na patološko stanje bubrega, a to su bol u lumbalnom području, hematurija i palpabilna tvorba u abdomenu. Iako se ovi simptomi javljaju u već razvijenom stadiju bolesti, važno je napomenuti da se jave liječniku i potraže pomoć odmah po njihovom javljanju.

6. SAŽETAK

Bubrezi su parni parenhimatozni organi koji imaju niz važnih funkcija bitnih za održavanje zdravlja i normalno funkcioniranje organizma. Njihova funkcija može biti narušena brojnim stanjima, između ostaloga i tumorima bubrega koji mogu biti benigni i maligni. Karcinom bubrežnih stanica je najučestaliji maligni tumor bubrega i ima brojne histološke podtipove od kojih su svjetlostanični, papilarni i kromofobni najzastupljeniji. Čimbenici rizika za razvoj karcinoma su pušenje, hipertenzija i prekomjerna tjelesna masa. Najčešće se javljaju sporadično, ali mogu imati i genetsku podlogu nastanka. Rijetko daju simptome, a kada se pojave obično se radi o uznapredovaloj bolesti. Trijas simptoma sastavljen od hematurije, palpabilne abdominalne tvorbe i boli u lumbalnom području javlja se u svega 10% oboljelih i korelira s lošijom prognozom. Budući da nerijetko ne daju simptome, rezultat su slučajnog nalaza radioloških pretraga indiciranih zbog zdravstvenih smetnji u području abdomena, a ne zbog smetnji mokraćnog sustava. Dijagnostički algoritam sastoji se od uzimanja anamneze, fizikalnog pregleda, laboratorijskih nalaza i odabira slikovnih dijagnostičkih metoda. Kompjuterizirana tomografija je zlatni standard u dijagnostici tumora bubrega. Zlatnim standardom u liječenju smatraju se parcijalna ili radikalna nefrektomija. Liječenje ovisi o tipu

tumora, njegovoj lokalizaciji i proširenosti bolesti, ali i općem stanju bolesnika. Stoga, svakom pacijentu treba pristupiti individualno s ciljem odabira adekvatnog liječenja.

Ključne riječi: karcinom bubrežnih stanica, trijas simptoma, kompjuterizirana tomografija, nefrektomija

7. SUMMARY

The kidneys are paired parenchymatous organs with a numerous number of functions essential for proper health management and normal body functioning. Their function can be impaired by many conditions such as kidney tumors. Kidney tumors can be generally classified as benign or malignant. Among malignant kidney tumors, renal cell carcinoma is the most frequent one. It has numerous histological subtypes with clear cell, papillary and chromophobe carcinoma being the most common ones. Risk factors for renal cell carcinoma development are smoking, hypertension and excessive body weight. Tumors usually occur sporadically, but they can have genetic background, as well. They are rarely symptomatic, and when the symptoms do manifest, it is usually when the disease is in its advanced phase. The triad of flank pain, haematuria and palpable abdominal mass is seen in nearly 10% of patients and their prognosis is more likely to be poor. Kidney tumors are rarely symptomatic and are usually accidentally discovered as a result of imaging methods indicated because of abdominal health concerns and not because of urinary symptoms. The diagnosis consists of history taking, physical examination, laboratory findings and imaging methods. Computed tomography is the gold standard in a kidney tumor diagnosis. The gold standard in the treatment of renal cell carcinoma is a partial or radical nephrectomy. Treatment depends on a type of tumor, its localisation, disease advancement, but

on a patient's general health status, as well. That is why every patient requires an individual approach in order to obtain the adequate treatment.

Key words: renal cell carcinoma, the triad, computed tomography, nephrectomy

8. LITERATURA

1. Gray RE, Harris GT. Renal cell carcinoma: Diagnosis and management. *Am Fam Physician* [Internet]. 2019 [cited 2022 May 27];99(3):179–84. Available from: <https://pubmed.ncbi.nlm.nih.gov/30702258/>
2. Quincy BL, Fauquher L. Evaluation and management of a large incidentally discovered renal mass. *JAAPA* [Internet]. 2018 [cited 2022 May 27];31(2):16–20. Available from: https://journals.lww.com/jaapa/Fulltext/2018/02000/Evaluation_and_management_of_a_large_incidentally.2.aspx
3. Bilten Incidencija raka u Hrvatskoj 2019. godine [Internet]. Hzzj.hr. [cited 2022 May 30]. Available from: <https://www.hzzj.hr/sluzba-epidemiologija-prevencija-nezaraznih-bolesti/bilten-incidencija-raka-u-hrvatskoj-2019-godine/>
4. Renal cell carcinoma [Internet]. Uroweb - European Association of Urology. [cited 2022 May 27]. Available from: <https://uroweb.org/guidelines/renal-cell-carcinoma>
5. Križan Z. Kompendij anatomije čovjeka. 3. izd. 3. dio, Pregled građe grudi, trbuha, zdjelice, noge i ruke: za studente opće medicine i stomatologije. Zagreb: Školska knjiga; 1997.
6. FKP. The 7 functions of the kidneys [Internet]. Florida Kidney Physicians. 2019 [cited 2022 May 27]. Available from: <https://flkidney.com/the-7-functions-of-the-kidneys/>
7. Hall JE, Hall ME. *Guyton and Hall textbook of medical physiology*. 14th ed. Philadelphia, PA: Elsevier - Health Sciences Division; 2021.
8. Atkins MB, Bakouny Z, Choueiri TK. Epidemiology, pathology, and pathogenesis of renal cell carcinoma. In: UpToDate, Richie JP ed. *UpToDate* [Internet]. Waltham, MA: UpToDate; 2022 [cited 2022 May 27]. Available from: <https://www.uptodate.com/contents/epidemiology-pathology-and-pathogenesis-of-renal->

cell-

carcinoma?search=renal%20tumor&source=search_result&selectedTitle=5~150&usage_type=default&display_rank=4#H1

9. van Oostenbrugge TJ, Fütterer JJ, Mulders PFA. Diagnostic imaging for solid renal tumors: A pictorial review. *Kidney cancer* [Internet]. 2018 [cited 2022 May 27];2(2):79–93. Available from: <http://dx.doi.org/10.3233/KCA-180028>
10. Hsieh JJ, Purdue MP, Signoretti S, Swanton C, Albiges L, Schmidinger M, et al. Renal cell carcinoma. *Nat Rev Dis Primers* [Internet]. 2017 [cited 2022 May 27];3:17009. Available from: <http://dx.doi.org/10.1038/nrdp.2017.9>
11. Sreedharan S, Petros JA, Master VA, Ogan K, Pattaras JG, Roberts DL, et al. Aquaporin-1 protein levels elevated in fresh urine of renal cell carcinoma patients: potential use for screening and classification of incidental renal lesions. *Dis Markers* [Internet]. 2014 [cited 2022 May 27];2014:135649. Available from: <http://dx.doi.org/10.1155/2014/135649>
12. Atkins MB. Clinical manifestations, evaluation, and staging of renal cell carcinoma. In: UpToDate, Richie JP ed. UpToDate [Internet]. Waltham, MA: UpToDate; 2022 [cited 2022 May27]. Available from: https://www.uptodate.com/contents/clinical-manifestations-evaluation-and-staging-of-renal-cell-carcinoma?search=renal%20cell%20carcinoma&source=search_result&selectedTitle=2~150&usage_type=default&display_rank=2
13. Pierorazio PM, Campbell SC. Diagnostic approach, differential diagnosis, and management of a small renal mass. In: UpToDate, Richie JP, Atkins MB eds. UpToDate [Internet]. Waltham, MA: UpToDate; 2022 [cited 2022 May27]. Available from: <https://www.uptodate.com/contents/diagnostic-approach-differential-diagnosis-and-management-of-a-small-renal->

mass?search=kidney%20tumor%20ANAMNESIS&source=search_result&selectedTitle=1~150&usage_type=default&display_rank=1#H4003520031

14. Duigenan S, Uzzo RG. Evaluation of the incidental kidney lesion. In: UpToDate, Kressel HY, Hartman E eds. UpToDate [Internet]. Waltham, MA: UpToDate; 2022 [cited 2022 May27]. Available from: https://www.uptodate.com/contents/evaluation-of-the-incidental-kidney-lesion?search=kidney%20tumor&source=search_result&selectedTitle=3~150&usage_type=default&display_rank=3
15. Atkins MB. Overview of the treatment of renal cell carcinoma. In: UpToDate, Richie JP ed. UpToDate [Internet]. Waltham, MA: UpToDate; 2022 [cited 2022 May27]. Available from: https://www.uptodate.com/contents/overview-of-the-treatment-of-renal-cell-carcinoma?search=rcc&source=search_result&selectedTitle=1~150&usage_type=default&display_rank=1#H1353149290
16. Alduk AM, Knežević N, Penezić L, Kuliš T, Goluža E, Sjekavica I, et al. Treatment of small renal tumors with ablative techniques. Lijec Vjesn [Internet]. 2021 [cited 2022 May 27];143(1–2):1–5. Available from: <https://hrcak.srce.hr/253808>
17. Richie JP. Definitive surgical management of renal cell carcinoma. In: UpToDate, Atkins MB ed. UpToDate [Internet]. Waltham, MA: UpToDate; 2022 [cited 2022 May27]. Available from: https://www.uptodate.com/contents/definitive-surgical-management-of-renal-cell-carcinoma?search=partial%20nephrectomy&source=search_result&selectedTitle=1~36&usage_type=default&display_rank=1#H9

18. Li M, Cheng L, Zhang H, Ma L, Wang Y, Niu W, et al. Laparoscopic and robotic-assisted partial nephrectomy: An overview of hot issues. *Urol Int* [Internet]. 2020 [cited 2022 May 27];104(9–10):669–77. Available from: <https://pubmed.ncbi.nlm.nih.gov/32759603/>
19. Hines A, Goldberg SN. Radiofrequency ablation and cryoablation for renal cell carcinoma. In: UpToDate, Atkins MB, Richie JP eds. *UpToDate* [Internet]. Waltham, MA: UpToDate; 2022 [cited 2022 May 27]. Available from: https://www.uptodate.com/contents/radiofrequency-ablation-and-cryoablation-for-renal-cell-carcinoma?search=radical%20nephrectomy&source=search_result&selectedTitle=10~17&usage_type=default&display_rank=10
20. Milostić K, Saratlija Novaković Ž. Tumori bubrega. *Medicus* [Internet]. 2015 [cited 2022 May 31];24(1 Urologija):33–8. Available from: <https://hrcak.srce.hr/clanak/213288>
21. Kuusk T, Szabados B, Liu WK, Powles T, Bex A. Cytoreductive nephrectomy in the current treatment algorithm. *Ther Adv Med Oncol* [Internet]. 2019 [cited 2022 May 31];11:1758835919879026. Available from: <https://pubmed.ncbi.nlm.nih.gov/31632471/>
22. Richie JP, Choueiri TK. Role of surgery in patients with metastatic renal cell carcinoma. In: UpToDate, Atkins MB ed. *UpToDate* [Internet]. Waltham MA: UpToDate; 2022 [cited 2022 May 27]. Available from: https://www.uptodate.com/contents/role-of-surgery-in-patients-with-metastatic-renal-cell-carcinoma?search=cytoreductive%20nephrectomy&source=search_result&selectedTitle=1~11&usage_type=default&display_rank=1
23. Rossi SH, Klatter T, Usher-Smith J, Stewart GD. Epidemiology and screening for renal cancer. *World J Urol* [Internet]. 2018 [cited 2022 May 27];36(9):1341–53. Available from: <http://dx.doi.org/10.1007/s00345-018-2286-7>

9. ŽIVOTOPIS

Sara Rukavina rođena je 12.1.1998. godine u Rijeci. Većinu života živjela je u Zadru gdje je od 2004. godine pohađala Osnovnu školu Stanovi, a od 2006. Osnovnu školu Šimuna Kožičića Benje. Pohađala je Gimnaziju Jurja Barakovića u razdoblju 2012. – 2016. godine. 2016. godine upisala je i Medicinski fakultet Sveučilišta u Rijeci. Aktivno se služi engleskim, talijanskim i španjolskim jezikom, a u slobodno vrijeme uči francuski i usavršava španjolski jezik.