

# Ekstenzija hepatocelularnog karcinoma u donju šuplju venu i desni atrij: prikaz slučaja

---

**Morić, Nikolina; Mijandrušić-Sinčić, Brankica; Milić, Sandra; Fučkar Čupić, Dora; Matana Kaštelan, Zrinka; Miletić, Damir**

*Source / Izvornik:* **Medicina Fluminensis, 2022, 58, 165 - 170**

**Journal article, Published version**

**Rad u časopisu, Objavljena verzija rada (izdavačev PDF)**

[https://doi.org/10.21860/medflum2022\\_275138](https://doi.org/10.21860/medflum2022_275138)

*Permanent link / Trajna poveznica:* <https://urn.nsk.hr/urn:nbn:hr:184:441316>

*Rights / Prava:* [Attribution 4.0 International](#)/[Imenovanje 4.0 međunarodna](#)

*Download date / Datum preuzimanja:* **2025-03-13**



*Repository / Repozitorij:*

[Repository of the University of Rijeka, Faculty of Medicine - FMRI Repository](#)



# Ekstenzija hepatocelularnog karcinoma u donju šuplju venu i desni atrij: prikaz slučaja

## The extension of hepatocellular carcinoma into the inferior vena cava and right atrium: a case report

Nikolina Morić<sup>1</sup>, Brankica Mijandrušić-Sinčić<sup>2</sup>, Sandra Milić<sup>2</sup>, Dora Fučkar Čupić<sup>3</sup>, Zrinka Matana Kaštelan<sup>4</sup>, Damir Miletić<sup>4\*</sup>

**Sažetak. Cilj:** Prikazati bolesnika s hepatocelularnim karcinomom koji je izravno invadirao desni atrij, a inicijalno se prezentirao bezbolnom žuticom i kardijalnom insuficijencijom.

**Prikaz slučaja:** Na Zavod za gastroenterologiju zaprimljen je sedamdesetsedmogodišnji bolesnik zbog bezbolne žutice i kardijalne insuficijencije. U fizikalnom statusu uočeni su edemi obiju potkoljenica i natkoljenica te hepatomegalija. Laboratorijskom analizom utvrđene su povišene vrijednosti kreatinina u serumu, ukupnog bilirubina, jetrenih enzima te produženo protrombinsko vrijeme i aktivirano parcijalno tromboplastinsko vrijeme. Nativna snimka abdomena pokazala je uredan nalaz. U daljnjoj obradi učinjen je ultrazvuk abdomena na kojem je prikazana uvećana jetra, nepravilnije površine, difuzno hiperehogena, inhomogena, bez vidljivih fokalnih lezija uz proširenje intrahepatičnih žučnih vodova. Test na markere hepatitisa B i C bio je negativan. Zbog razjašnjavanja uzroka bilijarne opstrukcije indicirana je magnetska rezonancija abdomena i magnetnorezonantna kolangiopankreatografija (MRCP). Otkrivena je infiltrativna tumorska tvorba koja opsežno zahvaća žučne vodove, invadira donju šuplju venu i direktno prodire u desni atrij. Širokoiglenom biopsijom i patohistološkom analizom dijagnosticiran je hepatocelularni karcinom (HCC). Tijekom hospitalizacije ordinirana je kardijalna terapija, niskomolekularni heparin, supstitucija albumina i antibiotska terapija zbog infekcije bakterijom *Clostridium difficile*. Usprkos intenzivnom liječenju pacijent je preminuo s kliničkom slikom višeoranskog zatajenja. **Zaključak:** Izravna penetracija HCC-a u desni atrij rijedak je entitet. U bolesnika koji se prezentiraju bezbolnom žuticom uz negativan nalaz ultrazvuka, potrebno je proširiti slikovnu dijagnostiku na magnetsku rezonanciju i MRCP zbog superiornosti u procjeni bilijarnog stabla. Iako je žutica rijetka prva manifestacija hepatocelularnog karcinoma, ne treba isključiti taj entitet, posebice u bolesnika s jetrenom cirozom.

**Ključne riječi:** biopsija; hepatocelularni karcinom; magnetska rezonancija; srčani atrij

**Abstract. Aim:** To report a case of a patient with hepatocellular carcinoma that directly invaded the right atrium, initially manifested with painless jaundice and cardiac insufficiency. **Case report:** A seventy-seven-year-old patient was admitted to the Department of Gastroenterology due to painless jaundice and cardiac insufficiency. Edema of both lower legs and thighs and hepatomegaly were observed in the physical status. Laboratory analysis revealed elevated serum creatinine, total bilirubin, liver enzymes and prolonged prothrombin time and activated partial thromboplastin time. Radiographic tomography showed no pathological finding. In further procedure, abdominal ultrasound was performed which revealed the enlarged liver with irregular surface, diffusely hyperechoic, inhomogeneous, without visible focal lesions with dilation of the intrahepatic bile ducts. The test for hepatitis B and C markers were negative. To clarify the cause of biliary obstruction, abdominal magnetic resonance imaging and magnetic resonance cholangiopancreatography (MRCP) were indicated. An infiltrative tumor was detected that extensively affected the bile ducts, invaded the inferior vena cava, and penetrates directly into the right atrium. Hepatocellular carcinoma (HCC) was confirmed by core needle biopsy and histopathological examination. During hospitalization, cardiac therapy, low molecular weight heparin, albumin substitution, and antibiotic therapy for *Clostridium difficile*

<sup>1</sup> Sveučilište u Rijeci, Medicinski fakultet, Rijeka, Hrvatska

<sup>2</sup> Sveučilište u Rijeci, Medicinski fakultet, Katedra za internu medicinu, Rijeka, Hrvatska

<sup>3</sup> Sveučilište u Rijeci, Medicinski fakultet, Katedra za opću patologiju i patološku anatomiju, Rijeka, Hrvatska

<sup>4</sup> Sveučilište u Rijeci, Medicinski fakultet, Katedra za radiologiju, Rijeka, Hrvatska

**\*Dopisni autor:**

Prof. dr. sc. Damir Miletić, dr. med.  
Sveučilište u Rijeci, Medicinski fakultet,  
Katedra za radiologiju  
Braće Branchetta 20, 51 000 Rijeka,  
Hrvatska  
E-mail: damir.miletic@medri.uniri.hr

<http://hrcak.srce.hr/medicina>

infection were prescribed. Despite the efforts and treatment, the patient passed away because of multiple organ failure. **Conclusion:** The extension of hepatocellular carcinoma per continuitatem into the right atrium is a rare entity. In the case of painless jaundice and negative ultrasound findings, it is necessary to extend the imaging diagnostics to magnetic resonance imaging and MRCP which is superior in the assessment of the biliary tree. Although jaundice is a rare manifestation of hepatocellular carcinoma, this entity should not be ruled out, especially in patients with liver cirrhosis.

**Key words:** biopsy; carcinoma, hepatocellular; heart atria; magnetic resonance imaging

Opstruktivska žutica kao prvi simptom HCC-a nije tipična, može se javiti u 1 – 12 % bolesnika. Kod opstruktivske žutice i nezaključnog nalaza ultrazvuka metoda izbora je MRCP s ciljem određivanja mjesta i uzroka opstrukcije.

#### UVOD

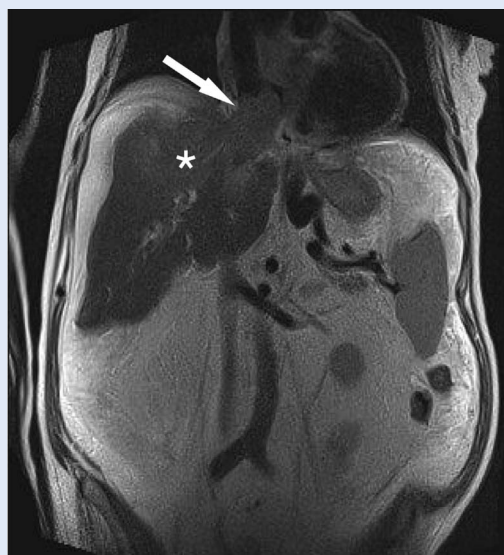
Prema podacima Svjetske zdravstvene organizacije GLOBOCAN, hepatocelularni karcinom je šesti tumor po učestalosti te četvrti vodeći uzrok smrti povezane s rakom na svjetskoj razini. Prognoza ovog primarnog malignog tumora jetre je loša, petogodišnje preživljavanje iznosi svega 18 %<sup>1</sup>. Tome pridonosi kasno dijagnosticiranje tumora zbog odsutnosti ranih patognomotičnih kliničkih simptoma te otežana dijagnostika koja najčešće zahtijeva primjenu više različitih slikovnih dijagnostičkih metoda.

Hepatocelularni karcinom (engl. *Hepatocellular carcinoma*; HCC) najčešće je posljedica kronične bolesti jetre, a prema istraživanjima u 90 % bolesnika zapadnih zemalja s hepatocelularnim karcinomom prisutna je ciroza<sup>2</sup>. Uobičajeni načini diseminacije HCC-a jesu hematogenim putem, limfogeno, intravaskularnom invazijom ili direktnom invazijom. Najčešća ekstrahepatična sijela su pluća, abdominalni limfni čvorovi, kosti i nadbubrežne žlijezde, dok je srce rijetko zahvaćeno. U dostupnoj literaturi pronašli smo opis kardijalne diseminacije HCC-a u 68 slučajeva. Cilj ovog rada je prikazati rijetku izravnu propagaciju HCC-a kroz donju šuplju venu u desni atrij u bolesnika koji se prezentirao bezbolnom žuticom i kardijalnom insuficijencijom, bez prethodne jetrene bolesti u anamnezi.

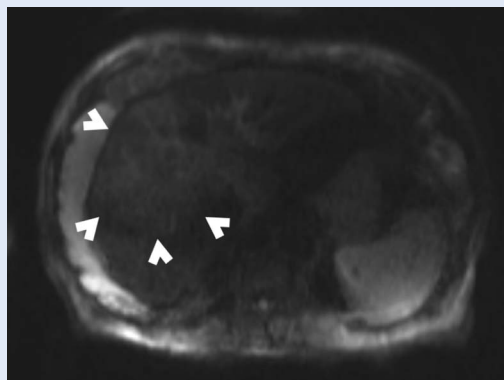
#### PRIKAZ SLUČAJA

Na Zavod za gastroenterologiju zaprimljen je sedamdesetsedmogodišnji pacijent zbog bezbolne žutice. Bolesnik je negirao mučninu i povraćanje, pruritus, bolove u abdomenu i prsištu. Od ranijih bolesti imao je zloćudnu novotvorinu prostate, opstruktivsku uropatiju, kroničnu bubrežnu bolest gradusa G3b, sekundarnu anemiju, arterijsku hipertenziju, aterosklerotsku bolest srca, kongestivnu insuficijenciju srca, blagu aortnu stenozu i mitralnu insuficijenciju. U fizikalnom statusu kod dolaska uočeni su edemi objiju potkoljenica i natkoljenica te hepatomegalija – jetra se palpirla 4 cm ispod desnog rebrenog luka. Laboratorijske pretrage krvi pokazale su povišene vrijednosti kreatinina u serumu (150  $\mu\text{mol/L}$ ; referentne vrijednosti: 79 – 125  $\mu\text{mol/L}$ ), ukupnog bilirubina (198  $\mu\text{mol/L}$ ; referentne vrijednosti: 3 – 20  $\mu\text{mol/L}$ ), aspartat-aminotransferaze (AST) (369 U/L; referentne vrijednosti: 11 – 38 U/L), alanin-aminotransferaze (ALT) (132 U/L; referentne vrijednosti: 12 – 48 U/L), alkalne fosfataze (ALP) (814 U/L; referentne vrijednosti: 60 – 153 U/L), gama-glutamil transferaze (GGT) (659 U/L; referentne vrijednosti: 11 – 55 U/L), alfa-amilaze (AMY) (87 U/L; referentne vrijednosti: 23 – 91 U/L) te C-reaktivnog proteina (CRP) (63,7 mg/L; referentne vrijednosti: < 5 mg/L). Nativna snimka abdomena pokazala je uredan nalaz. Ultrazvučnim pregledom abdomena prikazana je uvećana jetra, većeg lijevog režnja, nepravilnije površine, difuzno hiperehoga, inhomogena, bez vidljivih fokalnih lezija. Prikazani su prošireni intrahepatični žučni vodovi i kalkuloza žučnog mjehura. Oko jetre i slezene uočena je minimalna količina ascitesa. Ostali abdominalni organi bili su urednog sonografskog nalaza. S obzirom na hepatosplenomegaliju i ascites postavljena je radna dijagnoza jetrene ciroze kojom se nije moglo objasniti proširenje intrahepatičnih žučnih vodova. Zbog perzistencije povišenih vrijednosti bilirubina i jetrenih enzima (bilirubin 329  $\mu\text{mol/L}$ , AST 347 U/L, ALT 129 U/L, ALP 517 U/L, GGT 357 U/L), a zbog prethodno nerazjašnjenog uzroka ektazije žučnih vodova na ultrazvuku, pacijent je upućen na endoskopski ultrazvuk kojim su se potvrdili kolecistolitijaza i ascites (bez razjašnjavanja mo-

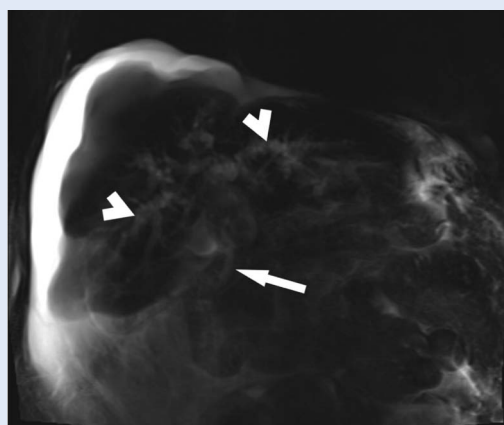
gućeg uzroka bilijarne opstrukcije) te ezofagoga-stroduodenoskopiju kojom su uočeni varikoziteti jednjaka gradusa 2 uz uredan nalaz ostalih organa. Bolesnik je sljedećeg dana bio testiran na hepatitis B i C, a dobiveni rezultati bili su negativni. S obzirom na radnu dijagnozu jetrene ciroze, u bolesnika je testiran tumorski marker alfa-fetoprotein (AFP) čije su vrijednosti bile 2,1 µg/L (referentne vrijednosti: 0 – 9 µg/L). Testovi koagulacije ukazali su na produženo protrombinsko vrijeme (PV) (0,37; referentne vrijednosti: 0,70 – 1,40) i aktivirano parcijalno tromboplastinsko vrijeme (APTV) (66,1; referentne vrijednosti: 25,00 – 40,00). S obzirom na bilijarnu opstrukciju nejasnog uzroka i negativan nalaz ultrazvuka u smislu uzroka bilijarne opstrukcije ili mogućeg HCC-a u cirozi, indicirana je magnetska rezonancija (engl. *Magnetic resonance*; MR) abdomena s hepatotropnim kontrastom i magnetnorezonantna kolangiopankreatografija (engl. *Magnetic resonance cholangiopancreatography*; MRCP) zbog detekcije uzroka bilijarne opstrukcije. Prikazana je difuzna nodularna pregradnja jetre uz neravne vanjske konture i uvećanje kaudatnog lobusa u sklopu ciroze. Signal u jetrenim segmentima VIII i IV a bio je promijenjen uslijed tumorske mase, najuočljivije u koronarnim T2 mjerenim slikama s izravnom ekstenzijom u proširenu donju šuplju venu i desni atrij (slika 1) i aksijalnim difuzijskim (DWI) sekvencijama (slika 2). Prisutna je dilatacija intrahepatičnog bilijarnog stabla oba jetrena režnja s opstrukcijom na razini primarne bifurkacije lijevo te sekundarne bifurkacije desno uzrokovane izravnom tumorskom invazijom (slika 3). Ascites se detektirao perihepatično, perisplenično, u području mezenterija tankog crijeva te u parakoličnim recesusima. Posterobazalno desno prikazan je pleuralni izljev. Opsežni paraezofagealni variksi uočeni su u području distalnog jednjaka. Ostali organi bili su urednog MR prikaza. Kod pokušaja intravenske aplikacije kontrasta bolesnik je postao izrazito nemiran, a zbog njegovog općeg stanja odustalo se od nastavka pretrage. Učinjena je širokoiglena biopsija tumorske tvorbe na nativnim skenovima kompjutorizirane tomografije (engl. *Computed tomography*; CT), na temelju uvida u slikovni prikaz magnetske rezonancije (slika 4).



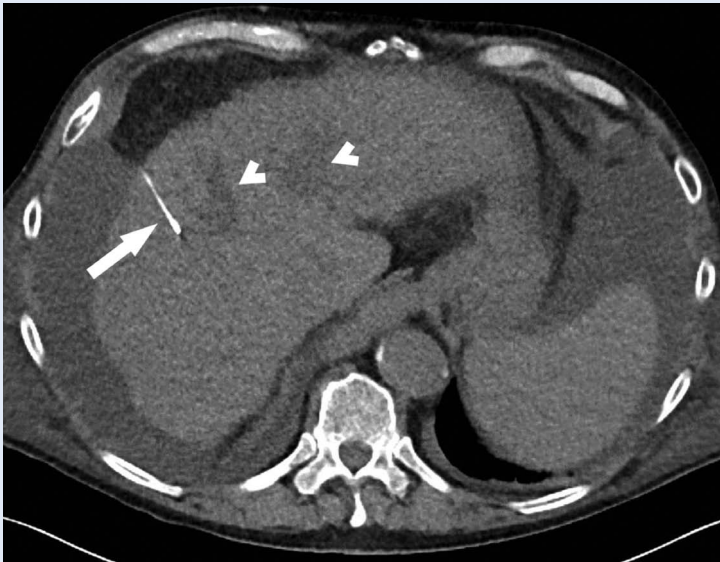**Slika 1.** T2 mjerena slika u koronarnoj ravnini pokazuje nepravilnu tumorsku tvorbu (zvjezdica) koja prodire u desni atrij (glava strelice)



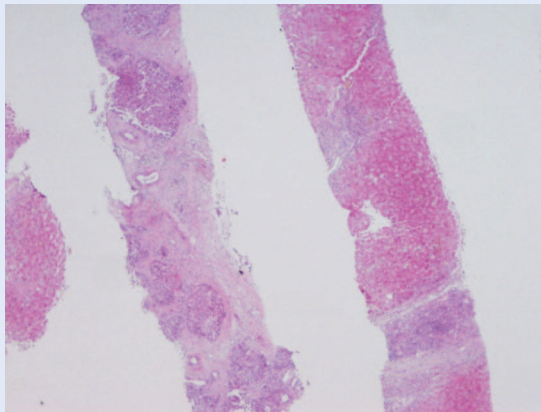
**Slika 2.** DWI mjerena slika u aksijalnoj ravnini pokazuje opsežnu leziju povišenog nehomogenog signala i neoštarih granica prema okolnom parenhimu (glave strelica)



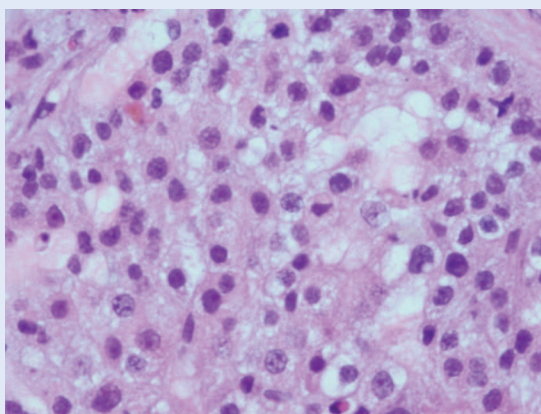
**Slika 3.** MRCP pokazuje intrahepatičnu dilataciju žučnih vodova (glave strelica) i normalni kalibar glavnog žučovoda (strelica)



**Slika 4.** CT-om vođena širokoiglena biopsija (strelica) periferije tumora koji na nativnom CT skenu sadrži hipodenzne areale (glavice strelica)



**Slika 5.** Dva cilindra. Lijevi cilindar je tumorsko tkivo hepatocelularnog karcinoma, nodularne građe, prožeto obilnim vezivom, hiperkromno. Desni cilindar je jetreni parenhim u cirozi, s hepatocitima eozinofilne citoplazme



**Slika 6.** Hepatocelularni karcinom, veće povećanje. Vide se atipični hepatociti, s anizonukleozom, dvije atipične mitoze i s karakterističnim žučnim pigmentom

Patohistološkom analizom bioptata jetre dijagnosticiran je hepatocelularni karcinom, nodularne građe, prožet obilnim vezivom, građen od atipičnih hepatocita koji u sebi imaju žučni pigment te je potvrđena dijagnoza hepatocelularnog karcinoma unutar cirotične jetre (slike 5 i 6). Pacijent je prikazan na kiruško – radiološko – gastroenterološkom konziliju sa zaključkom o daljnjoj potpunoj simptomatskoj terapiji zbog brojnih komorbiditeta. Tijekom hospitalizacije ordinirana je kardijalna terapija, niskomolekularni heparin, supstitucija albumina i antibiotska terapija zbog infekcije bakterijom *Clostridium difficile*. Usprkos intenzivnom liječenju pacijent je preminuo.

## RASPRAVA

Prvi slučaj izravne invazije hepatocelularnog karcinoma kroz donju šuplju venu u desni atrij zabilježen je 1975. godine<sup>3</sup>. Glavni faktor rizika u nastanku HCC-a je povezanost s kroničnim bolestima jetre kao što su kronična infekcija virusom hepatitisa B i C, ciroza jetre uzrokovana zlouporabom alkohola, nealkoholni steatohepatitis (NASH), Wilsonova bolest, nasljedni nedostatak alfa-1 antitripsina, hemokromatoza, autoimuni hepatitis i izloženost aflatoksinu. Patognomotični klinički simptomi često mogu izostati ili pak mogu biti nespecifični pa ih se ne povezuje s tim tumorom. Budući da većina bolesnika ima jetrenu cirozu, klinički simptomi češće se pripisuju cirozi nego HCC-u, uključujući hepatomegaliju, bol u gornjem desnom kvadrantu abdomena te žuticu. U našeg bolesnika prva manifestacija HCC-a bila je bezbolna žutica uz kliničke simptome kardijalne insuficijencije te je indicirana ultrazvučna pretraga abdomena na kojoj je jetra bila hiperehogena, inhomogena, bez vidljivih fokalnih lezija uz kalkulozu žučnog mjehura. Opstruktivska žutica kao prvi simptom HCC-a nije tipična, može se javiti u 1 – 12 % bolesnika<sup>4</sup>. Kod opstruktivske žutice i nezaključnog nalaza ultrazvuka, metoda izbora je MRCP s ciljem određivanja mjesta i uzroka opstrukcije. Nalaz opsežne tumorske mase koji invadira područje primarne i sekundarne bifurkacije žučnih vodova bio je zapravo neočekivan s obzirom na prethodni sonografski nalaz.

Prema smjernicama Europske udruge za istraživanje bolesti jetre (engl. *European Association for the Study of the Liver*; EASL) u sklopu programa probira za rano otkrivanje HCC-a u jetrenoj cirozi, ultrazvučni pregled indiciran je svakih šest mjeseci. Glavni cilj ultrazvučnog pregleda je otkrivanje HCC-a u ranoj fazi bolesti kada je tumorska tvorba manja od 2 cm jer mogućnost preživljavanja tada iznosi čak 70 %<sup>5</sup>. Osjetljivost ove pretrage je 51 – 87 %, a specifičnost varira od 80 do 100 %<sup>6</sup>. Iako je široko primjenjivan zbog svoje neinvazivnosti, dostupnosti i cijene, dijagnostička točnost ultrazvuka kao metode otkrivanja jetrenih lezija ovisi o nekoliko čimbenika koji uključuju veličinu same lezije, ehogenost, lokalizaciju te na kraju iskustvo osobe koja provodi pregled. Veće izoehogene lezije teže su detektibilne nego manje hipo(hiper)ehogene lezije. Nadalje, dijagnostika može biti otežana zbog promijenjene ehostrukture cirotične jetre, kao što je bilo u slučaju našeg pacijenta pa tumorska tvorba nije otkrivena. U istraživanju koje su proveli Kim i suradnici 2011. godine navodi se da 25 % HCC-a nije bilo detektirano ultrazvukom<sup>7</sup>.

Budući da su kod našeg pacijenta perzistirale povišene vrijednosti bilirubina i jetrenih enzima, a s obzirom na to da ultrazvukom nije utvrđen uzrok opstrukcije, slikovna obrada dopunjena je MR-om abdomena i MRCP-om te je otkrivena infiltrativna tumorska tvorba u jetrenim segmentima VIII i IV a s izravnom ekstenzijom u proširenu donju šuplju venu i desni atrij. Prevalencija izravne propagacije HCC-a u donju šuplju venu s direktnom ekstenzijom tumorskog tromba u desni atrij javlja se tek u 1 – 4 % bolesnika<sup>8</sup>.

Hepatocelularni karcinom jedan je od rijetkih zloćudnih tumora koji se mogu dijagnosticirati na temelju slikovnih metoda bez potvrde biopsijom<sup>9</sup>. MR ima određenu dijagnostičku prednost u odnosu na CT u dijagnostici HCC-a kod bolesnika s kroničnom jetrenom bolesti. Za tumore veličine  $\geq$  2 cm osjetljivost CT-a je 92 %, dok je MR-a 95 %<sup>10</sup>. Osim toga, istraživanja su pokazala veću specifičnost MR-a, u rasponu od 85 do 100 %, u usporedbi s CT-om<sup>11</sup>. Specifičnost beskontrastnog MR-a iznosi 97,9 % nasuprot ultrazvuka s 94,5 %<sup>12</sup>. Prednosti prikaza MR-om pred ultrazvukom uključuju bolju procjenu strukture prikazanog tki-

va, kao što su sadržaj masti, restrikcija difuzije ili povećani signal u T2 mjerenoj slici, što može biti korisno u otkrivanju i karakterizaciji lezija<sup>13</sup>.

Mogućnosti liječenja HCC-a uključuju operacijski zahvat, radioterapiju, transarterijsku kemoembolizaciju i kemoterapiju<sup>14</sup>. Ortotopska transplantacija jetre (OLT) najbolja je kurativna opcija za pacijente s dekompenziranom cirozom, a HCC je jedini solidni maligni tumor koji se može liječiti transplantacijom<sup>15</sup>.

Za razliku od ostalih tumora, specifičnost HCC-a je upravo u mogućnosti detekcije slikovnim metodama i prije patohistološke potvrde dijagnoze.

Zbog agresivne prirode ovog tumora i zahvaćanja vaskularnih struktura najčešće se dijagnosticira kada je bolest već uznapredovala, a sama je tvorba neresektibilna kao što je bio slučaj s našim bolesnikom. Prema Child-Pugh klasifikaciji naš bolesnik pripada C-kategoriji u kojoj očekivano preživljavanje, s obzirom na proširenost tumora, iznosi 1 – 3 mjeseca. Zbog lošeg općeg stanja, uznapredovane jetrene bolesti te brojnih komorbiditeta naš pacijent nije bio kandidat za kurativnu terapiju te je liječen palijativno. Metoda liječenja s najboljim ishodom za pacijente s HCC-om je kirurška resekcija tumora i uklanjanje tumorskog tromba, no ono je moguće samo u određenim slučajevima Child-Pugh A-kategorije<sup>16</sup>. Kod pacijenata s cirozom jetre kod kojih je indicirana resekcija tumora, perioperacijska smrtnost iznosi između 3 i 8 %, a petogodišnja stopa preživljavanja od 30 do 50 %<sup>15</sup>. Kada je dijagnoza potvrđena slikovnim metodama, liječenje (npr. transplantacija jetre za bolesnike s cirozom unutar Milanskih kriterija ili lokoregionalna terapija za pacijente izvan kriterija) se nastavlja bez biopsije, zbog potencijalnog rizika, iako niskog (0 – 0,13 %), za širenje tumora na mjestu prolaska igle za biopsiju kroz tkiva<sup>17</sup>. Za razliku od ostalih tumora, specifičnost HCC-a je upravo u mogućnosti detekcije slikovnim metodama i prije patohistološke potvrde dijagnoze<sup>13</sup>. Budući da opće stanje našeg bolesnika nije dozvoljavalo MR pregled s intravenskom aplikaci-

jom kontrasta te da je ultrazvučni nalaz bio negativan, odlučili smo se za karakterizaciju lezije patohistologijom nakon CT-om vođene širokopleksne biopsije. Tumor se slabije diferencirao hipodenznim arealima unutar lezije na nativnim CT presjecima te smo iglenu biopsiju usmjeravali prema MR presjecima u istoj ravnini. Dijagnostika HCC-a u ranoj fazi omogućuje odabir optimalnog liječenja i bolju prognozu, što nije bio slučaj kod našeg bolesnika koji se prezentirao u već uznapredovanoj fazi bolesti.

Hepatocelularni karcinom jedan je od rijetkih zloćudnih tumora koji se mogu dijagnosticirati na temelju slikovnih metoda bez potvrde biopsijom. MR ima određenu dijagnostičku prednost u odnosu na CT u dijagnostici HCC-a kod bolesnika s kroničnom jetrenom bolesti.

#### ZAKLJUČAK

Iako je incidencija HCC-a u svijetu u porastu, prodor tumora u donju šuplju venu i direktna ekstenzija u desni atrij je rijetkost. Kardijalna insuficijencija može biti potaknuta izravnim prodorom HCC-a u desni atrij sa stvaranjem tumorskog tromba, makar se radi o rijetkom entitetu. U bolesnika koji se prezentiraju bezbolnom žuticom uz negativan nalaz ultrazvuka, potrebno je proširiti slikovnu dijagnostiku na magnetsku rezonanciju i MRCP zbog superiornosti u procjeni bilijarnog stabla. Iako je žutica rijetka prva manifestacija hepatocelularnog karcinoma, treba misliti na taj entitet, posebice u bolesnika s jetrenom cirozom.

**Izjava o sukobu interesa:** Autori izjavljuju kako ne postoji sukob interesa.

#### LITERATURA

- Villanueva A. Hepatocellular Carcinoma. *N Engl J Med* 2019;380:1450-62.
- Kanwal F, Singal AG. Surveillance for Hepatocellular Carcinoma: Current Best Practice and Future Direction. *Gastroenterology* 2019;157:54-64.
- Ehrich DA, Widmann JJ, Berger RL, Abelman WH. Intracavitary cardiac extension of hepatoma. *Ann Thorac Surg* 1975;19:206-11.
- Qin LX, Tang ZY. Hepatocellular carcinoma with obstructive jaundice: diagnosis, treatment and prognosis. *World J Gastroenterol* 2003;9:385-91.
- Wolf E, Rich NE, Marrero JA, Parikh ND, Singal AG. Use of Hepatocellular Carcinoma Surveillance in Patients With Cirrhosis: A Systematic Review and Meta-Analysis. *Hepatology* 2021;73:713-25.
- Jiang HY, Chen J, Xia CC, Cao LK, Duan T, Song B. Noninvasive imaging of hepatocellular carcinoma: From diagnosis to prognosis. *World J Gastroenterol* 2018;24:2348-62.
- Kim PN, Choi D, Rhim H, Rha SE, Hong HP, Lee J et al. Planning ultrasound for percutaneous radiofrequency ablation to treat small ( $\leq 3$  cm) hepatocellular carcinomas detected on computed tomography or magnetic resonance imaging: a multicenter prospective study to assess factors affecting ultrasound visibility. *J Vasc Interv Radiol* 2012;23:627-34.
- Barrett M, Vigiante BL, Hanson CA, Schildhouse RJ. A Case of Right Atrial Obliteration Caused by Intracardiac Extension of Hepatocellular Carcinoma. *Case Rep Oncol* 2017;10:8-14.
- Becker-Weidman DJS, Kalb B, Sharma P, Kitajima HD, Lurie CR, Chen Z et al. Hepatocellular carcinoma lesion characterization: single-institution clinical performance review of multiphase gadolinium-enhanced MR imaging-comparison to prior same-center results after MR systems improvements. *Radiology* 2011;261:824-33.
- Lee YJ, Lee JM, Lee JS, Lee HY, Park BH, Kim YH et al. Hepatocellular carcinoma: diagnostic performance of multidetector CT and MR imaging-a systematic review and meta-analysis. *Radiology* 2015;275:97-109.
- Chou R, Cuevas C, Fu R, Devine B, Wasson N, Ginsburg A et al. Imaging Techniques for the Diagnosis of Hepatocellular Carcinoma: A Systematic Review and Meta-analysis. *Ann Intern Med* 2015;162:697-711.
- Osho A, Rich NE, Singal AG. Role of imaging in management of hepatocellular carcinoma: surveillance, diagnosis, and treatment response. *Hepatoma Res* 2020;6:55.
- Willatt J, Ruma JA, Azar SF, Dasika NL, Syed F. Imaging of hepatocellular carcinoma and image guided therapies – how we do it. *Cancer Imaging* 2017;17:9.
- Duan F, Yu W, Wang Y, Liu FY, Song P, Wang ZJ et al. Trans-arterial chemoembolization and external beam radiation therapy for treatment of hepatocellular carcinoma with a tumor thrombus in the inferior vena cava and right atrium. *Cancer Imaging* 2015;15:7.
- Balogh J, Victor D, Asham EH, Burroughs GS, Boktour M, Saharia A et al. Hepatocellular carcinoma: a review. *J Hepatocell Carcinoma* 2016;3:41-53.
- Aly R, Gupta S, Gupta R, Jorge VM, Ebraheem A. Hepatocellular Carcinoma Presenting With Inferior Vena Cava Tumor Thrombus Extending to the Right Atrium: A Case Report. *Thromb* 2020;12:9421.
- Szpakowski J-L, Drasin TE, Lyon LL. Rate of seeding with biopsies and ablations of hepatocellular carcinoma: A retrospective cohort study. *Hepatol Commun* 2017;1:841-51.