

Ozljede epifizne zone rasta , dijagnostika, terapija i prognoza

Balić, Amil

Master's thesis / Diplomski rad

2016

Degree Grantor / Ustanova koja je dodijelila akademski / stručni stupanj: **University of Rijeka, Faculty of Medicine / Sveučilište u Rijeci, Medicinski fakultet**

Permanent link / Trajna poveznica: <https://um.nsk.hr/um:nbn:hr:184:907390>

Rights / Prava: [In copyright](#)/[Zaštićeno autorskim pravom.](#)

Download date / Datum preuzimanja: **2024-07-19**



Repository / Repozitorij:

[Repository of the University of Rijeka, Faculty of Medicine - FMRI Repository](#)



SVEUČILIŠTE U RIJECI
MEDICINSKI FAKULTET
INTEGRIRANI PREDDIPLOMSKI I DIPLOMSKI
SVEUČILIŠNI STUDIJ MEDICINE

Amil Balić

OZLJEDE EPIFIZNE ZONE RASTA, DIJAGNOSTIKA, TERAPIJA I PROGNOZA

Diplomski rad

Rijeka, 2016.

SVEUČILIŠTE U RIJECI
MEDICINSKI FAKULTET
INTEGRIRANI PREDDIPLOMSKI I DIPLOMSKI
SVEUČILIŠNI STUDIJ MEDICINE

Amil Balić

OZLJEDE EPIFIZNE ZONE RASTA, DIJAGNOSTIKA, TERAPIJA I PROGNOZA

Diplomski rad

Rijeka, 2016.

Mentor rada: Doc. dr. sc. Nado Bukvić, dr. med.

Diplomski rad ocjenjen je dana 23.06.2016. u/na Katedri Kirurgije (Dječja kirurgija),
Medicinski fakultet, Sveučilišta u Rijeci, pred povjerenstvom u sastavu:

1. Doc. dr. sc. Harry Nikolić, dr. med. (Predsjednik Povjerenstva)
2. Doc. dr. sc. Aldo Ivančić, dr. med.
3. Doc. dr. sc. Srećko Severinski, dr. med.

Rad sadrži 40 stranica, 30 slika, 9 literaturnih navoda.

Zahvala:

Zahvaljujem se svome mentoru, doc. dr. sc. Nado Bukvić, dr. med. na strpljenju, pristupačnosti, savjetima, informacijama i što je svojim stručnim i znanstvenim znanjem pomogao prilikom izrade ovog diplomskog rada.

Čast mi je zahvaliti se profesorima i ostalim djelatnicima svih katedri Medicinskog fakulteta u Rijeci, koji su se trudili prenijeti stručno znanje i vještine, potrebne za liječničku profesiju.

Želim se zahvaliti svojoj obitelji, sestrama, Aida i Alana, koje su me istinski podržavale u svim mojim postupcima. Posebna i najveća, iskrena zahvala je mojim roditeljima, Zlata i David, koji su mi neiscrpna, vječita inspiracija i motivacija. Dali su mi podršku u svim teškim trenucima i iskreno pružili svu svoju ljubav, povjerenje i bezuvjetno mi omogućili studiranje.

Na kraju se zahvaljujem svojim prijateljima i kolegama s kojima sam tijekom studija provodio gotovo svaki dan i uljepšavali mi studentski život.

Posveta:

Moje nećakinje, Adna i Aina, pretrpjele su ozljedu epifizne zone rasta. Stoga ovaj diplomski rad posvećujem njima dvjema.

SADRŽAJ

1.	UVOD	1
2.	SVRHA RADA.....	2
3.	PREGLED LITERATURE NA ZADANU TEMU	3
3.1.	ANATOMIJA KOSTI.....	3
3.2.	HISTOLOGIJA KOSTI	5
3.3.	EMBRIOLOGIJA KOSTI.....	7
3.4.	EPIFIZNE HRSKAVIČNE PLOČE.....	12
3.5.	KLASIFIKACIJA	16
3.6.	DIJAGNOSTIKA	20
3.6.1.	Rentgen	21
3.6.2.	Artrografija i tomografija.....	22
3.6.3.	Kompjuterizirana tomografija	22
3.6.4.	Magnetna rezonanca.....	22
3.6.5.	Ultrazvuk.....	24
3.7.	LIJEČENJE	25
3.7.1.	Konzervativno liječenje	25
3.7.2.	Operativno liječenje	26
3.7.3.	Liječenje, prema Salter-Harris klasifikaciji.....	28
3.7.4.	Liječenje, prema Peterson klasifikaciji.....	31
3.7.5.	Dodatne metode liječenja	32
3.8.	KOMPLIKACIJE	33
3.9.	PROGNOZA	34
4.	RASPRAVA.....	35
5.	ZAKLJUČCI.....	36
6.	SAŽETAK.....	37
7.	SUMMARY	38
8.	LITERATURA.....	39
9.	ŽIVOTOPIS.....	40

1. UVOD

Još iz davne prošlosti epifizne ploče rasta predstavljale su područje interesa brojnim znanstvenicima toga doba, pa čak i mitolozima. Tako su u grčkoj mitologiji Amazonke odvajale epifize od metafiza muškoj novorođenčadi, kako bi pokazale dominaciju i superiornost. Hipokrat prima zasluge za prvi medicinski zapis ovakve ozljede. Godine 1632. napuljski kirurg, Marcus Aurelius Severinus primjećuje problem, razdvajanje proksimalne i distalne tibialne epifize. Pisane observacije, prikazi slučaja i članci su sažeti u knjizi Polanda „Traumatska separacija epifize“. Foucher prvi predlaže uvođenje klasifikacije 1863. god. Ollier 1867. naziva ovakve lezije „diafizne separacije“, jer su odvajanja nastupala gotovo uvijek između dijafize i epifizne hrskavice, a ne između epifizne hrskavice i epifize. 1868. Holmes primjećuje zastoj rasta, kao posljedicu ozljede. Dok Poncet 1872. prvi napominje nastanak deformacija kao posljedica takve ozljede. Otkrićem rentgen uređaja 1895. nastupa prava revolucija i omogućuje znanstveni pristup ovoj tematici. Tadašnja otkrića zasnivala su se na disekcijama pacijenata sa traumatskom amputacijom ili fatalnom ozljedom. Brojni drugi medicinski stručnjaci svoga vremena pokušavali su dokučiti i razlučiti problematiku epifiznih ozljeda.

20. stoljeće donosi postupno povećanje znanja koje rezultira eksponencijalnim porastom publikacija članaka u različitim medicinskim časopisima. Dalnji napredak tehnologije omogućuje još bolje poznavanje ovog entiteta u planiranju liječenja i prognozi. Poznavanje anatomije, embriologije i histologije kostiju je ključ razumjevanja ozljeda epifiznih zona rasta¹.

2. SVRHA RADA

Omogućiti normalan život svojim pacijentima predstavlja zadovoljstvo svakog liječnika. Dječja kirurgija je sveukupno kiruško znanje i vještina primjenjena na određenu životnu dob. Dječja kirurgija se razlikuje od adultne kirurgije na mnogo načina. Kad je u pitanju trauma, dvije najznačajnije razlike su veličina pacijenta i prisutnost epifizne hrskavične ploče rasta. Te ploče mogu biti ozljeđene na različite načine, najčešće su to prijelomi.

Imati znanje i posjedovati vještine koje ozljeđenom djetetu vraća funkcionalnost i tako omogućuje normalan, dug život, predstavlja posebno zadovoljstvo. Svrha ovog rada je pregled anatomske i histološke građe kostiju, njihovog embrionalnog razvoja, prikaz epifiznih hrskavičnih ploča rasta, te pregled ozljeda epifiznih zona rasta, njihova dijagnostika, terapija, komplikacije i prognoza.

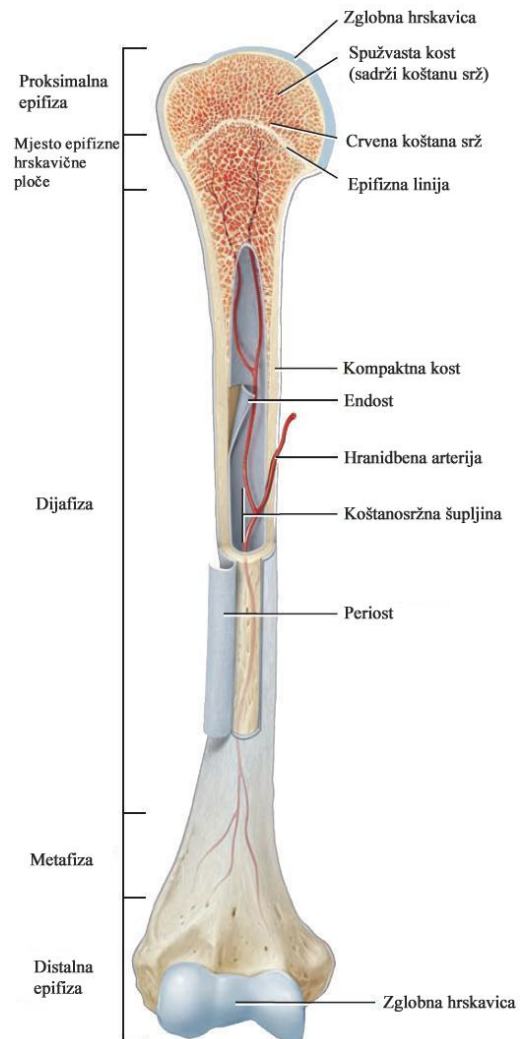
3. PREGLED LITERATURE NA ZADANU TEMU

3.1. ANATOMIJA KOSTI

U ljudskom tijelu razlikuju se četiri oblika kosti: duge kosti (*ossa longa*), kratke kosti (*ossa brevia*), pločaste kosti (*ossa plana*) i pneumatske kosti (*ossa pneumatika*). U duge kosti spadaju kosti nadlaktice, podlaktice, natkoljenice, potkoljenice, peščajne, stopalne, članci prstiju te rebra i ključna kost. Srednji dio duge kosti je dijafiza. Dijelovi proksimalnih i distalnih okrajaka su epifize, te krajnji dijelovi dijafize na granici prema epifizi su metafize. Metafiza graniči sa epifiznom hrskavicom (*cartilago epiphysealis*), koja ga razdvaja od epifize, slika 1.

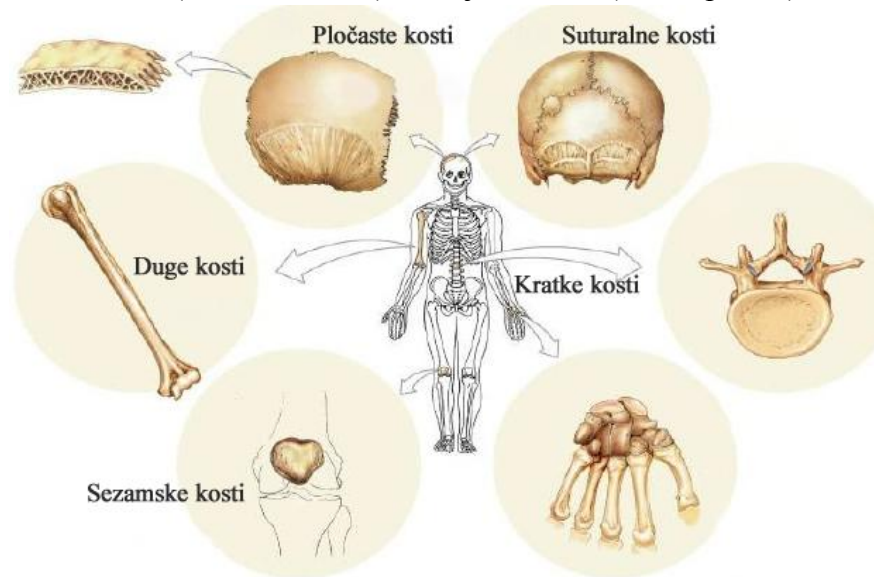
U kratke kosti spadaju zapeščajne, zastopaljne kosti i kralješci. Kratke kosti formiraju svodove kao zapeščajne i zastopaljne kosti ili stupove kao kralješci. Pločaste kosti čine stijenke šupljina u kojima su zaštićeni organi, kao lubanjska šupljina u kojima su zaštićeni organi, kao lubanjska šupljina u kojoj se nalazi mozak. Lopatica je

pločasta kost koja se posebno označuje kao mišićna kost, jer služi za hvatište većem broju mišića. Posebna vrsta kostiju koje unutar sebe sadrže šupljine ispunjene zrakom su pneumatske kosti. Takve kosti smještene su oko nosne šupljine.



Slika 1. Dijelovi duge kosti. (Preuzeto i prilagođeno 27.05.16. sa: https://classconnection.s3.amazonaws.com/285/flashcards/2127285/jpg/long_bone-13E9AD89B1D110F79C9.jpg)

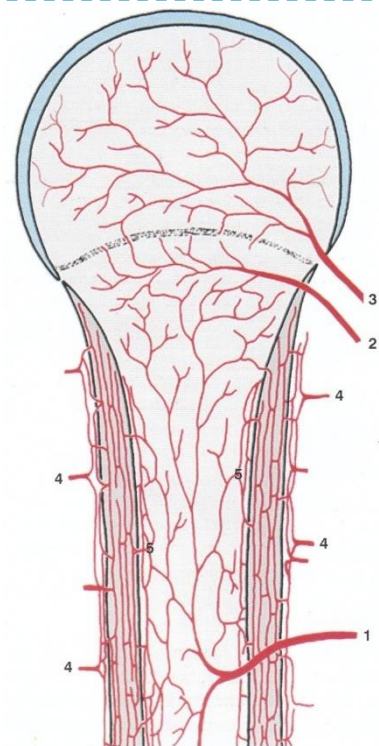
Osim podjele prema obliku, opisane su grupe kostiju koje se razlikuju po svojoj prisutnosti i veličini, te obliku. Tu spadaju: sezamske kosti (*ossa sesamoidea*), dodatne kosti (*ossa accessoria*), šavne kosti (*ossa suturarum*), dvodjelne kosti (*ossa bipartita*), slika2.



Slika 2. Oblici kostiju. (Preuzeto i prilagođeno 27.05.16. sa: <http://image.slidesharecdn.com/bone-120607111905-phpapp01/95/bone-20-728.jpg?cb=1344164192>)

Njihovo poznavanje predstavlja osobitu važnost u radiološkoj anatomiji, kako se ne bi zamjenile sa odlomljenim fragmentima kostiju ili patološkim stanjima i kao takve bile krivo interpretirane.

Četiri izvora opskrbe krvlju imaju duge kosti. Najdeblja je hranidbena arterija, arterija *nutricia*, koja ulazi u koštanu moždinu prošavši kroz *foramen nutricium* u *canalis nutricius*, te se u srži dijeli u dvije grane koje teku prema krajevima kosti obilno se granajući u području metafiza. Drugi put irigacije su metafizne arterije koje ulaze u metafizu duž inzerijske linije zglobne čahure. Epifizne arterije ulaze u epifiznu, također duž inzerijske linije zglobne čahure i čine treći put irigacije. Četvrti put irigacije su brojne periostalne arterije



Slika 3. Irigacija kosti (Pristupljeno: Bobinac D, Dujmović M. Osnove anatomije, poglavlje 4,

koje iz arterijske mreže dubokog sloja periosta izravno irigiraju *haversove lamele*², slika3.

3.2. HISTOLOGIJA KOSTI

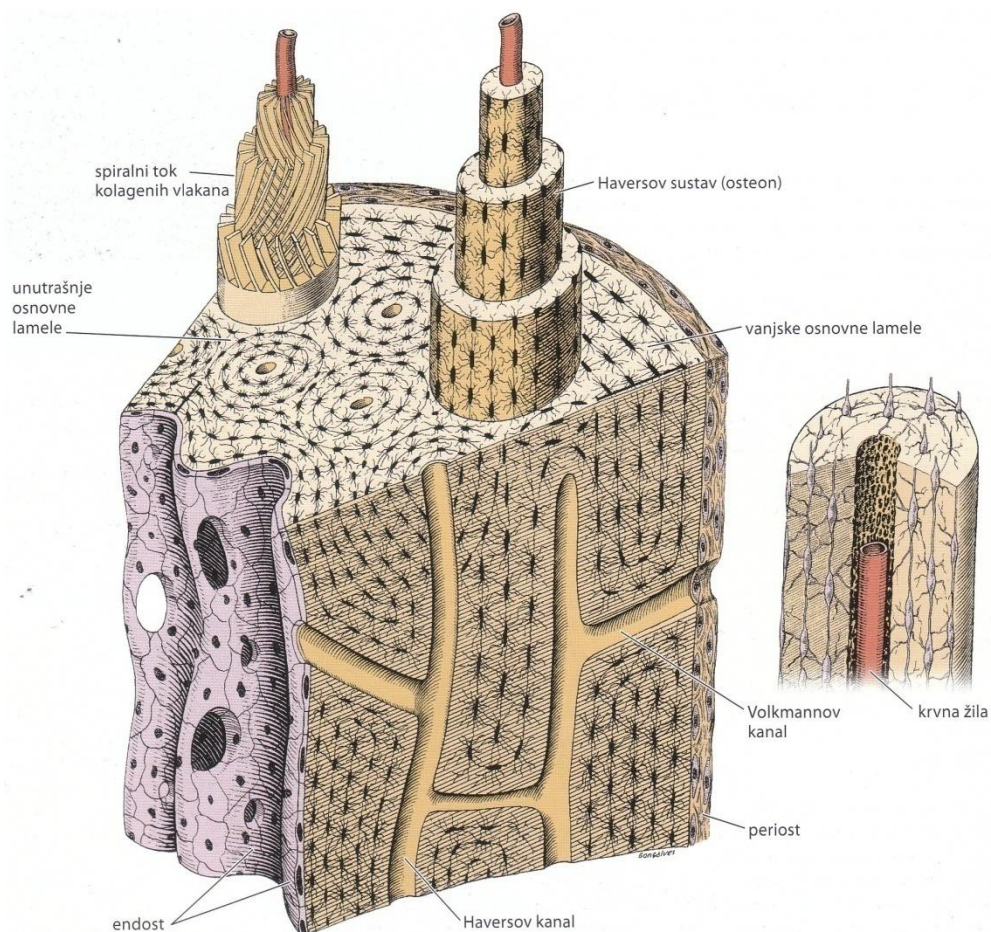
Formirana kost je specijalizirano vezivno tkivo, građeno od međustanične tvari, koštanog matriksa i triju različitih vrsta stanica (osteocita, osteoblasta, osteoklasta). Anorganska tvar koštanog matriksa najviše čini kalcij i fosfor, a sadržava i magnezija, kalija, natrija, bikarbonata i citrata. Kalcij i fosfor tvore kristale hidroksiapatita, čiji su ioni na površini hidratirani te se oko kristala nalazi sloj vode i iona, tvoreći tako hidratacijsku ljusku koja olakšava izmjenu iona između kristala i tjelesnih tekućina. Kolagen tipa I i amorfnu tvar, sačinjena od proteoglikanskih agregata i specifičnih strukturnih glikoproteina, čine organsku tvar kosti.

Odlike koštanog tkiva kao što su čvrstoća i otpornost uvjetovana su povezanošću minerala s kolagenim vlaknima. Odstranjenjem kalcija iz kosti, kost sačuva svoj oblik, ali postaje savitljiva poput tetive. Odstranjenjem organskog dijela matriksa, kost postaje lomljiva, lako puca i mrvi se, iako je sačuvala svoj osnovni oblik.

Površinu svih kostiju oblaže sloj vezivnog tkiva koji sadržava osteogene stanice. Na unutrašnjoj površini – endost i na vanjskoj – periost. Poprečni presjek kosti promatran golim okom sastoji se od homogenog područja bez šupljina – kompaktno koštano tkivo (*substantia compacta*) i područja s brojnim međusobno povezanim šupljinama – spužvasto koštano tkivo (*substantia spongiosa*). Promatrano mikroskopom, kompaktna kost i gredice koje odjeljuju šupljine u spongiozi, jednako su građeni. Krajnja proširenja dugih kostiju, epifize, izgrađena su od spužvaste kosti i prekrivena tankim slojem kompaktne kosti. Srednji cilindrični dio, dijafiza izgrađena je od kompaktne kosti sa malo spužvaste kosti s unutrašnje strane, oko koštane sržne šupljine. Kratke kosti potpuno okružuju, središte izgrađeno spužvastim koštanim tkivom, sa kompaktnim tkivom. Dva sloja kompaktnog koštanog tkiva između kojih se nalazi sloj spužvastog tkiva (*diploë*) imaju pločaste kosti.

Prema mikroskopskoj građi koštano se tkivo može podijeliti na: primarno i sekundarno. Primarno koštano tkivo, nezrelo ili vlaknato je prvo koštano tkivo koje se pojavljuje tijekom embrionalnog razvoja, nakon prijeloma ili u drugim reparacijskim procesima. Trajno ostaje na vrlo malo mjesta u tijelu, npr. u ležištima zuba, mjesta hvatišta mišića ili u blizini šavova između pločastih kostiju lubanje. Privremeno je i biva nadomješteno sekundarnim koštanim tkivom. Kolagena su vlakna nepravilno raspoređena za razliku od sekundarnog koštanog tkiva koje pokazuje pravilan lamelarni raspored.

Najveći dio kosti u odraslih pripada sekundarnom koštanom tkivu, u kojem kolagena vlakna poredana u lamelama teku usporedno jedna s drugom ili su raspoređene koncentrično oko krvožilnog kanala. Cijeli sustav koncentričnih koštanih lamela, oko kanala koji sadržava, živce, rahlo vezivno tkivo i krvne žile, naziva se Haversov sustav ili osteon, slika 4.



Slika 4. Shematski prikaz stijenke dijafize dugačke kosti. (Pristupljeno: Junqueira L C, Carneiro J. Osnove histologije poglavlje 8 str. 144.)

Osteon je dugačak cilindar, usporedno je postavljen sa uzdužnom osi dijafize i često podijeljen u dvije grane. Sastoji se od središnjeg (Haversova) kanala. Svaki kanal je obložen endostom i sadrži živce, rahlo vezivno tkivo i krvne žile. Haversovi kanali su povezani periostom, s koštanom srži, te jedan s drugim, Volkmannovim kanalima. Mineralizirana međustanična tvar ne dopušta difuziju, ali uz sustav kanala i kanalića prehrana stiže do svake stanice³.

3.3. EMBRIOLOGIJA KOSTI

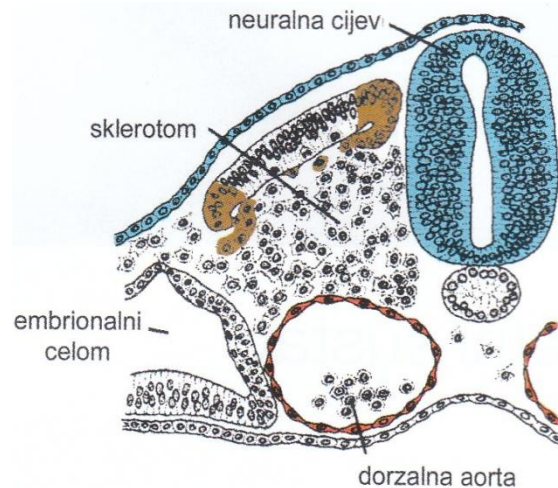
U embrionalnom razdoblju (razdoblje organogeneze) svaki od tri zametna listića, ektoderm, mezoderm i endoderm daje osnovu za brojna tkiva i organe. Oko 17. dana razvoja, stanice mezoderma proliferiraju te nastaje zadebljana ploča tkiva, koja se naziva paraksijalni mezoderm, lateralno od njega mezoderm ostaje tanak i naziva se bočna ploča. Unutar bočne ploče, nastaju međustanične šupljine koje stapanjem dijele bočnu ploču u dva lista, sloj koji kontinuirano prelazi u mezoderm amniona i naziva se parijetalni ili somatski mezoderm i sloj koji kontinuirano prelazi u mezoderm žumanjčane vreće i naziva se viscelarni ili splanhični mezoderm.

Koštani sustav razvija se od paraksijalnog mezoderma, parijetalnog mezoderma bočne ploče i od neuralnog grebena. Paraksijalni mezoderm je s obje strane neuralne cijevi, nepotpuno podijeljen u području glave u somitome, a od zatiljnog područja na niže potpuno podijeljen u somite. Svaki somit se diferencira u ventromedijalni dio – sklerotom i dorzolateralni dio – dermomiotom. Na kraju četvrtoga tjedna stanice sklerotoma pretvaraju se u rahlo embrionalno vezivno tkivo – mezenhim, slika 5. Mezenhimalne stanice su pluripotentne i imaju sposobnost migracije i diferencijacije u različite vrste stanica. One stanice koje su usmjerene prema razvoju koštanog tkiva su osteogene stanice (osteoprogenitorne stanice). Iz osteogenih stanica razvijaju se osteoblasti. Pored

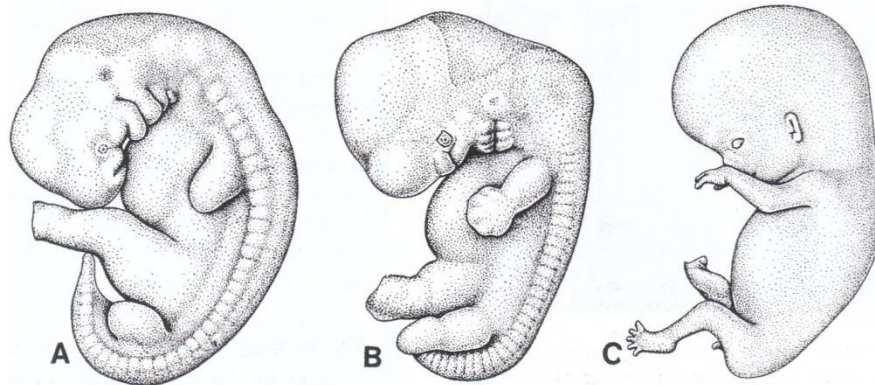
mezenhimalnih stanica, stanice parijetalnog mezoderma imaju također sposobnost diferencijacije u kost. Od tih stanica nastaju duge kosti udova, kosti zdjelice i ramenog pojasa.

U većini kostiju, od mezenhima nastaju prvo hrskavični modeli (hijalina hrskavica) koje kasnije zamjeni koštano tkivo. Propadanjem mezenhima između osnova susjednih kostiju nastaju zglobne šupljine

pomičnih zglobova. Osnove udova vidljive su kao izrasline na ventrolateralnoj strani tjelesne stijenke potkraj četvrtog tjedna razvoja. Sastoje se od somatskog mezoderma od kojeg će se razviti kosti i vezivno tkivo uda, pokrivenog slojem ektodermalnog kubičnog epitela. Razvoj udova teče u proksimalnodistalnom smjeru, slika 6.



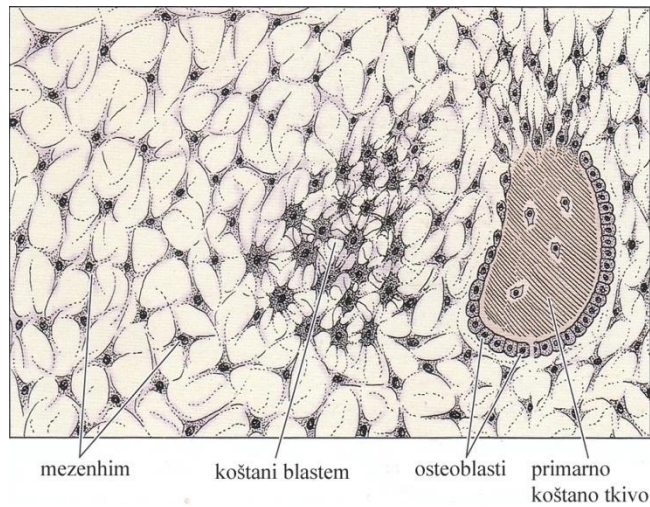
Slika 5. Diferencijacijom somita, stanice njegove ventromedijalne stijenke izgube epitelni raspored i postaju mezenhim, koji se naziva sklerotom. (Pristupljeno: Sadler T W, Langmanova Medicinska embriologija, poglavlje 9, str. 128.)



Slika 6. Razvoj udova čovječijeg embrija. A) 5. tjedan B) 6. tjedan C) 8. tjedan. (Pristupljeno: Sadler T W, Langmanova Medicinska embriologija, poglavlje 9, str. 134.)

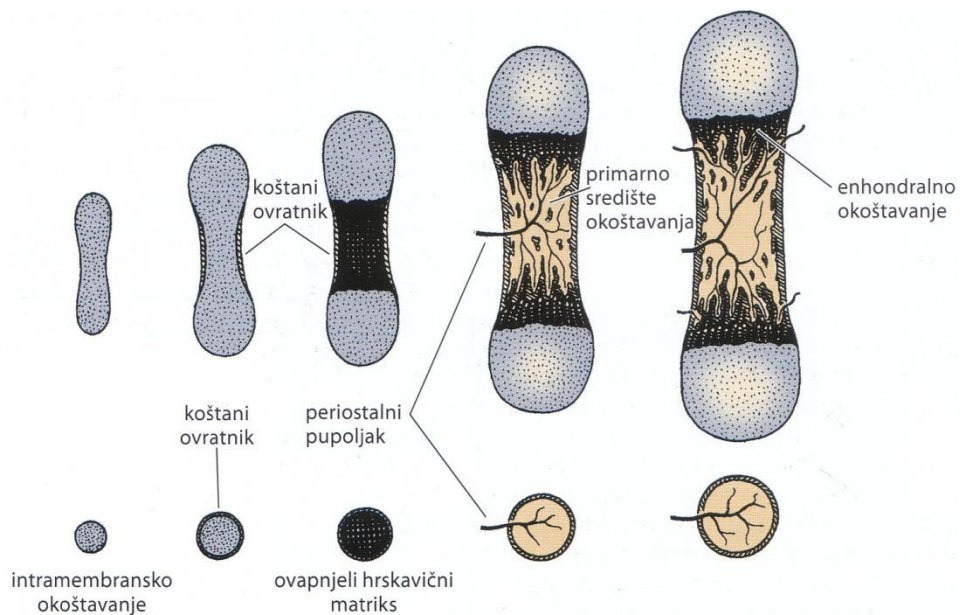
Kost nastaje na dva načina: izravnom mineralizacijom matriksa koji su izlučili osteoblasti (intramembransko okoštavanje) ili odlaganjem koštanog matriksa na mjestu prethodnog hrskavičnog matriksa (enhondralno okoštavanje). Intramembranskim okoštavanjem nastaju pločaste kosti lubanjskoga krova, kosti lica i ključna kost. Primarno središte okoštavanja u zgusnutom mezenhimu predstavlja ishodišno mjesto okoštavanja.

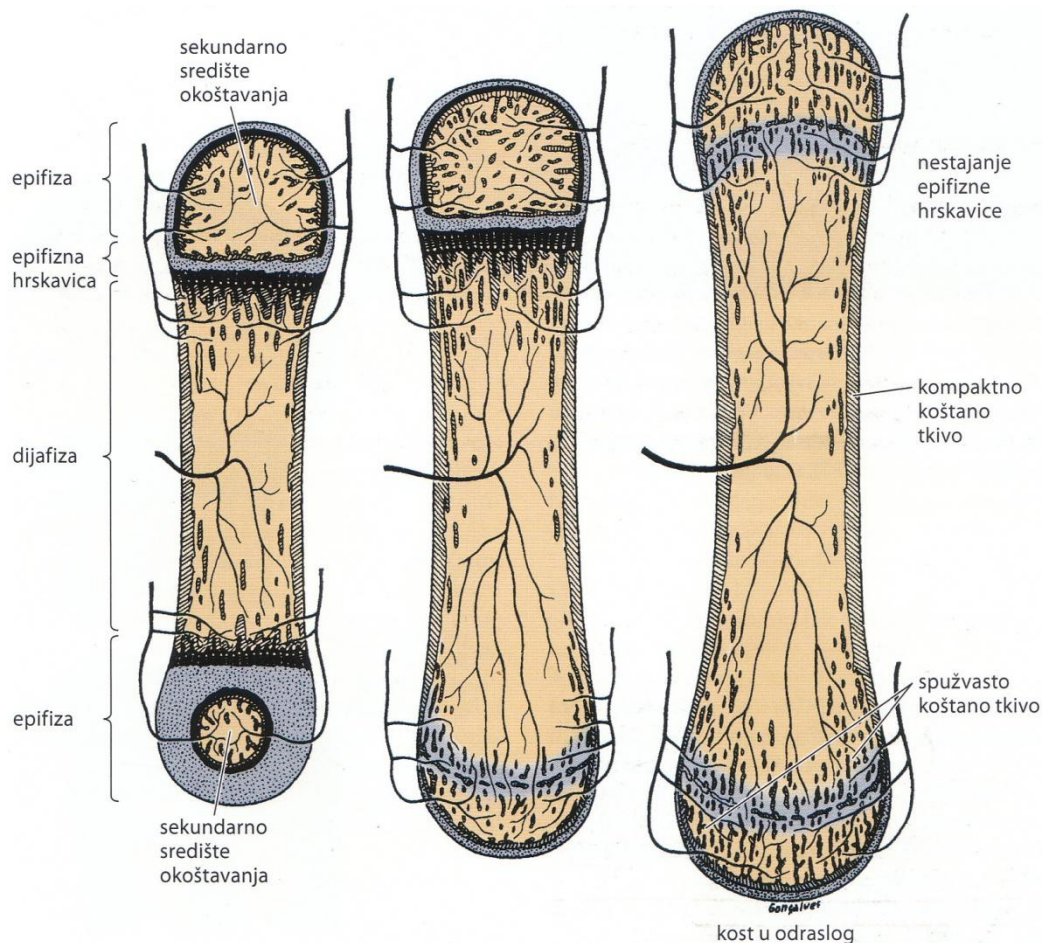
Diferencijacijom skupine mezenhimskih stanica u osteoblaste započinje okoštavanje. Nastaje koštani matriks koji zatim ovapnjuje, a osteoblasti koji se u njemu nađu postaju osteociti slika 7. U središtu okoštavanja nastaju koštane grede, koje međusobnim udruživanjem daju kosti spužvast izgled.



Potkraj embrionalnog razdoblja počinje enhondralno okoštavanje kosti udova. Enhondralno okoštavanje događa se u komadu hijaline hrskavice, koji oblikom predstavlja mali model kosti koja će se razviti. Enhondralnom osifikacijom nastaje spongioza. Ona se kod dugih kostiju posebno odvija u dijafizi, a posebno u epifizi, slika 8.

Slika 7. Početak intramembranskog okoštavanja. (Pristupljeno: Junqueira L C, Carneiro J. Osnove histologije, poglavlje 8, str. 148.)



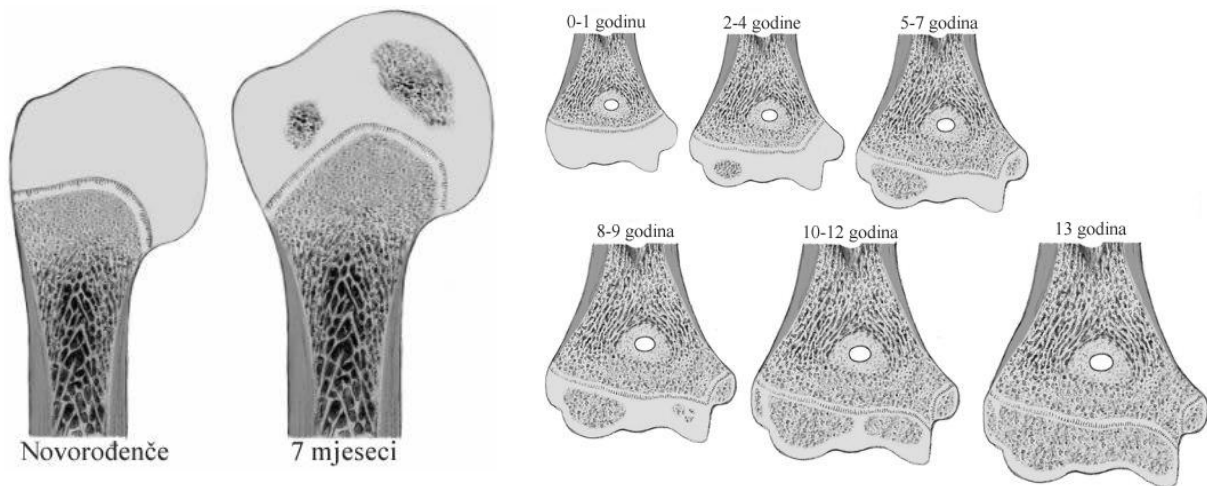


Slika 8. Enhondralno okoštavanje. (Pristupljeno: Junqueira L C, Carneiro J. Osnove histologije, poglavlje 8, str. 149.)

Prvo koštano tkivo nastaje intramembranskim okoštavanjem u perihondriju koji oblaže središnji dio hrskavične osnove. U stvaranju koštanog tkiva sudjeluju osteogene stanice kambijskoga sloja. Procesu nastanka koštanog tkiva prethodi propadanje hrskavičnog tkiva. Odlaganje mineralnih soli u međustaničnu tvar hrskavice te nastanak periostalne koštane manšete, uzrokuje prestanak difuzije hranidbenih tvari do hondrocita. Posljedično tome hondrociti propadaju, te na njihovim mjestima nastaju šupljine unutar hrskavice. U kambijskom sloju formira se periostalni osteogeni pupoljak, koji se probija kroz koštanu manšetu do nastalih šupljina u degeneriranoj hrskavici. Mjesto proboja kroz koštanu manšetu je budući foramen nutricium. Periostalni osteogeni pupoljak sastoji se od brojnih krvnih kapilara i osteogenih stanica kambijskoga sloja periosta, koje proliferiraju i od njih nastaju osteoblasti. Oni poput epitela oblažu zaostale gredice mineralizirane hrskavice i počinju sintetizirati koštani matriks. Na ostacima ovapnjele hrskavice nastaje primarno koštano tkivo,

što ujedno i predstavlja primarno središte okoštavanja. Primarna središta okoštavanja postoje u dijafizama u drugom ili trećem mjesecu intrauterinog razvoja (12. tjedan) iz kojih okoštavanje postupno napreduje prema krajevima hrskavične osnove⁴.

Dijafize dugih kostiju su u vrijeme rađanja obično potpuno okoštale, dok su epifize na oba kraja još uvijek hrskavične. U kasnijim fazama razvoja pojavljuju se u središtu svakog epifiznog hrskavičnog proširenja sekundarna središta okoštavanja. Postoje duge kosti koje imaju nekoliko sekundarnih središta okoštavanja. Humerus ima dva sekundarna središta okoštavanja proksimalno, slika 9, te četiri distalno, koji konačno okoštaju u različitim godinama života¹, slika 10.



Slika 9. Sekundarna središta okoštavanja proksimalnog humerusa pri rođenju i 7 mjeseci života. (Pristupljeno: Peterson A H. Epiphyseal Growth Plate Fractures, poglavlje 17, str. 550.)

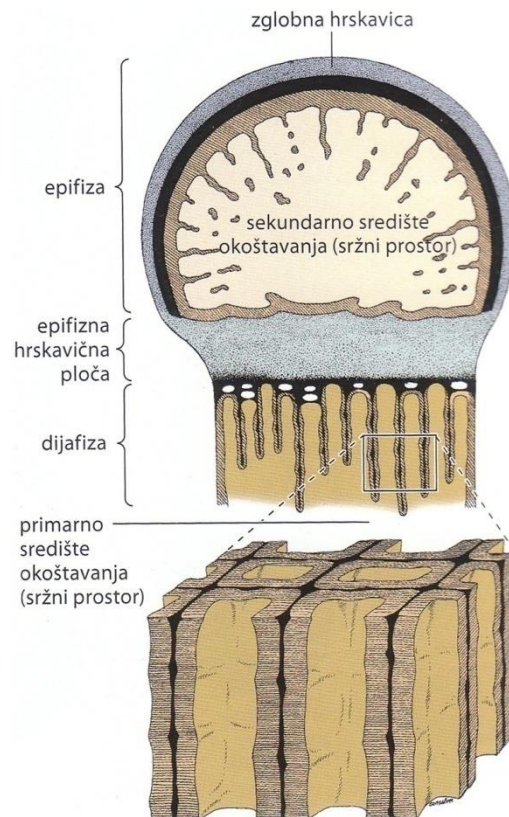
Slika 10. Sekundarna središta okoštavanja distalnog humerusa pri rođenju i do 13. godine života. (Pristupljeno: Peterson A H. Epiphyseal Growth Plate Fractures, poglavlje 15, str. 422.)

Neke epifize nastaju kao jedna velika hrskavična masa, ali se razvijaju u dva odvojena sekundarna središta okoštavanja (proksimalna epifiza glave femura i veliki trohanter)¹.

3.4. EPIFIZNE HRKAVIČNE PLOČE

Kada koštano tkivo ispuni epifizu, hrskavično tkivo ostaje na dva mjesta: zglobna hrskavica, koja traje cijelog života i epifizna hrskavica ili epifizna ploča, koja povezuje epifizu s dijafizom i odgovorna je za rast kosti dužinu³, slika 11.

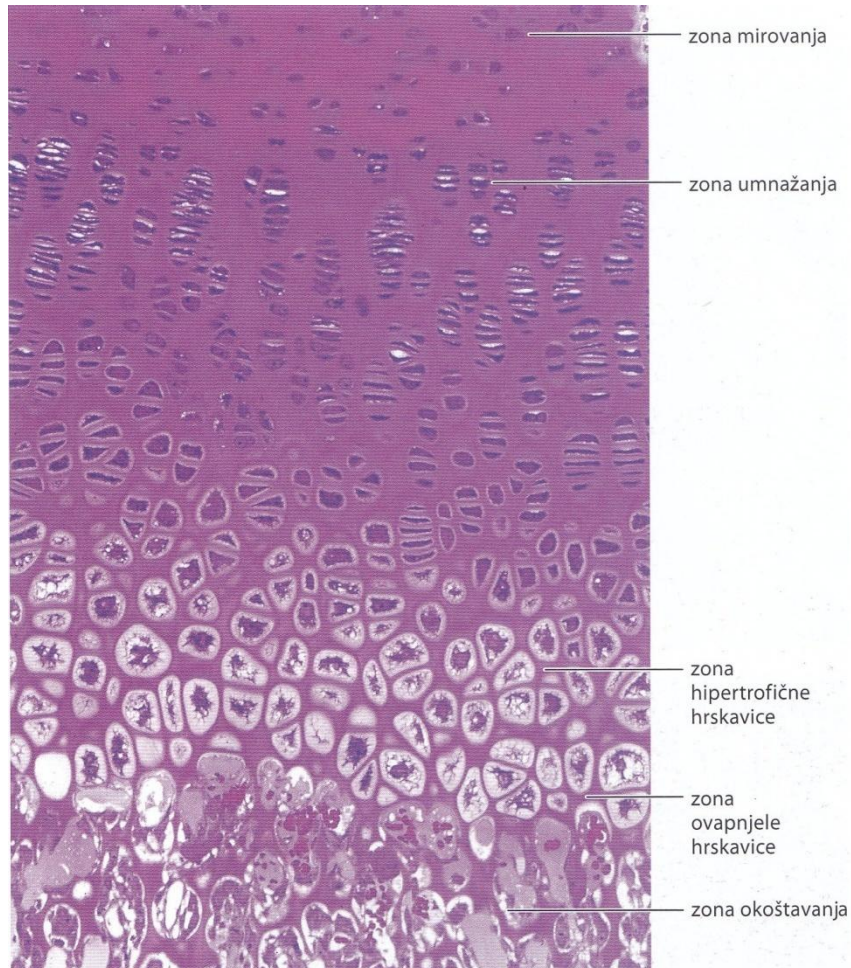
U dugim kostima se na oba kraja nalaze epifizne hrskavične ploče, u manjim kostima, kao što su falange, samo na jednom kraju. Jedno od najvažnijih obilježja djeteta jeste rast. Epifizna hrskavična ploča je kompleksne strukture, diskoidnog oblika i ima važnu ulogu u rastu kosti u dužinu¹. Može se podijeliti u pet zona, slika 12. Idući od epifizne strane, to su³:



Slika 11. Shematski prikaz oblika koštanih gredica u području epifizne hrskavice. (Pristupljeno: Junqueira L C, Carneiro J. Osnove histologije, poglavlje 8, str. 150.)

1. Zona mirovanja (germinativna) – izgrađena od hijaline hrskavice sa nepromjenjenim hondrocitima. Uloga joj je skladištenje nutrijenata i akumulacija matičnih stanica.
2. Zona umnažanja (proliferacije) – hondrociti se brzo dijele i slažu u stupove (izogene skupine) usporedne s uzdužnom osi kosti.
3. Zona hipertrofične hrskavice – veliki hondrociti sa citoplazmom, bogatom glikogenom. Matriks je resorbiran, te je ograničen na uske pregrade među hondrocitima.
4. Zona ovapnjele hrskavice – usporedno sa propadanjem hondrocita, odlaže se hidroksiapatit, što dovodi do mineraliziranja tanke hrskavične pregrade.

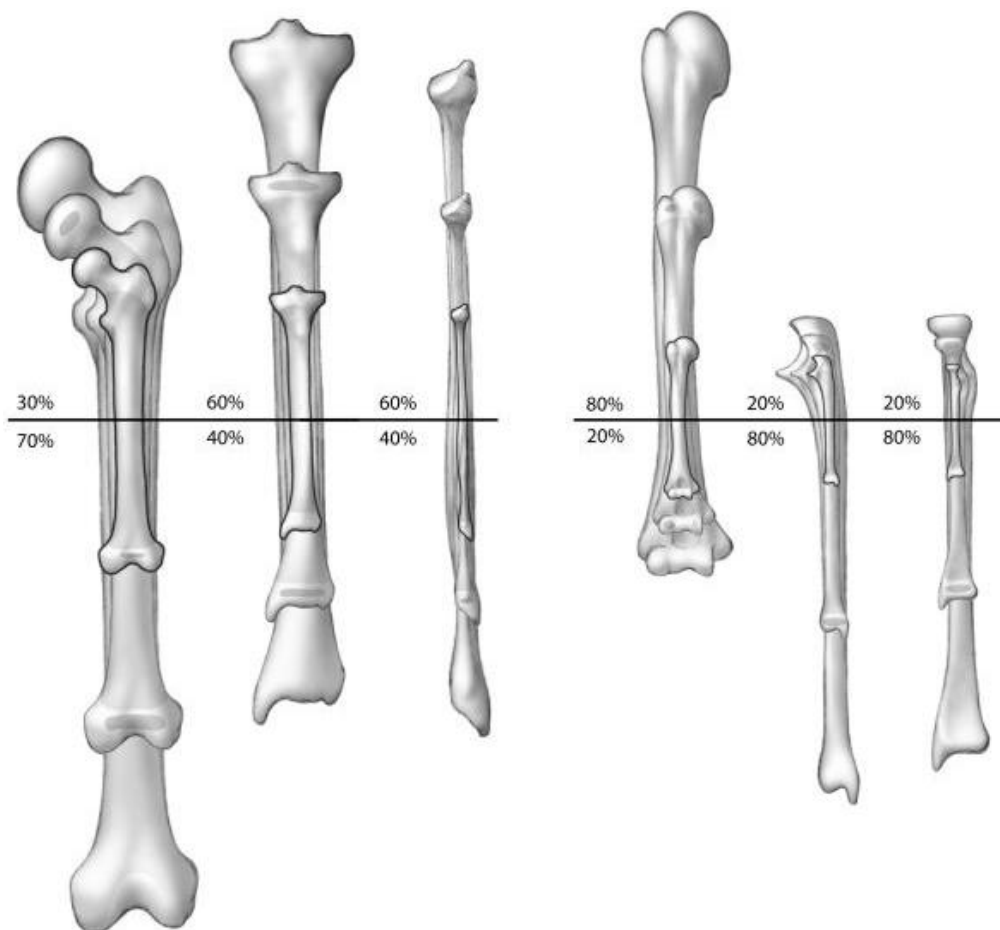
5. Zona okoštavanja – enhondralnim okoštavanjem nastaje koštano tkivo. Osteoprogenitorne stanice i krvne kapilare prodiru u šupljine koje su zauzimali hondrociti, te se koštane prastanice diferenciraju u osteoblaste, koji na ovapnjelim pregradama hrskavičnog matriksa odlažu koštani matriks.



Slika 12. Mikroskopska snimka epifizne ploče. Vidi se pet zona, promjene u hrskavici i stvaranje kosti. (Pristupljeno: Junqueira L C, Carneiro J. Osnove histologije, poglavlje 8, str. 151.)

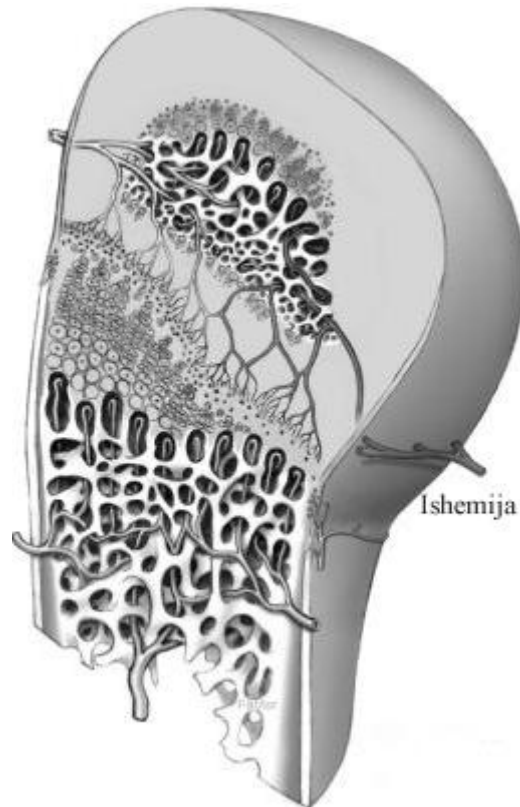
Rast dugih kostiju u dužinu zbiva se proliferacijom hondrocita epifizne hrskavice uz samu epifizu. Istodobno hondrociti na dijafiznoj strani ploče hipertrofiraju i propadaju, a njihov matriks ovapni. Osteoblasti odlažu sloj primarnog koštanog tkiva na ovapnjele hrskavične gredice. Epifizna hrskavica ostaje jednako debela, jer je brzina tih dvaju suprotnih zbivanja približno jednaka. Ona se udaljuje od sredine dijafize i kost raste u dužinu³.

Rast je evolucija organizma od embrija do odrasle osobe. Pod utjecajem je genetskih faktora, spola, rase i ekoloških uvjeta, prehrane, bolesti, društveno i imovinsko stanje obitelji, ozljeda, te vjerojatno i tjelovježbe⁶. Longitudinalni rast započinje kada se stanice iz zone mirovanja i proliferacije dijele i slažu u stupove. Ove osjetljive zone su primarna briga u slučaju ozljede zona rasta. Oštećenja stanica ovih zona u usporedbi sa stanicama iz zona hipertrofične hrskavice, ovapnjele hrskavice, te zone okoštavanja, mogu imati dugoročne posljedice obrasca rasta. U tijelu individue omjer stanične proliferacije svih epifiznih ploča je jednak, dok je veličina zona proliferacije različita i specifična za svaku epifiznu ploču posebno. Tako postoji i razlika u količini rasta na jednom kraju kosti u odnosu na drugi kraj, iste kosti¹, slika 13.



Slika 13. Količina rasta oba kraja dugih kostiju. Horizontalna linija predstavlja rođenje. (Pristupljeno: Peterson A H. Epiphyseal Growth Plate Fractures, poglavlje 2, str. 14.)

Dobra opskrba krvlju predstavlja vrlo važan faktor u rastu epifiznih ploča. Ishemija ogranka epifizne arterije lišava zone mirovanja i umnažanja hranjivim tvarima. To dovodi do suženja epifizne ploče i posljedično prestanak longitudinalnog rasta, zahvaćenog područja. Rezultirajući angularnom deformacijom i smanjenim rastom¹, slika 14.



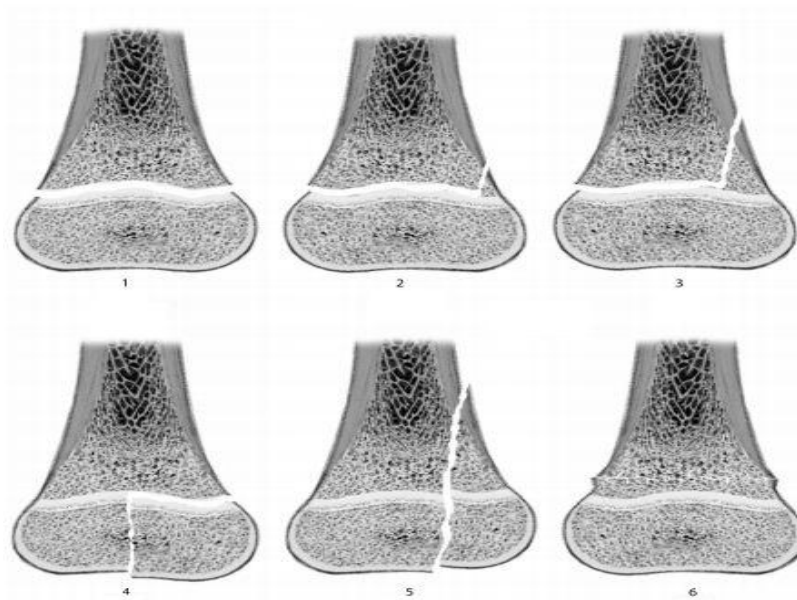
Slika 14. Ishemija epifiznih arterija rezultira smrću germinativnih stanica i prestankom rasta. (Pristupljeno: Peterson A H. Epiphyseal Growth Plate Fractures, poglavlje 2, str.15.)

Spajanje epifize i metafize definira se nastankom prvog mineraliziranog mostića između epifize i metafize, a završava nestankom epifizne ploče u cijelosti i njegovom zamjenom za kost i koštanu srž. Periferni dijelovi epifizne ploče se zadnje zatvaraju¹. Postoji kronološko zatvaranje epifiza za svaku kost i potpuno je završeno do 20., pa i do 25. godine života. Završetkom rasta tijela, epifizne ploče nestaju, te na mjestu epifizne ploče zaostane epifizna linija, slika 1, koja pokazuje granicu između epifize i metafize².

3.5. KLASIFIKACIJA

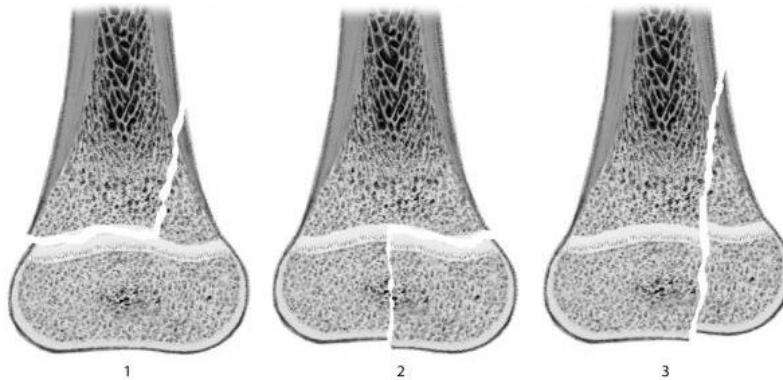
Klasifikacija treba biti logična, funkcionalna, pouzdana i korisna. Omogućiti komparaciju epidemioloških podataka, sugerirati metode liječenja, poboljšati kriterije praćenja pacijenta i pružiti informacije o prognozi. Među glavnim sveobuhvatnim klasifikacijama spadaju: Bergenfeldt (1933. god.), Aitken (1936. god.), Brashear (1958. god.), Salter i Harris (1963. god.) i Peterson (1994. god.) klasifikacija. Većina klasifikacija su slične i preklapaju se¹.

Bergenfeldt klasifikacija opisuje šest tipova ozljeda. Tip I odvajanje epifize. Tip II prijelom sa malim ulomkom metafize. Tip III prijelom sa velikim ulomkom metafize. Tip IV prijelom se širi od zglobne površine kroz cijelu epifiznu ploču do metafize. Tip V prijelom je od zglobne površine kroz cijelu epifiznu ploču i odlomljen je dio metafize. Tip VI je juksta-epifizni metafizni prijelom 2 do 3 mm od epifizne ploče. Ovakav tip prijeloma može uzrokovati skidanje periosta metafize do epifizne ploče i tako uzrokovati preuranjeni zastoj rasta¹, slika 15.



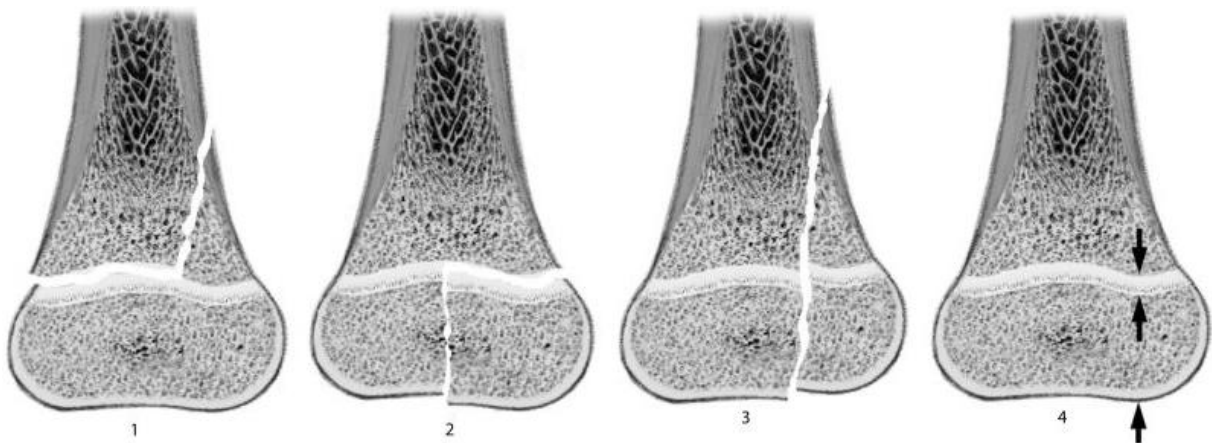
Slika 15. Bergenfeldt klasifikacija. (Pristupljeno: Peterson A H. Epiphyseal Growth Plate Fractures, poglavlje 3, str. 23.)

Aitken klasifikacija opisuje tri tipa prijeloma. Tip I prijelom sa epifiziolizom. Prijelomna linija prolazi kroz epifiznu ploču, te na jednom rubu koso prelazi na metafizu. Tip II je intraartikularni prijelom. Prijelomna pukotina se širi od zglobne površine kroz cijelu epifiznu ploču do metafize. Tip III osim epifize i epifizne hrskavične ploče odlomljen je i dio kosti metafize¹, slika 16.



Slika 16. Aitken klasifikacija. (Pristupljeno: Peterson A H. Epiphyseal Growth Plate Fractures, poglavlje 3, str. 24.)

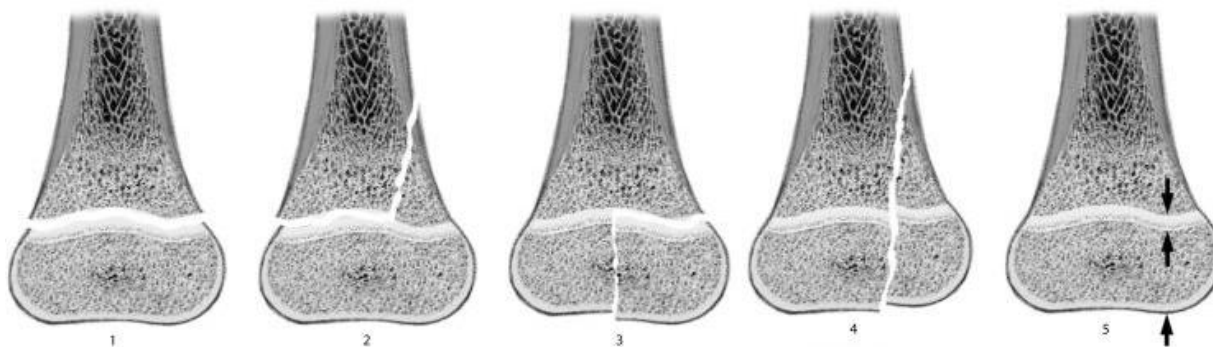
Brashear klasifikacija obuhvata Aitken klasifikaciju, te dodaje četvrti tip ozljede. Tip IV ozljeda je lokalizirano drobljenje subepifizne hrskavične ploče¹, slika 17.



Slika 17. Brashear klasifikacija (Pristupljeno: Peterson A H. Epiphyseal Growth Plate Fractures, poglavlje 3, str. 25.)

Salter i Harris klasifikacija je najpoznatija klasifikacija ovih ozljeda. Opisuje pet tipova ozljeda epifizne hrskavične ploče⁵. Tip I jeste odvajanje epifize (separacija epifize,

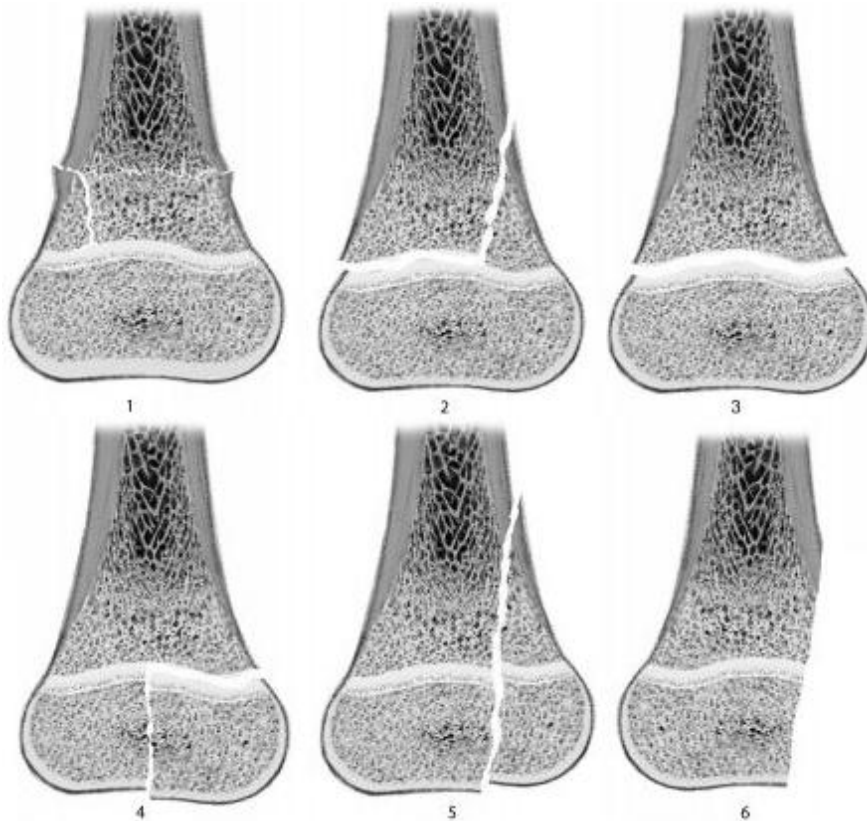
epifizioliza) bez ijedne frakture kroz kosti. Sloj zametnih stanica hrskavične ploče nije oštećen, zadržan je na strani epifize. Odvajanje nastaje na razini sloja degeneracije hrskavičnih stanica i hrskavične osifikacije. Sila striženja uzrokuje tipičnu epifizolizu. Tip II karakterizira prijelom sa epifiziolizom. To je najčešći tip, na njega otpada gotovo 95% svih ozljeda epifize. Prijelomna linija prolazi vodoravno kroz epifiznu, te na jednom rubu koso prelazi na metafizu kosti. Odlomljeni ulomak se sastoji od epifize, epifizne hrskavične ploče i trokutastog komadića metafize, sve u jednome dijelu. Zametni sloj hrskavice ostaje neoštećen. Ovaj tip ozljede nastaje kao posljedica djelovanja sila savijanja i striženja i obično se viđa kod starije djece, jer je njihova epifizna ploča relativno tanja. Tip III je intraartikularni prijelom. Prijelomna pukotina širi od zglobne površine kroz cijelu epifiznu i epifiznu hrskavičnu ploču do metafize. Ovaj rijetki tip prijeloma uzrokovan je djelovanjem sila striženja i drobljenja. Zglobna čahura i ligamenti ostaju neoštećeni. Tip IV intraartikularna je ozljeda većeg opsega. Osim epifize i epifizne hrskavične ploče odlomljen je i dio kosti metafize. Tip V je najrjeđa vrsta ozljede, prognoza je neizvjesna, jer neizbježno dolazi do prijevremenog prestanka rasta. Ovaj tip ozljede nastaje djelovanjem sila gnječenja na epifiznu hrskavičnu ploču⁷, slika 18.



Slika 18. Salter-Harris klasifikacija. (Pristupljeno: Peterson A H. Epiphyseal Growth Plate Fractures, poglavlje 3, str. 26.)

Peterson klasifikacija opisuje šest tipova ozljeda. Prikazuje ozljede epifize kao kontinuum od relativno male uključenosti (tip I), progresivno više uključenosti (tip II), kompletnog transepifizealnog prekida (tip III), transepifizealnog prekida sa prijelomom

epifizne ploče i oštećenja germinativnog sloja stanica (tip IV), do longitudinalnog prekida cijele epifize, epifizne ploče i metafize (tip V) i odstranjenja ili gubitka epifizne hrskavice (tip VI). Tip I je transverzalna fraktura metafize sa jednom ili više frakturnih linija usmjerene prema epifizni i nema dopiranja intaktne diafizo-metafizne kosti do epifize. Epifiza ostaje ne ozlijeđena. Esencijalne značajke frakture tipa II su: fraktura samo dijela metafize, metafizni ulomak povezan sa epifizom i prekid metafize i epifize. Tip III je separacija epifize, bez i jedne frakture kroz kost. Tip IV je fraktura koja počinje od zglobne površine kroz cijelu epifiznu ploču i epifiznu hrskavičnu ploču do metafize. Tip V odlomljen je i dio metafizne kosti osim epifizne ploče i epifize. Tip VI je fraktura u kojoj dio epifizne ploče nedostaje ili je odstranjen. Obično sa dijelom epifizne ploče nedostaje i dio epifize ili metafize. Ovaj tip frakture prati otvorena ozljeda¹, slika 19.



Slika 19. Peterson klasifikacija. (Pristupljeno: Peterson A H. Epiphyseal Growth Plate Fractures, poglavlje 3, str. 26.)

3.6. DIJAGNOSTIKA

Ozljede epifiznih hrskavičnih ploča spadaju zajedno sa porođajnim prijelomima u posebne oblike prijeloma u djece⁷. Epifizne hrskavične ploče su najslabije i najnježnije točke u dječijoj anatomiji. Ozljede koje bi rezultirale istegnućem ili dislokacijom ligamenata u odraslih, u djece rezultiraju ozljedama epifiznih ploča rasta. Dijete sa ozljedom na ili blizu epifizne zone rasta u anamnezi, obrađuje se kao da ima takvu ozljedu, sve dok se ne dokaže suprotno. Ozljeda je obično posljedica pada, sportske aktivnosti ili prometne nesreće, što saznajemo iz anamneze. Dobro uzeta anamneza utvrđuje ozbiljnost ozljede. Vrlo često roditelji nisu svjedoci ozljede, koji bi bili sposobni pružiti odgovarajuće anamnestičke podatke. Pokušaj saznanja mehanizma nastanka ozljede od djeteta, kao npr. abdukcija, adukcija, varus, valgus ili rotacija, može biti teško i navoditi na krivi put.

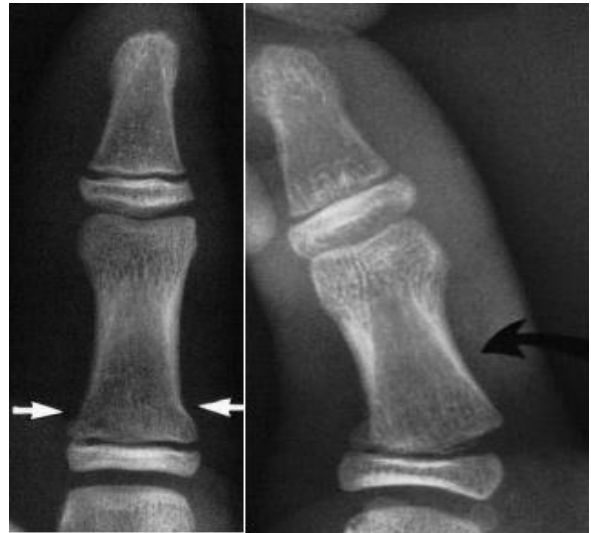Fizikalni pregled i dijagnostičke slikovne metode su baza u određivanju dijagnoze i odgovarajućeg liječenja. U fiziklanom nalazu, lokalizirana bol, oteklina, opiranje pokretu zahvaćenog ili susjednog zgloba gotovo su uvijek prisutni. Mogu biti prisutne ekhimoze i prigušene krepitacije. Ako se radi o intraartikularnom prijelomu, prisutna je oteklina zgloba, što upućuje na hemarthrosis. Otežano stajanje ili nemogućnost oslanjanja na ozljeđeni donji ekstremitet. Patološka gibljivost uz deformacije ekstremiteta zbog poremećaja uzdužne osi ekstremiteta. Potrebno je temeljito evaluirati neurološki i vaskularni status ozljeđene strane, te ga usporediti sa neozljeđenom.

Od slikovnih dijagnostički metoda, za postavljanje dijagnoze ozljeda epifiznih hrskavičnih zona rasta koriste se: Rentgenogram, artrografija, tomografija, kompjuterizirana tomografija, magnetna rezonanca i ultrazvuk¹.

3.6.1. Rentgen

Rentgenska snimka kao rutinska pretraga, obično u dvije ravnine, anteroposteriorna (AP) i lateralna (Lat), je najčešće dovoljna za dijagnozu prijeloma, a ujedno i temelj za planiranje liječenja. Često na jednoj snimci u jednoj ravnini nema nikakvih promjena, a na drugoj se jasno vide prijelom i dislokacija

fragmenta. Međutim, negativna rentgen snimka ne isključuje ozljedu epifizne hrskavične ploče. U takvim stanjima, gdje je rentgen snimka negativna, a postoji zglobna nestabilnost u pasivnoj kretnji. Pritiskom na zglob pod kutem od 90° u odnosu na



normalnu kretnju u zglobu, može otkriti prijelom i razlikovati ga od ozljede ligamenata. To se zove stress test¹, slika 20. Rutinske i kose snimke bi trebale prethoditi stress test snimci. Tako se izbjegava

Slika 20. Proksimalna falanga palca, prijelom tip II. AP snimka, bijele strelice pokazuju blagi pomak od proksimalne epifize. Stres test (crna strelica) potvrđuje prekid epifizne zone rasta, sa malim metafiznim fragmentom povezanim sa epifiznom zonom rasta, potvrđujući tako prijelom tip II. (Pristupljeno: Peterson A H. Epiphyseal Growth Plate Fractures, poglavlje 9, str. 210.)

nepotrebna neugodnost pacijentu, odgoda liječenja, pomjeranje prijelomnih ulomaka i potencijalno pogoršanje ozljede epifiznih hrskavičnih ploča rasta. Ozljeda epifiznih ploča rasta koja je jedino vidljiva uz pomoć stress testa, zove se i „skrivena epifizioliza“¹.

Snimke drugog ekstremiteta radi usporedbe su vrlo korisne u evaluaciji epifizne ozljede, posebno u mlađe djece u koje se epifize gotovo potpuno hrskavične i nevidljive rentgenski. Takve usporedne snimke nisu samo korisne, nego i esencijalne. Pogotovo u ozljedama lakta, ključne kosti, šake, kuka, koljena i onim ozljedama, kojima je upitna širina epifiznih hrskavičnih ploča (tip I po Salter- Harris; tip III po Peterson). Usporedne snimke moraju biti orijentirane simetrično, naročito poštujući pravila rotacije dijela tijela koji se

evaluira. U starije djece prijelomi se prepoznaju jedino usporedbom stupnja zatvorenosti epifizne hrskavične ploče rasta u suprotnom ekstremitetu¹.

3.6.2. Artrografija i tomografija

Ove slikovne metode imaju povijesni značaj, jer se više ne koriste u dijagnostici ozljeda epifiznih zona rasta. Artrografija se primjenjivala kod prijeloma proksimalnog femura i proksimalnog i distalnog humerusa u dojenčadi. Primjena tomografije bila je u dijagnostici kominucijskih prijeloma, fragmentacije i orijentacije fragmenata. Zamjenjeni su magnetnom rezonancom, ultrazvukom i kompjuteriziranom tomografijom¹.

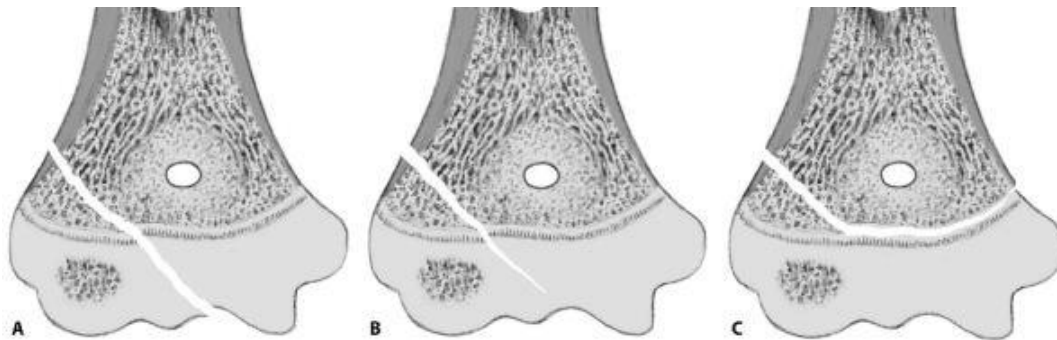
3.6.3. Kompjuterizirana tomografija

Kompjuterizirana tomografija se primjenjuje ponekad za dodatnu evaluaciju i klasifikaciju epifiznih fraktura, koje su već ustanovljene rentgenom. Njegova najbolja primjena je u frakturama kroz tri ravnine, zbog što boljeg prostornog prikaza¹.

3.6.4. Magnetna rezonanca

Prednosti magnetne rezonance u dijagnozi složenih fraktura epifiznih hrskavičnih ploča jesu: ne izlaganje zračenju, prikaz mekih tkiva i hrskavice, sposobnost prikaza struktura u sagitalnoj, koronalnoj i kosoj ravnini. Tako su sve komponente prijeloma izravno vizualizirane. Najkorisnija je u dojenčadi i mlađe djece, kod kojih je većina epifize građena od hrskavice. Posebno je korisna u ozljedama distalnog humerusa mlađe djece, gdje je praktički nemoguće rentgenski razlikovati ozljedu tipa II od tipa IV kompletne ili

inkompletne frakture po Salter-Harris klasifikaciji (tip II i tip V po Peterson klasifikaciji)¹, slika 21.



Slika 21. Distalni humerus, prijelom lateralnog kondila. A) kompletni prijelom tip IV, B) inkompletni prijelom tip IV, C) prijelom tip II. (Pristupljeno: Peterson A H. Epiphyseal Growth Plate Fractures, poglavlje 5, str. 125.)

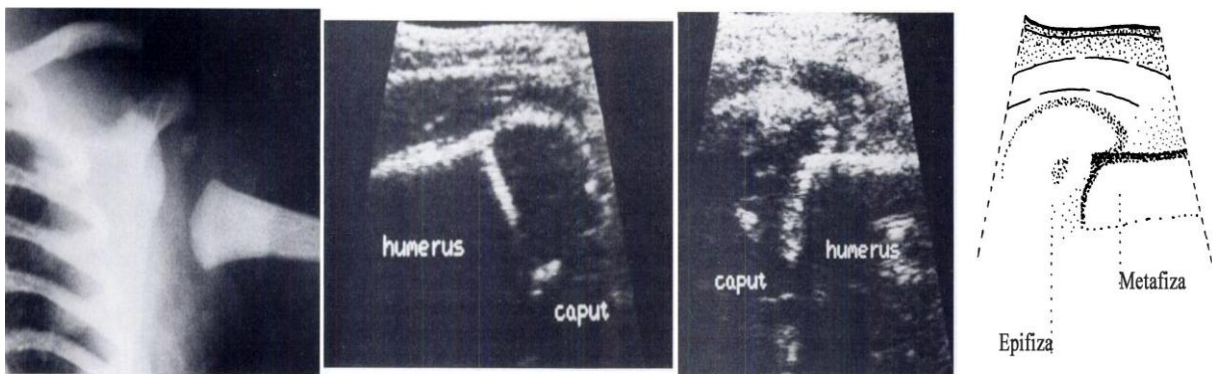
Magnetna rezonanca omogućuje prikaz okultnih prijeloma, te tako određuje točan tip ozljede. Može razlikovati ozljedu distalne fibule tipa I po Salter-Harris bez pomaka (tip III po Peterson klasifikaciji) od inverzijske ozljede stopala (uganuća skočnog zgloba). Prikazuje ozljede ligamenata i meniskusa, kao prateće ozljede kod fraktura epifize koljena. Različite regije hrskavice imaju različite karakteristike signala, vjerojatno zbog varijacija u celularnosti i sastava minerala, vode i makromolekula matriksa.

Napredovanjem tehnologije, omogućit će razlikovanje zona unutar epifizne ploče rasta, na rutinskim snimkama. Kada bi se germinativna i proliferativna zona epifizne ploče mogle vizualizirati u vrijeme prijeloma, inicijalna terapija i prognoza bi se značajno promjenile. Tehnologija i korisnost magnetne rezonance se mijenja i poboljšava tako brzo da je teško za liječnika poznavati trenutne mogućnosti. Što ukazuje na potrebnu užu suradnju sa radiolozima u ovom području. Trenutno je magnetna rezonanca korisnija u određivanju epifiznih abnormalnosti danima ili tjednima nakon ozljede, nego na danu ozljede¹.

3.6.5. Ultrazvuk

Ultrazvuk je jednostavna, dostupna, brza i jeftina slikovna dijagnostička metoda. Primjenjuje se kod novorođenčadi, dojenčadi i mlađe djece, zbog nemogućnosti prikaza neosificirane hrskavice rentgenom.

Ultrazvuk se provodi bez primjene anestezije, što je ponekad potrebno kod magnetne rezonance. Periost i promjene njegove površine su dobro vidljive ultrazvukom, za razliku od kosti koja se ne vidi. Rentgenom se ne može prikazati periost, ako se ispod ne nalazi kost. Ultrazvuk se pokazao vrlo korisnim u procjenjivanju fraktura koje uključuju velike količine hrskavice. Kod novorođenčadi uz separaciju epifize u laktu može detektirati inkompletnu tzv. stabilnu frakturu lateralnog kondila i avulziju medijalnog epikondila. Ultrazvuk ima prednost nad magnetnom rezonancom za evaluaciju i dijagnozu epifizne separacije (epifiziolize) u novorođenčadima, posebno proksimalnog (slika 22), distalnog humerusa i proksimalnog femura¹. Koristan je i u evaluaciji kod starije dojenčadi i djece, čije ozlijeđene epifize nisu još osificirane.



Slika 22. (s lijeva na desno) Rentgen ljevog ramena otkriva da je metafiza humerusa kaudalno pomaknuta u odnosu na skapulu i pogotovo u odnosu na jasno vidljivo epifizno središte okoštavanja. Ultrazvučni prikaz normalnog odnosa metafize i epifize humerusa. Ultrazvučni prikaz abnormalne pozicije lijeve proksimalne epifize, koja se proteže preko ruba metafize. Shematski prikaz ultrazvučnog nalaza, jasno prikazuje pomak epifize. Sugerira na ozljedu tip I. (Pristupljeno: Broker FH, Burbach T: Ultrasonic diagnosis of separation of the proximal humeral epiphysis in the newborn. J Bone Joint Surg 72A:187-191, 1990)

Kod evaluacije epifiznih ozljeda, uporabom ultrazvuka, primjenjuje se koncept usporedbe ozlijeđene i neozlijeđene strane. Ultrazvuk u odnosu na rentgen je limitiran, ovisi o znanju operatora, osificirana kost predstavlja barijeru u transmisiji ultrazvučnih valova i pregled traje duže. Sposobnost dinamičkog ocrtavanja hrskavice i okolnog mekog tkiva u detalje je jedina prednost ultrazvuka¹.

3.7. LIJEČENJE

Ublažiti bolesniku bolove, omogućiti što ranije razgibavanje radi sprječavanja nastanka kontraktura, slabljenja mišića, te obezbjediti normalno funkcioniranje uda kao i prije nesreće su suvremeni ciljevi liječenja prijeloma⁸. U liječenju epifiznih ozljeda zona rasta, uz navedeno, poseban cilj je održati normalan rast zahvaćene epifizne hrskavične ploče. Održati normalan rast je značajniji u mlađe djece nego u starijih adolescenata koji imaju još malo preostalog rasta¹. Ovi ciljevi mogu biti postignuti konzervativnim i operacijskim metodama liječenja. Stabilizacija ulomaka se može postići sljedećim metodama⁸:

- ❖ princip vlaka sprječava grubo pomicanje ulomaka, a ne sprječava mikrokretnje
- ❖ princip udlage (neutralizacijska imobilizacija)
- ❖ princip navođenja ulomka na ulomak, povećava stabilizaciju prijeloma
- ❖ princip kompresije među ulomcima uz primjenu različitih osteosintetskih sredstava

3.7.1. Konzervativno liječenje

Krajem 19. stoljeća temelje konzervativnog liječenja postavlja Böhler svojim načelima: repozicija, retencija i rehabilitacija. Poznavajući repozicijske tehnike i postupke postiže se stabilnost ulomaka⁸.

Opća anestezija smanjuje bolove i mišićnu napetost tijekom zahvata. Rijetko kad se primjenjuju lokalna anestezija i to infiltracijska u periost oko frakture, perineuralna i lokalna intravenska. Provjera prokvljenosti, motorike i osjeta je obvezan postupak prije i nakon zahvata. Većina epifiznih ozljeda su bez pomaka i daju dobar odgovor na konzervativno liječenje.

Nježna zatvorena repozicija ulomaka, longitudinalnom ekstenzijom ili vlakom, dati će uspješne rezultate za većinu prijeloma epifiznih hrskavičnih ploča. Epifizne frakture treba reponirati i imobilizirati odmah, što se više odugovlači to je kasnija repozicija teža. Što je dijete mlađe, to je brže mješanje kalusa sa zglobnom površinom i epifiznom hrskavicom¹.

Konzervativnim liječenjem, osnovni postupak retencije frakturnih ulomaka je imobilizacija sadrenim zavojem. Koji je u početku liječenja u obliku longete, te nakon povlačenja edema, postavlja se cirkularni sadreni zavoj. Bitno je neutralizirati kretanje u dva susjedna zgloba, tj. proksimalno i distalno od mjesta prijeloma. Nakon postavljanja sadrene longete, potrebno je napraviti kontrolnu snimku⁷. Gotovo je nemoguće postići idealnu anatomske repozicije ulomaka konzervativnim liječenjem. U daljoj fazi liječenja provode se kontrolne rentgenske snimke da bi se uočili sekundarni pomaci kosti.

Konzervativnim liječenjem opasnost od infekcije je vrlo mala ili je uopće nema, te nema poremećaja krvne cirkulacije u području prijeloma. Ograničeno kretanje u zglobovima zbog dugotrajne imobilizacije i nemogućnost postizanja točne anatomske dužine i osovine predstavlja nedostatke konzervativnog liječenja¹.

3.7.2. Operativno liječenje

Operirati samo one ozljede koje se operirati moraju, a ne operirati sve ozljede koje se operirati mogu jeste opće kiruško pravilo liječenja ozljeda. Cilj operativnog liječenja je što

brža uspostava funkcije ozljeđenog ekstremiteta i uspostaviti normalne anatomske odnose te omogućiti cijeljenje prijeloma⁸.

Kirurški postupak sastoji se od repozicije i unutarnje fiksacije fragmenata (osteosinteza). Prijelomi koji zahtjevaju operativno liječenje su obično intraartikularni prijelomi (tip III i IV po Salter-Harris klasifikaciji), posebno distalnog humerusa, glave radiusa, kapitalne epifize femura, frakture distalnog femura, te proksimalne i distalne tibie u djece starije od 4 godine. Prijelomi epifize i metafize najčešće se fiksiraju Kirschnerovim žicama. Ona se bez većih posljedica može perkutano postaviti kroz epifiznu hrskavičnu ploču. Dva do tri tjedna nakon fiksacije žice se lako izvade¹. Pločice i vijci se rijetko koriste u liječenju prijeloma kod djece. Jedna od metoda izbora danas je minimalno invazivna metoda elastične stabilne osteosinteze titanskim žicama. Nije potrebna dodatna imobilizacija zbog postignute dovoljne stabilnosti ulomaka⁸.

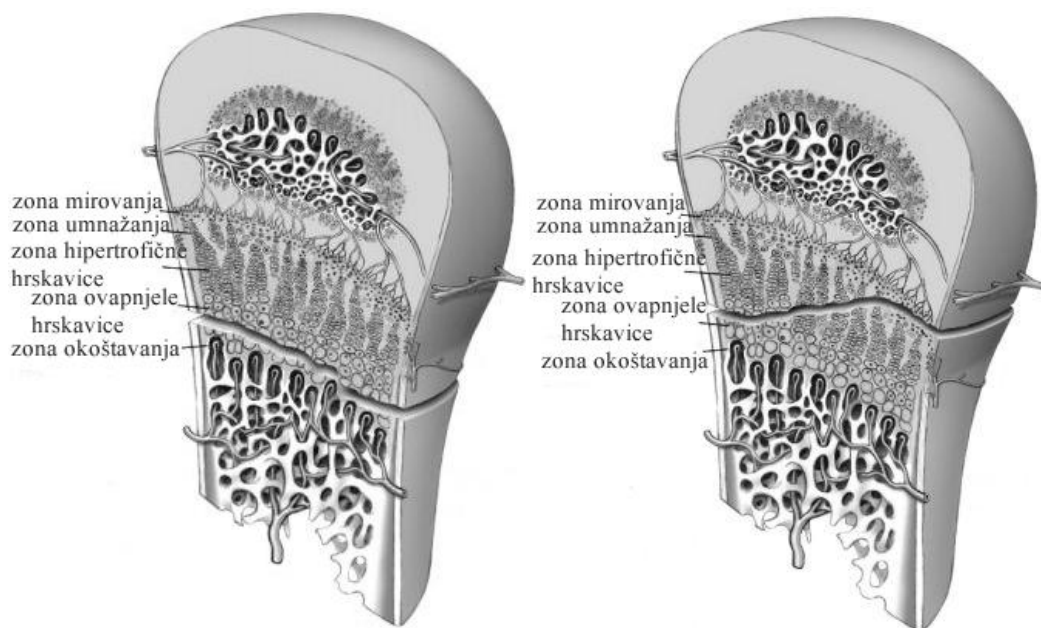
Izbor operativne metode liječenja kao inicijalne terapije epifizne frakture usko je povezana i ovisi o tipu frakture. Što je broj tipa frakture u klasifikaciji veći to je veća potreba za operativnim zahvatom. Tako ozljede tipa VI (po Peterson klasifikaciji) zahtjevaju uvijek operativni zahvat, jer se radi o otvorenoj ozljedi. U takvim slučajevima koristi se i metoda vanjske fiksacije kao izbor liječenja. Vanjski fiksator se postavlja najmanje jedan centimetar dalje od epifiznih hrskavičnih ploča.

Dobra anatomska repozicija i fiksacija fragmenata kao i kratkotrajna ekstenzija i imobilizacija jesu prednosti osteosinteze. Dok opasnost od infekcije, nastanka nekroze kože iznad mjesta prijeloma, oštećenja nutritivnih krvnih žila i poremećaj cirkulacije u području fragmenata, te posljedično i oštećenje potencijala rasta u epifiznim hrskavičnim pločama, predstavlja nedostatke osteosinteze¹.

3.7.3. Liječenje, prema Salter-Harris klasifikaciji

3.7.3.1. Tip I

Ovakav tip ozljede opisuje zahvaćenu epifiznu hrskavičnu ploču u cijelosti. Prijelomna pukotina obično prolazi kroz zonu ovapnjele hrskavice (slika 23), daleko od germinativne zone. Iako, prijelomnom pukotinom mogu biti zahvaćene i sve zone epifzne hrskavične ploče¹, slika 24.



Slika 23. Transverzalni prijelom između zone ovapnjele hrskavice i zone okoštavanja. (Pristupljeno: Peterson A H. Epiphyseal Growth Plate Fractures, poglavlje 30, str. 820.)

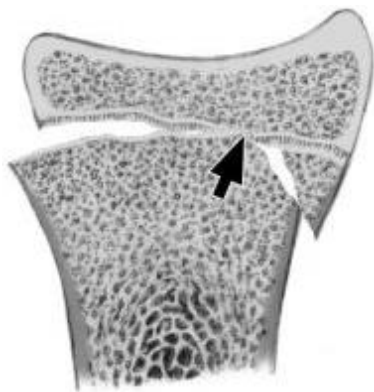
Slika 24. Prijelom zahvaća sve epifizne zone rasta. (Pristupljeno: Peterson A H. Epiphyseal Growth Plate Fractures, poglavlje 30, str. 820.)

Ovakve ozljede tretiraju se konzervativnom metodom liječenja. U mlade djece, bolje je prihvatiti nesavršenu repoziciju, nego izlagati dijete riziku unutarnje fiksacije, jer obiluju vremenom za prirodno remodeliranje kosti¹.

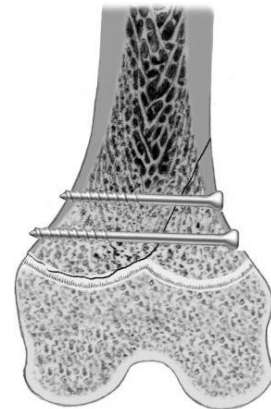
3.7.3.2. Tip II

Ovaj tip prijeloma se lako manualno reponira. Bol uzrokovan struganjem metafiznog fragmenta preko intaktne epifize (slika25) tijekom reponiranja može biti ublažen relaksacijom pacijenta i smanjenjem mišićne napetosti¹. To se najbolje postiže općom anestezijom. Metafizni fragment sprječava prereponiranje na drugu stranu. Ako je fragment malen ili

nestabilan, unutarnja bi fiksacija bila prikladna kao izbor liječenja. To se postiže najbolje primjenom žica ili vijaka od metafize do metafize, izbjegavajući epifiznu hrskavičnu ploču¹, slika 26. Ako je metafizni ulomak premalen, mogu se postaviti žice od epifize kroz epifiznu hrskavičnu ploču do metafize. Zastoj rasta će rjeđe nastupiti ako su žice glatke površine, ako su što je moguće više postavljene okomito na epifizne hrskavične ploče, u centru epifizne ploče izbjegavajući perihondrium i ne ostaju duže od tri tjedna¹.



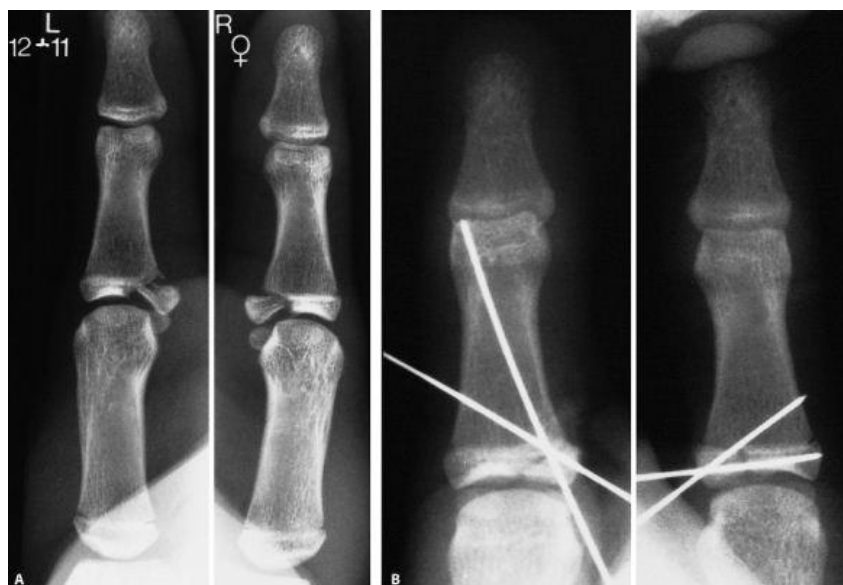
Slika 25. Prijelom tip II, radius. Struganje po intaktnoj epifznoj zoni rasta. (Pristupljeno: Peterson A H. Epiphyseal Growth Plate Fractures, poglavlje 30, str. 814.)



Slika 26. Prijelom tip II, distalni femur. Unutarnja fiksacija vijcima, izbjegavajući epifizne zone rasta. (Pristupljeno: Peterson A H. Epiphyseal Growth Plate Fractures, poglavlje 18, str. 614.)

3.7.3.3. Tip III

To je intraartikularni prijelom. Frakturna pukotina se širi od zglobne površine, cijele epifize i epifizne hrskavične ploče⁷. Liječenje ovog tipa ozljede epifizne zone rasta zahtjeva operativnu metodu. Operativnim zahvatom vizualiziraju se ulomci i omogućena je anatomska repozicija ulomaka. Unutarnja fiksacija sprječava pomak ulomaka, nastanak kalusa koji bi reducirao zglobnu površinu te kasnije potaknuo razvoj degenerativne artroze¹, slika 27.

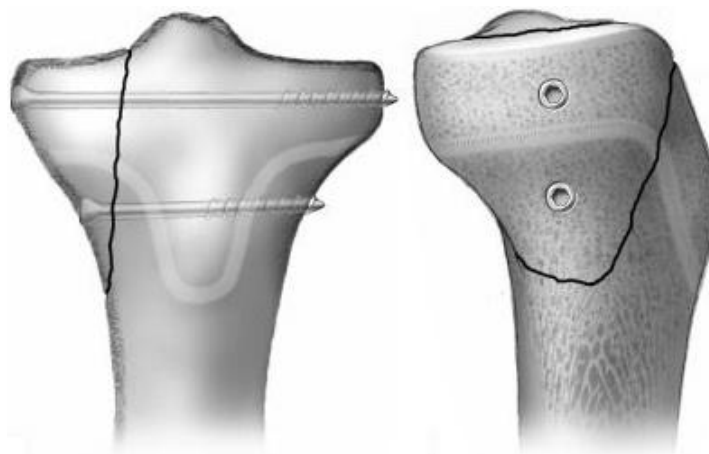


Slika 27. Bilateralni tip III prijelom proksimalne falange placa u djevojčice 12 godina i 11 mjeseci. A) prijelom tip III sa pomakom, B) unutarnja fiksacija Kirschnerovim žicama. (Pristupljeno: Peterson A H. Epiphyseal Growth Plate Fractures, poglavlje 3, str. 68.)

3.7.3.4. Tip IV

Radi se o opsežnijem intraartikularnom prijelomu u kojem se frakturna pukotina širi od zglobne površine kroz cijelu epifiznu i epifiznu hrskavičnu ploču i zahvata dio metafize kosti⁷. Anatomska repozicija je esencijalna za poravnanje epifizne hrskavične ploče i zglobne površine. To se postiže unutarnjom fiksacijom, epifiza-epifiza i/ili metafiza-metafiza smjerom¹, slika 28.

Ovakav tip prijeloma treba barem godinu dana nakon oporavka pratiti zbog visokog rizika zastoja u rastu¹.



Slika 28. Proksimalna tibia, prijelom tip IV. Unutarnja fiksacija vijcima iznad i ispod epifizne zone rasta. (Pristupljeno: Peterson A H. Epiphyseal Growth Plate Fractures, poglavlje 20, str. 678.)

3.7.3.5. Tip V

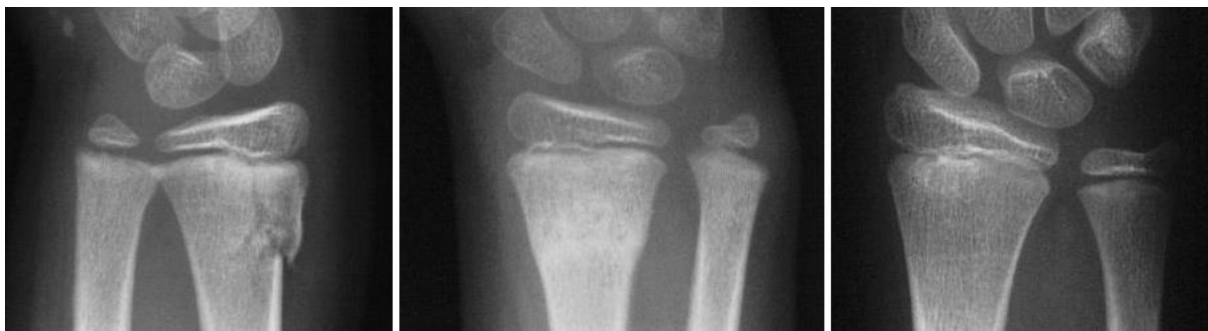Ovaj tip ozljede po Salter-Harris klasifikaciji je najrjeđa vrsta ozljede. Nastaje djelovanjem jake sile gnječenja na epifiznu hrskavičnu ploču. Liječenje se sastoji od imobilizacije tijekom tri tjedna. Prognoza ozljede je neizvjesna⁷.

3.7.4. Liječenje, prema Peterson klasifikaciji

Uz ozljede navedene Salter-Harris klasifikacijom, Peterson klasifikacija opisuje još dva tipa

3.7.4.1. Tip I

Prijelom tipa I po Peterson klasifikaciji ima najmanji potencijal ozljede epifizne zone rasta, stoga i najmanju potrebu za agresivnim liječenjem. Zatvorena repozicija obično postigne zadovoljavajući položaj i poravnanje prijelomnih ulomaka. Ovaj tip prijeloma cijeli brzo, te je imobilizacija dva do tri tjedna dovoljna. Ovakav prijelom zahtjeva dovoljno dugo praćenje da bi se utvrdio siguran nastavak normalnog rasta¹, slika 29.

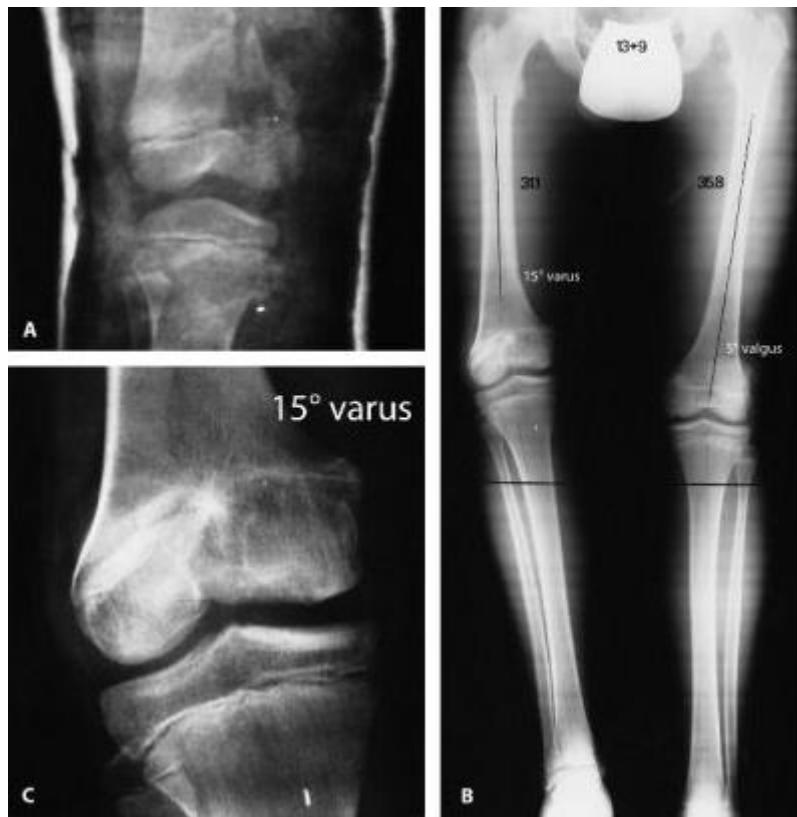

Slika 29. Distalni radius, (s lijeva na desno) longitudinalna prijelomna linija proteže se do epifizne zone rasta. Odnos epifize i metafize je bez pomaka. Pet tjedana nakon konzervativnog liječenja, transmetafizna skleroza. Godinu dana i šest mjeseci nakon prijeloma, održan normalan rast. (Pristupljeno: Peterson A H. Epiphyseal Growth Plate Fractures, poglavlje 3, str. 36.)

3.7.4.2. Tip VI

Indiciran je operativni zahvat, jer se radi o otvorenoj ozljedi. Potreban je inicijalni debridman, obrada rane, sekundarno zatvaranje rane i ponekad kožni graft. Sva djeca sa ovim tipom ozljede moraju biti praćena sve do zatvaranja epifiznih zona rasta. Većina, ako ne i svi

razviju poremećaj rasta ozljedom zahvaćene kosti, sa angularnom deformacijom i relativnim skraćanjem kosti¹, slika 30.



Slika 30. Prostrijelna rana distalnog femura. Ozljeđa epifizne zone rasta tip VI po Peterson klasifikaciji, u 6 godina starog dječaka. A) komedijalni prijelom distalnog femura sa nedostatkom dijela epifizne zone rasta. B) Sedam godina i dva mjeseca kasnije, desni femur je za 4,7cm kraći od lijevog. 15° genu varus. C) centro-medijalni nedostatak zone rasta. (Pristupljeno: Peterson A H. Epiphyseal Growth Plate Fractures, poglavlje 3, str. 79.)

3.7.5. Dodatne metode liječenja

Postoje nekoliko koncepata liječenja vrijednih razmatranja:

Epifizno hrskavično ljepilo – koncept lijepljenja svježeg prijeloma epifizne hrskavice pomoću fibrinskog ljepila.

Primjena nesteroidnih protuupalnih lijekova – uz navedene metode liječenja svojim antiprostaglandinskim učinkom, inhibiraju stvaranje kalusa nakon prijeloma epifizne hrskavične ploče. Omogućuju stanicama epifizne hrskavice dovoljan rast za oporavak od prijeloma¹.

Bioapsorbirajući implantati – koriste se za unutarnju fiksaciju prijelomnih ulomaka. Ima svojstvo razgradnje tijekom procesa ozdravljenja¹. Građeni su od polimera alfa-poliestera ili poli (alfa-hidroksi) kiselina. Tu spadaju: poliglikolna kiselina, polimer mlječne kiseline i polidioksanon. Kombinacija ovih materijala osigurava biomehanička svojstva sigurna za kliničku primjenu⁹.

Transplantacija epifizne hrskavične ploče – postiže se presađivanjem autografta ili alografta cijelog kraja kosti ili zamjenom oštećenog dijela u epifiznoj hrskavičnoj ploči sa uzgojenim hrskavičnim stanicama. Osnovni problem transplantacija je pitanje embriologije. Potpuno diferencirane stanice hrskavice kodirane su određenom stopom rasta. Presađivanje uzgojenim matičnim stanicama mezenhima može imati obećavajuću budućnost¹.

3.8. KOMPLIKACIJE

Komplikacija je nastali problem kao rezultat ozljede epifizne zone rasta. Njačešća komplikacija je preuranjeni zastoj rasta, koji može biti kompletan ili parcijalan. Ostale komplikacije su neuobičajene i rijetke, dijele se u¹:

- ❖ komplikacije koje nastaju odmah ili neposredno nakon frakture i uzrokuju poteškoće u dijagnozi ili liječenju, to su: Vaskularna okluzija, compartment sindrom, nemogućnost repozicije, živačana oštećenja, infekcija.
- ❖ Komplikacije koje se manifestiraju kasnije i rezultiraju negativnim ishodom, to su: Kompletan zastoj rasta, potpuno ne zarastanje, nepotpuno ne zarastanje, angularne deformacije, ishemijska nekroza, sinostoza, heterotopična osifikacija, refraktura, gubitak pokretljivosti zgloba, patološka fraktura

3.9. PROGNOZA

Prognoza ozljeda epifiznih zona rasta ovisi o vrsti ozljede, dobi pacijenta, tipu ozljede i liječenju. Bilo kakvo oštećenje ili gubitak germinativne i proliferativne zone rasta ima negativne posljedice na rast¹. Neobično je važno o kakvom tipu ozljede se radi. Ozljeda sa većim brojem iz klasifikacije ima lošiju prognozu. Dob pacijenta je vrlo značajan faktor. Što je pacijent mlađi, to je mogućnost preuranjenog zastoja rasta veća⁷. Vrijeme liječenja je vrlo značajno, što je prije započeto, to je prognoza bolja. Pravilan odabir liječenja ima pozitivan utjecaj na prognozu. Izbor osteosintetskih materijala, broj, veličina, oblik, pozicija i vrijeme zadržavanja tih materijala u kosti su važni prognostički faktori. Prognoza ozljeda epifiznih zona rasta zahtjeva opreznost. U trenutku prijeloma stupanj oštećenja germinativne i proliferativne zone epifizne hrskavične ploče se ne može uvjerljivo odrediti, iako je prijelom nastao kao posljedica relativno blage traume i rezultirao minimalnim pomakom ulomaka¹.

4. RASPRAVA

Aktivna epifizna hrskavična ploča rasta je osobina organizma u razvoju. Posjedovati znanje i potrebne vještine omogućava sigurnost u daljnjim postupcima, kad su u pitanju ozljede epifizne zone rasta. Radi se o vrlo osjetljivom području, koji zahtjeva oprez prilikom odabira načina liječenja.

Zahvaljujući postavljenim standardima kliničke prakse, dobroj dijagnostici i ispravno odabranom metodom liječenja, pacijentu se osigurava normalan i funkcionalan život. Svakodnevni napredak tehnologije donosi veće mogućnosti u dijagnostici, postavljanju prognoze i odabiru metode liječenja. To sve zahtjeva interdisciplinarni pristup, ne samo ovoj, nego i bilo kojoj drugoj tematici.

Klasifikacija ozljeda epifiznih zona rasta započinje u 19. stoljeću. Vodeća svjetska klasifikacija je Salter-Harris klasifikacija. Postoje brojne druge sveobuhvatne modifikacije, uglavnom se ponavljaju i podudaraju sadržajno sa Salter-Harris klasifikacijom. Postavlja se pitanje koju klasifikaciju odabrati i primjenjivati u praksi? Salter-Harris i Peterson klasifikacije se razlikuju u tome što, Salter-Harris ne opisuje Peterson tip I i tip VI prijelome, a Peterson ne opisuje tip V ozljedu Salter-Harris klasifikacije.

Poznavajući tipove ozljeda obje klasifikacije, daje cjeloviti pristup pacijentu sa ozljedom epifizne zone rasta. U konačnici, iskoristiti prihvaćene standarde kliničke prakse i obvezati se na nastavak obrazovanja je ključ optimalnih rezultata, što je i odgovor na postavljeno pitanje.

5. ZAKLJUČCI

- Otkrićem rentgen uređaja nastupa bolje razumjevanje ozljeda epifiznih zona rasta
- Poznavanje anatomije, embriologije i histologije kostiju je ključ razumjevanja ozljeda epifiznih zona rasta
- Kost nastaje na dva načina: intramembransko okoštavanje i enhondralno okoštavanje
- Kada koštano tkivo ispuni epifiznu, hrskavično tkivo ostaje na dva mjesta: zglobna hrskavica i epifizna hrskavična ploča
- Epifizna hrskavična ploča odgovorna je za rast kosti u dužinu
- U dugim kostima se na oba kraja nalaze epifizne hrskavične ploče, a manjim kostima, kao što su falange, samo na jednom kraju
- Jedna od najvažnijih obilježja djeteta je rast
- Epifizna hrskavična ploča ima pet zona
- Završetkom rasta epifizne hrskavične ploče nestaju, ostaje epifizna linija
- Salter-Harris klasifikacija je vodeća svjetska klasifikacija ozljeda epifiznih zona rasta
- Dijagnoza se postavlja, anamnezom, fizikalnim pregledom i primjenom slikovnih dijagnostičkih metoda
- Ublažiti bolove, održati normalan rast zahvaćenih epifiznih hrskavičnih ploča i obezbjediti normalno funkcioniranje uda kao i prije nesreće, jesu glavni ciljevi u liječenju
- Većinu prijeloma u djece i adolescenata možemo uspješno liječiti repozicijom i imobilizacijom
- Unutarnja fiksacija primjenjuje se samo u nekih tipova prijeloma, sa što manje metala
- Najbolji način postizanja optimalnih rezultata u liječenju ozljeda epifiznih zona rasta je iskoristiti prihvaćene standarde kliničke prakse i obvezati se na nastavak obrazovanja

6. SAŽETAK

Epifizne hrskavične ploče diskoidnog su oblika, mikroskopski se sastoje od pet zona i smještene su između metafiza i epifiza dugih kostiju. Odgovorni su za rast kosti u duljinu. U dugim kostima se na oba kraja nalaze epifizne hrskavične ploče, dok u manjim kostima, kao što su falange samo na jednom kraju. Kost se formira na dva načina: intramembranskim okoštavanjem i enhondralnim okoštavanjem. Enhondralnim okoštavanjem kost raste u duljinu. Prestankom rasta nestaju epifizne hrskavične ploče i na njihovom mjestu zaostaje epifizna linija.

Prijelomi epifiznih zona rasta su posebni oblici prijeloma i svojstveni su dječjoj i mlađoj adolescentnoj dobi. Postoje brojne klasifikacije prijeloma i ozljeda epifiznih zona rasta. Salter-Harris klasifikacija je glavna i opisuje pet tipova prijeloma. Tip I i tip V nisu klasični prijelomi, tip I je separacija epifize od metafize, a tip V je nagnječenje epifizne zone rasta.

Za postavljanje dijagnoze potrebni su anamnestički podatci, fizikalni pregled i rentgen snimka. Koriste se i druge slikovne metode, kao što su kompjuterizirana tomografija, magnetna rezonanca i ultrazvuk.

Prijelomi u djece i adolescenata se većinom mogu uspješno liječiti konzervativno. Operiraju se samo oni prijelomi koji se operirati moraju, i tad sa što manje metala. Prognoza ovisi o ozbiljnosti ozljede, dobi pacijenta, tipu ozljede i liječenju.

Ključne riječi: epifizna hrskavična ploča, zone rasta, ozljeda, prijelom, Salter-Harris klasifikacija, dijagnostika, liječenje, prognoza

7. SUMMARY

Epiphyseal cartilage plate are discoid shape, microscopically consists of five zones and are located between the metaphysis and epiphysis of long bones. They are responsible for bone growth in length. In the long bones on both ends are the epiphyseal cartilage plates, while in the smaller bones, such as phalanges only at one end. The bone is formed in two ways: intramembranous ossification and enchondral ossification. Because of enchondral ossification the bone is growing in length. By cessation of growth, the epiphyseal cartilage plates disappear and in their place lags the epiphyseal line.

Fractures of epiphyseal growth zones are special forms of fractures and are characteristic for childhood and young adolescent age. There are many classifications of fractures and injuries of epiphyseal growth zones. Salter-Harris classification is the main and describes five types of fractures. Type I and Type V are not classic fractures, type I is the separation of the epiphysis from the metaphysis and type V is a contusion of epiphyseal growth zones.

The diagnosis requires anamnestic data, physical examination and x-ray image. Other imaging methods are also used, such as computed tomography, magnetic resonance and ultrasound.

Fractures in children and adolescents are most effectively treated conservatively. Operated are only those fractures which must be operated, and then with less metal. The prognosis depends on the severity of the injury, the patient's age, type of injury and the treatment.

Key words: epiphyseal cartilage plate, zone growth, injuries, fractures, Salter-Harris classification, diagnosis, treatment, prognosis

8. LITERATURA

1. Peterson A H. Epiphyseal Growth Plate Fractures. Berlin, Heidelberg: Springer; 2007.
2. Bobinac D, Dujmović M. Osnove anatomije (drugo nadopunjeno izdanje). Rijeka: Glosa d.o.o.; 2007.
3. Junqueira L C, Carneiro J. Osnove histologije (prema 10. američkom izdanju). Zagreb: Školska knjiga d.d.; 2005.
4. Sadler T W, Langmanova Medicinska embriologija (deseto izdanje). Zagreb: Školska knjiga d.d.; 2008.
5. Salter-Harris Classification of Growth Plate Fractures. New York: November 15th, 2011.
6. Mardešić D, suradnici. Pedijatrija (sedmo dopunjeno izdanje). Zagreb: Školska knjiga d.d.; 2003.
7. Prpić I, suradnici. Kirurgija za medicinare (treće, nepromjenjeno izdanje). Zagreb: Školska knjiga d.d.; 2005.
8. Šoša T, Sutlić Ž, Stanec Z, Tonković I, suradnici. Kirurgija. Zagreb: Naklada Ljevak d.o.o.; 2007.
9. Clark A, Hilt J Z, Milbrandt A T, Puleo A D. Treating Proximal Tibial Growth Plate Injuries Using Poly(Lactic-co-Glycolic Acid) Scaffolds. BioResearch Open Access; 2015 Jan 1;4(1):65-74. doi: 10.1089/biores.2014.0034. eCollection 2015.

9. ŽIVOTOPIS

Amil Balić je rođen 20.05.1991. u Bihaću, Bosna i Hercegovina. Zbog ratnih dešavanja u Bosni i Hercegovini zajedno sa svojom obitelji protjerani su iz Bosanskog Petrovca, 1992. godine, odlaze u Njemačku, gdje upisuje osnovnu školu 1997. god. i završava prvi razred. 1998. godine se obitelj Balić vraća u Bosanski Petrovac. Amil nastavlja osnovnoškolsko obrazovanje u osnovnoj školi „Ahmet Hromadžić“, koje završava 2005. god. kao izvrstan učenik. Iste godine upisuje opću gimnaziju u mješovitoj srednjoj školi „Bosanski Petrovac“, koju završava 2009. godine kao izvrstan učenik. Upisuje Medicinski fakultet u Rijeci, akademske 2009./2010. godine kao redovni student integriranog preddiplomskog i diplomskog studija medicine. U slobodno vrijeme je završio tečaj web dizajna i bavio se izradom internet stranica. Bavi se raznim sportskim aktivnostima i svira gitaru. Govori njemački i engleski jezik.