

Aktinomikoza temporalne kosti, aktinomikotični meningitis i limfadenitis vrata - prikaz bolesnice

Knežević, Samira; Slavuljica, Irena; Cekinović Grbeša, Đurđica; Gorup, Lari; Škrobonja, Ivana; Poljak, Ivica; Rončević Filipović, Mari; Livajić, Marija; Pavić, Ivica; Trošelj Vukić, Biserka

Source / Izvornik: **Infektološki glasnik : znanstveno-stručni časopis za infektologiju, 2018, 38, 81 - 85**

Journal article, Published version

Rad u časopisu, Objavljena verzija rada (izdavačev PDF)

Permanent link / Trajna poveznica: <https://um.nsk.hr/um:nbn:hr:184:069204>

Rights / Prava: [Attribution 4.0 International](#)/[Imenovanje 4.0 međunarodna](#)

Download date / Datum preuzimanja: **2024-09-01**



Repository / Repozitorij:

[Repository of the University of Rijeka, Faculty of Medicine - FMRI Repository](#)



Aktinomikoza temporalne kosti, aktinomikotični meningitis i limfadenitis vrata - prikaz bolesnice

Temporal Bone Actinomycosis Accompanied by Actinomycotic Meningitis and Cervical Lymphadenitis – a Case Report

Samira Knežević¹
Irena Slavuljica^{1,2}
Đurđica Cekinović Grbeša^{1,2}
Lari Gorup¹
Ivana Škrobonja³
Ivica Poljak¹
Mari Rončević Filipović¹
Marija Livajić^{1,2}
Ivica Pavić^{1,2}
Biserka Trošelj Vukić^{1,2}

¹ Klinika za infektivne bolesti,
Klinički bolnički Centar Rijeka, Rijeka
² Sveučilište u Rijeci, Medicinski fakultet, Rijeka
³ Klinički zavod za kliničku mikrobiologiju,
Klinički bolnički Centar Rijeka, Rijeka

Prikaz bolesnika/Case report

Adresa za dopisivanje/Correspondence address:
Samira Knežević, dr.med.
Klinika za infektivne bolesti, Klinički bolnički
Centar Rijeka, Krešimirova 42, 51000 Rijeka
Adresa e-pošte: samira.knezevic.rijeka@gmail.com

Ključne riječi:

aktinomikoza
infadenitis vrata

Key words:

actinomycosis
cervical lymphadenitis

Prilježeno: 3.6.2018.

Received: 3.6.2018.

Prihvaćeno: 15.7.2018.

Accepted: 15.7.2018.

Sažetak

Aktinomikoza predstavlja rijetku kroničnu infekciju uzrokovanu anaerobnom, Gram pozitivnom bakterijom koja pripada rodu *Actinomyces*. U ovom smo radu prikazali slučaj aktinomikoze temporalne kosti i meningitisa uzrokovanog Aktinomycetama te limfadenitisa vrata kod imunokompetentne bolesnice s anamnezom kroničnog supurativnog otitisa nakon traumatske perforacije bubnjića starijeg datuma. Liječenje je uspješno provedeno kombiniranom kirurškom i dugotrajnom antimikrobnom terapijom. Ovim prikazom želimo skrenuti pozornost na meningitis kojeg uzrokuje *Actinomyces spp.* te kojeg je, iako je rijedak, potrebno uključiti u diferencijalnu dijagnozu kroničnog meningitisa, osobito kod pacijenata s kroničnom upalom srednjeg uha i paranazalnih sinusa. Jednako tako, želimo skrenuti pozornost i na ostale manifestacije ove rijetke bolesti.

Summary

Actinomycosis represents rare chronic infection caused by anaerobic, Gram positive bacteria belonging to *Actinomyces* genus. Here we present a case of temporal bone actinomycosis accompanied by meningitis and cervical lymphadenitis in immunocompetent patient with case history of chronic suppurative otitis media as a tympanic membrane perforation sequelae. The patient was successfully treated with both surgical and prolonged antimicrobial therapy. This case, although rare, implies consideration of *Actinomyces spp.* in differential diagnosis of chronic meningitis, especially in patients with case history of chronic otitis media or chronic sinusitis.

Uvod

Aktinomikoza predstavlja rijetku kroničnu infekciju uzrokovanu anaerobnom, Gram pozitivnom bakterijom koja pripada rodu *Actinomyces*. Infekcija je često polimikrobijalna te se, uz aktinomycete iz granulomatoznih lezija, izoliraju i drugi mikroorganizmi (1). Najčešći klinički

oblici bolesti su cervikofacijalna, torakalna, abdominalno-zdijeljena te, iako rijetko, cerebralna, generalizirana i aktinomikotična infekcija zglobnih proteza (2). Postavljanje dijagnoze otežavaju indolentan tijek bolesti, nespecifični simptomi i otežana izolacija uzročnika (1). Liječenje akti-

nomikoze najčešće zahtijeva kombinaciju kirurškog liječenja i dugotrajne antimikrobne terapije s penicilinom kao odabranim lijekom. Prikazujemo slučaj pacijentice s anamnezom kroničnog supurativnog otitisa koja je liječena u Klinici za infektivne bolesti Kliničkog bolničkog centra u Rijeci zbog rijetkog oblika aktinomikoze. Ovim prikazom želimo podsjetiti kliničare na aktinomikozu kao uzročnika kroničnih, često „bakteriološki negativnih” infekcija kako bi ciljanom dijagnostikom i liječenjem spriječili fatalne komplikacije ove rijetke bolesti.

Prikaz bolesnika

Bolesnica u dobi od 52 godine primljena je putem hitne službe u Kliniku za infektivne bolesti KBC Rijeka zbog vrućice, glavobolje, povraćanja i vrtoglavice u trajanju od dva tjedna. Pacijentica se žalila na oslabljen sluh i pogoršanje sekrecije iz lijevog uha. U anamnezi prethodnih bolesti ističe se da je bolesnica liječena zbog kroničnog supurativnog otitisa lijevog uha nakon traumatske perforacije bubnjića unatrag trideset godina te je pod kontrolom psihijatra zbog depresije. Drugih komorbiditeta nije imala. U kliničkom statusu kod prijema bolesnica je bila febrilna, pri svijesti, no vremenski dezorijentirana uz pozitivne meningealne znakove, ptozu lijevog kapka i diskretan divergentni strabizam. Lijevi zvukovod bio je ispunjen mukopurulentnim sekretom. U laboratorijskim nalazima krvi nađena je leukocitoza s neutrofilijom, uz blago povišene vrijednosti CRP-a te uredne ostale rutinske biokemijske nalaze. Po urednom nalazu kompjuterizirane tomografije (MSCT) mozga učinjena je lumbalna punkcija. Likvor je bio bistar, povišenog tlaka uz dominantno mononuklearnu pleocitozu s proteinorahijom i hipoglikorahijom (Tablica 1). Likvor je bio bakteriološki negativan, a kultura likvora sterilna. U Ziehl Neelsen preparatu likvora acidorezistentni bacili nisu nađeni, a naknadno prispjela kultura na *Mycobacterium tuberculosis* bila je negativna. Hemokulture su, također, ostale sterilne.

Tablica 1: Alterirani hematološki i biokemijski nalazi krvi i likvora kod prijema

Table 1: Altered Laboratory Findings of Blood and Liquor at Admission

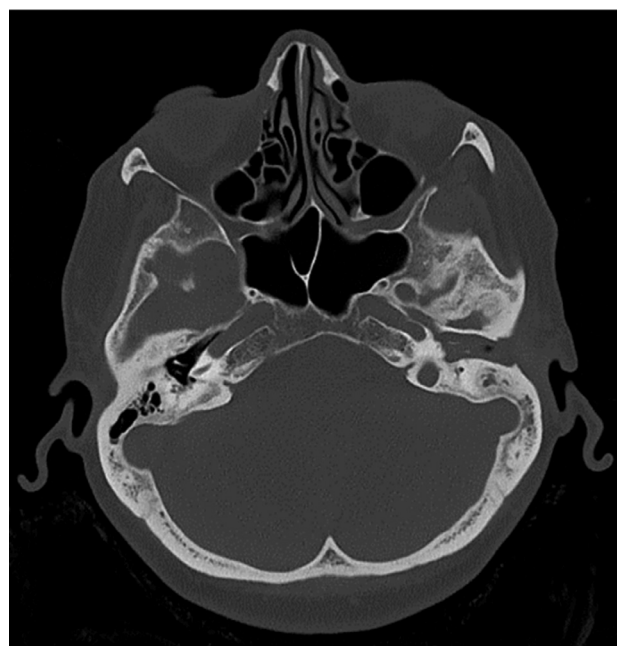
	Vrijednosti kod prijema	Referentne vrijednosti
	KRV	
Leukociti	13x10 ⁹ /L	3.4-9.7
Neutrofilni granulociti	12.1x10 ⁹ /L (90%)	2.06-6.49 (44-72%)
CRP	18 mg/L	<5
Glukoza	6.3 mmol/L	4.4-6.4
	LIKVOR	
Leukociti	587x10 ⁶ /L	<5
Limfociti	61%	70-100

Neutrofilni	23%	0
Monociti	16%	0-30
Proteini	2,8 g/L	0.17-0.37
Glukoza	1,03 mmol/L	2.49-4.44
Omjer GUL/GUK	1.3/6,03 mmol/L	50%
Laktat	7,4 mmol/L	1.1-2.2
Kloridi	117 mmol/L	111-126

Zbog kliničke sumnje na mastoiditis i simpatički meningitis, po prijemu je započeto liječenje meropenemom u dozi za liječenje infekcija središnjeg živčanog sustava. Drugog dana, po prijemu je učinjena kompjuterizirana tomografija (MSCT) temporalne kosti koja je prikazala kolesteatom srednjeg uha lijevo uz dehiscijenciju krova piramide i komunikaciju prema srednjoj lubanjskoj jami te prisutan patološki supstrat u Eustahijevoj tubi (Slika 1). Istog dana bolesnica je podvrgnuta radikalnoj trepanaciji piramide temporalne kosti, a iz intraoperativnog uzorka izolirani su *Actinomyces spp.* i *Pseudomonas aeruginosa*. Ciljana antimikrobna terapija nastavljena je penicilinom G u dozi 6x4 milijuna jedinica šest tjedana u kombinaciji s meropenemom i ciprofloksacinom po dva tjedna.

Slika 1. MSCT temporalne kosti sugerira kolesteatom srednjeg uha lijevo uz dehiscijenciju krova piramide s komunikacijom prema srednjoj lubanjskoj jami uz prisutnost patološkog supstrata u Eustahijevoj tubi.

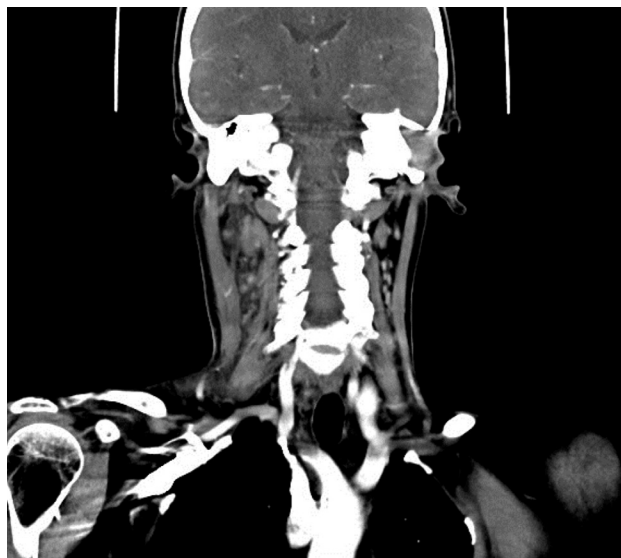Figure 1: MSCT of the temporal bone suggests a cholesteatoma of the left middle ear alongside the destruction of the roof of the pyramid with communications toward the middle cranial Fossa and the present pathological substrate in the Eustachian tube.



Nakon inicijalnog kliničkog poboljšanja stanja (pad tjelesne temperature, normalizacija upalnih parametara), u trećem tjednu liječenja pacijentica je ponovno postala febrilna, uz porast vrijednosti leukocita i CRP-a u laboratorijskim nalazima i pojavu bolnog otoka vrata submandibularno desno. Kliničkim i ultrazvučnim pregledom vrata postavljena je sumnja na sijaloadenitis i limfadenitis vrata. Zbog progresije edema učinjena je kompjuterizirana tomografija (MSCT) vrata kojom je prikazan konglomerat nekrotičnih i uvećanih limfnih čvorova submandibularno i parajugularno desno, uz zamućenje okolnog masnog tkiva te masnog tkiva karotidnog prostora uslijed upalnih promjena (Slika 2). Učinjenim serološkim analizama etiologija limfadenitisa nije razjašnjana (Tablica 2). Bolesnica je podvrgnuta kirurškoj resekciji konglomerata limfnih čvorova, dok je patohistološka analiza intraoperativnog uzorka pokazala nekrotičnu upalu limfnog čvora. Nažalost, nisu učinjene ni bakteriološka ni molekularna analiza ekstrahiranog tkiva. Po učinjenom kirurškom zahvatu pacijentica je postala afebrilna, uz postupnu potpunu regresiju simptoma bolesti, normalizaciju parametara upale u laboratorijskim nalazima te uredan likvorski nalaz pred otpust. Nakon šest tjedana parenteralne antimikrobne terapije penicilinom G liječenje je nastavljeno peroralno, penicilinom V do ukupno godinu dana.

Slika 2. MSCT vrata prikazuje konglomerat nekrotičnih i uvećanih limfnih čvorova submandibularno te uz jugularni lanac desno, kao i zamućenje okolnog masnog tkiva i masnog tkiva karotidnog prostora zbog upalnih promjena. Voluminoznija desna podušna žlijezda bez prikaza apscesa.

Figure 2: MSCT of the neck shows a conglomerate of necrotic and enlarged submandibular lymph nodes and lymph nodes, along the jugular chain on the right as well as infiltrations caused by inflammation on the surrounding fatty tissue and the fatty tissue of the carotid region. The right parotid gland is enlarged without abscess presence.



Tablica 2: Dijagnostika moguće etiologije limfadenitisa kod pacijentice

Table 2: Diagnostic Tests and Procedures for Possible Causes of Lymphadenitis in the Patient

Serološke analize	
HIV Ag/At	Negativna
HBsAg	Negativna
a-HCV At	Negativna
Toxoplasma gondii IgG	Negativna
CMV IgM	Negativna
CMV IgG	Pozitivna
EBV IgM	Negativna
EBV IgG	Pozitivna
Biokemijske analize	
ACE	U referentnom intervalu
UZV vrata	U području desne strane vrata povećana inhomogena desna submandibularna žlijezda s povećanim reaktivnim limfnim čvorovima 1.30x0.78 i 1.48x0.93 cm, u lateralnom dijelu cistična kolikvacija veličine 1.99x1.16 cm
UZV abdomena	Uredan nalaz
MSCT vrata	slika 2
Patohistološke analize	
HE bojenje bioptata submandibularno desno	Nekrotičan limfni čvor s manjim žarištima očuvanog limfatičnog tkiva koje je građeno od pretežno srednje velikih limfocita te rijetkih porazbacanih blasta, centroblastnog ili imunoblastnog oblika s dosta apoptoza I pojedinim mitozama. U limfatičnim žarištima se imunohistokemijski dio stanica boji sa CD 20 (limfociti B9), a dio sa CD3/CF5 (limfociti T). Bcl-6 boji rijetke stanice unutar ostatka folikula. U ovom materijalu nalaz odgovara uputoj dijagnozi: Nekrotičan limfni čvor.

Rasprava

Prikazali smo rijedak oblik cerebralne aktinomikoze kod pacijentice s kroničnim supurativnim otitisom nakon traumatske perforacije bubnjića starijeg datuma. Dijagnoza bolesti potvrđena je bakteriološkom kulturom intraoperativno uzetog bioptata nekrotične mase piramide temporalne kosti. Radilo se o miješanoj infekciji te je, uz *Actinomyces spp.*, izoliran i *Pseudomonas aeruginosa*. Uz kirurški zahvat provedeno je etiološko antimikrobno liječenje prema izoliranim uzročnicima. Liječenje aktinomikoze kod naše pacijentice proveli smo penicilinom tijekom 12 mjeseci, od čega prvih šest tjedana parenteralno.

Aktinomikoza je rijetka, kronična, granulomatозна bolest indolentnog tijeka uzrokovana anaerobnim, Gram pozitivnim bakterijama iz roda *Actinomyces* (2). Aktinomicete prirodno nastanjuju sluznicu orofarngusa, gastrointestinalnog i genitourinarnog sustava. Nakon oštećenja traumom, stranim tijelom ili kirurškim zahvatom mukozne barijere postaju patogene te prodorom u dublja tkiva dolazi do izravnog ili hematogenog širenja infekcije (1). Bolest se teško dijagnosticira zbog nespecifičnih simptoma, indolentnog tijeka i otežane izolacije uzročnika te je prozvana „najčešće pogrešno dijagnosticiranom bolesti”, a navodi se i kako „nijedna bolest nije tako često propuštena od strane iskusnih kliničara” (3, 4). Većina infekcija je polimikrobijalna, pri čemu se uz aktinomicete izoliraju i druge bakterije. Ovisno o lokalizaciji infekcije diferencijalno dijagnostički u obzir dolaze brojni infektivni i neinfektivni uzroci bolesti. (Tablica 3, prilagođeno prema(2)). Dijagnoza aktinomikoze postavlja se izolacijom uzročnika iz biopata tkiva, gnoja, bronhalnog ispirka, tjelesnih tekućina, intrauterinog uložka, sumpornih granula (sastoje se od centralne mase zamršenih bakterijskih filamenata, stanica gnoja i tkivnog detritusa). Ne preporuča se uzimanje uzoraka pomoću briseva. (5, 6). Iako je kultura tkiva dugo vremena bila najčešća metoda izolacije Aktinomiceta, ova je metoda često neuspješna (u čak 50-70% slučajeva) te se danas uvode i molekularne metode obrade uzoraka (1, 2, 4). Prethodna antimikrobna terapija znatno utječe na uspješnost izolacije aktinomiceta, a smatra se kako čak i jedna doza odgovarajućeg antibiotika može utjecati na izolaciju (1).

Tablica 3: Diferencijalna dijagnostika aktinomikoze, ovisno o lokalizaciji

Table 3: Localization-Dependant Differential Diagnoses of Actinomycosis

Tip aktinomikoze	Diferencijalna dijagnoza
Torakalna	Bakterijska pneumonija i apsces Tuberkuloza Limfom, karcinom, plućni infarkt Histoplazmoza, kriptokokoza
Cervikofacijalna	Pirogeni apsces Cista, neoplazma Tuberkuloza, nokardioza
Cerebralna	Drugi bakterijski ili gljivični meningitis ili apsces Tuberkuloza, nokardioza Neoplazme Koloidna ili dermoidna cista Kolesteatom, aneurizma bazilarne arterije
Abdominalno-zdjelična	Intestinalna tuberkuloza, nokardioza Tuboovarijalni ili zdjelični apsces Karcinom, limfom Kronični apendicitis Upalna bolest crijeva, divertikulitis Upalna bolest zdjelice

Aktinomikoza temporalne kosti izuzetno je rijetka, a pregledom literature razvidno je kako je do danas opisano manje od 30 slučajeva. Klinički se najčešće prezentira kao kronični supurativni otitis refrakteran na antimikrobno liječenje, često s negativnim bakteriološkim izolatima (4). Bolest se nerijetko primarno dijagnosticira kao kolesteatom, tuberkuloza ili maligni tumor (7). Aktinomikoza središnjeg živčanog sustava je, također, rijetka manifestacija aktinomikoze. Infekcija nastaje izravnim širenjem iz susjednih žarišta (uha, paranazalnih sinusa) ili hematogeno iz udaljenih žarišta (zubni apsces, pluća, cervikofacijalna regija). Najčešća manifestacija aktinomikoze središnjeg živčanog sustava je apsces mozga, potom manje česta nodularna lezija – aktinomicetom, subduralni empijem, epiduralni apsces te, najrjeđe, meningitis. Aktinomikotični meningitis oponaša druge kronične meningitise. U likvoru se nađe dominantno mononuklearna pleocitoza uz proteinorahiju, dok je razina glukoze snižena ili normalna uz negativnu kulturu likvora (3, 8). Kako negativna kultura likvora može dovesti do pogrešne dijagnoze, neodgovarajućeg liječenja i fatalnih posljedica ovaj slučaj, također, ukazuje na potrebu kultivacije likvora na anaerobne bakterije kod visokorizičnih pacijenata s meningitisom (loša oralna higijena, nekrotizirajuće crijevne lezije i druga stanja, kod kojih se očekuju anaerobni uzročnici) (9).

Limfadenitis vrata koji se kod naše pacijentice pojavio u tijeku liječenja aktinomikoze etiološki nismo razjasnili, no mišljenja smo kako se i u tom slučaju radilo o aktinomikozi koju nismo potvrdili zbog prethodne antimikrobne terapije. U literaturi je do sada opisano svega nekoliko slučajeva limfadenitisa uzrokovanog aktinomicetama, čija je etiologija dokazana histološki ili mikrobiološki. Prema anatomskoj lokalizaciji i kliničkoj prezentaciji (klinički sijaloadenitis i limfadenitis koji su refrakterni na antimikrobnu terapiju), i naš slučaj odgovara slučajevima prikazanim u literaturi (10, 11).

Liječenje aktinomikoze temelji se na dugotrajnoj antimikrobnoj terapiji. Lijek izbora je penicilin G prvih šest tjedana, potom amoksicilin ili penicilin V tijekom 6 do 12 mjeseci. Kod pacijenata alergičnih na penicilin, tetraciklini, eritromicin i klindamicin pokazali su se kao prihvatljiva alternativa. Kod pacijenata s opsežnim nekrotičnim lezijama, apscesnim formacijama, rekurentnom bolešću ili sumnjom na neoplazmu, indiciran je i kirurški zahvat (12).

Zaključak

Aktinomikotični meningitis, aktinomikoza temporalne kosti i aktinomikotični limfadenitis vrata izrazito su rijetke, potencijalno letalne manifestacije aktinomikoze. Sporo napredujuća bolest oponaša tuberkulozu i druge granulomatозne upale, gljivične infekcije te neoplazme. Dijagnoza se postavlja anaerobnom kultivacijom različitih uzoraka uz negativne kulture do 70% slučajeva, kada i jedna doza antibiotika može utjecati na izolaciju. Anti-

mikrobno liječenje provodi se mjesecima, a lijek izbora je penicilin. U prikazanom slučaju, izolacija *Actinomyces spp.* iz intraoperativnog bioptata temporalne kosti rasvijetlila je etiologiju meningitisa, a isključenjem drugih uzroka, najizvjesnije je kako je i limfadenitis vrata bio posljedica aktivne aktinomikoze. Kombinirana kirurška i etiološka antimikrobna terapija koju smo proveli pokazala se uspješnom i ista je spriječila fatalne komplikacije ove rijetke bolesti.

Literatura:

1. Könönen E, Wade WG. Actinomyces and related organisms in human infections. *Clin Microbiol Rev.* 2015;28(2):419-42.
2. Wong VK, Turmezei TD, Weston VC. Actinomycosis. *BMJ.* 2011; 343:d6099.
3. Bennett JE, Dolin R, Blaser MJ. Mandell, Douglas and Bennett's Principles and practice of infectious diseases. John E. Bennett RD, Martin J. Blaser., editor. United States: Philadelphia, PA: Elsevier/Saunders; 2015. 3577, 1120 p.
4. Oukessou Y, Ait Elkerdoudi M, Abada RL, Mahtar M. Complicated actinomycosis of the temporal bone: A historical case report. *Eur Ann Otorhinolaryngol Head Neck Dis.* 2015;132(4):227-9.
5. Katanić N, Pavlović M, Bojović K, Dulović O, Gvozdenović E, Simonović J. Therapeutic approach to actinomycosis--experience gained at the department of infectious and tropical diseases. *Med pregl.* 2011;64(3-4):207-10.
6. Sardelić S. Actinomyces. U: Uzunović-Kamberović S, editor. Medicinska mikrobiologija. 1. Fojnica, BiH: Štamparija Fojnica; 2009. p. 473-6.
7. Miller S, Walls T, Atkinson N, Zaleta S. A case of otitis media complicated by intracranial infection with *Actinomyces turicensis*. *JMM Case Rep.* 2014; 1(4):e004408.
8. Kocsis B, Tiszlavicz Z, Jakab G i sur. Case report of *Actinomyces turicensis* meningitis as a complication of purulent mastoiditis. *BMC Infect Dis.* 2018;18(1):686.
9. Hagiya H, Otsuka F. *Actinomyces meyeri* meningitis: the need for anaerobic cerebrospinal fluid cultures. *Intern Med.* 2014;53(1):67-71.
10. Amrikachi M, Krishnan B, Finch CJ, Shahab I. Actinomyces and actinobacillus actinomycetemcomitans-Actinomyces-associated lymphadenopathy mimicking lymphoma. *Arch Pathol Lab Med.* 2000;124(10):1502-5.
11. Arik D. Actinomyces lymphadenitis: case report. *Turk Patoloji Derg.* 2013;29(1):80-2.
12. Boyanova L, Kolarov R, Mateva L, Markovska R, Mitov I. Actinomycosis: a frequently forgotten disease. *Future Microbiol.* 2015; 10(4):613-28.