

Smjernice za nepoznati primarni karcinom glave i vrata

Lukinović, Juraj; Bilić, Mario; Marijić, Blažen

Source / Izvornik: **Medica Jadertina, 2020, 50, 207 - 211**

Journal article, Published version

Rad u časopisu, Objavljena verzija rada (izdavačev PDF)

Permanent link / Trajna poveznica: <https://um.nsk.hr/um:nbn:hr:184:511893>

Rights / Prava: [Attribution-NonCommercial-NoDerivatives 4.0 International/Imenovanje-Nekomercijalno-Bez prerada 4.0 međunarodna](#)

Download date / Datum preuzimanja: **2024-08-26**



Repository / Repozitorij:

[Repository of the University of Rijeka, Faculty of Medicine - FMRI Repository](#)



Smjernice za nepoznati primarni karcinom glave i vrata

Occult primary head and neck carcinoma guidelines

Juraj Lukinović, Mario Bilić, Blažen Marijić*

Sažetak

Kod 3-5% metastatskih karcinoma glave i vrata se ne otkrije primarni tumor, ni nakon široke dijagnostičke obrade. Taj udio je sve manji upotrebom modernijih dijagnostičkih metoda kao što su MSCT i PET-CT, te *narrow band imaging* kod fibroskopije. Usporedno s ovim mijenjaju se i postupnici u dijagnostici i liječenju. Sve više autora preporučuje obostranu tonzilektomiju, a prije raširene slijepe biopsije sve se više napuštaju.

Ključne riječi: nepoznati primarni karcinom, karcinom glave i vrata, karcinom

Summary

In 3-5% metastatic head and neck cancers, the primary tumor is not detected even after extensive diagnostic treatment. This proportion is decreasing by the use of more modern diagnostic methods, such as MSCT and PET-CT, and narrow band imaging in fiberscopy. In parallel with this, the guidelines in diagnostics and treatment are also changing. More and more authors recommend bilateral tonsillectomy and earlier widespread blind biopsies are now increasingly abandoned.

Key words: occult primary carcinoma, head and neck carcinoma, cancer

Med Jad 2020;50(3):207-211

Uvod

Karcinom nepoznatog primarnog sjajela glave i vrata definira se kao onaj koji ima utvrđenu metastazu na vratu, a primarno sjajelo nije pronađeno ni nakon široke kliničke i radiološke obrade. Prezentiraju se obično kao metastatski promijenjeni limfni čvorovi u regiji II ili III vrata jednostrano, a u samo oko 10% slučajeva obostrano.¹ Uz nove dijagnostičke metode i protokole računa se da u konačnici čine oko 3-5% zloćudnih tumora glave i vrata.² Poboljšanje dijagnostike pogotovo se odnosi na bolje radiološke metode kao što su multi-slice CT (MSCT) i PET-CT.

Metastaze u limfne čvorove regije IV i V, pogotovo ako se citološki radi o adenokarcinomima, sugeriraju da bi se primarni tumor mogao nalaziti u plućima ili gastrointestinalnom sustavu, te oni imaju drugačiji biološki i prognostički tijek,^{3,4} a zahtijevaju još širu dijagnostičku obradu.

TNM klasifikacija

1. PRIMARNI TUMOR: prema definiciji nema saznanja o primarnom tumoru, pa se radi o T0, odnosno Tx
2. REGIONALNE METASTAZE U LIMFNE ČVOROVE (N)
 - **N1:** metastaza u jedan ipsilateralni čvor, ≤ 3 cm, bez ekstrakapsularnog širenja (ENE(-))
 - **N2**
 - **N2a:** jedan ipsilateralni čvor, >3 cm i ≤ 6 cm, ENE(-)
 - **N2b:** više ipsilateralnih čvorova, svi ≤ 6 cm, ENE(-)
 - **N2c:** obostrani ili kontralateralni čvorovi, svi ≤ 6 cm, ENE(-)

* **Klinički bolnički centar Zagreb**, Klinika za bolesti uha, nosa i grla i kirurgiju glave i vrata (Juraj Lukinović, dr. med., prof. dr. sc. Mario Bilić, dr. med.); **Klinički bolnički centar Rijeka**, Klinika za otorinolaringologiju i kirurgiju glave i vrata (Blažen Marijić, dr. med.)

Adresa za dopisivanje / *Correspondence address:* Prof. dr. sc. Mario Bilić, Klinika za bolesti uha, nosa i grla i kirurgiju glave i vrata, KBC Zagreb, Kišpatićeva 12, 10000 Zagreb, email: mbilic100@gmail.com

Primljeno/Received 2020-07-06; Ispravljeno/Revised 2020-07-20; Prihvaćeno/Accepted 2020-07-27

- **N3**
 - **N3a:** metastaza u čvor, >6 cm, ENE(-)
 - **N3b:** metastaza u čvor s evidentnim ekstra-kapsularnim širenjem ENE(+) (ENE_c)

3. UDALJENE METASTAZE

- **M0:** bez udaljenih metastaza
- **M1:** udaljene metastaze

Postupnik

1. Anamneza i klinički ORL pregled

Kod pojave suspektnog zloćudnog čvora na vratu, dobro uzeta anamneza je od ključne važnosti. U prvom redu ona nam govori radi li se o dobroćudnom ili zloćudnom čvoru. Pojava čvora kod starijih osoba, pogotovo ukoliko su oni bezbolni, progresivno rastu ili bolesnik ima navike koje etiološki dovode do povećane incidencije karcinoma glave i vrata (pušenje, alkohol i dr.), ukazuje na moguću malignitet.

Pojava određenih simptoma također može ukazivati na primarno sijelo (Tablica 1.).

Osim simptomatologije i regija u kojoj se nalazi suspektni metastatski promijenjeni limfni čvor može govoriti o eventualnom primarnom sijelu (Tablica 2.).

Klinički ORL pregled mora biti sveobuhvatan: inspekcija, palpacija, rinoskopija, otoskopija, inspekcija usne šupljine i, svakako, fiberskopski pregled.

Ukoliko je moguće treba primijeniti i tzv. narrow band imaging prilikom fiberendoskopije: svjetlo određenih valnih duljina uključuje se pritiskom na NBI tipku endoskopa (415 nm plavo i 540 nm zeleno). Pri tome krvne žile imaju posebnu tamniju smeđu boju zbog apsorpcije upravo tih valnih duljina u hemoglobinu. Tumorska patološka vaskularizacija ima i drugačiji specifični crtež.⁵

Dobra anamneza, a pogotovo dobar klinički pregled učinjen od strane iskusnog ORL specijalista, može dovesti do otkrivanja primarnoga tumora u više od 50% bolesnika.⁶

2. Ultrazvuk i citološka punkcija

Pri sumnji na maligno promijenjeni limfni čvor, ultrazvuk i citološka punkcija od nesumnjive su važnosti kao brze, jeftine metode, koje se mogu ponavljati, te se ne primjenjuje ionizirajuće zračenje. Prema svim protokolima, slijede odmah nakon anamneze i fizikalnog pregleda, te se citopunkcijom najčešće i postavi dijagnoza metastaze karcinoma u limfni čvor. Ukoliko to nije moguće sa sigurnošću

Tablica 1. Moguće sijelo primarnoga tumora prema simptomima

Table 1 Possible primary carcinoma site by symptoms

| Simptom <i>Symptom</i> | Moguće sijelo <i>Possible site</i> |
|---|--|
| Otalgija <i>Otalgia</i> | Ždrijelo, grkljan, uho <i>Pharynx, larynx, ear</i> |
| Disfagija, odinofagija <i>Disphagia, odynophagia</i> | Ždrijelo, jednjak, usna šupljina <i>Pharynx, esophagus, oral cavity</i> |
| Promuklost <i>Hoarseness</i> | Grkljan <i>Larynx</i> |
| Trizmus, dizartrija <i>Trismus, dysarthria</i> | Usna šupljina, orofarinks <i>Oral cavity, oropharynx</i> |
| Nosna opstrukcija <i>Nose obstruction</i> | Sinonazalni tumor <i>Sinonasal tumor</i> |

Tablica 2. Moguće sijelo primarnoga karcinoma prema zahvaćenim limfnim čvorovima

Table 2 Possible primary carcinoma site by metastatic lymph node location

| | |
|---|---|
| Okcipitalni, retroaurikularni <i>Occipital, retroauricular</i> | Meki oglavak, uška <i>Soft head, ear</i> |
| Regija Ia | Srednje 2/3 donje usne, prednja gingiva, prednji dio jezika <i>Middle 2/3 of lower lip, front gingiva, front part of tongue</i> |
| Regija Ib | Gornja i donja usna, obraz, nos, usna šupljina <i>Upper and lower lip, cheek, nose, oral cavity</i> |
| Regija II | Usna šupljina, epifarinks, orofarinks, hipofarinks, grkljan, parotidna žlijezda <i>Oral cavity, epipharynx, oropharynx, hypopharynx, larynx, parotid gland</i> |
| Regija III | Usna šupljina, nazofarinks, orofarinks, hipofarinks, grkljan <i>Oral cavity, nasopharynx, oropharynx, hypopharynx, larynx</i> |
| Regija IV | Hipofarinks, štitnjača, jednjak, larinks <i>Hypopharynx, thyroid, esophagus, larynx</i> |
| Regija V | Nazofarinks, orofarinks, koža vrata i oglavka <i>Nasopharynx, oropharynx, neck and head skin</i> |

napraviti citološkom punkcijom, svakako se preporučuje otvorena biopsija limfnoga čvora, te sve češće core biopsija čvora.⁷

Iz punktata se također može detekcijom na Epstein Barr virus (EBV) postaviti sumnja na nazofaringealni karcinom. Detekcijom HPV virusa iz punktata se može s velikom vjerojatnošću postaviti sumnja na primarno sijelo u orofarinksu.

3. CT i PET-CT

Kod svih bolesnika s dokazanim metastaskim karcinomom glave i vrata nepoznatog primarnoga sijela, kompjuterizirana tomografija (CT) je, barem do nedavno, bila standardna dijagnostička metoda. Svakako, prema svim protokolima treba, osim glave i vrata, biti učinjen i CT toraksa. Osim detaljnije detekcije patoloških limfnih čvorova (broj, veličina, lokalizacija, operabilnost), može ponekad ukazati i na sam primarni tumor ili na eventualni sinkroni primarni tumor pluća, te eventualno prisutne metastaze na plućima.¹ Ukoliko su metastaze prisutne u regijama IV i V, preporučuje se učiniti i CT abdomena, pogotovo ako se radi o adenokarcinomu.

Sve većom dostupnošću PET-CT dijagnostike, sve više autora i protokola stavlja ovu metodu u prednost pred konvencionalnim CT-om.

Obzirom na to da ne prikazuje samo morfološke, nego istodobno i metaboličke karakteristike tkiva, za očekivati je i višu stopu detekcije primarnoga tumora.⁸ Usmjerava pažnju na određena suspektna mjesta za biopsiju, daje još točniji staging i također ima sposobnost detekcije sinkronog drugog primarnog tumora. Budući da se CT abdomena i zdjelice ne radi rutinski, kod tih bolesnika može pomoći i u eventualnoj detekciji drugih udaljenih metastaza, osim onih u plućima.

Kao i sve druge dijagnostičke metode i PET CT ima nedostatke. Budući da su potencijalni primarni tumori ponekad vrlo mali, oni mogu biti veličinom ispod mogućnosti detekcije ovom metodom (< 5 mm). Samim tim se i slabo prikazuju na snimci. Posebno su značajni lažno pozitivni rezultati koji mogu biti odraz upalnih zbivanja (povećani metabolizam): limfno tkivo, tonzile, slinovnice i sl.⁹⁻¹⁰ Prijašnje biopsije također mogu dati lažno pozitivni rezultat, zbog čega je vrlo važno učiniti PET CT prije panendoskopije s biopsijama.

Prema različitim autorima stupanj detekcije primarnoga tumora PET CT-om je između 25 i 35%.

4. Panendoskopija

Iz gore navedenih razloga svakako ju je uputno učiniti nakon učinjene radiološke obrade, posebice PET-CTa.

Svaka panendoskopija trebala bi sadržavati:

- Pregled epifarinksa optikom 0 stupnjeva s biopsijom, ukoliko je prethodnim fiberendoskopskim pregledom verificirana suspektna promjena sluznice, te ukoliko je fiberendoskopski pregled nedostupan
- Izravna laringoskopija (poseban osvrt na bazu jezika, piriformne sinuse, endolarinks)
- Pregled i palpacija usne šupljine i orofarinksa
- Ezofagoskopija (kruta ezofagoskopija čitavoga jednjaka i postkrikoidne regije)
- Obostrana tonzilektomija
- Ciljane biopsije pregledom verificiranih suspektnih promjena

Obostrana tonzilektomija danas se preporučuje zbog većeg broja studija koje su pokazale prednosti nad ipsilateralnom tonzilektomijom, budući da detektiraju i kontralateralne primarne tumore, te se sprječava asimetrija lukova, lakše je naknadno praćenje, uz relativno mali dodatni morbiditet.¹¹ Nešto je bolje 5-godišnje preživljenje (57 vs. 42%) zbog pronalaska primarnoga tumora u suprotnoj tonzili i posljedičnog ciljanog liječenja.¹² Slijepa biopsija tonzile se svakako ne preporučuje radi male mogućnosti detekcije, obično skrivenih, submukoznih tumora.

Tradicionalno su se uz panendoskopiju radile slijepa biopsije drugih mjesta: postkrikoidne regije, ipsilateralnog piriformnog sinusa i baza jezika. Novije studije, međutim, ne preporučuju slijepa biopsije budući da su stope detekcije vrlo male, te daju lažno pozitivne rezultate kod PET CT-a i povisuju troškove patohistološke dijagnostike.¹³

Panendoskopija s biopsijama ima mogućnost detekcije i do 65% primarnih sijela. Najčešće lokalizacije nađenih primarnih tumora su baza jezika i tonzile.¹⁴

Liječenje

Ukoliko i nakon svih navedenih pretraga i dalje nije prepoznato sijelo tumora, liječenje se provodi prema protokolima za nepoznati primarni karcinom.

Slijedi prikaz na multidisciplinarnom timu, gdje se odlučuje o modalitetima liječenja, individualno za svakog bolesnika.¹⁵

Terapijske opcije:

1) primarno kirurško liječenje: ukoliko je utvrđeno da je bolesnik operabilan, radi se modificirana radikalna disekcija vrata (mRND), klasična RND ili proširena, ukoliko je zahvaćena još neka od nelimfatičkih struktura.

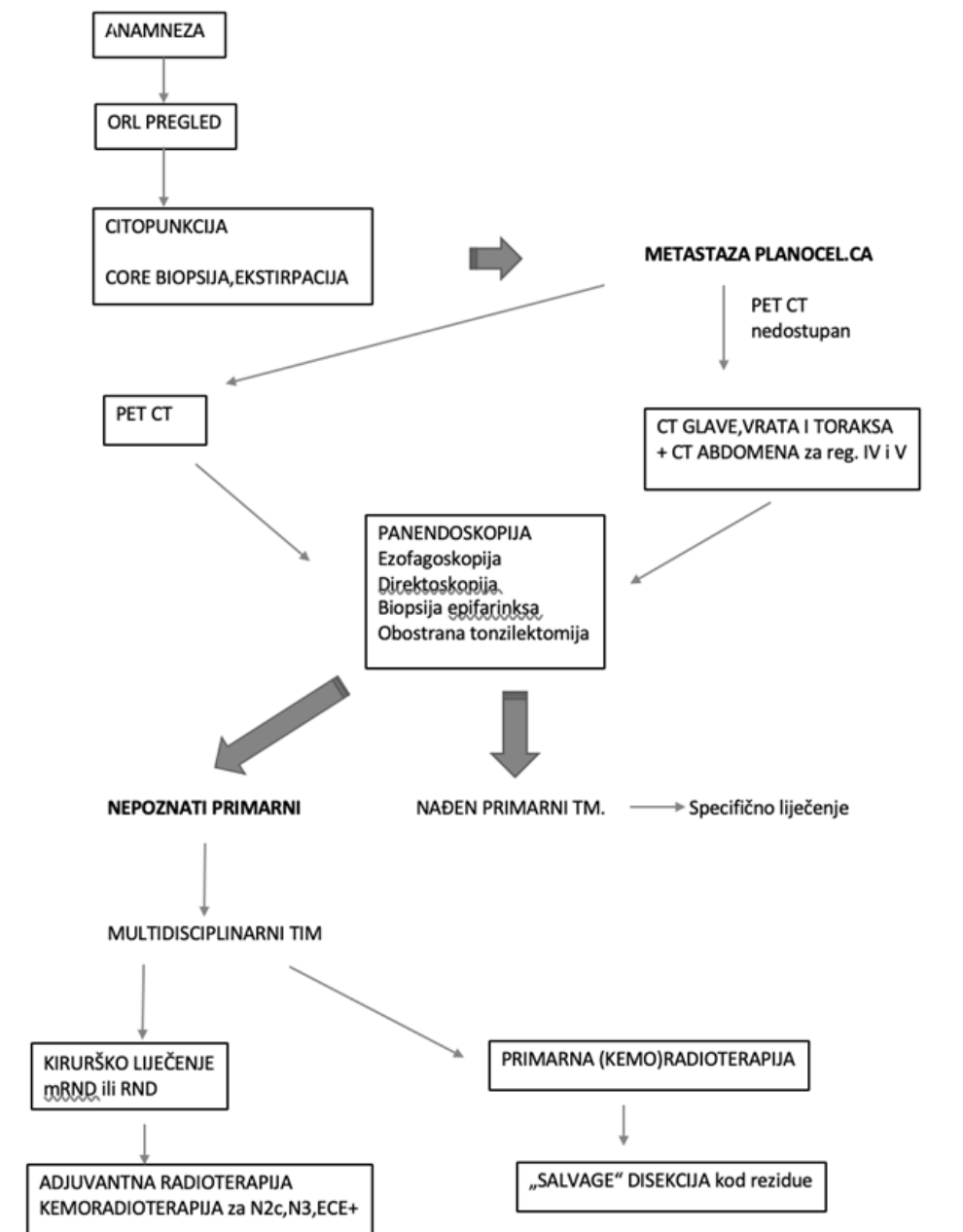
Obzirom na to da primarno sjelo nije poznato, većina autora preporučuje postoperativnu radioterapiju, i to širokim poljem obostrano na vrat i kroz cijeli faringealni stupac. Ukoliko metastatska bolest ima

dotadne negativne prognostičke parametre (N2c,N3, ekstrakapsularno širenje) preporučuje se adjuvantna kemoradioterapija.

2) primarna (kemo)radioterapija ili indukcijska kemoterapija koju slijedi kemoradioterapija:

Ako je primarna bolest inoperabilna, prisutni su komorbiditeti i/ili se zbog nekog drugog razloga odustaje od kirurškoga liječenja.

U slučaju rezidualne bolesti može se učiniti tzv. „salvage“ disekcija.



Slika 1. Algoritam za metastatski karcinom pločastih stanica nepoznatog primarnog sjela
Figure 1 Algorithm for metastatic squamous cell carcinoma of unknown primary site

Literatura

1. Mackenzie K, Watson M, Jankowska P, Bhide S, Simo R. Investigation and management of the unknown primary with metastatic neck disease: United Kingdom National Multidisciplinary Guidelines. *J Laryngol Otol* 2016;130 (Suppl. 2):170–175.
2. Strojan P, Ferlito A, Medina JE, et al. Contemporary management of lymph node metastases from an unknown primary to the neck: I. A review of diagnostic approaches. *Head Neck* 2013;35:123-32.
3. Riihimaki M., Hemminki A., Sundquist K., Hemminki K. Causes of death in patients with extranodal cancer of unknown primary: searching for the primary site. *BMC Cancer*. 2014;14:439.
4. Gupta RK, Naran S, Lallu S, Fauck R. The diagnostic value of fine needle aspiration cytology (FNAC) in the assessment of palpable supraclavicular lymph nodes: a study of 218 cases. *Cytopathology* 2003;14:201.
5. Gono K, Obi T, Yamaguchi M, et.al. Appearance of enhanced tissue features in narrow-band endoscopic imaging. *Journal of Biomedical Optics* 2004;9:568-577.
6. Jones AG, Cook JA, Philips DE, Roland NR. Squamous carcinoma presenting as an enlarged cervical lymph node. *Cancer* 1993;72:1756-61.
7. Ikeda Y, Kubota A, Furukawa M, Tsukuda M. Cervical lymph node metastasis from an unknown primary tumor. *Nippon Jibiinkoka Gakkai Kaiho* 2000;103:524-8.
8. Fletcher JW, Djulbegovic B, Soares HP, et al. Recommendations on the use of 18F-FDG PET in oncology. *J Nucl Med* 2008;49:480-508.
9. Kwee TC, Basu S, Cheng G, Alavi A. FDG PET/CT in carcinoma of unknown primary. *Eur J Nucl Med Mol Imaging* 2010;37:635–644.
10. Fogarty GB, Peters LJ, Stewart J, Scott C, Rischin D, Hicks,RJ.The usefulness of fluorine 18-labelled deoxyglucose positron emission tomography in the investigation of patients with cervical lymphadenopathy from an unknown primary tumor. *Head Neck* 2003;25: 138-145.
11. Di Maio, P, Iocca O, De Virgilio A, et al. Role of palatine tonsillectomy in the diagnostic workup of head and neck squamous cell carcinoma of unknown primary origin: A systematic review and meta-analysis. *Head & Neck* 2019;41:1112-1121.
12. Guntinas-Lichius O, Klussmann JP, Dinh S, et al. Diagnostic work-up and outcome of cervical metastases from an unknown primary. *Acta Oto-Laryngologica* 2006;126:5,536-544.
13. Tanzler ED, Amdur RJ, Morris CG, Werning JW, Mendenhall WM. Challenging the need for random directed biopsies of the nasopharynx, pyriform sinus, and contralateral tonsil in the workup of unknown primary squamous cell carcinoma of the head and neck. *Head Neck* 2006;38:578-581.
14. Mendenhall WM, Mancuso AA, Parsons JT, Stringer SP, Cassisi NJ. Diagnostic evaluation of squamous cell carcinoma metastatic to cervical lymph nodes from an unknown head and neck primary site. *Head Neck* 1998:739-44.
15. Iganej S, Kagan R, Anderson P, et al. Metastatic squamous cell carcinoma of the neck from an unknown primary: management options and patterns of failure. *Head Neck* 2002;24:236-46.

