

MINIPERKUTANA NEFROLITOTRIPSIIJA - NAŠA PRVA ISKUSTVA

Markić, Dean; Sotošek, Stanislav; Krpina, Kristian; Ahel, Juraj; Rubinić, Nino; Trošelj, Marin; Vukelić, Ivan; Španjol, Josip

Source / Izvornik: **Liječnički vjesnik, 2016, 138, 208 - 212**

Journal article, Published version

Rad u časopisu, Objavljena verzija rada (izdavačev PDF)

Permanent link / Trajna poveznica: <https://um.nsk.hr/um:nbn:hr:184:729863>

Rights / Prava: [Attribution-NonCommercial-NoDerivatives 4.0 International/Imenovanje-Nekomercijalno-Bez prerada 4.0 međunarodna](#)

Download date / Datum preuzimanja: **2025-03-11**



Repository / Repozitorij:

[Repository of the University of Rijeka, Faculty of Medicine - FMRI Repository](#)



MINIPERKUTANA NEFROLITOTRIPSIIJA – NAŠA PRVA ISKUSTVA

MINI-PERCUTANEOUS NEPHROLITHOTRIPSY – OUR FIRST EXPERIENCE

DEAN MARKIĆ, STANISLAV SOTOŠEK, KRISTIAN KRPIŃA, JURAJ AHEL,
NINO RUBINIĆ, MARIN TROŠELJ, IVAN VUKELIĆ, JOSIP ŠPANJOL*

Deskriptori: Bubrežni kamenci – kirurgija; Perkutana nefrolitotripsija – metode, instrumentarij; Litotripsija – metode; Minimalno invazivni kirurški zahvati – metode; Transplantacija bubrega; Ishod liječenja

Sažetak. Urolitijaza je važan problem u razvijenim zemljama svijeta jer se broj ljudi s konkretnima povećava. Prije nekoliko desetljeća kirurško liječenje urolitijaze provodilo se samo putem otvorene kirurgije, dok su danas dominantne minimalno-invazivne metode. Jedna od njih je i miniperkutana nefrolitotripsija. U ovom radu prikazana su četiri bolesnika u kojih je učinjena miniperkutana nefrolitotripsija. U svih bolesnika konkretni se nalazio u pijelonu desnoga bubrega. U troje bolesnika konkretni je bio u nativnom bubregu, a u jednoga u transplantiranome. U svih bolesnika uspješno je učinjena laserska litotripsija konkretna. Na kontrolnom RDG pregledu nije bilo ostalih fragmenata. Miniperkutana nefrolitotripsija jest minimalno-invazivna metoda koja se pokazala uspješnom u liječenju nefrolitijaze i u nativnim bubrezima i u transplantiranom bubregu.

Descriptors: Kidney calculi – surgery; Nephrostomy, percutaneous – methods, instrumentation; Lithotripsy – methods; Minimally invasive surgical procedures – methods; Kidney transplantation; Treatment outcome

Summary. Urolithiasis is a significant problem in the developed countries due to the increased number of patients with stones. Just a few decades ago open surgery was the only surgical treatment which is today, in most cases, replaced with minimally-invasive methods. One of these new methods is mini-percutaneous nephrolithotripsy. We present four patients in whom mini-percutaneous nephrolithotripsy was performed. In all patients the stone was located in the renal pelvis. In three patients the stone was in the native kidney and in one in the transplanted kidney. In all patients laser lithotripsy was successfully performed. On the control x-ray the residual fragments were not found in any patients. Mini-percutaneous nephrolithotripsy is a minimally-invasive method which is successful in the treatment of nephrolithiasis in native and transplanted kidneys.

Liječ Vjesn 2016;138:208–212

U industrijski razvijenim zemljama učestalost bubrežnih konkretna posljednjih se godina povećava.¹ Prevalencija nefrolitijaze je 5 – 10% tijekom života uz stopu recidiviranja i do 50%.^{1,2} Zbog tog razloga urolitijaza je bolest koja ima važnu socioekonomsku ulogu, a utječe i na kvalitetu života. Tehnološki napredak, u prošlom i ovom stoljeću, doveo je do razvoja minimalno-invazivnih postupaka u liječenju urolitijaze. Tu spadaju izvantjelesno mrvljenje kamena (ESWL od engl. *extracorporeal shock wave lithotripsy*), ureterorenoskopija (URS), retrogradna intrarenalna kirurgija (RIRS od engl. *retrograde intrarenal surgery*), perkutana nefrolitotripsija (PCNL od engl. *percutaneous nephrolithotripsy*) i laparoskopsko liječenje konkretna.³ Prije spomenute tehnike praktički su zamijenile otvorenu kirurgiju koja je stoljećima bila temelj liječenja urolitijaze.³

Prema preporukama Europskog udruženja urologa (EAU), PCNL je preporučena metoda liječenja za bubrežne konkretni veće od 20 mm, kao i one manje (10 – 20 mm) u donjem polu bubrega kada postoje nepovoljni čimbenici za ESWL.³ Postotak uspješnosti eliminacije konkretna (SFR od engl. *stone free rate*) nakon PCNL-a kreće se od 76 do 98%.⁴ No, s druge strane, PCNL je zahtjevna kirurška metoda udružena sa znatnim komplikacijama koje mogu bitno utjecati na njezinu efikasnost. Kako bi se smanjio morbiditet vezan uz veće instrumente kao što su primjerice gubitak krvi, postoperacijska bol i oštećenje bubrežnog parenhima, razvile su se određene modifikacije standardnog

PCNL-postupka. Jedna od najvažnijih jest smanjenje veličine endoskopa uz manji perkutani pristupni trakt (< 20 Ch) u odnosu prema standardnomu perkutanom traktu koji je širi od 20 Ch. Takva se metoda naziva miniPCNL. Prikazat ćemo svoja prva iskustva, ujedno i prva iskustva u Hrvatskoj u liječenju bolesnika s nefrolitijazom metodom miniPCNL.

Bolesnici i metode

U Klinici za urologiju Kliničkoga bolničkog centra u Rijeci prvi konvencionalni PCNL učinjen je 1987. godine. Od te godine do 31. 12. 2015. učinjene su 864 PCNL-operacije. Retrospektivno je analizirana medicinska dokumentacija bolesnika u kojih je od 1. kolovoza do 31. listopada 2015. godine učinjen miniPCNL.

U svih bolesnika operacija je učinjena u općoj anesteziji. Sve operacije izveo je isti operater koji je imao adekvatno iskustvo i u konvencionalnom PCNL-u. U većine bolesnika

*Klinika za urologiju Medicinskog fakulteta Sveučilišta u Rijeci, KBC Rijeka (doc. dr. sc. Dean Markić, dr. med.; dr. sc. Stanislav Sotošek, dr. med.; dr. sc. Kristian Krpina, dr. med.; Juraj Ahel, dr. med.; Nino Rubinić, dr. med.; Marin Trošelj, dr. med.; Ivan Vukelić, dr. med.; doc. dr. sc. Josip Španjol, dr. med.)

Adresa za dopisivanje: Doc. dr. sc. D. Markić, FEBU, Klinika za urologiju Medicinskog fakulteta Sveučilišta u Rijeci, KBC Rijeka, Tome Strižića 3, 51000 Rijeka, e-mail: dean.markic@ri.htnet.hr

Primljeno 15. prosinca 2015., prihvaćeno 18. srpnja 2016.

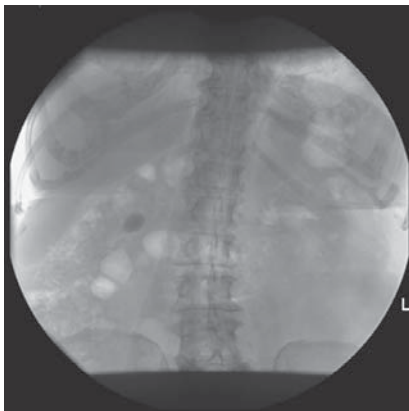
najprije je retrogradnim putem postavljena ureteralna sonda u bubrež u kojem se nalazio konkrement. Nakon toga je bolesnik okrenut u pronacijski položaj, a poseban jastuk stavljen je tako da izboči lumbalnu regiju. Retrogradnim putem aplicirani su kontrastno sredstvo i metilensko plavilo te je učinjena ultrazvučno vođena punkcija donje skupine čašica bubrež. Nakon što je kontrastnom snimkom potvrđeno da je punktirana adekvatna bubrežna čašica postavljena je u kanalni sustav hidrofilna žica vodilica. Učinjena je incizija kože duljine do 10 mm, a potom je, uz kontrolu dijaskopije, učinjena dilatacija jednim metalnim konusnim dilatorom. Nakon toga je kroza nj postavljena sigurnosna žica vodilica.

Preko dilatora je postavljen odgovarajući metalni Amplat-zov omotač nefroskopa (Karl Storz, Tuttlingen, Njemačka) promjera 15/16 Ch. Dilatacija i postavljanje omotača učinjeni su pod dijaskopskom kontrolom. Mininefroskop (vanjski promjer instrumenta 12 Ch s radnim kanalom od 6,7 Ch) (Karl Storz, Tuttlingen, Njemačka) uveden je kroz omotač nefroskopa. Nakon toga je vizualiziran konkrement u kanalnom sustavu bubrež. Za litotripsiju konkrementa upotrijebljen je Holmium: YAG laser s 365 μ m laserskim nitima (Calculase II SCB, Karl Storz, Tuttlingen, Njemačka) uz odgovarajući energetski nivo kojim je učinjena fragmentacija konkrementa (odabrana radi brže eliminacije kamen-

Tablica 1. Osnovni podaci o pacijentu, kirurškom zahvatu i praćenju
Table 1. Basic data on patients, operations and follow-up

Bolesnik /Patient	Spol /Sex	Dob/Age (godine/years)	Kamenac/Stone (mm)	Operacija/Operation (minute/minutes)	Hospitalizacija /Hospitalisation (dani/days)	Praćenje /Follow-up (mjeseci/ months)
M. R.	M	30	13×8	210	4	9
N. A.	Ž	76	19×14	180	10	8
D. D.	M	45	19×13	180	7	8
V. L.J.	Ž	61	24×20	180	7	8

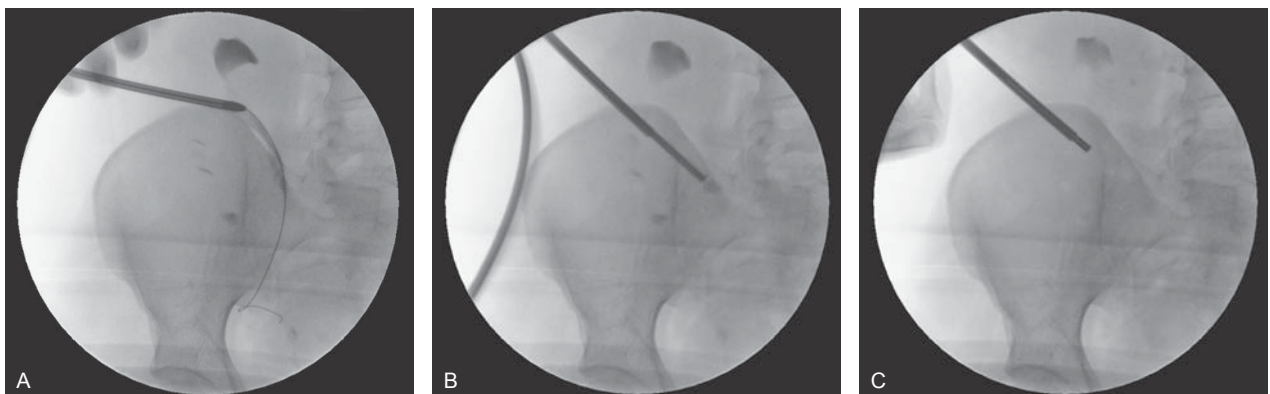M – muškarac/male; Ž – žena/female



Slika 1. Kamenac u pijelonu desnog bubrež
Figure 1. Stone in the right renal pelvis

ca u odnosu prema pulverizaciji). Veći fragmenti konkrementa odstranjeni su hvataljkom. Također, sam dizajn omotača nefroskopa dovodi do stvaranja posebnoga hidrodinamskog učinka koji dopušta eliminaciju fragmenata između omotača i nefroskopa bez povišenja intrarenalnog tlaka. Na samom kraju zahvata učinjena je anterogradna pijelografija kojom su provjereni eliminacija konkrementa i integritet kanalnog sustava bubrež. Nakon toga je postavljena perkutana nefrostomija radi privremene drenaže. Drugog dana od operacije izvađeni su ureteralna sonda i kateter te je ponovo učinjena anterogradna pijeloureterografija kako bi se dokazala prohodnost uretera. Dan nakon toga izvađena je perkutana nefrostomija.

U jednoga transplantiranog bolesnika nije bilo moguće retrogradnim putem postaviti ureteralnu sondu. Kod njega je zbog stenozе ureterovezikalne anastomoze prethodno postavljena perkutana nefrostomija. Također jedino je kod njega operacija učinjena u supinacijskom položaju. Prethodno



Slika 2. Miniperkutana nefrolitotripsija: A) dilatacija pristupnog trakta s jednim dilatorom preko žice vodilice, B) postavljen omotač nefroskopa i sam nefroskop ispred kojega se nalazi kamenac, C) snimka na kraju operacije kojom se potvrđuje da je kamenac destruiran, a njegovi fragmenti odstranjeni

Figure 2. Mini-percutaneous nephrolithotripsy: A) dilation of access tract using single dilator and guide wire, B) operating sheath in the kidney with nephroscope positioned in the renal pelvis and stone in front of the nephroscope, C) x-ray at the end of the operation confirmed that the stone was completely removed

postavljena nefrostomija poslužila je kao „put“ za dilataciju i postavljanje nefroskopa. Ostali tijek bio je identičan litotripsiji koja je učinjena na nativnom bubregu.

Rezultati

Od 1. kolovoza do 31. listopada 2015. godine u našem su centru 4 bolesnika operirana metodom miniPCNL (tablica 1.). Od toga su bile dvije žene, a prosječna dob bila je 53 godine (raspon od 30 do 61 godine). Indeks tjelesne mase bio je od 24,2 do 27,6. U svih bolesnika konkrement je bio u pijelonu desnoga bubrega, a njegova se veličina kretala od 13 × 8 mm do 24 × 20 mm (slika 1.). U jednog bolesnika konkrement je bio u transplantiranom bubregu. Laserska litotripsija uspješno je učinjena u svih bolesnika te na kontrolnoj RDG snimci mjesec dana nakon operacije nije bilo ostatnih fragmenata (slika 2.). Sama operacija trajala je između 180 i 210 minuta. U troje bolesnika konkrement je bio od kalcijeva fosfata/oksalata, a jedan bolesnik imao je uratni konkrement. Pad krvne slike nakon operacije bio je neznan. U troje bolesnika nakon operacije došlo je do razvoja febriliteta koji je uspješno riješen antibiotikom. Duljina hospitalizacije bila je 4 – 10 dana.

Rasprava


Prvi opis miniPCNL-a potječe iz 1997. Tada je Helal prvi prikazao tehniku gdje je kod dvogodišnjeg djeteta najprije učinio perkutanu dilataciju do 16 Ch, a nakon toga uz pomoć pedijatrijskog cistoskopa (10 Ch), rabeći hvataljku, izvukao konkrement.⁵ Jackman i sur. u pedijatrijskoj su populaciji razvili ovu metodu koristeći se pristupnim traktom širine 11 Ch.⁶ Nakon toga se ta metoda počela rabiti i kod odraslih ljudi.⁷⁻⁹

Zajednički nazivnik miniPCNL-tehnike jest uporaba instrumenata koji su manji od standardnog PCNL-a, kao i omotača nefroskopa (slika 3.). Omotači su promjera 11 – 20 Ch, a najčešće se, kao što smo i mi učinili, rabe nefroskopi promjera 12 Ch. Oni imaju posebno dizajniran metalni Amplatzov omotač od 15/16,5 Ch koji ima posebnu hidrodinamsku sposobnost da se fragmenti evakuiraju bez dodatnog povišenja intrarenalnog tlaka ili uporabe sukcije.¹⁰

MiniPCNL se može učiniti u pronacijskom i supinacijskom položaju. Trajanje operacije je kraće u položaju na leđima jer ne treba bolesnika okretati. No, položaj bolesnika ne utječe na učinkovitost metode niti na njezinu sigurnost.¹¹ Sam postupak pristupa i dilatacije ne razlikuje se od standardnog pristupa. Za razbijanje se najčešće rabi laser, ali se može provoditi i ultrazvučno i pneumatsko razbijanje.³ Fragmenti konkremenata mogu se isprati kroz posebno dizajnirani metalni Amplatzov omotač bez porasta intrarenalnog tlaka. Veći fragmenti odstranjuju se uz pomoć hvataljke i/ili posebno dizajnirane košarice.¹² Upravo zbog svojega manje invazivnog karaktera miniPCNL je pogodna metoda i za nestentiranje nakon samog zahvata (tzv. *tubeless technique*).^{13,14}

Prednosti ove tehnike jesu: ograničen gubitak krvi, povećano manevriranje nefroskopa tijekom zahvata, smanjena postoperativna bol, kraća hospitalizacija, brži oporavak pacijenta i njegovo veće zadovoljstvo.^{13,14} Ograničenje je potreba da se konkrementi dezintegriraju u fragmente koji su dovoljno maleni da spontano izađu ili da se izvade kroz omotač limitirane veličine, što rezultira produljenim vremenom operacije.¹⁵ U odnosu prema standardnom PCNL-u miniPCNL traje dulje (155 prema 106 minuta).¹⁶

Učinkovitost bilo koje metode u eliminaciji konkrementa prosuđuje se na osnovi triju čimbenika: broj i težina kompli-



Slika 3. Usporedba veličine instrumenata standardnog seta za perkutanu nefrolitotripsiju (gore) i seta za miniperkutanu nefrolitotripsiju (dolje)
Figure 3. Comparison of instruments for standard percutaneous nephrolithotripsy (up) and those for mini-percutaneous nephrolithotripsy (down)

Tablica 2. Usporedba različitih metoda u liječenju nefrolitijaze
Table 2. Comparison of different treatment modalities of nephrolithiasis

Autori /Authors	Metoda /Method	N	SFR (%)	Komplikacije /Complications (%)	Dodatni postupci /Auxiliary procedures (%)
Zeng ¹⁷	miniPCNL	12.482	71,8	18,53	25,7
Mishra ¹⁸	miniPCNL	26	96	11	NR
Abdelhafez ¹⁹	miniPCNL	172	83,8	23	13,1
Mishra ¹⁸	cPCNL	26	100	38	NR
Khan ²⁰	cPCNL	200	97	12	4,1
Payne ²¹	cPCNL	450	92	26	5
Hassan ²²	cPCNL	170	95,3	12,9	4,7
Segura ²³	cPCNL	805	98,3	6,2	NR
Lingeman ²⁴	cPCNL	110	91	23,6	4,5
Albala ²⁵	cPCNL	58	95	22	9
Hassan ²²	ESWL	167	75	6,6	25
Lingeman ²⁴	ESWL	982	72	2,6	14,6
Obek ²⁶	ESWL	687	66	6,6	13
Albala ²⁵	ESWL	68	37	11	16

SFR – postotak uspješnosti eliminacije konkrementa/stone free rate; PCNL – perkutanu nefrolitotripsiju/percutaneous nephrolithotripsy; ESWL – izvan-tjelesno mrvljenje kamenaca/extracorporeal shock wave lithotripsy; NR – bez podataka/not reported

kacija, SFR i postotak dodatnih procedura koje su potrebne (tablica 2.).¹⁷⁻²⁶ MiniPCNL ima minimalan postotak komplikacija, visok SFR i malen broj dodatnih postupaka. Jackman i sur. pokazali su da je SFR kod ove metode 85% u djece, a 89% u odraslih gdje se veličina konkrementa kretala do 1,5 cm².^{6,7} Novije su studije pokazale da se SFR kreće od 77,5 do 96,6%.^{17,27,28} Viši SFR zabilježen je kod liječenja bolesnika s odljevnom litijazom u odnosu prema standardnom PCNL-u (89,7 prema 68%). Uzrok tomu je mogućnost stvaranja multiplih pristupnih putova na bubreg.²⁹

MiniPCNL je efektivniji u liječenju konkremenata veličine do 2 cm. Tako je Abdelafez na 191 bolesniku pokazao da je SFR za konkremeinte ispod 2 cm veći nego kada se radi o konkrementima većim od 2 cm (SFR 90,8% prema 76,3%).¹⁹ Kruck i suradnici usporedili su različite metode u liječenju nefrolitijaze: ESWL, RIRS i miniPCNL. ESWL je imao

najniži postotak SFR-a.³⁰ Uspoređujući miniPCNL i RIRS, studije su pokazale da je efikasnost bolja kod miniPCNL-a. Kod manjih konkremenata SFR je bio 96% prema 71,5%, a kod konkremenata veličine 20 – 30 mm SFR je bio 96,6% prema 71,4%.^{27,31} Bolja učinkovitost dokazana je i pri liječenju impaktiranih konkremenata (> 15 mm) u proksimalnom dijelu mokraćovoda (93,3% prema 41,4%) u odnosu prema RIRS-u.²⁸

Komplikacije zbog PCNL-a mogu nastati tijekom i nakon zahvata, a mogu biti vezane uz pristupni trakt i sam način eliminacije konkrementa.⁴ Unatrag desetak godina Clavienov klasifikacijski sustav rabi se u prikazivanju perioperativnih komplikacija kod PCNL-a.²² Ukupan broj komplikacija prikazan u recentnim serijama, rabeći Clavienov sustav, kreće se od 11,9 do 37,9%. Po stupnjevima (I – V) one se kreću od 2,7 do 20,8%, 1,4 – 17,3%, 0 – 10,3%, 0 – 0,05% i 0 – 0,02%. Za usporedbu kod standardnog PCNL-a one se kreću od 16,2 do 60,3% a po stupnjevima (I, II, IIIa, IIIb, IVa, IVb, V) 4 – 41,2%, 4,5 – 17,6%, 0 – 6,6%, 0 – 2,8%, 0 – 1,1%, 0 – 0,5%, 0 – 0,1%.³³ Broj komplikacija nešto je manji kod konkremenata manjih od 2 cm (19,4% prema 26,9%), ali to nije statistički značajno.¹⁹

Glavna korist miniPCNL-a jest uporaba užega pristupnog trakta, što dovodi do manjeg intraoperacijskoga gubitka krvi, manje poslijeoperacijske boli i kraćeg boravka u bolnici. U odnosu prema standardnomu miniPCNL dovodi do značajno manjega poslijeoperacijskog pada hemoglobina (0,53 g/dL prema 0,97 g/dL), kao i manje potrebe za transfuzijom krvi (1,4% prema 10,4%).³⁴ Potreba za postoperativnom analgezijom znatno je manja kod miniPCNL-a (5,4 g prema 70,2 g).¹⁸ Trajanje hospitalizacije znatno je kraće kod miniPCNL-a (3,2 dana prema 4,8 dana).¹⁸

MiniPCNL se preporučuje u liječenju većih bubrežnih konkremenata u djece. No, oprez je potreban zbog katkada otežanog pristupa (gracilni pijelokalicealni sustav), kao i osjetljivosti na gubitak krvi. Zeng i sur. pokazali su na 331 djetetu operiranom ovom metodom SFR od 80,4%.³⁵ Postotak komplikacija bio je 15,6%, a potreba za transfuzijom 3,1%. Potrebu za transfuzijom redovito su imala djeca s više pristupnih traktova.³⁵ No, broj komplikacija podjednak je kao i kod odraslih osoba.¹⁵

MiniPCNL smo učinili i u jednoga transplantiranog bolesnika.³⁶ Uporaba PCNL-a kod transplantiranih bolesnika jednostavnija je zbog toga što je presađak smješten površnije.³⁷ Pogotovo se ovakav pristup preporučuje kod konkremenata većih od 1,5 cm i kada je retrogradni pristup otežan odnosno nemoguć (što je čest slučaj kod transplantiranih bolesnika). Budući da se radi o jedinom funkcionalnom bubregu, traumu presatka treba smanjiti na najmanju moguću mjeru, a to se postiže ovom metodom. Ji i sur. prikazali su svoja iskustva kod 11 bolesnika u kojih je učinjena transplantacija bubrega, a koji su imali konkrement u presatku ili mokraćovodu. Veličina konkremenata bila je od 0,9 do 2,4 cm, a laserska litotripsija uspješno je učinjena u svih bolesnika.³⁸

Trend smanjenja instrumenata i dalje se nastavlja tako da su 2013. godine Desai i sur. objavili mogućnost PCNL-a nefroskopom koji je promjera samo 6 Ch, a tehnika je nazvana ultraminiPCNL.³⁹ Dilatacija nefrostomijskog trakta učinjena je do 13 Ch, a rabili su omotač nefroskopa promjera 13 Ch uz optiku promjera samo 3 Ch. U 94 bolesnika jedan mjesec nakon operacije SFR je bio 81%.⁴⁰ Autori zaključuju da je ova metoda učinkovita u litotripsiji konkremenata veličine do 20 mm, onih smještenih u donjoj grupi čašica te u pedijatrijskoj populaciji.

Većina autora za rješavanje bubrežnog konkrementa veličine do 2 cm preporučuje ESWL i RIRS.³ No, ako je konkrement u donjem polu, zbog problema s eliminacijom, preporučuje se učiniti ESWL samo do veličine konkrementa od 1,5 cm. Konkrementi veći od 2 cm uobičajeno su predmet liječenja standardnim PCNL-om. MiniPCNL se preporučuje učiniti u konkremenata veličine od 0,6 do 2,5 cm. UltraminiPCNL je obećavajuća metoda o kojoj još nema dovoljno kvalitetnih kliničkih podataka. U bolesnika s transplantiranim bubregom preporuke su kao i u opće populacije. No, ako se ne mogu izvesti retrogradni postupci, miniPCNL se može smatrati inicijalnim terapijskim postupkom.

Zaključno, miniPCNL je alternativna metoda standardnoj proceduri s ciljem da se smanji morbiditet povezan s pristupnim traktom. Radi se o sigurnoj i učinkovitoj metodi za liječenje urolitijaze uz manji broj komplikacija. Ova minimalno-invazivna metoda preporučuje se za liječenje većih konkremenata u djece, ali isto tako i za liječenje manje i srednje velike nefrolitijaze u odraslih osoba.

LITERATURA

1. *Stamatelou KK, Francis ME, Jones CA, Nyberg LM, Curhan GC.* Time trends in reported prevalence of kidney stones in the United States: 1976–1994. *Kidney Int* 2003;63:1817–23.
2. *Prezioso D, Di Martino M, Galasso R, Iapicca G.* Laboratory assessment. *Urol Int* 2007;79:20–5.
3. *Türk C, Knoll T, Petrik A i sur.* Guidelines on urolithiasis. Arnhem: European Association of Urology; 2016.
4. *Michel MS, Trojan L, Rassweiler JJ.* Complications in percutaneous nephrolithotomy. *Eur Urol* 2007;51:899–906.
5. *Helal M, Black T, Lockhart J, Figueroa TE.* The Hickman peel-away sheath: Alternative for pediatric percutaneous nephrolithotomy. *J Endourol* 1997;11:171–2.
6. *Jackman SV, Hedican SP, Peters CA, Docimo SG.* Percutaneous nephrolithotomy in infants and preschool age children: Experience with a new technique. *Urology* 1998;52:697–701.
7. *Jackman SV, Docimo SG, Cadeddu JA, Bishoff JT, Kavoussi LR, Jarrett TW.* The „mini-perc“ technique: a less invasive alternative to percutaneous nephrolithotomy. *World J Urol* 1998;16:371–4.
8. *Chan DY, Jarrett TW.* Mini-percutaneous nephrolithotomy. *J Endourol* 2000;14:269–72.
9. *Lahme S, Bichler KH, Strohmaier WL, Götz T.* Minimally invasive PCNL in patients with renal pelvic and calyceal stones. *Eur Urol* 2001;40:619–24.
10. *Nagele U, Schilling D, Sievert KD, Stenzl A, Kuczyk M.* Management of lower-pole stones of 0.8 to 1.5 cm maximal diameter by the minimally invasive percutaneous approach. *J Endourol* 2008;22:1851–3.
11. *Zhan HL, Li ZC, Zhou XF, Yang F, Huang JF, Lu MH.* Supine lithotomy versus prone position in minimally invasive percutaneous nephrolithotomy for upper urinary tract calculi. *Urol Int* 2013;91:320–5.
12. *Sung YM, Choo SW, Jeon SS, Shin SW, Park KB, Do YS.* The „mini-perc“ technique of percutaneous nephrolithotomy with a 14-Fr peel-away sheath: 3-year results in 72 patients. *Korean J Radiol* 2006;7:50–6.
13. *Amer T, Ahmed K, Bultitude M i sur.* Standard versus tubeless percutaneous nephrolithotomy: a systematic review. *Urol Int* 2012;88:373–82.
14. *Wang J, Zhao C, Zhang C, Fan X, Lin Y, Jiang Q.* Tubeless vs standard percutaneous nephrolithotomy: a meta-analysis. *Br J Urol Int* 2012;109:918–24.
15. *Ferakis N, Stavropoulos M.* Mini percutaneous nephrolithotomy in the treatment of renal and upper ureteral stones: lessons learned from a review of the literature. *Urol Ann* 2015;7:141–8.
16. *Giusti G, Piccinelli A, Taverna G i sur.* Miniper? No, thank you! *Eur Urol* 2007;51:810–4.
17. *Zeng G, Zhao Z, Wan S i sur.* Minimally invasive percutaneous nephrolithotomy for simple and complex renal caliceal stones: a comparative analysis of more than 10,000 cases. *J Endourol* 2013;27:1203–8.
18. *Mishra S, Sharma R, Garg C, Kurien A, Sabnis R, Desai M.* Prospective comparative study of miniper and standard PNL for treatment of 1 to 2 cm size renal stone. *Br J Urol Int* 2011;108:896–9.
19. *Abdelhazef MF, Amend B, Bedke J i sur.* Minimally invasive percutaneous nephrolithotomy: a comparative study of the management of small and large renal stones. *Urology* 2013;81:241–5.
20. *Khan S, Toori LA, Anwer K.* The efficacy of percutaneous nephrolithotomy in renal and upper ureteric calculi. *Pakistan J Med Res* 2005;44:89–91.
21. *Payne SR, Ford TF, Wickham JEA.* Endoscopic management of upper urinary tract stones. *Br J Surg* 1985;72(10):822–4. doi: 10.1002/bjs.1800721016.

22. Hassan M, El-Nahas AR, Sheir KZ i sur. Percutaneous nephrolithotomy vs. Extracorporeal shockwave lithotripsy for treating a 20–30 mm single renal pelvic stone. Arab J Urol 2015;13:212–6.
23. Segura JW, Patterson DE, LeRoy AJ i sur. Percutaneous removal of kidney stones: review of 1000 cases. J Urol 1985;134:1077–81.
24. Lingeman JE, Cowry TA, Newman DM i sur. Comparison of results and morbidity of percutaneous nephrolithotomy and extracorporeal shock wave lithotripsy. J Urol 1987;138:485–90.
25. Albala DM, Assimos DG, Clayman RV i sur. Lower pole I: a prospective randomized trial of extracorporeal shock wave lithotripsy and percutaneous nephrostolithotomy for lower pole nephrolithiasis – initial results. J Urol 2001;166:2072–80.
26. Obek C, Onal B, Kantay K i sur. The efficacy of extracorporeal shock wave lithotripsy for isolated lower pole calculi compared with isolated middle and upper caliceal calculi. J Urol 2001;166:2081–4.
27. Pan J, Chen Q, Xue W i sur. RIRS versus mPCNL for single renal stone of 2–3 cm: clinical outcome and cost-effective analysis in Chinese medical setting. Urolithiasis 2013;41:73–8.
28. Gu XJ, Lu JL, Xu Y. Treatment of large impacted proximal ureteral stones: randomized comparison of minimally invasive percutaneous antegrade ureterolithotripsy versus retrograde ureterolithotripsy. World J Urol 2013;31:1605–10.
29. Zhong W, Zeng G, Wu W, Chen W, Wu K. Minimally invasive percutaneous nephrolithotomy with multiple mini tracts in a single session in treating staghorn calculi. Urol Res 2011;39:117–22.
30. Kruck S, Anastasiadis AG, Hermann TR i sur. Minimally invasive percutaneous nephrolithotomy: an alternative to retrograde intrarenal surgery and shockwave lithotripsy. World J Urol 2013;31:1555–61.
31. Knoll T, Jessen JP, Honeck P, Wendt-Nordahl G. Flexible ureterorenoscopy versus miniaturized PNL for solitary renal calculi of 10–30 mm size. World J Urol 2011;29:755–9.
32. Tefekli A, Ali Karadag M, Tepeler K i sur. Classification of percutaneous nephrolithotomy complications using the modified Clavien grading system: looking for a standard. Eur Urol 2008;53:184–90.
33. Seitz C, Desai M, Häcker A i sur. Incidence, prevention, and management of complications following percutaneous nephrolitholapaxy. Eur Urol 2012;61:146–58.
34. Cheng F, Yu W, Zhang X, Yang S, Xia Y, Ruan Y. Minimally invasive tract in percutaneous nephrolithotomy for renal stones. J Endourol 2010;24:1579–82.
35. Zeng G, Zhao Z, Wan S, Zhong W, Wu W. Comparison of children versus adults undergoing mini-percutaneous nephrolithotomy: large-scale analysis of a single institution. PLoS One 2013;8:e66850. doi:10.1371/journal.pone.0066850.
36. Markić D, Krpina K, Ahel J i sur. Treatment of Kidney Stone in a Kidney-Transplanted Patient with Mini-Percutaneous Laser Lithotripsy: A Case Report. Case Rep Nephrol Dial 2016 Mar 2;6:26–31.
37. Rifaioglu MM, Berger AD, Pengune W, Stoller ML. Percutaneous management of stones in transplanted kidneys. Urology 2008;72:508–12.
38. Ji ZG, Tian Y, Chen Q i sur. A retrospective study of minipercutaneous laser lithotripsy for treatment of allograft kidney lithiasis obstruction. Transplant Proc 2013;45:3298–301.
39. Desai J, Solanki R. Ultra-mini percutaneous nephrolithotomy (UMP): one more armamentarium. BJU Int 2013;112:1046–9.
40. Datta SN, Solanki R, Desai J. Prospective outcomes of 13F ultra mini percutaneous nephrolithotomy: a consecutive cohort study. J Urol 2015. doi:10.1016/j.juro.2015.07.123.

* * *

Vijesti

News



3. HRVATSKI GERONTOLOŠKI I GERIJATRIJSKI KONGRES s međunarodnim sudjelovanjem

3rd Croatian Congress on Gerontology and Geriatrics with international participation

Opatija, Hrvatska / Croatia
Grand Hotel Adriatic
15.–17. studenoga 2016.

- Glavne teme:*
1. Gerontologija u Europi i Hrvatskoj - interdisciplinarni pristup u zaštiti zdravlja starijih osoba uz razvoj gerontoprofilakse
 2. Gerijatrija i gerijatrijska zdravstvena njega u Hrvatskoj i Europi s konkretnim primjerima iz prakse i projekcija gerijatrijske zdravstvene skrbi
 3. Gerontostomatologija
 4. Razvoj gospodarstva i mirovinski fondovi te gerontotehnologija
 5. Znanstvene spoznaje o teorijama starenja

Kongresni servis: Studio Hrg d.o.o.
 Hrvatske bratske zajednice 4, 10000 Zagreb, Hrvatska
 Tel.: +385 1 6110 449, 6183 140
 Fax: +385 1 6110 452
 e-mail: kongres@studiohrg.hr
 www.studiohrg.hr

Dodatne informacije su dostupne na službenoj web stranici 3. hrvatskoga gerontološkog i gerijatrijskog kongresa s međunarodnim sudjelovanjem:

www.gerontology2016.com
 www.stampar.hr/gerontologija