

# STENOZA SPINALNOG KANALA SLABINSKE KRALJEŽNICE - OD EPIDEMIOLOGIJE DO REHABILITACIJE

---

**Grazio, Simeon; Bašić Kes, Vanja; Grgurević, Lovorka; Božić, Boris;  
Perović, Darko; Zaravec, Dijana; Grubišić, Frane; Kvesić, Dražen; Mikula,  
Ivan; Nemčić, Tomislav; ...**

*Source / Izvornik:* **Liječnički vjesnik, 2018, 140, 34 - 49**

**Journal article, Published version**

**Rad u časopisu, Objavljena verzija rada (izdavačev PDF)**

<https://doi.org/10.26800/LV-140-1-2-5>

*Permanent link / Trajna poveznica:* <https://urn.nsk.hr/urn:nbn:hr:184:491295>

*Rights / Prava:* [Attribution-NonCommercial-NoDerivatives 4.0 International/Imenovanje-  
Nekomercijalno-Bez prerada 4.0 međunarodna](#)

*Download date / Datum preuzimanja:* **2024-10-03**



*Repository / Repozitorij:*

[Repository of the University of Rijeka, Faculty of  
Medicine - FMRI Repository](#)



## STENOZA SPINALNOG KANALA SLABINSKE KRALJEŽNICE – OD EPIDEMIOLOGIJE DO REHABILITACIJE

### LUMBAR SPINAL STENOSIS – FROM EPIDEMIOLOGY TO REHABILITATION

SIMEON GRAZIO, VANJA BAŠIĆ KES, LOVORKA GRGUREVIĆ, BORIS BOŽIĆ,  
DARKO PEROVIĆ, DIJANA ZADRAVEC, FRANE GRUBIŠIĆ, DRAŽEN KVESIĆ,  
IVAN MIKULA, TOMISLAV NEMČIĆ, IGOR BORIĆ, KARLO HOURA, MATEJ MUSTAPIĆ,  
TATJANA NIKOLIĆ, MARIJANA LISAK, IVO DUMIĆ-ČULE, RUDOLF VUKOJEVIĆ,  
IVAN KOPREK, VEDRAN BRNIĆ, KREŠIMIR ROTIM\*

**Deskriptori:** Spinalna stenoza – etiologija, dijagnoza, kirurgija, rehabilitacija; Slabinska kralješnica – anatomija, kirurgija, patologija; Fizioterapijski postupci; Kirurška dekompresija – metode; Spinalna fuzija – metode; Minimalno invazivni kirurški zahvati – metode

**Sažetak.** Prevalencija stenoze spinalnog kanala slabinske regije u stalnom je porastu zbog starenja pučanstva. Naime, unatoč etiološkoj raznovrsnosti, ona najčešće nastaje kao posljedica degenerativnih promjena na kralježnici. Nema općeprihvaćene klasifikacije stenoze spinalnog kanala slabinske regije. Za postavljanje dijagnoze potrebno je povezati nalaze iz anamneze, kliničkog statusa i slikovnih metoda zajedno s elektrofiziološkim nalazima. Liječenje bolesnika sa stenozom spinalnog kanala slabinske regije može biti konzervativno (farmakološko i nefarmakološko) i kirurško, s tim da se u potpunosti u posljednje vrijeme preferiraju minimalno invazivne tehnike. U ovom radu dajemo sveobuhvatni suvremeni pogled na stenozu spinalnog kanala slabinske regije.

**Descriptors:** Spinal stenosis – diagnosis, etiology, rehabilitation, surgery; Lumbar vertebrae – anatomy and histology; Pathology, surgery; Physical therapy modalities; Decompression, surgical – methods; Spinal fusion – methods minimally invasive surgical procedures – methods

**Summary.** Lumbar spinal stenosis (LSS) is becoming an increasingly prevalent condition due to trends of aging population. That is because, although etiologically heterogenous, it is most often the consequence of degenerative changes

\* **Klinika za reumatologiju, fizikalnu medicinu i rehabilitaciju, Medicinski fakultet u Zagrebu, KBC Sestre milosrdnice, Zagreb** (prof. dr. sc. Simeon Grazio, dr. med.; prim. dr. sc. Frane Grubišić, dr. med.; prim. dr. sc. Tomislav Nemčić, dr. med.; prim. Tatjana Nikolić, dr. med.; Vedran Brnić, dr. med.), **Klinika za neurologiju, KBC Sestre milosrdnice, Zagreb** (prof. dr. sc. Vanja Bašić Kes, dr. med.; dr. sc. Marijana Lisak, dr. med.), **Zavod za anatomiju, Medicinski fakultet Sveučilišta u Zagrebu, Centar za translacijska i klinička istraživanja** (prof. dr. sc. Lovorka Grgurević, dr. med.; dr. sc. Ivo Dumić-Čule, dr. med.), **Klinika za neurokirurgiju, KBC Sestre milosrdnice, Zagreb** (prof. dr. sc. Krešimir Rotim, dr. med.; prof. dr. sc. Boris Božić, dr. med.; Ivan Koprek, dr. med.), **Zavod za ortopediju, KB Dubrava, Zagreb** (dr. sc. Darko Perović, dr. med.), **Klinički zavod za dijagnostičku i intervencijsku radiologiju, KBC Sestre milosrdnice, Zagreb** (doc. dr. sc. Dija-

na Zdravec, dr. med.; dr. sc. Matej Mustapić, dr. med.; Rudolf Vukojević, dr. med.), **Specijalna bolnica Arithera, Zagreb** (mr. sc. Dražen Kvesić, dr. med.), **Specijalna bolnica za ortopediju, kirurgiju, internu medicinu, neurologiju, fizikalnu medicinu i rehabilitaciju Sveta Katarina** (prof. dr. sc. Igor Borić, dr. med.; prof. dr. sc. Ivan Mikula, dr. med.), **Specijalna bolnica za neurokirurgiju i ortopediju Aksis** (doc. dr. sc. Karlo Houra, dr. med.), **Klinički zavod za dijagnostičku i intervencijsku radiologiju, KBC Zagreb, Zagreb** (dr. sc. Ivo Dumić-Čule, dr. med.)

Adresa za dopisivanje: Prof. dr. sc. S. Grazio, Klinika za reumatologiju, fizikalnu medicinu i rehabilitaciju, KBC Sestre milosrdnice, Vinogradska 29, 10000 Zagreb, e-mail: simeon.grazio@zg.t-com.hr

Primljeno 30. kolovoza 2017., prihvaćeno 22. siječnja 2018.

of the spine. There is no generally accepted classification of LSS. To make the diagnosis of LSS it is crucial to interrelate history, clinical examination and imaging alongside with neurophysiological findings. The treatment of patients with LSS may be conservative (pharmacological and non-pharmacological) and surgical, and in this respect in the latter minimally invasive techniques are preferred lately. In this paper we comprehensively present a state-of-the-art view on LSS.

Liječ Vjesn 2018;140:34–49

Stenoza spinalnog kanala suženje je tog kanala s pratinim pritiskom na neurološke strukture, a najčešća je u području slabinske kralježnice.<sup>1</sup> Uzroci stenozе spinalnog kanala mogu biti različiti, ali ipak su najčešći uzrok degenerativne promjene.<sup>2</sup> Stoga će, s obzirom na starenje pučanstva, stenoza spinalnog kanala slabinske regije biti sve veći problem. Uz boli i druge simptome stenozа spinalnog kanala može dovesti do progresivnog i u konačnici vrlo znatnog smanjenja funkcionalne sposobnosti.<sup>3</sup> Njezini se simptomi mogu zamijeniti s drugim stanjima, a stenoza se nerijetko razvija i bez izraženije križobolje.<sup>4</sup> Zato je važno na vrijeme prepoznati te bolesnike i poduzeti mjere prevencije i odgovarajućeg liječenja, koje su u rasponu od edukacije i korekcijske posture do kirurških zahvata i postoperativne rehabilitacije. U ovom radu iznosimo najvažnije činjenice o stenozі spinalnog kanala u području slabinske regije kralježnice, i to od anatomije, epidemiologije, etiopatogeneze i kliničke slike do mogućnosti suvremene dijagnostike, konzervativnog i kirurškog liječenja te rehabilitacije tih bolesnika. Tekst je nastao na temelju radova sa simpozija u organizaciji Hrvatskoga vertebralnog društva HLZ-a, a pod pokroviteljstvom Razreda za medicinske znanosti Hrvatske akademije znanosti i umjetnosti, održanog 13. listopada 2016., u povodu Svjetskog dana kralježnice.

#### *Osnovna funkcionalna i topografska anatomija lumbosakralnog dijela kralježnice*

Kralješke slabinskog dijela karakterizira čvrsti ovalni trup, trokutasti i relativno velik otvor, *foramen vertebrale*, te postranično splošteni trnasti nastavak (*processus spinosus*) koji je usmjeren prema straga i horizontalno, dok je od rebrenih nastavaka (*processus costarius*) posebno izražen onaj petog kralješka gdje ga izvlači iliolumbalna sveza. Između trnatih nastavaka ima relativno dosta prostora, što je važno kod lumbalne punkcije, a igla najlakše prolazi između četvrtog i petoga slabinskog kralješka.<sup>5</sup> Položaj zglobnih nastavaka (*processus articularis*) sa zigapofizealnim (ili fasetnim) zglobovima određuje kretnje u slabinskom dijelu kralježnice.<sup>6</sup> Križna se kost sa zdjeličnim kostima povezuje tako da je postavljena koso te s vodoravnom ravninom zatvara kut od 45°, a njezina se baza dodiruje s intervertebralnom pločom posljednjega slabinskog kralješka, kao najizbočenijeg dijela čitave kralježnice, koji strši najdublje u zdjelicu (*promontorium*). Kanal križne kosti (*canalis sacralis*) prema dolje završava širokim otvorom (*hiatus sacralis*), a kroza nj se ostvaruje pristup za sakralnu epiduralnu anesteziju.<sup>7</sup> Lukovi kralježaka i površine trupova omeđuju intervertebralni otvor (*foramen vertebrale*) koji ispunjava kralježnična moždina sa svojim ovojnicama. Na mjestu gdje se luk nastavlja u trup kralješka na gornjem je rubu plitak, a na donjem duboko urezan (*incisura vertebralis superior i inferior*) pa s gornjim i donjim susjednim kralježcima formira intervertebralne otvore (*foramina intervertebralia*). Lateralni zaton (*recessus lateralis*) postranično je položen kratki kanal

između incizura susjednih kralježaka kroz koji prolaze korjenovi spinalnih živaca. Straga je omeđen prednjim rubom gornje zglobne površine donjeg kralješka te manjim dijelom laminom i žutom svezom, ventralno stražnjim dijelom ruba korpusa, medijalno postoji komunikacija sa spinalnim kanalom, dok lateralno i dolje završava intervertebralnim otvorom. Spinalni korijeni prolaze lateralnim zatonom, da bi kroz foramen intervertebrale napustili kralježnicu. Navedeni zatoni i otvori od velikog su kliničkog značenja u dijagnostici stenozа i kompresivnih sindroma u području kralježnice.<sup>8</sup> Fibroznohrskavične ploče između kralježaka, intervertebralne ploče (*disci intervertebrales*) najdeblje su u slabinskom dijelu kralježnice (15 – 20 mm), a kod probijanja želatinozne jezgre (*nucleus pulposus*) kroz periferni fibrozni prsten (*anulus fibrosus*) nastaju hernijacije diska, pri čemu može doći do kompresije korijena spinalnih živaca i leđne moždine.<sup>7</sup>

Inklinacija u slabinskom dijelu kralježnice zbiva se u svim vertebralnim segmentima, dok je reklinacija posebno izražena u području lumbosakralnog prijelaza. Laterofleksija iznosi 30 – 40°, dok su kretnje rotacije ograničene. U oko 5% populacije peti slabinski kralježak potpuno ili djelomično sraste s križnom kosti na jednoj ili obje strane ili sa zdjeličnom kosti pa tada govorimo o asimilaciji ili sakralizaciji, odnosno hemisakralizaciji kralješka, dok, s druge strane, prvi sakralni kralježak može biti odvojen od križne kosti, što se naziva lumbalizacijom SI, a oboje može imati kliničke posljedice.<sup>7</sup>

#### **Epidemiologija stenozе spinalnog kanala slabinske regije**

Spinalnu stenozu prvi je u literaturi opisao Antoine Portal 1803. godine, a Verbiest je 1954. godine prvi dao njezin klinički opis, uveo termin „spinalna stenoza“ i povezo ga sa suženjem spinalnog kanala kao njegovim potencijalnim uzrokom.<sup>9</sup> 1970-ih godina Kirkaldy-Willis opisao je razvoj degenerativnih promjena na slabinskoj kralježnici kao uzrok spinalne stenozе.<sup>10</sup>

Premda je spinalna stenoza u području slabinske kralježnice jedno od najčešće dijagnosticiranih i liječenih patoloških stanja kralježnice, malo se zna o njezinoj epidemiologiji u općoj populaciji. Velika teškoća u tome jest nedostatak općeprihvaćenih kriterija definicije spinalne stenozе, odnosno nisu točno definirane mjere koje označavaju klinički znatno suženje spinalnog kanala.<sup>11,12</sup> Općenito, zbog starenja populacije i sve veće uporabe sofisticiranih tehnika oslikavanja očekuje se povišenje prevalencije dijagnosticirane stenozе spinalnog kanala slabinske regije.<sup>13</sup>

Prema starijim radovima, smatra se da je prevalencija stečene, tzv. degenerativne spinalne stenozе slabinske regije između 1,7 i 13,7%.<sup>14–16</sup> Godišnja incidencija spinalne stenozе slabinske regije u Švedskoj je procijenjena na 45 do 59 bolesnika na milijun stanovnika, a u Švicarskoj do 11,5 bolesnika na 100.000 stanovnika.<sup>17,18</sup> Poznati su i podaci da je stenoza spinalnog kanala u osoba starijih od 65

godina najčešći razlog za kirurški zahvat na slabinskoj kralježnici.<sup>19</sup> Tako je u 2007. godini u SAD-u učinjeno više od 37.000 laminektomija zbog spinalne stenozе, što je praćeno golemim troškovima.<sup>13</sup> U njemačkim je pak bolnicama tijekom 2005. godine liječeno 28.000 bolesnika starijih od 65 godina s dijagnozom degenerativne stenozе slabinske kralježnice, da bi se do 2011. godine taj broj udvostručio.<sup>20</sup> Prema recentnim američkim podatcima, 13 – 14% bolesnika s križoboljom koji posjete specijalista i 3 – 4% njih koje pregleda liječnik obiteljske medicine imaju stenozu spinalnog kanala slabinske regije.<sup>21</sup>

Iako su nađene određene razlike u patologiji kralježnice prema spolu, što bi moglo utjecati na različitost u prevalenciji simptomatske spinalne stenozе slabinske regije, rezultati su nekonzistentni. Tako su neki autori izvjestili o većoj zastupljenosti simptomatske spinalne stenozе u muškaraca, dok su drugi ustanovili podjednaku prevalenciju bolesti u oba spola ili čak višu prevalenciju u žena.<sup>22–25</sup>

Degenerativne promjene slabinske kralježnice vidljive magnetskom rezonancijom (MR) uobičajene su u starijoj životnoj dobi i prisutne u gotovo svih osoba starijih od 60 godina, a prema nekim radiološkim kriterijima, nađeno je da 21% osoba te dobne skupine ima i spinalnu stenozu slabinske regije.<sup>26,27</sup> Međutim, znatan postotak populacije koja ima anatomske spinalne stenozе bez kliničkih je simptoma. Tako je u jednome drugom populacijskom istraživanju (Wakayama) utvrđena puno viša prevalencija strukturne (anatomske) spinalne stenozе primjenom MR-a (76,5% ispitanika) u odnosu prema simptomatskoj (9,3%), stenozе je bila češća u starijoj dobi, a nije bilo statistički značajne razlike između muškaraca i žena.<sup>28</sup> U Framinghamskoj populacijskoj studiji, a ovisno o primijenjenim kriterijima, 19 – 47% osoba starijih od 60 godina imalo je radiografski verificiranu spinalnu stenozu, s tim da je apsolutna stenozа definirana kao promjer spinalnog kanala od 10 mm ili manje, a vrijednost od 10 do 12 mm definirana je kao relativna stenozа spinalnog kanala. I u ovoj populacijski temeljenoj studiji prevalencija stećene lumbalne stenozе bila je znatno viša s višom dobi pa je u skupini ispitanika mlađih od 40 godina iznosila 20% za relativnu i 4% za apsolutnu stenozu, dok je u ispitanika dobne skupine od 60 do 69 godina iznosila 47,2% za relativnu i 19,4% za apsolutnu stenozu. S obzirom na to da je u ispitanika s križoboljom, kojih je doduše bilo samo 19%, prevalencija za relativnu stenozu iznosila 29,7%, a za apsolutnu 18,9%, autori su zaključili da spinalna stenozа slabinske regije trostruko povisuje rizik od nastanka križobolje.<sup>29</sup>

Zasad možda najvrjedniji podatci o epidemiologiji izolirane stenozе spinalnog kanala u slabinskoj regiji dolaze iz istraživanja *Spine Patient Outcomes Research Trial* (SPORT).<sup>30</sup> Autori su izvjestili da je prosječna dob prezentacije bolesnika sa stenozom spinalnog kanala u slabinskoj regiji kralježnice 64,6 godina, dijagnoza je bila nešto češća u muškaraca nego u žena (omjer muškarci : žene = 1,55 : 1,0), dok se prosječno radilo o osobama prekomjerne tjelesne težine (indeks tjelesne mase – engl. *Body mass index* – BMI: 29,5 kg/m<sup>2</sup>).

### **Etiopatogeneza stenozе spinalnog kanala slabinske regije**

Stenozа spinalnog kanala može se razviti na tri osnovna mjesta: centralni kanal, subartikularni kanal ili lateralni

recessus i intervertebralni otvori ili korijen živca koji se nalazi ispod pedikula. Postoje i neke varijacije spinalne stenozе u slabinskoj regiji kao što su: unilateralna stenozа (npr., zbog kratkog pedikula), asimetrična stenozа (npr., zbog nejednake hipertrofije dorzalno smještenih struktura), diskontinuirana (engl. *skipped level stenosis*) itd.<sup>31</sup> Simptomatska stenozа spinalnog kanala najčešća je u segmentu LIV – LV, a slijede vertebralni segmenti LIII – LIV, LII – LIII, tek zatim LV – SI.<sup>30,32</sup> Ipak, u praksi bolest najčešće zahvaća više slabinskih segmenata, a u 10% bolesnika pojavljuje se tandemska cervikolumbalna stenozа, osobito u osoba starijih od 65 godina.<sup>33</sup>

Etiološki razlikujemo dvije osnovne skupine stenozе spinalnog kanala: kongenitalne i stećene. Stećena je stenozа češća od kongenitalne pa je tako u Framinghamskoj studiji kongenitalna relativna stenozа nađena u 4,7%, a apsolutna stenozа u 2,6% ispitanika, dok je stećena relativna stenozа utvrđena u 22,5%, a apsolutna u 7,3% ispitanika.<sup>29</sup> Kongenitalne spinalne stenozе idiopatske su i ahondroplastične. Razvojna stenozа cijeloga spinalnog kanala karakteristično je obilježje ahondroplastične nerazvijenosti. Kralješki osoba s ovim poremećajem imaju kratke pedikule i smanjenu interpedikularnu distanciju s posljedičnom i anteroposteriornom i lateralnom stenozom kanala.<sup>34</sup> Iako je prirođena stenozа inicijalno uzrok radikulopatije u tek oko 2% bolesnika, važna je jer može biti predisponirajuć čimbenik za nastanak radikulopatije poslije tijekom života (u oko 30% bolesnika), što je posljedica poslije nastalih degenerativnih promjena.<sup>31</sup> Stoga ovi bolesnici u odrasloj dobi imaju predispoziciju za razvoj progredirajućih oblika spinalne stenozе ili čak sindroma kaude ekvine. U dosad najvećoj studiji u kojoj se pokušalo karakterizirati kongenitalnu stenozu spinalnog kanala Kitab i sur. prospektivno su pratili 66 bolesnika mlađih od 50 godina s perzistentnim simptomima koji su upućivali na stenozu spinalnog kanala i s kongenitalnom stenozom na magnetskoj rezonanciji (MR) u usporedbi s nalazom u bolesnika koji su imali pojedinačnu epizodu križobolje (kontrola).<sup>35</sup> Iako autori nisu našli razlike u incidenciji degenerativnih promjena i.v. diskova između dvije grupe, u glavnima promatranim ishodima (različite mjere za stenozu spinalnog kanala) bolesnici s kongenitalnim promjenama imali su teži stupanj stenozе i na više vertebralnih razina.<sup>35</sup>

Stećena stenozа spinalnog kanala slabinske regije najčešće je degenerativne etiologije, npr., hernije i.v. diska, hipertrofija žutih ligamenata i/ili spondilolisteza. Prema učestalosti, slijede postoperativne i posttraumatske stenozе, one koje su posljedica određenih metaboličkih ili endokrinih bolesti (npr., akromegalija, Pagetova bolest), u sklopu upalnih reumatskih bolesti (npr., ankilozantni spondilitis) te stenozе kao posljedica tumora.<sup>33</sup>

Hipertrofija ligamenata i protruzija i.v. diska najčešće dovode do stenozе centralnog kanala, hipertrofija ligamenata i/ili degenerativne promjene gornjih faseta uzrokuju stenozu u lateralnom recessu, foraminalna stenozа nastaje zbog formiranja osteofita ispod *pars interarticularis* (na mjestu gdje se hvataju žuti ligamenti), foraminalne protruzije i.v. diska ili angulacije zbog skolioze, a ekstraforaminalni pritisak na korijen živca najčešće nastaje zbog „daleke“ lateralne hernije i.v. diska. Slijed promjena obično je takav da degenerativne promjene i.v. diska dovode do poremećaja u biomehanici kralježnice s posljedičnom



subperiostalnom osteogenezom na mjestima gdje se anulus fibrozus veže za trup kralješka, što rezultira formiranjem osteofita. Sniženje visine i.v. diska vodi suženju neuralnih foramena, a hernijirano tkivo diska može sužavati centralni kanal, lateralne recese ili neuralne forame. Također, povećava se opterećenje na intervertebralne (fasetne) zglobove i ligamente, što rezultira njihovom hipertrofijom. Žuti ligamenti normalno mjere 2 – 5 mm, a hipertrofični mogu biti 5 – 10 mm te kao takvi mogu postati glavnim uzrokom stenoze spinalnog kanala.<sup>31,36</sup>

Promjene na staničnoj / biokemijskoj razini uvelike objašnjavaju patogenetske mehanizme. Naime, kontinuirani mehanički spinalni stres i pojačano lučenje citokina iz hernijiranog i.v. diska pridonose degenerativnim promjenama žutih ligamenata koji gube elastična vlakna, dok se pojačano stvara fibroza. Naime, mehanički stres potencira lučenje TGF- $\beta$ 1 (engl. *transforming growth factor-beta 1*), ključnog citokina koji je promotor fibroze u tkivima, a njegova je ekspresija pojačana u degenerativno promijenjenim žutim ligamentima.<sup>37–39</sup> Pojačana je i ekspresija CTGF-a (engl. *connective tissue growth factor*), profibrotičkog faktora uključenog u procese cijeljenja i proliferacije. Protein kinaza aktivirana mitogenom (MAPK) uključena je u regulaciju ekspresije CTGF-a.<sup>40</sup> Interakcija TGF- $\beta$ 1 i CTGF-a ključna je za regulaciju proliferacije stanica i sintezu sastavnica ekstracelularnog matriksa.<sup>41</sup> Međutim, ostaje nejasno regulira li ekspresiju CTGF-a TGF- $\beta$ 1 u stanicama žutih ligamenata i je li u taj proces uključena aktivacija MAPK. Odgovor bi moglo dati istraživanje Yan-Liu Cao i Yang Duan koje su dokazale ovo: TGF- $\beta$ 1 pojačao je ekspresiju CTGF-a na razini mRNA i proteina, pojačao je mRNA-ekspresiju sastavnica ekstracelularnog matriksa (kolagen tipa I i III). Ovaj je učinak dokinut prisutnošću neutralizirajućih CTGF-antitijela, što pokazuje da TGF- $\beta$ 1 pridonosi hipertrofiji žutih ligamenata u interakciji s CTGF-om. Povezanost između TGF- $\beta$ 1, CTGF-a i hipertrofije žutog ligamenta posredovana je putem osi p38 MAPK.<sup>42</sup> Histološka analiza uzoraka žutih ligamenata dobivenih iz operativnog materijala pokazala je promjene poput fragmentacije, degeneracije i nestanka elastičnih vlakana (koja se nisu regenerirala nakon ozljede), a nađena je i pojačana vaskularizacija s posljedičnim odlaganjem kolagena. U svjetlu navedenoga zamjetna uloga u patogenezi promjena pripada i VEGF-u (engl. *vascular endothelial growth factor*), inače važnome u procesima cijeljenja. U prilog tomu govori i istraživanje Napaphat Jirathanathornnukul i sur. koje je pokazalo pojačanu ekspresiju VEGF-a, ali i njegovu povišenu razinu u hipertrofičnim žutim ligamentima u usporedbi s kontrolom. Imunohistokemijski nađeno je pozitivno bojenje VEGF-om u stanicama endotela, fibroblastima i upalnim stanicama upozoravajući na neovaskularizaciju u hipertrofičnim žutim ligamentima.<sup>43</sup>

Spondilolisteza, odnosno iskliznuće jednog kralješka prema drugomu jedan je od uzroka stenoze spinalnog kanala slabinske regije, a najčešće je posljedica uznapredovalih degenerativnih promjena fasetnih zglobova i njihova subluksacijskog položaja, a u manjem broju slučajeva posljedica spondilolize, odnosno rascjepa luka kralješka. Spondilolisteza bez spondilolize dovodi do suženja centralnog kanala, lateralnih recesususa, a ako je snižena visina i.v. diska, katkad i suženja u području foramena. Spondilolisteza sa spondilolizom dovodi do suženja foramena i katkad lateralnih recesususa.<sup>31</sup>

### Klinička slika stenoze spinalnog kanala lumbalne regije

Za dijagnozu stenoze spinalnog kanala slabinske regije ključni su detaljna anamneza i klinički pregled, to više jer su abnormalni nalazi primjenom visokosofisticiranih slikovnih metoda često koincidentni i ne mogu se povezati s odgovarajućom simptomatologijom. Klinički simptomi stenoze spinalnog kanala slabinske regije tipično se razvijaju polako, nekoliko mjeseci ili godina, a mogu biti izraženi jednostrano ili obostrano. U najvećem broju slučajeva bolesnici s centralnom stenozom spinalnog kanala prezentiraju se neurogenim klaudikacijama, a oni sa stenozom lateralnog recesususa i stenozom intervertebralnog foramena kliničkom slikom radikulopatije, s tim da je u potonjem slučaju bol obično izraženija u nozi nego u križima.<sup>44,1</sup> Neurogena klaudikacija ili pseudoklaudikacija specifičan je simptom stenoze u slabinskoj regiji kralježnice, a vezana je uz kompresiju duralne vreće.<sup>45</sup> Najčešće se radi o bolnom sindromu i parestezijama, kao i unilateralnoj ili bilateralnoj motoričkoj slabosti donjih ekstremiteta ili, pak, samo o slabosti pojedinih mišićnih skupina, a rjeđi su noćno grčenje mišića nogu ili sindrom neurogenog mjehura. Iako su simptomi uglavnom bilateralni, nisu jasno raspoređeni po dermatomima i miotomima, a često je jedan od donjih ekstremiteta više zahvaćen. U pojedinim bolesnika patelarni refleksi ili refleksi Ahilove tetive bude asimetrično snižen, a katkad i ugašen.<sup>46</sup> Većina bolesnika ima skraćenu hodnu prugu i skraćeno vrijeme stajanja, a duže hodanje može dovesti do slabosti dorzifleksije stopala i učestalijih padova. Obilježje neurogenih klaudikacija jest povezanost položaja bolesnika i simptoma, pri čemu antefleksija kralježnice i sjedenje dovode do olakšanja simptoma, dok ih retrofleksija trupa pogoršava.<sup>9</sup> Stoga bolesnici sa stenozom spinalnog kanala slabinske regije kod ležanja najčešće zauzimaju položaj na boku koji u odnosu prema ležanju na leđima lakše omogućava fleksiju slabinskog dijela kralježnice. Pri hodanju oporavak, odnosno mogućnost nastavka hodanja veća je ako se bolesnici postave u položaj s antefleksijom trupa (npr., ako sjednu). Radikularna bol, koja se segmentalno širi uzduž noge, javlja se kad je spinalni korijen direktno komprimiran u lateralnom recesusu ili u neuralnom foramenu.<sup>47</sup> Kod uznapredovalih promjena kralježnice može se naći kombinacija neurogenih klaudikacija i radikulopatije. Urinarna disfunkcija relativno je često prisutna u bolesnika sa stenozom spinalnog kanala slabinske regije, ali treba biti oprezan u povezivanju ovog simptoma s kliničkom slikom stenoze, jer se najčešće radi o populaciji treće životne dobi, koja inače često ima ovu simptomatologiju uzrokovanu drugim bolestima.<sup>48</sup>

Sveukupno, anamnestički podatci imaju veću relativnu vrijednost od samoga kliničkog pregleda u postavljanju sumnje na dijagnozu spinalne stenoze slabinske regije.<sup>49</sup> Ipak, uvijek se mora voditi računa o proturječnostima glede korelacije anamnestičkih podataka i nalaza kliničkog pregleda, s jedne strane, i radiološki vidljive stenoze spinalnog kanala slabinske regije, s druge strane. Prema nekim autorima, mali poprečni presjek kaude ekvine snažan je navješćivač (prediktor) kraće hodne pruge, križbolje i boli u nogama te direktno utječe na kvalitetu života bolesnika s centralnom stenozom spinalnog kanala,<sup>50</sup> dok drugi autori nisu utvrdili povezanost stupnja spinalne stenoze i kliničkih simptoma.<sup>44,50–52</sup> Osim toga i druge se bolesti i

stanja mogu prezentirati sličnim simptomima, npr., okluzivna bolest perifernih arterija nogu, druge zglobne bolesti slabinske kralježnice i donjih ekstremiteta, multipla skleroza ili periferna polineuropatija. U razlikovanju neurogenih klaudikacija i periferne vaskularne bolesti Dyck i Doyle su 1977. uočili da se kod vožnje biciklom pri naginjanju trupa prema naprijed smanjuju simptomi neurogenih klaudikacija, ali ne i simptomi periferne vaskularne bolesti.<sup>53</sup> U sustavnom pregledu literature nađeno je da ako ranije opisani neugodni osjetni fenomeni nisu prisutni u položaju sjedenja, vjerojatnost spinalne stenoze u slabinskoj regiji iznosi oko 7,4 puta. Ostala obilježja koja povisuju vjerojatnost za tu dijagnozu jesu smanjenje simptoma kod savijanja trupa prema naprijed (6,4 puta), bol u obje natkoljenice i uzduž nogu (6,3 puta) i prisutnost tipičnih neurogenih klaudikacija (3,7 puta).<sup>54</sup>

Zaključno, simptomi i klinička slika raznoliki su, ali imaju važno mjesto u identificiranju bolesnika sa stenozom spinalnog kanala slabinske regije, iako je u postavljanju te dijagnoze najčešće potrebna dodatna dijagnostička obrada pri kojoj ključno mjesto imaju slikovne metode.

#### *Radiološka dijagnostika stenoze spinalnog kanala slabinske regije*

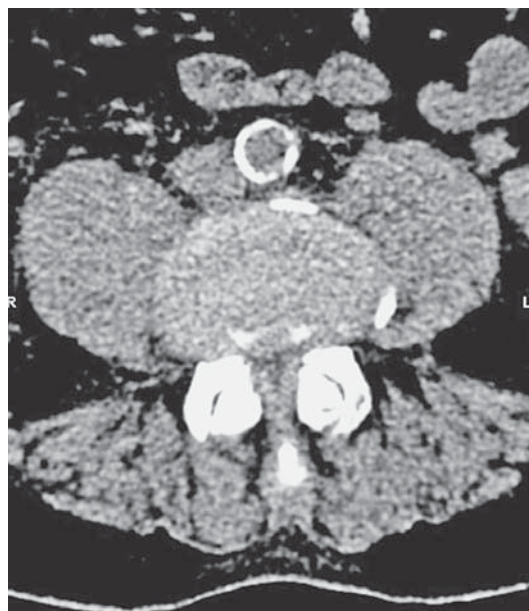Radiološka dijagnostika stenoze spinalnog kanala slabinske regije, uz razjašnjenje etiologije stenoze, ključna je pri određivanju lokacije stenoze (npr., centralni kanal, lateralni recessus, foraminalno i ekstraforaminalno) te ocjeni njezine težine, dakako, uvijek u korelaciji s kliničkom slikom i nalazima drugih pretraga.<sup>55</sup> Ocjena međudnosa radiološkog nalaza i kliničke slike može biti otežana činjenicom da je stenoza spinalnog kanala slabinske regije nerijetko udružena sa skoliozom ili spondilolistezom.

Glede etiologije stenoze spinalnog kanala slabinske regije postoje određena radiološka obilježja različitih tipova stenoze. Naime, kod prirodne stenoze spinalnog kanala slabinske regije na radiološkoj slici vide se kratki i široki pedikuli, uz smanjenu interpedikularnu udaljenost. Dakle, pedikuli su kraći od 6,5 mm, interpedikularna udaljenost mjeri manje od 25 mm, dok je omjer anteroposteriornog (AP) promjera trupa kralješka i dužine pedikula manji od 2 : 1.<sup>31,56</sup> Lamine su također skraćene i zadebljane uz smanjen interlaminarni kut, a fasete malih zglobova povećane i medijalnije položene. Anteroposteriorni promjer spinalnog kanala u visini trupa kralješka mjeri manje od 12 mm, iako se u literaturi mogu naći i granične vrijednosti od 13, 14 ili čak 15 mm.<sup>31,56</sup> Na poprečnim presjecima centralni je kanal sploštena izgleda u usporedbi s normalnim, više okruglim izgledom.<sup>56</sup> Stečena stenoza spinalnog kanala slabinske regije najčešće nastaje zbog degenerativnih promjena te u tom slučaju nalazimo različite promjene kao što su hernija i.v. diska, osteofiti trupova kralješka, hipertrofija žutih ligamenata, degenerativne promjene gornjih faseti itd.<sup>31</sup> Radiološka dijagnostika stenoze spinalnog kanala lumbalne regije obuhvaća nativnu radiografiju (RTG), kompjutoriziranu tomografiju (CT) i magnetsku rezonanciju (MR).

Radiografija je zbog svoje dostupnosti najčešće prva metoda u obradi bolesnika sa sumnjom na stenozu spinalnog kanala. Iako je vrlo ograničena u pružanju dijagnostičkih informacija, daje brz uvid u stanje koštanih dijelova slabinske kralježnice.<sup>31</sup> Uobičajeno se rade nativne radiografske snimke u dvije projekcije. To omogućava

prikaz spondilodeformirajućih promjena u smislu osteofita te kalcifikata u longitudinalnim i postraničnim intervertebralnim ligamentima, kao i degenerativnih promjena fasetnih zglobova u smislu hipertrofije i osteofitoze. Na profilnoj snimci može se ispratiti prednja i stražnja interkorporalna linija koja daje uvid u položaj trupova kralježaka te eventualnu spondilolistezu, dok se na AP snimci najbolje prikazuju deformacije u smislu skolioze. Profilne snimke omogućuju, iako ne sasvim precizno, mjerenje dužine pedikula i AP promjera trupa kralješka te djelomičan uvid u širinu spinalnog kanala.<sup>56</sup> Indirektno, nativna radiografija može dati informacije o degenerativnim promjenama i.v. diska, dok se mekotiivne strukture ovom metodom ne mogu prikazati. Destruktivne promjene kosti, zbog ekspanzivnog procesa kralježnice, ovisno o smještaju i opsegu, ne moraju uvijek biti jasno prikazane na nativnom radiogramu. Također, da bi upalne promjene, ponajprije one infektivnog spondilodiscitisa, bile očite na radiografskim snimkama, katkad treba proći i više tjedana, kada se prikazuju kao destruktivne promjene pokrovnih ploha trupova kralježaka uz suženja i.v. prostora.<sup>57,58</sup> Definitivna dijagnoza stenoze spinalnog kanala samo na osnovi nativnog radiograma najčešće nije moguća.<sup>31,59</sup>

Kompjutorizirana tomografija (CT) metoda je oslikavanja koja prije svega prikazuje koštane strukture, ali puno detaljnije zbog mogućnosti multiplanarnog (MPR) prikaza i veće prostorne rezolucije.<sup>59</sup> Zbog bolje kontrastne rezolucije CT može dati određeni uvid i u stanje mekotiivnih struktura, ali detaljna procjena sadržaja spinalnog kanala primjenom ove metode nije potpuna. Karakteristike stenoze spinalnog kanala slabinske regije na CT-slikama jesu širokobazna hernija diska, uzak koštani dio spinalnog kanala, hipertrofija faseti i zadebljanje žutih ligamenata (slika 1.). Obliteracija epiduralnoga masnog tkiva

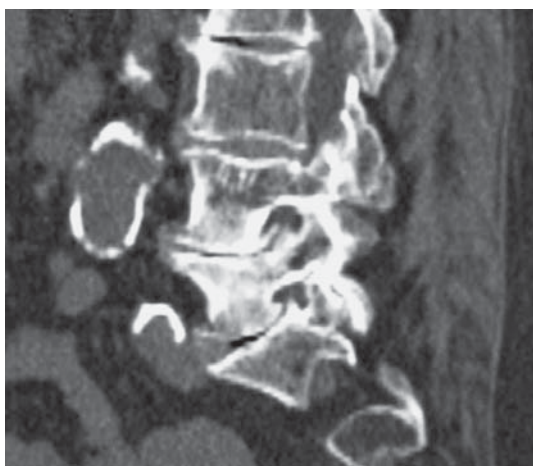


Slika 1. Transverzalni CT-presjek kroz lumbalnu kralježnicu pokazuje stenozu spinalnog kanala nakon hernije diska, hipertrofije fasetnih zglobova i žutih ligamenata, s komprimiranom duralnom vrećicom i obliteracijom epiduralnoga masnog tkiva

Figure 1. Transversal CT view of lumbar spine showing spinal canal stenosis caused by disc herniation, hypertrophy of facet joints and ligamenta flava, with dural sac compression and obliteration of epidural fat tissue



na transverzalnim presjecima kroz i.v. prostor dobar je pokazatelj stenozе.<sup>31</sup> Nešto masnog tkiva može biti prisutno u medijalnoj liniji ispod spinoznog nastavka čak i kod uznapredovale stenozе, dok oskudno epiduralno masno tkivo na transverzalnim presjecima u visini pedikula može biti normalan nalaz. Masno je tkivo obliterirano u suženima neuralnim foramenima kao posljedica utiskivanja tkiva i.v. diska, dorzalnih osteofita trupova kralježaka ili hipertrofičnih faseta malih zglobova (slika 2.). Destruktivne promjene kosti zbog ekspanzivnog ili upalnog procesa najbolje se prikazuju ovom metodom. Uz pomoć MPR-prikaza mogu se detaljno analizirati položaj i izgled koštanih struktura, opseg destrukcije kosti te prikaz koštanih dijelova ili kalcifikata u spinalnom kanalu. Na poprečnim i sagitalnim presjecima kroz slabinsku kralježnicu CT omogućuje precizno mjerenje širine koštano dijela cen-

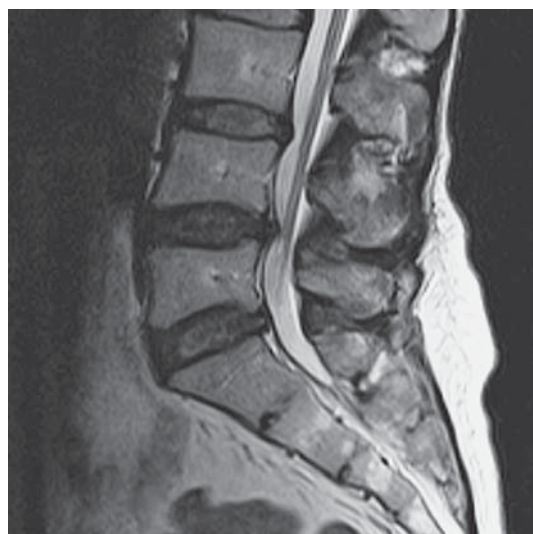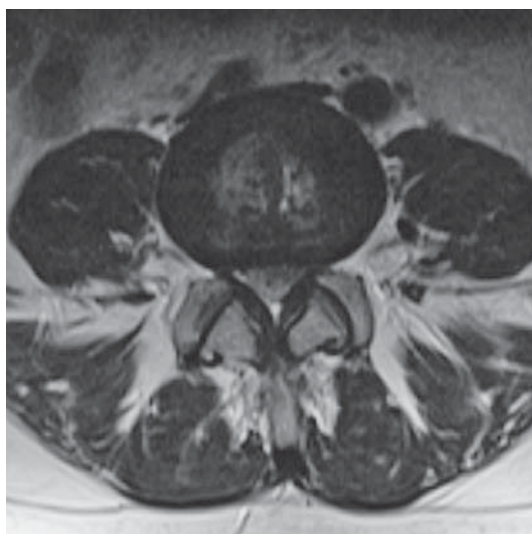


Slika 2. Sagitalni CT-presjek kroz lumbalnu kralježnicu pokazuje dorzalnu osteofitozu trupova kralježaka i hipertrofiju fasetnih zglobova s naknadno suženima neuralnim foramenima

Figure 2. Sagittal CT view of lumbar spine showing dorsal osteophytosis of the vertebral body and hypertrophy of facet joints causing stenosis of neural foramen

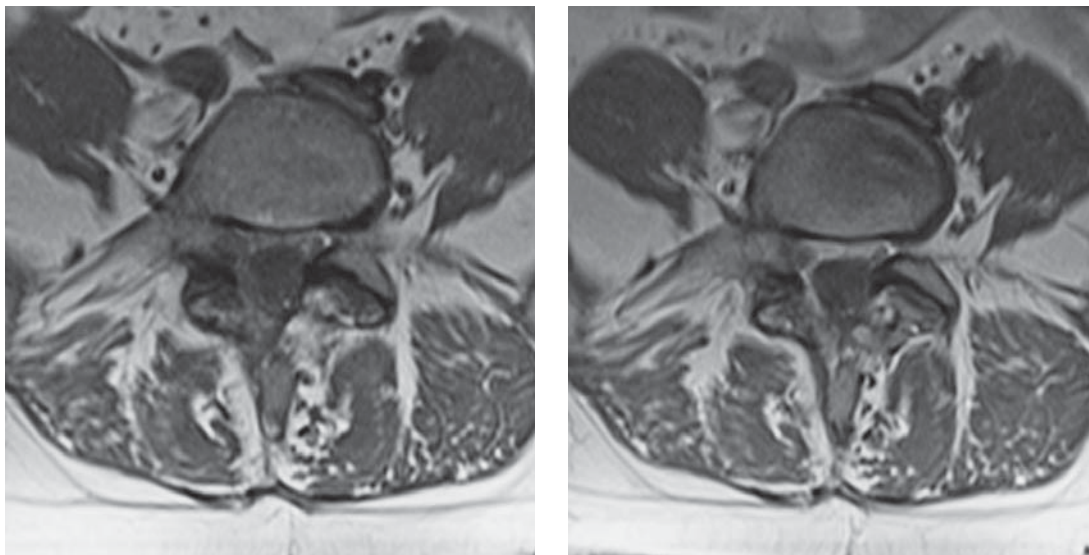
tralnog kanala, lateralnih recessusa i neuralnih foramena, kao i izmjere pojedinih dijelova kralježaka (pedikuli, AP promjer trupa, interpedikularna udaljenost) koji upućuju na eventualnu stenozu.<sup>56,60</sup>

Magnetska rezonancija (MR) metoda je izbora u dijagnostici stenozе spinalnog kanala slabinske regije, primarno ako je stenozа uzrokovana patološkim promjenama na mekotkivnim strukturama, kao što su hernija i.v. diska, zadebljanja ligamenata ili zbog drugih mekotkivnih supstrata (npr., tumori, apscesi) (slike 3.a i 3.b). Razlog tomu je visoka kontrastna rezolucija u usporedbi s drugim metodama oslikavanja. Također, MR je metoda izbora za prikaz epiduralne fibroze koja sužava i deformira duralnu vreću te postoperativno može biti uzrokom stenozе najčešće lateralnog recessusa te asimetričnoga centralnog kanala (slike 4.a i 4.b). Uobičajeno se rabe TI i TII mjerene slike u sagitalnim i transverzalnim presjecima te sekvencija STIR (engl. *short time inversion recovery*) u sagitalnoj ravnini. Takav MR-pregled u većini slučajeva pruža dovoljno informacija prije svega o herniji i.v. diska, ali i o promjenama na trupovima kralježaka, fasetnim zglobovima ili ligamentima.<sup>61</sup> Prema potrebi mogu se učiniti koronarni presjeci koji daju bolji uvid u skoliozu i deformacije. Postkontrastne slike važne su za prikaz tumorskih i upalnih procesa te postoperativne fibroze.<sup>57,62</sup> Danas je mijelografija većinom zamijenjena MR-oslikavanjem kralježnice, a uz pomoć određenih MR-tehnika moguć je prikaz likvorskih prostora slično mijelografiji, a bez invazivnog pristupa, odnosno primjene kontrastnog sredstva intratekalno<sup>63</sup> (slike 5.a i 5.b). Neke novije MR-tehnike oslikavanja nalažu i dodatnu softversku potporu, kao što je DTI (engl. *diffusion tensor imaging*), kojom se prikazuju neuralne strukture na temelju difuzije molekula vode, uz mogućnost razlikovanja i prikaza komprimiranih korjenova živaca.<sup>64</sup> Zbog nemogućnosti MR-a da prikaže kalcificirani koštani matriks, detaljna analiza koštanih promjena ovom metodom ne zadovoljava. Zato nisu rijetki slučajevi da je uz MR potrebno kao komplementarnu metodu učiniti i CT, primjerice, kod spondilolize sa spon-



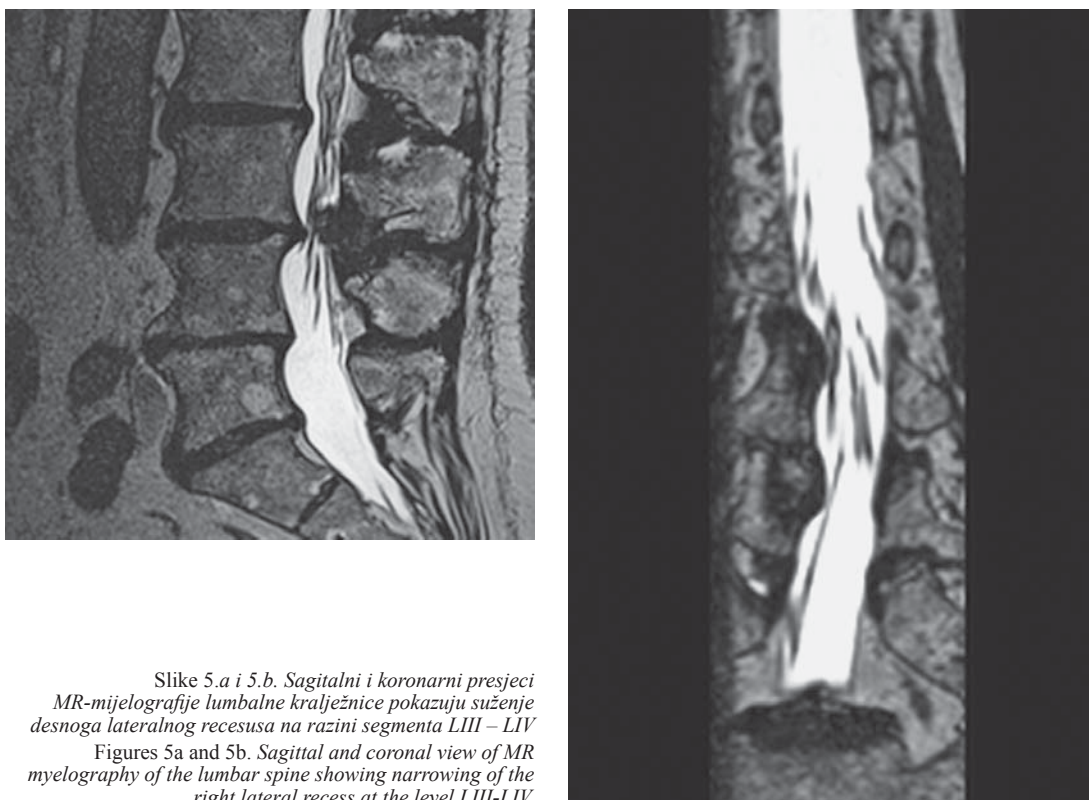
Slike 3.a i 3.b. Transverzalni i sagitalni MR-presjeci kroz lumbalnu kralježnicu pokazuju stenozu spinalnog kanala na razini segmenta LIV – LV nakon koštano užega spinalnog kanala, hernije diska i zadebljanja žutih ligamenata

Figures 3a and 3b. Transversal and sagittal MR view of lumbar spine showing spinal canal stenosis at the level LIV-LV caused by narrow spinal canal, herniated disc, and thickened ligamenta flava



Slike 4.a i 4.b. Prekontrastni i postkontrastni transverzalni MR-presjeci kroz lumbalnu kralježnicu pokazuju difuzno izraženu postoperativnu fibrozu epiduralnoga masnog tkiva s deformitetom duralne vreće te zadebljanim korijenom živca u desnome lateralnom recesusu

Figures 4a and 4b. Precontrast and postcontrast transversal MR view of the lumbar spine showing diffuse postoperative fibrosis of the epidural fat tissue with deformity of the dural sac and thickened spinal root in the right lateral recess



Slike 5.a i 5.b. Sagitalni i koronarni presjeci MR-mijelografije lumbalne kralježnice pokazuju suženje desnoga lateralnog recesusa na razini segmenta LIII – LIV  
Figures 5a and 5b. Sagittal and coronal view of MR myelography of the lumbar spine showing narrowing of the right lateral recess at the level LIII-LIV.

dilolitezom, gdje se CT-pregledom detaljno prikazuju koštane promjene, odnosno rascjep luka kralješka, a MR služi za pogled u strukture spinalnog kanala.

I CT i MR omogućavaju u različitim ravninama mjerenje pojedinih prostora unutar kralježnice, odnosno procjenu kvantitativnih parametara. U sustavnom pregledu literature Andreisek i sur. naveli su 14 parametara u definiciji spinalne stenoze slabinske regije, s velikom varijabil-

nošću njihove definicije, dok su u drugom članku temeljnom na pregledu literature i mišljenja stručnjaka identificirali čak 27 mogućih radioloških kriterija.<sup>65,66</sup> Verbiest je prvi predložio definiciju apsolutne kongenitalne stenoze spinalnog kanala (sagitalni promjer koštanog kanala manji od 10 mm) i relativne stenoze (između 10 i 12 mm).<sup>22</sup> Međutim, ovi kriteriji nisu postali općeprihvaćeni između ostaloga jer su se odnosili samo na centralnu koštanu ste-



nozu, a ne, primjerice, na bolesnike koji imaju tzv. tro-lisnu stenoza ili stenoza zbog promjena na ligamentima.<sup>67</sup> Vjerojatno u kliničkoj praksi najčešće upotrebljavana klasifikacija stenoze spinalnog kanala jest ona Lurieja i sur.<sup>68</sup> Blaga stenoza definirana je kao smanjenje manje od 1/3 raspoloživog prostora za neuralne elemente, umjerena je stenoza smanjenje od 1/3 do 2/3, a teška je smanjenje veće od 2/3 tog prostora. Uz promjer duralne vreće (uzdužne, poprečne) predložene su i druge mogućnosti kvantifikacije stenoze spinalnog kanala kao što je smanjena površina duralne vreće.<sup>60</sup> U takvoj klasifikaciji kad je površina manja od 100 mm<sup>2</sup>, stenoza se smatra umjerenom, dok se površina manja od 75 mm<sup>2</sup>, smatra teškom stenozom spinalnog kanala.<sup>55,69</sup> Steuer i sur. su 2011. god. sustavnim pregledom literature našli ove parametre kao korisne u identificiranju bolesnika s necentralnom spinalnom stenozom: lateralni recessus visine  $\leq 2$  mm (definirano kao najmanja udaljenost između gornjih zglobnih faseti i stražnjeg ruba tijela kralješka), za lateralni recessus dubina  $\leq 3$  mm (definirano kao udaljenost između gornjih zglobnih faseti i stražnjeg ruba tijela kralješka) i lateralni rub recessusa  $< 30^\circ$  (definiran kao kut između linija paralelnih s gornjim i donjim rubom lateralnog recessusa).<sup>70</sup> Noviji pregledni rad daje ponešto jednostavnije granične parametre za necentralnu spinalnu stenoza: širina lateralnog recessusa manja od 3 mm mjerena na transverzalnim slikama te anteroposteriorni promjer neuralnog foramena manji od 3 mm mjerena na sagitalnim slikama.<sup>60</sup> Za spondilolistezu obično se rabe dvije klasifikacijske metode: etiološka prema Wiltseu i ona prema stupnju pomaka gornjeg kralješka u odnosu na donji prema Meyerdingu.<sup>71,72</sup> Predložene su i druge jednostavnije ili kompleksnije klasifikacije stenoze spinalnog kanala slabinske regije, ali rasprava o njima izvan je opsega ovog članka.<sup>73–75</sup>

#### *Elektrofiziološka dijagnostika kod stenoza spinalnog kanala*

Elektrofiziološka dijagnostika spada u funkcionalne metode dijagnostike i kao takva je komplementarna slikovnim pretragama. Radi se o praktički neinvazivnim pretragama, s vrlo malom traumom uboda igle, a ispitivanjem se dobivaju kvantitativne ili semikvantitativne informacije koje se mogu direktno usporediti s drugim nalazima.<sup>76</sup> U okviru neurofiziološke dijagnostike u bolesnika sa stenozom spinalnog kanala slabinske regije najčešće se rabe elektromiografija (EMG) donjih ekstremiteta (u kombinaciji s mjerenjem perifernih brzina provođenja motornih i senzornih živaca – elektromioneurografija), s pomoću koje ispitujemo mišiće inervirane od slabinskih i križnih korjenova živaca, najčešće u okviru segmenata LIII – SI (kod specijalnih indikacija mogu se dodati gornji slabinski korjenovi i ThXII). Algoritam EMG-ispitivanja donjih ekstremiteta zamišljen je da budu zastupljeni mišići inervirani od svih korjenova u segmentu LIII – SI pa se uvijek ispituju po dva mišića inervirana od istih korjenova, ali od različitih živaca te se s velikom vjerojatnošću može utvrditi jesu li promjene radikulopatske, polineuropatske ili mononeuropatske. Očekivani nalaz kod stenoza spinalnog kanala jesu primarno radikulopatske lezije (najčešća LV), ali mogući su i nalaz neuronopatije (lezije motornih stanica prednjeg roga) ili indirektni znakovi oštećenja gornjega motornog neurona ako je prisutna i lezija spinalne medule. Ispitivanjem mišića dna zdjelice dobiva

se uvid u stanje kaudalnije smještenih, sakralnih korjenova, u segmentima SI – IV.<sup>77,78</sup> Osim EMG-a, u okviru elektrofiziološke dijagnostike stenoza spinalnog kanala rabe se još i somatosenzorni evocirani potencijali (SSEP) kore mozga, posebice n. tibialis ili u slučaju sumnje na oštećenja kaudalnih sakralnih korjenova, n. pudendus. S obzirom na to da je senzorna neurografija integralni dio ispitivanja SSEP-om, a standardno se izvodi i u okviru EMG-obrade, evociranim potencijalima primarno se služimo radi utvrđivanja funkcionalnog stanja kranijalnih dijelova senzornih putova, posebice dorzalnih kolumna. Ako postoji sumnja na izolirano oštećenje autonomnih živčanih struktura, u okviru elektrofiziološke obrade obično se ispituje simpatički kožni odgovor na mehaničku ili električku stimulaciju. Posebnu vrijednost ispitivanja autonomnih struktura čini diferencijalna dijagnoza radikularnih oštećenja prema proksimalnim oštećenjima ishijadičkog živca, jer se autonomna vlakna priključuju perifernom živcu poslije, pa nisu zahvaćena kod radikularnih lezija, dok su kod oštećenja perifernog živca oštećena i autonomna vlakna. Raspon normalnih vrijednosti kod ove je pretrage širok, a devijacije velike te se kao glavno mjerilo uzima eventualna asimetrija između nalaza s lijeve i desne strane. Razvojem kompjutorske analize bioelektričnih signala sve se češće u specijaliziranim laboratorijima za ispitivanje neuromišićnih bolesti pretrage iz okvira standardne neurofiziološke obrade kombiniraju s nalazima neuro-mišićnog ultrazvuka i površinskom analizom signala visoke gustoće s pomoću plosnatih „blanket“ elektroda (HD-SEMG).<sup>79</sup>

#### *Konzervativno liječenje stenoze spinalnog kanala lumbalne regije*

Pristup liječenju stenoze spinalnog kanala slabinske regije često nije jednostavan i nalaze pažljivo razmatranje omjera potencijalnih rizika i dobiti. Pri nepostojanju progresivnoga neurološkog deficita ili sindroma kaude ekvine liječenje tih bolesnika trebalo bi započeti konzervativnim metodama. U nekirurške oblike liječenja ubrajamo fizikalnu terapiju, farmakoterapiju i epiduralne injekcije. Trenutačno nedostaje znanstvenih dokaza koji bi utvrdili najučinkovitiji način liječenja ili slijed provođenja metoda liječenja u tih bolesnika.

Fizikalna terapija glavna je sastavnica konzervativnog liječenja, iako nedostaje čvrsta potpora u literaturi temeljenoj na dokazima. Najčešće upotrebljavani tretmani uključuju aerobne vježbe, vježbe snaženja i opsega pokreta, specifične vježbe za lumbalnu fleksiju (vožnja biciklom), posturalne vježbe, trening ravnoteže i koordinacije, ortoze, modalitete fizikalne terapije (toplina, hladnoća, električna stimulacija, ultrazvuk i dr.), masažu i manipulacijske tehnike. Jedno je istraživanje pokazalo da nefarmakološke neinvazivne metode najčešće rabe bolesnici sa stenozom spinalnog kanala slabinske regije: masažu (27%), vježbe snaženja (23%), vježbe opsega pokreta (18%) i aplikaciju topline ili hladnoće (14%), dok fizioterapeuti najviše zagovaraju vježbe opsega pokreta (87%), stabilizacijske vježbe (86%), vježbe snaženja (83%), aplikaciju topline ili hladnoće (76%), akupunkturu (63%) te tehnike mobilizacije zglobova (62%).<sup>80</sup>

Ciljevi fizičkog vježbanja u bolesnika sa stenozom spinalnog kanala slabinske regije ponajprije uključuju povećanje mišićne stabilnosti i korekciju posture, tako da se

najčešće preporučuju vježbe istezanja, vježbe jačanja i aerobni trening, iako u tom smislu ne postoji standardizacija.<sup>81</sup> Williamsove fleksijske vježbe standardne su vježbe za bolesnike sa stenozom spinalnog kanala slabinske regije, a usmjerene su na smanjenje lumbalne lordoze, istezanje paravertebralne muskulature i mišića stražnje lože natkoljenice te jačanje abdominalnih mišića. One uključuju manevre koljena na prsa, vježbe naginjanja zdjelice, vježbe lumbalne fleksije uz naslanjanje na zid te izbjegavanje lumbalne ekstenzije. Zanimljivo je da recentna randomizirana kontrolirana studija u tih bolesnika nije pokazala znatnu razliku u smanjenju simptoma i poboljšanju funkcije primjenom kirurške dekompresije i fizikalne terapije s naglaskom na vježbe, specifično na vježbe lumbalne fleksije, vježbe usmjerene na deficit snage ili fleksibilnosti i vježbe općeg kondicioniranja. U obje skupine bolesnika napredak je zabilježen nakon 10 tjedana, a pozitivan je učinak održan i nakon dvije godine praćenja. Šezdeset i jedan posto bolesnika koji su bili kirurški liječeni i 52 posto onih koji su liječeni fizikalnoterapijskim mjerama izvijestili su o poboljšanju fizičkih funkcija mjerenih zdravstvenim upitnikom *Short Form-36*.<sup>82</sup> Istražujući učinak manualne terapije, Julie Whitman i sur. pokazali su da je za bolesnike s centralnom spinalnom stenozom slabinske regije sveobuhvatan plan liječenja koji uključuje tehniku mobilizacije i manipulacije usmjerene na lumbopelvičnu regiju učinkovit u smislu poboljšanja oporavka, s tim da su se bolesnici koji su bili podvrgnuti manualnoj terapiji bolje oporavljali nakon 6 tjedana i 1 godine od skupine bolesnika koja je provodila fleksijske vježbe.<sup>83</sup> Sustavni pregled literature iz 2013. godine pokazao je da se ne mogu izvući zaključci o tome koje su fizikalnoterapijske metode najbolje za bolesnike sa stenozom spinalnog kanala slabinske regije.<sup>84</sup> Sekundarna analiza nerandomiziranog *Spine Patient Outcomes Research Trial (SPORT)* utvrdila je da provođenje fizikalne terapije nije dovelo do smanjenja boli, ali jest do određenoga funkcionalnog poboljšanja i smanjene vjerojatnosti operativnog liječenja u roku od jedne godine.<sup>85</sup> Za pretila bolesnika smanjenje tjelesne težine važan je cilj radi smanjenja lumbalne lordoze i aksijalnog pritiska na kralježnicu. Ortoze za slabinsku kralježnicu mogu pomoći u smanjenju lordoze i povećati toleranciju za provođenje vježba. Međutim, njihova je upotreba prijeporna s obzirom na to da prekomjerna primjena može dovesti do slabljenja trbušnih i leđnih mišića.

U liječenju bolesnika sa stenozom spinalnog kanala slabinske regije primjenjuju se različiti lijekovi. Cilj farmakoterapije jest smanjenje boli, i to radi djelovanja na poboljšanje funkcije. Ipak, u literaturi nema kvalitetnih dokaza koji bi pomogli u izboru optimalnog lijeka, pa posljednično nema ni općeprihvaćenih smjernica za farmakoterapiju u tih bolesnika, uključujući i novije smjernice *Degenerative Spinal Stenosis Guidelines*, publicirane od *North American Spine Society (NASS)*.<sup>49</sup> Stoga se odluke o farmakološkom liječenju u svakodnevnoj praksi često donose na temelju rezultata studija i preporuka za liječenje bolesnika s kroničnom križoboljom. Prva linija farmakoterapije za bolesnike s tom križoboljom donedavno je uključivala nesteroidne antireumatike (NSAR) i paracetamol. I dok su svi NSAR, selektivni i neselektivni, jednako učinkoviti u liječenju kronične križobolje, nekoliko recentnih sustavnih pregleda i metaanaliza pokazalo je da je

paracetamol nedovoljno učinkovit u liječenju tih bolesnika.<sup>86,87</sup> Za bolesnike sa stenozom spinalnog kanala slabinske regije često je potrebna kombinirana terapija kojom bi se kontrolirale nociceptivna i neuropatska komponenta boli, s tim da je potonja prema nekim autorima prisutna u oko trećine ovih bolesnika.<sup>88</sup> Nema dokaza koji bi podupri upotrebu NSAR-a za liječenje neuropatske sastavnice boli, a farmakoterapija često uključuje antidepresive i antikonvulzive.<sup>89</sup> Premda metaanalize pokazuju kontradiktorne podatke o učincima antidepresiva u kroničnoj križobolji, nekoliko je studija upozorilo na učinkovitost antidepresiva duloksetina u bolesnika s tim stanjem, radi bolje kontrole boli i poboljšanja funkcionalne sposobnosti.<sup>90</sup> Glede antikonvulziva nedavna je studija pokazala da pregabalin nije učinkovitiji od placeba u smanjenju boli ili funkcionalnih ograničenja u bolesnika sa stenozom spinalnog kanala.<sup>91</sup> Nekoliko manjih studija pokazalo je, pak, umjeren učinak gabapentina na smanjenje intenziteta boli.<sup>92,93</sup> Iako se miorelaksansi povremeno propisuju za kontrolu boli u kontroliranim studijama, nije dokazano da su učinkovitiji od NSAR-a.<sup>86</sup>

Postoje određeni dokazi vrlo niske do umjerene kvalitete za kratkoročnu učinkovitost opioida u liječenju kronične križobolje radi smanjenja boli i poboljšanja funkcije.<sup>94</sup> Postojeći mali broj studija koje su uspoređivale učinak opioida ili antidepresiva nije pokazao razlike učinkovitosti s obzirom na bol i funkciju. Uvođenje opioida u dugoročnu terapiju trebalo bi provoditi oprezno i nakon sveobuhvatne procjene potencijalnih rizika. Ne postoje kontrolirane studije randomizirane s placebom koje podupiru učinkovitost i sigurnost njihove dugoročne primjene za liječenje kronične nespecifične križobolje, pa tako ni stenozu spinalnog kanala slabinske regije. Tapentadol, novi centralni analgetik s dvostrukim mehanizmom djelovanja, koji je agonist  $\mu$ -opioidnih receptora i inhibitor ponovnog preuzimanja noradrenalina, pokazao je veću učinkovitost i smanjenje boli te bolji sigurnosni profil, podnošljivost i suradljivost od oksikodona.<sup>95</sup> Očekuju se istraživanja u djelovanju tog lijeka u indikaciji stenozu spinalnog kanala slabinske regije. Učinkovitost kalcitonina u liječenju bolesnika sa stenozom spinalnog kanala slabinske regije evaluirana je u nekoliko manjih studija, no njihovi zaključci, kao i rezultat nedavne metaanalize upućuju na to da taj lijek nije bolji u toj indikaciji od placeba ili paracetamola.<sup>96,97</sup> Proučavanje mehanizma djelovanja sugeriralo je da bi prostaglandin E1 mogao utjecati na smanjenje boli povezano s neuralnom ishemijom, i to mehanizmom poboljšanja cirkulacije u kaudi ekvini i korijenima živaca (vazodilatacija i antiagregacijski učinak na trombocite). Prema rezultatima nedavnoga sustavnog pregleda, prostaglandin E1 ima određen povoljan učinak na kliničke mjere ishoda, uključujući bol, složeni skor *Japanese Orthopaedic Association* te obilježja hodne pruge, iako se radilo o kratkoročnom praćenju.<sup>98</sup> Premda su glukokortikoidi često propisivani lijekovi za bolesnike sa stenozom spinalnog kanala slabinske regije, njihova učinkovitost nije dokazana, odnosno nedostaju dobro kontrolirane dovoljno velike prospektivne studije. Tako, na primjer, u recentnom istraživanju nije dokazana razlika poslije 12 tjedana praćenja nakon primjene prednizona ili placeba, u praćenju od 3 tjedna u mjerama intenziteta boli, 6-minutnog testa hoda, Roland-Morrisova upitnika za funkcionalnu sposobnost u kroničnoj križobolji ili u bilo kojoj od domena generičkoga složenog upitnika SF-36.<sup>99</sup>

### *Intervencijski minimalno invazivni zahvati kod stenoze spinalnog kanala slabinske regije*

U bolesnika koji ne odgovore zadovoljavajuće na mjere i postupke konzervativnog liječenja na raspolaganju su one invazivnog liječenja, odnosno kirurškoga. Podatci govore da će u razdoblju od deset godina samo 20 do 40% osoba koje imaju blagu do umjerenu stenozu spinalnog kanala slabinske regije završiti na kirurškom liječenju.<sup>100</sup> Znatnija učinkovitost operativnog liječenja opažena je kod bolesnika s apsolutnom stenozom u odnosu prema onima s relativnom spinalnom stenozom. Od minimalno invazivnih intervencija u osoba koje imaju simptomatsku stenozu najučinkovitijima su se pokazale epiduralne steroidne injekcije (ESI). Njihovom se primjenom u epiduralni prostor aplicira lokalni anestetik s kratkodjelujućim ili dugodjelujućim glukokortikoidom. Primjena ESI-ja uvijek mora biti praćena rendgenskom kontrolom, a prije aplikacije lijeka potrebno je dati kontrastno sredstvo. ESI se može dati na 4 načina pa tako razlikujemo: interlaminarni medijalni, interlaminarni paramedijalni, transforaminalni i kaudalni. Transforaminalne infiltracije mogu se aplicirati supraneuralnim ili retroneuralnim pristupom. Transforaminalni i paramedijalni interlaminarni pristupi pokazali su se najučinkovitijima, dok se najmanje učinkovitim pokazao kaudalni pristup.<sup>101</sup> Medijalni interlaminarni ESI daje se bolesnicima koji imaju radikularnu bol jednaku u obje noge, a interlaminarni paramedijalni onima što imaju unilateralne tegobe na dvije ili više razina. Pozitivan učinak jednokratne primjene ESI-ja varira od nekoliko tjedana pa do nekoliko mjeseci.<sup>100</sup> Za višegodišnji učinak primjene ESI-ja u bolesnika sa stenozom spinalnog kanala slabinske regije u medicinskoj literaturi postoje kontradiktorni podatci.<sup>102–105</sup> Ipak, kod ponavljanih ESI-ja, koji su se davali bolesnicima nakon ponovne pojave simptoma, postoje dokazi da su bili učinkoviti i u razdoblju od nekoliko godina.<sup>106</sup>

### *Kirurško liječenje stenoze spinalnog kanala lumbalne regije*

Tijekom 50-ih i 60-ih godina dvadesetog stoljeća nizozemski liječnik Henk Verbiest, koji je prvi upotrijebio naziv spinalna stenoza i povezao je s patognomoničnom kliničkom slikom, opisao je laminektomiju kao kiruršku metodu liječenja radikulopatskih simptoma.<sup>107</sup> Svrha svake kirurške intervencije jesu uklanjanje kompresivnog čimbenika, usporavanje degenerativnoupalnog procesa, uspostava funkcioniranja funkcionalnog segmenta i restabilizacija patološki pokretljivog segmenta ne bi li se smanjila bol, poboljšala funkcionalnost i spriječilo neurološko pogoršanje. Kao glavni kriterij postavljanja indikacije za operaciju kod simptomatske stenoze spinalnog kanala slabinske regije preporučuje se načelo individualnog pristupa. Ako bolesnik nema poboljšanja nakon minimalno 6 mjeseci liječenja fizikalnom terapijom, analgeticima, ortozama i ESI-jem, treba mu predložiti operativno liječenje, dakako, istaknuvši i moguće komplikacije takvog liječenja. Apsolutne indikacije za žurnu kiruršku intervenciju jesu razvoj sindroma kaude ekvine i mišićne slabosti koja brzo progredira.<sup>45</sup> Bol je osnovna tegoba za bolesnika sa spinalnom stenozom u slabinskoj regiji, ali je istodobno i potpuno individualna kategorija koju je teško objektivno kvantificirati. Relativna indikacija za operaciju jesu i jako izražena bol i drugi simptomi koji znatno mijenjaju način

i kakvoću života te ih radno onesposobljavaju. U takvih je bolesnika racionalno postaviti indikaciju za kirurško liječenje iako se u recentnoj literaturi može naći mnogo članaka s prijepornim zaključcima višegodišnjih istraživanja. Mora se imati na umu činjenica: što dulje kompresija traje, oporavak je nakon operacije sporiji i nepotpuniji.<sup>45</sup>

Iako u medicinskim bazama nalazimo i radove koji potvrđuju i one koji opovrgavaju prednost kirurških metoda, njihovom pažljivom analizom mogu se izvući određeni zaključci. Weinstein i sur. u randomiziranoj su studiji liječenja bolesnika sa stenozom spinalnog kanala slabinske regije bez spondilolisteze našli bolji ishod bazične kirurške dekompresije – laminektomije u odnosu prema konzervativnom liječenju.<sup>31</sup> Nasuprot tomu Dellito i sur. u randomiziranoj su studiji utvrdili da nema razlike u funkcionalnoj sposobnosti između kirurškog i konzervativnog liječenja.<sup>82</sup> Norveška autorica Kjersti Storheim i sur. upućuju na dvije slabosti potonje studije: 65% bolesnika s težim simptomima stenoze spinalnog kanala, zbog straha da neće biti operirani, nisu ni željeli ući u proces randomizacije, dok se 57% bolesnika iz studije nakon neuspješna konzervativnog liječenja odlučilo za operaciju.<sup>108</sup> Druga je grupa u metaanalizi uključila 12.966 radova i zaključili su da ne mogu dati nikakve preporuke je li kirurško liječenje bolje od konzervativnoga. Iz istog rada može se potvrditi da, kratko popularna i brzo zaboravljena, minimalno invazivna lumbalna dekompresija (MILD) nije pokazala bolji ishod od epiduralnih steroidnih injekcija. Autori su posebno istaknuli činjenicu 10 – 24% komplikacija kod kirurškog liječenja.<sup>109</sup> Giannadakis i sur. ističu da kirurška dekompresija u bolesnika starijih od 80 godina daje jednako funkcionalno poboljšanje kao i u mlađih bolesnika i ne povećava komplikacije koje ugrožavaju život. Kao čimbenike rizika od lošijeg ishoda kirurške dekompresije identificirali su pušenje, adipozitet, komorbiditete i prethodne operacije slabinske kralježnice.<sup>110</sup>

Uvođenjem operativnog mikroskopa, magnetske rezonancije i visokookretne brusilice za kost (engl. *high speed drill*) došlo je do razvoja kirurški preciznijih, poštenijih procedura. Odabir najbolje kirurške metode liječenja mora se temeljiti na dobrom kliničkom probiru pacijenta te pomnoj radiografskoj i elektrofiziološkoj analizi. Za precizno predoperativno planiranje koje je bitno za dobar kirurški ishod važno je utvrditi mjesto i relativne omjere mekih tkiva i koštanih struktura, imajući na umu složene biomehaničke odnose koštano-ligamentarnih i mišićnih struktura. Načini kirurškog liječenja mogu se podijeliti na metode dekompresije i metode stabilizacije.

Mogućnosti dekompresije (s mikrodisektomijom ili bez nje) navedene su u daljnjem tekstu. Unilateralna interlaminektomija i foraminotomija danas je najrasprostranjeniji zahvat, prikladan za srednje tešku fokalnu unilateralnu stenozu. Nakon stražnjeg pristupa na kralježnicu uklone se žuti ligamenti i dijelovi gornjeg i donjega koštano luka te se tako oslobođenim prolazom pristupa u vertebralni kanal. Samim pristupom učini se dekompresija neuralnih struktura, a direktnom vizualizacijom identificiraju se (ako postoje) i fragmenti pulpozne jezgre, odnosno subligamentarne protruzije intervertebralnog diska koje dodatno pridonose suženju vertebralnog kanala. Hemilaminektomija je alternativna procedura za fokalnu jednostranu stenozu. Druge su mogućnosti bilateralna interlaminektomija i foraminotomija te interarkuarna interlami-



nektomija. Potonja procedura sastoji se od obostranih interlaminektomija i uklanjanja interspinoznog ligamenta, kao i kaudalnog dijela gornjeg i kranijalnog dijela donjega spinoznog nastavka. Mikroendoskopska dekompresija minimalno je invazivna metoda koja ne narušava stabilnost spinalnog segmenta prezervirajući okolne potporne strukture. Youngova laminoplastika još je jedna kirurška metoda pri kojoj se izvodi potpuna ipsilateralna dekompresija te zatim usmjerava na kontralateralnu stranu i uklanjanjem dubinskog dijela interspinoznog ligamenta prikaže se stražnji dio kontralateralnoga žutog ligamenta. Slijedi uklanjanje kontralateralnoga žutog ligamenta sve dok se ne postigne dekompresija gornjeg i donjega spinalnog korijena do njihova ulaska u intervertebralni foramen. Ekspanzivna laminoplastika jest metoda kojom se nakon laminektomije koštani presadci vraćaju na površinu operiranog nivoa, čime se osigurava stabilnost, dok se spinalni kanal dovoljno proširuje. Laminektomija (laminektomija „božićno drveće“, laminektomija *Facet sparing*) sastoji se od uklanjanja medijalnog dijela zigapofizealnoga zgloba, što ne utječe na njegovu stabilnost ako se ukloni 50% površine zgloba.

Mogućnosti stabilizacije su ove: posterolateralna fuzija sastoji se od spajanja i ukočenja dvaju ili više susjednih kralježaka koštanim autopesatkom u razini transverzalnih nastavaka kralježaka, s transpedikularnom fiksacijom ili bez nje. Interkorporalna fuzija (engl. *posterior lumbar interbody fusion* – PLIF ili engl. *transforaminal lumbar interbody fusion* – TLIF) jest fuzija dvaju ili više trupova susjednih kralježaka pri čemu se rabe umjetni interkorporalni implantat (*cage*) i koštano tkivo (autopesadak ili iz koštane banke) koje pospješuje osteoblastičke procese. Metode fuzije (engl. *anterior lumbar interbody fusion* – ALIF) dovode do indirektnog proširenja neuralnog foramina spinalnog kanala. Navodimo i metode dinamičkih interspinoznih stabilizacija (DIS) koje limitiraju ekstenziju i smanjuju zakrivljenost (kurvaturu) lumbalne lordoze uporabom interspinoznih proširivača, *spacera*.

Pri donošenju odluke o primjeni metode dekompresije ili metode stabilizacije treba voditi računa o stabilnosti spinalne stenozе i različitim kirurškim ishodu. Za odluku je korisno bolesnike sa stenozom spinalnog kanala slabinske regije svrstati u jednu od tri grupe: 1. bolesnici bez instabiliteta; 2. bolesnici sa spondilolistezom; 3. bolesnici sa sagitalnim i/ili koronarnim deformitetom. Za prvu grupu, u kojoj obično klinički dominiraju neurogene klaudikacije nad križoboljom, treba primijeniti samo metodu dekompresije. Metoda stabilizacije u ovoj grupi bolesnika postaje nužna samo ako se odstrani više od 50% površine obaju zigapofizealnih zglobova ili ako se učine kompletna unilateralna fasetektomija i diskektomija. U jednom radu kod centralne stenozе spinalnog kanala slabinske regije dokazano je jednako funkcionalno poboljšanje godinu dana nakon interlaminektomije kao i nakon laminektomije.<sup>111</sup>

U grupi bolesnika sa stenozom spinalnog kanala slabinske regije sa spondilolistezom također se preporučuje samo metoda kirurške dekompresije ako nema radiološki manifestnog instabiliteta. Kriteriji za primjenu metode stabilizacije u ovoj grupi jesu: a) radiološki instabilitet; b) intraoperativna promjena stupnja listeze; c) kifoza operativnog segmenta; d) očuvana visina intervertebralnog diska u segmentu dekompresije; e) odstranjenje više od 50% površine obaju zigapofizealnih zglobova; f) reopera-

cija. Ako u neuroradiološkom nalazu dominira foraminalna stenoza sa spondilolistezom, preporučuje se metoda stabilizacije s interkorporalnom fuzijom (TLIF ili ALIF) kojom se znatno povećava visina i.v. foramina.<sup>112</sup>

Posebno je kompleksno liječenje bolesnika sa stenozom spinalnog kanala slabinske regije koji imaju sagitalni i/ili koronarni deformitet. U ovoj grupi simptomi se intenzivne mehaničke križobolje kombiniraju s poliradikalnim simptomima i neurološkim deficitom. Potrebna je precizna preoperativna dijagnostika razina neuralne kompresije i razina mehaničke križobolje, često uz dodatne dijagnostičke tehnike: MSCT, lateralne bending snimke, slot snimke kralježnice stojeći i vertebralne dijagnostičke intervencije, uz ocjenu gustoće kosti. Na temelju prikupljenih podataka radi se plan operacije, a bolesniku se pažljivo izlože mogući problemi i komplikacije liječenja kako bi njegova očekivanja bila realna. Princip kirurškog liječenja jesu ekstenzivna dekompresija, maksimalna stabilizacija i korekcija balansa kralježnice. Operativno liječenje ovih bolesnika češće je opterećeno komorbiditetom, dužom hospitalizacijom i višim troškovima liječenja.<sup>113,114</sup>

Kao i kod metoda dekompresija u literaturi postoje razlike u ishodu dekompresije sa stabilizacijom i bez nje. Austevoll i sur. u opservacijskoj su studiji utvrdili postojanje male razlike u korist kirurških dekompresija sa stabilizacijom, no napominju da ta mala razlika upućuje na loš probir bolesnika.<sup>115</sup> Försth i sur. u randomiziranoj su studiji pokazali da nema razlike u kirurškoj dekompresiji sa stabilizacijom i bez nje u bolesnika sa stenozom spinalnog kanala slabinske regije sa spondilolistezom ili bez nje. Posebno su istaknuli da su kirurške dekompresije sa stabilizacijom povezane s višim troškovima liječenja, dužom hospitalizacijom i češćim komplikacijama.<sup>116</sup> Nedostatak rada izostanak je podatka o stupnju spondilolisteze, kao i procjene instabiliteta na funkcionalnim snimkama slabinske kralježnice. Osim toga, nisu bili prikazani rezultati u razdoblju do dvije godine, a nije bilo poznato jesu li bolesnici prethodno liječeni fizikalnom terapijom. Među brojnim radovima o rezultatima kirurškog liječenja bolesnika sa stenozom spinalnog kanala slabinske regije klinički se najkorisnijim doimlje sistematski pregled Kovacs i sur. koji je potvrdio da kirurško liječenje (različite tehnike kirurških dekompresija bez obzira na stabilizaciju ili bez nje) rezultira boljim ishodima od nastavka konzervativnog liječenja, prethodno neučinkovitog tijekom 3 do 6 mjeseci.<sup>117</sup>

Sve navedene metode dekompresije sa stabilizacijom mogu se provesti prema principu minimalno invazivnih stabilizacija (MIS) koje dokazano skraćuju trajanje i smanjuju cijenu liječenja. Kod operacija na više od dvije razine lumbalne kralježnice razlika je u korist MIS-a još veća. Princip MIS-a jest postizanje jednako čvrste stabilizacije perkutanom ili *mini-open* pristupom, čime se postiže manje oštećenje tkiva, a to smanjuje postoperativnu bol i ubrzava rehabilitaciju, bez povećanja učestalosti komplikacija. Tehnika minimalno invazivne tubularne dekompresije (MITD) također pripada minimalno invazivnim operacijama, a kod stenozе spinalnog kanala slabinske regije sa spondilolistezom nižeg stupnja snižava rizik od ijtrogenog instabiliteta.<sup>118</sup> Minimalno invazivna dinamička interspinozna stabilizacija (DIS) bila je obećavajuća tehnika za bolesnike sa stenozom spinalnog kanala slabinske regije i komorbiditetom. Princip DIS-a jest indirektna

dekompresija spinalnog kanala i foramena interspinoznom distrakcijom. Nažalost, studije s praćenjem dužim od dvije godine pokazale su slabiji ishod, više komplikacija i reoperacija od standardne kirurške dekompresije.<sup>119</sup>

Zaključno, temelj uspješnoga kirurškog liječenja bolesnika sa stenozom spinalnog kanala slabinske regije jest korelacija simptoma i ostalih pretraga, ponajprije slikovnih metoda, te prema bolesniku individualno „skrojena“ vrsta operacije. Kirurška stabilizacija poboljšava učinak dekompresije kod stenozne spinalnog kanala slabinske regije s nestabilnom spondilolistezom i kod onih sa sagitalnim i/ili koronarnim deformitetom. Nažalost, kirurška stabilizacija povećava broj komplikacija, produžuje vrijeme hospitalizacije i povisuje troškove liječenja, dok MIS ima prednost u smanjenju broja komplikacija, većoj brzini oporavka i nižim troškovima ukupnog liječenja.

#### *Rehabilitacija nakon kirurških zahvata učinjenih zbog stenozne spinalnog kanala slabinske regije*

Nakon kirurških zahvata učinjenih zbog stenozne spinalnog kanala slabinske regije rehabilitacija bi trebala biti integralni dio medicinskog tretmana radi bolesnikova najbržega mogućeg oporavka i postizanja optimalnih aktivnosti koje se provode na siguran način.<sup>120</sup> Poznato je da bilo koje dugotrajno patološko stanje u području slabinske kralježnice dovodi do disfunkcije mišića, a kirurški zahvat dodatno oštećuje mišiće te je u velike većine tih bolesnika potrebna rehabilitacija.<sup>121</sup> Postoperativne upute nakon kirurških zahvata variraju, kao i preporučeni rehabilitacijski postupci i njihov intenzitet. Ti postupci mogu uključivati edukaciju, rehabilitaciju, provođenje vježba, bihevioralni pristup, neuromuskularni i stabilizirajući trening. Nema dovoljno dokaza koji bi odredili koji je pristup u kliničkoj praksi najbolji iako se većina stručnjaka slaže da su određene vrste vježba ili rehabilitacijski postupci korisni.<sup>121</sup>

U preoperativnom razdoblju bolesnika educiramo i nastojimo kondicijski što bolje pripremiti za kirurški zahvat. U ranome postoperativnom razdoblju započinje se vježbama disanja, izometričkim vježbama donjih i gornjih ekstremiteta te prevencijom duboke venske tromboze. Bolesnik se vertikalizira uz ortoza i prema potrebi hodalicu ili štake. Edukacija uključuje pravilno ustajanje iz kreveta i lijezanje u krevet (preko boka) te ispravno postavljanje ortoza. S prevencijom paraforaminalnih adhezija može se postupno započeti od četvrtoga postoperativnog dana. Iz položaja supinacije bolesnik odiže ekstenziranu nogu do 90 stupnjeva (ili eventualno niže u slučaju jačih boli). Ove vježbe ponavljaju se pet puta, naizmjenično za obje noge, svaka dva sata. Tijekom 6 – 8 tjedana trebalo bi biti moguće provoditi punu fleksiju kukova.<sup>119</sup> Tehnike neuromobilizacije provode se radi poboljšanja neuromehanike, tj. mogućnosti živčanih korijena da se pokreću u odnosu prema anatomskim strukturama koje ih okružuju, a glavni im je cilj prevencija stvaranja adhezija dure mater.<sup>120</sup>

Izometričko snaženje m. transversa abdominis u neutralnoj poziciji, kombinirano s aktivacijom dna zdjelice može se primjenjivati od trećega postoperativnog dana. U kasnijoj fazi rehabilitacije, nakon cijeljenja tkiva, odnosno oko 6 tjedana nakon klasične operacije uvode se vježbe istezanja te stabilizacije i snaženja, koje mogu uključivati stabilizacijske vježbe s pomagalima, tehnike proprio-

ceptivne neuromuskularne facilitacije, vježbe stabilizacije core muskulature ili pilates.<sup>120</sup>

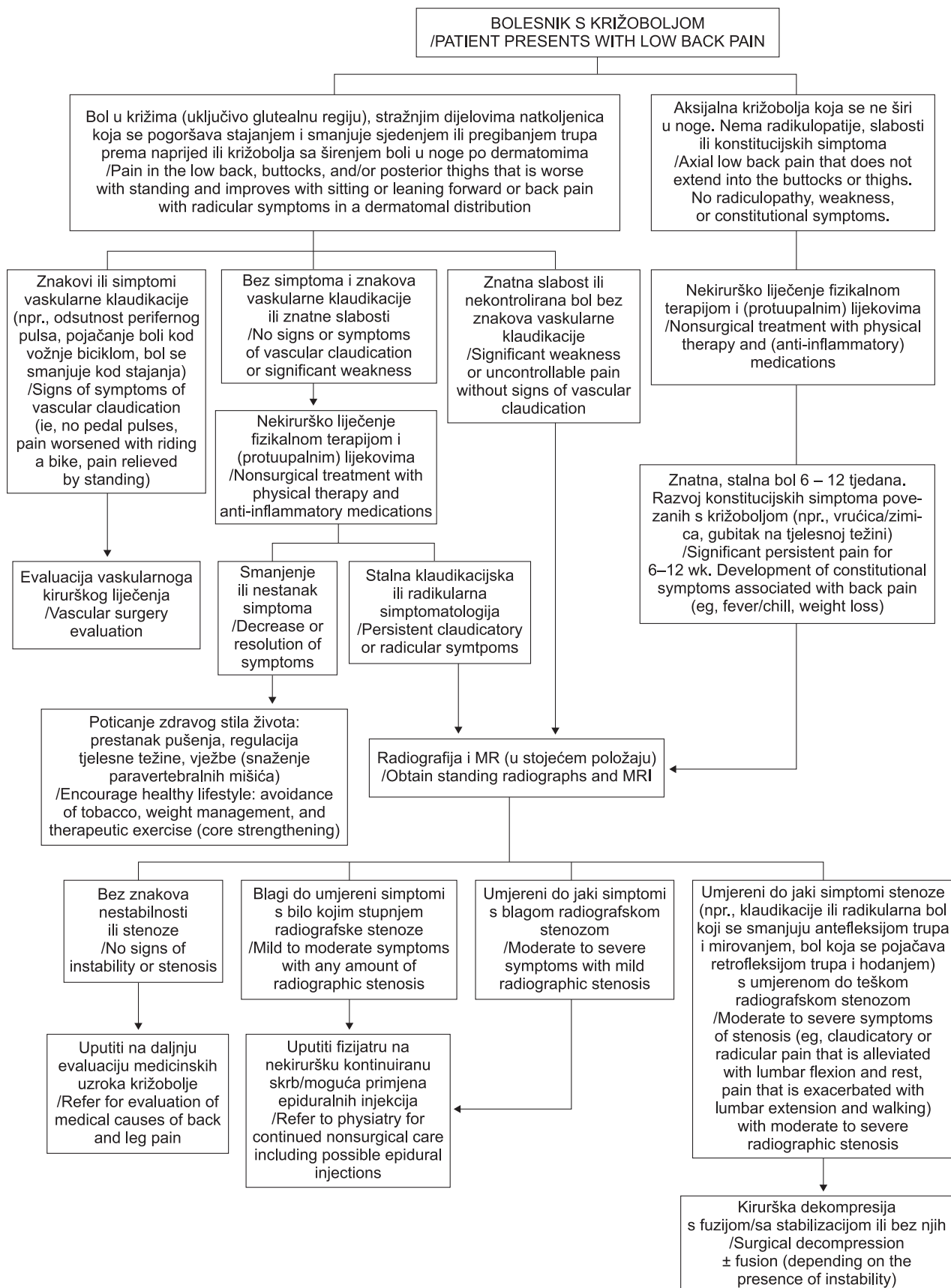
Nakon klasičnih, odnosno opsežnijih kirurških zahvata uobičajeno se preporučuje upotreba lumbalne stabilizacijske ortoze tijekom 6 – 8 tjedana, što je razdoblje potrebno za cijeljenje tkiva, poboljšanje stabilnosti kralježnice i učenje kako ju održati u ispravnom položaju pri provođenju aktivnosti svakodnevnog života. Preporučene rekreativne aktivnosti jesu: hodanje, vožnja stacionarnog bicikla, zatim vožnja biciklom po ravnom terenu i plivanje. Povratak uredskom poslu moguć je nakon 6 – 12 tjedana, lakšim fizičkim poslovima nakon 8 tjedana, a težemu fizičkom poslu najranije 4 mjeseca poslije operacije.<sup>120</sup>

Preporuke za postoperativnu modifikaciju aktivnosti uključuju upute za podizanje stvari savijanjem koljena, ali ne težih od 2,5 kg, i to do 3 puta u roku od jednog sata. Spustiti se u čučanj preporučuje se do 4 puta u jednom satu, stajati i hodati s 5-minutnom stankom može se svakih 20 minuta, sjediti s 5-minutnom stankom svakih pola sata, voziti automobil do 2 sata na dan.<sup>120</sup> Modifikacija radnih aktivnosti u fizičkih radnika uključuje upute da ne dižu terete teže od 10 kg uz savijanje koljena do 15 puta u satu, da mogu raditi čučnjeve do 16 puta u satu, stajati i hodati uz 10-minutne stanke svaki 1 – 2 sata, sjediti s 10-minutnim stankama svaki 1 – 2 sata, maksimalno savijati kralježnicu jedanput ili dva puta u satu, maksimalno rotirati do 16 puta u satu, penjati se uz ljestve do 25 stuba 6 puta u satu, voziti osobni automobil ili manji kamion tijekom radnog vremena.<sup>120</sup>

Nezadovoljavajući funkcionalni rezultati nakon kirurških zahvata mogu biti povezani s intenziviranjem i perzistiranjem boli ili teškoćama u hodu. Ovi simptomi, prema nekim hipotezama, posljedica su ijtrogenog instabiliteta. U takvim slučajevima smatra se prikladnim uključiti vježbe stabilizacije duboke muskulature, iako neki autori smatraju da je dovoljno samo poticati bolesnike da ostanu fizički aktivni.<sup>120</sup>

Istraživanje Aleksandre Truszczyńskiej na populaciji od 58 bolesnika kojima je učinjen kirurški zahvat dekompresije zbog spinalne stenozne u slabinskoj regiji pokazalo je da provedena fizikalna terapija ima pozitivan učinak na kvalitetu života, uz napomenu da je 53% bolesnika redovito provodilo medicinsku gimnastiku, a samo 25,9% bolesnika redovito se pridržavalo svih dobivenih uputa.<sup>120</sup>

Grupa švicarskih autora provela je randomizirano kontrolirano istraživanje postoperativne rehabilitacije u 159 bolesnika nakon kirurške dekompresije u području slabinske kralježnice. Uspoređivana su dva fizioterapijska postoperativna pristupa, stabilizacijske vježbe i miješane tehnike kineziterapije sa samoliječenjem, odnosno neprovođenjem ciljane postoperativne rehabilitacije. Oba fizioterapijska programa uključivala su posjete 2 puta 30 min/tjedan tijekom 12 tjedana, uz provođenje vježba i u kući. Procjenjivani su intenzitet boli, posebno za križobolju i bol u nogama, te Roland-Morrisov funkcionalni upitnik, i to prije kirurškog zahvata, prije i nakon rehabilitacijske faze te nakon 12 i 24 mjeseca, postoperativno. Nakon operacije nađeno je znatno smanjenje boli u nogama i križima. Poslije se domena boli tijekom 24 mjeseca praćenja nije bitnije mijenjala, dok se stupanj onesposobljenosti smanjivao za vrijeme „rehabilitacijske“ faze, da bi se zatim stabilizirao, ali bez znatne razlike među ispitivanim skupinama. Autori su zaključili da je uputiti pacijente



Slika 6. Algoritam liječenja bolesnika sa spinalnom stenozom u slabinskoj regiji (prilagođeno prema referenciji 124; uz dopuštenje)  
Figure 6. Treatment algorithm of patients with lumbar spinal stenosis (modified according to reference No 126; with permission)



neka ostanu aktivni i provode fizičke aktivnosti koje im najviše odgovaraju jednako učinkovito kao i propisivanje rehabilitacijskih programa, a bez troškova za zdravstveni sustav.<sup>122</sup> Ipak, moraju se zamijetiti ograničenja ovog istraživanja među kojima su najvažnija otežana provjera pridržavanja programa vježbanja kod kuće, dok je, s druge strane, strukturirano vježbanje pod stručnim nadzorom za ove bolesnike bilo nedostatne učestalosti i intenziteta.

Najsveobuhvatniju sliku iz ovog područja daje sustavni Cochraneov pregled Alison McGregor i sur. On uključuje sistematsko pretraživanje baza podataka randomiziranih kontroliranih studija radi procjene učinka aktivne rehabilitacije na funkcionalni ishod nakon kirurškog liječenja bolesnika sa spinalnom stenozom u području slabinske kralježnice u usporedbi s „uobičajenom postoperativnom njegom“. Od 1726 pregledanih članaka zbog poštovanja striktnih kriterija uključene su samo 3 studije s ukupno 373 bolesnika. Rezultati su pokazali da umjereni dokazi upućuju kako je aktivna rehabilitacija učinkovitija od uobičajenih postupaka u poboljšanju kratkoročnog i dugoročnog funkcionalnog statusa tih bolesnika. Slični rezultati dobiveni su i u sekundarnim ciljevima, uključujući kratkoročno poboljšanje u domeni boli u križima i dugoročno poboljšanje u domeni križobolje i boli u nogama.<sup>121</sup>

Stoga se može zaključiti da je rehabilitacija u bolesnika operiranih zbog spinalne stenozе u području slabinske regije korisna i učinkovitija od uobičajene skrbi. U literaturi nema relevantnih radova koji ocjenjuju rehabilitacijske postupke nakon minimalnih kirurških zahvata u bolesnika sa stenozom spinalnog kanala slabinske regije, a iako zbog manje traume tkiva valja pretpostaviti da su zahtjevi glede postoperativne rehabilitacije u tom slučaju manji, oni su u svakom slučaju korisni i pridonose bržem oporavku bolesnika. Potrebna su daljnja istraživanja kako bi se dobili odgovarajući znanstveni dokazi o tome koji su rehabilitacijski postupci i intervencije najprimjereniji u postoperativnom pristupu ovim bolesnicima, kao i koji su najbolji pristupi uzimajući u obzir troškove i učinke.

#### *Algoritam liječenja bolesnika sa stenozom spinalnog kanala slabinske regije*

U medicinskoj literaturi za sada ne postoji unificirani algoritam liječenja bolesnika sa spinalnom stenozom, ali većina se autora slaže da su na prvome mjestu analgetici i različiti modaliteti fizikalne terapije, zatim minimalno invazivne intervencije, a tek ako ništa od navedenoga nije dovelo do klinički znatnog poboljšanja ili ako bolesnik ima progresivni neurološki deficit, indicirano je kirurško liječenje.<sup>123</sup>

Naša modifikacija recentno predloženog, algoritma liječenja prikazana je na slici 6.<sup>124</sup>

Zaključno, u ovom smo radu dali pregled problematike stenozе spinalnog kanala slabinske regije. Dijagnosticiranje i liječenje ove heterogene bolesti složeno je i nalaže multidisciplinarni pristup. U obzir se moraju uzeti uzroci, simptomi, lokacija i težina pritiska na neuralne strukture te brojni drugi čimbenici. Buduća, dobro dizajnirana, kontrolirana, randomizirana, prospektivna istraživanja vjerojatno će nam dati odgovore na pitanja kako najprimjerenije pristupiti bolesniku sa stenozom spinalnog kanala slabinske regije da bi se u konačnici ostvario i najbolji mogući konačni rezultat, a to je obnova funkcionalne sposobnosti tih bolesnika.

#### L I T E R A T U R A

1. *Genevay S, Atlas SJ.* Lumbar spinal stenosis. *Best Pract Res Clin Rheumatol* 2010;24:253–65.
2. *Johnsson KE, Rosén I, Udén A.* The natural course of lumbar spinal stenosis. *Clin Orthop Relat Res* 1992;279:82–6.
3. *Englund J.* Lumbar spinal stenosis. *Curr Sports Med Rep* 2007;6:50–5.
4. *Benoist M.* Natural history of ageing spine. *Eur Spine J* 2003;12 Suppl 2:S86–9.
5. *Krmpotić-Nemanić J.* Anatomija čovjeka. Zagreb: Jugoslavenska medicinska naklada; 1990.
6. *Jalšovec D.* Sustavna i topografska anatomija čovjeka. Zagreb: Školska knjiga; 2005.
7. *Vinter I (ur.).* Waldeyerova anatomija čovjeka. 17. njemačko izdanje prerađeno u cijelosti, 1. hrvatsko izdanje. Zagreb: Golden marketing – Tehnička knjiga; 2009.
8. *Mahato NK.* Complete sacralization of L5 vertebrae: traits, dimensions, and load bearing in the involved sacra. *Spine J* 2010;10:610–5.
9. *Verbiest H.* A radicular syndrome from developmental narrowing of the lumbar vertebral canal. *J Bone Joint Surg Br* 1954;36(2):230–7.
10. *Kirkaldy-Willis WH, Wedge JH, Yong-Hing K, Reilly J.* Pathology and pathogenesis of lumbar spondylosis and stenosis. *Spine (Phila Pa 1976)* 1978;3(4):319–28.
11. *Genevay S, Atlas SJ, Katz JN.* Variation in eligibility criteria from studies of radiculopathy due to a herniated disc and of neurogenic claudication due to lumbar spinal stenosis: a structured literature review. *Spine (Phila Pa 1976)* 2010;35(7):803–11.
12. *Arnoldi CC, Brodsky AE, Cauchoix J, Crock HV, Domisse GF, Edgar MA i sur.* Lumbar spinal stenosis and nerve root entrapment syndromes. Definition and classification. *Clin Orthop Relat Res* 1976;(115):4–5.
13. *Deyo RA, Mirza SK, Martin BI, Kreuter W, Goodman DC, Jarvik JG.* Trends, major medical complications, and charges associated with surgery for lumbar spinal stenosis in older adults. *JAMA* 2010;303(13):1259–65.
14. *De Villiers PD, Booyens EL.* Fibrous spinal stenosis. A report on 850 myelograms with a water-soluble contrast medium. *Clin Orthop Relat Res* 1976;115:140–44.
15. *Roberson GH, Llewellyn HJ, Taveras JM.* The narrow lumbar spinal canal syndrome. *Radiology* 1973;107:89–97.
16. *Fanuele JC, Birkmeyer NJ, Abdu WA, Tosteson TD, Weinstein JN.* The impact of spinal problems on the health status of patients: have we underestimated the effect? *Spine* 2000;25:1509–14.
17. *Johnsson KE.* Lumbar spinal stenosis. A retrospective study of 163 cases in southern Sweden. *Acta Orthop Scand* 1995;66(5):403–5.
18. *Berney J.* Epidemiology of narrow spinal canal. *Neurochirurgie* 1994;40(3):174–8.
19. *Deyo RA, Gray DT, Kreuter W, Mirza S, Martin BI.* United States trends in lumbar fusion surgery for degenerative conditions. *Spine (Phila Pa 1976)* 2005;30(12):1441–5.
20. *Kalff R, Ewald C, Waschke A, Gobisch L, Hopf C.* Degenerative lumbar spinal stenosis in older people: current treatment options. *Dtsch Arztebl Int* 2013;110(37):613–23.
21. *Lurie J, Tomkins-Lane C.* Management of lumbar spinal stenosis. *BMJ* 2016;352:h6234.
22. *Verbiest H.* Pathomorphologic aspects of developmental lumbar stenosis. *Orthop Clin North Am* 1975;6:177–96.
23. *Getty CJ.* Lumbar spinal stenosis: the clinical spectrum and the results of operation. *J Bone Joint Surg Br* 1980;62-B(4):481–5.
24. *Jansson K-Å, Blomqvist P, Granath F, Németh G.* Spinal stenosis surgery in Sweden 1987–1999. *Eur Spine J* 2003;12:535–41.
25. *LaBan MM, Imas A.* “Young” lumbar spinal stenotic: review of 268 patients younger than 51 years. *Am J Phys Med Rehabil* 2003;82:69–71.
26. *Cheung KM, Karppinen J, Chan D, Ho DW, Song YQ, Sham P i sur.* Prevalence and pattern of lumbar magnetic resonance imaging changes in a population study of one thousand forty-three individuals. *Spine* 2009;34:934–40.
27. *Jensen MC, Brant-Zawadzki MN, Obuchowski N, Modic MT, Malkasian D, Ross JS.* Magnetic resonance imaging of the lumbar spine in people without back pain. *N Engl J Med* 1994;331:69–73.
28. *Ishimoto Y, Yoshimura N, Muraki S, Yamada H, Nagata K, Hashizume H i sur.* Prevalence of symptomatic lumbar spinal stenosis and its association with physical performance in a population-based cohort in Japan: the Wakayama Spine Study. *Osteoarthritis Cartilage* 2012;20(10):1103–8.

29. Kalichman L, Cole R, Kim DH, Li L, Suri P, Guermazi A i sur. Spinal stenosis prevalence and association with symptoms: the Framingham Study. *Spine J* 2009;9(7):545–50.
30. Weinstein JN, Tosteson TD, Lurie JD, Tosteson AN, Blood E, Hanscom B i sur. Surgical versus nonsurgical therapy for lumbar spinal stenosis. *N Engl J Med* 2008;358(8):794–810.
31. Ciricillo SF, Weinstein PR. Lumbar spinal stenosis. *West J Med* 1993;158(2):171–7.
32. Hall S, Bartleson JD, Onofrio BM, Baker HL Jr, Okazaki H, O'Duffy JD. Lumbar spinal stenosis. Clinical features, diagnostic procedures, and results of surgical treatment in 68 patients. *Ann Intern Med* 1985;103(2):271–5.
33. Benzel EC. *Spine Surgery*. 3. izd. Philadelphia: Elsevier Saunders; 2012., str. 132–41.
34. Morgan DF, Young RF. Spinal neurological complication of achondroplasia: results of surgical treatment. *J Neurosurg* 1980;52(4):463–72.
35. Kitab SA, Alsulaiman AM, Benzel EC. Anatomic radiological variations in developmental lumbar spinal stenosis: a prospective, control-matched comparative analysis. *Spine J* 2014;14(5):808–15.
36. Botwin KP, Gruber RD. Lumbar spinal stenosis: anatomy and pathogenesis. *Phys Med Rehabil Clin N Am* 2003;14(1):1–15.
37. Löhr M, Hampl JA, Lee JY, Ernestus RI, Deckert M, Stenzel W. Hypertrophy of the lumbar ligamentum flavum is associated with inflammation-related TGF- $\beta$  expression. *Acta Neurochir (Wien)* 2011;153(1):134–41.
38. Park JB, Chang H, Lee JK. Quantitative analysis of transforming growth factor-beta 1 in ligamentum flavum of lumbar spinal stenosis and disc herniation. *Spine* 2001;26(21):E492–5.
39. Chen YT, Wei JD, Wang JP, Lee HH, Chiang ER, Lai HC i sur. Isolation of mesenchymal stem cells from human ligamentum flavum: implicating etiology of ligamentum flavum hypertrophy. *Spine* 2011;36(18):E1193–200.
40. Gu J, Liu X, Wang QX, Tan HW, Guo M, Jiang WF i sur. Angiotensin II increases CTGF expression via MAPKs/TGF- $\beta$ 1/TRAF6 pathway in atrial fibroblasts. *Exp Cell Res* 2012;318(16):2105–15.
41. Zhong ZM, Zha DS, Xiao WD, Wu SH, Wu Q, Zhang Y i sur. Hypertrophy of ligamentum flavum in lumbar spine stenosis associated with the increased expression of connective tissue growth factor. *J Orthop Res* 2011;29(10):1592–7.
42. Cao YL, Duan Y, Zhu LX, Zhan YN, Min SX, Jin AM. TGF- $\beta$ 1, in association with the increased expression of connective tissue growth factor, induce the hypertrophy of the ligamentum flavum through the p38 MAPK pathway. *Int J Mol Med* 2016;38(2):391–8.
43. Jirathanathornnukul N, Limthongkul W, Yingsakmongkol W, Singhatanadgige W, Parkpian V, Honsawek S. Increased expression of vascular endothelial growth factor is associated with hypertrophic ligamentum flavum in lumbar spinal canal stenosis. *J Investig Med* 2016;64(4):882–7.
44. Amundsen T, Weber H, Lilleas F, Nordal HJ, Abdelnoor M, Magnaes B. Lumbar spinal stenosis: clinical and radiologic features. *Spine* 1995;20(10):1178–86.
45. Winn HR. *Youmans neurological surgery*. 6. izd. Philadelphia: Saunders Elsevier; 2011., str. 2923–34.
46. Goh K, Khalifa J, Anslow V, Cadoux-Hudson T, Donaghy M. The clinical syndrome associated with lumbar spinal stenosis. *Eur Neurol* 2004;52(4):242–9.
47. Lin S-I, Lin R-M, Huang L-W. Disability in patients with degenerative lumbar spinal stenosis. *Arch Phys Med Rehabil* 2006;87:1250–6.
48. Kawaguchi Y, Kanamori M, Ishihara H, Ohmori K, Fujiuchi Y, Matsui H i sur. Clinical symptoms and surgical outcome in lumbar spinal stenosis patients with neuropathic bladder. *J Spinal Disord* 2001;14:404–10.
49. Kreiner DS, Shaffer WO, Baisden JL, Gilbert TJ, Summers JT, Toton JF i sur. An evidence-based clinical guideline for the diagnosis and treatment of degenerative lumbar spinal stenosis (update). *Spine J* 2013;13(7):734–43.
50. Ogikubo O, Forsberg L, Hansson T. The relationship between the cross-sectional area of the cauda equina and the preoperative symptoms in central lumbar spinal stenosis. *Spine (Phila Pa 1976)* 2007;32(13):1423–8.
51. Lohman CM, Tallroth K, Kettunen JA, Lindgren KA. Comparison of radiologic signs and clinical symptoms of spinal stenosis. *Spine (Phila Pa 1976)* 2006;31(16):1834–40.
52. Geisser ME, Haig AJ, Tong HC, Yamakawa KS, Quint DJ, Hoff JT i sur. Spinal canal size and clinical symptoms among persons diagnosed with lumbar spinal stenosis. *Clin J Pain* 2007;23(9):780–5.
53. Dyck P, Doyle JB. „Bicycle test” of van Gelderen in diagnosis of intermittent cauda equina compression syndrome. Case report. *J Neurosurg* 1977;46(5):667–70.
54. Suri P, Rainville J, Kalichman L, Katz JN. Does this older adult with lower extremity pain have the clinical syndrome of lumbar spinal stenosis? *JAMA* 2010;304:2628–36.
55. Schönström N, Lindahl S, Willén J, Hansson T. Dynamic changes in the dimensions of the lumbar spinal canal: An experimental study in vitro. *J Orthop Res* 1989;7(1):115–21.
56. Singh K, Samartzis D, Vaccaro AR, Nassr A, Andersson GB, Yoon ST i sur. Congenital lumbar spinal stenosis: a prospective, control-matched, cohort radiographic analysis. *Spine J* 2005;5(6):615–22.
57. Jevtic V. Vertebral infection. *Eur Radiol* 2004;14 Suppl 3:E43–52.
58. Modic MT, Feiglin DH, Piraino DW, Boumpfrey F, Weinstein MA, Douchesneau PM i sur. Vertebral osteomyelitis: assessment using MR. *Radiology* 1985;157(1):157–66.
59. Kalichman L, Kim DH, Li L, Guermazi A, Hunter DJ. Computed tomography-evaluated features of spinal degeneration: prevalence, intercorrelation, and association with self-reported low back pain. *Spine J* 2010;10(3):200–8.
60. Waldt S, Gersing A, Brügel M. Measurements and classifications in spine imaging. *Semin Musculoskelet Radiol* 2014 Jul;18(3):219–27.
61. Soldatos T, Chalian M, Thawait S, Belzberg AJ, Eng J, Carrino JA i sur. Spectrum of magnetic resonance imaging findings in congenital lumbar spinal stenosis. *World J Clin Cases* 2014;2(12):883–7.
62. Rankine JT. The postoperative spine. *Semin Musculoskelet Radiol* 2014;18(3):300–8.
63. Ramsbacher J, Schilling AM, Wolf KJ, Brock M. Magnetic resonance myelography (MRM) as a spinal examination technique. *Acta Neurochir (Wien)* 1997;139(11):1080–4.
64. Hou ZJ, Huang Y, Fan ZW, Li XC, Cao BY. Changes in lumbosacral spinal nerve roots on diffusion tensor imaging in spinal stenosis. *Neural Regen Res* 2015;10(11):1860–4.
65. Andreisek G, Imhof M, Wertli M, Winklhofer S, Pfirrmann CW, Hodler J i sur. Lumbar Spinal Stenosis Outcome Study Working Group Zurich: A systematic review of semiquantitative and qualitative radiologic criteria for the diagnosis of lumbar spinal stenosis. *AJR Am J Roentgenol* 2013;201(5):W735–46.
66. Andreisek G, Devo RA, Jarvik JG, Porchet F, Winklhofer SF, Steurer J; LSOS Working Group. Consensus conference on core radiological parameters to describe lumbar stenosis: An initiative for structured reporting. *Eur Radiol* 2014;24(12):3224–32.
67. Edgar M. Point of View. *Spine* 2007;32(13):1429.
68. Lurie JD, Tosteson AN, Tosteson TD, Carragee E, Carrino JA, Kaiser J i sur. Reliability of readings of magnetic resonance imaging features of lumbar spinal stenosis. *Spine (Phila Pa 1976)* 2008;33(14):1605–10.
69. Schizas C, Kulik G. Decision-making in lumbar spinal stenosis: A survey on the influence of the morphology of the dural sac. *J Bone Joint Surg Br* 2012;94(1):98–101.
70. Steurer J, Roner S, Gnannt R, Hodler J; LumbSten Research Collaboration. Quantitative radiologic criteria for the diagnosis of lumbar spinal stenosis: A systematic literature review. *BMC Musculoskelet Disord* 2011;12:175.
71. Wiltse LL, Newman PH, Macnab I. Classification of spondylolysis and spondylolisthesis. *Clin Orthop Relat Res* 1976;117:23–9.
72. Meyerding H. Spondylolisthesis. *Surg Gynecol Obstet* 1932;54:371–7.
73. Schizas C, Theumann N, Burn A, Tansey R, Wardlaw D, Smith FW i sur. Qualitative grading of severity of lumbar spinal stenosis based on the morphology of the dural sac on magnetic resonance images. *Spine (Phila Pa 1976)* 2010;35(21):1919–24.
74. Lee S, Lee JW, Yeom JS, Kim KJ, Kim HJ, Chung SK i sur. A practical MRI grading system for lumbar foraminal stenosis. *AJR Am J Roentgenol* 2010;194(4):1095–8.
75. Lee GY, Lee JW, Choi HS, Oh KJ, Kang HS. A new grading system of lumbar central canal stenosis on MRI: An easy and reliable method. *Skeletal Radiol* 2011;40(8):1033–39.
76. Kelly J. EMG beats MRI for diagnosing low back pain, spinal stenosis. *Medscape*; Dec 22, 2005.
77. Tamura H, Yan M, Sakurai K, Tanno K. EOG-sEMG human interface for communication. *Comput Intell Neurosci* 2016;2016:7354082.
78. Morningstar MW. Improvement of lower extremity electrodiagnostic findings following a trial of spinal manipulation and motion-based therapy. *Chiropr Osteopat* 2006;14:20.
79. Zacharia I, Lopez E. Lumbar spinal stenosis. U: Frontera WR, Silver JK, Rizzo TD Jr (ur.). *Essentials of Physical Medicine and Rehabilitation*. Philadelphia: Elsevier Saunders; 2014., str. 275–81.
80. Tomkins CC, Dimoff KH, Forman HS, Gordon ES, McPhail J, Wong JR i sur. Physical therapy treatment options for lumbar spinal stenosis. *J Back Musculoskelet Rehabil* 2010;23:31–7.



81. *Bodack MP, Monteiro M.* Therapeutic exercise in the treatment of patients with lumbar spinal stenosis. *Clin Orthop Relat Res* 2001; 384:144–52.
82. *Delitto A, Piva SR, Moore CG, Fritz JM, Wisniewski SR, Josbeno DA i sur.* Surgery versus nonsurgical treatment of lumbar spinal stenosis: a randomized trial. *Ann Intern Med* 2015;162:465–73.
83. *Whitman JM, Flynn TW, Childs JD, Wainner RS, Gill HE, Ryder MG i sur.* A comparison between two physical therapy treatment programs for patients with lumbar spinal stenosis: a randomized clinical trial. *Spine (Phila Pa 1976)* 2006;31:2541–9.
84. *Macedo LG, Hum A, Kuleba L, Mo J, Truong L, Yeung M i sur.* Physical therapy interventions for degenerative lumbar spinal stenosis: a systematic review. *Phys Ther* 2013;93:1646–60.
85. *Fritz JM, Lurie JD, Zhao W, Whitman JM, Delitto A, Brennan GP i sur.* Associations between physical therapy and long-term outcomes for individuals with lumbar spinal stenosis in the SPORT study. *Spine J* 2014;14:1611–21.
86. *Roelofs PD, Deyo RA, Koes BW, Scholten RJ, van Tulder MW.* Nonsteroidal anti-inflammatory drugs for low back pain: an updated Cochrane review. *Spine* 2008;33:1766–74.
87. *Machado GC, Maher CG, Ferreira PH, Pinheiro MB, Lin CW, Day RO i sur.* Efficacy and safety of paracetamol for spinal pain and osteoarthritis: systematic review and meta-analysis of randomised placebo controlled trials. *BMJ* 2015;350:1225.
88. *Park SY, An HS, Moon SH, Lee HM, Suh SW, Chen D i sur.* Neuro-pathic pain components in patients with lumbar spinal stenosis. *Yonsei Med J* 2015;56(4):1044–50.
89. *Moore RA, Chi CC, Wiffen PJ, Derry S, Rice AS.* Oral nonsteroidal anti-inflammatory drugs for neuropathic pain. *Cochrane Library Syst Rev* 2015;10:CD010902.
90. *Skljarevski V, Desai D, Liu-Seifert H, Zhang Q, Chappell AS, Deike JM i sur.* Efficacy and safety of duloxetine in patients with chronic low back pain. *Spine* 2010;35:E578–E585.
91. *Markman JD, Frazer ME, Rast SA, McDermott MP, Gewandter JS, Chowdhry AK i sur.* Double-blind, randomized, controlled, crossover trial of pregabalin for neurogenic claudication. *Neurology* 2015;84(3):265–72.
92. *Kaye AD, Beuno FR, Katalenich B, Stell C, Liu H, Rosinia FA i sur.* The effects of gastroretentive gabapentin (Gralise®) on spinal stenosis patients with radicular pain. *Pain Phys* 2014;17(2):169–78.
93. *Yaksi A, Ozgönel L, Ozgönel B.* The efficiency of gabapentin therapy in patients with lumbar spinal stenosis. *Spine (Phila Pa 1976)* 2007;32(9):939.
94. *Chaparro LE, Furlan AD, Deshpande A, Mailis-Gagnon A, Atlas S, Turk DC.* Opioids compared to placebo or other treatments for chronic low-back pain. *Cochrane Database Syst Rev* 2013;27(8):CD004959.
95. *Santos J, Alarcão J, Fareira F, Vaz-Carneiro A, Costa J.* Tapentadol for chronic musculoskeletal pain in adults. *Cochrane Database Syst Rev* 2015;27(5):CD009923.
96. *Coronado-Zarco R, Cruz-Medina E, Arellano-Hernández A, Chavez-Arias D, Leon-Hernandez SR.* Effectiveness of calcitonin in intermittent claudication treatment of patients with lumbar spinal stenosis: a systematic review. *Spine* 2009;34:E818–22.
97. *Peng K, Chen L, Peng J, Xing F, Xiang Z.* Effects of calcitonin on lumbar spinal stenosis: a systematic review and meta-analysis. *Int J Clin Exp Med* 2015;8:2536–44.
98. *Yoshihara H.* Prostaglandin E1 treatment for lumbar spinal canal stenosis: a review of the literature. *Pain Pract* 2016;16(2):245–56.
99. *Rodrigues LCL, Natour J.* A double-blind, randomized controlled, prospective trial assessing the effectiveness of oral corticoids in the treatment of symptomatic lumbar canal stenosis. *J Negat Results Biomed* 2014;13:13.
100. *Kreiner DS, Shaffer WO, Baisden JL i sur.* *North American Spine Society. Clinical Guidelines for Multidisciplinary Spine Care. Diagnosis and Treatment of Degenerative Lumbar Spinal Stenosis.* (Revised 2011). Dostupno na: <https://www.spine.org/Documents/ResearchClinicalCare/Guidelines/LumbarStenosis.pdf>. Pristup: 1. 7. 2017.
101. *Hashemi M, Mofrad MK, Mohajerani SA, Kazemi SM, Radpey B, Zali A.* Anatomical flow pattern of contrast in lumbar epidural space: a human study with a midline vs. parasagittal interlaminar approach under fluoroscopy. *Pain Phys* 2015;18(4):317–24.
102. *Manchikanti L, Cash KA, McManus CD, Damron KS, Pampati V, Falco FJ.* A randomized, double-blind controlled trial of lumbar interlaminar epidural injections in central spinal stenosis: 2-year follow-up. *Pain Phys* 2015;18(1):79–92.
103. *Manchikanti L, Hirsch JA.* Comments on a systematic review and meta-analysis of steroids for epidural injections in spinal stenosis. *Drug Des Devel Ther* 2015;9:2721–4.
104. *Fukusaki M, Kobayashi I, Hara T, Sumikawa K.* Symptoms of spinal stenosis do not improve after epidural steroid injection. *Clin J Pain* 1998;14(2):148–51.
105. *Liu K, Liu P, Liu R, Wu X, Cai M.* Steroid for epidural injection in spinal stenosis: a systematic review and meta-analysis. *Drug Des Devel Ther* 2015;9:707–16.
106. *Manchikanti L, Nampiaparampil DE, Manchikanti KN i sur.* Comparison of the efficacy of saline, local anesthetics, and steroids in epidural and facet joint injections for the management of spinal pain: a systematic review of randomized controlled trials. *Surg Neurol Int* 2015;6:S194–235.
107. *Dokkum TA.* Henk Verbiest. *Acta Neurochir* 1982;61:3–12.
108. *Storheim K, Hellum C.* No differences between physiotherapy and decompression surgery for patients considered surgical candidates for lumbar spinal stenosis [commentary]. *J Physiother* 2016;62(1):49.
109. *Zaina F, Tomkins-Lane C, Carragee E, Negrini S.* Surgical versus non-surgical treatment for lumbar spinal stenosis. *Cochrane Database Syst Rev* 2016;(1):CD01026.
110. *Giannadakis C, Solheim O, Jakola AS i sur.* Surgery for Lumbar Spinal Stenosis in Individuals Aged 80 and Older. *J Am Geriatr Soc* 2016;64(10):2011–18.
111. *Nerland US, Jakola AS, Solheim O i sur.* Minimally invasive decompression versus open laminectomy for central stenosis of the lumbar spine: Pragmatic comparative effectiveness study. *BMJ* 2015;350:H1603.
112. *Bassewitz H, Herkowitz HN.* Lumbar stenosis with spondylolisthesis: current concept of surgical treatment. *Clin Orthop Relat Res* 2001;384:54–60.
113. *Hansraj KK, O'Leary PF, Cammisa FP, Hall JC, Frasca CI, Cohen MS i sur.* Decompression, fusion and instrumentation surgery for complex lumbar spinal stenosis. *Clin Orthop Relat Res* 2001; 384:18–25.
114. *Herkowitz HN, Dvorak J, Bell GR, Nordin M, Grob D.* *The Lumbar Spine.* 3. izd. Philadelphia: Lippincott Williams & Wilkins; 2004.
115. *Austevoll IM, Gjestad R, Brox JI i sur.* The effectiveness of decompression alone compared with additional fusion for lumbar spinal stenosis with degenerative spondylolisthesis: a pragmatic comparative non-inferiority observational study from the Norwegian Registry for Spine Surgery. *Eur Spine J* 2017;26:404–13.
116. *Försth P, Ölafsson G, Carlsson T i sur.* A randomized, controlled trial of fusion surgery for lumbar spinal stenosis. *N Engl J Med* 2016;374(15):1413–23.
117. *Kovacs FM, Urrútia G, Alarcón JD.* Surgery versus conservative treatment for symptomatic lumbar spinal stenosis. A systematic review of randomized controlled trials. *Spine* 2011;36(20):E1335–51.
118. *Hofstetter CP, Hofer AS, Wang MY.* Economic impact of minimally invasive lumbar surgery. *World J Orthop* 2015;6(2):190–201.
119. *Moojen WA, Arts MP, Jacobs WC i sur.* IPD without bony decompression versus conventional surgical decompression for lumbar spinal stenosis: 2-year results of a double-blind randomized controlled trial. *Eur Spine J* 2015;24(10):2295–305.
120. *Truszczyńska A.* Influence of physiotherapy on patients quality of life after decompressive surgery of lumbar spine stenosis. *Ortop Traumatol Rehabil* 2013;15(3):235–43.
121. *McGregor AH, Probyn K, Cro S i sur.* Rehabilitation following surgery for lumbar spinal stenosis. A Cochrane review. *Spine (Phila Pa 1976)* 2014;39(13):1044–54.
122. *Mannion AF, Denzler R, Dvorak J, Muntener M, Grob D.* A randomised controlled trial of post-operative rehabilitation after surgical decompression of the lumbar spine. *Eur Spine J* 2007;16: 1101–17.
123. *Manchikanti L, Abdi S, Atluri S i sur.* An update of comprehensive evidence-based guidelines for interventional techniques in chronic spinal pain. Part II: guidance and recommendations. *Pain Physician* 2013;16:49–283.
124. *Schroeder GD, Kurd MF, Vaccaro AR.* Lumbar spinal stenosis: How is it classified? *J Am Acad Orthop Surg* 2016;24(12): 843–852.