

Mallory-Weiss sindrom kao uzrok krvarenja iz gornjeg dijela probavnoga sustava

Bonacin, Ivana; Zekanović, Dražen; Turčinov, Jadranko; Ljubičić, Neven

Source / Izvornik: **Medica Jadertina, 2017, 47, 49 - 54**

Journal article, Published version

Rad u časopisu, Objavljena verzija rada (izdavačev PDF)

Permanent link / Trajna poveznica: <https://um.nsk.hr/um:nbn:hr:184:843034>

Rights / Prava: [In copyright](#)/[Zaštićeno autorskim pravom.](#)

Download date / Datum preuzimanja: **2024-07-11**



Repository / Repozitorij:

[Repository of the University of Rijeka, Faculty of Medicine - FMRI Repository](#)



Mallory-Weiss sindrom kao uzrok krvarenja iz gornjeg dijela probavnoga sustava

Mallory-Weiss syndrome as a cause of upper gastrointestinal bleeding

Ivana Bonacin, Dražen Zekanović, Jadranko Turčinov, Neven Ljubičić*

Sažetak

Mallory-Weiss sindrom je patološko stanje kod kojega, zbog akutnog porasta intragastričnog tlaka, lacerira sluznica distalnog jednjaka i kardije želuca. Klinička slika uključuje prvenstveno hematemezu, a uz nju se može i ne mora javljati melena i/ili hematokezija, a u težim slučajevima i znaci hipovolemijskoga šoka (sinkopa, tahikardija, hipotenzija). Mallory-Weiss sindrom uzrokuje 5-15% krvarenja iz gornjeg probavnoga sustava. Pretežno se radi o muškarcima srednje životne dobi s poviješću konzumacije alkohola. Glavno dijagnostičko sredstvo je endoskopska pretraga kojom se pronalaze longitudinalne laceracije, dominantno na desnoj stijenci kardije i gastroezofagealnom spoju. U većine bolesnika hemostaza nastupi spontano. Bolesnicima starije dobi i onima s komorbiditetima često je potrebno zaustaviti krvarenje jednom od endoskopskih metoda, poput sklerozacije epinefrinom, elektrokoagulacije, postavljanja hemostatskih kopči i endoskopskoga podvezivanja. Primjenjuje se samo jedna ili kombinacija više navedenih metoda. Prediktivni čimbenici koji mogu ukazati na rizik od ponovnoga krvarenja su šok prilikom inicijalnoga krvarenja, endoskopski nalaz aktivnoga krvarenja, postojanje koagulopatije i nizak hematokrit. Krvarenje iz laceracija u Mallory-Weiss sindromu, češće se javlja među starijim bolesnicima s komorbiditetima, te stoga nosi rizik od nepovoljnoga ishoda, jednak onome kod krvarećih ulkusa, a mortalitet je oko 5%.

Ključne riječi: Mallory-Weiss sindrom, krvarenje iz gornjeg probavnoga sustava, endoskopija

Summary

The Mallory-Weiss syndrome is a pathological condition where an acute increase in intragastric pressure causes mucosal laceration in the distal esophagus and stomach cardia. Presenting symptoms include hematemesis with or without melena and, in more severe cases, signs of hypovolemic shock (syncope, tachycardia, hypotension). The Mallory-Weiss syndrome causes 5-15% of all cases of upper gastrointestinal bleeding. Affected individuals are mostly middle-aged men with a history of alcohol consumption. Endoscopic finding of longitudinal lacerations, predominantly on the right esophageal wall and cardia, confirms the diagnosis. In most cases the bleeding stops spontaneously. Elderly patients or those with comorbidities often require endoscopic treatment such as epinephrine injection therapy, electrocoagulation, hemoclip placement or endoscopic band ligation to stop the bleeding. Only one or a combination of the several mentioned methods can be applied. Predictive factors for rebleeding are shock at initial presentation, active bleeding at initial endoscopy, coagulopathy and low hematocrit. Considered that bleeding Mallory-Weiss tears often present themselves in elderly patients with comorbidities, the risk for an unfavorable outcome is the same as in bleeding peptic ulcer and the mortality rate is around 5%.

Key words: Mallory-Weiss syndrome, upper gastrointestinal bleeding, endoscopy

Med Jad 2017;47(1-2):49-54

* Klinički bolnički centar „Sestre milosrdnice“, Klinika za unutarnje bolesti, Zavod za gastroenterologiju i hepatologiju (Ivana Bonacin, dr. med., prof. dr. sc. Neven Ljubičić, dr. med.); Opća bolnica Zadar, Služba za internu medicinu, Sveučilište u Zadru, Odjel za zdravstvene studije (doc. dr. sc. Dražen Zekanović, prim. dr. med.); Opća bolnica Zadar, Služba za internu medicinu (Jadranko Turčinov, dr. med.)

Adresa za dopisivanje / *Correspondence address:* Prof. dr. sc. Neven Ljubičić, dr. med., Klinički bolnički centar „Sestre milosrdnice“, Klinika za unutarnje bolesti, Zavod za gastroenterologiju i hepatologiju, Vinogradska 29, 10000 Zagreb. E-mail: ivana.bonacin@gmail.com

Primljeno/Received 2016-07-26; Ispravljeno/Revised 2016-09-19; Prihvaćeno/Accepted 2016-09-20.

Uvod

Mallory-Weiss sindrom (MWS) prvi je put opisan 1929. godine i predstavlja patološko stanje kod kojega na sluznici distalne trećine jednjaka i/ili spoja sluznice jednjaka i želuca nastaju linearne laceracije koje krvare. Zbog naglog povišenja tlaka u želucu i jednjaku, pri povraćanju ili snažnom nagonu na povraćanje, dolazi do razdiranja sluznice. Javlja se ponajprije u muškaraca srednje dobi, a najčešća klinička slika uključuje znakove krvarenja poput hematemeze i/ili melene.

Epidemiologija

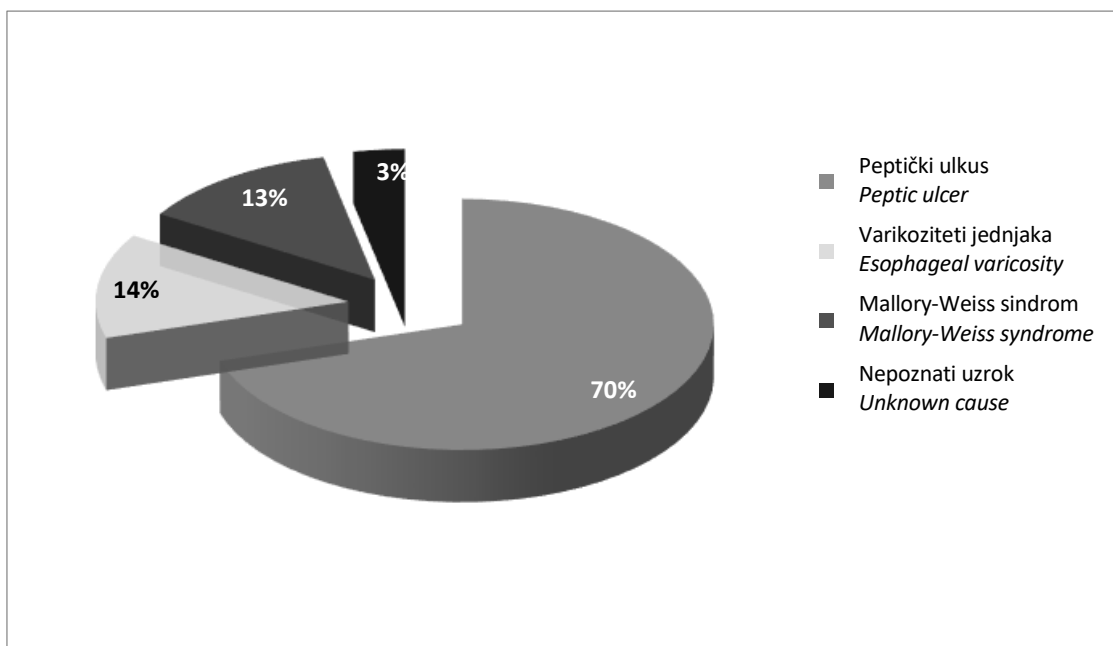
Među svim uzrocima krvarenja iz gornjeg dijela probavnoga sustava, Mallory-Weiss sindrom javlja se u 5-15% slučajeva.¹ Bolesnici s MWS-om većinom su muškarci u četrdesetim i pedesetim godinama života (omjer muškaraca i žena je 2-4:1). U 40-80% slučajeva radi se o alkoholičarima, a ostatak su prvenstveno bolesnici koji učestalo povraćaju iz nekog drugog razloga.² Kumulativna incidencija MWS-a u Republici Hrvatskoj iznosi 7,3/100 000 godišnje.³ (Slika 1.)

Etiologija i patogeneza

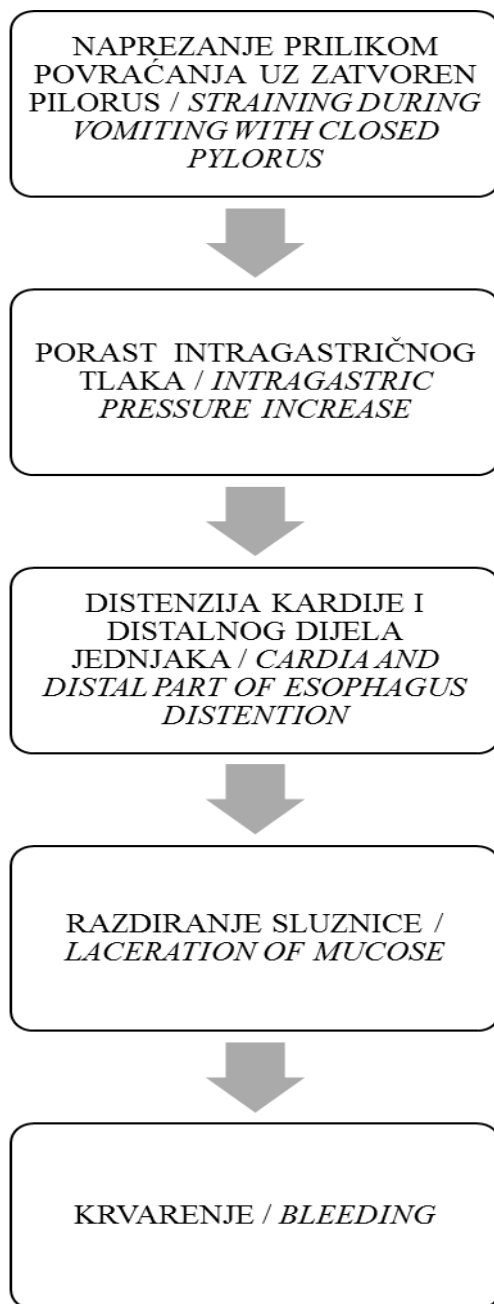
Prilikom naglog porasta intragastričnog tlaka, uz istodobno zatvoreni pilorus, dolazi do akutne

distenzije kardije i donjega dijela jednjaka. Mali stupanj pokretljivosti između mukoze i submukoze, te nekoordinirana i suprotno usmjerena kontrakcija mišićnoga sloja donje trećine jednjaka i kardije, rezultiraju razdorom sluznice.⁴ Desna i stražnja stijenka koje su ligamentima čvrsto fiksirane i nisu u mogućnosti prilagoditi se novonastalom visokom intragastričnom tlaku, puno češće laceriraju, nego lijeva i prednja stijenka, koje nisu fiksirane, a uz to su čvršće i deblje.⁵ (Slika 2.)

Predisponirajući čimbenici za razvoj MWS-a su sva stanja koja uzrokuju porast intragastričnoga tlaka. Najčešće se radi o povraćanju ili samo nagonu na povraćanje, te se MWS pretežno javlja u alkoholičara, bolesnika s nefrokolikama ili bilijarnim kolikama i kao posljedica emetogene kemoterapije. Konzumacija alkohola predisponira nastanak laceracija na više načina. Osim što izaziva povraćanje, etilni alkohol povećava retrodifuziju vodikovih iona kroz sluznicu, čime umanjuje njezina protektivna svojstva, te u slučaju intoksikacije, ometa normalan motilitet i tonus donjeg ezofagealnog sfinktera.⁴ Laceracije mogu nastati i jatrogeno, ponajprije nakon endoskopskih zahvata poput ERCP-a zbog oštećenja sluznice instrumentom. Incidencija ovakvih slučajeva raste, što se pripisuje porastu u broju i trajanju endoskopskih zahvata, te pretjeranoj insuflaciji zraka.^{5,6}



Slika 1. Uzroci krvarenja iz gornjeg probavnoga sustava u Republici Hrvatskoj³
 Picture 1 Causes of upper gastrointestinal bleeding in the Republic of Croatia³



Slika 2. Mehanizam nastanka Mallory-Weiss sindroma
Picture 2 The occurrence mechanism of the Mallory-Weiss syndrome

Klinička slika

MWS se najčešće klinički prezentira hematemezom nakon epizode povraćanja ili nagona na povraćanje, što je slučaj u 30% bolesnika. U 50% bolesnika nema prethodnog povraćanja.⁷ Količina krvi u povraćenom sadržaju varira od tragova krvi pomiješane sa želučanim sadržajem i sluzi, do velikih količina svijetle krvi. Oko 10% bolesnika se prezentira melenom, a manji broj nekim od simptoma, kao što su hematokezija, sinkopa, epigastrična

nelagoda ili bol. Anamnestički postoji prekomjerna konzumacija alkohola u 40-75% bolesnika.² Budući da se uglavnom radi o blagim krvarenjima, nalaz fizikalnog statusa najčešće ne pokazuje odstupanja od normalnoga. U slučaju obilnijega krvarenja može se očekivati pojava tahikardije, hipotenzije ili pokazatelja hipovolemičnoga šoka. Krvarenje u 90% bolesnika spontano prestane.⁸ U osoba s komorbiditetima poput trombocitopenije ili drugih koagulopatija, posebice uz bolesti jetre, krvarenje može biti produljeno.⁹ (Tablica 1.)

Tablica 1. Klinička prezentacija Mallory-Weiss sindroma^{2,7}
 Table 1 Clinical presentation of the Mallory-Weiss syndrome^{2,7}

Anamneza/ klinička slika <i>Anamnesis / clinical status</i>	Postotak bolesnika <i>Percentage of patients</i>
Anamnestički podaci o prekomjernoj konzumaciji alkohola <i>Anamnestic data on excessive consumption of alcohol</i>	40-75%
Hematemeza nakon prethodnoga povraćanja <i>Hematemesis following vomiting</i>	30%
Hematemeza bez prethodnoga povraćanja <i>Hematemesis without prior vomiting</i>	50%
Melena <i>Melena</i>	10%

Dijagnoza i diferencijalna dijagnoza

Kod bolesnika s kliničkom slikom krvarenja iz gornjeg dijela probavnoga sustava, glavno dijagnostičko i terapijsko sredstvo je endoskopija. Kada se radi o aktivnom krvarenju ili bolesniku s komorbiditetima, nužno je prethodno endoskopiji, bolesnika adekvatno zbrinuti kako bi se izbjegle komplikacije. Dijagnoza MWS-a postavlja se na temelju endoskopskoga nalaza laceracije sluznice distalnoga odsječka jednjaka i/ili gastroezofagealnoga spoja, prosječne duljine 2-3 cm i širine svega nekoliko milimetara. Po Zieferovoj klasifikaciji¹⁰ dijele se u tri kategorije: grupu I čine laceracije ograničene samo na jednjak, grupu II laceracije na sluznici želuca, a grupu III lezije koje se protežu preko ezofagogastričnoga spoja. Najveća je učestalost laceracija grupe II, dok je najmanji broj onih iz grupe I. Cirkumferencijska distribucija također je asimetrična, s velikom većinom laceracija na desnoj stijenci jednjaka i maloj krivini želuca.⁵ Budući da fizikalni status često ne otkriva mnogo, postoje pokušaji da se formiraju ocjenske ljestvice koje bi pomogle u prepoznavanju rizičnih bolesnika. Jedan takav primjer je Glasgow-Blatchford ljestvica kojom se ocjenjuju razina ureje u krvi, hemoglobin, sistolički tlak, puls, prisutnost melene, sinkope, povijesti bolesti jetre ili srčanoga zatajenja. Visoko je osjetljiva (99-100%) za bolesnike s teškim krvarenjem i identificira one kojima je potrebna hitna endoskopija, a omogućuje sigurno otpuštanje 16-25% niskorizičnih bolesnika.¹¹

Terapija i prognoza

Kada se radi o bolesniku s krvarenjem iz gornjega dijela probavnoga sustava, preporučuje se prvo odrediti stupanj rizika prema nekoj od postojećih ocjenskih ljestvica, poput Glasgow-Blatchford

ljestvice.¹¹ Ako vitalni parametri ukazuju na hemodinamsku nestabilnost, bolesnika treba stabilizirati, te pristupiti ranoj endoskopiji unutar prva 24 sata od početka simptoma.¹² Prema smjernicama Američkog društva za gastrointestinalnu endoskopiju (ASGE), hitna endoskopija potrebna je kada bolesnik ima malignom i/ili cirozu jetre, a prezentira se hematemezom, znacima hipovolemije i/ili ima koncentraciju hemoglobina manju od 80 g/L.¹¹ Krvarenje iz lezija u MWS-u većinom spontano prestaje i moguće ga je tretirati konzervativno, no nekim je bolesnicima potrebna endoskopska ili čak kirurška intervencija. Dostupne endoskopske metode liječenja uključuju spektar injekcijskih, izravnih i neizravnih termalnih metoda, te mehaničkih metoda, poput postavljanja hemostatskih kopči i endoskopskog podvezivanja.

Među metodama injekcijske endoskopske terapije najčešće se koristi otopina epinefrina, ponajprije iz razloga jednostavne primjene. Primarna hemostaza postiže se u 93-100% slučajeva, ali krvarenje recidivira u 5,8-44% bolesnika.¹³ Mehanizam djelovanja epinefrina je trojak: uzrokuje vazokonstrikciju i potiče agregaciju trombocita, a injicirani volumen vrši mehanički pritisak na krvareću krvnu žilu. Zbog resorpcije u sistemski krvotok, moguće su nuspojave poput malignih aritmija, pa ga treba izbjegavati kod bolesnika s koronarnom bolesti srca. Primjena epinefrina preporučuje se samo u kombinaciji s nekom od drugih metoda hemostaze.¹ Termalne metode objedinjuju djelovanje topline ili hladnoće i, ako govorimo o izravnim metodama, učinak mehaničkoga pritiska na krvnu žilu. U slučajevima aktivnoga krvarenja, vlažnost tkiva smanjuje njihovu učinkovitost, te se primarna hemostaza može očekivati kod 83,3% bolesnika.¹⁴ Termalne metode, kao i primjena epinefrina, mogu dovesti do oštećenja okolnoga zdravog tkiva, što može rezultirati transmuralnom ozljedom i perforacijom tanke ezofagealne stijenke.

Uspješnost primjene kopči za hemostazu iznosi 94-100%.^{15,16} Ova tehnika zahtijeva dobru edukaciju i veće iskustvo, a lokalizacija lezija na gastroezo-fagealnom spoju, gdje su amplitude mišićnih kontrakcija velike, uvelike doprinosi dislokaciji jednom od postavljenih kopči.

Endoskopsko podvezivanje je jednostavnija tehnika od hemostaze kopčama, s malo komplikacija, te je jedna od najprimjenjivijih metoda. Inicijalna uspješnost iznosi i do 100%, trajnom hemostazom u više od 97,3% slučajeva.¹⁷ Budući da se ishemijska nekroza zbiva samo u mukozi i submukozi podvezanoga tkiva, rizik od perforacije i ponovnog krvarenja je puno manji nego u slučaju konvencionalne sklerozacije ili elektrokoagulacije.¹⁸ (Tablica 2).

Rani mortalitet u bolesnika s krvarenjem iz MWS-a iznosi oko 5%. Smrtnost je značajno veća u bolesnika starijih od 65 godina, te u slučajevima gdje postoje komorbiditeti (ASA 3-4).³ Čimbenici koji ukazuju na rizik od ponovnog krvarenja su šok

prilikom inicijalnoga krvarenja, endoskopski nalaz aktivnoga krvarenja, koagulopatije i nizak hematokrit. Preporučuje se bolesnike s hematokritom manjim od 30 ili endoskopskim nalazom aktivnoga krvarenja, kontinuirano pratiti.^{1,2} Krvarenje iz MWS-a češće pogađa starije bolesnike s komorbiditetom pa, unatoč tradicionalnom shvaćanju MWS-a kao stanja s benignim kliničkim tijekom, nosi rizik od nepovoljnog ishoda jednak onome kod krvarećih ulkusa.³

Zaključak

MWS je jedan u nizu uzroka krvarenja iz gornjeg probavnoga sustava, čiji klinički tijek najviše ovisi o priležećim bolestima, te može varirati od benignog i samoograničavajućega, do životno ugrožavajućeg. Pristup bolesniku podrazumijeva zbrinjavanje vitalnih parametara, endoskopsku dijagnozu i terapiju nekom od dostupnih metoda, među kojima se najuspješnijim pokazalo endoskopsko podvezivanje.

Tablica 2. Metode endoskopske terapije¹³⁻²⁰
Table 2 Endoscopic therapy methods¹³⁻²⁰

Endoskopska metoda <i>Endoscopic method</i>	Primarna hemostaza (%) <i>Primary hemostasis</i>	Recidiv (%) <i>Relapse</i>
Injekcija sklerozacijskoga sredstva <i>Sclerosing agent injection</i>	93-100%	5,8-44%
Elektrokoagulacija <i>Electrocoagulation</i>	83,3-97,6%	15-17,1%
Kopče za hemostazu <i>Hemoclip placement</i>	94-100%	10-20%
Endoskopsko podvezivanje <i>Endoscopic band ligation</i>	100%	2,7%

Literatura

- Kim HS. Endoscopic management of Mallory-Weiss tearing. *Clin Endosc.* 2015;48:102-5.
- Kortas DY, Haas LS, Simpson WG, Nickl NJ, Gates LK Jr. Mallory-Weiss tear: predisposing factors and predictors of a complicated course. *Am J Gastroenterol.* 2001; 96:2863-5.
- Ljubičić N, Budimir I, Pavić T, i sur. Mortality in high-risk patients with bleeding Mallory-Weiss syndrome is similar to that of peptic ulcer bleeding. Results of a prospective database study. *Scand J Gastroenterol.* 2014;49:458-64.
- Cherednikov EF, Kunin AA, Cherednikov EE, Moiseeva NS. The role of etiopathogenetic aspects in prediction and prevention of discontinuous-hemorrhagic (Mallory-Weiss) syndrome. *EPMA Journal.* 2016;7:7.
- Okada M, Ishimura N, Shimura S, et al. Circumferential distribution and location of Mallory-Weiss tears: recent trends. *Endosc Int Open.* 2015; 3:E418-24.
- Hongou H, Fu K, Ueyama H, et al. Mallory-Weiss tear during gastric endoscopic submucosal dissection. *World J Gastrointest Endosc.* 2011;3:151.
- Harris JM, DiPalma JA. Clinical significance of Mallory-Weiss tears. *Am J Gastroenterol.* 1993;88: 2056-8.
- Sugawa C, Benishek D, Walt AJ. Mallory-Weiss syndrome. A study of 224 patients. *Am J Surg.* 1983;145:30-3.
- Yin A, Li Y, Jiang Y, Liu J, Luo H. Mallory-Weiss syndrome: clinical and endoscopic characteristics. *Eur J Intern Med.* 2012;23:92-6.
- Zeifer HD. Mallory-Weiss Syndrome. *Ann Surg.* 1961;154:956-60.

11. Hwang JH, Fisher DA, Ben-Menachem T, et al. The role of endoscopy in the management of acute non-variceal upper GI bleeding. *Gastrointest Endosc.* 2012;75:1132-8.
12. Barkun AN, Bardou M, Kuipers EJ, et al. International consensus recommendations on the management of patients with nonvariceal upper gastrointestinal bleeding. *Ann Intern Med.* 2010; 152:101-13.
13. Chung IK, Kim EJ, Hwang KY, et al. Evaluation of endoscopic hemostasis in upper gastrointestinal bleeding related to Mallory-Weiss syndrome. *Endoscopy.* 2002;34:474-9.
14. Matsui S, Kamisako T, Kudo M, Inoue R. Endoscopic band ligation for control of nonvariceal upper GI hemorrhage: comparison with bipolar electrocoagulation. *Gastrointest Endosc.* 2002;55: 214-8.
15. Haung SP, Wang AP, Lee YC, et al. Endoscopic hemoclip placement and epinephrine injection for Mallory-Weiss syndrome with active bleeding. *Gastrointest Endosc.* 2002;55:842-6.
16. Cho YS, Chae HS, Kim HK, et al. Endoscopic band ligation and endoscopic hemoclip placement for patients with Mallory-Weiss syndrome and active bleeding. *World J Gastroenterol.* 2008;14:2080-4.
17. Higuchi N, Akahoshi K, Sumida Y, et al. Endoscopic band ligation therapy for upper gastrointestinal bleeding related to Mallory-Weiss syndrome. *Surg Endosc.* 2006;20:1431-4.
18. Akahoshi K, Yoshinaga S, Fujimaru T, Harada N, Nawata H. Hypertonic saline–epinephrine injection plus endoscopic band ligation therapy for gastric Dieulafoy's lesion. *J Gastroenterol.* 2003;38:911-2.
19. Ishii M, Yamada S, Shiomi M, Matsui H, Hajiro K, Yamamoto T. Endoscopic bipolar electrocoagulation in upper gastrointestinal bleeding. *Gastroenterol Jpn.* 1991; Suppl. 3:71-4.
20. Brock AS, Rockey DC. Mechanical Hemostasis Techniques in Nonvariceal Upper Gastrointestinal Bleeding. *Gastrointest Endosc Clin N Am.* 2015; 25:523-33.