

IZOLIRANA APLAZIJA CRVENE KRVNE LOZE U SISTEMSKOM ERITEMSKOM LUPUSU - PRIKAZ BOLESNICE

Tomac-Stojmenović, Marija; Hadžisejdić, Ita; Valković, Toni; Novak, Srđan

Source / Izvornik: **Reumatizam, 2017, 64, 26 - 29**

Journal article, Published version

Rad u časopisu, Objavljena verzija rada (izdavačev PDF)

Permanent link / Trajna poveznica: <https://urn.nsk.hr/urn:nbn:hr:184:614397>

Rights / Prava: [In copyright](#) / [Zaštićeno autorskim pravom.](#)

Download date / Datum preuzimanja: **2025-02-08**



Repository / Repozitorij:

[Repository of the University of Rijeka, Faculty of
Medicine - FMRI Repository](#)



IZOLIRANA APLAZIJA CRVENE KRVNE LOZE U SISTEMSKOM ERITEMSKOM LUPUSU – PRIKAZ BOLESNICE

PURE RED BLOOD CELL APLASIA IN SYSTEMIC LUPUS ERYTHEMATOSUS – A CASE REPORT

Marija Tomac-Stojmenović¹, Ita Hadžisejdić², Toni Valković³, Srđan Novak³

¹Psijatrijska bolnica Rab, Rab, Hrvatska

²Zavod za patologiju, Klinički bolnički centar Rijeka, Krešimirova 42, Rijeka, Hrvatska

³Zavod za hematologiju, reumatologiju i kliničku imunologiju, Medicinski fakultet, Sveučilište u Rijeci,
Klinički bolnički centar Rijeka, Rijeka, Hrvatska

Adresa autora za dopisivanje:

Prof. dr. sc. Srđan Novak

Zavod za hematologiju, reumatologiju i kliničku imunologiju

Medicinski fakultet Sveučilišta u Rijeci

Klinički bolnički centar Rijeka

Krešimirova 42

51000 Rijeka

e-mail: srdan.novak@gmail.com

Primljeno/Received: 20. 3. 2017.

Prihvaćeno/Accepted: 20. 6. 2017.

SAŽETAK

Stečena aplazija crvene krvne loze (engl. *Pure red cell aplasia* – PRCA) rijedak je poremećaj najčešće kroničnog tijeka. Karakteriziran je teškom anemijom uz retikulocitopeniju u perifernoj krvi te odsutnost eritroblasta u koštanoj srži. Ostale linije krvotvornih stanica u koštanoj srži morfološki su uredne. U sistemskom eritemskom lupusu pojava PRCA najvjerojatnije je uzrokovana pojavom autoantitijela na eritropoetin i eritroblaste. Ova vrsta anemije obično se liječi kortikosteroidima iako se uspješno upotrebljavaju i ciklofosfamid i ciklosporin. U ovom radu prikazujemo slučaj bolesnice s PRCA-om u sistemskom eritemskom lupusu.

KLJUČNE RIJEČI: Sistemski eritemski lupus – farmakoterapija, imunologija, komplikacije; Izolirana aplazija crvene krvne loze – dijagnoza, etiologija, farmakoterapija, imunologija; Autoantitijela – imunologija; Eritropoeza – imunologija; Ciklosporin – doziranje, terapijska primjena; Metilprednizolon – doziranje, terapijska primjena

ABSTRACT

Acquired pure red cell aplasia (PRCA) is a rare, generally chronic condition of profound anemia characterized by a severe reduction in the number of reticulocytes in the peripheral blood and the virtual absence of erythroid precursors in the bone marrow. All other cell lineages are present and appear morphologically normal. In systemic lupus erythematosus (SLE) red cell aplasia is probably due to antibodies directed against either erythropoietin or bone marrow erythroblasts. This form of anemia usually responds to steroids, although cyclophosphamide and cyclosporine have been successfully employed as well. We present the case of a patient with PRCA in SLE.

KEYWORDS: Lupus erythematosus, systemic – complications, drug therapy, immunology; Red-cell aplasia, pure – diagnosis, drug therapy, etiology, immunology; Autoantibodies – immunology; Erythropoiesis – immunology; Cyclosporine – administration and dosage, therapeutic use; Methylprednisolone – administration and dosage, therapeutic use

Uvod

Izolirana aplazija crvene krvne loze (engl. *Pure red cell aplasia* – PRCA) javlja se u dvije forme: kao pri-

marni kongenitalni poremećaj ili stečeni sindrom. Stečena aplazija crvene krvne loze rijedak je poremećaj, najčešće kroničnog tijeka. Obilježen je teškom anemi-

jom za koju su karakteristični izražena retikulocitopenija u perifernoj krvi te odsutnost eritroblasta u koštanoj srži (1, 2). Ostale linije krvotvornih stanica u koštanoj srži morfološki su uredne. Prvi put je opisana 1922. godine (3). Podjednako zahvaća oba spola i sve dobne skupine (2).

Sistemski eritemski lupus (engl. *Systemic lupus erythematosus* – SLE) kronična je, multisistemska upalna bolest vjerojatno autoimunosne prirode, koja se pretežno javlja u mladih žena. Karakterizirana je oštećenjem tkiva i stanica imunskim kompleksima i patogenim protutijelima. Klinički tijek bolesti obilježen je naizmjeničnim egzacerbacijama i remisijama. Vodeći simptomi mogu biti artralgijske i artritis; leptirasti osip na obrazima i drugim dijelovima tijela, pleuritis ili perikarditis, zahvaćanje bubrega ili SZS-a te citopenije u krvnoj slici. Dijagnoza se temelji na kliničkim i serološkim kriterijima. Liječenje SLE-a uključuje glukokortikoide i klorokin/hidroksiklorokin, a često i imunosupresive (4).

Anemija je česta prateća pojava u osoba sa SLE-om. Svjetska zdravstvena organizacija definira anemiju kao vrijednost hemoglobina < 120 g/L u žena i < 130 g/L u muškaraca. Najčešća vrsta anemije u SLE-u jest anemija kronične bolesti koja čini 60 – 80% svih uzroka anemija, nakon toga slijede sideropenična anemija, autoimuna hemolitička anemija (AIHA) i anemija kronične bubrežne bolesti (5). Prema Američkom društvu za reumatologiju (ACR, revidirani kriteriji iz 1997. godine), kao i kriterijima SLICC-a (2012.), AIHA spada u klasifikacijske kriterije za SLE (6, 7).

Prikaz bolesnice

U 35-godišnje bolesnice simptomi SLE-a u smislu artritisa/artralgijske, Raynaudova fenomena i umora započeli su kada je imala 28 godina. U laboratorijskim nalazima bila su prisutna pozitivna homogena antinuklearna protutijela (ANA) te je pod dijagnozom nediiferencirane bolesti vezivnog tkiva u drugoj ustanovi započeto liječenje malim dozama glukokortikoida, a zatim i klorokinom u dozi od 250 mg. U dobi od 32 godine učinjena je evaluacija bolesti u našoj ustanovi. Usprkos metilprednizolonu 6 mg i klorokinu 125 mg tada je imala aktivni artritis šaka, u anamnezi spominje fotosenzitivnost, a u laboratorijskim nalazima zabilježena su pozitivna ANA, pozitivna anti-ds-DNK uz znatno snižen C3 i blažu leukopeniju. U HLA tipizaciji nosilac je A1/24(9), B8/38(16), DR3/13(6). Ostali laboratorijski nalazi, uključujući i krvnu sliku, bili su tada uredni. S obzirom na to da su zadovoljeni kriteriji, dijagnosticiran je SLE. Tada je započeto i liječenje azatioprinom, a klorokin je ukinut zbog gastrointestinalne nepodnošljivosti.

Tijekom sljedeće dvije i pol godine bolesnica je redovito dolazila na kontrole, artritis se povukao, a glavne tegobe bile su u obliku fibromialgije. Redovito je uzi-

mala metilprednizolon 8 mg i azatioprin 150 mg i imala je uredne laboratorijske nalaze.

U dobi od 35 godina nastupili su znatna intolerancija napora i pogoršanje umora. Tada je na osnovi laboratorijskih nalaza verificirana teška normocitna, normokromna anemija (vrijednost hemoglobina kod prijma iznosila je 65 g/L). Somatski status kod prijma bio je uredan. Učinjenom obradom isključena je hemolitička anemija; haptoglobin i Coombsov test su uredni. Broj retikulocita u perifernoj krvi bio je izrazito snižen te je postavljena sumnja na PRCA. Učinjeno je serološko testiranje na moguće virusne uzročnike; IgM na Parvo B19 virus, EBV i CMV bili su uredni. Ultrazvuk abdomena bio je uredan. Nalaz CT-a prsnih organa bio je uredan, bez znakova limfoproliferativne bolesti, uz prikaz rezidualnog timusa. Citološki i patohistološki nalaz koštane srži pokazao je morfološki urednu granulocitopoezu i megakariocitopoezu uz gotovo potpuni gubitak eritropoeze (slike 1. – 4.).

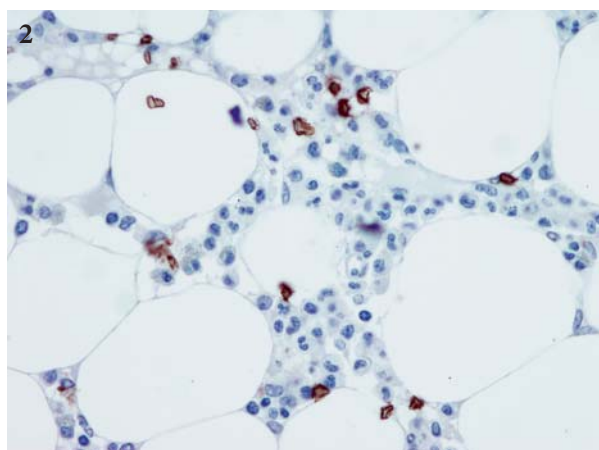
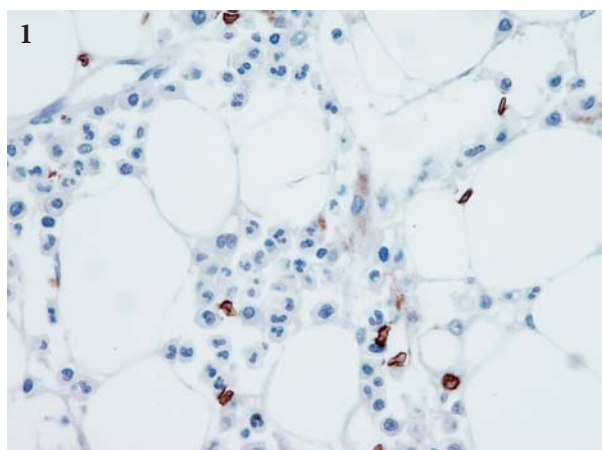
Nakon prijma u bolnicu ukinut je azatioprin kao mogući uzročnik anemije. Tijekom hospitalizacije bolesnicu smo liječili glukokortikoidima (metilprednizolonom u dozi od 1 mg/kg – 48 mg). Anemija je korigirana s ukupno tri doze deplazmatiziranih eritrocita. Na danu terapiju vrijednost hemoglobina stabilizirala se na oko 85 g/L te je bolesnica otpuštena kući uz preporuke daljnjeg praćenja.

Nakon otpusta bolesnica je nastavila terapiju metilprednizolonom uz sporo snižavanje doze do 20 mg, ali bez znatnijeg oporavka crvene krvne slike. Vrijednosti hemoglobina nisu zadovoljavale te su nalagale redovite transfuzije krvi najmanje jedanput na tjedan. S obzirom na neuspjeh inicijalne terapije, nakon 3 mjeseca od prekida terapije azatioprinom započeto je liječenje ciklosporinom 300 mg/dan, uz održavanje terapijske koncentracije lijeka. Prije započinjanja liječenja ciklosporinom vrijednost hemoglobina kretala se oko 80 g/L uz transfuzije krvi u prosjeku jedanput na tjedan. Mjesec dana nakon uvođenja ciklosporina transfuzije više nisu bile potrebne te je postignuta uredna vrijednost hemoglobina (Hb 125 g/L) bez transfuzijskog liječenja. Aktualno, četiri mjeseca nakon započinjanja liječenja ciklosporinom bolesnica i dalje ima uredne vrijednosti hemoglobina. Uz terapiju ciklosporinom 200 mg i metilprednizolonom 4 mg nema znakova aktivnosti SLE-a.

Rasprava

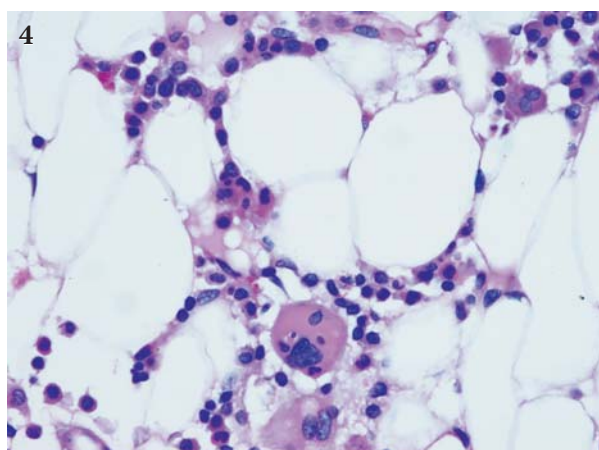
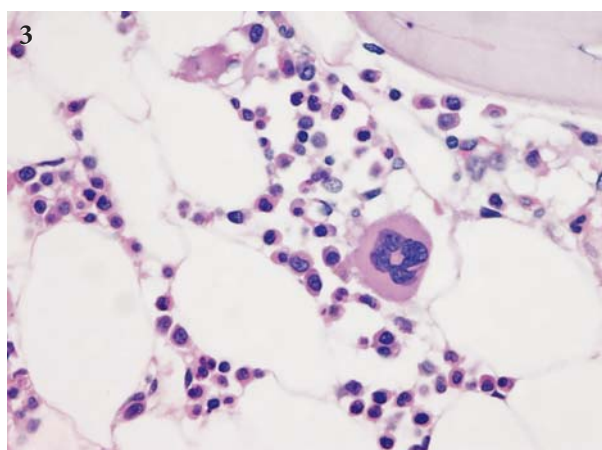
PRCA je rijedak oblik anemije. U SLE-u je najvjerojatnije posljedica protutijela na eritropoetin ili eritroblaste u koštanoj srži (8, 9). Habib i sur. u svojem radu zaključuju da pojava PRCA ne korelira sa simptomima samog lupusa, dapače, u ispitanika s otprije poznatim lupusom u trenutku pojave PRCA bolest je bila u mirnoj fazi (10), kao i u naše bolesnice.

PRCA može biti idiopatska, no najčešće postoji podležći uzrok. Kao uzroci poznati su: infekcija virusima



SLIKE 1. I 2. Glikoforin C: Imunohistokemijskim bojenjem na glikoforin C prikazu se samo razasuti eritrociti, dok nakupina, odnosno gnijezda stanica eritropoeze nema (povećanje 400 ×).

FIGURES 1 AND 2 Immunohistochemical staining for glycophorin C displays only scattered erythrocytes, but no erythropoietic clusters or cell nests (increase 400 x)



SLIKE 3. I 4. Bojenje prema PAS-u pokazuje urednu granulocitnu mijelopoezu i megakariocite s urednim dozrijevanjem, dok se gnijezda eritropoeze ne nalaze, a sama je srž hipocelularna (povećanje 400 ×).

FIGURES 3 AND 4 PAS staining shows proper granulocytic myelopoiesis and megakaryocytes with normal maturation. Erythropoietic nests are not found, and the bone marrow is hypocellular (400 x increase).

(parvovirus B19 (11), hepatitis A (12, 13), HCV (14), HIV, HIV/HCV koinfekcija, EBV (15) i CMV (15)), limfoproliferativni poremećaji (velikostanična limfocitna leukemija (16), mijelodisplastični sindromi (17), poremećaji plazmatskih stanica), timom (16, 18, 19), solidni tumori, liječenje rekombinantnim eritropoetinom (20, 21), ABO-nekompatibilna transplantacija hematopoetskih stanica (17, 22), trudnoća (1), lijekovi (fenitoin, kloramfenikol, azatioprin, valproična kiselina, mikofenolat mofetil), autoimunosne bolesti (SLE) (5, 8, 9, 19) te reumatoidni artritis (23).

Dijagnoza PRCA može se postaviti kada su zadovoljeni ovi kriteriji:

- normocitna, rijetko makrocitna, normokromna anemija
- apsolutni broj retikulocita < 10.000/mikroL
- normalan broj leukocita i trombocita

- koštana srž pokazuje urednu mijelopoezu, limfopoezu i megakariocitopoezu s oskudnom eritropoezom ili potpunim nedostatkom eritropoeze.

Liječi se glukokortikoidima koji čine prvu liniju terapije, no relapsi su česti (1). Ciklofosfamid i ciklosporin A (CsA) također se uspješno primjenjuju. CsA se u posljednje vrijeme pokazao kao vodeći lijek u liječenju PRCA (1). Uspješno se primjenjuju i antitimocitni globulin, splenektomija, plazmafereza (24) te u najnovije vrijeme i monoklonska protutijela rituksimab (anti CD-20 protutijelo) (25, 26) i alemtuzumab (anti CD-52 protutijelo) (27, 28). Cilj je liječenja postizanje remisije bolesti i oporavak eritropoeze kako bi se smanjio broj potrebnih transfuzija deplazmatiziranih eritrocita i na taj način smanjile nuspojave transfuzijskog liječenja (1). U slučaju naše bolesnice također smo postigli dobar učinak primijenjene terapije.

Zaključak

Izolirana aplazija crvene krvne loze u sistemskom lupusu eritematozusu rijedak je poremećaj na koji treba pomisliti kod naglog razvoja normocitne, normokromne anemije. Dijagnoza je postavljena na osnovi dijagnostičkih kriterija uz isključivanje drugih mogućih uzroka bolesti. U naše bolesnice sa SLE-om mogući uzrok razvoja PRCA bila je i primjena azatioprina, ali s obzirom na to da nakon prekida liječenja nije došlo do oporavka crvene krvne loze, smatramo da azatioprin nije bio uzrok PRCA u naše bolesnice. Također su isključeni mogući virološki uzročnici, kao i primarne hematološke bolesti te timom kao mogući uzroci PRCA. S obzirom na to da liječenje glukokortikoidima nije dovelo do uspjeha na temelju podataka o liječenju PRCA iz literature, uveden je ciklosporin A koji se pokazao vrlo učinkovit. Glede učinkovitosti ciklosporina i u samom SLE-u, temeljem našeg slučaja, smatramo da je ciklosporin najprikladniji za liječenje PRCA povezane sa SLE-om.

IZJAVA O SUKOBU INTERESA: Autori izjavljuju da nisu u sukobu interesa.

DECLARATION ON CONFLICT OF INTEREST: The authors declare no conflict of interest.

LITERATURA

- Sawada K, Fujishima N, Hirokawa M. Acquired pure red cell aplasia: updated review of treatment. *Br J Haematol.* 2008;142(4):505–14.
- Lipton JM, Glader B, Means RT Jr. Red cell aplasia: acquired and congenital disorders. U: Greer JP, Arber DA, Glader B, List AF, Means RT Jr, urednici. *Wintrobe's clinical hematology.* 13. izd. Philadelphia: Wolters Kluwer Lippincott Williams & Wilkins Health; 2016, str. 975–81.
- Kaznelson P. Zur Entstehung der Blutplättche. *Verhandlungen der Deutschen Gesellschaft für Innere Medizin;* 1922, str. 557–8.
- Bosnić D, Anić B. Sustavni eritemski lupus. U: Vrhovac B, Francetić I, Jakšić B, Labar B, Vucelić B. *Interna medicina.* Zagreb: Naklada Ljevak; 2003, str.1385–9.
- Bashal F. Hematological disorders in patients with systemic lupus erythematosus. *Open Rheumatol J.* 2013;7:87–95.
- ACR Endorsed Criteria 2016. Dostupno na: <http://www.rheumatology.org/Practice-Quality/Clinical-Support/Criteria/ACR-Endorsed-Criteria>. Datum pristupa: 17. 12. 2016.
- Petri M, Orbai AM, Alarcón GS, et al. Derivation and validation of systemic lupus international collaborating clinics classification criteria for systemic lupus erythematosus. *Arthritis Rheum.* 2012;64(8):2677–86.
- Kiely PD, McGuckin CP, Collins DA, Bevan DH, Marsh JC. Erythrocyte aplasia and systemic lupus erythematosus. *Lupus.* 1995;4(5):407–11.
- Linardaki GD, Boki KA, Fertakis A, Tzioufas AG. Pure red cell aplasia as presentation of systemic lupus erythematosus: antibodies to erythropoietin. *Scand J Rheumatol.* 1999;28(3):189–91.
- Habib GS, Saliba WR, Froom P. Pure red cell aplasia and lupus. *Semin Arthritis Rheum.* 2002;31(4):279–83.
- Ideguchi H, Ohno S, Ishigatsubo Y. A case of pure red cell aplasia and systemic lupus erythematosus caused by human parvovirus B19 infection. *Rheumatol Int.* 2007;27(4):411–4.
- Chang HJ, Sinn DH, Cho SG, et al. Pure red-cell aplasia and autoimmune hemolytic anemia in a patient with acute hepatitis A. *Clin Mol Hepatol.* 2014;20(2):204–7.
- Lee TH, Oh SJ, Hong S, Lee KB, Park H, Woo HY. Pure red cell aplasia caused by acute hepatitis A. *Chonnam Med J.* 2011; 47(1):51–3.
- Rossert J, Yue S, Smirnakis K, et al. Risk of pure red cell aplasia in patients with hepatitis C receiving antiviral therapy and an erythropoiesis-stimulating agent. *Clin Gastroenterol Hepatol.* 2014;12(2):341–5.
- Xu LH, Fang JP, Weng WJ, et al. Pure red cell aplasia associated with cytomegalovirus and Epstein-Barr virus infection in seven cases of Chinese children. *Hematology.* 2013;18(1):56–9.
- Hirokawa M, Sawada K, Fujishima N, et al. Long-term outcome of patients with acquired chronic pure red cell aplasia (PRCA) following immunosuppressive therapy: a final report of the nationwide cohort study in 2004/2006 by the Japan PRCA collaborative study group. *Br J Haematol.* 2015;169(6):879–86.
- Hefazi M, Litzow M, Hogan W, et al. ABO blood group incompatibility as an adverse risk factor for outcomes in patients with myelodysplastic syndromes and acute myeloid leukemia undergoing HLA-matched peripheral blood hematopoietic cell transplantation after reduced-intensity conditioning. *Transfusion.* 2016;56(2):518–27.
- Antar AI, Otrrock ZK, Kharfan-Dabaja MA, et al. Thymoma with concomitant pure red cell aplasia, Good's syndrome and myasthenia gravis responding to rituximab. *Indian J Hematol Blood Transfus.* 2016;32(Suppl 1):219–22.
- Fallahi S, Akbarian M, Dabiri S. Pure red cell aplasia as a presenting feature in systemic lupus erythematosus and association with thymoma, hypothyroidism and hypoparathyroidism: a case report and literature review. *Iran J Allergy Asthma Immunol.* 2014;13(2):138–43.
- Panichi V, Ricchiuti G, Scatena A, Del Vecchio L, Locatelli F. Pure red cell aplasia induced by epoetin zeta. *Clin Kidney J.* 2016;9(4):599–602.
- Bennett CL, Starko KM, Thomsen HS, et al. Linking drugs to obscure illnesses: lessons from pure red cell aplasia, nephrogenic systemic fibrosis, and Reye's syndrome. A report from the southern network on adverse reactions (SONAR). *J Gen Intern Med.* 2012;27(12):1697–703.
- Aung FM, Lichtiger B, Rondon G, et al. Pure red cell aplasia in major ABO-mismatched allogeneic hematopoietic stem cell transplantation is associated with severe pancytopenia. *Biol Blood Marrow Transplant.* 2016;22(5):961–5.
- Parida PK, Shukla SN, Talati SS, Parikh SK. Acquired pure red cell aplasia in a patient of rheumatoid arthritis. *Indian J Hematol Blood Transfus.* 2014;30(Suppl 1):255–7.
- Ru X, Liebman HA. Successful treatment of refractory pure red cell aplasia associated with lymphoproliferative disorders with the anti-CD52 monoclonal antibody alemtuzumab (Campath-1H). *Br J Haematol.* 2003;123(2):278–81.
- Zecca M, De Stefano P, Nobili B, Locatelli F. Anti-CD20 monoclonal antibody for the treatment of severe, immune-mediated, pure red cell aplasia and hemolytic anemia. *Blood.* 2001;97(12):3995–7.
- Gupta RK, Ezeonyeji AN, Thomas AS, Scully MA, Ehrenstein MR, Isenberg DA. A case of pure red cell aplasia and immune thrombocytopenia complicating systemic lupus erythematosus: response to rituximab and cyclophosphamide. *Lupus.* 2011;20(14):1547–50.
- Au WY, Lam CC, Chim CS, Pang AW, Kwong YL. Alemtuzumab induced complete remission of therapy-resistant pure red cell aplasia. *Leuk Res.* 2005;29(10):1213–5.
- Risitano AM, Selleri C, Serio B, et al. Alemtuzumab is safe and effective as immunosuppressive treatment for aplastic anaemia and single-lineage marrow failure: a pilot study and a survey from the EBMT WPSAA. *Br J Haematol.* 2010;148(5):791–6.