

Smjernice za dijagnostiku i liječenje bolesnika s vratoboljom - 2. dio

Grazio, Simeon; Perović, Darko; Skala Kavanagh, Hana; Vlak, Tonko; Schnurrer-Luke-Vrbanić, Tea; Grubišić, Frane; Božić, Boris; Kauzlarić, Neven; Bilić, Vide; Karlović, Dalibor; ...

Source / Izvornik: **Liječnički vjesnik, 2021, 143, 327 - 348**

Journal article, Published version

Rad u časopisu, Objavljena verzija rada (izdavačev PDF)

<https://doi.org/10.26800/LV-143-9-10-1>

Permanent link / Trajna poveznica: <https://urn.nsk.hr/urn:nbn:hr:184:855072>

Rights / Prava: [Attribution-NonCommercial-NoDerivatives 4.0 International/Imenovanje-Nekomercijalno-Bez prerada 4.0 međunarodna](#)

Download date / Datum preuzimanja: **2025-02-22**



Repository / Repozitorij:

[Repository of the University of Rijeka, Faculty of Medicine - FMRI Repository](#)






Smjernice za dijagnostiku i liječenje bolesnika s vratoboljom

– 2. dio

Guidelines for diagnosis and treatment of patients with neck pain

– Part 2

Simeon Grazio¹ , Darko Perović², Hana Skala Kavanagh¹, Tonko Vlasković³, Tea Schnurrer Luke Vrbanić⁴, Frane Grubišić¹, Boris Božić⁵, Neven Kauzlaric⁶, Vide Bilić⁷, Dalibor Karlović⁸, Darko Ledić⁹, Tatjana Nikolić¹, Ana Poljičanin³, Branka Aukst Margetić⁸, Dražen Kvesić¹⁰, Ivan Škoro⁵, Neven Ištvanović⁶, Dubravka Sajković¹, Stipe Čorluka⁷, Diana Balen¹, Vanja Bašić Kes¹¹, Lovorka Grgurević¹², Karlo Houra¹³, Marijana Lisak¹¹, Petra Margetić¹⁴, Ivan Mikula¹⁵, Tomislav Nemčić¹, Dijana Zadravec¹⁴, Krešimir Rotim⁵

¹ Klinika za reumatologiju, fizikalnu medicinu i rehabilitaciju, Medicinski fakultet Sveučilišta u Zagreb, KBC Sestre milosrdnice Zagreb

² Zavod za ortopediju, Klinika za kirurgiju, KB Dubrava

³ Sveučilišni odjel zdravstvenih studija Sveučilišta u Splitu, Zavod za fizikalnu medicinu i rehabilitaciju s reumatologijom, Medicinski fakultet Split, KBC Split

⁴ Zavod za fizikalnu i rehabilitacijsku medicinu, Medicinski fakultet Sveučilišta u Rijeci, KBC Rijeka

⁵ Klinika za neurokirurgiju, Medicinski fakultet Sveučilišta u Zagreb, KBC Sestre milosrdnice, Zagreb

⁶ Klinički zavod za rehabilitaciju i ortopedsku pomagala, Medicinski fakultet Sveučilišta u Zagreb, KBC Zagreb

⁷ Klinika za traumatologiju, Medicinski fakultet Sveučilišta u Zagreb, KBC Sestre milosrdnice, Zagreb

⁸ Klinika za psihijatriju, Medicinski fakultet Sveučilišta u Zagreb, KBC Sestre milosrdnice, Zagreb

⁹ Klinika za neurokirurgiju, Medicinski fakultet Sveučilišta u Rijeci, KBC Rijeka

¹⁰ Specijalna bolnica Arithera, Zagreb

¹¹ Klinika za neurologiju, Medicinski fakultet Sveučilišta u Zagreb, KBC Sestre milosrdnice Zagreb

¹² Zavod za anatomiju, Katedra za anatomiju i kliničku anatomiju, Medicinski fakultet u Zagrebu, Laboratorij za mineralizirana tkiva

¹³ Specijalna bolnica Aksis, Zagreb

¹⁴ Klinički zavod za dijagnostičku i intervencijsku radiologiju, Medicinski fakultet Sveučilišta u Zagreb, KBC Sestre milosrdnice Zagreb

¹⁵ Specijalna bolnica Sveta Katarina, Zabok

Deskriptori

VRATOBOLJA – farmakoterapija, kirurgija, rehabilitacija;
ANALGETICI – terapijska uporaba;
TERAPIJSKE VJEŽBE – metode;
FIZIOTERAPIJSKI MODALITETI;
MANIPULACIJA KRALJEŽNICE – metode;
TRAKCIJA – metode; ORTOZE;
VRATNA KRALJEŽNICA – kirurgija, patofiziologija;
MINIMALNO INVAZIVNI KIRURŠKI ZAHVATI – metode, rehabilitacija;
AKUTNA BOL – liječenje, rehabilitacija;
KRONIČNA BOL – liječenje, rehabilitacija; SMJERNICE;
HRVATSKA

Descriptors

NECK PAIN – drug therapy, rehabilitation, surgery;
ANALGESICS – therapeutic use;
EXERCISE THERAPY – methods; PHYSICAL THERAPY
MODALITIES; MANIPULATION, SPINAL – methods;
TRACTION – methods; ORTHOTIC DEVICES;
CERVICAL VERTEBRAE – physiopathology, surgery;
MINIMALLY INVASIVE SURGICAL PROCEDURES
– methods, rehabilitation; ACUTE PAIN – rehabilitation,
therapy; CHRONIC PAIN – rehabilitation, therapy;
PRACTICE GUIDELINES AS TOPIC; CROATIA

Izrada smjernica nije financijski potpomognuta.
Guidelines development was not supported
financially.

SAŽETAK. Vratobolja je jedna od najčešćih mišićnokoštanih bolesti koja rezultira značajnom boli i nesposobnosti te ima velik utjecaj na individualnoj razini, kao i na zdravstveni sustav i društvo u cjelini. Uzroci vratobolje su različiti, a etiološki prevladavaju oni mehanički povezani s degenerativnim promjenama vratne kralježnice. Svjedočimo raznim dijagnostičkim i terapijskim pristupima za ove bolesnike. Hrvatsko vertebraloško društvo Hrvatskoga liječničkog zbora predstavlja sveobuhvatni narativni pregled i smjernice za dijagnozu i liječenje bolesnika s vratoboljom, s naglaskom na najčešće uzroke. Smjernice su rezultat konsenzusa stručnjaka različitih specijalnosti, a temelje se na najboljim dokazima. Prvi dio se odnosi na dijagnostiku, a drugi, njemu komplementarni dio odnosi se na terapiju. Dijagnostički dio smjernica (1. dio) obuhvaća: klinička obilježja i evaluaciju (uključivo strukturirane upitnike), laboratorijsku dijagnostiku, slikovne metode, neurofiziološko testiranje i minimalno invazivne dijagnostičke procedure. Dio smjernica o liječenju (2. dio) uključuje: farmakološko liječenje, tjelesne medicinske vježbe, trakciju, manualnu terapiju, metode fizikalne terapije, primjenu ortoza, minimalno invazivne terapijske intervencije, kirurško liječenje, rehabilitaciju nakon kirurških zahvata i psihijatrijski pristup. Ovo su prve hrvatske smjernice za vratobolju primarno namijenjene liječničkoj profesionalnoj zajednici.

SUMMARY. Neck pain is one of the most prevalent musculoskeletal diseases which results in considerable pain and disability, and has a great impact on individual level, as well as on health-care system, and overall society. Causes of neck pain are different, and prevailing aetiology are mechanical reasons associated with degenerative changes of cervical spine. We are witnessing various diagnostic and therapeutic approaches for these patients. The Croatian Society for Vertebrology of the Croatian Medical Association is presenting a comprehensive narrative review and guidelines for the diagnosis and treatment of neck pain, focusing on the most prevalent causes. The guidelines are the result of consensus of experts of different background, based on the best available evidence. Part 1 relates to diagnosis, while the complementary Part 2 relates to treatment. For the diagnostic part (Part 1)

Adresa za dopisivanje:

Prof. dr. sc. Simeon Grazio, dr. med., <https://orcid.org/0000-0003-3407-0317>

Klinika za reumatologiju, fizikalnu medicinu i rehabilitaciju, Medicinski fakultet u Zagrebu,

Klinički bolnički centar Sestre milosrdnice, Vinogradska 29, 10000 Zagreb, e-pošta: simeon.grazio@kbcsm.hr

Primljeno 22. veljače 2021., prihvaćeno 17. svibnja 2021.

the guidelines encompass: clinical features and evaluation (including questionnaires), laboratory tests, imaging, neurophysiology tests, and minimally invasive diagnostic procedures. The management part (Part 2) includes: pharmacology treatment, physical exercise, traction, manual therapies, physical therapy modalities, orthotics, minimally invasive therapeutic interventions, surgical treatment, rehabilitation after surgical procedures, and psychiatric approach. These are the first Croatian guidelines for neck pain intended in the first place for the physicians' professional community.

Vratobolja je čest uzrok onesposobljenosti, a ima velik utjecaj kako na bolesnike, tako i na obitelj, zdravstveni sustav i društvo u cjelini.^{1,2} Ona predstavlja oko jednu petinu sveukupnog opterećenja mišićnokoštanih bolesti i stanja.³

Nastavno na aktivnosti Hrvatskoga vertebraloškoga društva HLZ-a, koje je pod pokroviteljstvom Razreda za medicinske znanosti HAZU 17. listopada 2017. održalo simpozij, iznosimo smjernice za dijagnostiku i liječenje bolesnika s vratoboljom. Pritom smo se prvenstveno usmjerili na degenerativne promjene te ostale češće uzroke vratobolje, dok je rubno obrađena vratobolja rjeđih uzroka (npr. prijelomi, upalne reumatske bolesti, infekcije, neoplazme, vratobolja prenesena iz udaljenih organa ili psihogena vratobolja), jer zahtijevaju bitno različiti pristup. Smjernice za liječenje vratobolje u ovom dijelu su komplementarne prvom dijelu rada istoga naslova i autora objavljenoga u *Liječničkom vjesniku* 2021;5–6:143–62 u kojem je obrađen dio dijagnostike, a u kojemu je uvodno opisana metodologija donošenja smjernica i njezini ciljevi i namjena. Ukratko, smjernice su donesene na temelju konsenzusa stručnjaka, čemu je prethodilo pretraživanje literature, ali jačina dokaza nije formalno kvantificirana, dok je jačina preporuka za pojedine modalitete liječenja, definirana ljestvicom od A do C, tablično prikazana na kraju ovog rada. Smjernice su izrađene bez ičije financijske pomoći, bilo neprofitnih organizacija, institucija ili farmaceutskih kompanija / industrije.

Edukacija i samopomoć kod vratobolje

Educiranje i savjetovanje izuzetno je važno tijekom liječenja bolesnika s vratoboljom, a s ciljem unaprjeđenja i održanja zadovoljavajuće kvalitete života. Bolesnika najčešće zanimaju uzroci pojave boli u vratu, uz otklanjanje sumnje da je u podlozi „neka teška bolest“, te informacije o glavnim strategijama liječenja s posebnim osvrtom na učinkovitost i uspješnost izbora liječenja. Najčešće je pitanje bolesnika kako se ponašati, što smiju, a što ne smiju raditi tijekom i nakon završenog liječenja. Edukacijski pristupi koji se koriste jesu savjeti, prvenstveno od strane zdravstvenih profesionalaca, kroz razgovore te pisane i/ili video edukacijske materijale, koji su obično usmjereni na nefarmakološko i farmakološko kupiranje boli, na medicinske vježbe koje bolesnik može provoditi sam kod kuće, razvijanje mehanizama nošenja sa stresom, održavanje zadovoljavajuće posture, postizanje optimalne ergo-

nomije radnog mjesta te upoznavanje s tehnikama samopomoći.

Pregledom literature utvrđeno je da nema mnogo objavljenih istraživanja koja se odnose na učinkovitost edukacije i samopomoći u bolesnika s vratoboljom. U sustavnom pregledu Cochrane, u kojem je analizirano 15 manjih istraživanja heterogene metodologije i u kojima je bilo uključeno 850 bolesnika, zaključeno je da ne postoje snažni dokazi o učinkovitosti edukacijskih intervencija za bolesnike s raznim poremećajima vratne kralježnice koji rezultiraju boli.⁴ U kasnije objavljenom randomiziranom kontroliranom istraživanju Risa i sur. navodi se da je multimodalni pristup, uključujući tjelesni trening, specifične vježbe i edukaciju o liječenju boli učinkovita kombinacija intervencija koja utječe na bolju kvalitetu života kod kronične vratobolje.⁵

Zaključno, unatoč nedostatku snažnih dokaza iz istraživanja o učinkovitosti edukacije i samopomoći u bolesnika s vratoboljom, moramo imati na umu da je edukacija bolesnika temelj uspješnog liječenja, održavanja zdravlja i kvalitete života te ju je izuzetno važno uključiti od samog početka i kroz sve faze dijagnostike, liječenja i praćenja tih bolesnika, što u kliničkoj praksi za bolesnike s vratoboljom u manjoj ili većoj mjeri uvijek treba provoditi.

Farmakološko liječenje bolesnika s vratoboljom

Etiopatogenetska podloga vratobolje je raznolika pa bolesnici s vratoboljom različito reagiraju na diferentne terapijske intervencije. Zbog toga je važno razlučiti radi li se primarno o mehaničkoj vratbolji, vratbolji s pridruženim radikulopatskim i/ili mijelopatskim simptomima ili o vratbolji koja u podlozi ima neki drugi uzrok, odnosno bolest.⁶

U liječenju vratobolje koriste se različiti lijekovi, najčešće nesteroidni antireumatici (skr. NSAR), ali i čisti analgetici, nešto rjeđe antidepresivi i miorelaksansi. Odabir lijeka, doza i način primjene mogu se razlikovati za bolesnike s akutnom vratoboljom u odnosu na kroničnu. Lijekove je poželjno uzimati kroz ograničeno vrijeme i uz praćenje učinka te je uvijek potrebno ocijeniti moguću štetnost, kao i voditi računa o kontraindikacijama.

Kliničke smjernice predlažu primjenu NSAR-a kao druge linije liječenja odmah nakon paracetamola, a

opioidne analgetike kao treću liniju liječenja.⁷ Međutim, metaanalize su pokazale kako paracetamol nije dovoljno djelotvoran u liječenju spinalne boli (u ovom slučaju vratobolje), dok opioidni analgetici pokazuju relativno slab učinak.^{8,9,10} Stoga, prvenstveno zbog nedostatke učinkovitosti, paracetamol se ne može preporučiti kao prva linija liječenja u liječenju bolesnika s kroničnom vratoboljom.

NSAR se mogu primjenjivati kao monoterapija ili u kombinaciji s drugim lijekovima analgetskog djelovanja (npr. paracetamol) kada se želi postići njihov sinergistički učinak, dok se s obzirom na nižu dozu pojedinačnog lijeka može očekivati manje nuspojava.¹¹ Iako se u praksi najčešće koriste, još uvijek ne postoji konsenzus oko stupnja učinkovitosti NSAR-a u liječenju boli u kralježnici, jer ne postoje čvrsti dokazi o tome koliko je kratkotrajna ili dugotrajna primjena NSAR-a povezana s klinički relevantnim boljim ishodima, napore u usporedbi s drugim lijekovima u liječenju kronične vratobolje.¹² Glede akutne vratobolje, a unatoč višedesetljetnoj primjeni NSAR-a, pregledom medicinske literature tek je u nekoliko istraživanja evaluirana učinkovitost i sigurnost primjene peroralnih NSAR-a, s tim da u većini nedostaju detaljni podaci o dobrobiti u promatranim ishodima.^{11,13–16} Grupa stručnjaka okupljena u *Ontario Protocol for Traffic Injury Management (OPTIMA) Collaboration* provela je istraživanje o djelotvornosti NSAR-a u liječenju vratobolje, poremećaja povezanih s vratoboljom, trzajne ozljede vratne kralježnice i križobolje sa simptomima radikulopatije ili bez njih. Pregledom šest baza podataka u razdoblju od 2000. do 2014. godine pronašli su 706 literaturnih navoda i 14 sistematskih pregleda (uključili su one sistematske preglede s niskom razinom pristranosti) te su zaključili kako je primjena NSAR-a u liječenju vratobolje i poremećaja povezanih s vratoboljom rezultirala boljim analgetskim učinkom u usporedbi s placebom, ali bez razlike analgetskog djelovanja između pojedinih NSAR-a.¹⁷ Sveukupno, primjena NSAR-a se može preporučiti u liječenju bolesnika s vratoboljom. S druge strane, ne postoje specifični kriteriji za odabir određenog NSAR-a za pojedinog bolesnika s vratoboljom pa su izbor lijeka, doza i način primjene individualni. Ne postoji ni jasna preporuka koliko dugo uzimati NSAR u vratobolji, a temeljem iskustava za križobolju opća preporuka za liječenje vratobolje bila bi dva do tri tjedna, iako to ovisi o brojnim čimbenicima.

Ako se primjenom NSAR-a ne postigne zadovoljavajuće smanjenje boli, u liječenje se mogu uvesti opioidni analgetici, a prateći trostupanjnu ljestvicu liječenja boli Svjetske zdravstvene organizacije (SZO).¹⁸ Zbog nedostatka odgovarajućih istraživanja, dokazi o centralnoj senzitivizaciji boli u vratobolji vrlo su slabi.¹⁹ Ipak, poznavajući puteve opioidergičnog sustava i

silazne inhibitorne puteve, u nekih bolesnika s vratoboljom primjena centralno djelujućih analgetika, uključujući i opioidne analgetike, može biti opravdana.²⁰ Mora se imati na umu da je za razliku od križobolje učinkovitost opioidnih analgetika u kroničnoj vratobolji i/ili cervikalnoj radikulopatiji relativno malo istraživana.^{21,22} Slabi opioidni analgetici mogu se kombinirati s paracetamolom i/ili NSAR-om, iako su za dokaz učinkovitosti takvih kombinacija u vratobolji potrebna kvalitetnija istraživanja. Glede jakih opioidnih analgetika postoje dokazi o sigurnosti i učinkovitosti tapentadola u liječenju kronične vratobolje.^{19,23} I ostali jaki opioidi mogu biti opcija za bolesnike s vratoboljom.^{24,25} Zaključno, unatoč određenim metodološkim manjkavostima istraživanja, primjena slabih opioidnih analgetika preporučuje se za bolesnike s vratoboljom, prvenstveno u slučaju nepodnošljivosti i/ili neučinkovitosti NSAR-a. Nadalje, iako nema čvrstih kliničkih dokaza, kombinacije paracetamola i opioida, odnosno NSAR-a i slabog opioida također se mogu preporučiti, a ovisno o predmnijevanom patofiziološkom mehanizmu boli, a uvijek uvažavajući kontraindikacije i mjere opreza. Jaki opioidni analgetici mogu se preporučiti samo za bolesnike s vrlo jakim bolovima koji se ne mogu kupirati na druge načine, također uvijek uzimajući u obzir odnos dobrobiti i potencijalno negativnih učinaka (nuspojave, tolerancija, ovisnost i drugo).

Dokumentirana je učinkovitost nekih lijekova koji su primarno bili osmišljeni za neke druge indikacije, ali su pokazali povoljne učinke u bolesnika s kroničnim bolovima. Ti se lijekovi ponekad nazivaju koanalgetici, a najčešće se radi o antidepresivima i antikonvulzivima. Njihovo propisivanje prvenstveno je u nadležnosti psihijatra ili neurologa, a opširnije o tim lijekovima može se naći u poglavlju o psihijatrijskom pristupu bolesniku s vratoboljom.

Medicinske vježbe u liječenju bolesnika s vratoboljom

Medicinske vježbe su obvezni način liječenja kao dio multimodalnog pristupa liječenju bolesnika s kroničnom vratoboljom. Glavni stručni izazov jest odrediti koje medicinske vježbe, intenzitet, trajanje i učestalost izvođenja (frekvencija) najučinkovitije smanjuju bol i onesposobljenost te unapređuju funkciju i kvalitetu života tih bolesnika.^{26,27} Rezultati medicinskih vježbi mahom su kratkoročni, što implicira da se za opstojnost pozitivnih ishoda vježbe moraju provoditi redovito.²⁸ Nerijetko se vježbe kombiniraju s pasivnim metodama fizikalne terapije, npr. toplim oblozima, što u kroničnoj vratobolji ima povoljan učinak na ishode, prvenstveno na bol.²⁹

U bolesnika s vratoboljom primjenjuju se različite vrste vježbi: vježbe snaženja, izdržljivosti, opsega po-

kreta, istezanja, koordinacije, trakcija, različite „centralizirajuće“ procedure, mobilizacija živaca itd., a sve one uključuju aktivaciju mišića vrata i mišića ramenog obruča.²⁶ U tih bolesnika površni mišići vrata preuzimaju aktivnost dubokih mišića s posljedicom nastajanja brzog zamora, povećanog tonusa, prenaprezanja i boli. Za smanjenje boli, poboljšanje funkcije te prevenciju progresije ili ponovnog nastanka ozljede prednost imaju aktivne vježbe točno određenih mišića, koje imaju svrhu stabiliziranja mišićno-koštanih struktura vrata (uključujući duboke mišiće vrata i ligamente) i mijenjanje disfunkcijskih i bolnih obrazaca koji su nastali kao posljedica gubitka motorne kontrole vratne kralježnice.²⁷ Dakle, cilj je poboljšati snagu i izdržljivost te mišićnu ravnotežu agonista/sinergista/antagonista, kao i fleksibilnosti cerviko-torakalnih mišića i mišića vrata.

Snaženje vratnih mišića najčešće započinje izometričnim vježbama mišića koji rade antefleksiju i retrofleksiju, kao i rotatora i lateralnih fleksora vrata. Vježbe se obično najprije izvode u ležećem položaju, zatim u sjedećem i potom u stojećem položaju. Bolesnik se u početku pažljivo vodi kroz različite oblike koncentričnih izotoničkih vježbi, izbjegavajući kombinirane pokrete osim u slučaju ako su bezbolni. Tijekom ove faze vježbe su primarno usmjerene na mišiće koji su oslabljeni ili skraćeni zbog povišenog tonusa, a rezultat su loše posture. Vježbe snaženja, a to se prvenstveno odnosi na vježbe protiv otpora, usmjerene su na ciljani mišić, a provode se postotkom između 20% i 80% individualne maksimalne voljne kontrakcije. One mogu biti izometričke ili izotoničke. Klinička istraživanja pokazuju dugoročnu dobrobit u povećanju izometričke/izotoničke snage mišića.^{26,27}

Vježbe izdržljivosti zahvaćaju veću skupinu mišića, npr. površne ili duboke mišiće vrata ili mišiće ramena. Ove vježbe mogu biti visokog i niskog intenziteta i bazirane su na sili teži (npr. ležanje na leđima i podizanje glave protiv sile teže). Prema rezultatima objavljenih istraživanja programi vježbanja niskog intenziteta pokazuju bolje rezultate.^{26,27}

Integralni dijelovi rehabilitacije bolesnika s vratoboljom uključuju oporavak spinalne fleksibilnosti, re edukaciju pravilne posture i koordinaciju pokreta. Poboljšanje neuromišićne kontrole uspostavlja se prvo statičkim vježbama uz progresiju prema dinamičkim vježbama, a potom se prelazi na funkcijske pokrete vrata, zglobova ramenog obruča i cijeloga gornjeg ekstremiteta.²⁶

Radikulopatije gornjeg i srednjeg dijela vrata mogu poremetiti skapulotorakalnu i glenohumeralnu stabilizaciju, što onemogućava biomehanički pravilnu posturu vratne kralježnice te je potrebno kondicioniranje mišića ramenog obruča i gornjih ekstremiteta.²⁶ U recentnom sistematskom pregledu i metaanalizi koja je

uključila 10 istraživanja s 871 ispitanikom koji su imali cervikalnu radikulopatiju utvrđeno je da medicinske vježbe, samostalne ili u kombinaciji s drugim načinima liječenja, smanjuju razinu boli i poboljšavaju funkcionalnu sposobnost u usporedbi s kontrolom.³⁰

Ne postoji konsenzus koja je vrsta vježbi najučinkovitija u bolesnika s vratoboljom. Tako u sistematskom pregledu s mrežnom metaanalizom 40 randomiziranih kontroliranih istraživanja u bolesnika s kroničnom nespecifičnom vratoboljom nije nađena superiornost glede smanjenja intenziteta boli ili poboljšanja funkcionalne sposobnosti jedne vrste vježbi u odnosu na druge (vježbe motoričke kontrole, joga/pilates/Tai-Chi/Qigong i vježbe snaženja), uz napomenu da se radilo o vrlo niskoj kvaliteti dokaza.³¹

Općenito, prevladava stav kako je najbolje kombinirati različite vrste vježbi, najčešće vježbe snaženja i izdržljivosti, uz vježbe istezanja, te da takav pristup rezultira značajnim pozitivnim učincima na bol, onesposobljenost i kvalitetu života, s tim da uvijek treba naglašavati da vrsta i intenzitet vježbanja u bolesnika s vratoboljom moraju biti individualno prilagođeni.^{27,32}

U novije vrijeme sve se više naglašava vrijednost vježbi propriocepcije.³² Jull i sur. su pokazali da se primjenom vježbi propriocepcije smanjuje pogreška u procjeni položaja zglobova, a time i bol.³³ Nadalje, u radu Saadata i sur. nađeno je da je kombinacija senzomotričkih vježbi s tradicionalnom fizikalnom terapijom učinkovitija od tradicionalnih vježbi provedenih samostalno u smislu poboljšanja osjeta položaja zglobova, izdržljivosti, dinamičkoga balansa i brzine hodanja.³⁴

Prema mišljenju stručnjaka, a na temelju rezultata istraživanja, opća preporuka za frekvenciju vježbanja u bolesnika s kroničnom vratoboljom jest tri puta tjedno, primjenom intenziteta od 80% maksimalne voljne kontrakcije, period vježbanja trebao bi trajati 6 tjedana, a najbolje rezultate daje vježbanje od 30–45 minuta po treningu.²⁷ Ipak, u sustavnom pregledu Cochrane nađena je ograničena snaga dokaza glede optimalnog doziranja vježbanja.³² I recentni su sistematski pregledi pokazali da su terapijske vježbe superiorne u odnosu na kontrolu glede smanjenja boli i poboljšanja nesposobnosti, ali da parametri doziranja ne utječu bitno na te ishode pa su stoga u tom smislu potrebna daljnja istraživanja.^{28,35}

U bolesnika s vratoboljom vježbe se mogu provoditi na suhom i u vodi, a potonje mogu imati neke prednosti zbog učinka vode kao medija. Rezultati sustavnog pregleda koji je uključio 13 istraživanja s 658 ispitanika s kroničnom vratoboljom pokazali su da su vježbe u vodi glede kvalitete života u četiri istraživanja imale dobar učinak, u osam njih umjeren, a u jednom istraživanju slab učinak.³⁶

Za postizanje optimalnog rezultata ključna je dobra adherencija, odnosno dugoročna motivacija bolesnika

za vježbanje, a u tom smislu najboljom se pokazala kombinacija individualnih i grupnih vježbi i vježbi kod kuće.³⁷ Općenito, rezultati objavljenih istraživanja koji se odnose na medicinske vježbe u vratobolji (s radikulopatijom ili bez nje), iako pozitivni, nemaju visoku kvalitetu znanstvenih dokaza.^{32,38} S druge strane, moramo imati na umu da su medicinske vježbe sigurna metoda liječenja, uz benigne i povremene nuspojave, a u najvećem broju istraživanja nije prijavljen niti jedan neželjeni događaj.³²

Trakcija u liječenju bolesnika s vratoboljom

Trakcija je metoda fizikalne terapije u kojoj se primjenjuje sila istezanja na strukture mišićno-koštanog sustava s ciljem smanjenja iritacije živčanih struktura kojom se generira bolni podražaj. Trakcijom se aksijalno istežu strukture vrata, zglobovi između kralježaka i mekih struktura.^{39,40} U literaturi postoji relativno malo znanstvenih dokaza i to niske snage o njezinoj učinkovitosti. U istraživanjima jednog od najpoznatijih teoretičara i promicatelja trakcije Cyriaxa opisano je da manualna trakcija snage rezultira s 1 cm kumulativnog povećanja intervertebralnih (i.v.) prostora.⁴¹ U istraživanju u kojem je tražena optimalna sila trakcije za vratni segment zaključeno je da minimalna trakcija koja izaziva istezanje i.v. segmenata iznosi 11,6 kg.³⁹ Može se koristiti i jača sila, ali većina studija se slaže da se s 11,3 kg postiže zadovoljavajuće istezanje od 2–20 mm struktura vratne kralježnice.³⁹

U istraživanju Wonga i sur. intermitentna trakcija (8 sekundi istezanja i 6 sekundi stanke) provedena je u položaju vrata od 30° antefleksije, u neutralnom položaju i u položaju od 15° dorzifleksije, primjenom sile od 13,6 kg tijekom 20 minuta. Zaključeno je da se prednji i.v. prostor najviše izdužio, u rasponu od 18–21% u položaju vrata od 30° antefleksije, a to je najizraženije u i.v. prostoru između kralježka C VI i C VII. Velik broj ispitanika studije imao je bol kod istezanja u položaju od 15° retrofleksije, a kod nekih je primijećeno i suženje stražnjeg djela i.v. prostora. S obzirom na navedene rezultate te zbog mogućih komplikacija nestabilnosti vertebralnoga dinamičnog segmenta i vertebrobasilarne insuficijencije, ne preporučuje se trakcija u položaju od 15° retrofleksije.⁴²

Proširenje i.v. prostora vremenski je ograničeno.³⁹ Učinak trakcije na paraspinale mišiće nije dobro poznat. Cyriax smatra da trakcija izaziva zamor mišića i potom relaksaciju mišića.⁴¹ Međutim, u drugom istraživanju je nađeno da je relaksacija mišića u placebo grupi (trakcija od samo 0,9 kg) veća nego u grupi koja je koristila trakciju od 2,7 kg do 5,4 kg.^{42,43} Doziranje trakcije mora biti individualizirano za pojedinog bolesnika. U praksi se obično počinje s početnom „testnom dozom“ od 2,3 do 4,6 kg te se sila postupno poja-

čava do maksimuma od 20,4 kg³⁹, uzevši u obzir spoznaju da je minimum sile od 11,4 kg dovoljan za početno razmicanje i.v. prostora.

Prije početka trakcije preporučuje se aplikacija površinske topline s ciljem relaksacije mišića, a trakciju treba primjenjivati u sklopu proširenoga rehabilitacijskog programa, a ne samostalno.

Položaji u kojima se vrši trakcija u području vrata mogu biti ležeći i sjedeći, ovisno o tome koji je položaj samom bolesniku udobniji. Ako se primjenjuje trakcija u sjedećem položaju potrebno je uračunati masu glave, koja iznosi prosječno 4,5 kg, te silu trakcije umanjiti za navedenu vrijednost, dok za trakciju u ležećem položaju nije potrebno uračunati masu glave.³⁹

S obzirom na način primjene trakcija može biti kontinuirana ili intermitentna. U jednom istraživanju veći napredak u opsegu pokreta vratne kralježnice i manja bol su nađeni kod aplikacije intermitentne trakcije od 11,4 kg (10 sekundi trakcija, 10 sekundi stanke, u ukupnom trajanju od 15 minuta) u odnosu na kohortu ispitanika koji su provodili kontinuiranu trakciju od 15 minuta. Svi su ispitanici provodili trakciju u položaju vrata od 30° antefleksije.⁴³ Zanimljiva je činjenica da se rezultati istezanja kralježnice dogode do sedme sekunde trakcije i dalje ne napreduju, iako se trakcija nastavlja.³⁹ Ova istraživanja, zajedno s činjenicom da je bolesnicima ugodnija intermitentna trakcija, daju joj prednost u odnosu na kontinuirani način izvođenja.⁴³ Stoga je osnovna preporuka u slučaju odluke za trakciju u bolesnika s vratoboljom primjena intermitentne trakcije (dok se kontinuirana trakcija ne preporučuje), s tim da je trajanje trakcije 7 do 15 sekundi uz 5 do 10 sekundi odmora ili 30 do 60 sekundi trakcije s 10 do 20 sekundi odmora. Osnovna je preporuka da se trakcija izvodi u položaju vrata od 30° antefleksije, a ukupno vrijeme provođenja iznosi između 15 i 25 minuta i to u prvom tjednu svakodnevno, a potom tri puta tjedno^{42,43}, ovisno o toleranciji bolesnika. Istraživanja najčešće opisuju provođenje trakcije u 10 do 15 dolazaka u razdoblju od 3 do 4 tjedna.^{39,43} Stoga se preporučuje da se trakciju primjenjuje u sveukupnom trajanju od 3 do maksimalno 6 tjedana po ciklusu, uvijek poštujući mjere opreza.

Pregledom literature etiopatofiziološki nema točnih podataka koja vrsta kronične vratbolje predstavlja indikaciju za trakciju, iako je logično da se obično radi o degenerativnim promjenama vratne kralježnice.³⁹ Većina istraživanja postavila je bolesnike koji imaju herniju i.v. diska kao ciljnu skupinu u istraživanju trakcije kao metode liječenja. Trakcija se također primjenjuje u širokom spektru drugih uzroka bolnih stanja koja uzrokuju kroničnu vratbolju, bazirajući se uvijek na učinku proširenja i.v. prostora i i.v. otvora, smanjenju hernije i.v. diska i mišićnoj relaksaciji. Mora se imati na umu da su objavljena istraživanja o trakciji

kao metodi liječenja u bolesnika s vratoboljom niske kvalitete dokaza.⁴⁰

Ako trakcija zbog bilo kojeg razloga pogorša simptome (npr. intenziviranje boli, slabost, mučnina, vrtoглавица, autonomni simptomi), s tretmanom treba prekinuti.³⁹

Kontraindikacije za trakciju vrata su: ligamentarna nestabilnost, osteomijelitis, jaka osteoporozna, discitis, metastatski koštani tumor, klinički znakovi mijelopatije, starija životna dob (prvenstveno se to odnosi na komorbiditete koji se mogu pogoršati primjenom trakcije), neregulirana hipertenzija, jaka anksioznost i neiskustvo osobe koja provodi trakciju. Poseban oprez kod trakcije vratne kralježnice treba imati kod vertebrbazilarne insuficijencije, budući da takvi bolesnici mogu zadobiti moždani udar, pogotovo ako se trakcija provodi u ekstenzijskom položaju vrata. Stoga se u bolesnika s pozitivnom anamnezom vertebrbazilarne insuficijencije trakcija ne smije provoditi. Dodatno, bolesnici s reumatoidnim artritismom i ostalim upalnim reumatskim bolestima imaju visoki rizik od nastanka atlantoaksijalne nestabilnosti ili osteoporotskog prijeloma kralježnice. Apsolutna kontraindikacija za primjenu trakcije jest i centralna hernija i.v. diska te akutni tortikolis.³⁹

Manualna terapija u liječenju bolesnika s vratoboljom

Manualna terapija uključuje različite ručne tehnike koje se odnose, iako nije ograničeno, na manipulaciju i mobilizaciju, u cilju modulacije boli, povećanja opsega pokreta, postizanja relaksacije, poboljšanja kontraktilne i nekontraktilne reparacije, ekstenzibilnosti i/ili stabilnosti tkiva, potpomaganja pokretljivosti, smanjenja upale i poboljšanja funkcije.⁴⁴

U reviziji kako kliničkih, tako i dijagnostičkih i terapijskih postupaka u sklopu manualne medicine grupa američkih autora je razlučila nekoliko kliničkih entiteta vezanih uz vratobolju, a s obzirom na Međunarodnu klasifikaciju funkcioniranja, nesposobnosti i zdravlja SZO-a⁴⁵ te na stadij bolesti (akutna, subakutna i kronična bol u vratu).⁴⁶ Za bol u vratu uz smanjenu pokretljivost dobit manualne terapije vratne kralježnice u studijama niske razine kvalitete dokaza (III) pokazala se i u akutnom i u subakutnom stadiju bolesti s dobrim i brzim učinkom na opseg pokreta i bol u usporedbi s kontrolnom skupinom, dok u kroničnom stadiju bolesti to nije dokazano.^{47–49} Jedno istraživanje je pokazalo da manipulacijska terapija u području vratne kralježnice mijenja ekspresiju neuropeptida (oksitocin, neurotensin, oreksin A) u žena s nespecifičnom mehaničkom vratoboljom.⁵⁰

Što se tiče kronične nespecifične vratobolje sistematski pregled i metaanaliza šest istraživanja koja su imala slične načine intervencije, usporedbe i ishode

pokazala je mali pozitivan učinak naglog potiska u kombinaciji s vježbama u odnosu na same vježbe, u smislu smanjenja intenziteta boli i poboljšanja kvalitete života. Čini se da multimodalni pristup može imati najbolji potencijalni učinak.⁵¹

Dakle, preporuka za vratobolju uz smanjenu pokretljivost jest primjena manualne terapije u akutnom i subakutnom stadiju bolesti, dok se u kroničnom stadiju ista ne može preporučiti.

Za bol u vratu uz oštećenu koordinaciju pokreta (uključujući stanje nakon trzajne ozljede vrata): spinalna manipulacija može dovesti do poboljšanja u akutnoj vratobolji (snaga dokaza II), ali i u kroničnoj fazi, iako se radi o istraživanjima niske kvalitete dokaza (III).^{46,52}

Za akutnu bol u vratu uz iradijaciju radikularne boli prema podacima iz istraživanja niske razine dokaza zabilježen je trenutni učinak manualne terapije u kombinaciji sa stabilizacijskim vježbama u smanjenju akutne boli, ali ne i za poboljšanje funkcije, za subakutnu fazu bolesti nema podataka, dok se u kroničnoj fazi pokazalo da spinalna manipulacija u području vrata (s niskom razinom dokaza) ima neposredan utjecaj u smislu smanjenja boli u usporedbi s trakcijom.^{53–58} Za vratobolju uz iradijaciju radikularne boli postoji pozitivan učinak manualne terapije u akutnoj i kroničnoj fazi u smislu smanjenja boli, ali ne i poboljšanja funkcije.

Za bol u vratu uz cervikogenu glavobolju u subakutnoj fazi dokazano je smanjenje intenziteta boli neposredno nakon primjene manipulacije i mobilizacije vratne kralježnice (razina dokaza III).^{12,59,60} U kroničnoj fazi vratobolje kod manipulacije vratne kralježnice bol se kratkoročno smanjuje nakon većeg broja aplikacija, dok je dugotrajniji učinak na smanjenje boli, učestalosti glavobolje te poboljšanje funkcije dokazan tijekom korištenja mobilizacije i manipulacije vratne kralježnice u kombinaciji s različitim oblicima terapijskih vježbi (razina dokaza III).^{12,57,59–66} Za bol u vratu uz cervikogenu glavobolju može se preporučiti manipulacija i mobilizacija u subakutnoj i kroničnoj fazi bolesti.

Rezultati ukazuju na to da manipulacija i mobilizacija imaju slične učinke na bol u vratu u neposrednoj/kratkotrajnoj primjeni i praćenju. Višestruka primjena manipulacije u vratobolji može smanjiti bol i poboljšati funkcionalnost ponekad i bolje od određenih lijekova. Budući da postoji rizik od rijetkih, ali ozbiljnih štetnih događaja kod manipulacije, još uvijek nedostaju visokokvalitetna istraživanja usmjerena na mobilizaciju i usporedbu mobilizacije ili manipulacije u odnosu na druge opcije liječenja, kako bi ista postala relevantna kliničarima u preporukama za optimalne mogućnosti liječenja.⁴⁸

Fizikalna terapija (pasivna) u liječenju bolesnika s vratoboljom

U nefarmakološke oblike liječenja ubrajamo različite oblike pasivnih fizikalnoterapijskih procedura, kao što su različite vrste elektroterapije, fototerapija (npr. laser) i termoterapija (izravan učinak topline ili posredno: npr. dijatermija ili terapijski ultrazvuk). Često se rabe i kao uvodne procedure za primjenu mehanoterapije. Klinička iskustva govore da se učinkovitost takvog liječenja u svakodnevnoj praksi pokazuje vrlo dobrom, a sveukupna cijena takvog oblika liječenja prihvatljiva je za sve subjekte u zdravstvenom sustavu.

Pretragom dviju baza podataka: *Cochrane Database of Systematic Reviews* i PEDro (*Physiotherapy Evidence Database*), međutim, ne nalazi se mnogo znanstvenih dokaza o učinkovitosti ove vrste terapije.

Slijedi prikaz najvažnijih rezultata za pasivne fizikalnoterapijske procedure u vratobolji. Za bol u vratu uz smanjenu pokretljivost istraživanja niske kvalitete dokaza (razina dokaza III–IV) pokazala su da primjena pulsnog ultrazvuka, lasera valne dužine 830 nm, elektrostimulacije mišića, kao i TENS-a, bilo samog ili u kombinaciji s infracrvenom lampom ili lokalnom toplinom, dovode do smanjenja boli u kroničnoj vratobolji.^{67–72} Također, u recentnom dvostruko-slijepom placebo kontroliranom istraživanju na malom broju ispitanika s miofascijalnim sindromom gornjih djelova m. trapezijusa (25 u aktivnoj grupi i 8 u placebo grupi) kontinuirani ultrazvuk niskoga intenziteta pokazao je značajno bolji učinak glede smanjenja boli i stope promjene globalne ocjene.⁷³ Što se tiče lasera visokoga intenziteta (engl. *high-intensity laser therapy*, skr. HILT) u liječenju vratobolje, sistematski pregled i metaanaliza randomiziranih kontroliranih istraživanja (10 istraživanja sa 688 ispitanika) pokazali su značajnu razliku u korist HILT-a u smislu smanjenja nesposobnosti u odnosu na kontrolnu grupu.⁷⁴

Za bol u vratu uz oštećenu koordinaciju pokreta (uključujući stanje nakon trzajne ozljede vrata) u akutnoj fazi nema dokaza o učinkovitosti lasera, pulsnog ultrazvuka i iontoforeze, napose za bolesnike koji su uspoređivani s onima koji koriste samo mehanoterapiju (vježbe, trakciju i masažu), u subakutnoj fazi nema nikakvih dokaza za učinkovitost pasivnih fizikalnoterapijskih agensa, dok se u kroničnoj fazi bolesti TENS pokazao učinkovitim⁷⁰, uz napomenu da se radi o istraživanjima niske razine dokaza (razina dokaza IV).

Za bol u vratu uz iradijaciju radikularne boli temeljem istraživanja niske razine dokaza (razina dokaza IV) pasivna fizikalna terapija pokazala se učinkovitom kod akutne boli korištenjem lasera valne dužine 905 nm, dok za subakutni i kronični stadij nema dokaza.^{62,69,70}

Za bol u vratu uz cervikogenu glavobolju nema podataka o učinkovitosti fizikalnoterapijskih procedura.⁴⁶

U sistematskom pregledu Cochrane, u kojem je analizirano 20 istraživanja s ukupno 1239 bolesnika, a odnose se na korištenje elektroterapije u liječenju vratobolje, autori su zaključili kako nisu u mogućnosti donijeti kvalitetne zaključke o učinkovitosti elektroterapije (magnetoterapija, TENS, iontoforeza, galvanska struja, elektrostimulacija mišića) u liječenju bolova u vratu, budući da su dokazi o učinkovitosti bili niske ili vrlo niske kvalitete.⁷⁵ Međutim, u recentnom sistematskom pregledu šest istraživanja s uključenih 249 ispitanika zaključeno je da terapijski ultrazvuk i sonoforeza kao dodatak medicinskim vježbama ili manualnoj terapiji u kroničnoj nespecifičnoj vratobolji imaju dodatni povoljan učinak na bol i poboljšanje funkcije, iako su dokazi bili vrlo niske kvalitete dokaza.⁷⁶

Terapija vidnom biološkom povratnom vezom (engl. *biofeedback*) u sistematskom pregledu pet istraživanja ispitanika s kroničnom vratoboljom u većine njih pokazala je učinkovitost u smislu trenutnoga smanjenja intenziteta boli ili smanjenja tijekom dva tjedna.⁷⁷

U nedostatku snažnih dokaza za učinkovitost pasivne fizikalne terapije i manualne medicine treba se pouzdati u kliničko iskustvo i temeljno znanje o pojedinim tehnikama kao i činjenicu da većina tehnika pasivne fizikalne terapije i manualne medicine ima nizak profil rizika za nastanak štetnih posljedica.

Primijenjena ortotika za regiju vratne kralježnice

Jedan od načina liječenja bolnih sindroma i ozljeda vratne kralježnice jest i primjena ortoza za vratnu kralježnicu, bilo kao ortopedskog pomagala za potporu i rasterćenje u sklopu konzervativnog liječenja bolnih sindroma ili kao imobilizacijske potpore kod ozljeda s lomovima kralježaka te u nekih poslijeoperacijskih stanja.

Spinalne ortoze koje obuhvaćaju vratni segment, bilo izolirano ili u kombinaciji s drugim segmentima kralježnice, dijelimo na cervikalne (CO), kraniocervikalne (CCO), kraniocervikotorakalne (CCTO), cervikotorakosternalne (CTSO) te cervikotorakolumbosakralne (CTLSO) ortoze. No, neke u svijetu općepoznate ortoze za vratnu kralježnicu zadržale su svoja izvorna imena prema autorima, gradovima, državama itd. Prema namjeni ortoze dijelimo na dvije osnovne grupe: potporno-rasteretne i imobilizacijske.

Ovisno o materijalu, a danas se sve više koriste kombinacije materijala, ortoze se dijele na mekane (elastične), polutvrde (poluelastične) te tvrde ili rigidne ortoze.^{78,79}

Osnovni biomehanički principi konstrukcije spinalnih ortoza formirani su sredinom prošlog stoljeća, a temelje se na principima abdominalne kompresije s efektom hidraulike ili na trouporišnom principu. No,

navedeni principi u primijenjenoj ortotici vratne kralježnice dijelom su ograničeni uslijed postojanja mekih, ali i vitalnih struktura vrata uz samu vratnu kralježnicu, primjerice traheje, jednjaka, krvnih žila itd.^{78,79}

Cervikalne ortoze uključuju ovratnike koji obuhvaćaju samo vratnu kralježnicu i nemaju učinak na glavu ili prsni koš. Mekani (elastični, spužvasti) ovratnik reducira fleksiju-ekstenziju vratne kralježnice svega 5–15%, laterofleksiju oko 10%, a rotaciju 10–17%. Praktički, biomehanički učinak mekih ovratnika jest zanemariv. Plastična ovratnik-ortoza za vrat reducira fleksiju-ekstenziju za 20–25%, tako da je i njen biomehanički učinak minimalan u smislu mogućnosti restrikcije kretnji u vratnoj kralježnici. Cervikalne ortoze-ovratnici prvenstveno imaju učinak kao kinestetički podsjetnik za smanjenje kretnji te time indirektno daju potporu za glavu u cervikalnoj boli, imaju i određeni termalni učinak na mišiće vratne regije, smanjuju mišićni spazam te konačno u nekih bolesnika predstavljaju psihološku potporu.

Jedina klinička smjernica uporabe ovratnika jest ona kod trzajne ozljede vrata („whiplash“ ozljeda), odnosno kod distenzije paravertebralne muskulature uzrokovane mehanizmom hiperekstenzije.⁸⁰ Valja napomenuti da sama ortoza nije ključna u liječenju tih ozljeda, već su to fizikalnoterapijski postupci udruženi s medikamentoznom terapijom. Uporaba ovratnika preporučuje se i kao potpora u liječenju bolnog stanja vrata kod degenerativnih bolesti vratne kralježnice – osteoartritis, odnosno degenerativne bolesti i.v. diska s hernijacijom i bez nje, ali uvijek u kombinaciji s ostalim metodama liječenja i rehabilitacije (analgetici, fizikalna terapija, edukacijsko-okupacijska terapija i dr.).

Preporučuje se uporabu ovratnika vremenski ograničiti do postizanja stanja u kojem se mogu tolerirati bol i druge tegobe bez uporabe ortoze, dakle što kraće, a okvirno do 6 tjedana u slučajevima kada nije upitna stabilnost vratne kralježnice i to uz postupno skraćivanje perioda nošenja ortoze.⁸¹

Cervikotorakalne ortoze (CTO), iz kojih su posebno modificiranim konstrukcijama izvedene kraniocervikotorakalne (CCTO)/kraniocervikotorakosternalne ortoze (CCTSO), imaju uporište na okcipitumu i bradi kako bi se što više smanjio opseg pokreta vratne kralježnice. Antefleksiju – retrofleksiju vratne kralježnice moguće je umanjiti za 70–80%, laterofleksiju do 60%, a aksijalnu rotaciju od 60% do 70%. Koliko će biti obuhvat toraksa ovisi i od željene dodatne redukcije aksijalno-rotacijskih kretnji. Najpoznatije od cervikotorakalnih ortoza su *Miami*, *Aspen* te ovratnik ortoza *Phyladelphia*.⁸²

Kraniocervikotorakosternalne ortoze, koje donjom konstrukcijom obuhvaćaju kompletan sternum, imaju i podpazušne rigidne držače koji su straga povezani s

donjim torakalnim dijelom ortoze (tzv. *westom*), a zbog navedenog imaju dodatnu nešto veću restrikciju kretnji u aksijalnoj rotaciji. Najpoznatije su ortoza *Mi-nerve*, ortoza *Yale* te ortoza SOMI (sternookcipitalno-mandibularni imobilizator). No, aplikacija ovih ortoza je vrlo zahtjevna, kako za profesionalno bolničko osoblje, tako i za osoblje koje sudjeluje u kućnoj njezi kod produženog liječenja spinalnih bolesnika.⁸¹

Uz prijelome vratnih kralježaka od C III do C VII tipa prednje kompresije nastale mehanizmom hiperfleksije te frakture densa, indikacijsko područje cervikotorakalnih ortoza jest i stanje po discektomiji segmenta vratne kralježnice te operativnim stabilizacijama u onih osoba kod kojih možemo procijeniti da se zbog svojih psihosocijalnih devijacija neće striktno pridržavati uputa o načinu života u ranoj poslijeoperacijskoj fazi liječenja.⁸³ Vrijeme nošenja cervikotorakalnih ortoza sa svrhom imobilizacije odnosno dodatne stabilizacije ne preporučuje se duže od 12 tjedana.

Indikacija tipa ortoze te duljina i način nošenja kod vratobolje ovisi o njenom uzroku, lokalizaciji, karakteru, jakosti i učestalosti pojavljivanja, kao i o životnoj dobi, konstituciji i općem stanju bolesnika.

Minimalno invazivne intervencije u liječenju bolesnika s vratoboljom

Kako bismo potvrdili točan izvor bolnih sindroma u vratnoj kralježnici, a nakon temeljitog kliničkoga pregleda i adekvatne neuroradiološke obrade, od velike pomoći su minimalno invazivni dijagnostički zahvati. Nakon pozitivnih rezultata tih minimalno invazivnih dijagnostičkih procedura bolesniku se mogu predložiti specifični minimalno invazivni terapijski zahvati s ciljem smanjenja simptoma, prvenstveno boli, osim u slučaju kada se radi o dominantno radikularnoj komponenti boli, kada najčešće nisu potrebne minimalno invazivne dijagnostičke procedure. U terapijske minimalno invazivne procedure ubrajaju se epiduralne injekcije glukokortikoida, perkutana radiofrekventna (RF) neuroablacija medijalnih ogranaka stražnje grane spinalnih živaca koji inerviraju fasetne zglobove, perkutana RF neuroablacija trećega okcipitalnog živca, perkutana pulsna radiofrekventna (PRF) neuromodulacija spinalnih živaca, kao i različite metode nukleoplastike.^{84,85}

Epiduralne injekcije glukokortikoida

Epiduralne injekcije glukokortikoida, često u kombinaciji s lokalnim anestetikom, ubrajaju se u rutinske intervencije kod liječenja bolesnika s bolnim vratnim sindromima. Pristup epiduralnom prostoru na vratnoj kralježnici, jednako kao i na slabinskoj, može biti interlaminarni i transforaminalni. Epiduralne steroidne injekcije koriste se za liječenje radikularne boli uzrokovane protruzijama diska, spinalnom stenozom, kod

kemijskog discitisa, kronične diskogene boli te kod boli uzrokovane operacijama na vratnoj kralježnici.

Transforaminalna epiduralna injekcija glukokortikoida jest minimalno invazivna terapijska procedura kojom se kroz foramen u prednji epiduralni prostor neposredno u blizinu korijena spinalnih živaca, pod kontrolom rendgena i uz prethodno davanje kontrastnoga sredstva, injicira veća ili manja doza glukokortikoida te lokalnog anestetika. Navedenim se postupkom smanjuje upalna reakcija i oteklina oko komprimiranog živca. Naime, glukokortikoidi smanjuju morfološke i funkcionalne promjene spinalnog živca, dok lidokainklorid smanjuje bol. Rezultati ovih terapijskih procedura bolji su kod akutnoga cervikobrahijalnog sindroma i sindroma uzrokovanih mekotkivnom kompresijom. Ovaj način primjene glukokortikoida znatno je selektivniji od interlaminarnog pristupa te se koristi u slučajevima kada smo jasno definirali samo jedan simptomatski spinalni živac koji uzrokuje bol. Infiltracije se ponavljaju samo u slučajevima kada su bolesnici na njih adekvatno reagirali, s olakšanjem tegoba za više od 80% i kada su imali periode remisije od po nekoliko mjeseci.⁸⁶

Interlaminarna epiduralna injekcija glukokortikoida primjenjuje se u situacijama kada bolesnici imaju obostrani cervikobrahijalni sindrom uzrokovan centralnom stenozom spinalnog kanala ili u slučajevima kada se ne može sa sigurnošću utvrditi koji je spinalni živac uzrok bolova. Interlaminarni se pristup također primjenjuje u slučajevima kada se transforaminalnim pristupom s vrhom spinalne igle ne može doći na željeno mjesto radi opsežnih degenerativnih promjena na unkovertbralnim ili malim zglobovima ili u slučajevima kada želimo izbjeći rijetko moguće, ali vrlo ozbiljne komplikacije transforaminalnog pristupa. Za razliku od transforaminalnog pristupa kojim se lijekovi apliciraju u prednji epiduralni prostor, korištenjem ovog pristupa glukokortikoid i lokalni anestetik daju se u stražnji epiduralni prostor. Istraživanja su, međutim, pokazala da epiduralne injekcije glukokortikoida u vratnoj kralježnici imaju umjereni učinak kod vratne radikulopatije, dok je njihov učinak nedovoljan kod aksijalne vratobolje, postkirurškog sindroma te kod diskogene boli. Razina dokaza za vratne interlaminarne epiduralne injekcije kod hernije diska ili radikulitisa iz dostupne medicinske literature jest stupnja I, dok je razina dokaza navedenih injekcija kod aksijalne boli, diskogene boli, stenozne te kod vratnog postlaminotomijskog sindroma stupnja II.^{87,88}

Perkutana radiofrekventna neuroablacija medijalnih ogranaka stražnje grane spinalnih živaca i trećega okcipitalnog živca

Indikacija za perkutanu radiofrekventnu (PR) neuroablaciju medijalnih ogranaka stražnje grane spinal-

nih živaca i trećega okcipitalnog živca jest kronična vratobolja koja se ne poboljšava na primjenu metode konzervativnoga liječenja, a kod koje je, na temelju pozitivne blokade medijalnih ogranaka dorzalnih grana spinalnih živaca ili trećega okcipitalnog živca te kliničkog pregleda i anamneze, potvrđeno da bolnost uzrokuju degenerativno promijenjeni mali zglobovi. Toplinsko se oštećenje upotrebom RF struje postiže vršnom temperaturom od 80–85°C u trajanju od 60–90 sekundi. Na temelju kriterija kvalitete dokaza^{87,88}, dokazi za perkutanu RF neuroablaciju medijalnih ogranaka stražnje grane spinalnih živaca na vratnoj kralježnici iz dostupne medicinske literature u razini su stupnja II.

Perkutana pulsna radiofrekventna neuromodulacija spinalnih živaca i spinalnih ganglija

Perkutana pulsna radiofrekventna (PPR) neuromodulacija spinalnih živaca i spinalnih ganglija zasniva se na primjeni kratkih impulsa visokofrekventne struje, čime se stvara električno polje koje utječe na promjene živčanih stanica modulirajući ionske voltažne kanale, a bez efekta neuroablacije živčanih vlakana. Za maksimalni učinak potrebno je stoga pravovaljano pozicionirati vrh aktivne elektrode koji mora biti u neuralnom foramenu i blizu dorzalnog ganglija. Točan mehanizam djelovanja još uvijek nije do kraja utvrđen, ali je poznato da se biološki učinak PRF-a očituje na C-vlaknima, uz aktivaciju interneurona u dorzalnom rogu kralježničke moždine, što pojačava inhibiciju ulaznih putova koji prenose osjet boli, dok funkcija ostalih senzornih i motornih vlakana ostaje nepromijenjena. U kliničkoj se praksi upotrebljava struja napona 45 V, pri čemu se u jednoj sekundi daju dva pulsa u trajanju od 20 ms, koja postiže zagrijavanje tkiva do 44°C i ne izaziva ireverzibilno oštećenje neurona. Ova se minimalno invazivna metoda preporučuje za bolesnike koji boluju od kronične cervikobrahijalne boli ili kronične radikulopatije refraktorne na uobičajenu medikamentoznu terapiju i konzervativno liječenje. Razina dokaza za ovu proceduru nije dostupna iz relevantne dostupne medicinske literature.

Procedure intradiskalne dekompresije vratne kralježnice

U skupinu intradiskalnih dekompresija ubrajaju se različite minimalno invazivne procedure kojima se na raznovrsne načine smanjuje intradiskalni tlak, čime se posljedično umanjuje kompromitacija pripadajućeg korijena spinalnog živca i umanjuju simptomi radikularne boli. Indikacija za navedene procedure jest manja hernijacija i.v. diska kod koje je održan integritet anulusa fibrozusa sa simptomima radikularnih bolova koji dominiraju nad aksijalnom boli.

Koblacija je procedura koja uključuje korištenje niskih radiofrekventnih valova, čime se u disku generira

plazma polje koje razbija molekule unutar *nucleusa pulposusa*. Navedeno uzrokuje smanjenje 10–20% volumena diska. Pri ovome procesu ne dolazi do značajnog povišenja temperature unutar intervertebralnog diska, čime se izbjegavaju toplinska oštećenja okolnih struktura, što je njegova prednost, ali je učinak kratkotrajan.

Perkutana laserska dekompresija diska (PLDD) minimalno je invazivna terapijska procedura tijekom koje se koristi laserska energija s ciljem evaporacije *nucleusa pulposusa*.⁸⁹ Isparavanje *nucleusa pulposusa* smanjuje tlak u i.v. disku te posljedično i pritisak na korijene spinalnih živaca u bolesnika koji imaju herniju i.v. diska. Osim smanjenja tlaka u i.v. disku dolazi i do stvaranja stabilnoga intradiskalnog ožiljka koji priječi novu hernijaciju.⁸⁹ Indikacije za ovu proceduru u području vratne kralježnice jesu cervikobrahijalni sindrom i vratobolja koji su uzrokovani izoliranom protruzijom i.v. diska kod koje je održan integritet *anulusa fibrosusa*, a u kojih se ne može postići poboljšanje konzervativnom terapijom. U kontraindikacije za PLDD ubrajaju se koštana spinalna stenoza, prethodna operacija na zahvaćenom disku te izrazito sužen intervertebralni prostor. Komplikacije ove procedure mogu biti: termičke ozljede živčanih struktura i/ili pokrovnih površina kralježaka, discitis, epiduralni hematomi te eventualna prolazna neurološka oštećenja.

Intradiskalna dekompresija može se postići i aplikacijom nukleolitičkih faktora (nukleoliza), a danas najsigurnija svojstva za primjenu ima gelirani oblik apsolutnog (96%) alkohola (Diskogel®).⁹⁰ Intradiskalna dekompresija može se postići i mehaničkim uklanjanjem tkiva diska perkutanom putem (nukleotomija), ali u literaturi za sada nema podataka o uspješnosti ove tehnike za vratnu kralježnicu iako postoje preporuke za primjenu u slabinskoj kralježnici.

Na temelju kriterija kvalitete dokaza^{87,88} dokazi za proceduru koblacije na razini su stupnja I za kratkotrajne učinke (6 tjedana i 3 mjeseca), dok je za perkutanu lasersku dekompresiju diska i nukleolizu geliranim absolutnim etanolom razina dokaza stupnja III. Za metode mehaničke intradiskalne dekompresije za sada u dostupnoj literaturi nisu poznate razine dokaza.

Kirurško liječenje vratobolje

Kirurško liječenje vratobolje indicirano je u slučajevima kada prirodni tijek bolesti ili primjena konzervativnih metoda rezultira lošijim ishodom od operativnog liječenja. Ustanovljeno je da operativno liječenje ima bolji ishod ako bolovi traju dulje od 6 tjedana unatoč adekvatnom konzervativnom liječenju, ako postoji značajan deformitet kralježnice i ako je prisutan neurološki ispad, posebno neurološki ispad koji se pogoršava. Za odluku o operativnom liječenju ključna je korelacija kliničkog nalaza i slikovnog prikaza vratne

kralježnice. Obavljene preporuke za kirurško liječenje odnose se na radikulopatiju i aksijalnu bol vratne kralježnice.^{91,92}

Operacijsko liječenje prednjom cervikalnom dekompresijom s fuzijom (ACDF – *anterior cervical discectomy and fusion* ili ACCF – *anterior cervical corpectomy and fusion*) indicirano je kada postoji progresivan neurološki deficit s radiološki dokazanom kompresijom korijena spinalnog živca i/ili kralježnične moždine i kada postoji perzistentna ili recidivirajuća cervikalna radikularna bol koja korelira s nalazom hernije diska ili osteofitose primjenom magnetske rezonancije (MR) ili kompjuterizirane tomografije (CT), bez poboljšanja nakon najmanje 6 tjedana adekvatnoga konzervativnog liječenja. Najčešće se izvodi prednja cervikalna discektomija s fuzijom na jednoj ili dvije razine, a izuzetno rijetko na tri razine. Operacija se provodi potpunim uklanjanjem i.v. diska i osteofita koji komprimiraju neuralne strukture, a završava umetanjem autografta ili alografta u i.v. prostor, s pločicom s vijcima ili bez nje. Uspješnost fuzije se povećava primjenom pločice s vijcima kod dviju ili više razina, dok kod operacije na jednoj razini nema razlike. Ponekad je kompresija u spinalnom kanalu smještena tako da je indicirana operacija opsežnije dekompresije, kada se uklanja jedan ili dva trupa kralješka: prednja cervikalna korpektomija i fuzija.⁹³ Kod mlađih bolesnika bez degenerativnih promjena zigapofizealnih zglobova, s više od 50% visine i.v. diska i uz očuvanu normalnu gibljivost segmenta, preporučuje se prednja cervikalna dekompresija s artroplastikom diska. Kada postoji samo cervikalna bol, ACDF se preporučuje ako su zadovoljeni sljedeći kriteriji: prisutnost simptoma nakon 6 do 12 mjeseci adekvatnoga konzervativnog liječenja, isključenje drugih izvora boli, bolest i.v. diska verificirana MR-om ili CT-om ili instabilitet na jednoj ili dvije razine, te uredan psihosocijalni status.^{94,95}

Stražnji pristup u operativnom liječenju bolesnika s vratoboljom koristi se u slučajevima jasne nestabilnosti gornje vratne kralježnice, stenoze spinalnog kanala donje vratne kralježnice koja zahvaća tri ili više segmenata, dominantne stenoze straga, kao prethodnica ili nadopuna prednjem pristupu zbog moguće nestabilnosti i kod nestabilnosti donje vratne kralježnice i cervikotorakalnog prijelaza. Laminoforaminotomija, stražnja stabilizacija vijcima postavljenim u mase lateralis i promocija fuzije najčešće su operativne tehnike koje se danas koriste.⁹⁶

Svaku od navedenih metoda moguće je izvesti i minimalno invazivnim pristupom kroz tubularne rektore.⁹⁷

Uspješnost stražnjeg pristupa u pogledu neurološkog oporavka i smanjenja bolova može se usporediti s prednjim pristupom, ali je postotak komplikacija, poglavito infekcija, značajno veći.⁹⁸

Poslijeoperacijske komplikacije u kirurgiji vratne kralježnice mogu biti razlog lošeg ishoda liječenja i trajnih posljedica. Zato je njihovo prepoznavanje jednako važno kao i sâm operativni zahvat. Rane komplikacije zahtijevaju hitnu reoperaciju i/ili produženo bolničko liječenje, a to su: neurološko oštećenje koje nastupa intraoperacijski ili postoperacijski pritiskom na korijen živca (2–5%) ili kralježničnu moždinu (0,2%)^{99,100}, oštećenje duralne vreće (2%)¹⁰¹ te infekcija operacijske rane (3%). Kasne komplikacije mogu biti asimptomatske, kada treba procijeniti korisnost reoperacije.⁹⁹ Pseudoartroza, manjak kontinuiteta novostvorene kosti na mjestu autografta ili alografta, događa se u 5–15% slučajeva. Simptomatske pseudoartroze liječe se reoperacijom prednjim ili stražnjim pristupom.¹⁰² Nestabilnost implantata, koja se javlja u oko 4% slučajeva, očekuje se češće kod prednje spondilodeze, a prevencija je stražnja spondilodeza. Razlabavljenost, pucanje ili migracija implantata može izazvati druge komplikacije: pseudoartrozu, smetnje gutanja i disanja te neurološko oštećenje.¹⁰³ Također, ponekad se javlja postlaminektomijska kifoza (3%). Bolest susjednog segmenta jest degenerativna promjena diska u segmentu do mjesta uspješne spondilodeze koja nastaje kroz nekoliko godina nakon zahvata. Javlja se u 25% operiranih bolesnika, ali je simptomatska u njih 10%.¹⁰⁴ Komplikacije susjednih organa kod prednjeg pristupa jesu i disfagija, koja se javlja u 17–50% bolesnika⁹⁸, disfonija s ozljedom *n. laryngeus recurrens* koja se javlja u 4–5% bolesnika operiranih prednjim pristupom ispod razine petoga vratnog kralješka¹⁰⁵ te Hornerov sindrom zbog ozljede simpatičkog dijela autonomnoga živčanog sustava u *m. longus colli*. Perforacija jednjaka (0,2%) ili tromboza karotidne arterije vrlo su rijetke, ali po život opasne komplikacije. Komplikacije udaljenih organa zbog kirurških i/ili anestezioloških postupaka koji mogu izazvati oštećenja jesu: pluća (13%), hematološki sustav (11%), urološki sustav (9%), srce (8%), mozak (7%) i gastrointestinalna oštećenja (4%).

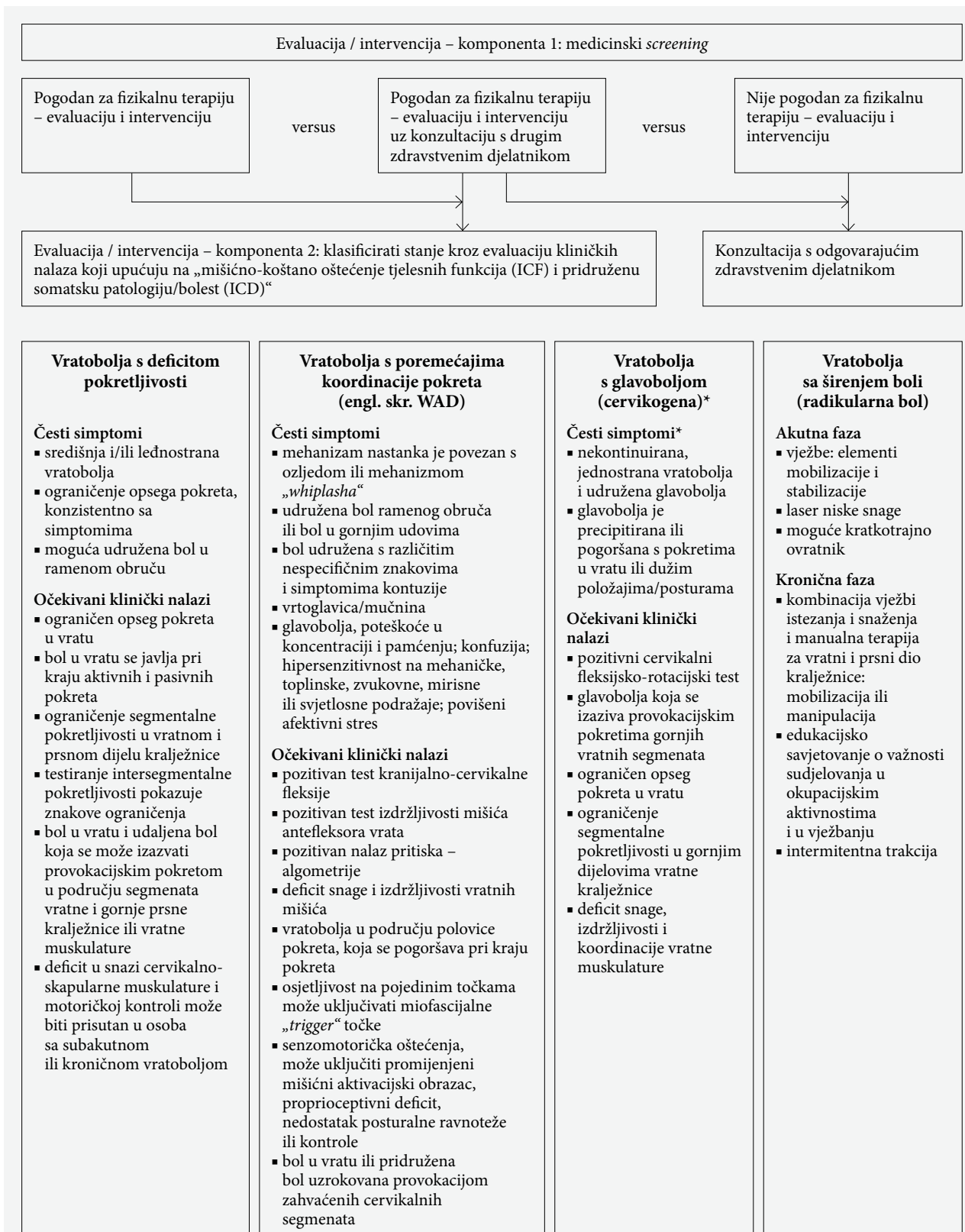
Rehabilitacija bolesnika nakon kirurških zahvata na vratnoj kralježnici

U literaturi je malo dostupnih radova o postoperativnom tretmanu i rehabilitaciji bolesnika nakon kirurških zahvata na vratnoj kralježnici. Rehabilitacijski program treba biti strogo individualiziran s krajnjim ciljem maksimaliziranja funkcije i minimiziranja rizika ponovne ozljede, a pažnju treba usmjeriti na biomehaničke, fiziološke i psihosocijalne potrebe pojedinca kroz dnevne aktivnosti, posao i rekreacijske aktivnosti. Načelno, bolesnika se potiče na normalne aktivnosti oko 6 tjedana nakon operacijskog zahvata. Upravljanje motornim vozilom preporučuje se izbjegavati 4 do 6 tjedana nakon operacije, povratak na

uredski posao moguć je u rasponu od 2 do 6 tjedana, a na težak fizički posao nakon 12–14 tjedana. Korištenje rigidne cervikalne ortoze kroz prvih 6 tjedana postoperativno može pomoći bolesnicima u smanjenju boli i poboljšanju postoperativne onesposobljenosti, ali njezino prolongirano korištenje povezano je s dodatnim razvojem mišićne atrofije i gubitkom sagitalnog balansa vratne kralježnice. U prvih 6 postoperativnih tjedana potiče se bolesnike da ostanu aktivni i primjenjuju upute o ispravnom držanju te izvode vježbe opsega pokreta donjih i gornjih ekstremiteta uz izbjegavanje pokreta iznad glave. Treba postići analgeziju uz adekvatno titriranje lijekova te educirati bolesnika o njezi ožiljka. Hodanje je dozvoljeno prema individualnoj toleranciji, a savjetuje se izbjegavanje dizanja tereta. U tom razdoblju najprije se provode izometričke vježbe abdominalnih, glutealnih i mišića donjih ekstremiteta, a izotoničke vježbe u području nožnih zglobova. Kad stabilnost operiranog segmenta dozvoli ili nakon skidanja ortoze započinje se s vježbama same vratne kralježnice.

Strukturirana postoperativna rehabilitacija treba uključivati vježbe za vratnu kralježnicu, trup i rameni obruč s kognitivno-bihevioralnim pristupom u rješavanju boli i stresa. Specifične vježbe za vratnu kralježnicu imaju za cilj aktivirati duboku vratnu muskulaturu, poboljšati neuromuskularnu kontrolu i njezinu izdržljivost, a preporučuje se provoditi ih uz postupnu progresiju od 6. do 12. tjedna postoperativno.¹⁰⁶ Izometričkim vježbama se poboljšava neuromuskularna kontrola i izdržljivost duboke vratne muskulature. Vježbe bez opterećenja provode se u supinaciji za aktivaciju duboke vratne muskulature, relaksacijske i vježbe propriocepcije provode se u sjedećem i stojećem stavu te tijekom hodanja s ciljem smanjenja mišićne napetosti i poboljšanja posture. Ako je potrebno provodi se i vestibularna rehabilitacija. Od 14. do 16. tjedna postoperativno potrebno je povećati opterećenja vratne muskulature za poboljšanje neuromuskularne kontrole vratne izdržljivosti te intenzivirati vježbe za trup i rameni obruč.

Nije jasno kakav je krajnji učinak operacijskog liječenja u odnosu na konzervativno liječenje u bolesnika s cervikalnom radikulopatijom. Randomizirana kontrolirana studija Engquista i sur. analizirala je čimbenike koji mogu imati utjecaj na krajnji ishod nakon prednje cervikalne dekompresije i fuzije s kasnijom fizikalnom terapijom u usporedbi sa samom fizikalnom terapijom u 60 bolesnika s cervikalnom radikulopatijom. Rezultati su pokazali da su kraće trajanje boli, ženski spol, lošije zdravstveno stanje, visoka razina anksioznosti zbog bola u vratu i/ili ruci, lošija samo-účinkovitost i visoka razina zabrinutosti prije tretmana povezane s boljim ishodom nakon operativnog zahvata, dok niti jedan čimbenik nije bio povezan s bo-



Predloženi model za klinički pregled, dijagnozu i liječenje planirano za bolesnike s vratoboljom.

* Kliničare se upućuje na međunarodnu klasifikaciju poremećaja glavobolje (*International Classification of Headache Disorders*) za uključnu listu glavobolje tipove/klasifikaciju (<https://www.ichd-3.org/how-to-use-the-classification/>) i National Institute for Health and Care Excellence za znakovne, simptome i stanja koja se trebaju razmotriti u bolesnika s glavoboljom uz vratobolju.

NASTAVAK NA STRANICI 339 ▶

NASTAVAK SA STRANICE 338

Evaluacija / intervencija – komponenta 3: utvrđivanje stadija (akutno/subakutno/kronično)

Akutni, subakutni i kronični stadij vremenski su uvjetovani kao pomoć u klasificiranju stanja bolesnika. Stadiji određeni vremenom jesu pomoć za terapijske odluke u smislu da u akutnoj fazi postoji značajna podražljivost (bol u mirovanju ili na početku do srednjeg dijela pokreta: prije otpora tkiva); u subakutnoj fazi stanje se najčešće očituje umjerenom podražljivošću (bol u srednjem dijelu pokreta, koja se pogoršava na kraju pokreta: s otporom tkiva); u kroničnoj fazi obično je udruženo s niskim stupnjem podražljivosti (bol koja se pogoršava na kraju pokreta ili položaja: povećani pritisak u otporu tkiva). U nekim slučajevima kada ne postoji usklađenost trajanja simptoma i podražljivosti kliničar će učiniti individualnu procjenu stanja bolesnika.

Evaluacija / intervencija – komponenta 4: intervencijske strategije za bolesnike s vratoboljom

Vratobolja s deficitom pokretljivosti	Vratobolja s poremećajima koordinacije pokreta (engl. skr. WAD)	Vratobolja s glavoboljom (cervikogena)	Vratobolja sa širenjem boli (radikularna bol)
<p>Akutna faza</p> <ul style="list-style-type: none"> ▪ manipulacija u prsnom dijelu kralježnice ▪ mobilizacija ili manipulacija u vratnom dijelu kralježnice ▪ vježbe opsega pokreta, vježbe istezanja, izometričke vježbe snaženja ▪ savjet da ostanu aktivni i vježbe opsega pokreta i izometričke vježbe kod kuće ▪ vježbe pod stručnim nadzorom, uključivo cervikoskopulotorakalnog istezanja i istezanja gornjih udova, vježbe snaženja i izdržljivosti ▪ vježbe općeg kondicioniranja („ostati aktivan“) <p>Subakutna faza</p> <ul style="list-style-type: none"> ▪ mobilizacija ili manipulacija vratnog dijela kralježnice ▪ manipulacija prsnog dijela kralježnice ▪ vježbe izdržljivosti cervikoskopulotorakalnog dijela <p>Kronična faza</p> <ul style="list-style-type: none"> ▪ manipulacija prsnog dijela kralježnice ▪ mobilizacija vratnog dijela kralježnice ▪ kombinacija vježbi cervikoskopulotorakalnog dijela i mobilizacija ili manipulacija ▪ mješovite vježbe za cervikoskopulotorakalno područje – neuromišićne vježbe: koordinacija, propriocepcija i posturalni trening; istezanje; snaženje; trening izdržljivosti; aerobno kondicioniranje; kognitivno-afektivni elementi ▪ individualne vježbe pod stručnim nadzorom ▪ životni stil „ostati aktivan“ ▪ ubadanje iglama („dry needling“) miofascijalnih „trigger“ točaka, niskoenergetski laser, pulsni UZV ili UZV visoke snage, intermitentna mehanička trakcija, ponavljajuća stimulacija mozga, TENS, električna mišićna stimulacija 	<p>Akutna faza – ako je prognoza brzi i rani oporavak</p> <ul style="list-style-type: none"> ▪ edukacija: savjet da ostane aktivan, aktivnosti kao obično ▪ vježbanje kod kuće: vježbe opsega pokreta u vratu – bez bolova i vježbe posture ▪ monitoriranje prihvatljivog napredovanja ▪ smanjiti uporabu ovrtnika na najmanju moguću mjeru <p>Subakutna faza – ako je prognoza produženi oporavak</p> <ul style="list-style-type: none"> ▪ edukacija: aktivacija i savjetovanje ▪ kombinirane vježbe: aktivni opseg pokreta i izometričke vježbe, vježbe snaženja s malim otporom i manualna terapija (mobilizacija ili manipulacija vratnog dijela) plus fizikalni agensi: hladnoća (led), toplina, TENS ▪ vježbe pod stručnim nadzorom: aktivne opsega pokreta ili istezanja, snaženja, izdržljivosti, neuromišićne vježbe uključivo posturalne, vježbe koordinacije i stabilizacije <p>Kronična faza</p> <ul style="list-style-type: none"> ▪ edukacija: prognoza, ohrabivanje, podrška, liječenje boli ▪ mobilizacija vratnog dijela kralježnice i individualizirane progresivne vježbe: vježbe za cervikoskopulotorakalni dio, snaženja s malim otporom, vježbe izdržljivosti, fleksibilnosti, funkcionalni trening primjenom kognitivno-bihevioralnog terapijskog pristupa, vestibularne rehabilitacije, koordinacije oko-glava-vrat i neuromišićnih koordinacijskih elemenata ▪ TENS 	<p>Akutna faza</p> <ul style="list-style-type: none"> ▪ vježbe C1-C2 samoodrživoga prirodnog apofizealnog klizanja (self-SNAG) <p>Subakutna faza</p> <ul style="list-style-type: none"> ▪ manipulacija i mobilizacija vratnog dijela kralježnice ▪ vježbe C1-C2 self-SNAG <p>Kronična faza</p> <ul style="list-style-type: none"> ▪ manipulacija vratnog dijela kralježnice ▪ manipulacija vratnog i prsnog dijela kralježnice ▪ vježbe za vratnu kralježnicu i skapulotorakalno područje: vježbe snaženja, izdržljivosti s neuromišićnim treningom, uključujući motoričku kontrolu i s elementima povratne sprege (biofeedback) ▪ kombinacija manualne terapije (mobilizacija ili manipulacija) i vježbe (istezanja, snaženja i izdržljivosti) 	<p>Akutna faza</p> <ul style="list-style-type: none"> ▪ vježbe: elementi mobilizacije i stabilizacije ▪ laser niske snage ▪ moguće kratkotrajno ovrtnik <p>Kronična faza</p> <ul style="list-style-type: none"> ▪ kombinacija vježbi istezanja i snaženja i manualna terapija za vratni i prsni dio kralježnice: mobilizacija ili manipulacija ▪ edukacijsko savjetovanje o važnosti sudjelovanja u okupacijskim aktivnostima i u vježbanju ▪ intermitentna trakcija

SLIKA 1. KLINIČKE SMJERNICE ZA BOLESNIKE S VRATOBOLJOM (PREMA BLANPIED PR I SUR.; S DOPUŠTENJEM).⁴⁷FIGURE 1. CLINICAL GUIDELINES FOR PATIENTS WITH NECK PAIN (ACCORDING TO BLANPIED PR, ET AL.; WITH PERMISSION).⁴⁷

TABLICA 1. SMJERNICE ZA LIJEČENJE BOLESNIKA S VRATOBOLJOM, S RAZINOM PREPORUKE POJEDINOGA TERAPIJSKOG MODALITETA
 TABLE 1 GUIDELINES FOR TREATMENT OF PATIENTS WITH NECK PAIN, WITH LEVEL OF RECOMMENDATION FOR EACH OF THE THERAPEUTIC MODALITIES

Terapijski modalitet liječenja bolesnika s vratoboljom		
Nefarmakološke neinvazivne metode		Razina preporuke
<i>Bol u vratu uz smanjenu pokretljivost</i>		
Akutna (<6 tjedana)	Preporučuju se vježbe opsega pokreta, vježbe istezanja i snaženja gornjih ekstremiteta i skapulotorakalnog područja.	B
	Preporučuje se torakalna manipulacija, vježbe opsega pokreta.	B
	Može se primijeniti cervikalna manipulacija i/ili mobilizacija.	C
Subakutna (6–12 tjedana)	Primijeniti vježbe izdržljivosti za područje vrata i ramenog obruča.	B
	Primijeniti torakalnu manipulaciju i cervikalnu manipulaciju i/ili mobilizaciju.	C
Kronična (>12 tjedana)	Primijeniti multimodalni pristup koji uključuje: a) torakalnu manipulaciju i cervikalnu manipulaciju ili mobilizaciju b) kombinirane vježbe za vratnu i skapulotorakalnu regiju: neuromuskularne vježbe (koordinacija, propriocepcija, postura), vježbe istezanja, snaženja, trening izdržljivosti, aerobno kondicioniranje c) <i>dry needling</i> , laser ili intermitentnu trakciju.	B
	Primijeniti vježbe izdržljivosti za područje vrata, ramenog pojasa i trupa te edukaciju pacijenta o aktivnom životnom stilu i utjecaju kognitivnih i afektivnih čimbenika na bol.	C
<i>Bol u vratu uz oštećenu koordinaciju pokreta</i>		
Akutna	Kliničar treba: 1. osigurati edukaciju pacijenta za: a) što raniji povratak normalnim, neprovocirajućim aktivnostima b) minimalnu uporabu ovratnika c) primjenu vježbi posture i pokretljivosti s ciljem smanjenja boli i povećanja opsega pokreta 2. uvjeriti pacijenta kako se potpuni oporavak može očekivati kroz 2–3 mjeseca	B
	Kliničar treba primijeniti multimodalni pristup koji uključuje tehnike manualne mobilizacije uz vježbe (snaženje, izdržljivost, fleksibilnost, postura, koordinacija, aerobne i funkcionalne vježbe) za pacijente kod kojih se očekuje umjeren ili spor oporavak uz perzistirajuće oštećenje	B
	Za pacijente kod kojih je pretpostavljen mali rizik progresije boli u kroničan oblik kliničar može primijeniti: a) jednokratni ambulantni posjet koji uključuje savjetovanje, upute za izvođenje vježbi i edukaciju b) sveobuhvatan program vježbi (vježbe snaženja i/ili izdržljivosti s vježbama koordinacije ili bez njih) c) TENS, laser	C
	Potrebna je jednokratna kontrola oporavka s ciljem identifikacije pacijenata s odgođenim oporavkom s potrebom za intenzivnom rehabilitacijom i rani program edukacije o boli.	C
Kronična	Može se primijeniti: a) edukacija i savjetovanje usmjereno prema uvjerenju, ohrabivanju, prognozi i upravljanju boli b) mobilizacija u kombinaciji s individualiziranim, progresivnim, submaksimalnim programom vježbi koji uključuje jačanje vratne i torakalne muskulature, vježbe izdržljivosti, fleksibilnosti i koordinacije te principe bihevioralno-kognitivne terapije. c) TENS	C
	Manipulacija/mobilizacija vratne i prsne kralježnice	B
<i>Bol u vratu s glavoboljom</i>		
Akutna	Osigurati nadziranu edukaciju o provođenju aktivnih vježbi mobilizacije.	B
	Primijeniti vježbe samoodrživoga prirodnog apofizealnog klizanja (self-SNAG) CI-CII.	C
Subakutna	Primijeniti cervikalnu manipulaciju i mobilizaciju.	B
	Primijeniti self-SNAG CI-CII vježbe.	C
Kronična	Primijeniti cervikotorakalnu manipulaciju ili mobilizaciju u kombinaciji s vježbama istezanja, jačanja i izdržljivosti ramenog pojasa i vrata.	B

TABLICA 1. NASTAVAK
TABLE 1 CONTINUED

Terapijski modalitet liječenja bolesnika s vratoboljom		
Nefarmakološke neinvazivne metode		Razina preporuke
<i>Bol u vratu s iradijacijom boli</i>		
Akutna	Preporučiti vježbe mobilizacije i stabilizacije, laser i kratkotrajnu upotrebu vratnog ovratnika.	C
	Primijeniti mehaničku intermitentnu cervikalnu trakciju, kombiniranu s drugim intervencijama poput vježbanja istezanja i jačanja, uz mobilizaciju i/ili manipulaciju vrata i prsnog koša.	B
	Pružiti edukaciju i savjetovanje kako bi potaknuli sudjelovanje u radnim aktivnostima i vježbama.	B
Kronična	Manipulacija/mobilizacija vratne i prsne kralježnice	B
Farmakološko liječenje	Preporučuje se primjena NSAR-a u liječenju vratobolje i poremećaja povezanih s vratoboljom u trajanju 2–3 tjedna, a odabir lijeka, doze i načina primjene trebaju biti individualni.	B
	Primjena slabih opioidnih analgetika preporučuje se u slučaju neučinkovitosti ili nepodnošljivosti NSAR-a.	C
	Kombinacije paracetamola i opioida, odnosno NSAR-a i slabog opioida mogu se preporučiti, uzimajući kontraindikacije i mjere opreza.	C
	Jaki opioidni analgetici preporučuju se samo za bolesnike s jakim i vrlo jakim bolovima koji se ne mogu kupirati na druge načine, uvijek uzimajući u obzir odnos dobrobiti i potencijalnih negativnih učinaka.	C
	Monoterapija pregabalinom ili pregabalin kao dio kombinirane terapije učinkoviti su u smanjenju boli i simptomima cervikalne i/ili lumbalne radikulopatije.	B
	Pregabalin i inhibitori ponovnog unosa i noradrenalina smanjuju bol, depresiju i anksioznost te stupanj nesposobnosti u bolesnika s kroničnom vratoboljom.	C
Ortoze	Uporaba ovratnika preporučuje se kod „whiplash“ ozljeda, odnosno distenzije paravertebralne muskulature uzrokovane mehanizmom hiperekstenzije.	B
	Uporaba ovratnika preporučuje se kao potpora u liječenju bolnog stanja vrata kod degenerativnih bolesti vratne kralježnice – osteoartritisisa odnosno degenerativne bolesti i.v. diska s hernijacijom i bez nje, ali uvijek u kombinaciji s ostalim metodama liječenja i rehabilitacije.	C
	Uporaba ovratnika preporučuje se vremenski do postizanja stanja u kojem se može tolerirati bol i druge tegobe bez uporabe ortoze, okvirno do 6 tjedana u slučajevima kada nije upitna stabilnost vratne kralježnice.	B
	Klinički opravdane indikacije uporabe cervikotorakalnih ortoza jesu lomovi vratnih kralježaka od C III do C VII tipa prednje kompresije nastale mehanizmom hiperfleksije i frakture densa koji se ne može operativno zbrinuti te ukoliko je kontraindicirano postavljanje ortoza <i>Halo-west</i> .	A
	Cervikotorakalnu ortozu indicirano je upotrijebiti i u stanju po disektomiji segmenata vratne kralježnice te u operativnim stabilizacijama kod onih osoba kod kojih možemo procijeniti da se zbog svojih psihosocijalnih devijacija neće striktno pridržavati uputa o načinu života u ranoj poslijeoperacijskoj fazi liječenja.	C
Minimalno invazivno i kirurško liječenje	Intraartikularno anesteziiranje lateralnog atlanto-okcipitalnog zgloba može se preporučiti pacijentima kod kojih su isključeni drugi uzroci glavobolje.	C
	Anesteziiranje spinalnih živaca na vratnoj kralježnici izvodi se u slučajevima kada se neuroradiološkom obradom nađu multiple protruzije intervertebralnih diskova, a ne može se odrediti koja je klinički značajna, te kod stanja kada se pregledom ne može utvrditi koji spinalni živac uzrokuje tegobe.	C
	Epiduralne injekcije glukokortikoida mogu se preporučiti za liječenje radikularne boli uzrokovane protruzijama diska, spinalnom stenozom, kod kemijskog discitisa, kronične diskogene boli te boli uzrokovane operacijama na vratnoj kralježnici.	C
	Transforaminalna epiduralna injekcija glukokortikoida pokazuje bolje rezultate kod akutnih CB sindroma i sindroma uzrokovanih mektoktivnom kompresijom.	B

TABLICA 1. NASTAVAK

TABLE 1 CONTINUED

Terapijski modalitet liječenja bolesnika s vratoboljom		
Nefarmakološke neinvazivne metode		Razina preporuke
	Interlaminarna epiduralna injekcija glukokortikoida preporučuje se kod hernije intervertebralnog diska ili radikulitisa.	A
	Interlaminarna epiduralna injekcija preporučuje se kod aksijalne boli, diskogene boli, stenoze te vratnog postlaminektomijskog sindroma.	B
	Perkutana radiofrekventna neuroablacija medijalnih ogranaka stražnje grane spinalnih živaca i trećeg okcipitalnog živca preporučuje se pri kroničnoj vratobolji koja ne prolazi nakon konzervativne terapije, a potvrđeno je da bolnost uzrokuju degenerativno promijenjeni mali zglobovi.	B
	Perkutana pulsna radiofrekventna neuromodulacija spinalnih živaca i spinalnih ganglija preporučuje se kod bolesnika koji boluju od kronične cervikobrahijalne boli ili kronične radikulopatije refraktorne na uobičajenu medikamentoznu terapiju i konzervativnu terapiju.	C
	Koblacija pokazuje pozitivan kratkotrajni učinak.	A
	Perkutana laserska dekompresija diska i nukleoliza geliranim apsolutnim etanolom može se preporučiti u liječenju vratobolje.	C
	Prednja cervikalna dekompresija s fuzijom preporučuje se kada postoji progresivan neurološki deficit s radiološki dokazanom kompresijom korijena spinalnog živca i/ili kralježnične moždine i kada postoji perzistentna ili recidivirajuća cervikalna radikularna bol koja korelira s nalazom hernije diska ili osteofitoze primjenom magnetske rezonancije (MR) ili kompjuterizirane tomografije (CT), bez poboljšanja nakon najmanje 6 tjedana adekvatnoga konzervativnog liječenja.	B
	Kod cervikalne boli ACDF se preporučuje kod prisutnosti simptoma nakon 6 do 12 mjeseci adekvatnoga konzervativnog liječenja, isključenja drugih izvora boli, MR ili CT pokazuje bolest i.v. diska ili instabiliteta na jednoj ili dvije razine te urednoga psihosocijalnog statusa.	B
	Stražnji pristup u operativnom liječenju bolesnika s vratoboljom može se preporučiti u slučajevima jasne nestabilnosti gornje vratne kralježnice, stenoze spinalnog kanala donje vratne kralježnice koja zahvaća tri ili više segmenata, dominantnog pritiska straga, kao prethodnica ili nadopuna prednjem pristupu zbog moguće nestabilnosti i kod nestabilnosti donje vratne kralježnice i cervikotorakalnog prijelaza.	C
Postoperativna rehabilitacija	Bolesnike se potiče na normalne aktivnosti nakon oko 6 tjedana od operacijskog zahvata. Upravljanje motornim vozilom preporučuje se izbjegavati 4 do 6 tjedana nakon operacije. Povratak na uredski posao je nakon 2 do 6 tjedana, a na težak fizički posao nakon 12–14 tjedana.	B
	Korištenje rigidne cervikalne ortoze može se preporučiti maksimalno kroz prvih 6 tjedana postoperativno.	B
	U prvih 6 postoperativnih tjedana potiče se bolesnike da ostanu aktivni i primjenjuju upute o ispravnom držanju te izvode vježbe opsega pokreta donjih i gornjih ekstremiteta uz izbjegavanje pokreta iznad glave. Hodanje je dozvoljeno prema individualnoj toleranciji. Savjetuje se izbjegavanje dizanja tereta.	B
	Preporučuju se izometričke vježbe abdominalnih, glutealnih i mišića donjih ekstremiteta, a izotoničke vježbe u području nožnih zglobova.	B
	Kada stabilnost operiranog segmenta dozvoli ili nakon skidanja ortoze, započinje se s vježbama same vratne kralježnice.	B
	Strukturirana postoperativna rehabilitacija preporučuje se provoditi uz postupnu progresiju od 6. do 12. tjedna postoperativno.	B
	Od 14. do 16. tjedna postoperativno potrebno je povećati opterećenja vratne muskulature za poboljšanje neuromuskularne kontrole vratne izdržljivosti te intenzivirati vježbe za trup i za rameni obruč.	C
	Bolesnike koji će biti podvrgnuti operacijskom zahvatu potrebno je uključiti u multidisciplinarni rehabilitacijski program s kognitivno-bihevioralnim pristupom.	C
Psihijatrijsko nefarmakološko liječenje vratobolje	U liječenju anksioznosti i depresije u komorbiditetu s bolnim sindromima vrata dokazano je učinkovito psihoterapijsko liječenje.	C

ljim ishodom nakon samo provedene fizikalne terapije (stupanj dokaza II).¹⁰⁷ Nema studija s visokom razinom dokaza koje pokazuju da je sâm kirurški pristup liječenju cervikalne radikulopatije učinkovit, a uključivo i razliku prema konzervativnom liječenju u dugoročnom praćenju. U trima istraživanjima Perssona i sur. usporedbe ishoda između operativno liječenih i skupine konzervativno liječenih bolesnika u kojih su primjenjivane medicinske vježbe u prvoj je grupi u početku došlo do značajnog smanjenja boli u vratu, no nakon jedne godine praćenja nije zabilježena značajna razlika između skupina bolesnika liječenih operacijski u odnosu na konzervativni pristup.^{108–110} Razlika nije uočena ni u domenama poboljšanja pokretljivosti vratne kralježnice, opsega pokreta ramena ili u stupnju tjeskobe. Također, u pregledu Chenga i sur. usporedbe bolesnika liječenih konzervativnim metodama i kirurškog liječenja s postoperativno primijenjenim medicinskim vježbama, u potonjoj grupi zabilježeno je značajno smanjenje vratobolje u inicijalnoj fazi, ali nakon dvogodišnjeg praćenja nije bilo značajne razlike između dviju grupa. U obje grupe se nakon provedenog liječenja i rehabilitacije povećava mišićna izdržljivost vratne kralježnice, dok u domeni onesposobljenosti vratne kralježnice nema značajne razlike između dviju grupa prije i nakon tretmana.¹¹¹

Za učinkovitost liječenja povratnom spregom (*biofeedback*) i robotike u rehabilitaciji bolesnika nakon operacijskih zahvata na vratnoj kralježnici još nema uvjerljivih znanstvenih dokaza.

Bolesnici koji će biti podvrgnuti operativnom zahvatu trebaju biti dobro upoznati s postoperativnim očekivanjima i mogućnošću da će operacija odstraniti mehanički uzrok boli, ali da druge komponente kao što su nociceptivna bol s mišićnom napetošću i pamćenje bolne senzacije (*pain memory*) mogu zaostati. Stoga je važno ove bolesnike uključiti u multidisciplinarni rehabilitacijski program s elementima kognitivno-bihevioralnoga pristupa, a s ciljem poboljšanja suočavanja s preostalim bolovima i ograničenjima te održavanje pozitivnog stava prema radu, socijalizaciji i onesposobljenosti.¹⁰⁸

Psihijatrijski pristup u liječenju bolesnika s vratoboljom

Vratobolja može biti akutna i kronična, a uloga psihijatra je posebno važna u kroničnoj fazi bolesti kada bol, ali i drugi čimbenici koji dovode do nesposobnosti mogu dovesti do značajnih psihosocijalnih posljedica. S druge strane, komorbiditeti, među kojima su i psihičke bolesti i stanja povezani s depresijom i anksioznošću, mogu nepovoljno djelovati u smislu pojave boli u vratu te njezinog pogoršanja u kasnijem tijeku bolesti.^{112,113}

Psihijatar će se odlučiti za terapiju koja uključuje psihofarmake ili psihoterapijske tehnike. Ako uz bol

postoji depresivni ili anksiozni poremećaj indiciran je tretman pregabalinom ili antidepresivima iz skupine dualnih serotonergičko-noradrenergičkih antidepresiva, koji će imati povoljne učinke i na bol, a napose onu određenih obilježja. Dodavanje pregabalina, lijeka iz skupine antikonvulziva, u terapiju refraktorne vratobolje povezano je sa značajnim smanjenjem intenziteta boli i broja dana bolovanja te posljedično i sa smanjenjem indirektnih medicinskih troškova.¹¹⁴ Također, u tromjesečnom istraživanju Saldaña i sur. nađeno je smanjenje intenziteta boli, depresije i anksioznosti te bolja kvaliteta sna, poboljšanje globalnoga zdravlja, kao i smanjenje stupnja nesposobnosti.¹¹⁵ Istraživači su zaključili kako su monoterapija pregabalinom ili pregabalin kao dio kombinirane terapije učinkoviti u smanjenju boli i simptomima cervikalne i/ili lumbalne radikulopatije. Učinkovitost primjene inhibitora ponovnog unosa serotonina i noradrenalina dokazana je kako u kliničkoj praksi tako i na razini randomiziranih kontroliranih istraživanja u različitim indikacijama. Tako je duloksetin pokazao pozitivne učinke u liječenju kronične križobolje^{116–120}, fibromialgije¹²¹, dijabetičke neuropatske boli¹²² i fibromialgije^{123,124}, kao i venlafaksina za dijabetičku neuropatsku bol¹²⁵ i križobolju¹²⁶. Iako zasad nema podataka o korisnosti i/ili štetnosti duloksetina i venlafaksina u liječenju vratobolje, temeljem ranije navedenih istraživanja navedeni bi se lijekovi mogli pokušati primijeniti u bolesnika s kroničnom vratoboljom. Zanimljivo je da triciklični antidepresivi, iako se već pedesetak godina primjenjuju u liječenju kroničnih bolnih sindroma, nisu ispitani kod kronične vratobolje, a zbog širokog spektra nuspojava, poglavito u starijih osoba, ne mogu se preporučiti kao lijekovi prvog izbora.

Psihoterapijski pristup pokazao se učinkovitim u liječenju anksioznosti i depresije koje su udružene s bolnim sindromima u području vrata.¹²⁷ Psihoterapijske tehnike koje se koriste u liječenju depresivnih i anksioznih stanja koriste se i u liječenju bolnih stanja bez dokazanoga psihijatrijskog komorbiditeta. Istraživanja su uglavnom povezana uz druga kronična bolna stanja, ali se mogu preporučiti i za vratobolju sljedeće psihoterapije: kognitivno-bihevioralna terapija za kroničnu bol^{128,129}, uključivo i u sklopu multimodalnoga liječenja specifično za kroničnu vratobolju.¹³⁰ Primjenjuju se i neke specifične terapije, kao što su terapija prihvaćanjem i predanošću (engl. *acceptance and commitment therapy*) i terapija smanjenja stresa bazirana na usredotočenoj svjesnosti (engl. *mindfulness based stress reduction therapy*).^{131,132}

Kliničke praktične smjernice povezane s Međunarodnom klasifikacijom nesposobnosti i zdravlja

Klinička pravila predikcije mogu pomoći u identificiranju bolesnika koji će imati bolji odgovor na odre-

đene modalitete liječenja. Blanpied i sur. predložili su takve kliničke praktične smjernice povezane s Međunarodnom klasifikacijom nesposobnosti i zdravlja (engl. *International Classification of Disability and Functioning*, skr. ICF).⁴⁷ Predloženi model pregleda, dijagnoze i planiranja liječenja u bolesnika s vratoboljom uključuje sljedeće evaluacijsko/intervencijske sastavnice: 1. medicinski probir; 2. klasifikaciju stanja putem evaluacije kliničkog nalaza koji ukazuje na oštećenje tjelesnih funkcija (ICF) i povezan je s tkivnom patologijom/bolesti (MKB); 3. određivanje stadija stanja/bolesti (akutna/subakutna/kronična); 4. intervencijske strategije.

Bolesnici s vratoboljom u ovoj su klasifikaciji svrstani u sljedeće kategorije:

- vratobolja s deficitom pokretljivosti;
- vratobolja s poremećenom koordinacijom pokreta (uključujući trzajnu ozljedu vrata);
- vratobolja s glavoboljom (cervikogena glavobolja);
- vratobolja s iradirajućom boli (radikularna bol).

Klasifikacija se temelji na ocjeni u koju se kategoriju bolesnik najbolje „uklapa“, a na temelju kliničke slike (kliničkog rezoniranja/ocjene) ni ona nije ekskluzivna niti iscrpna.

Prikaz cjelokupne klasifikacije (evaluacijski i intervencijski dio) donosimo na slici 1.

U tablici 1 iznosimo smjernice za liječenje (nefarmakološko i farmakološko) bolesnika s vratoboljom Hrvatskoga vertebralnog društva, s razinom preporuke.

Glavno ograničenje ovih smjernica jest da se temelje na konsenzusu stručnjaka iz ovog područja uz konzultiranje relevantne literature, vodeći računa o hijerarhiji dokaza, a nije provedena metoda evaluacije dokaza provedbom sistematskoga pregleda i/ili metaanalize niti je jasno definirana veza između jačine dokaza i snage preporuke. U smjernice nisu bili uključeni bolesnici, a preporuke se ne odnose na njihovu perspektivu.

Dosad u Hrvatskoj nisu objavljene smjernice za vratobolju, osim smjernica Hure i sur. iz 2014. godine, koje se odnose samo na minimalno invazivne zahvate na vratnoj i prsnoj kralježnici.¹³³ Dakle, ovo su prve hrvatske smjernice koje sveobuhvatno uključuju dijagnostiku, konzervativno i invazivno/kirurško liječenje bolesnika s vratoboljom primarno uzrokovanom degenerativnim promjenama kralježnice. Vjerujemo da njihovim objavljivanjem pridonosimo boljoj skrbi tih bolesnika. Izazov je praćenje i evaluacija implementacije u praksi, što se može provesti anketom među stručnjacima koji liječe bolesnike s vratoboljom. Kao i svake druge smjernice, i ove će trebati ažurirati kako budemo imali nove spoznaje u ovom području, najvjerojatnije u razdoblju od 5 do 7 godina.

LITERATURA

1. Haldeman S, Carroll L, Cassidy JD. Findings from the bone and joint decade 2000 to 2010 task force on neck pain and its associated disorders. *J Occup Environ Med.* 2010;52:424–7.
2. Guzman J, Hurwitz EL, Carroll LJ, Haldeman S, Côté P, Carragee EJ; Bone and Joint Decade 2000–2010 Task Force on Neck Pain and Its Associated Disorders. A new conceptual model of neck pain: linking onset, course, and care. *Spine (Phila Pa 1976).* 2008;33(4 Suppl):S14–23.
3. Murray CJ, Atkinson C, Bhalla K, Birbeck G, Burstein R, Chou D i sur.; U.S. Burden of Disease Collaborators. The state of US health, 1990–2010: burden of diseases, injuries, and risk factors. *JAMA.* 2013;310(6):591–608.
4. Gross A, Forget M, St George K, Fraser MM, Graham N, Perry L i sur. Patient education for neck pain. *Cochrane Database Syst Rev.* 2012;(3):CD005106.
5. Ris I, Søgaard K, Gram B, Agerbo K, Boyle E, Juul-Kristensen B. Does a combination of physical training, specific exercises and pain education improve health-related quality of life in patients with chronic neck pain? A randomised control trial with a 4-month follow up. *Man Ther.* 2016;26:132–40.
6. Evans G. Identifying and treating the causes of neck pain. *Med Clin N Am.* 2014;98:645–61.
7. Koes BW, van Tulder M, Lin CW, Macedo LG, McAuley J, Maher C. An updated overview of clinical guidelines for the management of non-specific low back pain in primary care. *Eur Spine J.* 2010;19(12):2075–94.
8. Machado GC, Maher CG, Ferreira PH, Pinheiro MB, Lin CW, Day RO i sur. Efficacy and safety of paracetamol for spinal pain and osteoarthritis: systematic review and meta-analysis of randomised placebo controlled trials. *Br Med J.* 2015; 350:h1225.
9. Australian Institute of Health and Welfare 2010. Medication use for arthritis and osteoporosis. Canberra: AIHW; 2010.
10. Abdel Shaheed C, Maher CG, Williams KA, Day R, McLachlan AJ. Efficacy, tolerability, and dose-dependent effects of opioid analgesics for low back pain: a systematic review and meta-analysis. *JAMA Intern Med.* 2016;176:958–68.
11. Binder AI. Neck pain. *Br Med J Clin Evid.* 2008;2008:1103.
12. Hurwitz EL, Carragee EJ, van der Velde G, Carroll LJ, Nordin M, Guzman J i sur. Treatment of neck pain: noninvasive interventions: results of the Bone and Joint Decade 2000–2010 Task Force on Neck Pain and Its Associated Disorders. *J Manipulative Physiol Ther.* 2009;32(2 Suppl):S141–75.
13. Dostal C, Pavelka K, Lewit K. Ibuprofen in the treatment of the cervicocranial syndrome in combination with manipulative therapy. *Fysiatr Revmatol Vestn.* 1978;56:258–63.
14. Bronfort G, Evans R, Anderson A, Svendsen K, Bracha Y, Grimm R. Spinal manipulation, medication, or home exercise with advice for acute and subacute neck pain: a randomized trial. *Ann Intern Med.* 2012;156:1–10.
15. Urbin Choffray D, Crielaard J, Albert A, Franchimont P. Comparative study of high bio-availability glaphenine and paracetamol in cervical and lumbar arthrosis. *Clin Rheumatol.* 1987;6:518–25.
16. San Martin J, Roldan A. Comparison of etililate and acetylsalicylic acid in the treatment of cervicoarthrosis: double blind test. *Arch Pharmacol Toxicol.* 1978;4:41–6.

17. Wong JJ, Côté P, Ameis A, Varatharajan S, Varatharajan T, Shearer HM *i sur.* Are non-steroidal anti-inflammatory drugs effective for the management of neck pain and associated disorders, whiplash-associated disorders, or non-specific low back pain? A systematic review of systematic reviews by the Ontario Protocol for Traffic Injury Management (OPTIMA) Collaboration. *Eur Spine J.* 2016;25(1):34–61.
18. World Health Organization. WHO's pain relief ladder. Dostupno na: <http://www.who.int/cancer/palliative/painladder/en/>. Pristupljeno: 15.11.2020.
19. Nijs J, Apeldoorn A, Hallegraeff H, Clark J, Smeets R, Malfliet A *i sur.* Low back pain: guidelines for the clinical classification of predominant neuropathic, nociceptive, or central sensitization pain. *Pain Physician.* 2015;18(3):E333–46.
20. Coluzzi F, Fornasari D. Dall'acuto al cronico: tapentadol nelle fasi evolutive della patologia dolore. *Fighting Pain.* 2016;3:5–11.
21. Ma K, Jiang W, Zhou Q, Du DP. The efficacy of oxycodone for management of acute pain episodes in chronic neck pain patients. *Int J Clin Pract.* 2008;62:241–7.
22. Kelly MP, Anderson PA, Sasso RC, Riew KD. Preoperative opioid strength may not affect outcomes of anterior cervical procedures: a post hoc analysis of 2 prospective, randomized trials. *J Neurosurg Spine.* 2015;23:484–9.
23. Billeci D, Coluzzi F. Tapentadol extended release for the management of chronic neck pain. *J Pain Res.* 2017;10:495–505.
24. Vondrackova D, Leyendecker P, Meissner W, Hopp M, Szombati I, Hermanns K *i sur.* Analgesic efficacy and safety of oxycodone in combination with naloxone as prolonged release tablets in patients with moderate to severe chronic pain. *J Pain.* 2008;9(12):1144–54.
25. Lin CW, McLachlan AJ, Latimer J, Day RO, Billot L, Koes BW *i sur.* OPAL: a randomised, placebo-controlled trial of opioid analgesia for the reduction of pain severity in people with acute spinal pain. Trial protocol. *Br Med J Open.* 2016;6(8):e011278.
26. DePalma MJ, Slipman CW. Common neck problems. U: Braddom RL, ur. *Physical Medicine and Rehabilitation.* Philadelphia: Elsevier; 2016, str. 787–815.
27. O'Riordan C, Clifford A, Van De Ven P, Nelson J. Chronic neck pain and exercise interventions: Frequency, intensity, time and type principle. *Arch Phys Med Rehabil.* 2014;95:770–83.
28. Price J, Rushton A, Tyros I, Tyroa V, Henegham NR. Effectiveness and optimal dosage of exercise training for chronic non-specific neck pain: A systematic review with a narrative synthesis. *PLoS One.* 2020;15(6):e0234511.
29. Shin H-J, Kim S-H, Hahm S-C, Cho H-J. Thermotherapy plus neck stabilization exercise for chronic non-specific neck pain in elderly: a single-blinded randomized controlled trial. *Int J Environ Res Public Health* 2020;17:5572.
30. Liang L, Feng M, Cui X, Zhou S, Yin X, Wang X *i sur.* The effect of exercise on cervical radiculopathy: A systematic review and meta-analysis. *Medicine (Baltimore).* 2019;98(45):e17733.
31. de Zoete RM, Armfield NR, McAuley JH, Chen K, Sterling M. Comparative effectiveness of physical exercise interventions for chronic non-specific neck pain: a systematic review with network meta-analysis of 40 randomised controlled trials. *Br J Sports Med.* 2020;bjsports-2020-102664.
32. Gross AR, Paquin JP, Dupont G, Blanchette S, Lalonde P, Cristie T *i sur.*; Cervical Overview Group. Exercises for mechanical neck disorders: A Cochrane review update. *Man Ther.* 2016 Aug;24:25–45.
33. Jull GA, Falla D, Vicenzino B, Hodges PW. The effect of therapeutic exercise on activation of the deep cervical flexor muscles in people with chronic neck pain. *Man Ther.* 2009; 14:696–701.
34. Saadat M, Salehi R, Negahban H, Shaterzadeh JM, Mehravar M, Hessam M. Traditional physical therapy exercises combined with sensorimotor training: The effects on clinical outcomes for chronic neck pain in a double-blind, randomized controlled trial. *J Bodyw Mov Ther.* 2019;23:901–7.
35. Wilhelm MP, Donaldson M, Griswold D, Learman KE, Garcia AN, Learman SM *i sur.* The Effects of Exercise Dosage on Neck-Related Pain and Disability: A Systematic Review With Meta-analysis. *J Orthop Sports Phys Ther.* 2020;50(11): 607–21.
36. Corvillo I, Armijo F, Alvarez-Badillo A, Armijo O, Varela E, Maraver F. Efficacy of aquatic therapy for neck pain: a systematic review. *Int J Biometeorol.* 2020;64:915–25.
37. Huber J, Lisiński P. Early results of supervised versus unsupervised rehabilitation of patients with cervical pain. *Int J Artif Organs.* 2019;42:695–703.
38. Liang L, Cui X, Feng M, Zhou S, Yin X, He F *i sur.* The effectiveness of exercise on cervical radiculopathy: A protocol for systematic review and meta-analysis. *Medicine.* 2019;98 (35):e16975.
39. Brault JS, Kappler RE, Grogg BE. Manipulation, traction and massage. U: Braddom RL, ur. *Physical Medicine and Rehabilitation.* Philadelphia: Elsevier; 2016, str. 427–47.
40. Graham N, Gross AR, Goldsmith C. Mechanical traction for mechanical neck disorders: a systematic review. *J Rehabil Med.* 2006;38:145–52.
41. Cyriax JH. *Textbook on Orthopedic Medicine; Diagnosis of Soft Tissue Lesions.* 8. izdanje. London: Balliere Tindall; 1982.
42. Wong AM, Leong CP, Chen CM. The traction angle and cervical intervertebral separation. *Spine.* 1992;17:136–8.
43. Zylbergold RS, Piper MC. Cervical spine disorders. A comparison of three types of traction. *Spine.* 1985;10:867–71.
44. Rowe RH, Tichenor CJ, Bell SL, Boissonault W, King PM, Kulig K *i sur.* Orthopaedic manual physical therapy description of advanced specialty practice in the name of American Academy of Orthopaedic Manual Physical Therapists, 2008. Dostupno na: www.aompt.org. Pristupljeno: 12.06.2020.
45. WHO International Classification of Functioning, Disability and Health. Geneva: World Health Organization; 2001.
46. Blanpied PR, Gross AR, Elliott JM, Devaney LL, Clewley D, Walton DM *i sur.* Neck Pain: Revision 2017. *J Orthop Sports Phys Ther.* 2017;47(7):A1–A83.
47. Furlan AD, Yazdi F, Tsertsivadze A, Gross A, Van Tulder M, Santaguida L *i sur.* A systematic review and meta-analysis of efficacy, cost-effectiveness, and safety of selected complementary and alternative medicine for neck and low-back pain. *Evid Based Complement Alternat Med.* 2012;2012:953139.
48. Gross A, Langevin P, Burnie SJ, Bédard-Brochu MS, Empey B, Dugas E *i sur.* Manipulation and mobilisation for neck pain contrasted against an inactive control or another active treatment. *Cochrane Database Syst Rev.* 2015;(9):CD004249.
49. Vincent K, Maigne JY, Fischhoff C, Lanlo O, Dagenais S. Systematic review of manual therapies for nonspecific neck pain. *Joint Bone Spine.* 2013;80:508–15.

50. Lohman EB, Pacheco GR, Gharibvand L, Daher N, Devore K, Bains G i sur. The immediate effects of cervical spine manipulation on pain and biochemical markers in females with acute non-specific mechanical neck pain: a randomized clinical trial. *J Man Manip Ther.* 2019;27(4):186–196.
51. Coulter ID, Crawford C, Vernon H, Hurwitz EL, Khorsan R, Booth MS i sur. Manipulation and Mobilization for Treating Chronic Nonspecific Neck Pain: A Systematic Review and Meta-Analysis for an Appropriateness Panel. *Pain Physician.* 2019;22(2):E55–E70.
52. Childs JD, Cleland JA, Elliott JM, Teyhen DS, Wainner RS, Whitman JM i sur; *American Physical Therapy Association.* Neck pain: Clinical practice guidelines linked to the International Classification of Functioning, Disability, and Health from the Orthopedic Section of the American Physical Therapy Association. *J Orthop Sports Phys Ther.* 2008;38(9):A1–A34.
53. Southerst D, Nordin MC, Côté P, Shearer HM, Varatharajan S, Yu H i sur. Is exercise effective for the management of neck pain and associated disorders or whiplash-associated disorders? A systematic review by the Ontario Protocol for Traffic Injury Management (OPTiMa) Collaboration. *Spine J.* 2016;16(12):1503–23.
54. Kay TM, Gross A, Goldsmith CH, Rutherford S, Voth S, Hoving JL i sur. Exercises for mechanical neck disorders. *Cochrane Database Syst Rev.* 2012;(8):CD004250.
55. Salt E, Wright C, Kelly S, Dean A. A systematic literature review on the effectiveness of non-invasive therapy for cervicobrachial pain. *Man Ther.* 2011;16:53–65.
56. Zronek M, Sanker H, Newcomb J, Donaldson M. The influence of home exercise programs for patients with non-specific or specific neck pain: a systematic review of the literature. *J Man Manip Ther.* 2016;24:62–73.
57. Gross A, Kay TM, Paquin JP, Blanchette S, Lalonde P, Christie T i sur. Cervical Overview Group. Exercises for mechanical neck disorders. *Cochrane Database Syst Rev.* 2015;1:CD004250.
58. Zhu L, Wei X, Wang S. Does cervical spine manipulation reduce pain in people with degenerative cervical radiculopathy? A systematic review of the evidence, and a meta-analysis. *Clin Rehabil.* 2016;30:145–55.
59. Chaibi A, Russell MB. Manual therapies for cervicogenic headache: a systematic review. *J Headache Pain.* 2012;13:351–9.
60. Fernández-de-las-Peñas C, Alonso-Blanco C, Cuadrado ML, Pareja JA. Spinal manipulative therapy in the management of cervicogenic headache. *Headache.* 2005;45:1260–3.
61. Gross A, Miller J, D'Sylva J, Burnie SJ, Goldsmith CH, Graham N i sur; COG. Manipulation or mobilisation for neck pain: a Cochrane Review. *Man Ther.* 2010;15(4):315–33.
62. Gross AR, Kaplan F, Huang S, Khan M, Santaguida PL, Carlesso LC i sur. Psychological Care, Patient Education, Orthotics, Ergonomics and Prevention Strategies for Neck Pain: An Systematic Overview Update as Part of the ICON Project. *Open Orthop J.* 2013;7:530–61.
63. Racicki S, Gerwin S, DiClaudio S, Reinmann S, Donaldson M. Conservative physical therapy management for the treatment of cervicogenic headache: a systematic review. *J Man Manip Ther.* 2013;21:113–24.
64. Brown K, Luszeck T, Nerdin S, Yaden J, Young JL. The effectiveness of cervical versus thoracic thrust manipulation for the improvement of pain, disability, and range of motion in patients with mechanical neck pain. *Phys Ther Rev.* 2014;19:381–91.
65. Elnaggar IM, Nordin M, Sheikhzadeh A, Parnianpour M, Kahanovitz N. Effects of spinal flexion and extension exercises on low-back pain and spinal mobility in chronic mechanical low-back pain patients. *Spine.* 1991;16:967–72.
66. Bronfort G, Nilsson N, Haas M, Evans R, Goldsmith CH, As-sendelft WJ i sur. Non-invasive physical treatments for chronic/recurrent headache. *Cochrane Database Syst Rev.* 2004;(3):CD001878.
67. Cagnie B, Castelein B, Pollie F, Steelant L, Verhoeyen H, Cools A. Evidence for the use of ischemic compression and dry needling in the management of trigger points of the upper trapezius in patients with neck pain: a systematic review. *Am J Phys Med Rehabil.* 2015;94:573–83.
68. Damgaard P, Bartels EM, Ris I, Christensen R, Juul-Kristensen B. Evidence of physiotherapy interventions for patients with chronic neck pain: a systematic review of randomised controlled trials. *ISRN Pain.* 2013;2013:567175.
69. Graham N, Gross AR, Carlesso LC, Santaguida PL, Macdermid JC, Walton D i sur; ICON. An ICON Overview on Physical Modalities for Neck Pain and Associated Disorders. *Open Orthop J.* 2013;7:440–60.
70. Gross AR, Dziengo S, Boers O, Goldsmith CH, Graham N, Lilje L i sur. Low Level Laser Therapy (LLLT) for Neck Pain: A Systematic Review and Meta-Regression. *Open Orthop J.* 2013;7:396–419.
71. Kadhim-Saleh A, Maganti H, Ghert M, Singh S, Farrokhyar F. Is lowlevel laser therapy in relieving neck pain effective? Systematic review and meta-analysis. *Rheumatol Int.* 2013;33:2493–501.
72. Kietrys DM, Palombaro KM, Azzaretto E, Hubler R, Schaller B, Schlüssel JM i sur. Effectiveness of dry needling for upper-quarter myofascial pain: a systematic review and meta-analysis. *J Orthop Sports Phys Ther.* 2013;43(9):620–34.
73. Petterson S, Plancher K, Klyve D, Draper D, Ortiz R. Low-intensity continuous ultrasound for the symptomatic treatment of upper shoulder and neck pain: a randomized, double-blind placebo-controlled clinical trial. *J Pain Res.* 2020;13:1277–87.
74. Song HJ, Seo H-J, Lee Y, Kim SK. Effectiveness of high-intensity laser therapy in the treatment of musculoskeletal disorders: A systematic review and meta-analysis of randomized controlled trials. *Medicine.* 2018;97:e13126.
75. Kroeling P, Gross A, Graham N, Burnie SJ, Szeto G, Goldsmith CH i sur. Electrotherapy for neck pain. *Cochrane Database Syst Rev.* 2013;(8):CD004251.
76. Dorji K, Graham N, Macedo L, Gravesande J, Goldsmith CH, Gellely G i sur. The effect of ultrasound or phonophoresis as an adjuvant treatment for non-specific neck pain: systematic review of randomised controlled trials. *Disabil Rehabil.* 2020;1–7.
77. Heinrich M, Steiner S, Bauer CM. The effect of visual feedback on people suffering from chronic back and neck pain – a systematic review. *Physiother Theory Pract.* 2020;36:1220–31.
78. Kaulzarić N, Vukić T. Smjernice u primjeni ortoza kralješnice. U: Jelić M, ur. *Ortopedska pomagala 2012.* Smjernice u ortotici kralješnice. Šibenik: Knjiga simpozija; 2012, str. 69–76.
79. Katalinić N. Potporno rasteretne i stabilizacijske ortoze za kralješnicu – stavovi i racionalizacija primjene. U: Jelić M, ur. *Ortopedska pomagala 2007.* Ortoze za udove i kralješnicu. Bjelolastica: Knjiga simpozija; 2007, str. 61–4.

80. *Malas BS, Meade KP, Patwardhan AG, Gavin TM.* Orthoses for spinal trauma and postoperative care. U: Hsu DJ, Michael JW, Fisk JR, ur. Atlas of Orthoses and Assistive Devices. 4. izd. American Academy of Orthopaedic Surgeons. Philadelphia: Mosby; 2008, str. 141–45.
81. *Strenge KB, Fisk JR.* Orthoses for spinal pain. U: Hsu DJ, Michael JW, Fisk JR, ur. Atlas of Orthoses and Assistive Devices. 4. izd. Ed: American Academy of Orthopaedic Surgeons. Philadelphia: Mosby; 2008, str.113–24.
82. *Karimi MT, Kamali M, Fatoye F.* Evaluation of the efficiency of cervical orthoses on cervical fracture: A review of literature. *J Craniovertebr Junction Spine.* 2016;7:13–9.
83. *Camara R, Ajayi O, Asgarzadie F.* Are external cervical orthoses necessary after anterior cervical discectomy and fusion: a Review of the literature. *Cureus.* 2016;8:688.
84. *Manchikanti L, Boswell MV, Singh V, Derby R, Fellows B, Falco FJ i sur.* Comprehensive review of neurophysiologic basis and diagnostic interventions in managing chronic spinal pain. *Pain Physician.* 2009;12(4):E71–120.
85. *Boswell MV, Colson JD, Sehgal N, Dunbar EE, Epter R.* A systematic review of therapeutic facet joint interventions in chronic spinal pain. *Pain Physician.* 2007;10:229–53.
86. *Abdi S, Datta S, Trescot AM, Schultz DM, Adlaka R, Atluri SL i sur.* Epidural steroids in the management of chronic spinal pain: a systematic review. *Pain Physician.* 2007;10(1): 185–212.
87. *Berg AO, Allan JD.* Introducing the third US Preventive Services Task Force. *Am J Prev Med.* 2001;20(3 Suppl):3–4.
88. *Harris RP, Helfand M, Woolf SH, Lohr KN, Mulrow CD, Teutsch SM i sur.;* Methods Work Group, Third US Preventive Services Task Force. Current methods of the US Preventive Services Task Force: a review of the process. *Am J Prev Med.* 2001;20(3 Suppl):21–35.
89. *Choy DS.* Percutaneous laser disc decompression: a 17-year experience. *Photomed Laser Surg.* 2004;22:407–10.
90. *Theron J, Cuellar H, Sola T, Guimaraens L, Casasco A, Courtheoux P.* Percutaneous treatment of cervical disk hernias using gelified ethanol. *AJNR Am J Neuroradiol.* 2010;31: 1454–6.
91. *Bono CM, Ghiselli G, Gilbert TJ, Kreiner DS, Reitman C, Summers JT i sur.;* North American Spine Society. An evidence-based clinical guideline for the diagnosis and treatment of cervical radiculopathy from degenerative disorders. *Spine J.* 2011 Jan;11(1):64–72.
92. *Gebremariam L, Koes BW, Peul WC, Huisstede BM.* Evaluation of treatment effectiveness for the herniated cervical disc: a systematic review. *Spine.* 2012;37:E109–18.
93. *Matz PG, Holly LT, Groff MW, Vresilovic EJ, Anderson PA, Heary RF i sur.* Joint Section on Disorders of the Spine and Peripheral Nerves of the American Association of Neurological Surgeons and Congress of Neurological Surgeons. Indications for anterior cervical decompression for the treatment of cervical degenerative radiculopathy. *J Neurosurg Spine.* 2009; 11(2):174–82.
94. *2016 NIA Clinical Guidelines for Medical Necessity Review.* Musculoskeletal and spine surgery. Columbia: Magellan Health Inc; 2016, str. 4–11.
95. *Medicare National Medical Policy.* Subject: Artificial Intervertebral Disc. Policy Number: NMP160. Updated: November 2015, str.4.
96. *Heary RF, Ryken TC, Matz PG, Anderson PA, Groff MW, Holly LT.* Joint Section on Disorders of the Spine and Peripheral Nerves of the American Association of Neurological Surgeons and Congress of Neurological Surgeons. Cervical laminoforaminotomy for the treatment of cervical degenerative radiculopathy. *J Neurosurg Spine.* 2009;11(2):198–202.
97. *Mikhael MM, Celestre PC, Wolf CF, Mroz TE, Wang JC.* Minimally invasive cervical spine foraminotomy and lateral mass screw placement. *Spine.* 2012;37:E318–22.
98. *Harel R, Stylianou P, Knoller N.* Cervical spine surgery: Approach-related Complications. *World Neurosurg.* 2016;94: 1–5.
99. *Boudissa M, Lebecque J, Boissière L, Gille O, Pointillart V, Obeid I i sur.* Early reintervention after anterior cervical spine surgery: Epidemiology and risk factors: A case-control study. *Orthop Traumatol Surg Res.* 2016;102(4):485–8.
100. *Thirumala P, Zhou J, Natarajan P, Balzer J, Dixon E, Okonkwo D i sur.* Perioperative neurologic complications during spinal fusion surgery: incidence and trends. *Spine J.* 2017; 17(11):1611–24.
101. *Guerin P, El Fegoun AB, Obeid I, Gille O, Lelong L, Luc S i sur.* Incidental durotomy during spine surgery: incidence, management and complications. A retrospective review. *Injury.* 2012;43(4):397–401.
102. *Shriver MF, Lewis DJ, Kshetry VR, Rosenbaum BP, Benzel EC, Mroz TE.* Pseudoarthrosis rates in anterior cervical discectomy and fusion: a meta-analysis. *Spine J.* 2015;15: 2016–27.
103. *Smith GA, Pace J, Corriveau M, Lee S, Mroz TE, Nassr A i sur.* Incidence and Outcomes of Acute Implant Extrusion Following Anterior Cervical Spine Surgery. *Global Spine J.* 2017;7(1 Suppl):40S–45S.
104. *Ahn SS, Paik HK, Chin DK, Kim SH, Kim DW, Ku MG.* The fate of adjacent segments after anterior cervical discectomy and fusion: the influence of an anterior plate system. *World Neurosurg.* 2016;89:42–50.
105. *Rosenthal BD, Nair R, Hsu WK, Patel AA, Savage JW.* Dysphagia and dysphonia assessment tools after anterior cervical spine surgery. *Clin Spine Surg.* 2016;29:363–7.
106. *Peolsson A, Landén Ludvigsson M, Overmeer T, Dederling Å, Bernfort L i sur.* Effects of neck-specific exercise with or without a behavioural approach in addition to prescribed physical activity for individuals with chronic whiplash-associated disorders: a prospective randomised study. *BMC Musculoskelet Disord.* 2013;14:311.
107. *Engquist M, Löfgren H, Öberg B, Holtz A, Peolsson A, Söderlund A i sur.* Factors Affecting the Outcome of Surgical Versus Nonsurgical Treatment of Cervical Radiculopathy: A Randomized, Controlled Study. *Spine.* 2015;40(20): 1553–63.
108. *Persson LCG, Lilja A.* Pain, coping, emotional state and physical function in patients with chronic radicular neck pain. A comparison between patients treated with surgery, physiotherapy or neck collar--a blinded, prospective randomized study. *Disabil Rehabil.* 2001; 23:325–5.
109. *Persson LC, Moritz U, Brandt L, Carlsson CA.* Cervical radiculopathy: pain, muscle weakness and sensory loss in patients with cervical radiculopathy treated with surgery, physiotherapy or cervical collar. A prospective, controlled study. *Eur Spine J.* 1997;6(4):256–66.
110. *Persson LC, Moritz U.* Pain, muscular tenderness, cervical and shoulder mobility in patients with cervical radiculopa-

- thy randomly treated with surgery, physiotherapy or a cervical collar. *Pain Clin.* 1998;11:51–67.
111. Cheng CH, Tsai LC, Chung HC, Hsu WL, Wang SF, Wang JL *i sur.* Exercise training for non-operative and post-operative patient with cervical radiculopathy: a literature review. *J Phys Ther Sci.* 2015;27(9):3011–8.
 112. Elsamadicy AA, Adogwa O, Cheng J, Bagley C. Pretreatment of depression before cervical spine surgery improves patients' perception of postoperative health status: A retrospective, single institutional experience. *World Neurosurg.* 2016;87:214–9.
 113. Adogwa O, Elsamadicy AA, Cheng J, Bagley C. Pretreatment of anxiety before cervical spine surgery improves clinical outcomes: A prospective, single-institution experience. *World Neurosurg.* 2016;88:625–30.
 114. Flórez-García M, Ceberio-Balda F, Morera-Domínguez C, Masramón X, Pérez M. Effect of pregabalin in the treatment of refractory neck pain: cost and clinical evidence from medical practice in orthopedic surgery and rehabilitation clinics. *Pain Pract.* 2011;11:369–80.
 115. Saldaña MT, Navarro A, Pérez C, Masramón X, Rejas J. Patient-reported-outcomes in subjects with painful lumbar or cervical radiculopathy treated with pregabalin: evidence from medical practice in primary care settings. *Rheumatol Int.* 2010;30:1005–15.
 116. Skljarevski V, Ossanna M, Liu-Seifert H, Zhang Q, Chappell A, Iyengar S *i sur.* A double-blind, randomized trial of duloxetine versus placebo in the management of chronic low back pain. *Eur J Neurol.* 2009;16(9):1041–8.
 117. Skljarevski V, Zhang S, Desai D, Alaka KJ, Palacios S, Mizogowski T *i sur.* Duloxetine versus placebo in patients with chronic low back pain: a 12-week, fixed-dose, randomized, double-blind trial. *J Pain.* 2010;11(12):1282–90.
 118. Konno S, Oda N, Ochiai T, Alev LA. Randomized, double-blind, placebo-controlled phase iii trial of duloxetine monotherapy in Japanese patients with chronic low back pain. *Spine.* 2016;41:1709–17.
 119. Alev L, Fujikoshi S, Yoshikawa A, Enomoto H, Ishida M, Tsuji T *i sur.* Duloxetine 60 mg for chronic low back pain: post hoc responder analysis of double-blind, placebo-controlled trials. *J Pain Res.* 2017;10:1723–31.
 120. Enomoto H, Fujikoshi S, Funai J, Sasaki N, Ossipov MH, Tsuji T *i sur.* Assessment of direct analgesic effect of duloxetine for chronic low back pain: post hoc path analysis of double-blind, placebo-controlled studies. *J Pain Res.* 2017;10:1357–68.
 121. Ramzy EA. Comparative efficacy of newer antidepressants in combination with pregabalin for fibromyalgia syndrome: A controlled, randomized study. *Pain Pract.* 2017;17:32–40.
 122. Wernicke JE, Wang F, Pritchett YL, Smith TR, Raskin J, D'Souza DN *i sur.* An open-label 52-week clinical extension comparing duloxetine with routine care in patients with diabetic peripheral neuropathic pain. *Pain Med.* 2007;8(6):503–13.
 123. Russell JJ, Mease PJ, Smith TR, Kajdasz DK, Wohlreich MM, Detke MJ *i sur.* Efficacy and safety of duloxetine for treatment of fibromyalgia in patients with or without major depressive disorder: Results from a 6-month, randomized, double-blind, placebo-controlled, fixed-dose trial. *Pain.* 2008;136(3):432–44.
 124. Chappell AS, Bradley LA, Wiltse C, Detke MJ, D'Souza DN, Spaeth M. A six-month double-blind, placebo-controlled, randomized trial of duloxetine for the treatment of fibromyalgia. *Int J Gen Med.* 2008;1:91–102.
 125. Aiyer R, Barkin RL, Bhatia A. Treatment of neuropathic pain with venlafaxine: A systematic review. *Pain Med.* 2017;18:1999–2012.
 126. Rej S, Dew MA, Karp JF. Treating concurrent chronic low back pain and depression with low-dose venlafaxine: an initial identification of "easy-to-use" clinical predictors of early response. *Pain Med.* 2014;15:1154–62.
 127. Ólason M, Andrason RH, Jónsdóttir IH, Kristbergssdóttir H, Jensen MP. Cognitive behavioral therapy for depression and anxiety in an interdisciplinary rehabilitation program for chronic pain: A randomized controlled trial with a 3-year follow-up. *Int J Behav Med.* 2018;25:55–66.
 128. Kiosses DN, Ravdin LD, Stern A, Bolier R, Kenien C, Reid MC. Problem adaptation therapy for pain (path-pain): A psychosocial intervention for older adults with chronic pain and negative emotions in primary care. *Geriatrics (Basel).* 2017;2:5.
 129. Zoellner T, Rabe S, Karl A, Maercker A. Post-traumatic growth as outcome of a cognitive-behavioural therapy trial for motor vehicle accident survivors with PTSD. *Psychol Psychother.* 2011;84:201–13.
 130. Lopez-de-Uralde-Villanueva I, Beltran-Alacreu H, Fernandez-Carnero J, La Touche R. Pain management using a multimodal physiotherapy program including a biobehavioral approach for chronic nonspecific neck pain: a randomized controlled trial. *Physiother Theory Pract.* 2020;36:45–62.
 131. Veehof MM, Trompetter HR, Bohlmeijer ET, Schreurs KM. Acceptance- and mindfulness-based interventions for the treatment of chronic pain: a meta-analytic review. *Cogn Behav Ther.* 2016;45:5–31.
 132. Vowles KE, McCracken LM, O'Brien JZ. Acceptance and values-based action in chronic pain: A three-year follow-up analysis of treatment effectiveness and process. *Behav Res Ther.* 2011;49:748–75.
 133. Houra K, Ledić D, Kvesić D, Perović D, Radoš I, Kapural L. Prve hrvatske smjernice za dijagnostiku i liječenje bolnih stanja vratne i prsne kralježnice minimalno invazivnim zahvatima. *Liječ Vjesn* 2014;136:245–52.