

KLINIČKA SLIKA I KOMPLIKACIJE BOLESNIKA S VARICELA ZOSTER VIRUSNOM INFEKCIJOM LIJEČENIH U KLINICI ZA INFEKTIVNE BOLESTI KLINIČKOG BOLNIČKOG CENTRA RIJEKA U RAZDOBLJU OD 2016. DO 2020. GODINE

Crljenko, Ivan

Master's thesis / Diplomski rad

2021

Degree Grantor / Ustanova koja je dodijelila akademski / stručni stupanj: **University of Rijeka, Faculty of Medicine / Sveučilište u Rijeci, Medicinski fakultet**

Permanent link / Trajna poveznica: <https://um.nsk.hr/um:nbn:hr:184:342658>

Rights / Prava: [In copyright](#)/[Zaštićeno autorskim pravom.](#)

Download date / Datum preuzimanja: **2025-01-20**



Repository / Repozitorij:

[Repository of the University of Rijeka, Faculty of Medicine - FMRI Repository](#)



SVEUČILIŠTE U RIJECI
MEDICINSKI FAKULTET
INTEGRIRANI PREDDIPLOMSKI I DIPLOMSKI
SVEUČILIŠNI STUDIJ MEDICINE

Ivan Crljenko

KLINIČKA SLIKA I KOMPLIKACIJE BOLESNIKA S VARICELA ZOSTER
VIRUSNOM INFEKCIJOM LIJEČENIH U KLINICI ZA INFEKTIVNE
BOLESTI KLINIČKOG BOLNIČKOG CENTRA RIJEKA U RAZDOBLJU OD
2016. DO 2020. GODINE

Diplomski rad

Rijeka 2021

SVEUČILIŠTE U RIJECI
MEDICINSKI FAKULTET
INTEGRIRANI PREDDIPLOMSKI I DIPLOMSKI
SVEUČILIŠNI STUDIJ MEDICINE

Ivan Crljenko

**KLINIČKA SLIKA I KOMPLIKACIJE BOLESNIKA S VARICELA ZOSTER
VIRUSNOM INFEKCIJOM LIJEČENIH U KLINICI ZA INFEKTIVNE
BOLESTI KLINIČKOG BOLNIČKOG CENTRA RIJEKA U RAZDOBLJU OD
2016. DO 2020. GODINE**

Diplomski rad

Rijeka 2021

Mentor rada: doc. dr. sc. Irena Slavuljica, dr.med

Diplomski rad ocjenjen je dana _____ u/na _____ , pred povjerenstvom u sastavu:

1. Doc. dr. sc. Đurđica Cekinović Grbeša, dr. med. (predsjednik povjerenstva)
2. Prof. dr. sc. Ivica Pavić, dr.med.
3. Prof. dr. sc. Marina Bubonja Šonje, dr.med.

Rad sadrži 25 stranica, 7 slika i 14 literaturnih navoda.

Zahvala

Zahvaljujem se mentorici doc. dr. sc. Ireni Slavuljici, dr. med. na strpljenju i savjetima tijekom pisanja ovog rada i zahvaljujem se svojoj obitelji i prijateljima na podršci i strpljenju tijekom mog školovanja.

Popis skraćenica i akronima

CSL-cerebrospinalni likvor

DM-dijabetes melitus

DNK-deoksiribonukleinska kiselina

Ig-imunoglobulin

n- lat. *nervus* (živac)

PCR- eng. *polymerase chain reaction* (lančana reakcija polimeraze)

PHN-postherpetična neuralgija

SŽS-središnji živčani sustav

VZV-varicela zoster virus

Sadržaj

1. UVOD	1
1.1 Građa varicela zoster virusa	1
1.2 Epidemiologija bolesti uzrokovanih varicela zoster virusom	1
1.3 Patogeneza bolesti uzrokovanih varicela zoster virusom	3
1.4 Klinička slika bolesti uzrokovanih varicela zoster virusom	4
1.5 Dijagnostika bolesti uzrokovanih varicela zoster virusom	6
1.6 Liječenje i prevencija bolesti uzrokovanih varicela zoster virusom	7
2. Svrha rada	9
3. Ispitanici i postupci	9
Rezultati	10
4.1 Kretanje broja oboljelih od VZV infekcije liječenih u Klinici za infektivne bolesti Kliničkog bolničkog centra Rijeka od 2016. do 2020. godine	10
4.2 Demografska obilježja oboljelih od VZV infekcije liječenih u Klinici za infektivne bolesti Kliničkog bolničkog centra Rijeka od 2016. do 2020. godine	11
4.3 Klinička obilježja oboljelih od VZV infekcije liječenih u Klinici za infektivne bolesti Kliničkog bolničkog centra Rijeka od 2016. do 2020. godine	13
4.4 Komplikacije bolesti u oboljelih od VZV infekcije liječenih u Klinici za infektivne bolesti Kliničkog bolničkog centra Rijeka od 2016. do 2020. godine	15
4. Rasprava	18
5. Sažetak	21
6. Summary	22
7. Literatura	23
8. Životopis	25

1. UVOD

1.1 Građa varicela zoster virusa

Varicela zoster virus (VZV) je jedan od 8 humanih herpes virusa i spada u podskupinu alfa herpes virusa s kojima dijeli morfološka obilježja te ih se ne može razlikovati svjetlosnim mikroskopom. Genom herpes virusa sačinjavaju krajnje i unutarnje ponavljajuće sekvence. Vrlo je niska podudarnost u deoksiribonukleinskoj kiselini (DNK) između različitih članova porodice herpes virusa, čak i između različitih sojeva istog virusa što omogućuje njihovo bolje epidemiološko praćenje (1). Sferičnog je oblika. U središtu se nalazi dvolančana linearna DNK dužine 124884 nukleotida (2). Genom sadržava barem 70 gena (3). Genom kodira najmanje 100 proteina od kojih se oko 35 uklapa u strukturu čestice, također kodira niz enzima koji su uključeni u sintezu DNK, metabolizam nukleinskih kiselina, ekspresiju gena i regulaciju proteina (1). Infekcija stanica VZV-om u pravilu rezultira lizom stanica (1). DNK obavlja proteinska struktura oblika ikosaedra izgrađena od 162 heksamerne i pentamerne kapsomere. Jezgra i kapsida zajedno čine nukleokapsidu. Nukleokapsida je okružena lipidnom ovojnicom koja potječe od stijenke jezgre zaražene stanice. Na ovojnici se nalaze virusni glikoproteinski izdanci dužine 8 nm. Između nukleokapside i lipidne stijenke nalazimo amorfnu strukturu građenu od proteina koja se naziva tegument, tegument može biti asimetričnog oblika (1). Virion je u promjeru veličine 150-200nm (2).

1.2 Epidemiologija bolesti uzrokovanih varicela zoster virusom

Osobitost herpes virusa je njihova sposobnost da uspostave doživotnu infekciju u domaćinu i povremeno se reaktiviraju (1). VZV uzrokuje dvije različite bolesti ovisno o tome

da li je došlo do primoinfekcije ili reaktivacije virusa. U slučaju primoinfekcije razvija se varicela ili vodene kozice. Varicela je vrlo zarazna bolest, dominantno dječje dobi koja se brzo širi među neimunom populacijom, a zaraznost je oko 90%. Karakterizira ju generalizirani polimorfni, vezikulozni osip i febrilitet, koji u imunokompetentne djece je najčešće samo ograničavajućeg benignoga tijeka, dok u imunodeficijentne djece i odraslih uzrokuje teži oblik bolesti koja može zahvatiti središnji živčani sustav (SŽS), jetru i pluća ili se prezentirati kao hemoragična varicela. Tipično se pojavljuje sezonski krajem zime i početkom proljeća. 90% oboljelih su djeca mlađa od 13 godina, najčešće između 1 i 9 godina, a podjednako obolijevaju djeca oba spola (4,5,6,7,8).

Reaktivacija latentnog VZV uzrokuje nastanak herpes zoster. Herpes zoster je karakteriziran polimorfnim, vezikuloznim osipom i boli u području dermatoma inerviranog vlaknima iz ganglija u kojem je nastupila reaktivacija virusa (4). U imunokompromitiranih bolesnika reaktivacija virusa nastaje češće i uglavnom se prezentira težom kliničkom slikom (1). Pacijenti s dijabetes melitusom (DM) imaju veći rizik za razvoj herpes zoster. Više od 95% zdrave populacije starije od 50 godina je seropozitivno na VZV i stoga postoji mogućnost da razviju herpes zoster. VZV specifična stanična imunost slabi s dobi stoga je većina pacijenata koji dobiju herpes zoster starija od 60 godina. Tijekom života herpes zoster će dobiti 25-30% ljudi, i preko 50% ljudi starijih od 80 godina. Mortalitet je 0-0,47 na 100,000 ljudi godišnje, uglavnom u starijih od 60 godina. U 15% slučajeva uočen je prijenos VZV s pacijenta s herpes zosterom na seronegativnog člana kućanstva (5). Herpes zoster se rijetko javlja u djece, samo 15% pacijenata s herpes zosterom je mlađe od 15 godina (4). Cijepljenje atenuiranim VZV cjepivom također može rezultirati latentnom infekcijom i reaktivacijom herpes zoster (5).

1.3 Patogeneza bolesti uzrokovanih varicela zoster virusom

Alfa herpes virusi su brzorastući citolitički virusi (1). VZV najčešće se prenosi udisanjem inficiranog respiratornog sekreta ili kontaktom sa sadržajem kožnih lezija. Nakon prijenosa virusa na osjetljivog domaćina VZV ulazi u mukozne epitelne stanice gornjeg dišnog trakta ili konjunktive i inficira limfocite T pomoću kojih krvotokom stiže u kožu (4,5,7). Virus se svojim glikoproteinskim nastavcima veže sa specifičnim receptorima na membrani stanice i dolazi do fuzije. Nakon ulaska u stanicu kapsida kroz citoplazmu putuje do jezgre stanice, tamo gubi ovojnice i spaja se s jezgrom (1). Protein tegumenta ORF10 (eng. *open reading frame 10*) udružuje se sa staničnim proteinima i aktivira inicijalnu ekspresiju gena, nakon čega kaskadnom reakcijom dolazi do stvaranja niza strukturnih proteina i proteina koji se vežu na DNK. Herpes virusi se razlikuju od drugih DNK virusa koji se umnožavaju u jezgri po tome što sami sintetiziraju niz enzima potrebnih za sintezu DNK (1). Novonastala DNK se pakira u nukleokapside u staničnoj jezgri, pupanjem nukleokapside napuštaju jezgru i vezikularnim prijenosom putuje na površinu stanice (1). VZV kao i ostali alfa herpes virusi pokazuje izrazit tropizam za kožu (1).

DNK VZV-a može se pronaći u T limfocitima 10 dana prije pojave osipa i 10 dana nakon nestanka (9). Inkubacija može trajati 10 do 21 dan, ali najčešće traje 14 do 16 dana (4). U početku prirodna imunost usporava replikaciju u koži, i daje vrijeme za razvitak specifičnog imunskog odgovora. Replikacija virusa u koži nadjača prirodenu imunost kože i dolazi do nastanka tipičnog VZV osipa (4,7). U periodu bolesti u kojem je prisutan osip virus iz kože retrogradno putuje prema osjetnim ganglijima gdje uspostavlja latentnu infekciju (1).

1.4 Klinička slika bolesti uzrokovanih varicela zoster virusom

Nakon inkubacije koja najčešće traje 14 do 16 dana razvija se varicela karakterizirana vrućicom, svrbežom i generaliziranim osipom. Opći simptomi poput glavobolje, mučnine i bolova su rijetki u djece (4). Osip je više izražen na trupu nego na periferiji, ali se može javljati i na licu, vratu, udovima, u vlasištu te na sluznicama usne šupljine, genitalija, uretre i spojnice. Eflorescencije brzo napreduju iz stadija makule u papule i onda nastaju tipične vezikule. Vezikule su okrugle ili ovalne, promjera oko 5 mm s hiperemičnim rubom i udubljenim vrhom. Vezikulama nakon 1-2 dana sadržaj požuti, prelaze u pustule i nakon toga se sasuše u kraste. Vodene kozice odlikuju eflorescencije koje nisu u istoj fazi razvoja nego tokom trajanja osipa nalazimo eflorescencije u svim fazama (4). Osip se širi 3-5 dana nakon čega dolazi do pada tjelesne temperature, 7-14 dana nakon početka simptoma sve eflorescencije su u stadiju kraste ili nestale. U djece obično ne ostavljaju ožiljke nakon cijeljenja (4). U odraslih i imunokompromitiranih simptomi su teži i komplikacije su češće (4,7).

Najčešća manifestacija primoinfekcije VZV u SŽS-u je akutna cerebelarna ataksija koja uobičajeno nastaje unutar tjedan dana od početka osipa, ali može se pojaviti i 21 dan kasnije. Karakterizirana je glavoboljom, ataksijom trupa, povraćanjem i tremorom. U cerebrospinalnom likvoru (CSL) tih bolesnika nalazi se pleocitoza s predominacijom limfocita i povišena razina proteina, u nekih se može izolirati VZV. Češća je u djece i adolescenata nego odraslih. Akutna cerebelarna ataksija uglavnom je benigna i povlači se bez posljedica nakon 2-4 tjedna (4,9,10). U 0,1-0,2% oboljelih, najčešće odraslih, može doći do meningoencefalitisa karakteriziranog poremećajem svijesti, povraćanjem, glavoboljom i epileptičnim napadajima. Smrtnost je 5-20%, a u preživjelih u 15% slučajeva ostaju neurološke

sekvele (4). Ostale komplikacije od strane SŽS su meningitis, transverzalni mijelitis cerebralni angitis i druge (4).

Teška komplikacija varicele je i varicela pneumonitis, češći u odraslih i imunokompromitiranih bolesnika. Pojavljuje se obično 3-5 dana nakon početka bolesti, a ne mora mu prethoditi osip. Karakteriziraju ga kašalj, dispneja, tahipneja i vrućica. Javlja se u 1 od 400 odraslih slučajeva bolesti (4).

U imunodeficientnih osoba, osobito onih s narušenim staničnim imunitetom, češće su zahvaćeni pluća, jetra i SŽS, a kožne eflorescencije sporije cijele i češće dolazi do bakterijske superinfekcije (4,7). Komplikacije u imunokompromitiranih pojavljuju se u 30-50% slučajeva i bez adekvatnog liječenja u 15% slučajeva imaju smrtni ishod (4). Teži klinički tijek bolesti i pneumonitis češće se javljaju i u trudnica, osobito u trećem trimestru trudnoće (1,4).

Djeca trudnica koje su se tokom prvih 20 tjedana trudnoće zarazile s VZV u 2% slučajeva razviju kongenitalni varicela sindrom. Sindrom se manifestira abnormalnostima mozga, očiju, kože i ekstremiteta. Najčešće umiru tijekom trudnoće ili ranog djetinjstva. U te djece često dolazi i do reaktivacije VZV i nastanka herpes zosteru u ranoj dobi (7).

Herpes zoster se javlja nakon reaktivacije VZV u kranijalnim ganglijima ili dorzalnim korijenima spinalnih živaca. Širi se retrogradno do dermatoma kojeg inervira zaraženi ganglij ili spinalni živac. Najčešća lokalizacija herpes zosteru je na trupu torakalno i lumbalno. Manifestira se nastupom boli u zahvaćenom dermatomu, te izbijanjem makuloznog osipa ograničenog na područje dermatoma 2-3 dana nakon početka boli. Osip se kroz 3-5 dana pretvara iz makulo-papularnog u vezikularni i uglavnom se povlači nakon 15 dana (4).

U slučaju zahvaćenosti n. ophtalmicus dolazi do oftalmičkog zoster koji može uzrokovati epitelni keratitis rožnice s posljedičnim slabljenjem i gubitkom vida. Ako je zahvaćen genikulatni ganglij nastaje Ramsey-Huntov sindrom koji se očituje pojavom boli i vezikula u vanjskom zvukovodu, ipsilateralnom kljenuti ličnog živca i gubitkom osjeta okusa na prednje 2/3 jezika (4).

Najčešća komplikacija herpes zoster je postherpetička neuralgija (PHN) koju karakterizira bol u zahvaćenom području koja ne prestaje tri mjeseca nakon nestanka osipa, rizik za PHN raste s dobi i puno je češća u imunokompromitiranih bolesnika i bolesnika s DM (7).

Herpes zoster može dovesti do nastanka vaskulopatija cerebralnih žila koje rezultiraju nastankom ishemijskih i hemoragijskih moždanih udara. Utvrđena je korelacija između reaktivacije VZV i nastanka gigantocelularnog arteritisa (7). Herpes zoster može dovesti do pareze živaca koje zahvaća, npr. slabost ošita nakon cervikalnog zoster, slabost noge nakon lumbalnog ili sakralnog zoster te retencija urina nakon sakralnog zoster (7,11).

1.5 Dijagnostika bolesti uzrokovanih varicela zoster virusom

Dijagnoza varicele i herpes zoster najčešće se postavlja na temelju tipične morfologije, distribucije i evolucije osipa. U slučaju nespecifične kliničke slike serološkim metodama dokazuje se varicela na temelju prisutnosti IgM protutijela specifičnih za VZV ili herpes zoster na temelju prisutnosti specifičnih IgG i IgA protutijela. Mogu se koristiti i molekularne metode. PCR testom može se dokazati virusna DNK u sadržaju vezikule, sline ili krvi. U bolesnika s infekcijom SŽS-a moguće je pronaći VZV u CSL (4,7,10). VZV antigene je moguće detektirati direktnom imunoflorescencijom iz sadržaja vezikule, ali je test manje osjetljiv od PCR-a (10).

1.6 Liječenje i prevencija bolesti uzrokovanih varicela zoster virusom

Varicela u zdrave male djece je blaga bolest koja se rijetko komplicira, stoga se izbjegava uporaba antivirusnih lijekova i liječi se simptomatski (5). Uporaba antivirusnih lijekova je indicirana u djece starije od 12 godina i djece s drugim komorbiditetima (srčane greške, plućne bolesti, bubrežno zatajenje, atopijski dermatitis, imunosupresija, hematološke bolesti). Za smanjivanje temperature se preporuča paracetamol. Acetilsalicilna kiselina se ne koristi zbog rizika nastanka Reyeovog sindroma (7). Topikalni preparati se ne preporučuju jer stvaraju uvjete pogodne za nastanak bakterijskih superinfekcija. Bakterijske superinfekcije nastale kao komplikacije varicele liječe se antibioticima.

Varicela u adolescenata i odraslih je bolest ozbiljnijeg tijeka stoga se preporučuje uporaba antiviralnih lijekova. Koriste se aciklovir i valaciklovir. U imunokompetentnih pacijenata lijekovi se primjenjuju oralno dok u imunodeficijentnih intravenska primjena lijeka pokazuje bolje rezultate. U imunodeficijentnih bolesnika može se primijeniti VZV imunoglobulin. Potrebna je i primjena antipiretika s obilnom hidracijom (4,5).

Herpes zoster se liječi primjenom antiviralnih lijekova. Aciklovir, valaciklovir i famciklovir dovode do bržeg smanjenja boli, povlačenja osipa i cijeljenja zahvaćenog područja. Najbolje rezultate pokazuju ukoliko se primjene unutar 72 sata od prve pojave osipa. Mogu se primjenjivati oralno i intravenski. Intravenska primjena kortikosteroida se preporuča u liječenju Ramsey-Huntovog sindroma u kombinaciji s antiviralnom terapijom. Pravovremena uporaba antivirusnih lijekova pokazuje smanjenje rizika od razvitka PHN (12). Aciklovir je lijek izbora za liječenja VZV infekcije u trudnoći jer nije zabilježena povećana incidencija malformacija ploda (7).

PHN se liječi simptomatski i često se ne uspijeva u potpunosti izliječiti, otprilike polovica bolesnika koji su oboljeli od PHN imaju trajno prisutne neke od simptoma, stoga je preporuka cijepljenje da bi se spriječio nastanak herpes zoster (13,14).

VZV infekcija se može spriječiti cijepljenjem. Koristi se živo atenuirano cjepivo Oka soja VZV-a. Odobreno je za korištenje u djece starije od 12 mjeseci. Prva doza primjenjuje se u dobi od 12 do 15 mjeseci, a za drugu dozu se preporučuje između 5 i 6 godine života (13). Druga doza se može dati i ranije, ali s razmakom od minimalno 28 dana od prve doze. Cjepivo pokazuje bolju djelotvornost ukoliko se primjeni samostalno, a ne u kombinaciji s drugim cjepivima (13). U Hrvatskoj cjepivo nije u redovnom kalendaru cijepljenja ali je dostupno. Preporučuje se imunokompromitiranim bolesnicima, ženama koje planiraju trudnoću, a nisu preboljele varicelu te starijima od 60 godina kako bi se spriječio herpes zoster.

U bolesnika s visokim rizikom za teški klinički tijek bolesti (bolesnici s transplantacijom organa, hematološki malignomi i dr.), trudnica te novorođenčadi čije su majke razvile varicelu tri dana prije ili dva dana nakon poroda indicirana je primjena varicela zoster imunoglobulina (VZIG). Njihova primjena je opravdana unutar 72 sata od ekspozicije virusu, a učinkovitost najveća kada se primjene što je ranije moguće.

2. Svrha rada

Svrha ovog diplomskog rada je retrospektivno utvrditi demografske karakteristike, kliničku sliku i komplikacije kod bolesnika s VZV infekcijom liječenih na Klinici za zarazne bolesti Kliničkog bolničkog centra Rijeka od 2016. do 2020. godine te usporediti s podacima iz literature.

3. Ispitanici i postupci

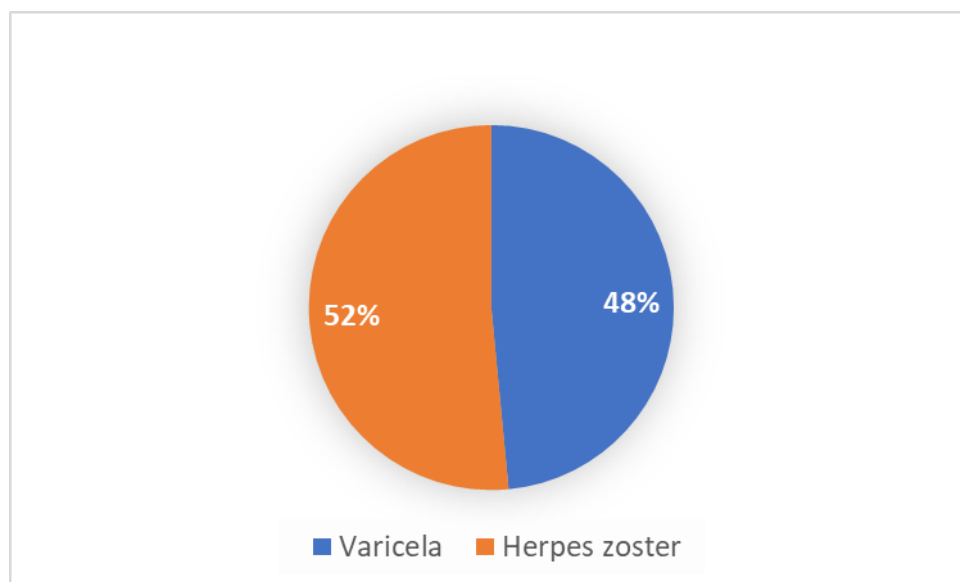
Ispitivanjem su obuhvaćena 103 bolesnika s VZV infekcijom liječena u Klinici za infektivne bolesti KBC-a Rijeka u razdoblju od 1. siječnja 2016. do 31. prosinca 2020. godine.

Podatci o ispitanicima su preuzeti iz integriranog bolničkog informacijskog sustava (IBIS). Prikupljeni su demografski podatci (dob i spol ispitanika) i podatci o kliničkom tijeku bolesti (klinički simptomi i znakovi, dužina hospitalizacije) i liječenju. Rezultati su prikazani deskriptivnom statistikom i grafovima. Za obradu podataka koristio se program MS Excel 2016. Istraživanje je odobrilo Etičko povjerenstvo KBC-a Rijeka.

Rezultati

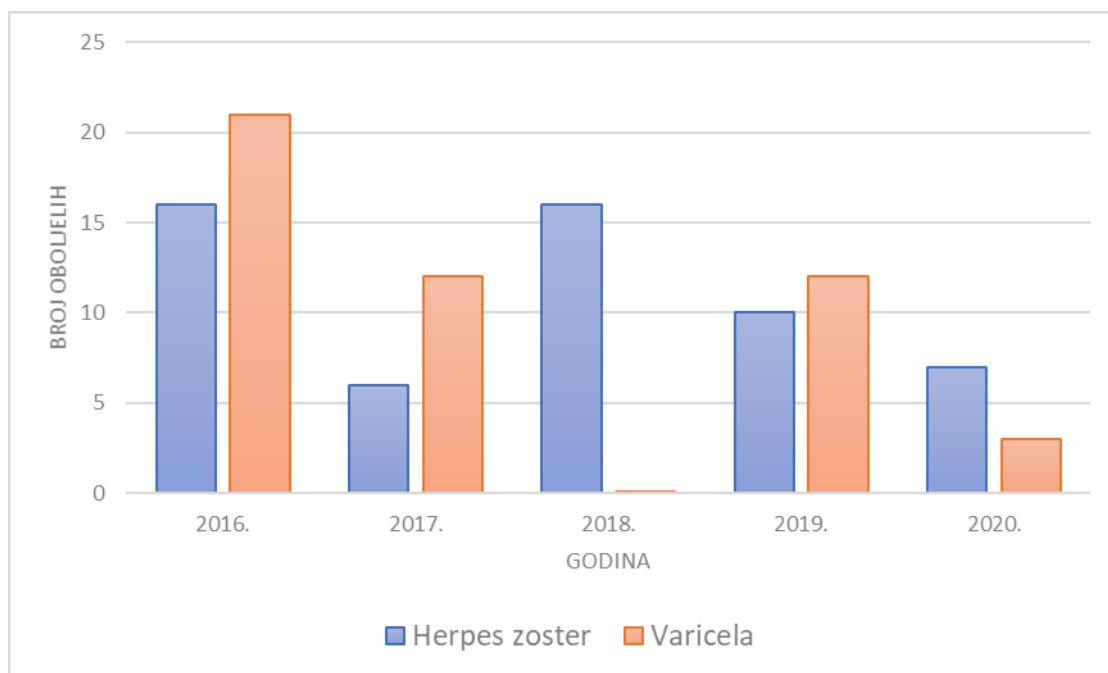
4.1 Kretanje broja oboljelih od VZV infekcije liječenih u Klinici za infektivne bolesti Kliničkog bolničkog centra Rijeka od 2016. do 2020. godine

U Klinici za infektivne bolesti KBC-a Rijeka u razdoblju od 2016. do 2020. godine liječene su 103 osobe s VZV infekcijom. Četrdeset osam bolesnika je imalo varicelu (vodene kozice) (48,4%), a 55 herpes zoster (51,5%)(Slika 1.). U svih bolesnika dijagnoza je postavljena na temelju kliničke slike.



Slika 1. Klinička slika bolesnika s VZV infekcijom liječenih u Klinici za infektivne bolesti Kliničkog bolničkog centra Rijeka u razdoblju od 2016. do 2020. godine

Najviše bolesnika s varicelom liječeno je 2016. godine, njih 21 (43,8%). Godine 2017. i 2019. liječeno je po 12 (25%) bolesnika te 2020. godine tri bolesnika (6,3%) s varicelom. S herpes zosterom liječeno je 16 (29,4%) bolesnika 2016. i 2018. godine, 2019. godine deset (17,6%) te 2017. i 2020. godine po šest (11,8%) bolesnika (Slika 2.).



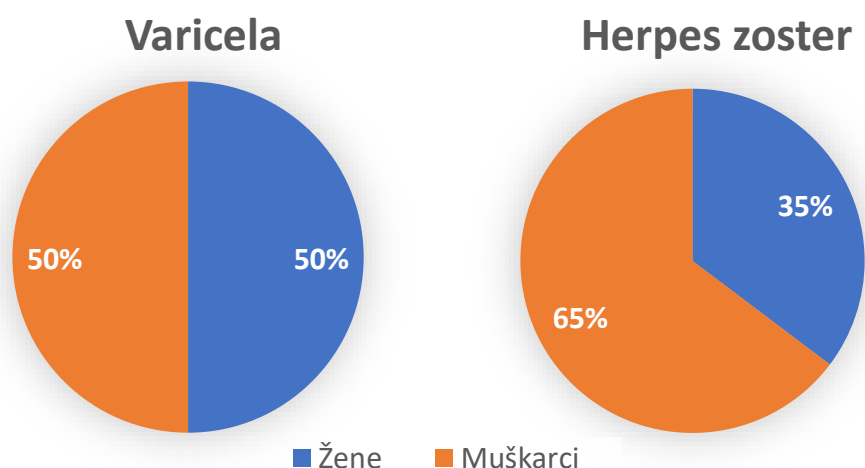
Slika 2. Kretanje broja oboljelih od VZV infekcije liječenih u Klinici za infektivne bolesti Kliničkog bolničkog centra Rijeka od 2016. do 2020. godine

4.2 Demografska obilježja oboljelih od VZV infekcije liječenih u Klinici za infektivne bolesti Kliničkog bolničkog centra Rijeka od 2016. do 2020. godine

U razdoblju od 2016. do 2020. godine u Klinici za infektivne bolesti nije bilo razlike u broju oboljelih muškaraca i žena liječenih s varicelom (n=24, 50%) U istom periodu liječeno je 19 žena (35,3%) i 36 muškaraca (64,7%) s herpes zosterom (Slika 3.).

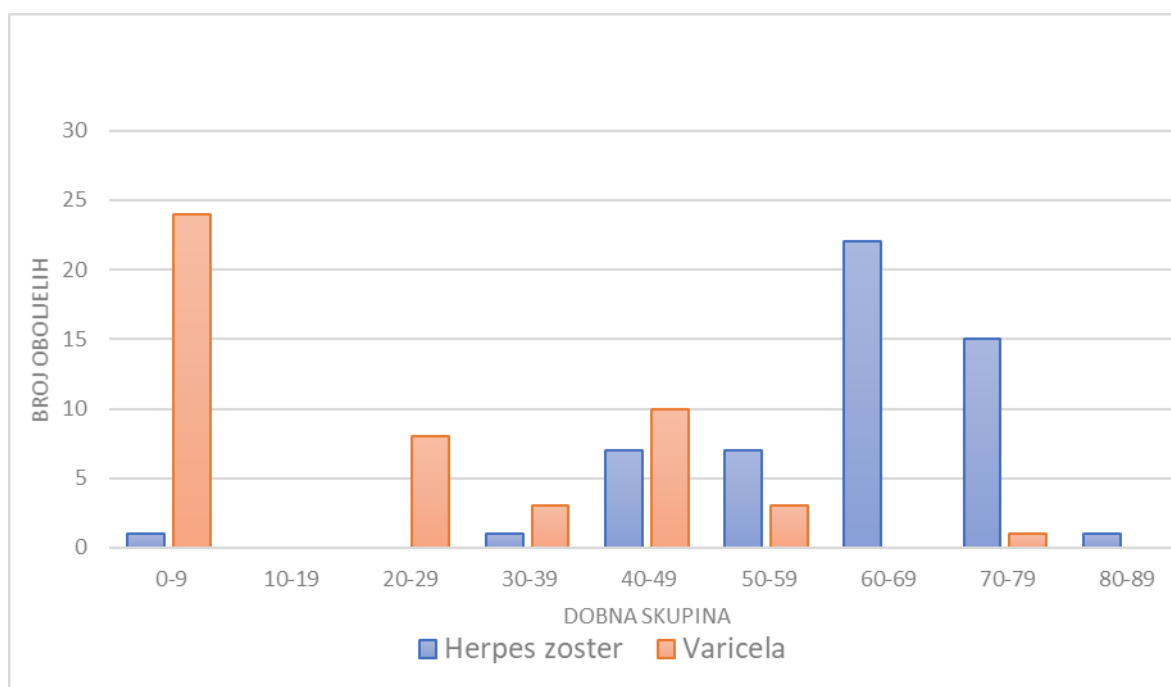
Od ukupnog broja oboljelih s varicelom polovicu su činila djeca (n=24, 50%). Po dobnim skupinama najviše oboljelih bilo je u dobi 0-9 godina, ukupno 24 (50%). U dobnj skupini 40-49 godina bilo je deset (18,75%) oboljelih, u skupini 20-29 godina osam (12,5%), a u skupinama

30-39 godina i 50-59 godina po tri oboljela (6,25%). Među bolesnicima hospitaliziranim zbog varicele nije bilo osoba starijih od 60 godina (Slika 4.).



Slika 3. Raspodjela oboljelih od VZV infekcije liječenih u Klinici za infektivne bolesti Kliničkog bolničkog centra Rijeka od 2016. do 2020. godine po spolu

Među hospitaliziranim bolesnicima s herpes zosterom bilo je jedno dijete (1,8%) i 54 (98,1%) odrasla bolesnika. Najviše oboljelih bilo je u dobnoj skupini 60-69 godina, ukupno 22 (35,3%) bolesnika te u skupini 70-79 godina 15 oboljelih (23,5%). U skupinama 40-49 godina i 50-59 godina bilo je po sedam (11,8%) oboljelih, a u skupinama 0-9, 30-39 i 80-89 po jedan oboljeli (1,8%). U dobnoj skupini 10-19 godina nije bilo oboljelih. Jedino dijete hospitalizirano s herpes zosterom bilo je 10-mjesečno dojenče čija je majka preboljela varicelu tijekom trudnoće (Slika 4.).

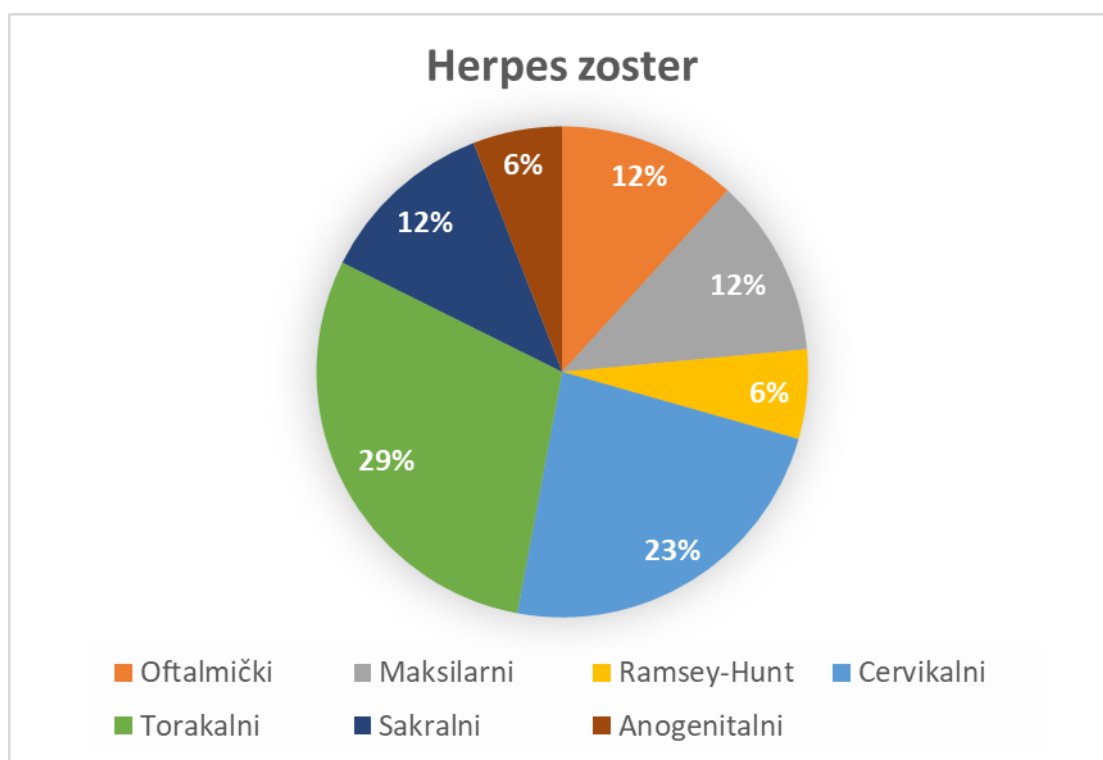


Slika 4. Bolesnici s VZV infekcijom liječeni u Klinici za infektivne bolesti Kliničkog bolničkog centra Rijeka od 2016. do 2020. godine raspoređeni po dobnim skupinama

4.3 Klinička obilježja oboljelih od VZV infekcije liječenih u Klinici za infektivne bolesti Kliničkog bolničkog centra Rijeka od 2016. do 2020. godine

Svi bolesnici s varicelom prezentirali su se tipičnom kliničkom slikom febrilne bolesti s polimorfnim, dominantno vezikuloznim osipom, centripetalne distribucije te je dijagnoza postavljena klinički. Bolesnici su hospitalizirani zbog razvoja neke od komplikacija bolesti ili podležće bolesti koje je zahtijevala primjenu parenteralne antimikrobne terapije aciklovirom kako bi se spriječio razvoj teškog oblika bolesti. Konkretno, zbog podležćih stanja hospitalizirana su tri odrasla bolesnika na imunosupresivnoj terapiji nakon transplantacije bubrega, bolesnica nakon recentne transplantacije hematopoetskih matičnih stanica, dijete s transplantacijom jetre, dijete na kortikosteroidnoj terapiji zbog atopijskog dermatitisa i astme te dijete na kemoterapijskom liječenju zbog akutne limfoblastične leukemije.

U svih 55 bolesnika s herpes zosterom dijagnoza je postavljena klinički. Najčešći razlog hospitalizacije bila je lokalizacije osipa koja zahtjeva parenteralnu antimikrobnu terapiju aciklovirom (regija glave i vrata te sakralna regija) ili razvoj neke od komplikacija bolesti. Najviše bolesnika imalo je torakalni herpes zoster, ukupno 17 (29,4%). Cervikalni herpes zoster imalo je 13 bolesnika (23,5%), oftalmički, maksilarni i sakralni zoster po sedam bolesnika (11,8%), a Ramsey-Huntov sindrom i anogenitalni zoster po dva bolesnika (5,9%) (Slika 5.).

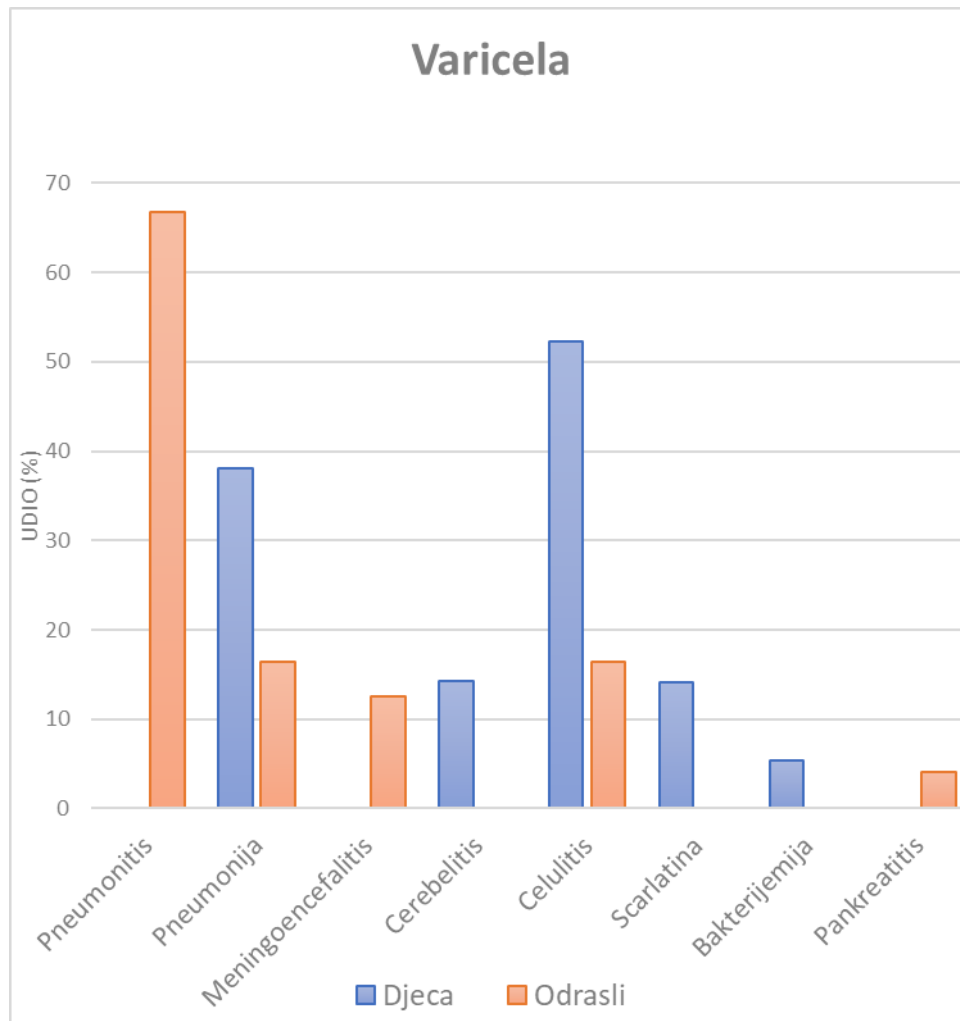


Slika 5. . Lokalizacija herpes zosteru u bolesnika liječenih u Klinici za infektivne bolesti Kliničkog bolničkog centra Rijeka od 2016. do 2020. godine

4.4 Komplikacije bolesti u oboljelih od VZV infekcije liječenih u Klinici za infektivne bolesti Kliničkog bolničkog centra Rijeka od 2016. do 2020. godine

Najčešća komplikacija u djece hospitalizirane s varicelom bila je celulitis u 11 (52,3%) djece tijekom kojeg je u troje (14,3%) djece došlo do razvoja scarlatine. Po učestalosti komplikacija u djece s varicelom slijede pneumonija (klinički vjerojatno bakterijska) u osmero djece (38,1%) i cerebelitis u troje (14,2%). U po jednog djeteta (4,7%) bolest je komplicirana razvojem bakterijemije *S. pneumoniae* odnosno *S. aureusom* u tijeku pneumonije odnosno celulitisa. Sva djeca koja su hospitalizirana zbog komplikacija varicele su bila prethodno zdrava bez podležećih kroničnih bolesti (Slika 6.). Niti jedno hospitalizirano dijete s varicelom nije bilo cijepljeno protiv varicele.

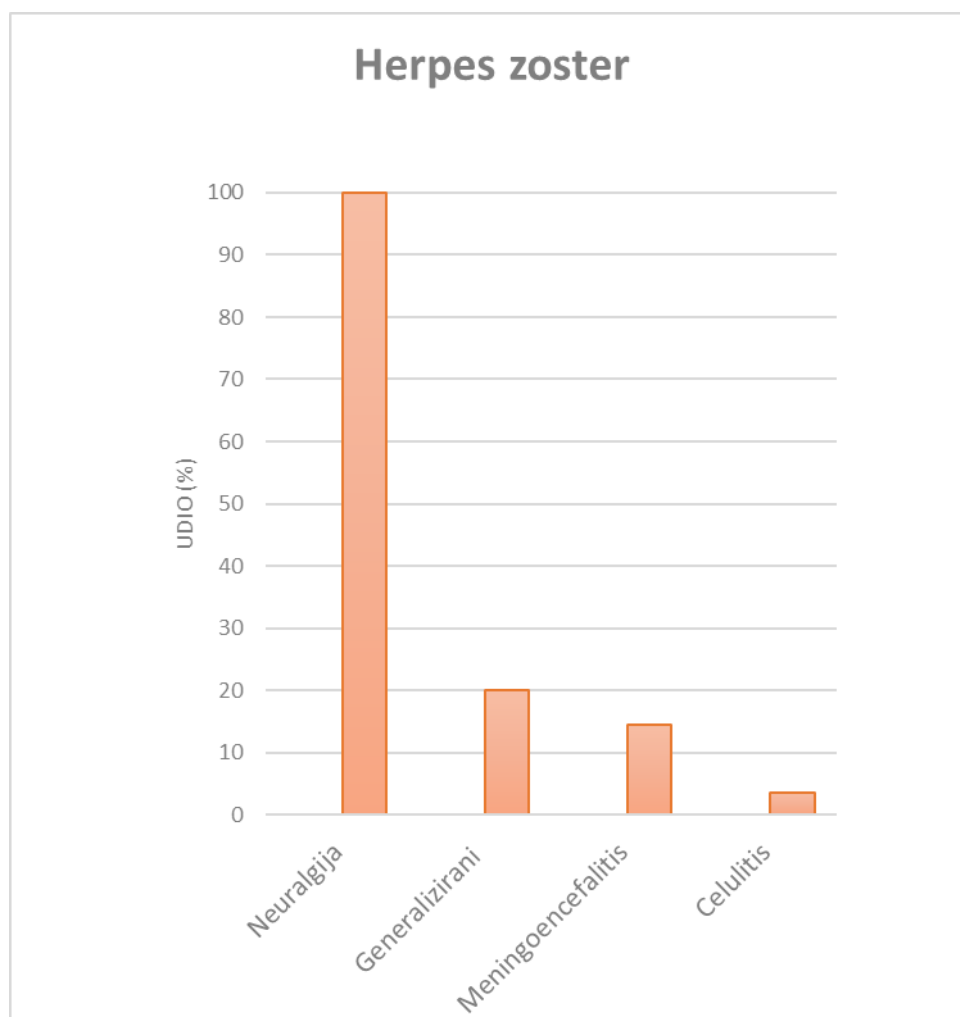
U odraslih bolesnika s varicelom najčešća komplikacija bila je varicela pneumonitis u 12 (66,7%) bolesnika, potom pneumonija (klinički vjerojatno bakterijska) i celulitis u po četiri (16,4%), meningoencefalitis u tri (12,5%) i pankreatitis u jednog (4,1%) bolesnika (Slika 6.). Među odraslim bolesnicima hospitaliziranim zbog razvoja komplikacija u tijeku varicele bile su četiri (16,6%) prethodno zdrave trudnice, dok drugi bolesnici nisu imali značajnije podležeće bolesti (najčešće arterijska hipertenzija, n=6, 25%). Izuzetak je bolesnica s transplantacijom hematopoetskih matičnih stanica u koje je bolest komplicirana blažim pankreatitisom.



Slika 6. Učestalost komplikacija u bolesnika s varicelom liječenih u Klinici za infektivne bolesti Kliničkog bolničkog centra Rijeka od 2016. do 2020. godine

U 34 (61,8%) bolesnika hospitalizirana s herpes zosterom došlo je do razvoja komplikacije bolesti. Najčešća komplikacija bila je impetigo u 12 (21,8%) bolesnika, diseminirani zoster u 11 (20%), meningoencefalitis u osam (14,5%) i celulitis u dva (3,6%) bolesnika. U svih odraslih bolesnika (n=54, 100%) zabilježena je postherpetička neuralgija (Slika 7.). Većina hospitaliziranih bolesnika s herpes zosterom (n=33, 61,1%) nije imala teže podležee bolesti (najčešće arterijska hipertenzija n=48, 88,9%; ishemijska bolest srca n=20, 37%; šećerna bolest n=24, 44,4%, poremećaj metabolizma lipida n=12, 22,2%). Dvanaestoro (22,2%) bolesnika

hospitalizirano zbog herpes zosteru liječeno je kemoterapijskim liječenjem zbog hematoloških malignoma ili karcinoma, od čega dvoje (3,7%) i radioterapijskim liječenjem, petoro (9,2%) bolesnika je primalo imunosupresivnu terapiju nakon transplantacije solidnih organa, a četvero (7,4%) kortikosteroidnu terapiju zbog autoimune bolesti ili kronične opstruktivne bolesti pluća. Niti jedan bolesnik nije bio cijepljen cjepivom protiv herpes zosteru.



Slika 7. Učestalost komplikacija u bolesnika s herpes zosterom liječenih u Klinici za infektivne bolesti Kliničkog bolničkog centra Rijeka od 2016. do 2020. godine

4. Rasprava

Varicela je izrazito zarazna osipna bolest zbog čega je infekcija u zemljama umjerenog pojasa akvirirana najčešće već u dječjoj dobi. Iako, infekcija u ovoj dobi najčešće ima blagi klinički tijek, u djece s podležećim bolestima (srčana, pluća, bubrežna, neurološka, metabolička, hematološka ili druga bolest) vodene kozice potencijalno imaju težak klinički tijek te se preporučuje antimikrobno liječenje aciklovirom. Također, u adolescenata starijih od 12 godina i odraslih bolesnika varicela može imati težak klinički tijek. Učestalost komplikacija osobito je visoka u trudnica (poglavito u trećem trimestru trudnoće) te osoba s narušenim staničnim imunitetom kao što su bolesnici na liječenju kortikosteroidima, imunosupresivnom liječenju nakon transplantacije solidnih organa ili hematoloških, matičnih stanica i HIV bolesnici.

U istraživanom razdoblju polovica svih hospitaliziranih bolesnika s varicelom bila su djeca do 9 godine života budući da je incidencija VZV infekcije najviša upravo u ovoj populaciji. Najčešći razlog hospitalizacije djece su bile bakterijske superinfekcije kože i mekih tkiva (celulitis) te pneumonija koje su u po jednog djeteta komplicirane bakterijemijom *S. aureusom* odnosno *S. pneumoniae*. U troje djece s celulitisom došlo je do razvoja scarlatine koje u tijeku varicele potencijalno ima teži klinički tijek. Troje djece liječeno je zbog cerebelitisa koji je postinfektivna komplikacija od strane središnjeg živčanog sustava, a tipično se javlja do tri tjedana po preboljenju varicele. Obično se javlja u prethodno zdrave djece i benignog je samoograničavajućeg kliničkog tijeka kao i u naših bolesnika.

U odraslih bolesnika hospitaliziranih zbog varicele najčešća komplikacija bio je bilateralni varicela pneumonitis koji je u dijela bolesnika zahtijevao oksigenoterapiju. Teška virusom

uzorkovana komplikacija zabilježena u naših bolesnika je i varicela meningoencefalitis koji nerijetko rezultira trajnim neurološkim posljedicama. Rijetka virusom inducirana komplikacija je i pankreatitis zabilježen u jedne bolesnice, kompromitirane recentnom transplantacijom hematopoetskih matičnih stanica, a bio je blažeg kliničkog tijeka. Među bakterijskim superinfekcijama u odraslih bolesnika zabilježene su bakterijske infekcije kože i mekih tkiva te bakterijska pneumonija. U istraživanom razdoblju hospitalizirane su četiri trudnice u kojih se bolest komplicirala varicela pneumonitisom povoljnog kliničkog tijeka na primijenjeno parenteralno liječenje. Niti jedna od trudnica nije primila postekspozicijsku profilaksu VZIG-om. Preostali pedijatrijski i odrasli bolesnici nisu imali značajnije podležeće bolesti koje bi ih disponirale za teži klinički tijek varicele. Dodajem, da su u istraživanom razdoblju liječena tri odrasla bolesnika s transplantacijom bubrega i troje imunokompromitirane djece (transplantacija jetre, kemoterapijsko liječenje zbog hematološkog malignoma), a s ciljem prevencije teškog kliničkog tijeka bolesti. Ovi bolesnici su prehospitalno primili i postekspozicijsku profilaksu VZIG-om.

Nakon preboljenja varicele, VZV uspostavlja doživotnu latentnu infekciju domaćina s mogućnošću reaktivacije i rekurentne infekcije kao, herpes zoster, u uvjetima pada staničnoga imuniteta. Herpes zoster najčešće se javlja u osoba starijih od 60. godina što se objašnjava „blijedenje“ imunološkog nadzora nad VZV, te u osoba mlađe životne dobi u uvjetima narušenog imuniteta. Između ostalog herpes zoster je AIDS definirajuća bolest te u bolesnika mlađih od 60 godina zahtjeva testiranje na HIV bolest.

U naših bolesnika s herpes zosterom najvažniji disponirajući čimbenik bila je životna dob veća od 60 godina. Značajan dio bolesnika, osobito onih mlađih od 60 godina, imali su teže podležeće bolesti kao što je maligna bolest liječena kemoterapijskim ili radioterapijskim

tretmanima, imunosupresivno liječenje nakon transplantacije solidnih organa ili kortikosteroidno liječenje. Najčešći razlog hospitalizacije bolesnika s herpes zosterom bila je anatomska regija bolesti koja zahtjeva parenteralnu antimikrobnu terapiju aciklovirom (regija glave i vrata te sakralna regija) budući da je učestalost komplikacija od strane SŽS-a kod ovih lokalizacija bolesti povećana. Naredni razlog hospitalizacije u naših bolesnika bila je hematogena diseminacija bolesti s razvojem diseminiranog herpes zostera ili retrogradno širenje virusa u SŽS s razvojem meningoencefalitisa. Rjeđe komplikacije bile su kožne superinfekcije čija je učestalost manja nego u tijeku varicele vjerojatno zbog manje regije zahvaćene kože kod herpes zostera. U svih odraslih bolesnika zabilježena je neuralgija koje se može smatrati i kliničkom manifestacijom bolesti. Jedini pedijatrijski bolesnik s herpes zosterom bilo je 10-mjesečno žensko dojenče čija je majka preboljela vodene kozice u trudnoći. Bolest se manifestirala kao torakalni herpes zoster s bakterijskom superinfekcijom blažeg tijeka.

Iako je varicela najčešće dječja bolest blažeg kliničkog tijeka, rezultati ovog istraživanja sugeriraju da vodene kozice mogu imati težak klinički tijek i u prethodno zdrave djece kao i u odraslih bolesnika i trudnica te zahtijevati bolničko liječenje. Cijepljenje protiv vodenih kozica dio je kalendara cijepljenja u zapadnoeuropskim zemljama, Americi i Australiji gdje je incidencija varicele značajno smanjena kao i njezinih komplikacija. Cijepljenje populacije starije od 60 godina rezultira smanjenom pojavnosti herpes zostera. Stoga bi trebalo razmotriti uvođenje VZV cjepiva u kalendar cijepljenja u Hrvatskoj.

5. Sažetak

Retrospektivnom studijom na Klinici za infektivne bolesti Kliničkog bolničkog centra Rijeka u razdoblju od 2016. do 2020. godine obuhvaćena su 103 bolesnika s VZV infekcijom; 48 bolesnika s varicelom i 55 bolesnika s herpes zosterom. Polovina hospitaliziranih bolesnika s varicelom bila je dječje dobi s bakterijskim superinfekcijama celulitisom i pneumonijom kao najčešćim komplikacijama, a potom cerebelitisom, scarlatinom i bakterijemijom. U odraslih bolesnika najčešća komplikacija varicele bila je pneumonitis, a potom bakterijske superinfekcije celulitis, i bakterijska pneumonija. Većina hospitaliziranih bolesnika s varicelom nije imala teže podležće bolesti. Najčešći razlog hospitalizacije bolesnika s herpes zosterom je bila anatomska regija bolesti koja zahtjeva parenteralnu antimikrobnu terapiju (glava i vrat, sakralna regija) te diseminirani herpes zoster i meningoencefalitis. Najvažniji disponirajući čimbenik za razvoj herpes zosteru bila je životna dob iznad 60 godina, a značajan dio bolesnika je imao ozbiljnije podležće bolesti (kemoterapijsko i radioterapijsko liječenje, kortikosteridna terapija, imunosupresivno liječenje nakon transplantacije solidnih organa). Niti jedan od hospitaliziranih bolesnika nije bio cijepljen protiv varicele ili herpes zosteru.

6. Summary

A retrospective study conducted at the Clinic for Infectious Diseases of the University Hospital Center Rijeka included 103 patients with VZV infection: 48 patients with varicella, and 55 patients with herpes zoster (shingles). Half of the patients with varicella were children and the most common complications in that age group included bacterial superinfections cellulitis and pneumonia, followed by cerebellitis, scarlatina and bacteraemia. Among adult patients with varicella the most common complication was pneumonitis, followed by meningoencephalitis, bacterial pneumonia and cellulitis. Majority of the patients hospitalised with varicella did not have any major underlying medical conditions. The most common indication for hospitalisation of patients with herpes zoster was anatomic region of disease that required parenteral antimicrobial therapy followed by disseminated disease and meningoencephalitis. The main predisposing factor for herpes zoster was age over 60 and significant underlying medical conditions (including chemo- and radiotherapy, corticosteroid therapy and immune suppression after organ transplantation). None of the hospitalised patients were vaccinated against varicella or herpes zoster.

7. Literatura

1. Brooks, G., Carroll, K., Butel, J., Morse, S. & Mietzner, T. (2015) *Jawetz, Melnick, Adelberg Medicinska mikrobiologija, dvadeset šesto američko izdanje/prvo hrvatsko izdanje*. Split, Placebo d.o.o..
2. Davison AJ, Scott JE. The complete DNA sequence of varicella-zoster virus. *J Gen Virol*. 1986 Sep;67 (Pt 9):1759-816. doi: 10.1099/0022-1317-67-9-1759. PMID: 3018124.
3. Cohen JI. The varicella-zoster virus genome. *Curr Top Microbiol Immunol*. 2010;342:1-14. doi: 10.1007/82_2010_10. PMID: 20225013; PMCID: PMC3413377.
4. Begovac, J., Baršić, B., Kuzman, I., Tešović, G. & Vince, A. (ur.) (2019) *Klinička infektologija*. Zagreb, Medicinska naklada.
5. Ayoade F, Kumar S. Varicella Zoster. [Updated 2020 Aug 11]. In: StatPearls [Internet]. Treasure Island (FL): StatPearls Publishing; 2021 Jan-. Dostupno na: <https://www.ncbi.nlm.nih.gov/books/NBK448191/>
6. Johnson RW, Alvarez-Pasquin MJ, Bijl M, i suradnici. Herpes zoster epidemiology, management, and disease and economic burden in Europe: a multidisciplinary perspective [published correction appears in *Ther Adv Vaccines*. 2016 Jan;4(1-2):32]. *Ther Adv Vaccines*. 2015;3(4):109-120. doi:10.1177/2051013615599151
7. Kennedy PGE, Gershon AA. Clinical Features of Varicella-Zoster Virus Infection. *Viruses*. 2018 Nov 2;10(11):609. doi: 10.3390/v10110609. PMID: 30400213; PMCID: PMC6266119.
8. Opstelten W, Van Essen GA, Schellevis F, Verheij TJ, Moons KG. Gender as an independent risk factor for herpes zoster: a population-based prospective study. *Ann*

- Epidemiol. 2006 Sep;16(9):692-5. doi: 10.1016/j.annepidem.2005.12.002. Epub 2006 Mar 3. PMID: 16516488.
9. Levin MJ. Varicella-zoster virus and virus DNA in the blood and oropharynx of people with latent or active varicella-zoster virus infections. *J Clin Virol.* 2014; 61:487–495. [PubMed: 25453570]
 10. Leung J, Harpaz R, Baughman AL, Heath K, Loparev V, Vázquez M, Watson BM, Schmid DS. Evaluation of laboratory methods for diagnosis of varicella. *Clin Infect Dis.* 2010 Jul 1;51(1):23-32. doi: 10.1086/653113. PMID: 20504232.
 11. Choi JY, Kang CH, Kim BJ, Park KW, Yu SW. Brachial plexopathy following herpes zoster infection: two cases with MRI findings. *J Neurol Sci.* 2009; 285:224–226. [PubMed: 19524942]
 12. Gruver C, Guthmiller KB. Postherpetic Neuralgia. [Updated 2021 Jun 29]. In: StatPearls [Internet]. Treasure Island (FL): StatPearls Publishing; 2021 Jan-. Dostupno na: <https://www.ncbi.nlm.nih.gov/books/NBK493198/>
 13. Vázquez M, i suradnici. The effectiveness of the varicella vaccine in clinical practice. *N Engl J Med.* 2001; 344:955–960. [PubMed: 11274621]
 14. Koshy E, Mengting L, Kumar H, Jianbo W. Epidemiology, treatment and prevention of herpes zoster: A comprehensive review. *Indian J Dermatol Venereol Leprol.* 2018 May-Jun;84(3):251-262. doi: 10.4103/ijdv.IJDVL_1021_16. PMID: 29516900.

8. Životopis

Ivan Crljenko rođen je u Rijeci 11. kolovoza 1993. godine. Pohađao je Osnovnu školu Krune Krstića u Zadru i Privatnu gimnaziju u Zadru. 2012. godine upisuje Integrirani preddiplomski i diplomski studij Medicine na Medicinskom fakultetu Sveučilišta u Rijeci.

