

# Rekonstrukcija prednjeg križnog ligamenta

---

**Branković, Gordan**

**Master's thesis / Diplomski rad**

**2021**

*Degree Grantor / Ustanova koja je dodijelila akademski / stručni stupanj:* **University of Rijeka, Faculty of Medicine / Sveučilište u Rijeci, Medicinski fakultet**

*Permanent link / Trajna poveznica:* <https://um.nsk.hr/um:nbn:hr:184:225686>

*Rights / Prava:* [In copyright](#)/[Zaštićeno autorskim pravom.](#)

*Download date / Datum preuzimanja:* **2024-08-19**



*Repository / Repozitorij:*

[Repository of the University of Rijeka, Faculty of Medicine - FMRI Repository](#)



SVEUČILIŠTE U RIJECI

MEDICINSKI FAKULTET

INTEGRIRANI PREDIPLOMSKI I DIPLOMSKI

SVEUČILIŠNI STUDIJ MEDICINA

Gordan Branković

**REKONSTRUKCIJA PREDNJEG KRIŽNOG LIGAMENTA**

Diplomski rad

Rijeka, 2021.

SVEUČILIŠTE U RIJECI

MEDICINSKI FAKULTET

INTEGRIRANI PREDIPLOMSKI I DIPLOMSKI

SVEUČILIŠNI STUDIJ MEDICINA

Gordan Branković

**REKONSTRUKCIJA PREDNJEG KRIŽNOG LIGAMENTA**

Diplomski rad

Rijeka, 2021.

Mentor rada: Izv. prof. prim. dr. sc. Zdravko Jotanović, dr. med.

Diplomski rad ocjenjen je dana \_\_\_\_\_, u/na \_\_\_\_\_, pred povjerenstvom u sastavu:

1. Prof. dr. sc. Anton Tudor, dr. med.
2. Izv. prof. prim. dr. sc. Dalen Legović, dr. med.
3. Nasl. doc. prim. dr. sc. Nikola Gržalja, dr. med.

Rad sadrži 29 stranica, 27 literaturnih navoda i 3 slike.

## **ZAHVALA**

Veliko hvala mome mentoru, izv. prof. prim. dr. sc. Zdravku Jotanoviću, dr. med., na nesebičnoj pomoći i podršci prilikom izrade rada.

Mojoj obitelji i prijateljima, što su mi bili oslonac u svim lijepim i ružnim trenucima tijekom ovih 6 godina studija. Ovaj rad posvećujem njima.

U Bjelovaru, 18. svibnja 2021.

## POPIS SKRAĆENICA I AKRONIMA

AAM – prema eng. *Accesory anteromedial portal* - akcesorni anteromedijalni portal

ACL – prema eng. *Anterior cruciate ligament* - prednji križni ligament

AM – prema eng. *Anteromedial portal* - anteromedijalni portal

AMB – prema eng. *Anteromedial bundle* - anteromedijalni snop

AL – prema eng. *Anterolateral portal* - anterolateralni portal

AP - anteriorno-posteriorono

BMD – prema eng. *Bone marrow density* - gustoća medularne kosti

BPTB – prema eng. *Bone-patellar-tendon-bone graft* - presadak patelarne tetive

CRP – C - reaktivni protein

DB – prema eng. *double branch* – dvije grane

GT – prema eng. *Gracilis tendon* - tetiva *m.gracilisa*

LL - latero- lateralno

IPFP – prema eng. *Infrapatellar fat pad* - infrapatelarni masni

MR – prema eng. *Magnetic resonance* - magnetska rezonanca

PET – prema eng. *Polyethylene terphthalate* - polietilen tereftalat

PEET – prema eng. *Polyether ether ketone* - polieter eter keton

PLB – prema eng. *Posterolateral bundle* - posterolateralni snop

SB – prema eng. *single branch* - jedna grana

ST – prema eng. *Semitendinosus tendon* - tetiva *m.semitendinosusa*

## SADRŽAJ

<b>1. UVOD</b> .....	2
<b>2. SVRHA RADA</b> .....	3
<b>3. ANATOMIJA ACL-A</b> .....	4
<b>4. KLINIČKA SLIKA</b> .....	5
<b>5. DIJAGNOSTIKA</b> .....	7
<b>6. LIJEČENJE OZLJEDA PREDNJE UKRIŽENE SVEZE</b> .....	8
<b>7. METODE OPERACIJSKOG LIJEČENJA ACL-A</b> .....	9
<b>7.1. Artroskoski portali</b> .....	9
<b>7.2. Kompletne rupture</b> .....	10
7.2.1. Mekotivni graftovi. ....	10
7.2.2. Patelarni presadak. Presadak ligamenta patele ( .....	11
7.2.3. Bušenje tibijalnog tunela.....	11
7.2.4. Bušenje femoralnog tunela.....	12
7.2.5. Fiksacija presatka. ....	14
<b>7.3. Double-bundle rekonstrukcija</b> . Ovakva rekonstrukcija .....	16
<b>7.4. Izolirane rupture</b> .....	16
7.4.1. Uzimanje mekotivnih presadaka. ....	17
7.4.2. Bušenje tunela. ....	17
7.4.3. Učvršćivanje presatka. ....	18
<b>8. POSLIJEOPERACIJSKE KOMPLIKACIJE</b> .....	19
<b>9. RASPRAVA</b> .....	21
<b>10. ZAKLJUČAK</b> .....	23
<b>11. SAŽETAK</b> .....	24
<b>12. SUMMARY</b> .....	25
<b>13. LITERATURA</b> .....	26
<b>14. ŽIVOTOPIS</b> .....	29

## 1.UVOD

Rekonstrukcija prednjeg križnog ligamenta (prema eng. *Anterior cruciate ligament* - ACL) jedna je od najčešćih operacija u ortopediji. Često se radi o ozljedi sportaša koja nastaje najčešće prilikom naglog zaustavljanja ili promjene smjera te nepravilnog skoka. Ruptura ACL-a može biti izolirana ili u kombinaciji s oštećenjem medijalnog meniska i medijalnog kolateralnog ligamenta koju u navedenome slučaju nazivamo „zlokobnim trijasom“ (1). Ozljeda ACL-a češća je kod beskontaktnih (skijanje) i kontaktnih (nogomet, košarka, rukomet...) sportova te u žena, a klasificiramo ju u 3 stupnja: distenzija, parcijalna ruptura i totalna ruptura. Kod distenzije očuvana je funkcionalna stabilnost koljena, dok su parcijalna i totalna ruptura praćene različitim oblicima nestabilnosti koljena (2).

Najčešći simptom rupture je bol u koljenu uz specifičan zvuk pucanja grane, a praćena je edemom koljena, grčevima okolnog mišićja, smanjenjem opsega pokreta te eventualnim krvarenjem u zglob (hemartros). Dijagnostika se zasniva na kliničkom pregledu koji je kod iskusnog liječnika dovoljan za potvrdu radne dijagnoze. Dva najčešća testa uključuju test prednje ladice i Lachmannov test. Konačna dijagnoza potvrđuje se radiološkim metodama, ponajviše magnetskom rezonancom. Izuzev vrhunskih sportaša, rekonstrukcija se ne preporuča prije dobivanja punog opsega kretnji u koljenom zglobu (3).



## **2. SVRHA RADA**

Incidencija rupture prednje ukrižene sveze u periodu od 1994-2014. godine povećala se za otprilike 50% (4). Zainteresiranost mlađe populacije za sportske aktivnosti ukazuje na rastući javnozdravstveni problem te sposobnost uspješnog izvođenja ovakvih zahvata jedan je od izazova ortopedske struke u budućnosti. Svrha ovog rada je prikazati simptomatologiju, dijagnostiku i liječenje različitih stupnjeva ozljede ACL-a uzevši u obzir prednosti i mane različitih materijala i metoda koje se koriste u njegovoj rekonstrukciji.

### 3. ANATOMIJA ACL-A

Koljeno je najsloženiji zglob u ljudskom tijelu. Stabilnost zgloba održavaju mišići, menisci i ligamenti. Prednji križni ligament tračak je vezivnog tkiva koji polazi sa medijalnog dijela lateralnog femoralnog kondila te se u anteromedijalnom smjeru pruža do interkondilarne eminencije goljenične kosti (5). Sastoji se od dva snopa: anteromedijalnog (prema eng. *Anteromedial bundle* - AMB) i posterolateralnog (prema eng. *Posterolateral bundle* - PLB). Prilikom ispružanja koljena, PLB je u potpunosti zategnut dok je AMB umjereno opušten. Savijanje koljena uzrokuje opuštanje PLB-a te posljedično zatezanje AMB-a (6). Histološki, ACL je građen od čvrstog vezivnog tkiva, okružen sinovijalnom membranom te je u potpunosti avaskularan, što objašnjava njegovu nesposobnost cijeljenja (6).

Biomehanički, ACL primarno sprječava pomak tibie naprijed te omogućuje pokret ispružanja/savijanja u koljenu održavajući njegovu stabilnost. Sekundarno, ligament sprječava unutarnju rotaciju potkoljenice. Osim toga, ACL sadrži mehanoreceptorska vlakna te podržava proprioreceptivnu funkciju koljena (7).

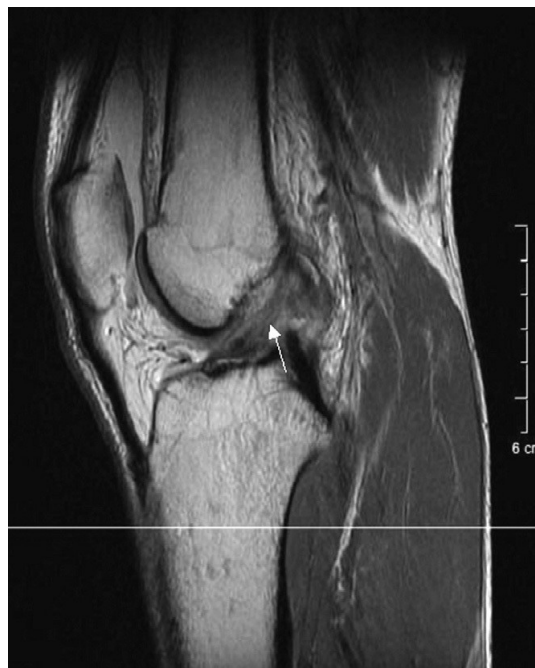#### 4. KLINIČKA SLIKA

Već prilikom ulaska u ambulantu poželjno je promatrati hod bolesnika s ozljedom ACL-a te način na koji koristi ozlijeđenu nogu. Kod bolesnika s ozljedom ACL-a važan anamnestički podatak je nagli zvuk pucanja u koljenu prilikom skoka, naglog zaustavljanja ili direktnog udarca u koljeno. Mnogi bolesnici često nisu u stanju rekonstruirati događaj ili navode da su imali osjećaj „iskakanja“ koljena (8). Kliničkim pregledom koljena potrebno je uočiti peripatelarni žljeb koji je znak izljeva u koljeno, hemartrosa ili oboje. Slabije izražen izljev može se otkriti pritiskom na medijalni dio koljena te tapkanjem u lateralni čime se stvara udarni val izlivenne tekućine (9). Bolesnik u ležećem položaju ne može učiniti potpuno ispružanje potkoljenice zbog izljeva, spazma te uklještenja puknutoga tračka ACL-a između potkoljenične i natkoljenične kosti (10). Specifični testovi za kliničko dokazivanje ozljede ACL-a uključuju: test „prednje ladice“, Lachmannov test i test zaokretnog pomaka. Test „prednje ladice“ provodi se u ležećem položaju s koljenom savijenim pod kutom od 90°. Liječnik fiksira potkoljenicu prislanjanjem na stopalo i s obje ruke obuhvaća potkoljenicu neposredno ispod koljena te ju vuče prema naprijed. Ako je pomak goljenice veći od 5 mm, znak „prednje ladice“ je pozitivan. Veću kliničku pouzdanost pokazuje Lachmannov test u kojemu se znak „prednje ladice“ ispituje u fleksiji koljena od 20 do 30° (1). Test zaokretnog pomaka (prema eng. *pivot shift test*) provodi se tako da se kod maksimalno ispruženog koljena jednom rukom uhvati petna kost, a drugom rukom vrši valgus pritisak s lateralnog dijela proksimalne fibule. Prilikom savijanja koljena valgus pritisak uz unutarnju rotaciju potkoljenice uzrokovat će repoziciju, na taj način subluksaciju goljenice i tako dati pozitivan nalaz. Osim navedenih testova, upotreba KT-1000 artrometra može precizno odrediti točan pomak goljenice prema naprijed (11).

Kako je prethodno navedeno, ozljedu ACL-a klasificiramo u 3 stupnja: istegnucé ili distenzija (I stupanj), djelomično puknuće ili parcijalna ruptura (II stupanj) i potpuno puknuće ili potpuna ruptura (III stupanj) ligamenta. Kod distenzije je prisutno rastegnucé vlakana ligamenata bez njihove rupture. Koljeno je stabilno i prilikom sportske aktivnosti te ne pokazuje znakove labavosti. Parcijalnu rupturu karakterizira djelomični prekid kontinuiteta ligamenta uz eventualno krvarenje u zglob. Prisutan je spazam mišića uz edem koljena te umjereni gubitak funkcije. Za razliku od distenzije, prilikom bavljenja sportskom aktivnošću prisutna je nestabilnost u zglobu. Lachmannov test i test prednje ladice su +/- uz karakteristično prisustvo boli. U 40-50% bolesnika parcijalna ruptura postaje kompletna. Akutnu kompletnu rupturu ACL-a karakterizira relativno slaba bol (uzevši u obzir težinu ozljede) uz prisutan početni spazam, hemartros i edem koljena. Koljeno je nestabilno te bolesniku ne daje mogućnost oslonca u svim trenucima. Osim Lachmannovog i testa prednje ladice, kod kompletnog prekida kontinuiteta ACL-a prisutan je i pozitivan test zaokretnog pomaka. Dodatnu težinu ozljede može povećati avulzijski prijelom ACL-a - pojava pucanja koštanog hvatišta ligamenta na goljenici koja je češća u djece nego odraslih (12).

## 5. DIJAGNOSTIKA

Slikovna dijagnostika ozljede ACL-a i okolnih struktura započinje rendgenskom snimkom koljena u AP i LL smjeru. Cilj ove pretrage je utvrditi integritet kostiju te eliminirati koštanu traumu. Na osnovu kliničke slike dijagnoza se može potvrditi magnetskom rezonancom (MR) koja je trenutni zlatni standard u dijagnostici ozljeda mekih tkiva, a osim ACL-a, ovom metodom mogu se detektirati i prateće ozljede. Za postavljanje konačne dijagnoze nije važno u kojoj je sekvenci snimka nego isključivo ravnina u kojoj se koljeno promatra. Pregled u horizontalnoj i sagitalnoj liniji najčešće ne može prikazati cijelu duljinu ligamenta, stoga je potrebno izdvojiti više vremena kako bi se snimka individualno prilagodila za pravilnu dijagnostiku (3). Dijagnostika parcijalnih ruptura ovisi o snopu koji je pretrpio oštećenje: trauma AM snopa može se utvrditi s 90 postotnom sigurnošću dok je trauma PL snopa uočljiva u 67 posto slučajeva (13).



**Slika 1. Strelica pokazuje kompletnu rupturu ACL-A**

Izvor: *Chadwick P i sur. The Anterior crucial ligament, Reconstruction and basic science. 1.*

*izd. Saunders; 2007.*

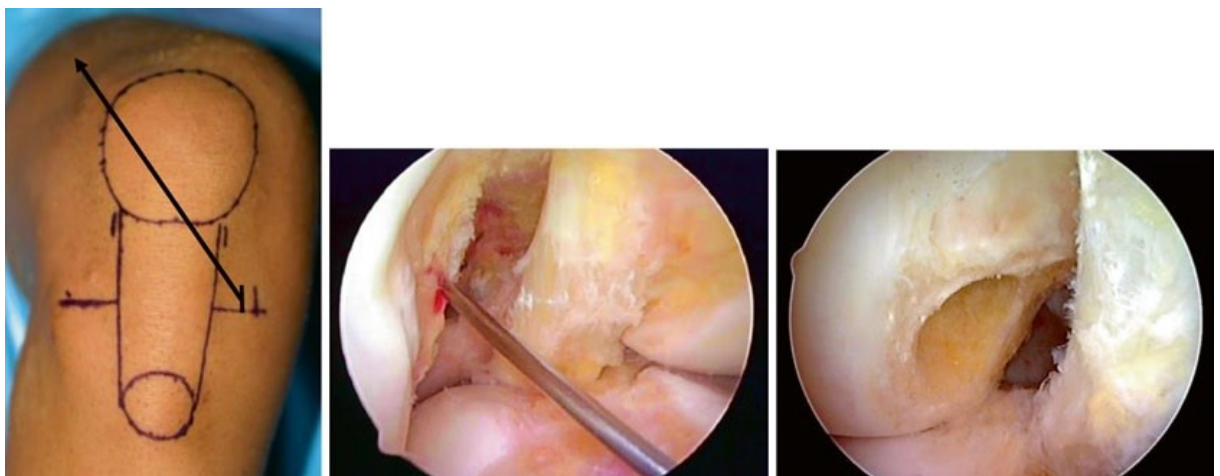
## **6. LIJEČENJE OZLJEDA PREDNJE UKRIŽENE SVEZE**

Liječenje ozljeda ACL-a može biti neoperacijsko i operacijsko. Neoperacijsko liječenje uključuje promjenu životnih navika: izbjegavanje sportova u kojima su prisutne nagle promjene smjera. Metode fizikalne terapije uključuju kineziterapiju i hidroterapiju. Imobilizacija uz pomoć ortoze može pomoći kod stabilizacije koljena. Operacijsko liječenje uključuje unutarzglobnu rekonstrukciju kompletne ili parcijalne rupture autogenim tkivom ili izvanzglobnu rekonstrukciju (14).

Indikacije za odabir vrste liječenja ovise o zdravstvenom stanju i navikama bolesnika. Kod bolesnika mlađih od 30 godina te sportaša preporučeno je operacijsko liječenje, dok u starijih indikacija za operaciju ovisi o razini tjelesne aktivnosti. Bolesnicima s prisutnim osteoartritisom koljena preporuča se neoperacijsko liječenje (15).

## 7. METODE OPERACIJSKOG LIJEČENJA ACL-A

**7.1. Artroskopski portali.** Prvi korak u rekonstrukciji prednje ukrižene sveze uključuje postavljanje artroskopskih ulaza (portala). Anterolateralni (AL) portal nalazi se uz lateralni rub lateralnog dijela ligamenta patele, odmah uz donji rub ivera. Tim pristupom izravno se izbjegava infrapatelarno masno tkivo te omogućava dobar pregled unutarzglobnih struktura. Anteromedijalni (AM) portal nalazi se uz medijalni rub medijalnog dijela ligamenta patele nasuprot anterolateralnom portalu. Kroz njega se provjerava polazište ACL-a na bedrenoj kosti. Akcesorni anteromedijalni portal (AAM) koristi se za bušenje femoralnog tunela, čime se ujedno omogućuje promatranje kroz AM portal. Na koljenu savijenom 90° napravi se rez kože i potkožja nakon čega slijedi provlačenje artroskopa kroz AL portal. Nakon toga se uz pomoć artroskopa označi mjesto za AM i AAM portal. Pozicioniranje AL i AM portala iznimno je važno zbog pregleda struktura, a AAM portal zbog opasnosti od oštećenja medijalnog kondila femura (3).



**Slika 2. Položaj akcesornog anteromedijalnog portala portala određuje položaj femoralnog kanala**

Izvor: Siebold R i sur. *Anterior Cruciate ligament reconstruction, a practical surgical guide*. Springer; 2014.

**7.2. Kompletne rupture.** Kompletne rupture predstavljaju većinu svih ozljeda ACL-a. Praćene su visokim stupnjem nestabilnosti koljena te su često udružene s ozljedama meniska i kolateralnih ligamenata. Najčešća kombinirana ozljeda uključuje kompletnu rupturu ACL-a, ozljedu medijalnog meniska te medijalnog kolateralnog ligamenta (1).

U rekonstrukciji kompletnih ruptura primjenjuje se unutarzglobna rekonstrukcija s autogenim tkivom ligamenta patele i obostranim koštanim krajevima (koštani dio ivera i koštani dio tibie). Puno češće kao donorsko tkivo koristi se autotransplantat tetiva *m. semitendinosusa* i *m. gracilisa* koja u duploj konfiguraciji ima veću mehaničku otpornost od presatka ligamenta patele. Takvi bolesnici puno rjeđe osjećaju poslijeoperacijsku bol na mjestu uzimanja presadka (16).

7.2.1. Mekotkivni graftovi. Uzimanje presadaka tetiva *m. semitendinosusa* (prema eng. *Semitendinosus tendon* - ST) i *m. gracilisa* (prema eng. *Gracilis tendon* - GT) započinje vertikalnim rezom 2 cm medijalno od *tuberositas tibiae* dovoljno velikim da kroz otvor prođe kažiprst s kojim se razmakne sadržaj kruralne fascije. Nakon toga tetive se uz pomoć bilo kojeg kiruškog instrumenta palpiraju. Medijalni kolateralni ligament može poslužiti kao orijentacijska točka s obzirom da se nalazi dublje i iza u odnosu na hvatište obje tetive. Nakon toga GT i ST tetive oslobode se distalnog hvatišta na *pes anserinus* te se GT povuče kako bi se na udaljenosti od 30 mm provukao debeli konac kojim se dalje provlače prema van. Na taj način i uz pomoć Metzenbaumovih škara tetiva se oslobađa preostalih priraslica. Zatim se donorska tetiva provuče kroz zatvoreni striper za uzimanje tetiva. Ukoliko se naiđe na otpor uz pomoć prstiju oslobađaju se preostale priraslice. Prije otpuštanja GT važno je učvrstiti ST s #1 Vicryl koncem kako bismo spriječili proksimalnu retrakciju. Uzimanje ST jednako je kao i u uzimanje GT. Priprema presatka za njegovu ugradnju započinje tako da se tetiva presavije po pola te se svaka od njih obradi spiralnim šavovima visoke čvrstoće, svaki u svojoj boji. Dupli presadci se spajaju tvoreći četverostruki presadak. Konačan presadak mora biti deblji



od 9 mm kako bi imao dostatnu čvrstoću. Ukoliko debljina nije adekvatna, moguće je napraviti šesterostruki presadak, ali za to je potrebna dužina tetive od barem 21 cm. Završetkom pripreme presadak se umotava u gazu natopljenu otopinom vankomicina koncentracije 5 mg/mL kako bi se smanjila mogućnost infekcije. Proces uzimanja GT i ST presatka često uzrokuje gubitak senzoričke funkcije zbog složenih anatomskih odnosa živaca patelarne regije i njihovih eventualnih varijacija (3, 17).

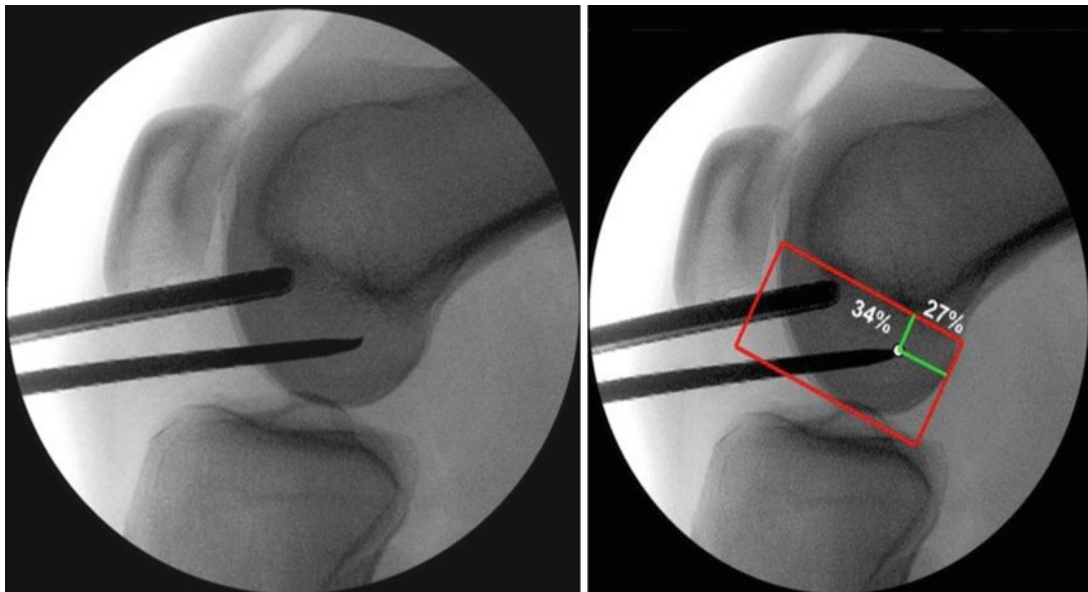
7.2.2. Patelarni presadak. Presadak ligamenta patele (prema eng. *Bone-patellar-tendon-bone graft* -BPTB) koristi se kod rekonstrukcije ACL-a. Osim velike čvrstoće, prednost ovakvoga tipa presatka su krajnji ulomci građeni od kosti ivera i proksimalne epifize goljenice. Postoji nekoliko načina uzimanja presatka, ali najčešće se koristi metoda longitudinalne incizije. Rez se čini od distalnoga kraja ivera sve do *tuberositas tibiae*. Razmicanjem potkožja i paratenona prikazuje se tetiva od koje se uzima graft medijalnog, srednjeg ili lateralnog dijela debljine 8-10 mm nakon čega se uz pomoć oscilirajuće pile izrezuje koštani ulomak goljenice duljine 15-20 mm koji se izvadi uz pomoć dljeteta. Za uzimanje koštanog ulomka patele prvo se izrezuje prepatelarna burza. Ukoliko duljina tetive iznosi 80 mm, nije potrebno izrezivati koštani ulomak patele. Sav višak koštanih ulomaka nakon obrade tetive vraća se na mjesto uzorkovanja kako bi se ubrzao oporavak kosti. Osim navedenog, moguće je i uzorkovanje tetive *m. quadriceps femorisa* ili prednjeg dijela tetive *m. peroneusa longusa*. Prva se koristi kod osoba s ponavljajućom rupturom pogotovo ako je korišten BPTB presadak, a druga je korištena kao nadomjestak ako su GT i ST presadak tanji od 8 mm, a nema dovoljno tetive za uzimanje (3).

7.2.3. Bušenje tibijalnog tunela. Bušenje tibijalnog tunela dio je operacijskog zahvata koji za cilj ima imitirati tibijalno hvatište ACL-a kako bi se zadržala funkcija i proprioceptivni osjećaj u zglobu. Važno je locirati i presjeći *ligamentum mucosum* čime se infrapatelarni masni jastučić (prema eng. *Infrapatellar fat pad* - IPFP) zbog pritiska pomakne

prema naprijed. Ovim aktom omogućava se kompletan pregled svih struktura važnih za rekonstrukciju ligamenta. Nakon toga tibijalna vodilja provodi se kroz AM portal tako da se postavi na položaju korijena tibijalnog polazišta ACL-a. Dimenzije tibijalnog otiska ACL-a se mjere, tibijalna vodilja se prilagođava negdje između 55-65° u odnosu na os tibije te ukoliko je položaj vodilje zadovoljavajući započinje se sa bušenjem tibijalnog tunela svrdlima sve većih promjera. Na kraju pristupa uklanja se ostatak rupturiranog ACL-a. Za proširenje tibijalnog tunela poželjno je koristiti bušilicu na manjem broju okretaja kako bi se spriječilo naglo upadanje svrdla u zglob i stvaranje mogućeg unutarzglobnog oštećenja. Šupljina tunela se uz pomoć kirurškog brusa izglati. Uz pomoć sonde testira se čvrstoća u fleksiji i ekstenziji koljena. Konačan tibijalni tunel duljine je 4-5cm te 1 mm uži od debljine grafta iznutra (3, 18).

7.2.4. Bušenje femoralnog tunela. Bušenje femoralnog tunela jedan je od najzahtjevnijih dijelova operacijskog zahvata rekonstrukcije ACL-a te najvažniji čimbenik u poslijeoperacijskoj stabilnosti koljena. Iako postoji nekoliko mjesta na femoralnom polazištu ACL-a, za potpunu rekonstrukciju ACL-a najbolje mjesto polazišta nalazi na sredini femoralnog dijela ACL-a (19). Pozicioniranje noge razlikuje se u odnosu na ostale dijelove rekonstrukcije. Prilikom pripreme za bušenje femoralnog tunela koljeno se postavlja u položaj hiperfleksije od oko 120°. Time se sprječava oštećenje stražnje stijenke femoralnog tunela. Proces određivanja mjesta za bušenje započinje lociranjem ostataka nativnog ACL-a artroskopom od 30° postavljenim kroz AM portal. Zatim se kroz AL portal provuče ravnalo i izmjeri uzdužna os inzercije ligamenta, a na pola duljine ligamenta postavi se šilo za mikrofrakture kao orijentacijska točka budućeg femoralnog tunela. Ukoliko operater još uvijek nije siguran u točnost eventualne inzercije postoji intraoperacijska mogućnost izvođenja fluoroskopije. LL snimka koljena uz šilo za mikrofrakture posebno je korisna kod ponavljajućih rekonstrukcija zbog manjka orijentacijskih točaka. Prema istraživanju Bernarda

i suradnika najbolji način za utvrđivanje polazišta ACL-a na LL snimci uključuje postavljanje sistema kvadrata (20). Prvo se povuče tangenta na krovu *fossae intercondylaris* (Blumensaatova linija) nakon čega se na anatomskom rubu *fossae* povuku dvije okomite linije. Uz dno *fossae* povuče se zatim linija paralelna Blumensaaatovoj te se dobije kvadrat. Femoralna inzercija ACL-a nalazi na 27% Blumensaaatove linije te 34% visine okomitih interkondilarnih linija. Osim računanja moguća je softverska analiza radioloških snimaka. Bilo koja od navedenih tehnika određivanja tunela uvelike pomaže u pravilnom određivanju budućeg femoralnog tunela, pogotovo u mladim i neiskusnim liječnika i specijalizanata.



**Slika 3. Određivanje femoralne inzercije sistemom kvadrata**

Izvor: Siebold R i sur. *Anterior Cruciate ligament reconstruction, a practical surgical guide*. Springer; 2014.

Nakon određivanja inzercije pristupa se bušenju femoralnog tunela. Kako bi se spriječilo krvarenje i pomak unutarzglobnog masnog tkiva pumpa artroskopa postavlja se na 120 mmHg. U slučaju nedovoljne vizualizacije moguće je uz pomoć rotacijskog sukcijskog noža uklanjanje masnog jastučića. U novije vrijeme izbjegava se bušenje femoralnog tunela kroz tibijalni tunel pošto je dokazano da se tom metodom višestruko uvećavaju mogućnosti

poslijeoperacijskih komplikacija. Šilo za mikrofrakture se vadi te se kroz AAM portal provodi naprava za postizanje femoralnog offseta kroz koji se provuče svrdlo. Cijela struktura može biti postavljena okomito ili lateralno, ovisno o potrebnoj duljini femoralnog tunela. Lateralnije postavljen tunel je dulji i bolje oponaša prirodnu inzerciju ACL-a. Kod korištenja Endobutton sistema potrebno je izbušiti tunel svrdlom širine 4,5 mm, a njegova duljina treba odgovarati duljini grafta. Na dnu tunela debljina kosti treba biti barem 2 mm. Plastika *fossae intercondylaris* provodi se u slučaju malog promjera te ako debljina ACL presatka iznosi više od 9 mm. Ona se uvijek izvodi nakon bušenja femoralnog tunela kako bi se sačuvala preostale interartikularne strukture te spriječila lateralizacija osi grafta (3).

7.2.5. Fiksacija presatka. Fiksacija grafta u novije vrijeme predstavlja sve važniju komponentu u rekonstrukciji ACL-a. Pravilno učvršćivanje presatka od iznimne je važnosti kod sprječavanja poslijeoperacijskih komplikacija. Fiksacija grafta za kost treba biti dovoljno jaka da izdrži translacijske sile u koljenu kod cikličkih ponavljanja pokreta. Također, presadak treba biti čvrsto osiguran kako bi se mogao inkorporirati u koštani matriks. Neovisno o tipu presatka postoje dva tipa fiksacije grafta: interferentni vijak te ekstra-artikularna fiksacija (kortikalni fiksacijski uređaj, FEMORAL LOOP i tibijalni kortikalni fiksator) (21).

7.2.5.1. Fiksacija patelarnog presatka. Fiksacija BPTB grafta može se ostvariti na nekoliko načina: kompresija inferferentnim vijkom, transverzalna kompresija transkondilarnim vijkom, transverzalna suspenzija te press-fit. Fiksacija interferentnim vijkom najčešća je metoda fiksacije BPTB grafta te se danas smatra zlatnim standardom u rekonstrukciji ACL-a. Optimalna fiksacija je ona vijkom debljine 7-9 mm uz divergenciju vijka do 15°. Vijak može biti metalan, biorazgradiv ili građen od biokompozitnog materijala. Iako među njima dokazano nema velike razlike potonja dva češće se koriste. Transverzalna kompresija transkondilarnim vijkom iako je pouzdana metoda, rijetko se koristi. Za

transverzalnu kompresiju femoralni tunel mora biti probušen vertikalno što se izbjegava pošto takav presadak nema jednaku mogućnost sprječavanja pomaka goljenice prema naprijed. Transverzalna suspenzija označava korištenje cross-pinova okomito na koštani ulomak, ali bez uvjeta za postavljanje femoralnog kanala. Korisna je za opetovane rekonstrukcije. Press-fit tehnika provodi se tako da se tunel probuši 1 mm manje nego što je potrebno. Na taj način omogućava se brže koštano cijeljenje te snizuje cijena zahvata. Najvažnija komponenta u cijeljenju ovakvog grafta je struktura kosti (3).

7.2.5.2. *Fiksacija mekotkivnih presadaka.* Fiksacija grafta tetiva *m. gracilisa* i *m. semintedinosusa* drugačija je u femoralnom i tibijalnom tunelu. Femoralna fiksacija može se ostvariti kompresijom (interferentni vijak), transverznom ekspanzijom (RigidFix, TransFix) te suspenzijom (EndoButton, RetroButton). Ugradnja interferentnog vijka kod mekotkivnih graftova iziskuje uporabu biorazgradivih vijaka. Za razliku od klasičnih metalnih, kompozitni vijci imaju oštre navoje samo na vrhu te se na taj način izbjegava laceracija presatka. Prednosti kompresijske femoralne fiksacije jesu točna anatomska pozicija grafta, ubrzano cijeljenje kosti, brža integracija presadka u kost te povećana snaga fiksacije. Osim toga, suspenzijska fiksacija može uzrokovati proširenje femoralnog tunela uzrokovano povećanom udaljenošću između femoralne i tibijalne fiksacijske točke, iako to ne utječe ne dugoročni ishod (22).

Tibijalna fiksacija može se ostvariti pomoću kompresije (interferentni vijci), ekspanzije te hibridnom fiksacijom. Izazovnija je zbog smanjene gustoće kostiju goljenice (prema eng. *Bone marrow density* - BMD) te se smatra najslabijom karikom u procesu fiksacije grafta. Najčešći tip fiksacije provodi se pomoću interferentnih vijaka. Osim metalnih, biorazgradivih i biokompozitnih vijaka kod tibijalne fiksacije postoje i plastični implantati građeni od polieter eter ketona (prema eng. *Polyether ether ketone* - PEET) te politeilen tereftalata (prema eng. *Polyethylene terphthalate* - PET) koji se ne resorbiraju te se

moгу ubušiti ukoliko dođe do ponovnog zahvata. Preporučeno je da promjer vijka bude 1 mm veći od promjera tunela te da divergencija njegove osi ne iznosi više od 15°. Trenutno ne postoji konsenzus oko kortikalne ekspanzije, ali su istraživanja pokazala kako je najbolji način njihove upotrebe u sklopu hibridnog sistema fiksacije (interferencijski vijak + kortikalna fiksacija) (23).

**7.3. Double-bundle rekonstrukcija.** Ovakva rekonstrukcija ACL-a provodi se kod bolesnika s kombiniranom ozljedom meniska u kojih su ispunjene dodatne indikacije za operaciju. One uključuju dovoljno veliko koljeno te dobru kvalitetu mekotkivnih presadaka. Ovaj tip operacije SVE SE RJEĐE IZVODI preporuča se kod profesionalnih sportaša u sportovima kod kojih postoje nagle promjene pokreta (košarka, nogomet, itd.) s obzirom da ovakav graft puno bolje oponaša biomehaničku funkciju ACL-a. Bušenje tibijalnog AM tunela identično je bušenju tunela u SB rekonstrukciji. PL tunel postavlja se 1-2 cm postero-medijalno u odnosu na AM tunel. AM tunel preporuča se bušiti svrdlom maksimalnog promjera 7 mm, dok za PL snop svrdlo ne bi trebalo biti deblje od 6 mm. Femoralni tunel složeniji je za bušenje te se prije bušenja uz pomoć šila za mikrofrakture i fluoroskopije određuje njihov točan položaj. Koljeno se flektira pod kutem od 120° te se femoralna vodilja provodi kroz AAM portal. Svrdlom se isprva probuši tunel promjera 4,5 mm te se proširi ovisno o debljini autografta. Tehnika bušenja AM i PL tunela razlikuje se jedino u promjeru tunela. Fiksacija grafta ostvaruje se uz pomoć interferentnih vijaka ili ekstrakortikalne fiksacije, a način fiksacije identičan je kao i u SB rekonstrukciji (3).

**7.4. Izolirane rupture.** Rekonstrukcija izolirane rupture AM i PL snopa provodi se na sličan način kao i u single-bundle zahvatu, uzimajući u obzir dodatni oprez prilikom bušenja tunela koji se treba nalaziti na anatomskom mjestu inzercije oštećenog snopa. Očuvanje intaktnog snopa od velike je važnosti jer se tako čuva određena proprioreceptivna funkcija ligamenta. Nakon postavljanja artroskopskih portala koljeno se flektira u položaj između 20 i

30° te se pregledava kontinuitet ligamenta. Uklanja se manji dio masnog jastučića te se prikazuje tibijalna, a zatim i femoralna inzercija blizu koje se ujedno i nalazi većina ruptura. Ponekad nije moguće prikazati cijeli kontinuitet ligamenta te se stoga preporuča postavljanje artroskopa u AM portal. Nakon jasno razjašnjene lezije može se započeti sa uklanjanjem uklanjanjem oštećenog snopa uz pomoć rotacijskog sukcijskog noža za artroskopiju. Najsigurnije ga je kosristiti na velikom broju okretaja uz uključen vakuum pošto su tako najmanje šanse za eventualno oštećenje rezidualnog dijela ligamenta (3, 24).

7.4.1. Uzimanje mekotkivnih presadaka. Odabir graftova kod ovakvih zahvata je specifičan. Naime, veličina grafta ne smije biti više od 8 mm te on ne bi trebao sadržavati kost. Najčešće se uzima tetiva *m. semitendinosusa* i *m. gracilisa* presavijena u trostruki presadak. Kod rekonstrukcija AM snopa preporuka je postaviti tibijalnu vodilju na 60°, tako će tunnel završiti oko 1,5 cm medijalno od *tuberositas tibialis anterior* i na taj način će se sačuvati netaknuti dio inzercije ligamenta. Bušenje femoralnog tunela predstavlja veći izazov iz razloga što se proksimalno polazište AM snopa nalazi iza polazišta PL snopa. Stoga je preporučeno prije bušenja postaviti šilo za mikrofrakturu te napraviti lateralnu fluoroskopiju. Ukoliko je mjesto povoljno, koljeno se flektira pod pravim kutom te se kroz tibijalnu vodilju uvodi Krischnerova žica. Fleksija se povećava na 130°, provede se žica i ubuši u femoralni kondil pritom pazeći na kontinuitet zdravog dijela ligamenta (3).

7.4.2. Bušenje tunela. Kod rekonstrukcije PL snopa bušenje femoralnog tunela lakše je od bušenja tibijalnog tunela. Ova razlika posljedica je anatomske razlike u inzercijama snopova. Na femoralnoj strani važno je da se tunnel nalazi oko 5 mm posteriorno od *processus articularis* lateralnog femoralnog kondila. Nakon što je ispravna pozicija tunela potvrđena fluoroskopijom, uz pomoć skalpela otvara se pomoćni AM portal, odmah iznad medijalnog roga medijalnog meniskusa. Ukoliko postoji ikakva opasnost od oštećenja hrskavičnih skrtuktura, preporuča se bušenje tunela izvana (25).

7.4.3. Učvršćivanje presatka. Fiksacija grafta na femoralnoj strani provodi se uz pomoć Endobutton kopče, dok se na tibijalnoj strani koristi interferentni vijak. Prije fiksacije grafta preporuča se napraviti široki opseg pokreta u koljenom zglobu. PM snop fiksira se u fleksiji od 20°, dok za AM snop ne postoji točno pravilo (većinom je 20°) (3).



## 8. POSLIJEOPERACIJSKE KOMPLIKACIJE

Poslijeoperacijske komplikacije uključuju moguću infekciju, smanjen opseg pokreta, nestabilnost koljenu te pojava kiklop lezije.

Prevenција infekcije jedan je od najvažnijih načina sprječavanja poslijeoperacijskih septičkih artritisa. Bolesnicima se prije operacije preporuča prestanak. Dan prije operacije bolesnik se tušira sa sapunom na bazi klorheksidina, a istu toaletu ponavlja i jutro prije operacije. U periodu prije operacije zabranjeno je tetoviranje, postavljanje *piercinga*, ugradnja umjetnih noktiju te brijanje ili depiliranje nogu. Antibiotička profilaksa se daje 15 min prije same operacije, a ona mora uključivati antibiotik sa sposobnošću djelovanja protiv stafilokoka. Ako je kod bolesnika prisutna lokalna infekcija potrebno je odgoditi operaciju sve do izlječenja infekcije kako bi se izbjegnulo nepotrební rizik. Ukoliko unatoč svim mjerama prevencije dođe do pojave septičkog artritisa bolesniku se aspiracijom koljena uzima uzorak za hemokulturu te započinje istovremeno ispiranje koljena velikim volumenom fizioloških otopina i empirijsko liječenje intravenskim antibiotikom širokoga spektra. Kontrola C-reaktivnog proteina (CRP) može poslužiti kao potvrda smanjenja upalnoga procesa. Ukoliko je došlo do povoljnog ishoda, bolesniku se tijekom sljedećih 6 tjedana daje peroralna antibiotička profilaksa (26).

Smanjenje opsega pokreta može biti posljedica artrofibroze ili oštećenja mjesta za uzimanje presatka. Uzrok artrofibroze nije u potpunosti razjašnjen te se smatra da ulogu igraju loša kirurška priprema i poslijeoperacijska rehabilitacija u kombinaciji sa određenim HLA genotipovima. Algoritam kod smanjenog opsega pokreta uključuje: isključivanje infekcije, period rehabilitacije uz primjenu lijekova, rendgenske snimka koljena, primjena intraartikularnog lokalnog anestetika te na kraju artroskopska dijagnostika uz eventualni debridman (3).

Kiklop lezija pojava je fibrovaskularne lezije koja potencijalno smanjuje opseg pokreta u koljenu tijekom poslijeoperacijskog perioda. Bolesnici se 3-4 mjeseca nakon operacije žale na infrapatelarnu bol prilikom potpunog ispružanja koljena koja ne prolazi ni nakon fizikalne terapije. Dijagnoza se potvrđuje MR-om, a liječenje ovisi o stupnju ukočenosti koljena: fizikalna terapija kod slabije izraženih te artroskopski debridman kod bolesnika s jače izraženim smanjenjem pokreta (27).

## 9. RASPRAVA

Ruptura ACL-a stanje je praćeno gubitkom funkcije stabilnosti koljena, a najćeće je udružena s oštećenjem medijalnog meniska i medijalnog kolateralnog ligamenta. Gubitak funkcije ACL-a oćituje se pomakom goljenice prema naprijed pogotovo pri naglim pokretima zaustavljanja. Ova ozljeda ćeća je u žena te u mlaćih osoba. Posebno je osjetljiva skupina profesionalnih sportaša u kojih ovakva ozljeda predstavlja veliki problem ukoliko se ispravno ne lijeći.

Simptomi uključuju pojavu boli u koljenu prilikom nagle promjene pokreta, izljev u zglob te eventualno zglobno krvarenje (hemartros). Specifićni testovi za potvrdu radne dijagnoze uključuju test prednje ladice, Lachmannov test te test zaokretnog pomaka. Dijagnostika rupture ACL-a uključuje rendgensku snimku koljena u AP i LL smjeru, a naknadno se radi i MR koljena.

Rekonstrukcija ACL-a ovisi o tipu rupture. Potpuni prekid kontinuiteta lijeći se SB i DB rekonstrukcijom dok se za parcijalne rupture primjenjuje poseban postupak. SB rekonstrukcija uključuje uzimanje BPTB tetive ili tetive *m. semitendinosusa* i *m. gracilisa* ovisno o potrebama bolesnika te njihovu pripremu. Promjer oba grafta ne bi smio biti manji od 8 mm, a veći od 10 mm. Ukoliko je rijeć o ponavljajućoj operaciji ili nema dovoljno materijala za uzimanje tetive, kao donorsko tkivo moće poslućiti tetiva *m. quadriceps femorisa* ili *m. peroneus longusa*. Bušenje tibijalnog i femoralnog tunela posebno je zahtjevan dio operacije. Tibijalni tunel buši se uz pomoć tibijalne vodilje tako da što prirodnije oponaša inzerciju ACL-a na goljenici. Femoralni tunel puno je zahtjevniji te je za njegovo postavljanje potrebno puno više pripreme. Najpouzdaniji naćin provedbe uključuje primjenu sistema kvadrata uz pomoć šila za mikrofrakture te fluoroskopa koji omogućuju postavljanje tunela na središtu femoralne inzercije ACL-a (19). Femoralni tunel buši se iznutra, kroz AAM portal uz pomoć alata za femoralni offset, dok je artroskop pozicioniran u AM portalu. Ukoliko je

koljeno malih dimenzija moguća je plastika *fosse intercondylaris* kako bi se spriječilo uklještenje presatka u koljenu. Fiksacija grafta najčešće se izvodi uz pomoć interferentnih vijaka te kortikalnom fiksacijom. Iako postoji mnogo načina fiksacije, istraživanja su pokazala kako niti jedna metoda nema prednosti ispred drugih. Značajnu prednost ima jedino hibridni sistem fiksacije u kojemu se BPTB graft na tibijalnoj strani učvrsti uz pomoć interferentnog vijka, a na femoralnoj uz pomoć kortikalne fiksacije (3). DB rekonstrukcija provodi se u profesionalnih sportaša kod kojih su zadovoljeni dodatni zahtjevi vezani za specifičnost operacije. Najveća razlika u odnosu na SB zahvat je u tome da se na svakoj kosti buše 2 tunela kako bi se što prirodnije oponašalo biomehaničku funkciju ligamenata, a kao graft koriste se isključivo tetive *m. semitendinosusa* i *m. gracilisa*.

Poslijeoperacijske komplikacije mogu biti uzrokovane infekcijom, smanjenjem opsega pokreta te gubitkom stabilnosti u koljenu. Kako bi se spriječila pojava infekcija važno je educirati bolesnike te provesti adekvatnu prijeoperacijsku prevenciju infekcija. Ukoliko svejedno dođe do infekcije potrebno je što prije bolesnika podvrgnuti antibiotskoj terapiji uz ispiranje koljena velikom količinom fiziološke otopine. Smanjenje opsega pokreta često je posljedica traume uzrokovane uzimanjem presatka te se često uspješno liječi fizikalnom terapijom.

## 10. ZAKLJUČAK

Ruptura prednje ukrižene sveze iznimno je teška trauma koljena praćena relativno slabim stupnjem boli te dugoročno dobrom prognozom. Češća je u žena te u sportaša koji se bave sportovima u kojima su prisutne nagle promjene pokreta. Znakovi bolesti uključuju izljev u koljeno, krvarenje te pozitivan test „prednje ladice“, Lachmannov test i test zaokretnog pomaka. Dijagnoza se temelji na kliničkoj slici i slikovnoj obradi bolesnika koja uključuje rendgen i MR koljena. Lijećenje može biti neoperacijsko i operacijsko. Operacijsko lijećenje (rekonstrukcija ligamenta) provodi se pomoću presadaka ligamenta patele ili tetiva *m. semitendinosusa* i *m. gracilisa*. Najveći izazov u rekonstrukciji ACL-a predstavljaju bušenje femoralnog tunela te fiksacija presatka. Nepravilna tehnika bušenja najčešći je uzrok nestabilnosti koljena, dok je nepravilna fiksacija odgovorna za proširenje koštanoga tunela. Važno je spriječiti pojavu infekcije nizom pravila kojih se bolesnici trebaju pridržavati prije operacije. Ukoliko dođe do infekcije, bolesnika je potrebno što prije liječiti antibioticima širokoga spektra, a kasnije (na temelju nalaza hemokulture) ciljanom antibiotskom terapijom.

## 11.SAŽETAK

Rekonstrukcija ACL-a jedan je od najčešćih zahvata u ortopediji. Simptomi ruptуре su bol u koljenu, lokalni edem te pojava nestabilnosti koljena. Znakovi bolesti uključuju pozitivan Lachmannov test, test „prednje ladice“ i test zaokretnog pomaka. Ruptura ligamenta može biti udružena s oštećenjem medijalnog meniska te medijalnog kolateralnog ligamenta. Dijagnoza se potvrđuje MR-om pogotovo ako postoji sumnja u kombiniranu ozljedu.

Kod plastike ACL-a trenutna metoda izbora je intra-artikularna rekonstrukcija autogenim tkivom tetiva *m. semitendinosusa* i *m. gracilisa* ili ligamenta patele s obstranim koštanim okrajcima. Uspješnost zahvata velikim dijelom ovisi o načinju bušenja femoralnog i tibijalnog tunela koji moraju biti postavljeni na način da budući presadak što točnije biomehanički oponaša funkciju ACL-a. Fiksacija presatka ostvaruje se interferencijskim vijkom, ekstraartikularnom fiksacijom ili kombinacijom obje metode. U poslijeoperacijskom periodu najvažniji ciljevi su sprječavanje infekcije te očuvanje opsega pokreta.

**Ključne riječi:** ligamenti, zglobovi, prednja ukrižena sveza; rekonstrukcija prednje ukrižene sveze

## 12. SUMMARY

ACL reconstruction is one of the most common procedures in orthopedic surgery. The most common symptoms of this injury are knee pain, local oedema and knee instability. Clinically most common signs include positive anterior drawer test, Lachmann test, and pivot shift test. ACL rupture can also be combined with medial meniscus and medial collateral ligament injury. Diagnosis is confirmed by MR imaging.

Intra-articular reconstruction with autogenous tissue is today's method of choice in ACL treatment. Hamstring and patellar tendon are the most commonly used transplants. One of the most important parts of surgery is tunnel drilling. Both femoral and tibial tunnel have to be placed in a way so that the graft in place can biomechanically mimic ACL function. Graft fixation is achieved with interference screws, cortical stabilisation, or both. In postoperative period, it is very important to prevent knee infection and loss of motion.

**Key words:** Ligaments, Articular, Anterior Cruciate Ligament; Anterior Cruciate Ligament Reconstruction

### 13. LITERATURA

1. Marko Pećina i suradnici. Ortopedija. Zagreb. Naklada Ljevak; 2000.g.
2. Arendt E, Dick R. Knee injury patterns among men and women in collegiate basketball and soccer. NCAA data and review of literature. *Am J Sports Med.* 1995;23(6):694-701.
3. Reiner Seibort, David Dejour i Stefano Zaffagnini, Anterior cruciate ligament reconstruction, a practical surgical guide. Springer- Verlag Berlin, Heidelberg; 2014.
4. Paschos NK, Howell SM. Anterior cruciate ligament reconstruction: principles of treatment. *EFORT Open Rev.* 2017;1(11):398-408.
5. Purnell ML, Larson AI, Clancy W. Anterior cruciate ligament insertions on the tibia and femur and their relationships to critical bony landmarks using high-resolution volume-rendering computed tomography. *Am J Sports Med.* 2008;36(11):2083-90.
6. Girgis FG, Marshall JL, Monajem A. The cruciate ligaments of the knee joint. Anatomical, functional and experimental analysis. *Clin Orthop Relat Res.* 1975;(106):216-31.
7. Kumar Singh J, Verma A. Prevention od anterior cruciate ligament (ACL) injury and enhance performance program. *Int J Res Anal Rev.* 2020;7(1):715-727.
8. Terry M. Campbell's operative orthopedics. *JAMA* 2009;301:329–30.
9. Cimino F, Volk BS, Setter D. Anterior cruciate ligament injury: diagnosis, management, and prevention. *Am Fam Physician.* 2010;82(8):917-22.
10. Shelbourne KD, Rowdon GA. Anterior cruciate ligament injury. The competitive athlete. *Sports Med.* 1994;17(2):132-40.
11. Baxter R. Pocket guide to musculoskeletal assessment, second edition. Elsevier Science 2003.



12. Souryal TO, Freeman TR. Intercondylar notch size and anterior cruciate ligament injuries in athletes. A prospective study. *Am J Sports Med.* 1993;21(4):535-9.
13. Steckel H, Vadala G, Davis D, Musahl V, Fu FH. 3-T MR imaging of partial ACL tears: a cadaver study. *Knee Surg Sports Traumatol Arthrosc.* 2007;15(9):1066-71.
14. Krause M, Freudenthaler F, Frosch KH, Achtnich A, Petersen W, Akoto R. Operative Versus Conservative Treatment of Anterior Cruciate Ligament Rupture. *Dtsch Arztebl Int.* 2018;115(51-52):855-862.
15. Meuffels DE, Poldervaart MT, Diercks RL, Fievez AW, Patt TW, Hart CP, et al. Guideline on anterior cruciate ligament injury. *Acta Orthop.* 2012;83(4):379-86.
16. Noyes FR, Butler DL, Grood ES, Zernicke RF, Hefzy MS. Biomechanical analysis of human ligament grafts used in knee-ligament repairs and reconstructions. *J Bone Joint Surg Am.* 1984;66(3):344-52.
17. Kartus J, Movin T, Karlsson J. Donor-site morbidity and anterior knee problems after anterior cruciate ligament reconstruction using autografts. *Arthroscopy.* 2001;17(9):971-80.
18. C. Hulet, B. Lebel, P. Colombet, V. Pineau, B. Locker. Traitement chirurgical des lésions du ligament croisé antérieur. *Techniques chirurgicales - Orthopedie traumatologie.* 2011:44-780.
19. Hussein M, van Eck CF, Cretnik A, Dinevski D, Fu FH. Prospective randomized clinical evaluation of conventional single-bundle, anatomic single-bundle, and anatomic double-bundle anterior cruciate ligament reconstruction: 281 cases with 3- to 5-year follow-up. *Am J Sports Med.* 2012;40(3):512-20.
20. Bernard M, Hertel P, Hornung H, Cierpinski T. Femoral insertion of the ACL. Radiographic quadrant method. *Am J Knee Surg.* 1997;10(1):14-22.

21. Markatos K, Kaseta MK, Lалlos SN, Korres DS, Efstathopoulos N. The anatomy of the ACL and its importance in ACL reconstruction. *Eur J Orthop Surg Traumatol.* 2013;23(7):747-52.
22. Weiler A, Hoffmann RF, Bail HJ, Rehm O, Südkamp NP. Tendon healing in a bone tunnel. Part II: Histologic analysis after biodegradable interference fit fixation in a model of anterior cruciate ligament reconstruction in sheep. *Arthroscopy.* 2002;18(2):124-35.
23. Noh JH, Yang BG, Yi SR, Roh YH, Lee JS. Hybrid tibial fixation for anterior cruciate ligament reconstruction with Achilles tendon allograft. *Arthroscopy.* 2012;28(10):1540-6.
24. Kaeding CC, Léger-St-Jean B, Magnussen RA. Epidemiology and Diagnosis of Anterior Cruciate Ligament Injuries. *Clin Sports Med.* 2017;36(1):1-8.
25. Siebold R, Fu FH. Assessment and augmentation of symptomatic anteromedial or posterolateral bundle tears of the anterior cruciate ligament. *Arthroscopy.* 2008;24(11):1289-98.
26. Singh JA. Smoking and outcomes after knee and hip arthroplasty: a systematic review. *J Rheumatol.* 2011;38(9):1824-34.
27. Sonnery-Cottet B, Lavoie F, Ogassawara R, Kasmaoui H, Scussiato RG, Kidder JF, Chambat P. Clinical and operative characteristics of cyclops syndrome after double-bundle anterior cruciate ligament reconstruction. *Arthroscopy.* 2010;26(11):1483-8.

## **14. ŽIVOTOPIS**

Gordan Branković rođen je u Bjelovaru 15.09.1995. Pohađao je III. Osnovnu školu te Jezičnu gimnaziju nakon koje upisuje Medicinski fakultet Sveučilišta u Rijeci 2014.g. Tijekom studija posebno je bio aktivan u radu studentskih udruga, pogotovo u uredništvu studentskoga glasila „Speculum“ čiji je bio i urednik.