

OPTIMIZACIJA PROTOKOLA ZA PRETRAGE KOMPJUTORIZIRANE TOMOGRAFIJE ABDOMENA I ZDJELICE

Pavletić, Ana

Master's thesis / Diplomski rad

2021

Degree Grantor / Ustanova koja je dodijelila akademski / stručni stupanj: **University of Rijeka, Faculty of Medicine / Sveučilište u Rijeci, Medicinski fakultet**

Permanent link / Trajna poveznica: <https://um.nsk.hr/um:nbn:hr:184:726642>

Rights / Prava: [In copyright](#) / [Zaštićeno autorskim pravom.](#)

Download date / Datum preuzimanja: **2024-08-25**



Repository / Repozitorij:

[Repository of the University of Rijeka, Faculty of Medicine - FMRI Repository](#)



SVEUČILIŠTE U RIJECI
MEDICINSKI FAKULTET
INTEGRIRANI PREDDIPLOMSKI I DIPLOMSKI
SVEUČILIŠNI STUDIJ MEDICINE

Ana Pavletić

***OPTIMIZACIJA PROTOKOLA ZA PRETRAGE KOMPJUTORIZIRANE TOMOGRAFIJE
ABDOMENA I ZDJELICE***

Diplomski rad

Rijeka, 2021.

SVEUČILIŠTE U RIJECI
MEDICINSKI FAKULTET
INTEGRIRANI PREDDIPLOMSKI I DIPLOMSKI
SVEUČILIŠNI STUDIJ MEDICINE

Ana Pavletić

***OPTIMIZACIJA PROTOKOLA ZA PRETRAGE KOMPJUTORIZIRANE TOMOGRAFIJE
ABDOMENA I ZDJELICE***

Diplomski rad

Rijeka, 2021.

Mentor rada: doc. dr. sc. Petra Valković Zujčić, dr. med.

Diplomski rad ocjenjen je dana 01. 07. 2021. u Rijeci, pred
povjerenstvom u sastavu:

1. prof. dr. sc. Damir Miletić, dr. med
2. izv. prof. dr. sc. Slaven Jurković, spec. med. fizike
3. doc. dr. sc. Damir Grebić, dr. med.

Rad sadrži stranica 46, slika 9, tablica 3, literaturnih navoda 33.

ZAHVALA

Prije svega htjela bih se zahvaliti svojoj mentorici doc. dr. sc. Petri Valković Zujić na obilju strpljenja, savjeta i pomoći koju mi je pružila za vrijeme pisanja ovog diplomskog rada kako bi rad bio najbolji mogući. Također se zahvaljujem Doris Šegota, prof. sa Zavoda za medicinsku fiziku i zaštitu od zračenja KBC Rijeka na pomoći i savjetima koje je dala za izradu ovoga rada.

Zahvaljujem se i svojoj obitelji na neizmjernej potpori i razumijevanju sve ove godine.

Za kraj, hvala svim kolegicama i kolegama te prijateljima koji su bili tu uz svaki moj korak na fakultetu i učinili studentske dane nezaboravnima.

Sadržaj

1. Uvod	1
1.1. Odgovorna uporaba ionizirajućeg zračenja	4
1.2. Princip rada uređaja za kompjutoriziranu tomografiju	5
1.3. Indikacije za CT abdomena i/ili zdjelice	7
1.3.1. Netraumatska hitna stanja koja zahtijevaju oslikavanje abdomena i/ili zdjelice kompjutoriziranom tomografijom	7
1.3.2. Indikacije za oslikavanje kompjutoriziranom tomografijom kod traume abdomena i/ili zdjelice	8
1.3.3. Mokraćni sustav i nadbubrežna žlijezda	9
1.3.4. Novotvorine i metastaze	11
1.3.5. Poslijeoperativne komplikacije	11
1.3.6. Bolesti jetre	12
1.3.7. Bolesti probavne cijevi	12
1.3.8. Vaskularne strukture	13
1.3.9. Intervencijski postupci	13
1.3.10. Ostale indikacije za kompjutoriziranu tomografiju abdomena i/ili zdjelice	14
1.4. Kontraindikacije za kompjutoriziranu tomografiju abdomena i/ili zdjelice	16
1.5. Specifičnosti kompjutorizirane tomografije abdomena i/ili zdjelice	17
1.5.1. Područje oslikavanja kompjutorizirane tomografije abdomena i zdjelice	17
1.5.2. Slikovne rekonstrukcije	19
1.5.2.1. Radonova transformacija	20
1.5.2.2. Matematičke slikovne rekonstrukcije	20
1.5.2.3. Multiplanarne rekonstrukcije (MPR, Multiplanar reformations/reconstructions)	21
1.5.2.4. VRT (Volume Rendering Technique) i MIP (Maximum Intensity Projection)	23
1.5.3. Kontrastna sredstva	25
1.5.3.1. Intravenska kontrastna sredstva	25
1.5.3.2. Enteralna kontrastna sredstva	26
1.5.4. Odabir odgovarajućeg protokola	27
1.6. CT parametri	28
1.6.1. Parametri rendgenske cijevi	28
1.6.2. Dozni parametri	29
1.7. CT protokoli za procedure abdomena i zdjelice	30
2. Svrha rada	31

3. Ispitanici i postupci.....	32
3.1. Ispitanici	32
3.2. Postupci.....	33
3.3. Statistička obrada podataka	33
4. Rezultati	34
4.1. Prije optimizacije protokola.....	34
4.2. Nakon optimizacije protokola.....	35
5. Rasprava	36
6. Zaključak	39
8. Summary	41
9. Literatura	42
10. Životopis.....	46

Popis skraćenica

CT – kompjutorizirana tomografija (eng. *Computed tomography*)

MR - magnetna rezonancija (eng. *Magnetic resonance imaging (MRI)*)

UTZ - ultrazvuk

ALADA - engl. *as low as diagnostically acceptable*

HU - Hounsfieldove jedinice (engl. *Hounsfield units*)

CTA - CT angiografija

CTU - CT urografija

MPR - multiplanarne rekonstrukcije (engl. *Multiplanar Reformations ili Reconstructions*)

VRT - engl. *Volume Rendering Technique*

MIP - engl. *Maximum Intensity Projection*

CTDI - engl. *CT dose index*

DLP - engl. *Dose length product*

IBIS - Integrirani bolnički informacijski sustav

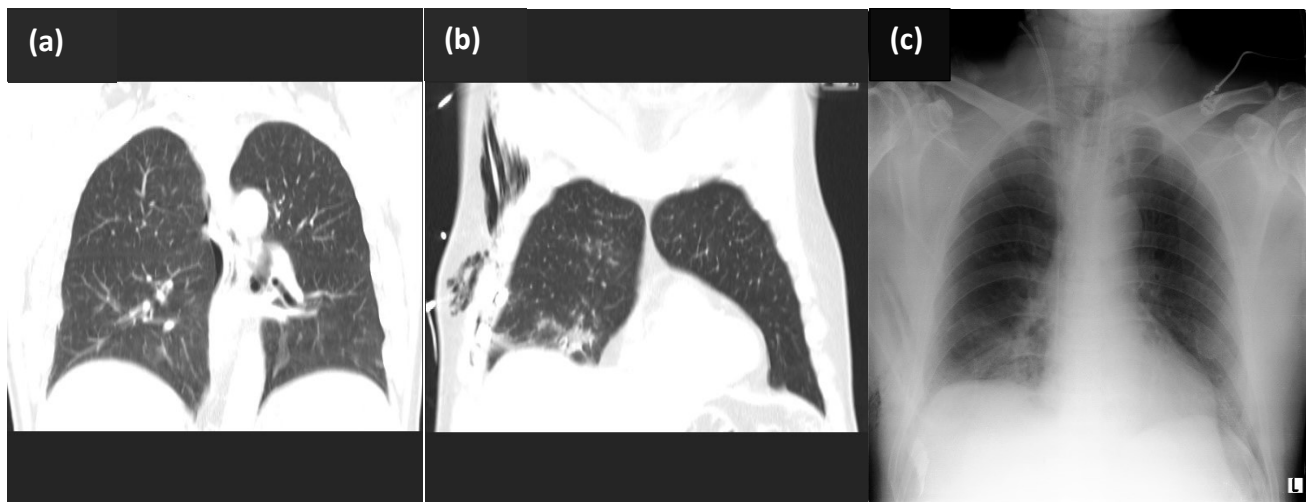
ISSA - Radiološki sustav za upravljanje medicinskom dokumentacijom i slikama

KBC – Klinički bolnički centar

1.Uvod

Kompjutorizirana tomografija (CT, od engl. computed tomography) je radiološka procedura koja pruža kliničke informacije u svrhu detekcije, diferencijacije i procjene proširenosti bolesti. Predstavlja primarni dijagnostički modalitet za odgovore na razna klinička pitanja te je široko prihvaćena kao dopuna drugim slikovnim procedurama, npr. ultrazvuku ili konvencionalnim radiološkim procedurama u svrhu postavljanja konačne dijagnoze, potvrde i procjene proširenosti patološkog procesa. (slika 1) CT je procedura oslikavanja koja uključuje izlaganje pacijenata ionizirajućem zračenju, odnosno snopovima X-zraka različitih energija. Dobiveni podaci o slabljenu snopa X-zraka prilikom prolaska kroz određeni dio tijela pacijenta se računalno obrađuju kako bi se dobili slikovni prikazi u više anatomskih ravnina ili trodimenzionalni prikaz anatomske cjeline od interesa. Optimalno izvođenje CT procedure zahtijeva poznavanje anatomije i patofiziologije, osnovno poznavanje fizikalnih principa i tehnike izvođenja CT procedura, kao i poznavanje i vrednovanje kvalitete uporabe ionizirajućeg zračenja. CT procedure se moraju izvoditi uz opravdane medicinske indikacije vodeći računa o apsorbiranoj dozi predanoj pacijentu koja osigurava potrebnu kvalitetu dijagnostičkih informacija. (1)

Zahvaljujući velikom tehnološkom razvoju CT uređaja unazad nekoliko desetljeća, postignuta je velika brzina u akviziciji slikovnih podataka stoga se u kratkom vremenu može oslikati veliki broj pacijenata, što nije slučaj kod magnetne rezonancije (MR) ili ultrazvuka (UTZ). Zbog tehnološkog napretka, ali i sve veće dostupnosti uređaja, zabilježen je globalni, značajni porast u broju CT procedura od 13% te CT procedura pridonosi i do 75% ukupne kolektivne efektivne doze koje pacijent primi za vrijeme provođenja medicinskih zahvata i/ili postupaka. (3)



***Slika 1: (a)** CT oslikavanje grudnoga koša, koronalni presjek, plućni prozor - parcijalni pneumotoraks desno; **(b)** CT oslikavanje grudnoga koša, koronalni presjek, plućni prozor - supkutani emfizem, kontuzione promjene plućnog parenhima; **(c)** radiogram grudnih organa u ležećem položaju kod istog bolesnika*

S obzirom na to, u radiološkoj zajednici postavlja se pitanje opravdanosti tolikom izlaganju pučanstva ionizirajućem zračenju te se naglašava potreba za odgovarajućom strategijom u cilju optimizacije CT procedura kako bi predana apsorbirana doza bila što je moguće manja uz zadržavanje kvalitete slikovnih podataka, u cilju izbjegavanja preokreta omjera rizika i koristi od ove procedure oslikavanja. (4)

Postavlja se i pitanje opravdanosti CT procedura kod mladih, a poglavito djece, budući da se radi o organizmima čije se stanice intenzivno dijele te su samim time podložnije štetnom djelovanju X-zraka što se može očitovati karcinogenim učinkom u odrasloj životnoj dobi. Zbog njihove manje površine tijela te manje količine visceralnog masnog tkiva dolazi do promjena u interakciji i apsorpciji X-zraka. Iz čega proizlazi da je kod CT oslikavanja pedijatrijske populacije efektivna doza i do šest puta veća, čime se povećava i štetni utjecaj X-zračenja.

Najveća je efektivna doza u novorođenčeta te se ista smanjuje kako dijete raste da bi oko 10. godine dosegla vrijednosti za odrasle. Predana apsorbirana doza je razmjerna volumenu dijela tijela nad kojim se provodi CT procedura, međutim štetni učinak snopa X-zraka je veći zbog povećane osjetljivosti tkiva u djece. Zbog svega navedenog, izuzetno je bitno da je postavljena medicinski opravdana indikacija za CT proceduru osobito ukoliko se radi o oslikavanju onih regija tijela (npr. abdomen ili vrat) koja se mogu kvalitetno analizirati ultrazvučno čime se u potpunosti izbjegava izlaganje ionizirajućem zračenju. (5)

CT procedura je zbog brzine oslikavanja sve češće indiciran postupak u hitnim stanjima, poglavito kod traumatskih ozljeda kada je brzina ključan čimbenik koji utječe na preživljenje.

(2) Zbog visoke prostorne rezolucije CT je procedura izbora za prikaz koštanih struktura i finih detalja kao što je transmisijski lanac slušnih košćica srednjeg uha ili detekcija fraktura kod traumatskih ozljeda kostiju lica. Zbog brzine uređaja najnovije generacije moguć je prikaz morfologije i funkcije srca u jednom njegovom otkucaju. (7)


Uzimajući u obzir mogući rizik zbog izloženosti ionizirajućem zračenju potrebno je osigurati da je predana apsorbirana doza što je moguće manja, a kvaliteta slikovnih podataka dovoljne dijagnostičke kvalitete prema ALADA principu (As Low As Diagnostically Achievable). Ustanove trebaju kreirati protokole koji koriste automatsku kontrolu ekspozicije i ovisno o parametrima pacijenta osiguravaju optimalni omjer između dijagnostičke kvalitete slikovnih podataka i izlaganja pacijenta ionizirajućem zračenju. (2)

1.1. Odgovorna uporaba ionizirajućeg zračenja

U usporedbi s CT oslikavanjem grudnog koša (toraksa), kod oslikavanja abdomena apsorbirana doza predana pacijentu je veća, međutim postoji nekoliko kliničkih indikacija kada je moguće provesti CT oslikavanje abdomena uz manju predanu dozu. Također, ako medicinska indikacija omogućava zamjenu CT oslikavanja za proceduru koja ne koristi ionizirajuće zračenje ili pacijentovo stanje ne zahtijeva hitnu obradu, CT oslikavanje je poželjno zamijeniti ultrazvukom ili MR oslikavanjem koje ne koriste ionizirajuće zračenje, a u nekim slučajevima, kao npr. u prikazu bilijarnog stabla i žučnog mjehura, mogu dati bolji uvid u patologiju. (4,6)

Niskodozni protokol kod CT oslikavanja preporuča se za sve procedure koje za postavljanje dijagnoze ne zahtijevaju analizu finih detalja (npr. kod bubrežnih ili ureteralnih kamenaca, nefro i ureterolitijaze. (8)

Jedan od osnovnih načela u ostvarivanju manje predane apsorbirane doze pacijentu postiže se postavljanjem tijela pacijenta, odnosno dijela tijela koje je područje interesa, u središte postolja, tzv. izocentar. (slika 2) Kod oslikavanja abdomena i zdjelice potrebno je osigurati položaj ruku pacijenta iznad glave te ukloniti sve nepotrebne predmete, osobito one radiodenzne poput metalnih uređaja. Naime, prilikom određivanja područja oslikavanja topogramom u dvije projekcije, računalo može krivo procijeniti parametre oslikavanja ukoliko se na topogramu detektira područje višeg atomskog broja (poput metala). Pri tome uređaj zaključuje da je potreban snop X-zraka veće energije s obzirom na to da u području oslikavanja detektira elemente višeg rednog broja. (2)



Slika 2: *a) područje interesa je izvan izocentra; b) područje interesa je unutar izocentra*

1.2. Princip rada uređaja za kompjutoriziranu tomografiju

Kompjutorizirana tomografija koristi rendgensku cijev koja je izvor snopa X-zraka. Današnji CT uređaji kao izvor snopa X-zraka koriste *Straton* rendgensku cijev. Unutar omotača rendgenske cijevi nalaze se katoda i anoda te je nužno da se one nalaze u vakuumu kako snop elektrona ne bi izgubio energiju u dodiru s molekulama zraka. Na jednom kraju cijevi se nalazi katoda, čijim zagrijavanjem dolazi do otpuštanja snopa elektrona koji dolaze do anode, a ubrzani su visokom naponom. Kada snop elektrona udari u anodu on gubi energiju te se mali dio te energije, svega 1%, pretvori u snop X-zraka koji izlazi iz cijevi. Ostatak energije se pretvara u toplinsku energiju. Anoda, koja se nalazi nasuprot katodi i izgrađena je od volframa (materijal visokog tališta), rotira unutar cijevi kako bi se povećala površina do koje dolazi snop elektrona te kako bi se povećao kapacitet anode da primi stvorenu energiju, tj. toplinu. Unutar cijevi

nalazi se ulje koje dodatno omogućava hlađenje anode, a brže hlađenje cijevi skratilo je vrijeme između procedura čime se ubrao sam proces oslikavanja. Također, skratilo se i vrijeme rotacije same cijevi oko pacijenta. (9)

Procedura je specifična po tome što rendgenska cijev za vrijeme pregleda rotira oko oslikavanog dijela tijela pacijenta. Prolaskom X-zraka kroz oslikavani dio tijela dolazi do njihova slabljenja (atenuacije) koje ovisi o vrsti tkiva kroz koje prolaze. One zrake koje nisu oslabile prolaskom kroz oslikavani dio tijela registriraju detektori koji se nalaze nasuprot rendgenske cijevi. Detektori te signale pretvaraju u električne impulse čija je vrijednost razmjerna veličini slabljenja snopa. Prohodnost X-zraka ovisi o energiji snopa i kemijskom sastavu tkiva (atomska broj) kroz koje snop X-zraka prolazi. Veličina slabljenja snopa X-zraka kod CT procedura se izražava u Hounsfieldovim jedinicama (HU). Raspon joj se kreće od -1000 HU do +1000 HU. Bistra tekućina poput vode ima vrijednost 0 HU, koštano tkivo 800 – 3000 HU, mekoti tkiva (parenhimatozni) organi između 40 – 80 HU, masno tkivo oko -100 HU, dok zrak ima vrijednost -1000 HU. Dodatno, suvremeniji CT uređaji imaju veći raspon Hounsfieldovih jedinica što omogućuje bolji prikaz ugrađenih stranih dijelova tijela (primjerice endoproteza kuka, metalnih implantata i sl.). (10)

CT slikovni podaci oslikanog dijela tijela se sastoje od velikog broja malih kvadratića (piksela) koji zajedno čine cjelinu koja se naziva matrica. O veličini i broju kvadratića ovisi kvaliteta slike. Što su kvadratići manji i njihov broj veći, bolja je kvaliteta slikovnih podataka (rezolucija). Svaki piksel odgovara malom dijelu oslikanog segmenta te se naziva voksel. Svakom pikselu se pridodaje određena nijansa sive boje, a nijansa će ovisiti o gustoći tkiva što se izražava veličinom slabljenja.

1.3. Indikacije za CT abdomena i/ili zdjelice

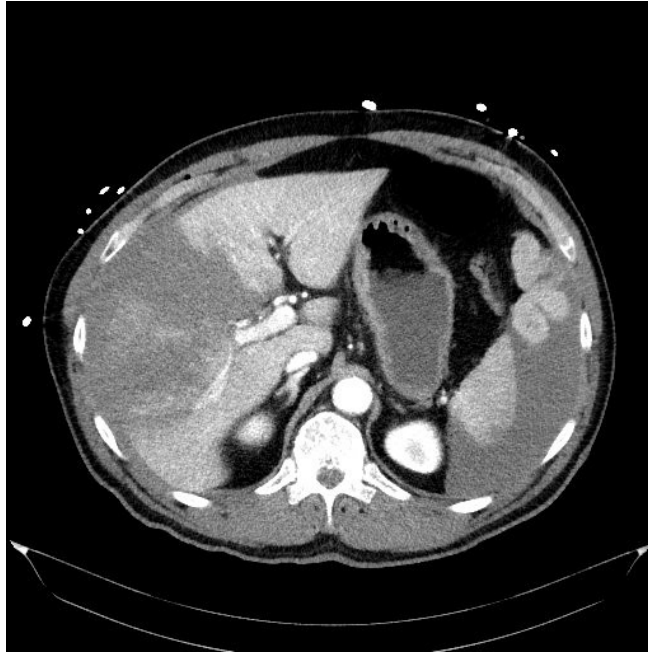CT abdomena i/ili zdjelice je procedura izbora kod različitih procesa u abdomenu i zdjelici s obzirom na to jer omogućuje brzo oslikavanje uz rekonstrukciju u više ravnina te daje dobar uvid u strukture kao što su peritoneum, abdominalni i zdjelični organi, ali i pluća te kosti, sve prikazano u jednom pregledu (Tablica 1.)

1.3.1. Netraumatska hitna stanja koja zahtijevaju oslikavanje abdomena i/ili zdjelice kompjutoriziranom tomografijom

CT je procedura izbora za procjenu abdominalnih hitnoća, osobito ako je nalaz ultrazvuka nejasan ili nezaključan. Netraumatske hitnoće uključuju upalna stanja abdomena i zdjelice te njihove komplikacije, nerazjašnjene bolove u trbuhu koje ne prolaze na analgetsku terapiju, neposredne i odgođene poslijeoperative komplikacije te akutni vaskularni incidenti. Indiciran je kod upalnih procesa u abdomenu i zdjelici, kao što je upala crvuklja, upala divertikla crijeva ili akutna upala gušterače. Zbog svoje velike osjetljivosti i specifičnosti indiciran kod kamenaca mokraćnog sustava jer može prikazati kamence veće od 3 mm koji nisu vidljivi ultrazvukom. (11) Kod opstrukcije crijeva, sumnje na perforaciju gastrointestinalnog trakta, kod stanja koja se odnose na kliničku sliku akutnog abdomena, procedura izbora je CT. CT angiografija je procedura izbora za dijagnozu krvarenja iz donjeg GIT-a i ishemije mezenterija. Zbog velike mogućnosti prikazivanja detalja CT je indiciran i kod sumnje na pneumoperitoneum ukoliko je nalaz nativnog radiograma negativan ili nezaključan.

1.3.2. Indikacije za oslikavanje kompjutoriziranom tomografijom kod traume abdomena i/ili zdjelice

CT je zlatni standard u oslikavanju pacijenata koji su doživjeli traumu koja prema mehanizmu ozljede ili opsegu zahvaćenih organskih sustava zahtjeva osjetljiviju slikovnu obradu nego što je klasična radiografija ili ultrazvuk. Prednosti CT-a pred drugim procedurama oslikavanja je brzina te pouzdana procjena proširenosti i stupanja ozljede o kojima ovisi odluka o vrsti daljnjeg liječenja. Također, detekcija krvarenja iz mekotkivnih organa ili vaskularne strukture, lakše se detektira CT-om. Jednim oslikavanjem dobije se uvid u više organskih sustava čime se lakše i brže postavlja dijagnoza i što doprinosi smanjenju mortaliteta (slika 3). Za razliku od ultrazvuka gdje se uređaj transportira do pacijenta, kod CT-a, pacijent se mora prebaciti na CT što može biti otegotna okolnost kod hemodinamski nestabilnih pacijenata. Također, neophodno je da pacijent za vrijeme oslikavanja mirno leži, za pregled abdomena ruke drži iznad glave što ponekad, kod traumatiziranih pacijenata nije moguće. Drugi nedostatak možemo navesti duže vrijeme koje je potrebno radiologu za interpretaciju i analizu slikovnih podataka. (12)

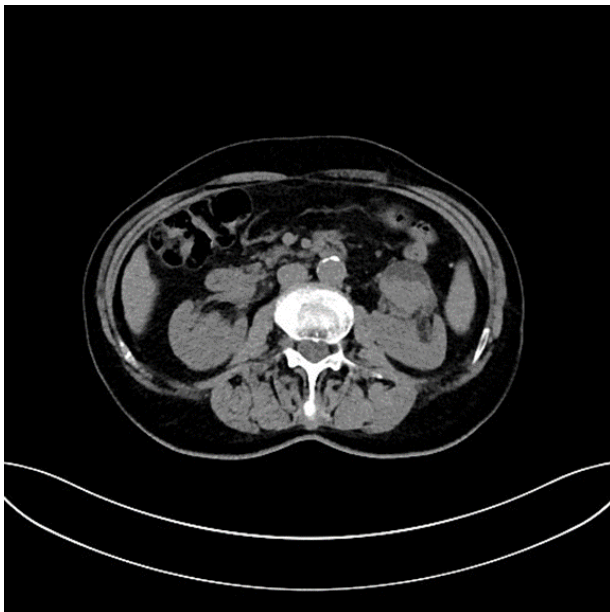


Slika 3: CT oslikavanje abdomena, aksijalni presjek – traumatska lezija jetrenog parenhima V. stupnja (obuhvaća više od 75% jetrenog režnja)

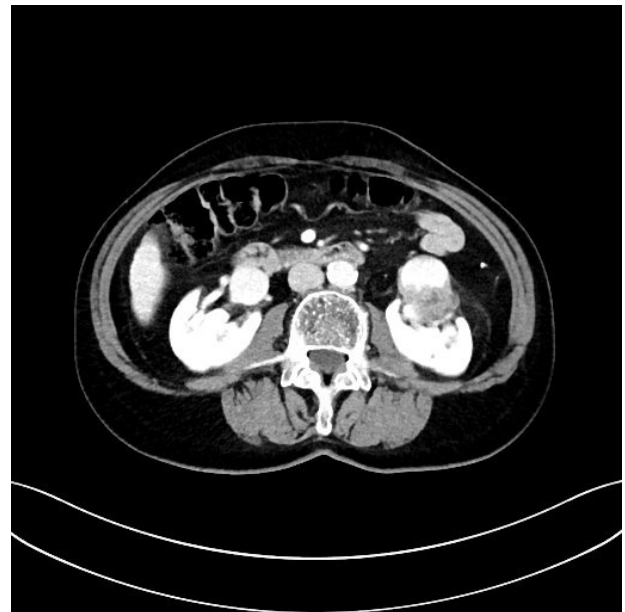1.3.3. Mokraćni sustav i nadbubrežna žlijezda

CT je indiciran za procjenu renalnih i adrenalnih masa prema posebnim protokolima koji se razlikuju za snimanje drugih dijelova abdomena i zdjelice. Specifična CT procedura za prikaz mokraćnih puteva i mokraćnog mjehura je CT urografija. Višeslojni CT presjeci uz primjenu intravenskog kontrastnog sredstva su neophodni za pregled mokraćnog sustava uključujući mokraćni mjehur. Tanki slojevi omogućuju dovoljnu prostornu razlučivost koja je potrebna za detekciju i procjenu diskretnih promjena uroepitela. Prikaz u sve tri ravnine i trodimenzionalne rekonstrukcije (3D) pomažu u detekciji i karakterizaciji patoloških promjena, procjene proširenosti bolesti, detekciji malformacija ili kirurških komplikacija. Tehnike koje se koriste za CTU su tehnika trostruke faze i tzv. split bolus. Protokoli CTU prilagođeni su postizanju optimalne opacifikacije i distenzije urotrakta. Standardni CTU protokol sastoji se od tri faze

koje se postižu u dva ili tri snimanja (akvizicije): nativna faza, nefrografska i ekskretorna faza. Nativna faza omogućuje detekciju kamenaca, lezija koje sadrže vapno, mast te omogućuje diferencijaciju hiperdenznih krvnih ugrušaka u mokraćnom sustavu. Nativnim presjecima omogućena je diferencijacija benignih lezija koje se postkontrastno ne opacificiraju u odnosu na maligne koje se postkontrastno boje. (slika 4) Detekcija patoloških promjena najbolje se uočava u nefrografskoj fazi (80 – 100 s nakon aplikacije intravenskog kontrastnog sredstva). (slika 5) Jednakomjerna (homogena) opacifikacija i dobra distenzija urinarnog trakta ostvaruje se u ekskretornoj fazi (5 – 12 minuta nakon aplikacije intravenskog kontrasta) čime je omogućena detekcija diskretnih defekta kontrastnog punjenja koji predstavljaju male lezije veličine 5 – 15 mm. (13)



Slika 4: CT oslikavanje abdomena nativno, aksijalni presjek - lezija lijevog pijelona (CTU)



Slika 5: CT oslikavanje abdomena, aksijalni presjek - tehnika razdijeljenog bolusa (eng. split bolus) TCC

1.3.4. Novotvorine i metastaze

CT je indiciran kod sumnje na tumorsku tvorbu abdomena ili zdjelice, uključujući i ginekološke tumore te za njihovo praćenje. CT procedure se vrše uz aplikaciju intravenskog kontrastnog sredstva kako bi se mogle prikazati metastaze. Na taj način se mogu razlikovati hipervaskularne i hipovaskularne metastaze. Hipervaskularne metastaze daju primjerice melanom, karcinom štitnjače, karcinom bubrega i kao takve zahtijevaju proceduru u arterijskoj fazi. Za razliku od njih, hipovaskularne metastaze zahtijevaju proceduru u portovenskoj fazi. (14)

CT abdomena i zdjelice je procedura izbora za procjenu proširenosti karcinoma ovarija. CT procedura se također provodi uz dodatak intravenskog kontrastnog sredstva kako bi se prikazale krvne žile koje irigiraju tumor te procijenila proširenost na okolne i udaljene strukture budući da se karcinom ovarija često dijagnosticira u uznapredovaloj fazi kada su već prisutne udaljenije metastaze. (15)

1.3.5. Poslijeoperativne komplikacije

CT je procedura izbora u procjeni komplikacija nakon abdominalnih i zdjelčnih operacija te za procjenu recidiva tumora nakon kirurške resekcije.

Pojava bolova u trbuhu, povišene tjelesne temperature ili promjene u laboratorijskim nalazima (leukocitoza, povećanje CRP-a) kod pacijenata nakon operativnog zahvata zahtijeva radiološku obradu CT-om zbog sumnje na razvoj komplikacije kao što su apsces i fistula. Radiologu na raspolaganju mora biti detaljan opis operativnog protokola i patohistološki nalaz kako bi imao percepciju promijenjenih anatomskih odnosa po operaciji. (11)

1.3.6. Bolesti jetre

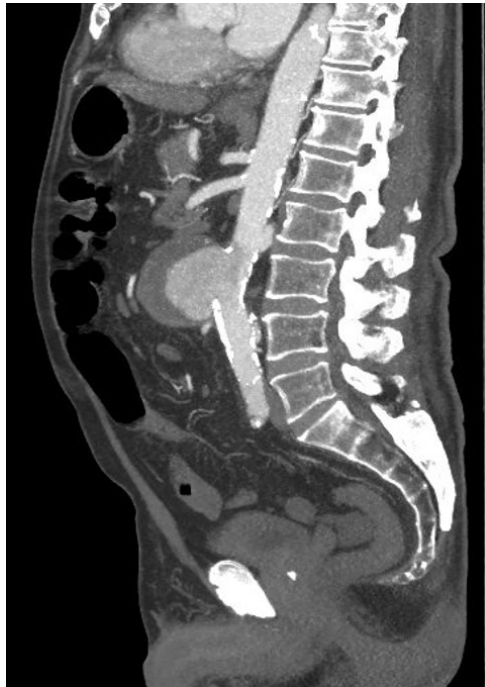CT se koristi za procjenu difuznih bolesti mekotkivnih organa, poglavito jetre. Najčešće bolesti jetre uključuju cirozu, steatozu te bolesti taloženja (npr. bakra – hemokromatoza). Dodatnu obradu CT-om zahtijevaju i čvorovi jetre otkriveni ultrazvukom. Za procjenu lezije jetrenog tkiva ponekad je potrebno izvesti CT pregled u više faza (tzv. višefazni CT protokol) koji uključuje nativni pregled (bez primjene kontrastnog sredstva) te oslikavanje u različitim vremenskim odmacima nakon aplikacije intravenskog kontrastnog sredstva. (16) Ovisno o vremenu oslikavanja razlikujemo ranu i kasnu arterijsku fazu, portovensku i odgođenu fazu. Procjenu vremena oslikavanja pojedine faze određuje radiološki tehnolog u ovisnosti parametrima vezanim za pacijenta kao što je ejekcijska frakcija srca i krvni tlak i parametrima brzine davanja kontrasta. Arterijska faza se izvodi 18- 21 sekundi po aplikaciji kontrasta, portovenska 70 – 80 sekundi, a odgođena 3 – 5 minuta nakon aplikacije. Opacifikacija jetrenog tkiva i lezija u svakoj pojedinoj fazi je različita na temelju čega se donose zaključci o etiologiji lezija te promjenama jetrenog tkiva. Jasne smjernice glede protokola izvođenja pregleda za CT analizu jetrenog tkiva i jetrenih lezija izdala su različita radiološka društva. (17)

1.3.7. Bolesti probavne cijevi

CT se koristi za probir i dijagnostičku procjenu polipa debelog crijeva i kolorektalnog karcinoma te omogućuje procjenu proširenosti i određivanje stadija.

1.3.8. Vaskularne strukture

CT (angiografija) je procedura izbora za procjenu kongenitalnih i stečenih abnormalnosti krvnih žila abdomena i zdjelice. One uključuju aneurizmu abdominalne aorte, aterosklerotsku bolest ili stenozu krvnih žila. (slika 6) (11)



Slika 6: CT oslikavanje abdomena i zdjelice, sagitalni presjek - penetrirajući aterosklerotski ulkus abdominalne aorte (CTA)

1.3.9. Intervencijski postupci

CT se koristi za provedbu terapijskih i dijagnostičkih postupaka koji uključuju: perkutane ablacije, aplikaciju intraarterijalne terapije, transarterijsku kemoembolizaciju, selektivnu intersticijsku radioterapiju te ciljanu slikom vođenu terapiju. Koristi se i za praćenje nakon provedenog postupka uključujući drenažu apscesa. (11)

1.3.10. Ostale indikacije za kompjutoriziranu tomografiju abdomena i/ili zdjelice

CT se koristi za prije i poslije transplantacijsku procjenu. Omogućuje detekciju kongenitalnih anomalije abdominalnih i zdjeličnih organa. Također, procedura je dopune i razjašnjenja nalaza dobivenih drugim slikovnim procedurama te za pojašnjenje nejasnih laboratorijskih nalaza. (2)

Tablica 1. Indikacije za CT abdomena i/ili zdjelice

<i>Indikacije za CT abdomena i/ili zdjelice</i>	
<i>Netraumatske hitna stanja</i>	Apendicitis Kamenci mokraćnog sustava Opstrukcija crijeva Perforacija probavne cijevi Krvarenje iz donjeg GIT-a Pneumoperitoneum Ishemija mezenterija
<i>Trauma abdomena i zdjelice</i>	Traumatske ozljede abdomena i zdjelice Politrauma
<i>Mokraćni sustav i nadbubrežna žlijezda</i>	Renalne i adrenalne mase Abnormalnosti mokraćnih puteva
<i>Novotvorine i metastaze</i>	Suspektne i detektirane novotvorine, uključujući ginekološke tumore Praćenje učinkovitosti terapije Detekcija metastaza i recidiva (osobito nakon kirurške resekcije)
<i>Poslijeoperativne komplikacije</i>	Procjena komplikacija nakon abdominalnih i zdjeličnih operacija (absces, limfokela, fistule)
<i>Bolesti jetra</i>	Difuzne bolesti jetre (ciroza, steatoza, hemokoromatoza)
<i>Bolesti probavne cijevi</i>	Polipi debelog crijeva Kolorektalni karcinom
<i>Vaskularne strukture</i>	Aneurizma abdominalne aorte Procjena abnormalnosti
<i>Intervencijski postupci</i>	Perkutana ablacija Aplikacija intraarterijske terapije Transkaterijska kemoembolizacija Selektivna intersticijska radioterapije Ciljana slikom vođena radioterapija
<i>Ostale indikacije</i>	Prije i poslije transplantacijska procjena Kongenitalne anomalije Pojašnjenje nalaza drugih slikovnih procedura i laboratorijskih nalaza

1.4. Kontraindikacije za kompjutoriziranu tomografiju abdomena i/ili zdjelice

Ne postoje apsolutne kontraindikacije za CT abdomena i/ili zdjelice, osim nesuradljivosti pacijenta ili neprihvatanja procedure. CT procedure bi trebalo izbjegavati kod trudnica, osobito u prvom tromjesečju trudnoće zbog opasnosti učinka X-zračenja na plod koje može dovesti do fetalnih anomalija ili čak intrauterine smrti. (18) Kao i kod svih radioloških procedura koje koriste X-zračenje tako i kod CT-a treba uzeti u obzir sve pozitivne i negativne strane procedure prije njezine provedbe sa ili bez primjene jodnog kontrastnog sredstva. (2) Kod pacijenta koji su imali alergijsku reakciju ili su alergičnu na jod, kontrastni CT pregled je kontraindiciran te ga treba zamijeniti ultrazvukom ili MR-om. Oštećena bubrežna funkcija također predstavlja problem u provedbi kontrastne procedure. Prije provedbe kontrastne procedure potrebno je provjeriti vrijednosti ureje i kreatinina te procijeniti glomerularnu filtraciju. Ukoliko je glomerularna filtracija $<30 \text{ mL / min}$, povećan je rizik za razvoj kontrastom inducirane akutne bubrežne ozljede te je tim pacijentima indicirana obilna hidracija prije i nakon provedene procedure kako si se izbjeglo pogoršanje bubrežne disfunkcije. Ne postoji točna vrijednost ispod koje je kontrastna CT procedura kontraindicirana, uvijek treba uzeti u obzir sve pozitivne i negativne strane procedure te procijeniti je li rizik procedure veći od vrijednosti dijagnostičkih informacija koje će se njome dobiti. (18) Ograničenje za provedbu CT-a je tjelesna masa i obujam tijela pacijenta. Uređaji imaju fiksna kućišta koja ograničavaju mogućnost pregleda kod izuzetno pretilih osoba. Većina uređaja može oslikati pacijente do 220 kg mase, dok je kućište veličine 70 cm. Potrebno je poduzeti odgovarajuće mjere predostrožnosti kako bi se smanjio rizik za pacijenta, uključujući izlaganje X-zračenju i jodnom kontrastnom sredstvu. (18)

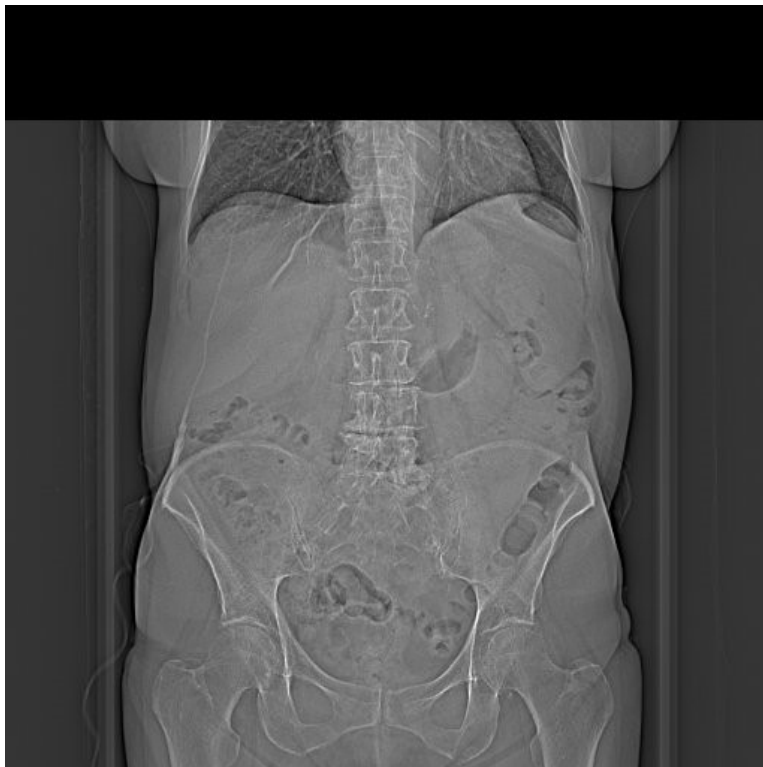1.5. Specifičnosti kompjutorizirane tomografije abdomena i/ili zdjelice

Svaki pacijent koji je upućen na CT proceduru abdomena i/ili zdjelice mora imati odgovarajuću dokumentaciju u kojoj je, temeljem anamnestičkih podataka, kliničkog pregleda i laboratorijskih vrijednosti opravdana medicinska indikacija za traženu proceduru. Temeljem dostavljene medicinske dokumentacije koja može uključivati i neke druge procedure poput ultrazvuka, jasno izrečenog kliničkog pitanja i postavljene radne dijagnoze određuje se protokol kojom će se provesti i potom interpretirati CT procedura. Poštujući takav algoritam, moguće je izabrati onaj protokol oslikavanja kojim će se najpreciznije i najtočnije odgovoriti na kliničko pitanje, bez potrebe ponavljanja procedure ili upućivanja na daljnju dijagnostičku obradu. Izuzetno je važno da se medicinska dokumentacija upotpuni podacima o eventualnim prethodnim pregledima abdomena i zdjelice, poglavito ako su izvršeni u nekoj drugoj ustanovi te je slikovni materijal potrebno dostaviti na elektroničkom mediju kako bi bio dostupan za komparaciju. Navedeno je poglavito bitno kada je procedura indicirana radi procjene uspješnosti terapije maligne bolesti s obzirom na to da odluka o nastavku ili prekidu liječenja često ovisi upravo o rezultatu CT procedura. (2)

1.5.1. Područje oslikavanja kompjutorizirane tomografije abdomena i/ili zdjelice

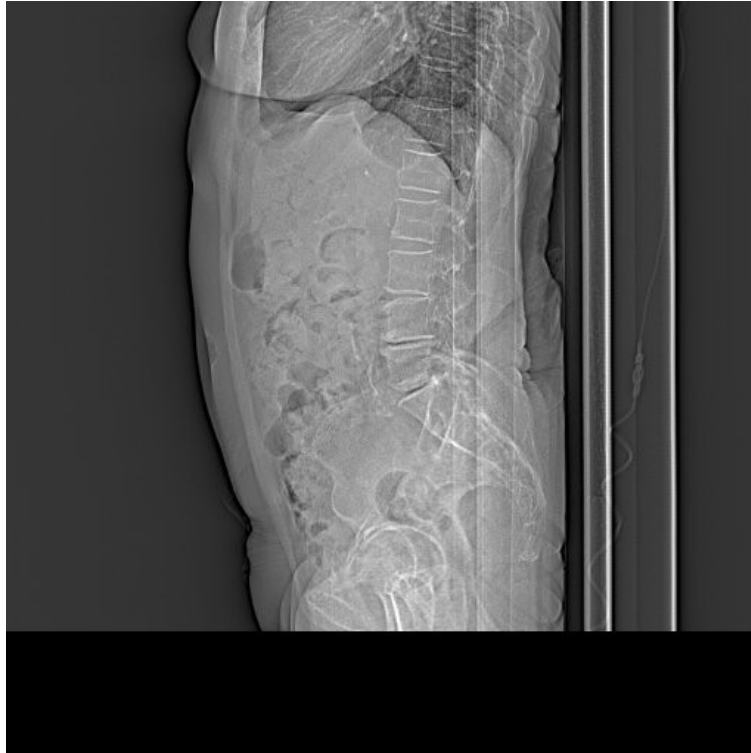Kompjutorizirana tomografija abdomena podrazumijeva područje oslikavanja koje uključuje aksijalne presjeke koji se pružaju od kupole ošita do visine bočne kosti. Kompjutorizirana tomografija zdjelice podrazumijeva područje oslikavanja od bočne kosti do ispod sjednih kvrgi ili jačne kosti (lat, *tuber ischiadicum*). Ovisno o indikaciji, CT procedure abdomena i zdjelice se

izvode u jednom aktu, što je i najčešći slučaj u praksi (slika 7). (2) Kako bi se CT-om dobili kvalitetni presjeci, a pritom pacijenta ozračili najmanjom mogućom dozom, neophodno je optimizirati CT procedure. Dakle, glavni cilj CT procedure je dobiti kvalitetne dijagnostičke informacije uz izlaganje pacijenta najmanjom mogućom dozom (engl, *As Low As Diagnostically Acceptable*, ALADA). Prilikom optimizacije protokola svakako treba uzeti u obzir tehnike smanjenja doza koje podrazumijevaju: iterativne rekonstrukcije, algoritmi smanjenja šuma (engl, *noise reduction algorithm*), automatski odabir napona rendgenske cijevi. Bitan korak u zaštiti od prekomjernog izlaganje X-zračenju je ograničenje područja oslikavanja (tzv. *field of view*) te ga svesti na regiju od interesa koja se određuje topogramom.



Slika 7a: CT oslikavanje abdomena i zdjelice, AP

topogram



*Slika 7b: CT oslikavanje abdomena i zdjelice, LL
topogram*

1.5.2. Slikovne rekonstrukcije

Slikovne rekonstrukcije su matematički postupci kojima se u postakvizicijskoj obradi može poboljšati kvaliteta CT procedure. Omogućuju da slikovni podaci budu što precizniji uz predanu apsorbiranu dozu kojom će se dobiti kvalitetna dijagnostička informacija. Temelje se na računanju koeficijenta slabljenja snopa X-zraka za svaki pojedini oslikani segment. (20)

1.5.2.1. Radonova transformacija

Radonova transformacija je matematička podloga za rekonstrukciju oslikavanog dijela tijela te predstavlja osnovu za sve slikovne rekonstrukcije kod CT procedura. Definira se kao integral duž linije pod određenim kutom u odnosu na os i udaljenost od ishodišta. Integralna funkcija predstavlja predmet nepoznate gustoće iz koje se Radonovom transformacijom dobivaju podaci tomografskog oslikavanja. Inverzna Radonova transformacija može se koristiti kako bi se dobile rekonstrukcije izvorne gustoće oslikavanog dijela tijela te je matematička podloga za tomografske rekonstrukcije koje se nazivaju iterativne rekonstrukcije. Podaci dobiveni Radonovom transformacijom se nazivaju sinogramima jer se ti podaci matematički prikazuju u obliku sinusoidne krivulje. (19)

1.5.2.2. Matematičke slikovne rekonstrukcije

Matematičke slikovne rekonstrukcije se temelje na izračunavanju koeficijenta slabljenja snopa X-zraka poznavajući i podatke o energiji snopa X-zraka, debljini voksel te njegovom položaju. (20)

Projekcija prema naprijed (Forward projection) i projekcija unatrag (Back projection)

Projekcija prema naprijed je najjednostavniji slikovni postupak rekonstrukcije. Temelji se na zbroju podataka o apsorpciji X-zraka za svaki voksel koji se nakon toga pojednostavljaju. (20) Jednostavna projekcija unazad je matematička rekonstrukcija temeljena na trigonometriji, međutim više se ne koristi kod komercijalnih uređaja. Radi se o obrnutom procesu za rekonstrukciju projekcije prema naprijed. Budući da se projekcija obavlja uzduž cijele linije ne samo u području interesa dobiveni slikovni podatak je zamućen. Taj problem se u manjoj mjeri

može popraviti detektorima, međutim i dalje ne daje zadovoljavajuće slikovne podatke. (2)

Obje projekcije su matematički algoritmi slikovne rekonstrukcije. Projekcija prema naprijed je verzija Radonove transformacije, a projekcija unazad je verzija inverzne Radonove transformacije. Oba postupka omogućuju poboljšanja prostorne ili kontrastne rezolucije (ne obje rezolucije istovremeno), ali ne i smanjenje šuma.

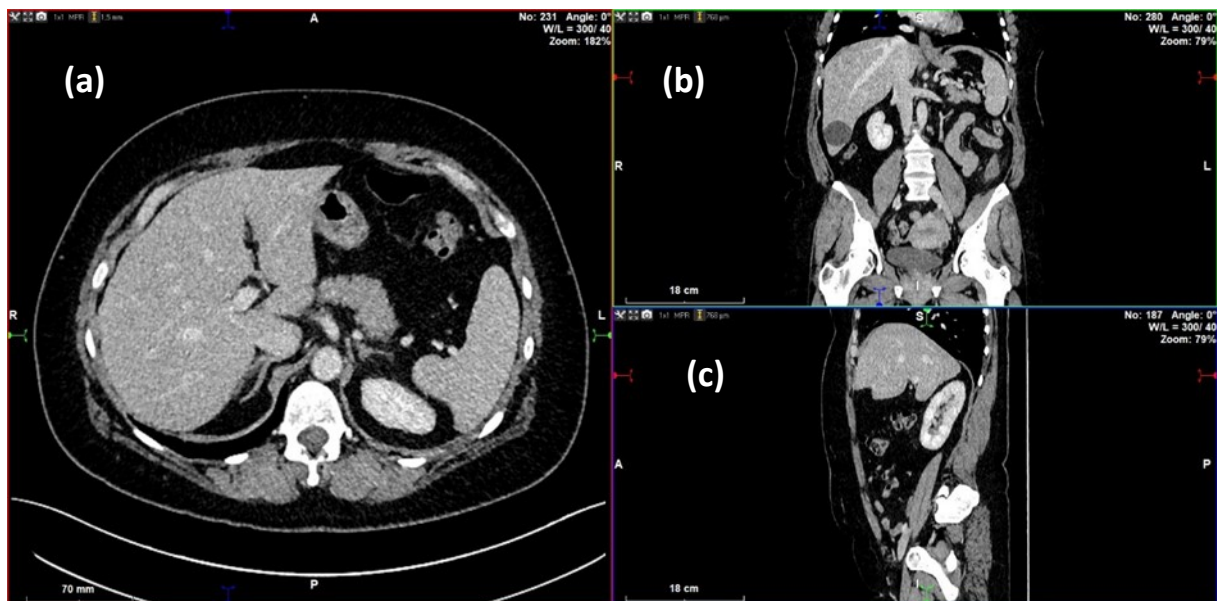
Iterativne rekonstrukcije

Algoritmi za iterativne rekonstrukcije temelje se na pretpostavkama gustoće, uspoređivanjem tih pretpostavki i ispravljanjem istih. Početna procjena je obično prazna slika. Uključuje računanje projekcija izmjerenih za početni slikovni podatak koristeći se procedurama projekcije prema naprijed. Zbrajaju se svi intenziteti duž putova X-zrake za sve projekcije kroz procijenjeni slikovni podatak. Dobiveni skupovi projekcija uspoređuju se sa stvarnim snimljenim projekcijama. Razlike između procijenjenih i stvarnih projekcija se uspoređuju i korigiraju sve dok se procijenjeni sinogrami na prihvate kao stvari iz čega se rekonstruira slikovni podatak. Iterativni postupci rekonstrukcije imaju brojne prednosti uključujući smanjenje šuma, manji broj artefakata te smanjenje doze i do 60%. (21)

1.5.2.3. Multiplanarne rekonstrukcije (MPR, Multiplanar reformations/reconstructions)

Multiplanarne rekonstrukcije obuhvaćaju proces nastanka slikovnih podataka u različitim anatomskim ravninama korištenjem podataka aksijalnih CT presjeka. Današnji uređaji omogućuju oslikavanje približno izotropnih vokseli (približno jednakih dimenzija u sve tri ravnine), što u konačnici omogućuje multiplanarne rekonstrukcije bez artefakata (npr. stair-

step artifact). Zbog svoje jednostavnosti ovaj je postupak često korišten u praksi. Još jedna od prednosti ovog postupka je to što se njime mogu kroz oslikavani dio tijela pratiti određene anatomske strukture. (24) Za nastanak MPR rekonstrukcije koriste se tri osnovne osi u odnosu na oslikavani dio tijela. (slika 8) Os x se pruža s lijeve na desnu stranu pacijenta, os y se pruža od sprijeda prema natrag te os z koja se pruža od gore prema dolje. Pomoću tih triju osi se mogu konstruirati presjeci (npr. y i z za sagitalni presjek, x i z za koronarni presjek). (23)



Slika 8: CT oslikavanje abdomena i zdjelice, MPR rekonstrukcija prikaz osnovnih osi;

(a) aksijalna x os, (b) sagitalna y os, (c) frontalna z os

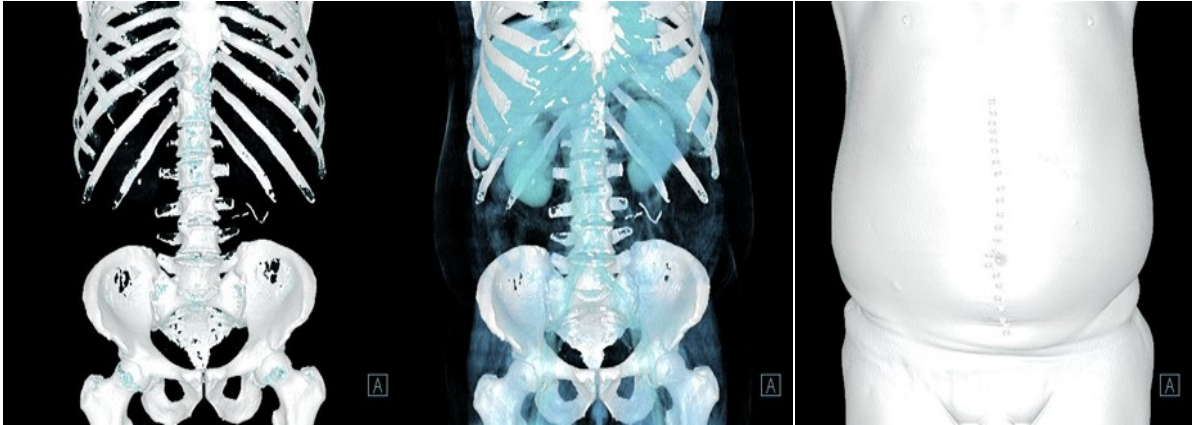Kosa rekonstrukcija (Oblique reformation)

Kosa rekonstrukcija je postupak multiplanarne rekonstrukcije koja omogućava prikaz u ravninama koje nisu osnovne anatomske ravnine. Uključuje prikaz u ravnini koja se nalazi pod određenim kutom u odnosu na osi x ili y. Koristi se za prikaz organa koji nisu dobro prikazani pomoću sagitalnih i koronarnih rekonstrukcija. (23)

1.5.2.4. VRT (*Volume Rendering Technique*) i MIP (*Maximum Intensity Projection*)

VRT (Volume Rendering Tehcnique)

VRT je tehnika koja se koristi za prikaz oslikanog dijela tijela u tri dimenzije. Omogućava bolji prikaz složenih anatomskih struktura te se koristi za planiranje kirurških zahvata. Radi po principu sakupljanja slikovnih podataka iz CT oslikavanja, slikovni podaci se računalno obrađuju zbog čega je potrebna jaka računalna podrška. Temelji se na odstupanjima slabljenja X-zraka pojedinih vokseli (tzv. siva skala) koji se nalaze na granici dvije strukture građene od dvaju različitih vrsta tkiva. Određuje se stupanj neprozirnosti tkiva za pojedini voksel čime se dobiva prostorni raspored anatomskih struktura, odnosno one strukture koje se nalaze bliže zaklanjaju one koje su udaljene i obrnuto. Pomoću odnosa između prozirnih i neprozirnih vokseli dobiva se prostorni raspored (visoka neprozirnost omogućuje prikaz odnosa između anatomskih struktura, dok visoka prozirnost omogućuje prikaz kroz strukturu). Iz svega navedenog proizlazi da stupanj prozirnosti može uvelike utjecati na veličinu promatrane atomske strukture (visoka prozirnost uvećava atomsku strukturu, dok ju visoka neprozirnost umanjuje). Budući da se sivom skalom ne može prikazati klasifikacija tkiva, za klasifikaciju tkiva svakom tkivu (tj. organu) pridodaje boja koja nužno ne predstavlja boju toga tkiva u stvarnosti, ali omogućuje dobar prostorni raspored. (slika 9) (22)



Slika 9: CT oslikavanje abdomena i zdjelice, VRT tehnika rekonstrukcije, različiti stupanj prozirnosti

MIP (Maximum Intensity Projection)

MIP je tehnika rekonstrukcije kojom se dobro prikazuju strukture visokog intenziteta, odnosno prilikom nastanka slikovnog podatka odabiru se pikseli velike gustoće i izdvajaju se od ostalih piksela. Ovaj postupak rekonstrukcije je koristan za prikaz struktura koje imaju visoki kontrast na slici u odnosu na okolno tkivo. Primjer korisnosti ovog postupka je prikaz krvnih žila uz dodatak intravenskog kontrastnog sredstva. Nedostatak ovog postupka je prikaz struktura koje se nalaze neposredno uz kost jer u tom slučaju i koštano tkivo i struktura koju želimo prikazati imaju visoki kontrast. Ovaj je nedostatak riješen virtualnom DSA procedurom, prilikom koje se prvo oslikava regija od interesa (tzv. maska) nativno, niskodoznom tehnikom potom se ista regija oslikava upotrebom "optimizirane doze" uz intravensku (i.v.) aplikaciju kontrastnog sredstva. Rekonstrukcijska se vrši uz pomoć "maske", postupkom otklanjanja koštanih struktura "*bone-removal*". Rezultat su VRT ili MIP rekonstrukcije bez koštanih struktura. (24)

1.5.3. Kontrastna sredstva

Zbog brojnih struktura koje se nalaze u abdomenu i zdjelici nativna CT procedura može biti nedostatna za dobivanje konačne dijagnoze, stoga se često CT procedura upotpunjuje aplikacijom kontrastnih sredstava. Kontrastna sredstva su sredstva koja služe za bolju vizualizaciju i prikaz najmanjih razlika u strukturi promatranog dijela tijela u svrhu razlikovanja i identifikacije patološkog procesa. Razlikujemo pozitivna i negativna sredstva, nešto češće su u upotrebi pozitivna kontrastna sredstva.

1.5.3.1. Intravenska kontrastna sredstva

Jedna kontrastna sredstva su pozitivna kontrastna sredstva koja su široko u upotrebi te se koriste prije svega za prikaz šupljih struktura, primjerice krvnih žila, probavne cijevi, subarahnoidalnog prostora mozga i leđne moždine te zglobnih šupljina. Također, koriste se za procjenu perfuzije organa te za otkrivanje patoloških procesa unutar mekotkivnih organa (npr. jetra). Kontrastna sredstva povećaju kvalitetu CT pregleda. Kada se aplicira, u željenom organu se poveća apsorpcija X-zraka čime se postiže bolji prikaz željenih struktura te ih na taj način izdvaja iz okolnog tkiva. (25)

CT procedura abdomena i/ili zdjelice može se provesti za vrijeme i neposredno nakon primjene intravenskog kontrastnog sredstva. Većina kliničkih pitanja koje zahtijevaju CT proceduru abdomena i/ili zdjelice mogu se odgovoriti procedurom u jednoj fazi. Procedure koje zahtijevaju više faza (npr. arterijska, portovenska, odgođena) mogu biti indicirane za poboljšanje otkrivanja i karakterizacije lezija kao što su hepatocelularni karcinom, hipervaskularne metastaze, i slično. (2)

Postoji više faza u kojima se može provesti procedura, a to ovisi o kliničkoj indikaciji. Nativno CT oslikavanje dobro prikazuje kalcifikate, masno tkivo unutar tumorskih tvorbi, masno tkivo koje okružuje upalne procese poput apendicitisa, divertikulitisa, ili kod infarkta omentuma. Rana arterijska faza služi za prikaz hipervaskularnih metastaza. Kasna arterijska faza često se naziva i ranom portalnom fazom jer prikazuje i venu porte te organe. U jetrenoj (hepatalnoj) ili kasnoj portalnoj fazi dolazi do pojačanja slabljenja snopa X-zraka prilaskom kroz tkivo jetre kojega krvlju opskrbljuje portalna vena. U ovoj fazi se prikazuju jetrene vene. Nefrografska faza prikazuje parenhim bubrega. Odgođena faza se još naziva i „wash - out“ faza jer dolazi do ispiranja kontrasta iz abdominalnih struktura izuzev vezivnog tkiva koje je gušće strukture u usporedbi s drugim tkivima. (26)

1.5.3.2. Enteralna kontrastna sredstva

Osim intravenskih kontrastnih sredstava postoje i enteralna kontrastna sredstva koje se mogu primijeniti oralno, rektalno ili preko nazogastrične sonde, a služe kako bi osigurali primjerenu distenziju i vizualizaciju probavnog trakta. Razlikujemo pozitivna (razrijeđeni barij ili vodotopiva ionizirana kontrastna sredstva), neutralna (voda) i negativna (zrak ili ugljični dioksid) kontrastna sredstva.

Najčešće upotrebljavano oralno pozitivno kontrastno sredstvo je barijev sulfat kojim se dobro prikazuje lumen probavne cijevi. Međutim postoje neka ograničenja njegove primjene: prikazan je samo jedan dio probavne cijevi, za proceduru je potrebna veća količina X-zračenja kako bi se dobio prikaz zadovoljavajuće kvalitete, nedostatan se prikazuje stijenka probavne cijevi, a kontraindiciran je pri sumnji na perforaciju šupljeg organa ili fistule s obzirom na to da je netopiv u vodi.(27)

Rektalna kontrastna sredstva primjenjuju se kod sumnje na perforaciju crijeva ili popuštanje anastomoze nakon kirurške resekcije crijeva. Koriste se najčešće pozitivna kontrastna sredstva kao što su voda i neionska vodotopiva sredstva. (28)

1.5.4. Odabir odgovarajućeg protokola

Specijalist radiologije koji analizira dobivene slikovne podatke bi trebao imati na umu kako postavke parametara vezanih za snop X-zraka kod CT uređaja mogu utjecati na kvalitetu slikovnih podataka. Optimizacija CT protokola zahtijeva sudjelovanje medicinskih fizičara kako bi bio optimiziran odnos između kvalitete dijagnostičke informacije i predane apsorbirane doze. To radiologu omogućuje da odabere odgovarajući protokol na temelju dane indikacije za proceduru, kliničke slike i povijesti bolesti (uzimajući u obzir sve moguće čimbenike koji povećavaju mogućnost nepovoljnih reakcija na kontrastno sredstvo). U iznimnim slučajevima kada indikacija i radna dijagnoza ne opravdavaju uporabu CT-a, radiolog može predložiti drugu dijagnostičku proceduru, kao i ocijeniti da li je CT procedura uopće neophodna. Protokoli mogu biti namijenjeni određenoj indikaciji ili anatomskoj regiji/organu. Izbor CT protokola mora se temeljiti na konačnom cilju i principu ALADA-e, tj., da se osigura zadovoljavajuća kvaliteta oslikavanja usklađena s dijagnostičkom potrebom i primjerenom predanom apsorbiranom dozom.(2) Za svako područje interesa ili indikaciju protokol treba sadržavati: količinu i vrstu intraluminalnog kontrastnog sredstva, način njegove primjene te vremenske intervale u kojima će se isporučiti; količinu i brzinu primjene intravenskog kontrastnog sredstva, vrijeme odgode između aplikacije sredstva i početka proceduru (tzv. *delay*), kada god je moguće koristiti bolus kontrasta; konfiguraciju detektora; debljina oslikavanih slojeva; kVp i mAs po sloju (minimilani i maksimalni mAs za multidetektorski CT); vrijeme rotacije postolja;

automatsku kontrolu ekspozicije; tehniku rekonstrukcije; gornju i donju granicu područja koje se oslikava; interval, algoritam i polje željenog oslikavanog područja tijela; upute koja CT oslikavanja šalju u PACS; 3D i MPR kada je potrebno; za svaku CT proceduru izvješće o dozi koje uključuje CTDI i DLP. Protokoli se trebaju pregledavati i ažurirati periodično te bi njihove kopije trebale biti dostupne svom osoblju ustanove u kojoj se provode. (31)

1.6. CT parametri

1.6.1. Parametri rendgenske cijevi

Većina optimizacijskih protokola uključuje modulaciju parametara oslikavanja kao što su struja i napon cijevi, temeljeno na masi pacijenta i dimenzijama abdomena (uključujući i površinu snimanog dijela tijela). (4)

Za CT abdomena struja cijevi se može smanjiti na temelju mase pacijenta. Kalra i suradnici iznose kako je kvaliteta oslikavanja gotovo jednaka kod procedure provedene 50% smanjenom dozom u odnosu na standardnu dozu što se odnosi na pacijente s masom manjom od 81.6 kg. Navedeno govori u prilog da su pacijenti s manjom masom pogodniji za smanjenje doze. (4)

Napon rendgenske cijevi određuje energiju snopa X-zraka, a samim time i njegovu prodornost. Promjene u naponu rendgenske cijevi dovode do značajnih promjena predane apsorbirane doze pacijentu. Smanjenjem napona rendgenske cijevi dolazi do povećanja šuma u slikovnim podacima, što se dešava kod korpulentnijih pacijenata ili ako povećanje struje rendgenske cijevi nije dovoljno da bi kompenziralo nizak napon cijevi. Promjena predane apsorbirane doze je razmjerna kvadratu umanjenja napona cijevi, a promjena šuma obrnuto razmjerna promjeni napona cijevi. Za većinu pacijenata CT procedura abdomena i zdjelice se optimalno može izvesti pri naponu od 120 kVp umjesto prijašnjih 140 kVp, što je rezultiralo smanjenjem

predane apsorbirane doze za 20 – 40 %. Za izrazito pretile pacijente veći napon rendgenske cijevi je nužan kako bi se dobila zadovoljavajuća kvaliteta slikovnih podataka. (6)

Slabljenje snopa X-zraka kod CT procedure ovisi o veličini tijela koja podliježe oslikavanju. Što nam ukazuje da je veća doza potrebna kod kurpulentnijih pacijenata kako bi se zadržala jednaka kvaliteta slikovnog podatka kao i kod vitkijih pacijenata. Zbog toga određivanje CT parametara na temelju mase pacijenata može dovesti do velikih varijacija u kvaliteti slikovnih podataka u usporedbi dva pacijenta iste mase tijela, ali različite visine. Zbog svega navedenog parametri se mogu mijenjati na temelju dimenzija abdomena kako bi se optimizirao učinak X-zračenja od CT procedure. Ovi parametri se lagano mogu izračunati prije CT procedure. (4)

1.6.2. Dozni parametri

Dozni indikatori su glavni alat za provedbu optimizacije CT protokola, uključuju parametre koji imaju najveći učinak na smanjenje predane apsorbirane doze, a to su: *computed tomography dose index (CTDI)* i *dose-length product (DLP)*. (3)

CTDI je parametar koji određuje prosječnu apsorbiranu dozu uzduž z osi iz serije kontinuiranog izlaganja pacijenta X-zračenju. Mjeri se iz jedne rotacije rendgenske cijevi, a izračunava se dijeljenjem apsorbirane doze po širini snopa. Glavna je jedinica opisa doze kod CT procedura. CTDI služi za procjenu prosječne apsorbirane doze oslikanog područja te je za oslikani dio tijela veći na površini tijela nego u središtu. Za mjerenje CTDI vrijednosti za dio tijela (u ovom slučaju abdomen i zdjelicu) koristi se cilindrični fantom promjera 32 cm. Za određeni protokol, koji uvijek uključuje nekoliko oslikavanja, ključno je uzeti u obzir mjesta preklapanja i praznina u radijacijskoj zoni koja nastaju uzastopnim rotacijama izvora zračenja, što se rješava uvođenjem volumne CTDI vrijednosti (CTDI_{vol}). CTDI_{vol} predstavlja prosječnu

apsorbiranu dozu po oslikanom volumenu. Mjerna jedinica za CTDI u SI sustava je mGy (mili Grej). (29)

DLP je veličina koja opisuje prosječnu dozu prilikom oslikavanja, dobiva se umnoškom $CTDI_{vol}$ (mGy) i duljine oslikavanja (cm) iz čega proizlazi i mjerna jedinica mGy.cm (mili Grej centimetar). (30)

1.7. CT protokoli za procedure abdomena i zdjelice

Početak svake CT procedure započinje topogramom (engl. scout) kojim se određuje područje oslikavanja, tj. početak i kraj akvizicijske CT serije. Kako je navedeno, oslikavanje regije abdomena i zdjelice podrazumijeva područje od kupole ošita do ispod sjedne kvrge. Znak dobre prakse je korištenje dva topograma, u AP i LL čime se postiže manja doza. (slika 7) (6)

Protokol je definiran slijedećim parametrima: način oslikavanja - spiralni, napon rendgenske cijevi od 120 kV, referentni mAs 210/150 uz SAFIRE 3, vrijeme rotacije 0.5 s, konfiguracija detektora 128 x 0.6 mm (64 x 0.6 mm = 38.4 mm), uključen CARE DOSE.

2. Svrha rada

Na Kliničkom zavodu za radiologiju Kliničkog bolničkog centra (KBC) Rijeka je 2017. godine provedena je opsežna revizija protokola za procedure kompjutorizirane tomografije među kojima i protokoli za CT oslikavanje abdomena i zdjelice. Cilj ovog diplomskog rada je utvrđivanje razlike u vrijednostima parametara koji utječu na predanu apsorbiranu dozu pacijenata podvrgnutih CT oslikavanju abdomena i zdjelice prije i nakon provođenja procesa optimizacije za navedenu proceduru.

3. Ispitanici i postupci

U ovoj retrospektivnoj nalazi prikupili smo parametre koji utječu na predanu apsorbiranu dozu pacijenata podvrgnutih CT oslikavanju abdomena i zdjelice prije i nakon provedene optimizacije protokola za CT procedure abdomena i zdjelice te demografske podatke pacijenata (dob i spol). Podaci prije optimizacije su prikupljeni korištenjem dvije dostupne baze podataka, integrirani bolnički informacijski sustav (IBIS) te radiološki sustav za upravljanje medicinskom dokumentacijom i slikama (ISSA). Podaci za CT procedure koje su provedene nakon optimizacije CT protokola prikupljeni koristeći se Qaelum - sustavom za upravljanje dozom (dose tracking system). Filtrirani su podaci za standardne pacijente prema CT protokolu i dobi.

Etičko povjerenstvo KBC Rijeka odobrilo je provođenje ovog retrospektivnog istraživanja (odobreno 13. svibnja. 2021; Ur. broj: 2170-29-02/1-21-2, klasa: 003-05/21-1/58).

3.1. Ispitanici

Prikupljeni podaci ispitanika uključuju godinu rođenja, dob i spol. U ovu analizu uključeni su standardni pacijenti prosječne mase 60 -90 kg (75 ± 15 kg).

Isključni kriterij su pacijenti kod kojih se nije izvršilo oslikavanje abdomena i zdjelice u jednoj postkontrastnoj fazi CT-om te pacijenti koji su ispod ili iznad prosječne mase 60 – 90 kg ili kod kojih nedostaje podatak o jednom od analiziranih parametara.

3.2. Postupci

Istraživanje je provedeno na Odjelu za abdominalnu radiologiju i radiologiju dojke Kliničkog zavodu za radiologiju u KBC-u Rijeka. Pacijenti su oslikani uređajem Siemens Somatom Definition Flash (Siemens, Erlangen, Germany) s kolimacijom 0,625 mm nakon intravenske aplikacije vodotopivog jodnog kontrasta koncentracije 350 ili 370 mg/mL u prosječnoj dozi 1 ml/kg tjelesne težine. Rekonstruirani aksijalni, koronalni i sagitalni presjeci debljine 5 mm pohranjeni su u bolničkoj arhivi slikovnih zapisa (PACS sustav).

Analizirana su CT oslikavanja abdomena i zdjelice učinjena u jednoj postkontrastnoj fazi. Parametri koji su se prikupljali, a proizlaze iz procedure CT abdomena i zdjelice su: *dose-length product* (DLP) i *volume computed tomography dose index* (CTDI_{vol}).

3.3. Statistička obrada podataka

Za statističku obradu podataka koristili smo programski paket Statistica (StatSoft). Ispitali smo postoji li statistički značajna razlika između CTDI_{vol} i DLP parametara prije i poslije optimizacije. Normalnost raspodjele podataka ispitivana je Kolmogorov-Smirnovljevim testom. Podatke smo statistički vrednovali t-testom za nezavisne varijable na razini statističke značajnosti od 5%.

4. Rezultati

U ovo istraživanje uključeno je 70 pacijenta podvrgnutih CT oslikavanju abdomena i zdjelice. Analizirani su podaci CT procedure prije optimizacije protokola iz 2016. godine (n = 40) te nakon optimizacije protokola (n=30) (2019. g).

4.1. Prije optimizacije protokola

U grupi pacijenta koji su podvrgnuti CT proceduri prije optimizacije bilo je 40 pacijenata, od toga 20 žena i 20 muškaraca. Srednja životna dob pacijenata je bila 64 godine (35 - 91 godina). Prosječna vrijednost DLP iznosi 518,28 mGy.cm (218 – 822 mGy.cm). Prosječna vrijednost CTDI_{vol} iznosi 8,95 mGy (4,46 – 16,35 mGy). (Tablica 2.)

Tablica 2: DLP i CTDI_{vol} prije optimizacije CT protokola za abdomen i zdjelicu

PRIJE OPTIMIZACIJE		
	DLP (mGy.cm)	CTDI _{vol} (mGy)
Najmanja vrijednost	218	4,46
Najveća vrijednost	822	16,35
Srednja vrijednost	518,28	8,95

4.2. Nakon optimizacije protokola

U grupi pacijenata koji su podvrgnuti CT proceduri nakon provedene optimizacije protokola bilo je 30 pacijenata, od toga 20 žena i 10 muškaraca. Srednja životna dob pacijenata bila je 64 godine (34 – 89 godina). Prosječna vrijednost DLP iznosi 276,08 mGy.cm (109,87 – 387,06 mGy.cm). Prosječna vrijednost CTDI_{vol} iznosi 5,86 mGy (3,84 – 8,03 mGy). (Tablica 3.)

Tablica 3: DLP i CTDI_{vol} nakon provedene optimizacije CT protokola za abdomen i zdjelicu

NAKON OPTIMIZACIJE		
	DLP (mGy.cm)	CTDI _{vol} (mGy)
<i>Najmanja vrijednost</i>	190,87	3,84
<i>Najveća vrijednost</i>	387,06	8,03
<i>Srednja vrijednost</i>	276,08	5,86

Podatke smo statistički obradili primjenom Kolmogorov - Smirnovljeva testa. Ispitali smo normalnost raspodjele svih parametara. Dobili smo da je raspodjela svih podataka normalna te smo za analizu primijenili t-test za nezavisne varijable. Dobili smo da između CTDI_{vol} vrijednosti prije i poslije te DLP vrijednosti prije i poslije postoji statistički značajna razlika na razini značajnosti od 5%.

5. Rasprava

U posljednjih nekoliko godina zabilježen je veliki porast broja CT procedura abdomena i zdjelice koje imaju veliku dijagnostičku vrijednost. Od iznimne je važnosti visoka specifičnost i osjetljivost ove procedure u otkrivanju lezija i detekciji patoloških stanja kojima se dolazi do konačne dijagnoze. Iz navedenog proizlazi potreba za standardizacijom i definiranjem protokola oslikavanja u ovisnosti o indikaciji i postavljenom kliničkom pitanju. Ujedno, valja voditi računa o izlaganju pacijenata X-zračenju na način da se postigne što manja doza uz što kvalitetniju kliničku informaciju. Standardizacija protokola za pojedine kliničke indikacije osigurava slikovni podatak primjerene kvalitete uz najmanju moguću dozu. (33)

Prije početka standardizacije i optimizacije protokola bilo je bitno odrediti referentne protokole s jasno naznačenim indikacijama i opisom pregleda kako bi se osigurala jednakost procedura. (32)

U ovom istraživanju istraživali smo promjene doznih indikatora ($CTDI_{vol}$ i DLP) za anatomske regije abdomena i zdjelice prije i nakon provedene optimizacije protokola za CT procedure. Rezultati našeg retrospektivnog istraživanja govore u prilog statistički značajnom smanjenju doze isporučenoga X-zračenja, tj. parametara koji utječu na predanu apsorbiranu dozu. Ispitanici su podijeljeni i u dvije skupine. Prvu skupinu čine pacijenti koji su bili podvrgnuti CT proceduri abdomena i zdjelice prije postupka optimizacije CT protokola, dok drugu skupinu čine pacijenti koji su bili podvrgnuti CT proceduri abdomena i zdjelice nakon provedene optimizacije CT protokola.

Katsari i suradnici su proveli opsežno istraživanje unutar nekoliko europskih zemalja kojim su došli do zaključka da je moguće postaviti protokole koji bi vrijedili za više centara i optimizirati

predanu apsorbiranu dozu.(32) Uspoređujući te rezultate s našim istraživanjem možemo zaključiti da je u oba istraživanja došlo do smanjenja unutar promatranih parametara. Budući da je istraživanje Katsari i suradnika provedeno u više centara time je i uključivalo značajno veći broj ispitanika u odnosu na naše, a dobiveni rezultati su slični. $CTDI_{vol}$ u navedenom istraživanju za CT oslikavanje abdomena i zdjelice prije optimizacije je bio u rasponu 8.9 – 17.0 mGy (iznad referentne vrijednosti od 15 mGy u Grčkoj, Mađarskoj i Italiji), dok su nakon optimizacije vrijednosti varirale ovisno o promatranoj zemlji, uz zabilježen pad ispod zadanih referentnih vrijednosti od 15 mGy (Mađarska 16.7 – 13.5 mGy, Rumunjska 11.9 – 10.6 mGy, Švicarska 10.6 – 8.5 mGy). Slično je zapaženo i za vrijednosti DLP, vrijednosti prije optimizacije bile su u rasponu 821.8 – 1979.5 mGy, dok je nakon optimizacije zabilježen pad vrijednosti u svim zemljama sa značajnim padom u Mađarskoj (16%), Rumunjskoj (13%) i Švicarskoj (23%). Također, bilježili su broj oslikavanja kod kojih je zabilježena visoka doza. U 98% tih oslikavanja glavni razlog visoke doze je bila pretilost pacijenata te je u tom slučaju doza opravdana. (32)

Sakhnini je u svom istraživanju uspoređivala sljedeće parametre: DLP, $CTDI_{vol}$ i ekspozicijsku dozu. Prikupljeni su podaci iz 626 CT oslikavanja odraslih pacijenta, od toga 52 CT oslikavanja abdomena i zdjelice. Jednu grupu sačinjavali su podaci pacijenata podvrgnutih CT oslikavanju prije provedene optimizacije, dok su drugu grupu sačinjavali podaci pacijenata podvrgnutih CT oslikavanju nakon optimizacije.(33) U navedenom istraživanju parametri su se odvojeno uspoređivali po spolu. Vrijednost $CTDI_{vol}$ je s početnih 20.7 mGy za žene, odnosno 37.3 mGy za muškarce prije optimizacije došla do 19.0 mGy za žene, odnosno 17.8 mGy za muškarce. Vrijednost DLP-a prije optimizacije za žene je iznosila 1090 mGy.cm te 1100 mGy.cm za muškarce. Nakon optimizacije te vrijednosti su bile 814 mGy.cm za žene te 838 mGy.cm za muškarce.(33) Unatoč tome što u našem istraživanju pacijente unutar grupa nismo podijelili i odvojeno promatrali parametre za muškarce i žene, vrijednosti parametara u ovom

istraživanju su nešto više nego one koje smo mi dobili, ali idu u prilog smanjenju predane apsorbirane doze nakon optimizacije što smo zaključili i našim istraživanjem.

Jedan od nedostataka našeg istraživanja je to što smo se ograničili isključivo na odrasle pacijente standardne tjelesne mase, zbog čega su dobivene vrijednosti u našem istraživanju nešto niže od Sakhnininog istraživanja. Kod pretilih pacijenata doznani parametri mogu biti i značajno povišeni zbog velike količine visceralnog, ali i potkožnog masnog tkiva koja zahtijeva veću ekspozicijsku dozu čime su onda i ostali parametri povišeni.(33) Slično vrijedi i za pedijatrijsku populaciju, kod koje je efektivna doza veća nego kod odraslih, međutim štetni učinak X-zračenja je značajno veći nego u odraslih.

6. Zaključak

Kako i dalje dolazi do unaprjeđenja CT uređaja i daljnjeg napretka u smislu smanjenja predane apsorbirane doze raste broj provedenih CT oslikavanja. Neka istraživanja govore u prilog tome kako se i do 40% provedenih CT oslikavanja može zamijeniti alternativnim procedurama, prije svega UZV-om ili MR-om. (3) Zbog čega je od velike važnosti postavljenje dobre radne dijagnoze i kliničkog pitanja koji su ključ provedbe CT procedure oslikavanja za bilo koju anatomsku regiju, uključujući regiju abdomena i zdjelice.

Smanjenjem predane apsorbirane doze, odnosno parametra koji na istu utječu, smanjuje se negativan utjecaj X-zračenja (prije svega karcinogenog i leukemogenog djelovanja) na ljudsko tijelo koje jedno od glavnih negativnih strana CT procedure oslikavanja.

Pažljivim i neprekidnim praćenjem provedbe CT procedure oslikavanja i postojećih protokola, unaprjeđenjem istih kao i CT uređaja postiže se najveća korist od ove procedure oslikavanja uz najmanju moguću predanu apsorbiranu dozu i najveću moguću kvalitetu slikovnih podataka.

7. Sažetak

Cilj: Cilj ovog rada je utvrđivanje razlike u vrijednostima parametara koji utječu na predanu apsorbiranu dozu u pacijenata podvrgnutih CT oslikavanju abdomena i zdjelice prije i nakon provođenja procesa optimizacije za navedenu proceduru.

Ispitanici i postupci: U ovoj retrospektivnoj nalazi prikupili smo parametre koji utječu na apsorbiranu dozu predanu pacijentu prije i nakon provedene optimizacije protokola za CT procedure abdomena i zdjelice te demografske podatke pacijenata (dob i spol). U ovu analizu uključeni su standardni pacijenti prosječne mase 60 -90 kg (75 ± 15 kg). Parametri koji su se prikupljali, a proizlaze iz procedure CT abdomena i zdjelice su: *dose-length product (DLP)* i *computed tomography dose index (CTDI_{vol})*.

Rezultati: Prije optimizacije prosječna vrijednost DLP iznosi 518,28 mGy.cm (218 - 822 mGy.cm). Prosječna vrijednost CTDI_{vol} iznosi 8,95 mGy (4,46 – 16,35 mGy). Nakon provedene optimizacije prosječna vrijednost DLP iznosi 276,08 mGy.cm (190,87 – 387,06 mGy.cm). Prosječna vrijednost CTDI_{vol} iznosi 5,86 mGy (3,84 – 8,03 mGy).

Zaključak: Optimizacijom CT protokola postigla se značajna redukcija u svim parametrima na temelju koji se određuje predana apsorbirana doza za pacijenta što je nužno zbog svih negativnih učinaka koje X-zračenje ima na ljudsko tijelo. Unatoč svemu navedenom potrebno je osigurati zadovoljavajuću kvalitetu slikovnih podataka kako bi procedura bila valjana i dala odgovor na zadano kliničko pitanje.

Ključne riječi: kompjutorizirana tomografija, predana apsorbirana doza, optimizacija protokola

8. Summary

Aim: Our study aimed to determinate the difference in dosage parameters of patients undergoing CT examination of the abdomen and pelvis before and after protocol optimization.

Patients and methods: This retrospective analysis is based on documentation of dosage parameters measured before and after optimization of CT protocols in 2017. We also noted patients age and sex. Included patients had standard body weight (60 – 90 kg). Collected dosage parameters were: *dose-length product (DLP)* and *computed tomography dose index (CTDI_{vol})*.

Results: Before optimization average value of DLP was 518,28 mGy.cm (218 – 822 mGy.cm). Average value of CTDI_{vol} was 8,95 mGy (4,46 – 16,35 mGy). After optimization average value of DLP was 276,08 mGy.cm (190,87 – 387,06 mGy.cm), while average value of CTDI_{vol} was 5,86 mGy (3,84 – 8,03 mGy).

Conclusion: By optimizing CT protocols, a significant reduction in all dosage parameters was achieved. The optimisation is necessary due to the adverse effects X-radiation has on the human body. However, all of the above satisfactory image quality must be ensured for the procedure to be valid and answer a specific clinical question.

Key words: computed tomography, radiation dosage, protocol optimization

9. Literatura

1. American College of Radiology. ACR Practice Parameter For Performing And Interpreting Diagnostic Computed Tomography. 2018. [Internet] Dostupno na: <https://www.acr.org/-/media/ACR/Files/Practice-Parameters/CT-Perf-Interpret.pdf>
Pristupljeno: 21. 12. 2020.
2. American College of Radiology. ACR–SPR Practice Parameter For The Performance Of Computed Tomography (CT) Of The Abdomen And Computed Tomography (CT) Of The Pelvis. 2016. [Internet] Dostupno na: <https://www.acr.org/-/media/ACR/Files/Practice-Parameters/ct-abd-pel.pdf> Pristupljeno: 21. 12. 2020.
3. Dougeni E, Faulkner K, Panayiotakis G. A review of patient dose and optimisation methods in adult and paediatric CT scanning. European Journal of Radiology. 2020. 81(4), E665-E683
4. Kim K P i sur. Development Of A Database Of Organ Doses For Paediatric And Young Adult CT Scans In The United Kingdom. Radiation Protection Dosimetry. 2012. 150(4) pp. 415–426
5. Nivelstein R A J i sur. Multidetector CT in children: current concepts and dose reduction strategies. Pediatric Radiology. 2010. 40:1324–1344.
6. Kalra M K, i sur. Strategies for CT Radiation Dose Optimization. U: PubMed [Internet] Dostupno na: <https://pubmed.ncbi.nlm.nih.gov/14739312/> Pristupljeno: 12. 01. 2021.
7. Wang H i sur. Clinical evaluation of new automatic coronary-specific best cardiac phase selection algorithm for single-beat coronary CT angiography. PLoS One. 2017. 12(2):e0172686. Dostupno na: <https://pubmed.ncbi.nlm.nih.gov/28231322/>
Pristupljeno: 24. 05. 2021.

8. Trattner S i sur. Standardization and Optimization of Computed Tomography Protocols to Achieve Low-Dose. *Journal of the American College of Radiology*. 2014. 11(3): 271–278
9. Schardt P i sur. New x-ray tube performance in computed tomography by introducing the rotating envelope tube technology. *Medical Physics*. 2004. 31(9):2699-2706
10. Janković S, Eterović D. *Fizikalne osnove i klinički aspekti medicinske dijagnostike*. Zagreb: Medicinska naklada; 2002.
11. Caraiani C i sur. Indications for abdominal imaging: When and what to choose?. *Journal Of Ultrasonography*. 2020. 20: e43–e54. Dostupno na: <https://pubmed.ncbi.nlm.nih.gov/32320166/> Pristupljeno: 6. 05. 2021.
12. Bouzat P i sur. Early management of severe abdominal trauma. *Anaesthesia, Critical Care & Pain Medicine*. 2020. 39(2):269-277.
13. Korobkin M. CT urography. *European Radiology Supplements*. 2005. 15 (4):D82–D84
14. Choi S J i sur. Dual-source abdominopelvic computed tomography: Comparison of image quality and radiation dose of 80 kVp and 80/150 kVp with tin filter. 2020. *PLoS ONE* 15 (9): e0231431 Dostupno na: <https://pubmed.ncbi.nlm.nih.gov/32881876/> Pristupljeno: 27. 05. 2021.
15. Grabowska-Derlatka L. i sur. Differentiation of Ovarian Cancers From Borderline Ovarian Tumors on the Basis of Evaluation of Tumor Vascularity in Multi-Row Detector Computed Tomography—Comparison With Histopathology. *International Journal of Gynecological Cancer*, 2013;23(9):1597-1602
16. Zhang Y N i sur. Liver fat imaging—a clinical overview of ultrasound, CT, and MR imaging. *The British Journal of Radiology*. 2018. 91(1089)

17. Esgar.org [Internet] European Society of Gastrointestinal and Abdominal Radiology (ESGAR) [Ažurirano: 23. 05. 2018.] Dostupno na: <https://www.esgar.org/> Pristupljeno: 27. 05. 2021.
18. Insideradiology.com.au [Internet] The Royal Australian and New Zealand College of Radiologists Ažurirano: 18. 05. 2020. Dostupno na: <https://www.insideradiology.com.au/computed-tomography-hp/> Pristupljeno: 10. 05. 2021.
19. Radon J. On the Determination of Functions from Their Integral Values along Certain Manifolds. IEEE Trans Med Imaging. 1986. 5(4):170-6.
20. Goldman L W. Principles of CT and CT Technology. Journal of Nuclear Medicine Technology. 2007. 35(3) 115-128
21. Wang T i sur. A fast regularized iterative algorithm for fan-beam CT reconstruction. Physics in Medicine & Biology. 64 (2019) 145006 (17pp)
22. Cody D D. AAPM/RSNA physics tutorial for residents: topics in CT. Image processing in CT. Radiographics. 2002; 22(5):1255-68.
23. Dalrymple N C i sur. Informatics in radiology (infoRAD): introduction to the language of three-dimensional imaging with multidetector CT. Radiographics. 2005. 25(5):1409-28.
24. Radiopedia.org [Internet] Radiopaedia Pty Ltd. [Ažurirano: 23. 08. 2021.] Dostupno na: <https://radiopaedia.org/articles/multiplanar-reformation-mpr> Pristupljeno: 12. 05. 2021.
25. Insideradiology.com.au [Internet] The Royal Australian and New Zealand College of Radiologists Ažurirano: 18. 05. 2020. Dostupno na:

<https://www.insideradiology.com.au/iodine-containing-contrast-medium-hp/>

Pristupljeno: 17. 05. 2021.

26. Kyongtae T B. Intravenous Contrast Medium Administration and Scan Timing at CT: Considerations and Approaches. *Radiology*. 2010. 256(1). Dostupno na: <https://pubs.rsna.org/doi/10.1148/radiol.10090908> Pristupljeno: 17. 05. 2021.
27. Pickhardt P J. Positive Oral Contrast Material for Abdominal CT: Current Clinical Indications and Areas of Controversy. *American journal of roentgenology*. 2020. 215: 69-78
28. Thompson W M i sur. Computed tomography of the Rectum. *RadioGraphics*. 1987. 7(4); 773-807
29. Hyun W G. CT Radiation Dose Optimization and Estimation: an Update for Radiologists. *Korean Journal of Radiology*. 2012. 13(1): 1–11
30. Radiologycafe.com [Internet] Radiology Cafe [Ažurirano: 23. 02. 2020.] Dostupno na: <https://www.radiologycafe.com/radiology-trainees/frcr-physics-notes/ct-dose>
Pristupljeno: 23. 04. 2021
31. Pelegrino Bastos Maués N H i sur. Abdomen–Pelvis Computed Tomography Protocol Optimization: An Image Quality And Dose Assesment. *Radiation Protection Dosimetry*. 2019. 184(1): 66–72
32. Katsari K i sur. Implementation of a computed tomography dose management program across a multinational healthcare organization. *European Radiology*. [Internet] 2021. Dostupno na: <https://pubmed.ncbi.nlm.nih.gov/34003348/> Pristupljeno: 23. 05. 2021.
33. Sakhnini L. CT radiation dose optimization and reduction for routine head, chest and abdominal CT examination. *Radiology and Diagnostic Imaging*. 2017. e 2(1): 1-4

10. Životopis

Ana Pavletić rođena je 10. rujna 1995. godine u Rijeci. Prvi razred osnovne škole upisuje 2001. godine te pohađa OŠ Bakar. Osnovnu školu završava 2010. godine, iste godine upisuje opći smjer Prve sušačke hrvatske gimnazije u Rijeci. Maturirala je 2014. godine te potom upisuje studij medicine na Medicinskom fakultetu Sveučilišta u Rijeci. Uz savladavanje fakultetski obveza obnašala je dužnost demonstratora na Katedri za internu medicinu na kolegiju Klinička propedeutika. U akademskoj godini 2020. / 2021. preuzela je dužnost voditelja demonstratora na Katedri za internu medicinu. Tijekom fakultetskog školovanja aktivno je sudjelovala u organizaciji Kongresa hitne medicine kao dio organizacijskoga odbora. Znanja i vještine je upotpunila sudjelujući na nekoliko kongresa i skupova te odrađivanjem ljetne prakse u Ordinaciji opće medicine dr. Željko Sesar, dr. med. te Objedinjenom Hitnom Bolničkom Prijemu lokaliteta Sušak.