

# Mogućnosti kompjuterizirane tomografije u prikazu kalcificiranosti ilijačnih arterija u bolesnika u kojih je učinjena transplantacija bubrega

---

Zgrablić, David

Master's thesis / Diplomski rad

2021

Degree Grantor / Ustanova koja je dodijelila akademski / stručni stupanj: **University of Rijeka, Faculty of Medicine / Sveučilište u Rijeci, Medicinski fakultet**

Permanent link / Trajna poveznica: <https://um.nsk.hr/um:nbn:hr:184:917758>

Rights / Prava: [In copyright](#) / [Zaštićeno autorskim pravom.](#)

Download date / Datum preuzimanja: **2024-08-17**



Repository / Repozitorij:

[Repository of the University of Rijeka, Faculty of Medicine - FMRI Repository](#)



SVEUČILIŠTE U RIJECI  
MEDICINSKI FAKULTET  
INTEGRIRANI PREDDIPLOMSKI I DIPLOMSKI  
SVEUČILIŠNI STUDIJ MEDICINE

David Zgrablić

MOGUĆNOSTI KOMPJUTERIZIRANE TOMOGRAFIJE U PRIKAZU  
KALCIFICIRANOSTI ILIJAČNIH ARTERIJA U BOLESNIKA U KOJIM JE UČINJENA  
TRANSPLANTACIJA BUBREGA

Rijeka, 2021.

SVEUČILIŠTE U RIJECI

MEDICINSKI FAKULTET

INTEGRIRANI PREDDIPLOMSKI I DIPLOMSKI

SVEUČILIŠNI STUDIJ MEDICINE

David Zgrablić

MOGUĆNOSTI KOMPJUTERIZIRANE TOMOGRAFIJE U PRIKAZU  
KALCIFICIRANOSTI ILIJAČNIH ARTERIJA U BOLESNIKA U KOJIM JE UČINJENA  
TRANSPLANTACIJA BUBREGA

Rijeka, 2021.

Mentor rada: Prof.prim.dr.sc. Dean Markić, dr.med.

Diplomski rad ocijenjen je dana \_\_\_\_\_ u/na \_\_\_\_\_, \_\_\_\_\_ pred  
povjerenstvom u sastavu:

1.prof.dr.sc. Romano Oguić, dr.med. (predsjednik Povjerenstva)

2.prof.dr.sc. Josip Španjol, dr.med.

3.doc.dr.sc. Stanislav Sotošek, dr.med.

Rad sadrži 28 stranica, 3 slike, 6 tablica, 37 literaturnih navoda.

## Popis skraćenica i akronima

ACE - angiotenzin konvertirajući enzim

aPTV - aktivirano parcijalno tromboplastinsko vrijeme

AR - receptor za angiotenzin

CT - kompjuterizirana tomografija

eGFR - procijenjena glomerularna filtracija

KBB - kronična bubrežna bolest

KDIGO - Kidney Disease: Improving Global Outcome

L AIC - lijeva zajednička ilijačna arterija

L AIE - lijeva vanjska ilijačna arterija

NSAR - nesteroidni antireumatici

R AIC - desna zajednička ilijačna arterija

R AIE - desna vanjska ilijačna arterija

UZV - ultrazvuk

## Zahvala

Zahvaljujem se svom mentoru, prof.prim.dr.sc. Dean Markić, dr.med. na prilici da istražim ovu temu kao i na entuzijastičnom pružanju savjeta i znanstvenih činjenica. Zahvaljujem se roditeljima jer su ove 33 stranice učinili svojim najvišim prioritetom. Tati na opuštajućem djelovanju njegovog društva i harmonike te mami koja se pobrinula da se ne opustim previše. Bez te kombinacije ovo ne bi bilo moguće. Zahvaljujem se baki i didu na upornom društvu koje je tu već 26 godina. Na koncu, tu su moje sestre Lena i Dora koje su, svaka na svoj način, omogućile da bezbolno prođem kroz ovo.

## Sadržaj

1. Uvod .....	1
1.1. Bubrež .....	1
1.1.1. Anatomija bubrega .....	2
1.1.2. Fiziologija .....	3
1.2. Kronična bubrežna bolest .....	4
1.2.1. Klinička slika .....	4
1.2.2. Dijagnoza i klasifikacija .....	5
1.2.3. Liječenje .....	6
1.3. Metode slikovnog prikaza vaskularnih kalcifikacija .....	7
1.3.1. Kompjuterizirana tomografija .....	7
1.3.1. CT angiografija .....	9
1.4. Transplantacija bubrega .....	10
1.4.1. Preoperativna obrada kandidata .....	10
1.4.2. Operativni postupak .....	11
2. Svrha i cilj rada .....	12
3. Materijali i metode .....	13
3.1. Temeljna dokumentacija .....	13
3.2. Operativni postupak .....	13
3.3. Procjena kalcificiranosti ilijačnih arterija .....	14
3.4. Statistička analiza .....	14
4. Rezultati .....	15
5. Rasprava .....	18
6. Zaključak .....	21
7. Sažetak .....	22
8. Summary .....	23
8. Reference .....	24
9. Životopis .....	28

## 1. Uvod

U posljednjih 20 godina došlo je do značajnog porasta godišnje incidencije bolesnika koji započinju nadomjesnu terapiju bubrežne funkcije. Produljenjem životnog vijeka sve više pacijenata sa oslabljenom bubrežnom funkcijom su pripadnici starije populacije. Ova je populacija ugrožena i zbog brojnih komorbiditeta koji značajno otežavaju liječenje kronične bubrežne bolesti.

Najvažnije metode liječenja terminalne faze kronične bubrežne bolesti (KBB) su peritonealna dijaliza, hemodijaliza te transplantacija bubrega. Od ovih opcija najuspješnija je transplantacija bubrega. Uz to što ostvaruje najduže preživljenje pacijenta i financijski je najisplativija vjerojatno najveća prednost je što značajno podiže kvalitetu života. Paradoksalno, transplantacija bubrega je značajno manje zastupljena metoda nadomještanja bubrežne funkcije pa je tako 2018. godine u Hrvatskoj 30% oboljelih kao nadomjesnu terapiju bubrežne funkcije imalo bubrežni transplantat dok je 70% bilo na dijalizi.

U širokoj predoperativnoj obradi provodi se evaluacija ilijačnih krvnih žila kako bi se odredilo najpovoljnije mjesto za stvaranje anastomoza sa transplantatom ali i kako bi se iz programa isključili pacijenti sa kontraindikacijama za operaciju. Najznačajnija od njih je kalcificiranost ilijačnih arterija koje onemogućuju njihovo anastomoziranje i predstavljaju rizik za pojavu stenoza, disekcija i tromboza. Velika učestalost vaskularnih kalcifikacija među pacijentima nije posljedica samo visoke prosječne životne dobi i hiperparatireoidizma koji nastaje kao posljedica bubrežnog zatajenja, već i učestalih komorbiditeta, poglavito šećerne bolesti, hiperkolesterolemije i pušenja.

U procjeni vaskularnih kalcifikacija donedavno su se najčešće koristili dostupni i jeftini Color Doppler ultrazvuk i obični radiogram. Unatoč tome, istraživanja su pokazala kako kompjuterizirana tomografija pokazuje superiornu osjetljivost te je stoga metoda izbora za ovu indikaciju.

### 1.1. Bubrež

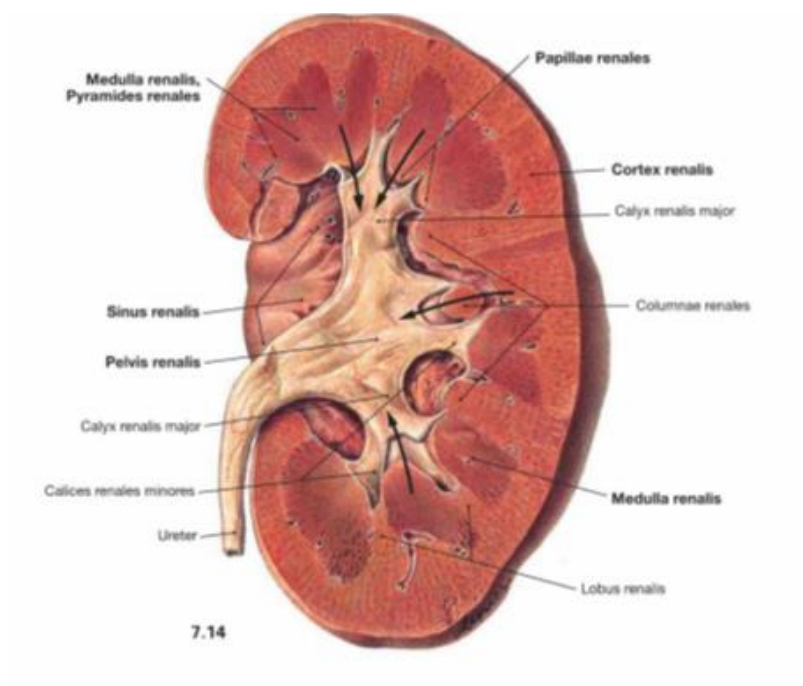
Bubrež je parni parenhimatozni organ smješten retroperitonealno u abdominalnoj šupljini. Lijevi bubrež projicira se između 11. grudnog do 2. slabinskog dok desni bubrež jetra potiskuje kaudalnije, tako da seže od 12. grudnog do 3. slabinskog kralješka. Nosilac je važne funkcije izlučivanja štetnih tvari iz tijela putem filtracije krvi (1).



### 1.1.1. Anatomija bubrega

Lijevi je bubreg dulji i uži, smješten bliže medijanoj ravnini te smješten nešto više od desnog. Razlikuju se prednja konveksna i stražnja ravna ploha te lateralni i medijalni brid u čijem se medijalnom dijelu nalazi udubljenje koje čini hilus. To je ulaz u sinus renalis kroz koji je bubreg spojen na vaskularni, živčani i limfatički sustav a na tom mjestu iz bubrega izlazi sustav mokraćnih kanala. Razlikuju se tri ovojnice bubrega. *Capsula fibrosa* je ovojnica od gustog vezivnog tkiva koja neposredno priliježe na bubreg. Oko nje se nalazi *capsula adiposa* koja obavija bubreg i pripadajuću nadbubrežnu žlijezdu dok se povrh nje nalazi *fascia renalis* čiji se prednji list još naziva Gerotina fascija (2).

Na presjeku se vidi kako bubreg čine kora (*Cortex renalis*) i srž (*Medulla renalis*). Srž čine 20-ak odjeljka koji se zbog svog izgleda nazivaju *pyramides renales*. Dok je baza piramida okrenuta prema površini bubrega, vrhovi su okrenuti prema sinusu u koji se izbočuju kao *papillae renales*. Otvori odvodnih cijevi završavaju sa *foramina papillaria* na vrhovima piramida te se otvaraju u male bubrežne čašice (*calices renale minores*) koje se spajaju u veće *calices renales majores*. One se konačno spajaju u bubrežnu nakapnicu (*pelvis renalis*) koja je funkcionalno početni dio uretera (2).



Slika 1. Anatomska građa bubrega (3)

Površnije od korteksa se nalazi kora bubrega a nastavlja se i između piramida te tako tvori *columnae renales* (Slika 1). Bubrežna piramida sa pripadajućim odsječkom bubrežne kore čini

jedan bubrežni režanj (lobus renalis) Kora ima zrnatu građu jer ju tvore zavijeni dijelovi bubrežnih kanalića među kojima se nalaze Malphigijeva tjelešca. Površno smještena kora prošarana je radijalnim izdancima kore (striae medulares corticis) koji polaze sa baza piramida a tvore ih ravni kanalići (1).

Arterijsku krv u bubrežni dovode arteriae renales koje su ogranci abdominalnog dijela aorte. Desna bubrežna arterija je za 2 do 3 cm duža od lijeve. Prije poniranja u bubrežni hilus, bubrežna arterija daje a. suprarenalis inferior za irigaciju nadbubrežne žlijezde kao i ogranake za ureter. Venae renales prate tokom svoje arterijske pandane, ali se ulijevaju donju šuplju venu. Kako se ona nalazi desno od aorte lijeva bubrežna vena je tri puta duža od desne (1).

### 1.1.2. Fiziologija

Bubrežni održava homeostazu izvanstaničnog prostora u tijelu putem specifičnih funkcija duž kanalikularnog sustava nefrona. Zahvaljujući segmentnom rasporedu transportera, kanala i pumpi regulacija vode i elektrolita te izlučivanje produkata metabolizma kao što su ureja, kreatinin, mokraćna kiselina i metaboliti raznih hormona odvijaju se uz istovremeno zadržavanje esencijalnih metabolita. Bubrežni također ima endokrinu funkciju, a ukoliko je potrebno u njemu se odvija glukoneogeneza, iako u manjem obimu nego li u jetri (4).

U proksimalnom tubulu odvija se reapsorpcija natrija, bikarbonata, vode, svih aminokiselina te glukoze do 200 mg/dl. Voda se prenosi putem akvaporinskih kanala I i paracelularno. Ugljičnu kiselinu enzim karboanhidraza konvertira u vodu i ugljični dioksid koji slobodno difundira u stanicu gdje ga karboanhidraza opet konvertira u bikarbonatni ion za ulazak u daljnju cirkulaciju. U proksimalni tubul se također secerniraju metaboliti egzogenih tvari te organskih baza. Prolaskom kroz tanki silazni krak Henleove petlje reapsorbira se voda bez natrija pa ostatna tekućina u tubulu postaje hiperosmolarna, Tanki segment uzlaznog kraka nepropustan je za vodu ali je moguća reapsorpcija natrija dok su u debelom segmentu uzlaznog kraka Henleove petlje natrij, kalij i klor reapsorbiraju aktivnim transportom aktivnošću Na-K-Cl kotransportera. Konačna koncentracija urina definirana je u sabirnim kanalićima gdje stanice na stimulaciju aldosteronom reapsorbiraju natrij u zamjenu za kalij. Također, aldosteron stimulira aktivnost i broj epitelnih natrijskih kanala. Stimulacija antidiuretskim hormonom omogućuje pasivnu reapsorpciju vode i uree. Među glavnim stanicama sabirnih kanalića nalaze se interkalirane stanice čija je zadaća regulacija acido-

bazne ravnoteže. Tako tip A ovih stanica aktivno luči vodikove ione dok tip B aktivno luči bikarbonatni ion (4).

Endokrina aktivnost bubrega važna je za regulaciju krvnog tlaka. Pad sistemskog ili perfuzijskog tlaka bubrega dovodi do lučenja renina iz jukstaglomerularnih stanica. On razlaže angiotenzinogen u angiotenzin I kojeg angiotenzin konvertirajući enzim razlaže u angiotenzin II. On povisuje tlak direktno, djelujući na krvne žile te indirektno, stimulirajući lučenje aldosterona iz nadbubrežne žlijezde. Od ostalih endokrinih produkata bubrega valja spomenuti eritropoetin koji stimulira proizvodnju hemoglobina i stvaranje eritrocita. Na koncu, bubreg igra ulogu u metabolizmu vitamina D budući da se u njemu aktivnošću 12- $\alpha$  hidroksilaze iz kalcidiola stvara kalcidiol. Kalcitriol regulira apsorpciju kalcija i fosfata u crijevima te stimulira njihovu koštanu resorpciju (4).

## 1.2. Kronična bubrežna bolest

KBB je klinički sindrom kojeg obilježava bubrežna ozljeda ili smanjena bubrežna funkcija u trajanju od 3 mjeseca ili duže. Smanjena bubrežna funkcija najčešće se procjenjuje prema razini kreatinina u krvi. Bubrežna ozljeda podrazumijeva patološke abnormalnosti ustanovljene biopsijom, slikovnim metodama ili laboratorijskim nalazima bubrežne funkcije (5).

Uzroci KBB razlikuju se ovisno o geografskom području. U razvijenim su zemljama najčešći uzroci dijabetička nefropatija koju uzrokuje *diabetes mellitus* tipa 2, arterijska hipertenzija i glomerulonefritis dok su u nerazvijenim to bakterijske infekcije i kamenci (6). Pacijenti koji se prezentiraju sa arterijskom hipertenzijom istu mogu imati kao posljedicu subkličke primarne glomerulopatije ili sistemske vaskularne bolesti (7).

### 1.2.1. Klinička slika

Većina bolesnika je asimptomatska te se dijagnoza uspostavlja slučajno, prilikom redovitog probira ili obrade zbog nepovezanih simptoma. Iako je razina glomerularne filtracije pri kojoj dolazi do pojave simptoma individualna, u većine bolesnika to će se desiti kad ona padne ispod 20 ml/min, a biti će manje izraženi ako bolest nastupa postepeno kroz više godina. Poremećaj homeostaze vode i natrija dovodi do širenja izvanstanične tekućine i pojave edema, a može i pridonijeti hipertenziji. Sekundarni hiperparatireoidizam dovodi do ubrzane pregradnje kostiju zbog čega one mogu postati osjetljive i podložne frakturama (8).

Od gastrointestinalnih simptoma treba navesti miris daha nalik onome urina nazvan *fetor uremicus* ali i one ozbiljnije kao što su trbušna bol, povraćanje, mučnina i krvarenje iz probavnog sustava koji nastaju kao posljedica gastritisa, peptične bolesti i ulceracija sluznice gastrointestinalnog trakta. Neurološki simptomi suptilno počinju u pacijenata sa KBB 3. stupnja te se tada radi o poremećajima pažnje, pamćenja i sna dok se u kasnijim stadijima javljaju grčevi, trzaji, simptomi periferne neuropatije a u neliječenih pojedinaca mioklonus, konvulzivni napadaji i koma (7).

### 1.2.2. Dijagnoza i klasifikacija

Rano dijagnosticiranje kroničnog bubrežnog zatajenja važno je kako bi se smanjio rizik od kardiovaskularnih bolesti i smanjila progresija u više stupnjeve bolesti. Zbog učestalosti bolesti, a izostanka ranih simptoma, u posljednje se vrijeme naveliko razmatra učinkovitost probira putem detekcije proteinurije ili procijenjene brzine glomerularne filtracije populacije sa povišenim rizikom (9).

Sumnja na KBB postavlja se na temelju poremećenih vrijednosti laboratorijskih nalaza kao što su povišena razina kreatinina u krvi, smanjena eGFR ili analiza urina, a u težim slučajevima i na temelju kliničkih simptoma i znakova. Budući da je mjerenje GFR zahtjevno stadij bolesti određuje se na temelju procijenjene brzine glomerularne filtracije koja se određuje temeljem razine kreatinina u serumu jednadžbama kao što je Cockcroft-Gaultova jednadžba koja u obzir uzima dob, spol, rasu i tjelesnu masu (10). Prema KDIGO smjernicama iz 2012. klasifikacija KBB vrši se s obzirom na uzrok, eGFR i težinu albuminurije (Tablica 1). Na temelju procijenjene eGFR težina bolesti se dijeli na pet stadija s time da je treći stadij podijeljen na dva podstadija (Tablica 2). Stadij 5 je završni stadij KBB u kojem je neizbježno nadomještanje bubrežne funkcije (11).

Tablica 1. Stadiji KBB prema stupnju albuminurije (prema KDIGO)

Kategorija	Brzina izlučivanja albumina (mg/24h)
A1	<30
A2	30-300
A3	>300

Tablica 2. Stadiji KBB prema stupnju procijenjene glomerularne filtracije (prema KDIGO)

STADIJ	GLOMERULARNA FILTRACIJA (ml/min/1.73 m <sup>2</sup> )
G1	>90
G2	60-89
G3a	45-59
G3b	30-44
G4	15-29
G5	<15

Potrebno je potvrditi kronični karakter bolesti a i ako se ustanovi akutna bolest treba imati na umu kako se ona mogla naknadno superponirati na već postojeću kroničnu bolest. Ovo je jednostavno učiniti u slučaju da su dostupni nalazi prethodnih mjerenja kreatinina u krvi kada normalne vrijednosti govore u prilog akutnom ili subakutnom tijeku (7). U tome mogu pomoći i nalazi proteklih mjerenja proteina u urinu, testiranja test trakama ali i nalazi radioloških pretraga kojima se može ustanoviti smanjenje bubrežnog volumena, debljine kore bubrega ili prisutnost cističnih promjena. Više je studija potvrdilo važnost redovitih mjerenja eGFR kroz i nakon perioda od tri mjeseca radi potvrde kronične bolesti. Ako bolest nije moguće potvrditi klinički moguće je izvesti biopsiju ali je ona rijetko indicirana zbog male koristi, a velikog rizika (5).

### 1.2.3. Liječenje

Prvi korak u liječenju KBB je zbrinjavanje eventualnih reverzibilnih uzroka bolesti u koje spadaju hipovolemija, hipotenzija ili primjena lijekova koji smanjuju eGFR kao što su ACE inhibitori, AR blokatori i lijekovi iz grupe NSAR (12). Nadalje, važno je prevenirati progresiju bolesti. Pokazalo se kako intenzivno snižavanje krvnog tlaka snižava rizik od terminalnog stadija KBB u pacijenata koji se prezentiraju sa proteinurijom, a snižava mortalitet bez obzira na prisutnost proteinurije. Preporuka je da ciljani tlak za proteinurične pacijente bude ispod 130/80, a za neproteinurične ispod 140/90. U dijabetičkih pacijenata sa albuminurijom preporučuje se u tu svrhu koristiti ACE inhibitore ili AR blokatore (13).

Pad glomerularne filtracije ispod 30 mL/min/1.73 m<sup>2</sup> indikacija je za upućivanje pacijenta nefrologu kako bi odabrao metodu nadomještanja bubrežne funkcije ovisno o riziku od razvoja terminalne faze KBB. Trenutak u kojem treba započeti sa nadomještanjem bubrežne

funkcije je individualan, ali smatra se kako bi to trebalo biti prije nego simptomi naruše pacijentovu kvalitetu života. Transplantacija bubrega metoda je odabira za liječenje, ali u velikoj većini slučajeva potrebno je čekati na raspoloživi organ. Za to vrijeme pacijent pristupa peritonealnoj dijalizi ili hemodijalizi. Peritonealna dijaliza je metoda izbora jer duže održava ostatnu funkciju bubrega te je povezana s boljom kvalitetom života i duljim preživljenjem. Preduvjet za primjenu hemodijalize je postojanje adekvatnog pristupa krvotoku koji se nastoji smjestiti na gornji nedominantni ekstremitet. Arteriovenska fistula (AV fistula) je „zlatni standard“ iako je za njezino sazrijevanje i primjenu potrebno čekati tri do pet tjedana. U slučaju neadekvatnih krvnih žila za formiranje AV fistule implantira se arteriovenski usadak načinjen od prihvatljivog sintetskog materijala. Posljednja opcija je ugrađivanje tuneliranog centralnog venskog katetera što je povezano i sa većim brojem komplikacija od prethodnih metoda (6).

### 1.3. Metode slikovnog prikaza vaskularnih kalcifikacija

Danas su za evaluaciju stupnja kalcificiranosti ilijačkih arterija u predtransplantacijskoj obradi dostupni radiografski snimak, Color Doppler, magnetna rezonancija i kompjuterizirana tomografija (CT). Radiografski snimak zdjelice zbog niske pozitivne prediktivne vrijednosti nije pouzdana metoda za detekciju vaskularnih komplikacija. U slučaju patološkog fizikalnog nalaza ultrazvučni pregled je obavezan i samostalno dovodi do modifikacije operativnog postupka u oko 20% pacijenata (14). Usprkos tome ultrazvučni pregled je subjektivna metoda što ograničava njegovu vrijednost (15).

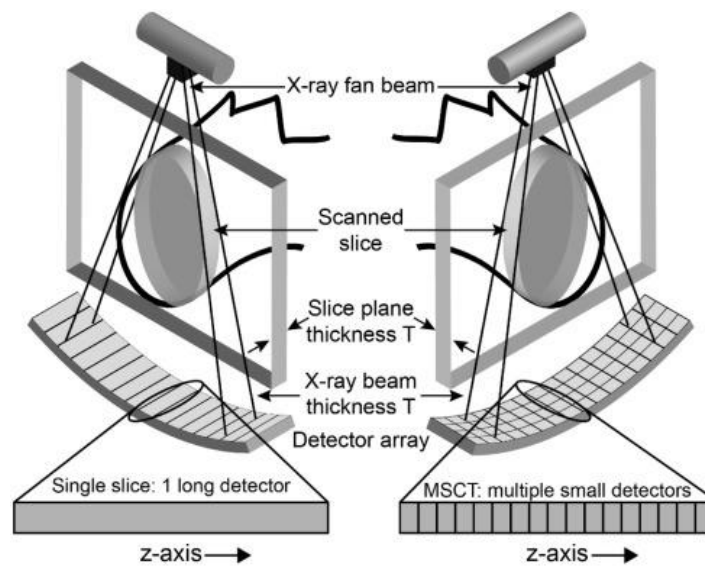
Iako su vaskularne kalcifikacije dijamagnetične i siromašne protonima te se stoga loše prikazuju na konvencionalnim snimkama magnetskom rezonancijom, primjenom višekontrastnih protokola postiže se točnost i specifičnost usporediva sa onima CT prikaza. Unatoč tome, CT angiografija daleko je dostupnija, brža i jeftinija a zbog senzitivnost od 96% i specifičnosti od 98% ostaje metodom izbora (16).

#### 1.3.1. Kompjuterizirana tomografija

CT je slikovna metoda kojom se računalno kombiniranim radiogramima detaljno vizualiziraju okomiti presjeci tijela, uključujući krvne žile. Osnova ove pretrage je tomografska tehnika koja označava prolazak rendgenskog zračenja kroz tijelo pod različitim kutevima. Presjeci nastaju prolaskom uskih rendgenskih zraka okomitih na uzdužnu os subjekta. Nasuprot rendgenskoj cijevi nalazi se detektor koji prikuplja digitalne informacije očitavanjem stupnja

atenuiranosti rendgenske zrake. Rotacijom izvora i detektora rendgenskih zraka oko osi subjekta prikupljaju se informacije iz raznih kutova te se njihovom obradom stvara prikaz jednog presjeka. Kontinuirana rotacija i prikupljanje podataka uz simultano kretanje subjekta kroz kućište princip je rada spiralnog CT-a. Ovo znatno ubrzava pretragu te omogućuje prikaz organa sa fiziološkim pokretima u tri dimenzije. (17)

Višeslojna CT koja je danas standard među CT pretragama razvijena je kao rješenje problema pregrijavanja rendgenske cijevi prilikom snimanja tehnikom spiralnog CT-a. Ključna razlika u odnosu na jednoslojnu CT leži u konstrukciji detektora (Slika 2). Naime, dok su u jednoslojnom CT uređaju detektori poredani u jednoslojnom nizu u ravnini sa ozračenim slojem, u višeslojnom CT uređaju svaki je detektorski element podijeljen u više jedinica koje tako čine više paralelnih nizova detektora (18).

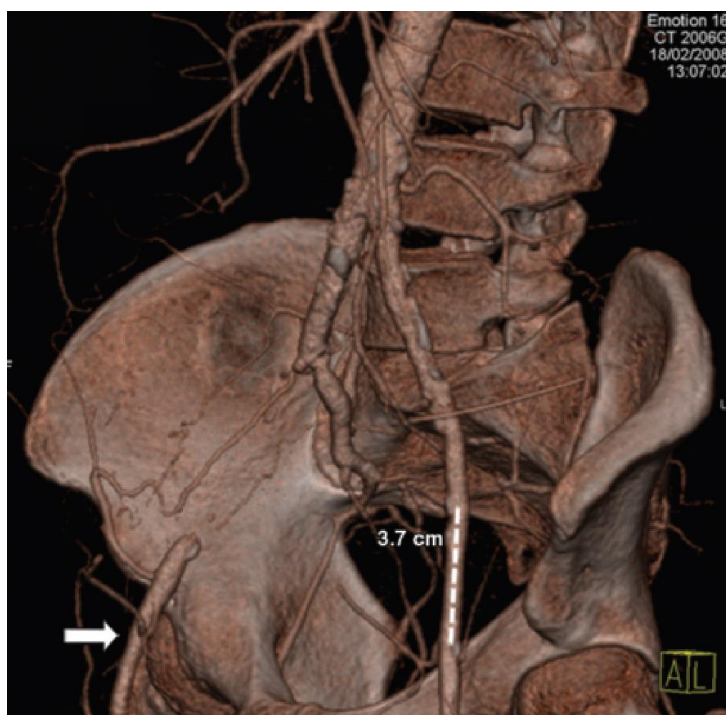


Slika 2. Lijevo se nalazi prikaz detektorskog niza u jednoslojnom CT uređaju, a desno više paralelnih detektorskih redova kako se nalaze u višeslojnom CT uređaju (19)

Uz to, rendgenska zraka je proširena u smjeru debljine jednog presjeka, tako da omogućava prikupljanje podataka za više presjeka tokom jedne rotacije. To rezultira kraćim trajanjem pretrage i manjom izloženošću pacijenta zračenju (18).

### 1.3.1. CT angiografija

Pojava višeslojne CT omogućila je razvoj CT angiografije (Slika 3). Zbog svoje brzine i prostorne rezolucije CT angiografija je metoda izbora za angiografsku procjenu krvnih žila zdjelice. Za izvođenje tehnike potrebno je primijeniti kontrast, najčešće kroz venski put u medijanoj kubitalnoj veni. Smatra se da bolus kontrasta osigurava prikaz svih pacijenata unatoč varijabilnom trajanju cirkulacije kontrasta. Primjenjuje se jedno kontrastno sredstvo od 100 do 120 ml brzinom 4 ml/s, a snimanje se usklađuje sa prvim prolaskom kontrasta kroz sistemski krvotok radi prikaza arterija. Glavne kontraindikacije za CT angiografiju su oslabljena bubrežna funkcija i postojanje anafilaktičke reakcije na kontrastno sredstvo. Stoga je prije izvođenja pretrage potrebno napraviti procjenu glomerularne filtracije (20).



Slika 3. Prikaz ilijačnih arterija CT angiografijom. Vidi se da su desna AIE i lijeva AII okludirane. Kalcifikacije su prisutne duž cijele lijeve AIE osim u označenom odjeljku (21).

Prilikom evaluacije nalaza CT angiografije potrebno je obratiti pozornost na artefakt „cvjetanja“ koji se javlja u slučaju umjerenih do teških kalcifikacija ili prisutnosti stenta u promatranom vaskularnom segmentu. Prilagođavanje širine prozora na 1500 može pomoći u smanjenju ovog efekta (22).



#### 1.4. Transplantacija bubrega

Transplantacija bubrega je operativni zahvat kojim se bubreg donora presađuje u tijelo primaoca. Ovo je danas terapija izbora za većinu pacijenata u terminalnoj fazi kroničnog zatajenja bubrega (23). Naime, povezana je sa znatnim sniženjem rizika od smrti i kardiovaskularnih događaja te klinički boljom kvalitetom života u odnosu na metode dijalize. Uz to, čini se kako se dobiti za populaciju koja se opredijelila za ovaj način liječenja povećavaju s porastom dobi i broja komorbiditeta u odnosu na populaciju koja se liječi dijalizom (24). Iako donor može biti i preminula osoba, zbog dužeg preživljenja grafta te manje vjerojatnosti za odgodu funkcije presatka preferira se donacija žive osobe (23).

##### 1.4.1. Preoperativna obrada kandidata

Kako je preživljenje presatka i primaoca bolje ako se transplantacija učini prije početka dijalize, zainteresirani kandidati bez kontraindikacija uključuju se u program kada eGFR padne ispod 30 mL/min/1.73 m<sup>2</sup>. Iako ne postoji definiran trenutak kada bi transplantaciju trebalo učiniti, trebalo bi ju odgađati dokle god pacijent može ugodno i sigurno živjeti sa nativnim bubrezima (24). Kako bi se ustanovili komorbiditeti i kontraindikacije provodi se evaluacija potencijalnog primaoca koja među ostalima, obuhvaća anamnezu, povijest bolesti po organskim sustavima kao i prethodnih operacija te stanja koja povećavaju rizik od senzibilizacije. Uz potpun fizikalni nalaz potrebno je učiniti procjenu periferne vaskularne bolesti. Od laboratorijskih nalaza potrebno je analizirati kompletnu i diferenciranu krvnu sliku, razine ureje i kreatinina u krvi, kao i razine elektrolita, kalcija, fosfata i albumina. Uz testove jetrene funkcije potrebno je odrediti protrombinsko vrijeme, aPTV i razinu paratireoidnog hormona. Također potrebno je učiniti serološke testove za pojedine infekcije kao što su HIV, hepatitis B i C te dječje bolesti (25).

Smatra se kako bi u razmatranje kandidata za transplantaciju bubrega trebalo uzimati one pacijente kojima je očekivani životni vijek minimalno 5 godina, stoga su sva ozbiljna stanja koja okvirno definiraju očekivano preživljenje a koja transplantacija bubrega neće poboljšati smatraju kontraindikacijama. Od ostalih apsolutnih kontraindikacija treba navesti reverzibilne uzroke zatajenja bubrega, nedavne i neizlječene maligne bolesti, kronične i aktualne infekcije, ozbiljna srčana stanja koja ograničavaju sposobnost toleriranja operacije, neliječene psihijatrijske bolesti i ovisnosti te nesuradljivost (26).

#### 1.4.2. Operativni postupak

Iako su recentno razvijeni laparoscopska i robotski potpomognuta operacija, otvorena operacija je i dalje zlatni standard a pristup je u većini slučajeva ekstraperitonealni (17). Nativni se bubrezi u najvećem broju slučajeva ne uklanjaju tako da se donirani bubrezi smještaju heterotopno, i to najčešće u ilijačnu jamu. Smještaj lijevog bubrega u desnu, a desnog u lijevu ilijačnu jamu omogućuje da pijelon bude najpovršnija struktura (28).

Lokacije arterijskih anastomoza biraju se ovisno o dužini bubrežne arterije i vene kako bi se izbjeglo uvrtnje krvnih žila, a u slučaju arterijskih anastomoza potrebno je pažljivo pregledati intime primaoca i doniranog organa kako bi se izbjegli ateromski plakovi i rupture koje povećavaju rizik od disekcije. Kako je u slučaju desnog bubrega bubrežna vena kraća postoje tehnike kojima se duljina prilagođava radi optimalnijeg pozicioniranja desnog bubrega. Tako se podvezivanjem unutarnje ilijačne vene ona skraćuje i podiže vanjska ilijačna vena te tako smanjuje napetost buduće anastomoze. S druge strane, prilagođavanje duljine može se ostvariti produljivanjem bubrežne vene, i to unutarnjom šupljom venom u slučaju preminulog donora a gonadalnom venom ili potkožnom venom u slučaju da je donor živ. Za formiranje anastomoza poželjno je koristiti terminalno-lateralnu anastomozu donorove bubrežne arterije na zajedničku ili najčešće vanjsku ilijačnu arteriju primaoca u odnosu na terminalno-terminalnu anastomozu na unutarnju ilijačnu arteriju (27).

Uobičajene tehnike za formiranje ureteralne anastomoze su ureteroureterostomija nativnim ureterom te ureterocistostomija po Leadbetter-Politanu i Lich-Gregoiru, s time da je potonja povezana sa manjom učestalošću komplikacija i infekcija mokraćnog sustava. Uputno je da segment doniranog uretera bude što kraći sa što više sačuvanog okolnog masnog tkiva kako bi se osigurala dovoljna perfuzija. Preporuča se profilaktička upotreba ureteralnog stenta koji se obično uklanja u prva tri tjedna poslije operacije (27).

Kako bi se izbjeglo odbacivanje organa potrebno je primjenjivati imunosupresivnu terapiju. Indukcija se provodi preoperativno ili intraoperativno najčešće primjenom interleukinskih inhibitora, antitimocitnog globulina ili humanih monoklonskih protutijela na CD 52. Za održavanje imunosupresije danas se najčešće koriste ciklosporin, takrolimus, sirolimus, Belatacept, mikofenolat-mofetil i kortikosteroidi (29).

## 2. Svrha i cilj rada

Svrha ovog rada je na temelju podataka transplantacijskog centra KBC Rijeka utvrditi je li kompjuterizirana tomografija adekvatna slikovna metoda za prikazivanje kalcifikacija ilijačnih arterija. Analizom podataka dobiti ćemo uvid o mogućnostima CT-a pri primjeni za ovu indikaciju, prvenstveno o procjeni učestalosti kalcifikacija, ulozi CT-a u definiranju operativnog postupka te učestalosti komplikacija. Cilj rada je istražiti mogućnosti CT-a u evaluaciji kalcifikacija ilijačnih arterija.

### 3. Materijali i metode

Ovaj rad je retrospektivno istraživanje u kojemu se analizirani pacijenti koji su podvrgnuti transplantaciji bubrega u razdoblju od 1. siječnja 2015. godine do 31. prosinca 2018. godine na Klinici za urologiju, Kliničkog bolničkog centra u Rijeci. Analizirani su demografski i klinički podaci s posebnim osvrtom na kalcifikacije ilijačnih arterija.

Za rad je dobiveno odobrenje Etičkog povjerenstva KBC Rijeka.

#### 3.1. Temeljna dokumentacija

Izdvojeni su osobni podatci pacijenata (ime, prezime, datum rođenja, adresa stanovanja te MBOO) kojima je učinjen CT u sklopu prijetransplantacijske obrade te podatci o datumu izvođenja operacije i datumu izvođenja CT-a. Od kliničkih podataka navedena je osnovna bolest, imunosupresivna terapija, dolazi li organ živog ili mrtvog davaoca, trajanje operacije, trajanje hladne ishemije a navedene su i rane i kasne komplikacije te vrijeme trajanja hospitalizacije. Nadalje, kako u nekih pacijenata bubreg nije bilo moguće tansplantirati na kontralateralnu stranu kako nalaže standardni postupak, već na ipsilateralnu, taj podatak je također uključen. Također, navedena je i lokacija anastomoze.

#### 3.2. Operativni postupak

Transplantacija je izvedena u ilijačnu jamu pri čemu je lijevi bubreg smještan u desnu, a desni u lijevu kako bi pijelon transplantiranog bubrega bio najpovršnija struktura. Samo iznimno je prethodno učinjena istostrana nefrektomija. Također iznimno bubreg je transplantiran u istostranu ilijačnu jamu, najčešće zbog već prisutnog transplantata ili teških kalcifikacija ilijačnih arterija. Operacija je učinjena „upside-down“ tehnikom kako bi se olakšala mobilizacija arterija te smanjila vjerojatnost vaskularnih komplikacija. Anastomoza renalne arterije formirana je sa vanjskom ilijačnom arterijom ili zajedničkom ilijačnom arterijom, a odabir je ovisio o stupnju prisutnih kalcifikacija. Renalna vena je anastomozirana na vanjsku ilijačnu venu. U formiranju vaskularnih anastomoza korišten je neresorptivni konac (polipropilenski konac, 5-0). Implantacija uretera u mokraćni mjehur učinjena je ekstrevezikalnom metodom po Lich-Gregoiru. JJ ureteralna proteza postavljena tokom operacije radi minimaliziranja uroloških komplikacija vađena je cistoskopski 2-6 tjedana nakon operacije.

### 3.3. Procjena kalcificiranosti ilijačnih arterija

Za procjenu kalcificiranosti ilijačnih arterija analiziran je prijeoperacijski CT, sa kontrastom ili bez. Ocjenu stupnja kalcificiranosti zajedničke i vanjske ilijačne arterije na temelju CT slike neovisno su provela dva radiologa. Bodovanje kalcifikacija se provelo na temelju sustava kojeg su razvili Davis i suradnici (Tablica 3.) (34). Arterijske kalcifikacije oba segmenta obostrano bodovana su u tri kategorije: morfologiji kalcifikacija, opsegu zahvaćenosti arterijskog segmenta te duljini njegove zahvaćenosti. Tako je za morfološki aspekt kalcifikacija dodijeljena ocjena od 0 do 3, a za kategorije duljine i opsega zahvaćenog segmenta od 0 do 4.

Tablica 3. Kriteriji za bodovanje kalcifikacija ilijačnih arterija u tri kategorije

**Tablica 1.** Kriteriji podjele kalcifikacija ilijačnih arterija u tri različite kategorije evaluiranih kompjutoriziranom tomografijom.

Kategorije i bodovanje	Definicija
<b>Morfologija Kalcifikacija</b>	Najviši stupanj kalcifikacija temeljen na izgledu i obliku
0	Bez kalcifikacija
1	Tanke linearne kalcifikacije, maksimalne debljine $\leq 1$ mm, poput „ljuske od jajeta“
2	Deblje linearne kalcifikacije, maksimalne debljine $> 1$ mm i s konveksnim vanjskim rubovima
3	Glomazne kalcifikacije, maksimalne debljine $> 2$ mm i s konveksnim intraluminalnim rubovima
<b>Opseg kalcifikacija</b>	<b>Najveći postotak zahvaćenosti opsega arterijskoga segmenta</b>
0	Bez kalcifikacija
1	1 – 25 %
2	26 – 50 %
3	51 – 75 %
4	76 – 100 %
<b>Duljina kalcifikacija</b>	<b>Postotak duljine zahvaćenosti arterijskog segmenta</b>
0	Bez kalcifikacija
1	1 – 25 %
2	26 – 50 %
3	51 – 75 %
4	76 – 100 %

Modificirano prema Davis i sur.<sup>7</sup>

### 3.4. Statistička analiza

Statistička analiza učinjena je uporabom kompjutorskog programa Statistica 13.5.0.17 (TIBCO Software, PaloAlto, CA, USA) standardnim metodama a rezultati su prikazani u apsolutnim i relativnim vrijednostima.

#### 4. Rezultati

Istraživanjem su obuhvaćeni pacijenti koji su podvrgnuti transplantaciji bubrega u razdoblju od 1. siječnja 2015. godine do 31. prosinca 2018. godine. Od 115 pacijenata iz tog razdoblja u 23 (20%) slučajeva CT nije napravljen jer se radilo o pacijentima mlađe životne dobi ili oni nisu učinjeni u KBC Rijeka te su stoga bili nedostupni. U 92 (80%) pacijenta dokumentiran je prijeoperacijski CT abdomena i zdjelice koji je analiziran. Od ovog broja, u 78 slučajeva radilo se o CT angiografiji a u ostalih 14 pacijenata učinjen je nativni CT.

Prosječna dob pacijenata bila je 60,3 godine a medijan 60 godina s time da je najmlađi pacijent imao 29, a najstariji 80 godina. U obuhvaćenoj populaciji bilo je 22 (23,9%) žene te 70 muškaraca. U prosjeku trajanje hladne ishemije bilo je 15 sati i 45 minuta i to u rasponu od 4 sata i 7 minuta do 30 sati. Od osnovnih bolesti koje su dovele do kroničnog zatajenja bubrega na prvom je mjestu dijabetička nefropatija i to u 24 (26,1%) bolesnika. Slijede ju nefroangioskleroza i kronični glomerulonefritis sa po 14 pacijenata. Zatim se ističu policistična bolest bubrega i kronični pijelonefritis sa po 9 i 6 pacijenata. Ostale bolesti nađene su ukupno u 25 bolesnika, a čine ih među ostalima opstruktivna uropatija, Fabrijeva bolest, tubulointersticijski nefritis i drugi. Od komorbiditeta izdvojeni su arterijska hipertenzija, hiperlipidemija, diabetes mellitus i pušenje (Tablica 4.).

Tablica 4. Prikaz demografskih i kliničkih podataka pacijenata

Značajke pacijenata	N	%
Spol		
-Žene	22	23,9
-Muškarci	70	76,1
Podrijetlo organa		
-Hrvatska	50	54,3
-ostale zemlje Eurotransplanta	42	45,7
Komorbiditeti		
Arterijska hipertenzija	76	82,6
Hiperlipidemija	26	28,3
Diabetes mellitus	27	29,3
Pušenje	17	18,5

Na desnu je stranu bubreg transplantiran u 38 pacijenta i to u 30 pacijenata lijevi bubreg, u 7 pacijenata desni bubreg dok je u jedne pacijentice napravljena en-bloc operacija. Preostale 54 transplantacije učinjene su na lijevu stranu, od čega se u 50 bolesnika radilo o desnom, a u 4 bolesnika o lijevom bubregu. Iz ovog proizlazi da su istostrane transplantacije učinjene u 11 pacijenata (Tablica 5). U 5 pacijenata to je učinjeno zbog CT-om potvrđenih teških kalcifikacija vanjskih ilijačkih arterija na suprotnoj strani. Od ostalih uzroka tu su policistična bolest bubrega (1 pacijent), postojeći transplantat (1 pacijent), transplantacija uz korištenje urinarne diverzije (1 pacijent), velika lumbocela (1 pacijent), hipotrofična vanjska ilijačna vena (1 pacijent) i prethodno operiran tumor zdjelice sa anus preterom (1 pacijent).

Tablica 5: Prikaz topografskog smještaja transplantiranog bubrega

Transplantat na desnoj strani	38
Transplantat na lijevoj strani	54
Lijevi bubreg desno	30
Desni bubreg desno	7
En bloc desno	1
Lijevi bubreg desno	4
Lijevi bubreg lijevo	50

Kompjutoriziranom tomografijom analizirano je po 4 arterije svakoga pacijenta: desna zajednička ilijačna arterija (R CIA), lijeva zajednička ilijačna arterija (L CIA), desna vanjska ilijačna arterija (REIA) i lijeva vanjska ilijačna arterija (L EIA). Kalcifikacije su tako potvrđene u 170 (46,2) od ukupno 368 analizirana segmenta. Od 92 pacijenta 72 (78%) njih je imalo kalcifikacije u barem jednoj analiziranoj žili. Zajedničke ilijačke arterije bile su dvostruko češće zahvaćene kalcifikacijama od istostranih vanjskih ilijačnih arterija. Također, desnostrani arterijski segmenti češće su zahvaćeni kalcifikacijama od svojih lijevostranih pandana. Kalcifikacijski zbroj je najveći za R AIC, a najmanji za L AIE (Tablica 6.)

Tablica 6. Prosječni kalcifikacijski zbroj na pojedinom arterijskom segmentu

Arterijski segment	Morfologija	Opseg	Duljina
Desna zajednička ilijačna arterija	1,62	1,33	1,75
Lijeva zajednička ilijačna arterija	1,31	1,18	1,38
Desna vanjska ilijačna arterija	0,64	0,62	0,62
Lijeva zajednička ilijačna arterija	0,47	0,47	0,43



## 5. Rasprava

Ustanovljeno je kako predoperacijska evaluacija kalcifikacija ilijačnih arterijskih segmenata ima značenje i za planiranje same operacije i za period koji joj slijedi. Naime, literatura potvrđuje činjenicu da smrtnost, intraoperativne komplikacije i otkazivanje funkcije presatka koreliraju sa stupnjem kalcificiranosti ilijačnih arterija (30). Anastomoza koja se stvara između presatka i primatelja ključna je za uspjeh transplantacije, a nju je teško adekvatno učiniti u prisutnosti arterijskih kalcifikacija. Uz otežano formiranje anastomoza, u izraženijih je kalcifikacija otežano postavljanje vaskularne stezaljke, a ono može dovesti i do ruptуре arterije (31). Predoperacijska procjena kalcifikacija pomaže u donošenju odluke o strani transplantacija prije same operacije, čime skraćuje vrijeme trajanja iste te smanjuje vjerojatnost nepotrebnog oštećivanja tkiva. Također, omogućuje predoperativno planiranje potrebne vaskularne rekonstrukcije ili neko drugo modificiranje implantacijskog mjesta.

Bodovanje ilijačnih kalcifikacija korisno je u selekciji pacijenata sa povećanim rizikom od kardiovaskularnih komplikacija nakon transplantacije bubrega. Naime, od 100 pacijenata uključenih u francusku studiju, u njih 17 (17%) registriran je neki kardiovaskularni događaj. Francuska studija utvrdila je kako stupanj kalcifikacije korelira sa rizikom od kardiovaskularnih događaja i medicinskih postupaka nakon transplantacije (32). U ovom je radu utvrđeno 13 (14.1%) kardiovaskularnih događaja od kojih je samo jedan opažen u pacijenta bez zamjetnih kalcifikacija ilijačnih arterija. U velikom broju bolesnika radilo se o perigraftalnim hematoma ili akutnom koronarnom sindromu.

Rezultati studija koje su proučavale povezanost kalcificiranosti zdjeličnih arterija s preživljenjem presatka i primaoca su kontradiktorni. Nizozemska studija napravljena na najvećem broju ispitanika do sada utvrdila je jasnu povezanost stupnja kalcificiranosti sa sveukupnom smrtnošću, smrtnosti od kardiovaskularnih uzroka te kardiovaskularnih događaja (33). S druge strane, Davisova studija pokazuje malo ali statistički značajno smanjeno preživljenje u pacijenata sa prisutnim ilijačnim kalcifikacijama (34).

Pojedine studije u sklopu opširne predoperativne obrade pacijenta preporučaju i procjenu stanja periferne cirkulacije. Pri tome se naglasak stavlja na fizikalni pregled kojim bi se trebalo izdvojiti pacijente sa femoralnom i perifernom vaskularnom bolesti, dok se za procjenu stanja ilijačnih žila pojedinim transplantacijskim centrima prepušta odabir slikovne metode (30).

Porastom prevalencije čimbenika koji pogoduju formiranju kalcifikacija potreba za njihovim otkrivanjem biti će sve značajnija. Naime, još od 2005. godine najzastupljenija dobna skupina među bolesnicima koji su započeli nadomjesnu terapiju bubrežne funkcije je ona u sedmom desetljeću života, a medijan dobi incidentnih bolesnika 2014. bio je 67. godina te je u porastu (35). Nadalje, danas je poznato kako trajanje nadomještanja bubrežne funkcije dijalizom te određeni komorbiditeti kao što su šećerna, hipertenzija, hiperlipidemija i pušenje izravno koreliraju sa stupnjem vaskularnih kalcifikacija (36). Diabetes mellitus najčešći je uzrok kronične bubrežne insuficijencije pa se tako nalazi u 29,35% naših ispitanika, što je u skladu sa podacima na razini države. Iz ovog proizlazi da će sve više kandidata za transplantaciju i u budućnosti imati indikacije za slikovnu procjenu stupnja vaskularnih kalcifikacija.

Od trenutno dostupnih slikovnih prikaza vaskularnog sustava, Color Doppler ultrazvučna pretraga je najjeftinija, neionizirajuća te široko dostupna metoda. U jednoj francuskoj studiji ultrazvuk je promijenio transplantacijski protokol u 18,8% pacijenata dok ih je 29% isključeno iz razmatranja za postupak. No, dio njih je vraćen na listu nakon provedene procjene pomoću CT-a (37). Ovo je u skladu sa nalazom jedne egipatske studije o superiornosti CT-a u odnosu na Color Doppler ultrazvuk za ovu indikaciju (15). Iako ultrazvuk omogućuje podjelu kalcifikacija zdjeličnih arterija na umjerene i teške, precizno kvantificiranje je otežano zbog subjektivnog karaktera metode. Iako je obični radiogram abdomena i zdjelice donedavno bila uobičajena metoda za procjenu kalcifikacija, novije studije ustanovile su da se njegova senzitivnost i pozitivna prediktivna vrijenost oko 50% te da stoga nije najpouzdanija dostupna metoda (14). Unatoč tome, i Color Doppler ultrazvuk i obični rendgenski snimak imaju određenu ulogu u brzom probiru asimptomatskih bolesnika te u pribavljanju informacija o stupnju funkcionalnosti ilijačnih arterijskih segmenata.

Unatoč izloženosti ionizirajućem zračenju i potencijalnoj nefrotoksičnosti kontrastnog sredstva, CT angiografija danas je zlatni standard u evaluaciji vaskularnih kalcifikacija u predtransplantacijskoj obradi ne samo zbog svoje dostupnosti i relativno pristupačnoj cijeni, već i zbog svoje senzitivnosti i specifičnosti. CT angiografija i s njom udružen 3D prikaz žilnog sustava pogodni su za kvantifikaciju kalcifikacija. Ovom metodom može se odrediti morfologija kalcifikacija, dužina i opseg zahvaćenog segmenta a jedna od metoda je ona koju su razvili Davis i suradnici (34). Ovaj sustav obilježava značajna podudarnost rezultata očitavanja neovisnih radiologa. Razlog tomu valja potražiti u precizno definiranim bodovnim kriterijima. Za usporedbu, bodovanje koje su razvili Aalten i suradnici promatra ipsilateralini

ilijačni sustav kao cjelinu te se bazira na subjektivnom opisu kalcifikacija kao nepostojećih, umjerenih i teških (14).

Značajna prednost oslikavanja i analize ilijačnih arterija CT-om je selekcija pacijenata u kojih kalcifikacije onemogućavaju transplantaciju, odabir mjesta transplantacije te selekcija pacijenata sa povećanim rizikom od kardiovaskularnih komplikacija nakon operacije. Među pacijentima u ovoj studiji, standardni operacijski protokol je bio izmijenjen u 54% ispitanika isključivo na temelju nalaza CT-a pri čemu je bubreg smješten ipsilateralno. Ovo je u skladu sa rezultatima sličnih studija (36).

## 6. Zaključak

Rezultati dobiveni analizom pacijenata operiranih u KBC-u Rijeka u skladu su sa rezultatima sličnih studija iz drugih centara. CT angiografija metoda je izbora za procjenu arterijskih kalcifikacija, superiornija u odnosu na UZV ili rendgensku snimku. U određenom broju pacijenata među rizičnom populacijom samo primjenom CT-a plan operacije će se znatno promijeniti. Njena primjena omogućuje predoperativno određivanje mjesta implantacije i pogodne segmente za formiranje anastomoza. Ovako se smanjuje trajanje same operacije te rizik od komplikacija.

Iako se prijeoperacijske kalcifikacije uglavnom ne mogu dovesti u izravnu vezu sa kardiovaskularnim morbiditetom i mortalitetom nakon transplantacije, svakako ukazuje na povećan rizik od istih. Prijeoperacijska evaluacija kalcifikacija krvnih žila zdjelice pomaže izdvojiti pacijente s povećanim rizikom od kardiovaskularnih događaja te tako omogućuje pojačano i usmjerenije praćenje. Zbog ovog bi bilo preporučljivo rutinski učiniti prijetransplantacijski CT populaciji sa čimbenicima rizika za nastanak arterijskih kalcifikacija kao što su dijabetes i arterijska hipertenzija.

## 7. Sažetak

Metoda odabira za liječenje završnog stadija kronične bubrežne bolesti je transplantacija bubrega. Trenutne smjernice preporučuju predoperativnu procjenu stupnja kalcifikacija ilijačnih arterija koje su uobičajeno mjesto formiranja vaskularnih anastomoza. Naime, teške kalcifikacije produžuju i otežavaju izvođenje operacije te mogu biti uzrok pojedinih komplikacija nakon same transplantacije. Ukoliko se teške kalcifikacije uoče tek intraoperativno potrebno je izvesti vaskularnu rekonstrukciju ili odabrati drugi segment za formiranje anastomoze dok se predoperativnim slikovnim metodama može unaprijed odrediti najpogodniji segment. Unatoč tome, ne postoji usuglašenost oko metode izbora za evaluaciju vaskularnih kalcifikacija. Cilj ovog rada bio je na temelju podataka Kliničkog bolničkog centra Rijeka utvrditi djelotvornost CT-a za ovu indikaciju. Prikupljeni su podatci pacijenata kojima je predoperativna evaluacija ilijačnih kalcifikacija učinjena temeljem nativnog CT-a ili CT angiografije. Transplantat je smještan u ipsilateralnu ilijačnu jamu, a anastomoze su formirane sa vanjskom ilijačnom arterijom osim u slučaju prisutnosti značajnih kalcifikacija. Kalcifikacije su bodovane prema morfologiji, opsegu i duljini zahvaćenog arterijskog segmenta. Kalcifikacije su najčešće nađene na desnoj zajedničkoj ilijačnoj arteriji a najrjeđe na lijevoj vanjskoj ilijačnoj arteriji. Rezultati ove analize pokazali su kako je operativni protokol samo na temelju CT prikaza bio promijenjen u 5,4% ispitanika. Uočena je veća prevalencija kardiovaskularnih komplikacija u pacijenata sa visokim sveukupnim kalcifikacijskim zbrojem. Studije koje su ispitivale primjenjivost ultrazvuka i radiograma za ovu indikaciju pokazale su znatno nižu senzitivnost od CT-a. CT angiografija zlatni je standard u evaluaciji ilijačnih arterija.

## 8. Summary

Kidney transplantation is the method of choice for treatment of terminal chronic kidney disease. Current guidelines recommend preoperative evaluation of calcification in iliac arteries. As these arteries are commonly used for creation of vascular anastomosis, severe calcifications prolong and complicate operation as can lead to certain postoperative complications. If severe calcifications are detected during intraoperative evaluation, vascular reconstruction or search for the acceptable segment follows. Preoperative application of imaging techniques can help determine the most suitable segment for creation of anastomosis. In spite of that there is no consensus on a preferred imaging method for this indication. Aim of this study was to confirm the efficiency of CT for evaluation of calcifications based on data from the University Hospital Rijeka. The study includes data of patients that underwent evaluation with native CT or CT angiography. During operation a kidney was placed in contralateral iliac fossa and anastomosis was formed with external iliac artery except when severe calcifications were present. Calcifications were given scores based on morphology, circumference and length. The right common iliac artery was most commonly affected while the left external iliac artery was the least. The results of this study show that standard operational protocol had to be changed in 5.4% of subjects on the basis of CT imaging alone. There was a higher prevalence of cardiovascular complications in patients with a high overall calcification score. Other studies evaluating the role of Doppler ultrasonography and conventional radiography for this indication showed significantly lower sensitivity than CT. It is concluded that CT is the golden standard for evaluation of iliac arteries calcifications.

## 8. Reference

1. Križan Z. Kompendij anatomije čovjeka. 3. izd. 3. dio, Pregled građe grudi, trbuha, zdjelice, noge i ruke: za studente opće medicine i stomatologije. Zagreb: Školska knjiga; 1997.
2. Paulsen F, Boeckers TM, Waschke J, Winkler S, Dalkowski K. eds. Sobotta Anatomy Textbook: English Edition with Latin Nomenclature. München: Elsevier; 2019.
3. Paulsen F, Waschke J. eds. Sobotta Atlas of Human Anatomy. 15th ed., Vol. 1, English 15th Edition, Internal Organs. München: Urban&Fischer; 2013.
4. Lammert E, Zeeb M, editors. Metabolism of Human Diseases: Organ Physiology and Pathophysiology [Internet]. 1st edition. Wien: Springer-Verlag; 2014. - [citirano 5.5.2021.] Dostupno na: <https://www.springer.com/gp/book/9783709107140>
5. Levey AS, Inker LA. Definition and staging of chronic kidney disease in adults. U: UpToDate, Curhan GC ed. UpToDate [Internet]. Waltham, MA: UpToDate; 2021. [citirano 6.5.2021.] Dostupno na: <https://www.uptodate.com/contents/definition-and-staging-of-chronic-kidney-disease-in-adults>
6. Fučkar Ž., Španjol J. et al. Urologija I.: (opći dio). Rijeka: Medicinski fakultet Sveučilišta; 2013.
7. Gamulin S., Marušić M, Kovač Z. Patofiziologija, Knjiga prva. 7. Izd. Zagreb: Medicinska naklada; 2011.
8. Jameson J, Fauci AS, Kasper DL, Hauser SL, Longo DL, Loscalzo J. eds. Harrison's Principles of Internal Medicine, 20e [Internet]. New York: McGraw-Hill; [citirano 6.5.2021.] Dostupno na: <https://accessmedicine.mhmedical.com/content.aspx?bookid=2129&sectionid=191734545>
9. James MT, Hemmelgarn BR, Tonelli M. Early recognition and prevention of chronic kidney disease. The Lancet [Internet]. 10.4.2010. [citirano 7.5.2021.]; 2010;375:1296-309. Dostupno na: [https://www.thelancet.com/journals/lancet/article/PIIS0140-6736\(09\)62004-3/fulltext](https://www.thelancet.com/journals/lancet/article/PIIS0140-6736(09)62004-3/fulltext)
10. Levey AS, Coresh J, Balk E, Kausz AT, Levin A, Steffes MW. National Kidney Foundation practice guidelines for chronic kidney disease: evaluation, classification, and stratification. Ann Intern Med. 2003;139(2):137-47.

11. Bauer C, Melamed ML, Hostetter TH. Staging of Chronic Kidney Disease: Time for a Course Correction. JASN [Internet]. April 28, 2008. [citirano 8.5.2021.]; 2008; 19(5): 844-846. Dostupno na: <https://jasn.asnjournals.org/content/19/5/844/tab-article-info>
12. Rosenberg M. Overview of the management of chronic kidney disease in adults. U: UpToDate, Curhan GC ed. UpToDate [Internet]. Waltham, MA: UpToDate; 2021. [citirano 7.5.2021.] Dostupno na: <https://www.uptodate.com/contents/overview-of-the-management-of-chronic-kidney-disease-in-adults>
13. Levin A, Stevens PE, Bilous RW, Coresh J, De Francisco AL, De Jong PE. KDIGO 2012 Clinical Practice Guideline for the Evaluation and Management of Chronic Kidney Disease. Ann Intern Med. 2013;158(11):825-30.
14. Aalten J, Dekker HM, Van der Vliet JA, Hoitsma A. Does a plain X-ray of the pelvis predict arterial complications in renal transplantation? A prospective study. Nephrology Dialysis Transplantation. 2011;26(6):2007–12.
15. Osama A, Zaytoun H, Soliman HH. Role of multi-slice CT angiography versus Doppler ultrasonography and conventional angiography in assessment of aorto-iliac arterial disease. Egyptian Society of Radiology and Nuclear Medicine [Internet]. 11.8.2012. [citirano 19.4.2021.]; 2012;43:561–573. Dostupno na: <https://www.sciencedirect.com/science/article/pii/S0378603X1200085X>
16. Subesinghe M, Cherukuri A, Ecuyer C, Baker RJ. Who should have pelvic vessel imaging prior to renal transplantation?. Clin Transplant. 2011;25:97–103.
17. Goldman LW. Principles of CT and CT Technology. J Nucl Med Technol [Internet]. 1.9.2007. [citirano 17.4.2021.]; 2007;35:115–128. Dostupno na: <https://tech.snmjournals.org/content/35/3>
18. Goldman LW. Principles of CT: Multislice CT. J Nucl Med Technol [Internet]. 1.6.2008. [citirano 16.4.2021.]; 2008;36(2):57-68. Dostupno na: <https://tech.snmjournals.org/content/36/2/57.long>
19. Goldman LW. Principles of CT: Multislice CT. J Nucl Med Technol [Internet]. 1.6.2008. [citirano 16.4.2021.]; 2008;36(2):57-68. Slika 1. (Lijevo) SSCT nizovi sadržavaju jedinstven element duž z-osi. (Desno) MSCT nizovi sa više redova malih detektorskih elemenata; p 58. Dostupno na: <https://tech.snmjournals.org/content/36/2/57.long>
20. Hrabak M, Štern Padovan R. CT-angiografija i MR-angiografija – neinvazivne radiološke metode prikaza patoloških promjena krvnih žila. Medix : specijalizirani



- medicinski dvomjesečnik [Internet]. 8. 6. 2011. [citirano 16.4.2021.]; 2009;15:80-81. Dostupno na: <https://hrcak.srce.hr/68673>
21. Catalá V, Martí T, Diaz JM, Cordeiro E, Samaniego J, Rosales A. Use of Multidetector CT in Presurgical Evaluation of Potential Kidney Transplant Recipients. Radiographics [Internet]. 8.3.2010. [citirano 7.5.2021.]; 2010; 30:517–531. Dostupno na: <https://pubmed.ncbi.nlm.nih.gov/20228332/>
  22. Mukherjee D, Rajagopalan S. CT and MR Angiography of the Peripheral Circulation: Practical Approach with Clinical Protocols. London: Informa Healthcare; 2007.
  23. Rossi AP, Klein CL. Kidney transplantation in adults: Evaluation of the potential kidney transplant recipient. U: UpToDate, Brennan DC, Vella J eds. UpToDate [Internet]. Waltham, MA: UpToDate; 2021. [citirano 23.4.2021.] Dostupno na: [https://www.uptodate.com/contents/kidney-transplantation-in-adults-evaluation-of-the-potential-kidney-transplant-recipient?search=kidney%20transplantation&source=search\\_result&selectedTitle=2~150&usage\\_type=default&display\\_rank=2](https://www.uptodate.com/contents/kidney-transplantation-in-adults-evaluation-of-the-potential-kidney-transplant-recipient?search=kidney%20transplantation&source=search_result&selectedTitle=2~150&usage_type=default&display_rank=2)
  24. Tonellia M, Wiebea N, Knollb G, Belloa A, Brownec S, Jadhavb D. Systematic Review: Kidney Transplantation Compared With Dialysis in Clinically Relevant Outcomes. Am J Transplant. 2011;11:2093–2109.
  25. Bunnapradist S, Danovitch GM. Evaluation of Adult Kidney Transplant Candidates. Am J Kidney Dis [Internet]. 1.11.2017. [citirano 23.4.2021.]; 2007;50(5):890-8. Dostupno na: [https://www.ajkd.org/article/S0272-6386\(07\)01147-X/fulltext](https://www.ajkd.org/article/S0272-6386(07)01147-X/fulltext)
  26. Steinman TI, Becker BN, Frost AE, Olthoff KM, Smart FW, Suki WN. Guidelines for the referral and management of patients eligible for solid organ transplantation. Transplantation. 2001;71: 1189–1204.
  27. European Association of Urology . Guidelines on Renal Transplantation [Internet]. [Arnhem]: EAU Guidelines Office; 2017 [ažurirano 2021; citirano 24.4.2021.]. Dostupno na: [https://uroweb.org/guideline/renal-transplantation/#1\\_4](https://uroweb.org/guideline/renal-transplantation/#1_4)
  28. Žuža I, Dodig D, Tokmadžić D, Zgrablić D, Ferizović E, Vukelić I et al. Učestalost i raspodjela kalcificiranosti ilijačnih arterija u pacijenata u kojih je učinjena transplantacija bubrega. Medicina Fluminensis. 2020;56(4):562-569.
  29. Rodríguez Faba O, Boissier R, Budde K, Figueiredo A, Taylor CF, Hevia V. European Association of Urology Guidelines on Renal Transplantation: Update 2018. [Internet] 19.7.2018. [citirano 25.4.2021.]; 2018;4(2):208-215. Dostupno na: <https://pubmed.ncbi.nlm.nih.gov/30033070/>

30. Aitken E, Ramjug S, Buist L, Kingsmore D. The Prognostic Significance of Iliac Vessel Calcification in Renal Transplantation. *Transplant Proc* [Internet]. 19.9.2012. [citirano 7.5.2021.]; 2012;44(10):2925-31. Dostupno na: <https://pubmed.ncbi.nlm.nih.gov/23194999/>
31. Catalá V, Martí T, Diaz JM, Cordeiro E, Samaniego J, Rosales A. Use of Multidetector CT in Presurgical Evaluation of Potential Kidney Transplant Recipients. *Radiographics* [Internet]. 8.3.2010. [citirano 7.5.2021.]; 2010; 30:517–531. Dostupno na: <https://pubmed.ncbi.nlm.nih.gov/20228332/>
32. Chavent B, Maillard N, Boutet C, Albertini J, Duprey A, Favre J. Prognostic Value of Aortoiliac Calcification Score in Kidney Transplantation Recipients. *Ann Vasc Surg* [Internet]. 5.5.2017. [citirano 8.5.2021.]; 2017;44:245-252. Dostupno na: <https://pubmed.ncbi.nlm.nih.gov/28479451/>
33. Benjamins S, Rijkse E, te Velde-Keyzer CA, Berger SP, Moers C, de Borst MH. Aorto-Iliac Artery Calcification Prior to Kidney Transplantation. *J Clin Med* [Internet]. 7.10.2020. [citirano 9.5.2021.]; 2020; 9(9): 2893. Dostupno na: <https://www.ncbi.nlm.nih.gov/pmc/articles/PMC7563260/>
34. Davis B, Marin D, Hurwitz LM, J Ronald, MJ Ellis, KV Ravindra. Application of a Novel CT-Based Iliac Artery Calcification Scoring System for Predicting Renal Transplant Outcomes. *AJR Am J Roentgenol*. 2016; 206:436–441.
35. Hrvatsko društvo za nefrologiju, dijalizu i transplantaciju [Internet]. Hrvatski registar nadomještanja bubrežne funkcije – izvještaj za 2014. godinu. [citirano 22.12.2019]. Dostupno na: <https://www.hdndt.org/registar-nadomjestanja-bubre-zne-funkcije>.
36. DeBolle SA, Ochieng IA, Saha AK, Sung RS. Evaluation of the Effectiveness of Screening for Iliac Arterial Calcification in Kidney Transplant Candidates. *Ann Transplant* [Internet]. 15.9.2020. [citirano 10.5.2021.]; 2020;25:e922178. Dostupno na: <https://pubmed.ncbi.nlm.nih.gov/32929057/>
37. Ploussard G, Mongiat-Artus P, Meria P, Tariel E, Gaudez F, De Kerviler E. What is the relevance of systematic aorto-femoral Doppler ultrasound in the preoperative assessment of patients awaiting first kidney transplantation: a monocentric prospective study. *Nephrol Dial Transplant*. 2010;25:270–274.

## 9. Životopis

David Zgrablić rođen je u Puli 14.3.1995. Pohađao je Osnovnu školu Vidikovac od 2001. do 2009. godine. Nastavlja obrazovanje u Općoj Gimnaziji u Puli gdje maturira 2013. godine. Iste godine upisuje Studij Medicine na Medicinskom fakultetu u Rijeci. Aktivno se služi engleskim i talijanskim jezikom. Tijekom studija pasivno sudjeluje na Kongresu hitne medicine te sudjeluje u pisanju znanstvenog rada.