

INDIKACIJE I POSTUPCI TIJEKOM ERCP NA ZAVODU ZA GASTROENTEROLOGIJU KLINIČKOG BOLNIČKOG CENTRA RIJEKA TIJEKOM 2019. GODINE

Popović, Jura

Master's thesis / Diplomski rad

2021

Degree Grantor / Ustanova koja je dodijelila akademski / stručni stupanj: **University of Rijeka, Faculty of Medicine / Sveučilište u Rijeci, Medicinski fakultet**

Permanent link / Trajna poveznica: <https://um.nsk.hr/um:nbn:hr:184:323241>

Rights / Prava: [In copyright](#) / [Zaštićeno autorskim pravom.](#)

Download date / Datum preuzimanja: **2024-12-10**



Repository / Repozitorij:

[Repository of the University of Rijeka, Faculty of Medicine - FMRI Repository](#)



SVEUČILIŠTE U RIJECI

MEDICINSKI FAKULTET

INTEGRIRANI PREDDIPLOMSKI I DIPLOMSKI

SVEUČILIŠNI STUDIJ MEDICINE

Jura Popović

INDIKACIJE I POSTUPCI TIJEKOM ERCP-a NA ZAVODU ZA GASTROENTEROLOGIJU

TIJEKOM 2019. GODINE

Diplomski rad

Rijeka, 2021.

SVEUČILIŠTE U RIJECI

MEDICINSKI FAKULTET

INTEGRIRANI PREDDIPLOMSKI I DIPLOMSKI

SVEUČILIŠNI STUDIJ MEDICINE

Jura Popović

INDIKACIJE I POSTUPCI TIJEKOM ERCP-a NA ZAVODU ZA GASTROENTEROLOGIJU

TIJEKOM 2019. GODINE

Diplomski rad

Rijeka, 2021.

Mentor rada: izv. prof. dr. sc Goran Hauser, dr. med

Diplomski rad ocjenjen je dana _____ u/na _____

_____, pred povjerenstvom u sastavu:

1. doc. dr. sc. Vanja Licul dr. med

2. doc. dr. sc. Goran Poropat dr. med

3. prof. dr. sc. Alen Protić dr. med

Rad sadrži 31 stranicu, 4 slike, 7 tablica, 48 literaturnih navoda.

Zahvala

Zahvaljujem se svome mentoru izv. prof. dr. sc. Goranu Hauseru na pomoći i strpljenju te uloženom trudu i vremenu tijekom izrade ovog diplomskog rada.

Zahvaljujem se obitelji i svim prijateljima i kolegama koji su bili uz mene sve ove godine.

Sadržaj

1. Uvod	1
1.1 Endoskopska retrogradna kolangiopankreatografija	1
1.2 Komplikacije	3
1.2.1. Pankreatitis nakon ERCP-a (PEP)	3
1.2.2. Ostale komplikacije	7
2. Svrha rada	9
3. Ispitanici i postupci	10
4. Rezultati	11
5. Rasprava	21
6. Zaključak	24
7. Sažetak	25
8. Summary	26
9. Literatura	27
10. Životopis	31

Popis skraćenica i akronima

KBC – Klinički bolnički centar

ERCP - Endoskopska retrogradna kolangiopankreatografija

EUS - Endoskopska ultrasonografija

MRCP- Magnetnorazonantna kolangiopankreatografija

ESGE-Europsko društvo za gastrointestinalnu endoskopiju

PEP – post ERCP pankreatitis

AST –transaminaza

ALT – alanin transaminaza

GGT – gama glutamiltransferaza

AP – alkalna fosfataza

CRP – C reaktivni protein

1. Uvod

1.1 Endoskopska retrogradna kolangiopankreatografija

Endoskopska retrogradna kolangiopankreatografija (ERCP) je dijagnostičko-terapijski invazivni postupak koji koristi endoskopiju i fluoroskopiju za dijagnozu i liječenje poremećaja pankreatobilijarnog trakta. ERCP je razvijen kao prvenstveno dijagnostički postupak, ali je kroz godine postao primarno terapijski postupak, zbog razvoja manje invazivnih metoda poput endoskopskog ultrazvuka (EUS) i magnetno rezonantne kolangiopankreatografije (MRCP), premda jedino ERCP pruža mogućnost istovremenog terapijskog postupka. Bolesti pankreasa i hepatobilijarnog trakta često zahtijevaju endoskopsko liječenje ERCP-om nakon neinvazivne obrade. Kombinacija abdominalnog ultrazvuka (US), kompjuterske tomografije (CT), magnetno rezonantne kolangiopankreatografije (MRCP), endoskopskog ultrazvuka (EUS), zajedno s anamnezom, kliničkim pregledom i laboratorijskom obradom, najčešće je dovoljno za postavljanje točne dijagnoze. Dio tih dijagnoza je podložno kurativnom ili palijativnom endoskopskom liječenju (1).

ERCP se izvodi uz pomoć endoskopa s bočnim vidnim poljem, zahvat se izvodi u sedaciji ili rjeđe u općoj anesteziji (2). Endoskop se uvodi kroz usta, preko jednjaka i želuca do distalnog dvanaesnika gdje se nalazi papila Vateri (papilla duodeni major). Anatomski orijentir za lokaciju papile Vateri je spoj vertikalnog i longitudinalnog nabora sluznice duodenuma, T spoj. Duodenalni divertikul može dislocirati papilu i bit uzrok otežane kanulacije (3). Razni kateteri koji izlaze iz

radnog kanala endoskopa mogu biti korišteni za kanulaciju duktusa koledokusa ili duktusa pankreatikusa (4). Kanulacija se izvodi pomoću kanulacijskog katetera ili sfinkterotomom, ti kateteri imaju jedan ili više lumena koji omogućuju plasiranje žice ili kontrasta(5). Metode kanulacije uključuju kanulaciju pomoću žice vodilice, kanulaciju vođenu kontrastom, sfinkterektomiju igličastim nožem, fistulotomiju igličastim nožem, transpakreatičnu septostomiju, kanulaciju pomoću dvije žice vodilice i „rendezvous“ tehnike (6,7). Uspješna selektivna kanulacija preduvjet je za bilo koju intervenciju. Europsko društvo za gastrointestinalnu endoskopiju (ESGE) definira otežanu bilijarnu kanulaciju kao više od 5 kontakata s papilom tijekom kanulacije ili pokušaj kanulacije duži od 5 minuta ili jedna ili više kanulacija ili opacifikacija duktusa pankreatikusa (8). Iniciranjem radiološkog kontrasta pod kontrolom fluoroskopa dobivaju se kolangiogram i pankreatogram u realnom vremenu (4). Moguće je vizualizirati defekte punjenja ili opstrukcije različite etiologije najčešće žučnih kamenaca, zatim malignih i benignih striktura i striktura upalne etiologije.

Ukoliko postoje indikacije, papila Vateri može se otvoriti tehnikama endoskopske sfinkterektomije ili balonskom dilatacijom (sfinkteroplastika), nakon čega je moguće izvesti ekstrakciju kamenaca, biopsije, dilataciju i stentiranje striktura, postavljanje nazobilijarne sonde. Najčešće bilijarne indikacije za ERCP su koledokolitijaza, benigne i maligne bilijarne stenoze i postoperativno istjecanje žuči, dok su anomalije pankreasa, akutni i kronični pankreatitis te benigne i maligne stenoze pankreatičkog voda najčešće indikacije od strane pankreasa (9). Najčešće komplikacije ERCP-a su pankreatitis nakon ERCP-a (PEP), krvarenje, perforacije, infektivne komplikacije te kardiopulmonalne komplikacije (10–12).

1.2 Komplikacije

1.2.1. Pankreatitis nakon ERCP-a (PEP)

Pankreatitis nakon ERCP-a najčešća je komplikacija zahvata koja je povezana sa značajnim morbiditetom i produljenom hospitalizacijom. Definira se kao novonastala bol ili značajno pogoršanje postojeće boli u području epigastrija do intenziteta da zahtijeva hospitalizaciju ili produljuje bolničko liječenje uz porast vrijednosti serumskih amilaza dva ili tri puta iznad referentnih vrijednosti unutar 24 sata od zahvata, prema Cottonovim kriterijima (12,13)

Incidencija PEP-a varira u literaturi između 3% i 10% u prosječno rizičnih bolesnika pa do 14.7%-30% u visoko rizičnim postupcima. Većina slučajeva je blage kliničke slike i tijeka uz mortalitet 0.7% (14–16). Rizični čimbenici vezani za pacijenta su ženski spol, mlađa životna dob (<40 god), vrijednosti bilirubina unutar referentnih vrijednosti, disfunkcija Oddijevog sfinktera, prethodni pankreatitis nakon ERCP-a ili rekurentni pankreatitis u anamnezi (11,13–15,17,18). Faktori rizika vezani uz endoskopski postupak su otežana kanulacija, višestruka kanulacija duktusa pankreatikusa žicom, pankreasna sfinkterektomija, injiciranje rendgenskog kontrasta u duktusa pankreatikusa i balonska dilatacija (10,11,15–19).

Patogeneza pankreatitisa nakon ERCP-a nije potpuno jasna, no smatra se da je multifaktorijalna, uključujući mehaničku traumu, hidrostatsku, kemijsku te enzimatsku ozljedu (19,20). Mehanička

trauma papile kao uzrok edema i spazma Oddijevog sfinktera i posljedične opstrukcije, hidrostatska ozljeda kao posljedica injektiranja kontrasta visokim tlakom, kemijska ozljeda zbog visoke osmolalnosti rendgenskog kontrasta, refluks intestinalnih enzima i mikrobiološka kontaminacija kao pokretač upale navode se kao mogući uzroci inicijalne ozljede (19). Inicijalna ozljeda neovisno o tipu dovodi do prerane intraacinarne aktivacije zimogena u proteolitičke enzime, autodigestije i lokalne upale s otpuštanjem proupalnih citokina te lokalnim i sistemnim učincima(19–21).

Prema težini kliničke slike PEP se dijeli na blagi, umjereni i teški, a za to se koriste dvije klasifikacije, klasifikacija prema konsenzusu iz 1991. (Cotton i sur.) i revidirani Atlanta kriteriji za akutni pankreatitis (17,22,23). Podjela PEP-a prikazana je u tablici 1.

Tablica 1. Klasifikacija pankreatitisa nakon ERCP-a

	Blagi	Umjereni	Teški
Cotton i sur.	<ul style="list-style-type: none"> - novonastala bol ili pogoršanje postojeće boli i - amilaze 3 puta referentnih vrijednosti 24 sata nakon zahvata i -zahtijeva hospitalizaciju ili produljuje za 2-3 dana - 	<ul style="list-style-type: none"> -pankreatitis koji zahtijeva hospitalizaciju 4-10 dana 	<ul style="list-style-type: none"> -hospitalizacija 10 ili više dana ili -razvitak hemoragičnog pankreatitisa, flegmone, pseudociste ili infekcije ili -potreba za drenažom ili kirurškim zahvatom
Revidirana Atlanta klasifikacija	<p>Dvoje od navedenog:</p> <ul style="list-style-type: none"> -bol konzistentna s pankreatitisom -serumske lipaze ili amilaze 3 puta veće od referentnih vrijednosti -CT nalaz karakterističan za akutni pankreatitis 	<ul style="list-style-type: none"> -prolazno zatajivanje organa kraće od 48 sati -lokalne ili sistemne komplikacije bez zatajivanja organa 	<p>Perzistentno zatajivanje organa duže od 48 sati</p>

Prevenција pankreatitisa nakon ERCP-a provodi se na više razina. Prvo, dobrom selekcijom pacijenata kod kojih je visoka vjerojatnost terapijske intervencije, zatim farmakološkom profilaksom i treće endoskopskim tehnikama.

Od endoskopskih tehnika koristi se profilaktičko stentiranje duktusa pankreatikusa u visoko rizičnih pacijenata. Zbog tehničke zahtjevnosti postupka steniranje je preporučeno samo u pacijenata visokog rizika pošto je neuspješno postavljenje stenta nezavisni faktor rizika za razvoj pankreatitisa (15,24).

Kao farmakološka profilaksa ispitivani su mnogi lijekovi, a to uključuje alopurinol, somatotatin i okteroid, antibiotike, nesterodine protuupalne lijekove (NSAID) i mnoge druge. Zbog dokazane djelotvornosti, sigurnosti, niske cijene i dostupnosti NSAID su najprihvatljivija farmakološka metoda (25). Kao učinkovita mjera prevencije dokazna je i agresivna hidracija otopinom ringerovog laktata (26,27). U smjericama Europskog društva za gastrointestinalnu endoskopiju (ESGE) iz 2020. godine preporučuje se rektalna primjena supozitorija 100 mg diklofenaka ili indometacina neposredno prije zahvata u svih pacijenata bez kontraindikacija. Kao alternativa u slučaju kontraindikacija na NSAID preporučuje se hidracija velikim volumenom Ringerovog laktata po protokolu 3ml/kg/h tijekom zahvata, 20 ml/kg bolus nakon zahvata i 3ml/kg/h tijekom sljedećih 8 sati (14).

1.2.2. Ostale komplikacije

Krvarenje tijekom ERCP-a najčešće je posljedica sfinkterektomije, a njegova incidencija je do 2%. Krvarenje može biti akutno i odgođeno. Rizični faktori su antikoagulacijska terapija, trombociti niži od $50000/\text{mm}^3$, ciroza jetre, intraproceduralno krvarenje. Inicijalno zbrinjavanje krvarenja uključuje nadoknadu volumena i zbrinjavanje koagulopatije i endoskopske postupke (injekcije adrenalina, klipse, tamponda). U slučaju da hemostaza nije uspostavljena pristupa se angiografiji s embolizacijom ili kirurškom zahvatu (10,14,15).

Infektivne komplikacije nakon ERCP-a uključuju kolangitis i rjeđe kolecistitis. Infekcija povezana s ERCP-om definira se kao porast tjelesne temperature iznad 38°C tijekom 24 sata nakon zahvata ili novonastala leukocitoza i porast CRP-a uz porast transaminaza i bilirubina unutar 3 dana nakon zahvata (28). Glavni rizični faktori za razvoj post-ERCP kolangitisa su neadekvatni bilijarni protok i transplantacija jetre (15).

Perforacije duodenuma tijekom ERCP-a su rijetke, ali imaju visoki mortalitet i morbiditet. Rizični faktori su starija životna dob, maligna bolest, kirurški alterirana anatomija, sfinkterektomija (14,29). Stapfer i suradnici (30) klasificirali su perforacije u 4 tipa prema mehanizmu ozljede, anatomskoj lokaciji i potrebom za kirurškim zahvatom. Tip 1 predstavljaju perforacije duodenalne stijenke, tip 2 periampularne perforacije, tip 3 perforacije distalnih duktusa, tip 4 prisutnost retroperitonealnog zraka (15,31).

Kardiopulmonalne i komplikacije povezane sa sedacijom uključuju hipoksiju, hemodinamsku nestabilnost, aritmije, aspiraciju. Navedene komplikacije najčešće su prolazne i nisu klinički značajne, a incidencija im je do 16% , dok klinički značajne imaju incidenciju od 0.07% do 2.4% (12,15). Zračna embolija je rijetka i potencijalno smrtonosna komplikacija koju treba uzeti u obzir ukoliko dođe do naglog pogoršanja kliničkog statusa (32).

Ostale komplikacije uključuju ileus, pneumotorkas ili pneumoperitoneum, jetreni apsces, bilijarne ili pankreatične fistule (15), hematom jetre, zaglavljivanje Dormia košare (33) i žučni kamenac kao strano tijelo u dišnom putu (34).

2. Svrha rada

Svrha ovog diplomskog rada je retrospektivno utvrditi osnovne karakteristike pacijenata podvrgnutih ERCP-u uključujući demografske karakteristike (dob, spol), prosjek maksimalnih laboratorijskih vrijednosti, uputne i endoskopske dijagnoze, postupke provedene tijekom ERCP-a, trajanje zahvata i položaj papile U pacijenata KBC Rijeka koji su podvrgnuti ERCP-u tijekom 2019. godine.

3. Ispitanici i postupci

Istraživanje obuhvaća pacijente Zavoda za gastroenterologiju KBC-a Rijeka koji su podvrgnuti ERCP-u tijekom 2019. godine. Podatci su prikupljeni iz upitnika za projekt "Akutni pankreatitis uzrokovan invazivnim medicinskim postupcima (ERCP) i akutni pankreatitis bilijarne ili alkoholne etiologije : imunološki i klinički različiti entitet." Istraživanje je obuhvatilo 97 postupaka. Korišteni su sljedeći podaci: dob, spol, preboljeli akutni i kronični pankreatitis u anamnezi, maksimalne laboratorijske vrijednosti, uputna dijagnoza, endoskopska dijagnoza, postupci tijekom ERCP-a, prisutnost papile u divertiklu i trajanje zahvata. Od laboratorijskih vrijednosti praćeni su ukupni bilirubin, direktni bilirubin, AST, ALT, GGT, ALP. Uputne i endoskopske dijagnoze podijeljene su na koledokolitijazu, bilijarni pankreatitis, neoplazmu ekstrahepatičnih žučnih vodova, neoplazmu žučnjaka, neoplazmu gušterače i ostalo. Tijekom ERCP-a praćeni su podaci o kanulaciji broj pokušaja, trajanje i tehnika kanulacije, tehnika vađenja konkremenata, broj i veličina najvećeg kamenca, postavljanje profilaktičkog i terapijskog stenta, izvođenju citoloških briseva i biopsija.

Prikupljeni podatci uneseni su u proračunsku tablicu i statistički obrađeni pomoću programa Microsoft® Excel® for Microsoft 365 MSO (16.0.13929.20222). U radu su korištene osnovne metode deskriptivne statistike.

4. Rezultati

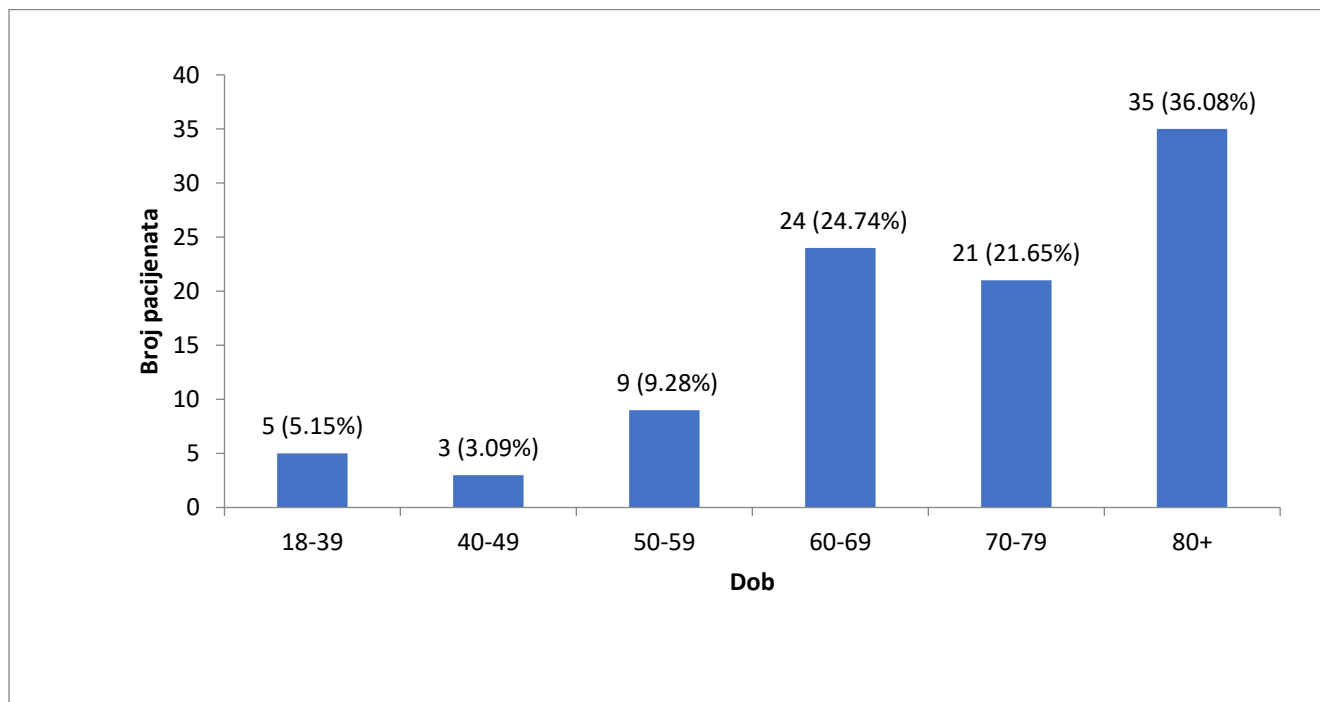
Prikupljeni su podaci o 97 ERCP postupaka na Zavodu za gastroenterologiju KBC-a u Rijeci.

Osnovne karakteristike pacijenata su prikazane u Tablica 2.

Tablica 2. Osnovne karakteristike pacijenata

		N=97
Dob (prosječna)		70.85 (13.98)
Dob (distribucija)	18-39	5 (5.15)
	40-59	12 (12.37)
	60-79	45 (46.39)
	80+	36 (36.08)
Spol	Ženski	43 (44.32)
	Muški	54 (55.67)
Akutni pankreatitis u ranijoj anamnezi		17 (17.52)
Kronični pankreatitis u ranijoj anamnezi		6 (6.18)
Papila u divertiklu		18 (18.56)
Ukupni bilirubin		145.61 (156.76)
Direktni bilirubin		91.65 (106.03)
AST		125.88 (134.17)
ALT		173.49 (163.38)
GGT		604.88 (754.91)
ALP		351.90 (286.63)
Podaci u tablici su prezentirani kao srednja vrijednost (standardna devijacija) ili broj (postotak).		

Prosječna dob pacijenata iznosila je 70.85 ± 13.98 godina (raspon 29-94), najvećim dijelom radi se o bolesnicima starima između 60 i 79 godina (46.39%), dok bolesnici mlađi od 50 godina čine samo 8.24% uzorka, bolesnici stariji od 80 godina zastupljeni su 36.06%. Detaljnija distribucija prema dobi prikazana je na Slici 1. Većinom se radi o pacijentima muškog spola (55.67%). Od ranijih bolesti akutni pankreatitis je bio prisutan u 17 (17.52%), a kronični u 6 (6.18%) pacijenata. Prisutnost papile u duodenalnom divertiklu pronađena je u 18 (18.56%) slučajeva. Od laboratorijskih vrijednosti prikupljeni su i analizirani podaci o ukupnom bilirubinu, direktnom bilirubinu, AST, ALT, GGT, ALP. Prosječna vrijednost ukupnog bilirubina iznosi $145,61 \pm 156.76$, direktnog bilirubina 91.65 ± 106.03 , AST 125.88 ± 134.17 , ALT 173.49 ± 163.38 , GGT 603.88 ± 754.91 i ALP 351.90 ± 286.63 . Direktni bilirubin čini 62.9% ukupnog bilirubina.



Slika 1. Distribucija pacijenata prema dobi

Indikacije za zahvat su podijeljene u 6 kategorija, što pokazuje Tablica 3. Ukupno je postavljeno 103 uputne dijagnoze. Najčešća uputna dijagnoza je koledokolitijaza sa 60 slučajeva (58.25%), slijede ostale u 17.45%, tumori gušterače u 14.56 %, tumori žučnih vodova u 4.85%, pankreatitisa bilijarne etiologije u 2.19% te tumori žučnog mjehura u 1.91%. Udio malignih dijagnoza je 21.4%.

Tablica 3. Podaci o uputnoj dijagnozi

		N=103
Uputna dijagnoza	Koledokolitijaza	60 (58.25)
	Pankreatitis bilijarne etiologije	3 (2.19)
	Tumor žučnih vodova	5 (4.85)
	Tumor žučnog mjehura	2 (1.91)
	Tumor gušterače	15 (14.56)
	Ostalo	18 (17.45)
Podatci u tablici su prezentirani kao broj (postotak).		

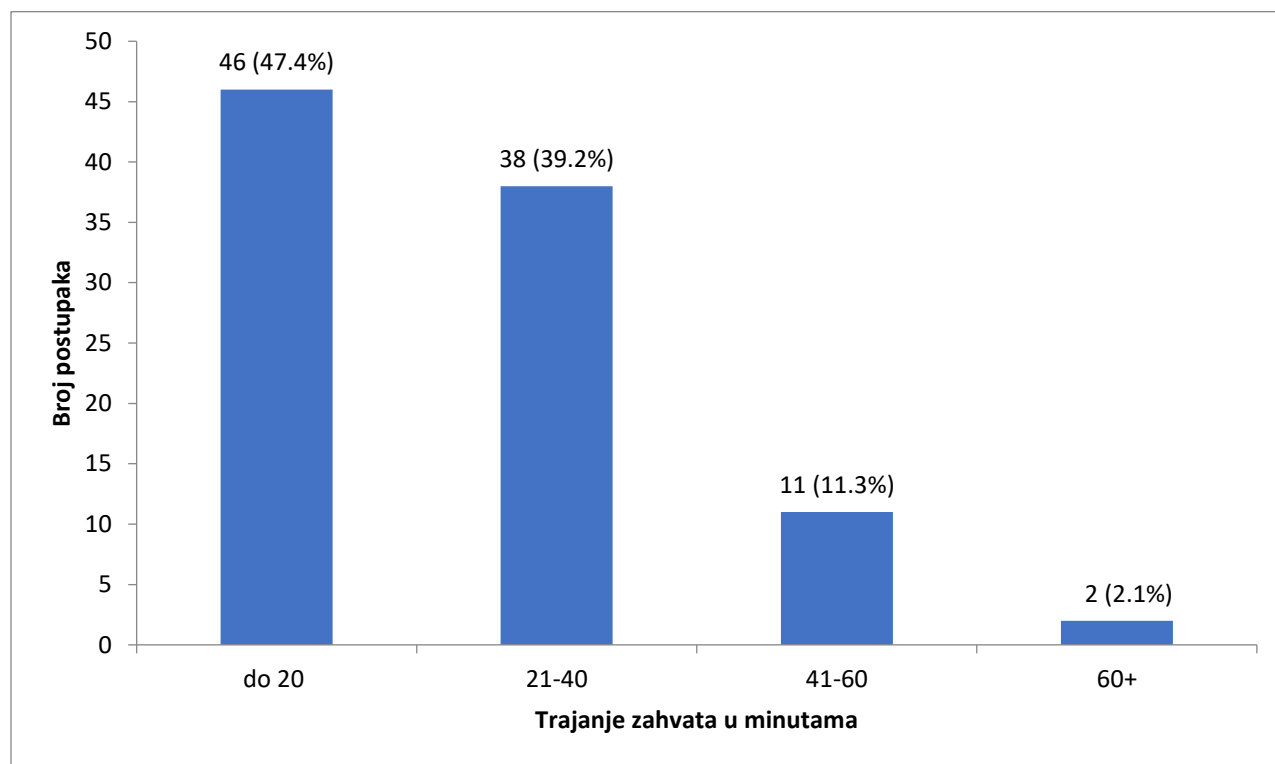
Podaci o trajanju zahvata, broju pokušaja kanulacije, primjeni dilatacijskog balona, primjeni igličastog noža i provedenom endoskopskom postupku prikazani su u Tablici 4.

Tablica 4. Podaci o endoskopskom postupku

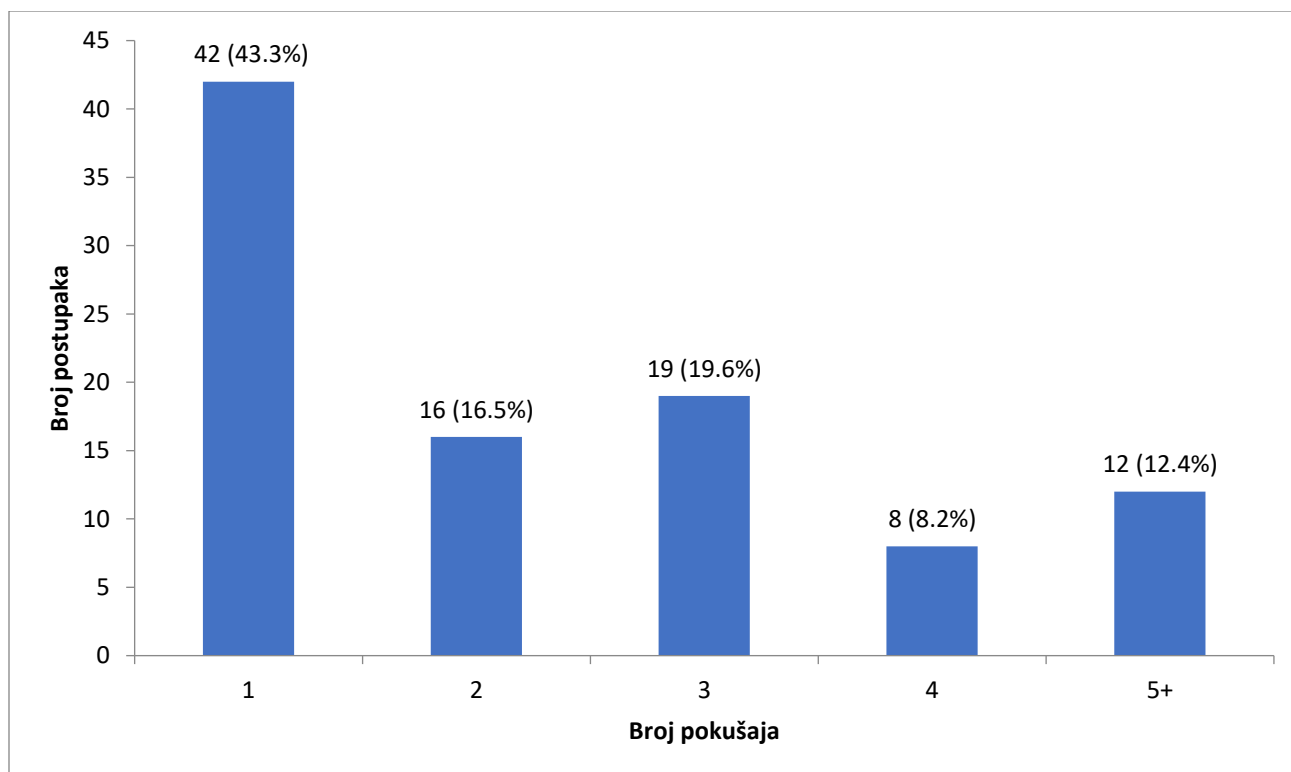
Trajanje zahvata u minutama		27.3 (14.4)
		N=97
Broj pokušaja kanulacije	1	42 (43.3)
	2-3	35 (36.1)
	4+	20 (20.6)
Trajanje kanulacije	<10 minuta	72 (74.2)
	>10 minuta	25 (25.8)
Primjena dilatacijskog balona		4 (4.1)
Primjena igličastog noža		30 (30.9)
Postavljanje profilaktičkog stenta		5 (5.2)
		N=108
Endoskopski postupak	Ekstrakcija kamenaca	58 (53.7)
	Postavljanje bilijarnog stenta	37 (34.3)
	Citološki bris	5 (4.6)
	Biopsija	2 (1.9)
	Ostalo	6 (5.6)
Podaci u tablici su prezentirani kao srednja vrijednost (standardna devijacija) ili broj (postotak).		

Prosječno vrijeme zahvata iznosilo je 27.3 ± 14.4 minute (raspon 10-90 minuta), distribucija trajanja zahvata prikazana je na Slika 2. Prema duljini trajanja zahvati su podijeljeni u četiri skupine, najveći broj zahvata (47.4%) završava za 20 minuta, 39.2% zahvata traje od 21 do 40

minuta dok 13.3% zahvata traje dulje od 40 minuta. Kanulacija iz prvog pokušaja uspijeva u 43.3% slučajeva, iz drugog ili trećeg uspijeva u 36.1%, a iz 4 ili više pokušaja u 20.6%. Detaljniji prikaz broja pokušaja kanulacije nalazi se na Slici 3. Trajanje kanulacije je u 74.2% kraće od 10 minuta. Dilatacijski balon primijenjen je u 4.1%, a igličasti nož u 30.9% slučajeva. Tijekom 97 ERCP zahvata provedeno je 108 endoskopskih postupaka, a najčešći je ekstrakcija konkrementa u 53.7%, slijede postavljanje stenta u 34.3%, citološki bris u 4.6%, biopsija u 1.9% i ostali endoskopski postupci u 5.6%.



Slika 2. Distribucija trajanja zahvata



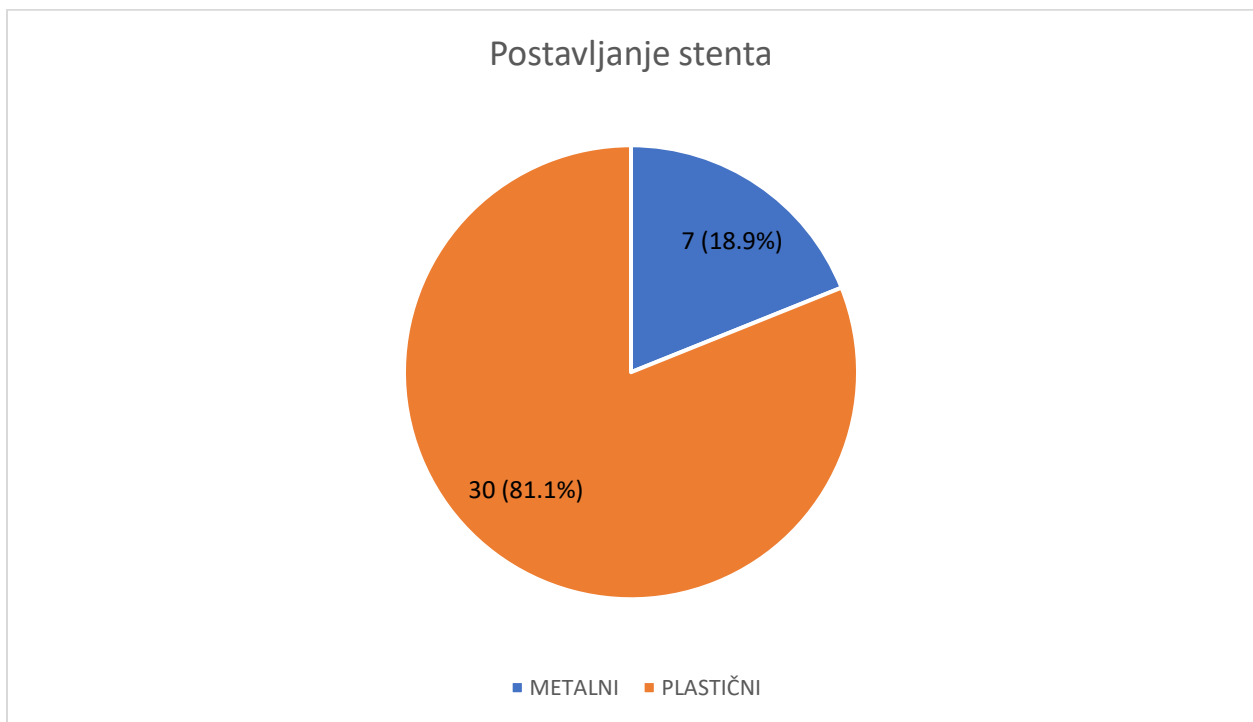
Slika 3. Distribucija broja pokušaja kanulacije

Tablica 5. Podaci o kanulaciji

	N=97 (%)
Kroz papilu	65 (67)
Pre-cut	13 (13.4)
Infundibulotomija	11 (11.3)
Transpankreatična septostomija	5 (5.2)
Fistulotomija	3 (3.1)
Podatci u tablici su prezentirani kao broj (postotak).	

Tijekom 97 zahvata kanulacija je najčešće provedena plasiranjem katetera kroz papilu 67% slučajeva, slijede pre-cut sa 13.4%, infundibulotomija u 11.3%, transpankreatična septostomija u 5.2% i kreiranjem duodenokoledkoalne fistule u 3.1% slučajeva (Tablica 5).

Ukupno je izvedeno 37 terapijskih stentiranja od toga je postavljeno 30 plastičnih i 7 metalnih stentova, što prikazuje Slika 4.



Slika 4. Postavljanje stenta

Nakon 97 provedenih zahvata postavljena je 101 endoskopska dijagnoza. Najčešća endoskopska dijagnoza je koledokolitijaza zastupljena u 57.42% slučajeva, slijede tumori žučnih vodova u

16.83%, tumori gušterače u 13.86%, ostale dijagnoze u 8.91% slučajeva, pankreatitis bilijarne etiologije u 1.98% te tumori žučnog mjehura u 1.91% (Tablica 6).

Tablica 6. Podaci o Endoskopskoj dijagnozi

		N=101 (%)
Endoskopska dijagnoza	Koledokolitijaza	58 (57.42)
	Pankreatitis bilijarne etiologije	2 (1.98)
	Tumor žučnih vodova	17 (16.83)
	Tumor žučnog mjehura	1 (0.99)
	Tumor gušterače	14 (13.86)
	Ostale	9 (8.91)
	Podatci u tablici su prezentirani kao broj (postotak).	

Najčešća uputna dijagnoza je koledokolitijaza (58.25%), također najčešća endoskopska dijagnoza je koledokolitijaza, sukladno tome najčešći endoskopski postupak je ekstrakcija konkrementa u 53.7% provedenih postupaka. Tehnika ekstrakcije, broj kamenaca i veličina najvećeg kamenca su podaci o ekstrakciji konkrementa prikazani u Tablici 5. Udio malignih dijagnoza je 31.68% svih endoskopski postavljenih dijagnoza.

Tablica 7. Podaci o ekstrakciji konkrementa

		N=58 (%)
Ekstrakcija kamenaca	Dormia košara	4 (6.9)
	Balon ekstrakcija	46 (79.3)
	Primjena Dormia košare i balona	6 (10.3)
	Primjena Dormia košare, balona i litotripsije	2 (3.4)
Broj kamenaca	1	31 (53.5)
	2	16 (27.6)
	3	5 (8.6)
	4	3 (5.2)
	5+	3 (5.2)
Veličina najvećeg kamenca	<15 mm	43 (74.1)
	≥15 mm	15 (25.9)
Podatci u tablici su prezentirani kao broj (postotak).		

Ekstrakcija konkrementa u većini slučajeva (79.3%) je izvedena balonskom ekstrakcijom. U manjim postotcima za ekstrakciju konkrementa koriste se kombinacija Dormia košare i balona u 10,3% slučajeva, zatim samostalna uporaba Dormia košare u 6.9% te primjena Dormia košare,

balona i litotripsije kombinirano u 3.4% slučajeva. Tijekom postupaka praćen je broj ekstrahiranih konkremenata, u većini slučajeva (53.5 %) radilo se o jednom konkrementu, dok 3 ili više konkremenata nalazimo u 19% slučajeva. Konkrementi su prema veličini podijeljeni na manje od 15mm i veće od 15mm, manji čine 74.1%, dok veći od 15mm čine 25.9%.

5. Rasprava

U ovom retrospektivnom istraživanju obuhvaćeno je 97 ERCP zahvata provedenih na Zavodu za gastroenterologiju KBC-a Rijeka tijekom 2019. godine. Analizom prikupljenih podataka utvrđeno je da prosječna dob pacijenta iznosi 70.85 godina. Istraživanje provedeno u SAD-u od 2007. do 2016. godine o desetogodišnjem korištenju ERCP-a navodi kako je prosječna dob pacijenata iznosila 59 godina (35). Barakat i suradnici nalaze statistički značajno povećanje prosječne dobi pacijenata podvrgnutih ERCP-u 2008. godine i 2018. godine sa 55.1 na 69.7 godina(36).

Periampularni divertikli pojavljuju se u 3-36% opće populacije, s povećanom incidencijom u bolesnika starije dobi (37,38). Periampularni divertikli se klasificiraju s obzirom na položaj papile na tip 1 papila u divertiklu, tip 2 papila na rubu divertikla i tip 3 papila izvan divertikla (37,39). U ovom istraživanju papila u divertiklu bila je prisutna u 18.56% slučajeva.

Najčešća indikacija za ERCP u ovom istraživanju je koledokolitijaza (58.3%), zatim maligne bolesti (21.4%) što je u skladu s drugim istraživanjima (35,40,41). Najčešće endoskopske dijagnoze su koledokolitijaza (57.4%) i maligne bolesti (31.7%).

Prosječno trajanje zahvata iznosilo je 27.3 minuta. Najveći dio zahvata (47.4 %) traje do 20 minuta, dok samo 2.1 % zahvata traje duže od 60 minuta. Khafaf i suradnici navode kako 33.5 % zahvata traje kraće od 20 minuta, dok 5.2 % zahvata traje duže od 60 minuta (40).

Trajanje kanulacije je u 74.2% slučajeva kraće od 10 minuta, Forbes i suradnici u istraživanju koje je obuhvatilo 895 ERCP zahvata navode da je prosječno trajanje kanulacije iznosilo je 5.12 minuta (42). Kanulacija uspijeva u prva dva pokušaja u 59.8% dok Forbes i suradnici navode uspjeh od 43.6% u prva dva pokušaja. Prema smjernicama ESGE otežana kanulacija je definirana među ostalim kao više od pet pokušaja kanulacije, prema tome kriteriju otežana kanulacija je bila prisutna u 12.4% slučajeva.

Tijekom 97 ERCP-a provedeno je 108 endoskopskih postupaka. Najčešće provedeni postupak je ekstrakcija konkrementa u 53.7% slučajeva, slijedi postavljanje bilijarnog stenta u 34.3%, zatim ostali postupci u 5.6%, citološki bris u 4.6% i biopsija u 1.9% endoskopskih postupaka. Khafaf i suradnici navode kako je najčešći provedeni postupak sfinkterektomija (39.4%), zatim slijede postavljanje bilijarnog stenta (35%) i ekstrakcija konkrementa (32%) (40). Istraživanje provedeno u SAD-u koje je obuhvatilo 411 409 ERCP zahvata od 2002. do 2013. godine također navodi da je najčešći terapijski zahvat endoskopska sfinkterektomija (43%) zatim ekstrakcija konkrementa (29%) i postavljanje bilijarnog stenta (21%) (43). Postavljeno je ukupno 37 terapijskih stentova od kojih 30 metalnih i 7 plastičnih. Endoskopsko terapijsko stentiranje je metoda korištena za premoštenje maligne ili benigne pankreatobilijarne opstrukcije ili rjeđe za terapiju istjecanja žuči ili gušteračnih sokova (44). Plastični i metalni stentovi daju slične kratkoročne (1 mjesec) rezultate u kliničkom uspjehu, morbiditetu, mortalitetu i poboljšanju kvalitete života. U slučaju palijativne terapije maligne opstrukcije s očekivanim preživljenjem duže od 4 mjeseca preporuča se

postavljanje metalnog stenta(45). Okluzija stenta je uzrokovana žučnim muljem u plastičnim ili urastanjem ili prerastanjem tkiva u metalnim stentovima, endoskopska uspostava protoka je u uspješna u 95% pacijenata sa opstrukcijom stenta(45).

Izvedeno je 58 ekstrakcija konkremenata, od kojih najviše balon ekstrakcija. Balonska ekstrakcija i Dormia košara jednako su učinkovite za ekstrakciju konkremenata manjih od 10mm (46,47). Kada ekstrakcija konkrementa nije moguća standardnim postupcima, koriste se druge tehnike kao endoskopska dilatacija papile velikim balonom, mehanička ili intraduktalna litotripsija (5). Takvi komplicirani žučni kamenci javljaju se u 10-15% slučajeva i obično su veći od 15mm i multipli (više od 5), također anatomske karakteristike žučnih vodova i anatomska lokacija kamenca mogu uzrokovat otežanu ekstrakciju (5,48).

6. Zaključak

Retrospektivnom analizom podataka o 97 ERCP-a provedenih na Zavodu za gastroenterologiju KBC-a u Rijeci utvrđeno je da se većinom radilo o bolesnicima starije životne dobi prosječno 70.85 godina. U najvećem postotku (55.67%) radilo se o bolesnicima muškog spola. Prosječne vrijednosti laboratorijskih nalaza ukazuju na kolestazu i hepatocelularnu ozljedu. Postavljeno je 103 uputne dijagnoze od kojih je najčešća koledokolitijaza s 58.25%. Tijekom zahvata utvrđena je 101 endoskopska dijagnoza, također je najčešća koledokolitajaza u 57.42% , dok je udio malignih dijagnoza 31.68%. Kanulacija uspijeva iz prvog pokušaja u 43.5% postupaka, dok je pet ili više postupaka potrebno u 12.4% postupaka. Trajanje kanulacije je u 74.2% slučajeva kraće od 10 minuta. Provedeno je 108 endoskopskih postupaka, među kojima najviše ekstrakcija konkrementa (53.7%), slijedi postavljanje bilijarnog stenta u 34.3%. Ekstrakcija konkrementa u najvećem broju slučajeva (79.3%) izvedena je balon ekstrakcijom, slijedi kombinacija Dormia košare i balon ekstraktora u 10.3% slučajeva. U više od polovice slučajeva (53.5%) radi se o jednom kamencu dok se više od 3 konkrementa nalaze u 19% slučajeva. Konkrementi su u 74.1% zahvata bili manji od 15mm. Prisutnost papile u divertiklu opažena je u 18.56% pacijenata.

7. Sažetak

Endoskopska retrogradna kolangiopankreatografija (ERCP) je dijagnostičko-terapijski invazivni postupak koji koristi endoskopiju i fluoroskopiju za dijagnozu i liječenje poremećaja pankreatobilijarnog trakta. ERCP se izvodi uz pomoć endoskopa s bočnim vidnim poljem. Zahvat se izvodi u sedaciji ili rjeđe u općoj anesteziji(2). Endoskop se uvodi kroz usta, preko jednjaka i želuca do distalnog dvanaesnika gdje se nalazi papila Vateri. Razni kateteri koji izlaze iz radnog kanala endoskopa mogu biti korišteni za kanulaciju duktusa koledokusa ili duktusa pankreatikusa. Nakon čega se izvode dijagnostički i terapijski postupci. Najčešće komplikacije ERCP-a su pankreatitis nakon ERCP-a (PEP), krvarenje, perforacije, infektivne komplikacije te kardiopulmonalne komplikacije. Svrha ovog diplomskog rada je retrospektivno utvrditi osnovne karakteristike pacijenata podvrgnutih ERCP-u uključujući demografske karakteristike (dob, spol), prosjek maksimalnih laboratorijskih vrijednosti, uputne i endoskopske dijagnoze, postupke provedene tijekom ERCP-a, trajanje zahvata i položaj papile. Istraživanje je obuhvatilo 97 postupaka. Većinom radilo o bolesnicima starije životne dobi prosječno 70.85 godina. Najčešća dijagnoza je koledokolitijaza u 57.42% , dok je udio malignih dijagnoza 31.68%. Ekstrakcija konkrementa u najvećem broju slučajeva izvedena je balon ekstrakcijom, slijedi kombinacija Dormia košare i balon ekstraktora. U više od polovice slučajeva (53.5%) radi se o jednom kamencu.

Ključne riječi: Endoskopska retrogradna kolangiopankreatografija, papila Vateri, kanulacija, koledokolitijaza

8. Summary

Endoscopic retrograde cholangiopancreatography (ERCP) is a diagnostic-therapeutic invasive procedure that uses endoscopy and fluoroscopy to diagnose and treat disorders of pancreas and biliary tree. ERCP is performed using a side viewing endoscope. Procedure is done in patient under sedation or under general anesthesia. The endoscope is inserted through the mouth, esophagus and stomach to the distal duodenum where the papilla Vateri is located. Various catheters exiting the working channel of the endoscope can be used to cannulate desired duct. After which diagnostic and therapeutic procedures are performed. The most common complications of ERCP are pancreatitis after ERCP (PEP), bleeding, perforation, infectious complications, and cardiopulmonary complications. The purpose of this thesis is to retrospectively determine the basic characteristics of patients undergoing ERCP, including demographic characteristics (age, sex), average of maximum laboratory values, referral and endoscopic diagnoses, procedures performed during ERCP, duration of ERCP procedure and position of the papilla. The research included 97 procedures. Most of the patients were elderly, with an average age of 70.85 years. The most common diagnosis is choledocholithiasis in, while the share of malignant diagnoses is 31.68%. Biliary stone extraction was performed in most cases by balloon extraction, followed by a combination of Dormia basket and balloon extractor. In more than half of the cases single stone was extracted.

9. Literatura

1. Buonocore MR, Germani U, Castellani D, Petrogiannopoulos L, Pallio S, Piciucchi M, et al. Timing of endoscopic therapy for acute bilio-pancreatic diseases: A practical overview. *Ann Gastroenterol*. 2021;34(2):125–9.
2. N Wanis K. Endoscopic Retrograde Cholangiopancreatography: A Review of Technique and Clinical Indications. *J Gastrointest Dig Syst*. 2014;04(04).
3. Cotton PB, Leung J. *ERCP The Fundamentals Second Edition*. Blackwell Publishing Ltd. Chichester, UK: John Wiley & Sons, Ltd; 2015.
4. Singla S, Piraka C. Endoscopic retrograde cholangiopancreatography. *Clin Liver Dis [Internet]*. 2014 Dec;4 [Citirano 16.6.2021] (6):133–7. Available from: <http://doi.wiley.com/10.1002/cld.441>
5. Mutignani M, Fabbri C. *Endotherapy in Biliopancreatic Diseases: ERCP Meets EUS Two Techniques for One Vision*, Springer. 2020.
6. Reddy DN, Nabi Z, Lakhtakia S. How to Improve Cannulation Rates During Endoscopic Retrograde Cholangiopancreatography. *Gastroenterology [Internet]*. 2017 May 1 [Citirano 16.6.2021] ;152(6):1275–9. Available from: <https://doi.org/10.1053/j.gastro.2017.03.041>
7. Berry R, Han JY, Tabibian JH. Difficult biliary cannulation: Historical perspective, practical updates, and guide for the endoscopist. *World J Gastrointest Endosc*. 2019;11(1):5–21.
8. Testoni PA, Mariani A, Aabakken L, Arvanitakis M, Bories E, Costamagna G, et al. Papillary cannulation and sphincterotomy techniques at ERCP: European Society of Gastrointestinal Endoscopy (ESGE) Clinical Guideline. *Endoscopy*. 2016;48(7):657–83.
9. Kim J. Training in endoscopy: Endoscopic retrograde cholangiopancreatography. *Clin Endosc*. 2017;50(4):334–9.
10. Szary NM, Al-Kawas FH. Complications of endoscopic retrograde cholangiopancreatography: How to avoid and manage them. *Gastroenterol Hepatol*. 2013;9(8):496–504.
11. Anderson MA, Fisher L, Jain R, Evans JA, Appalaneni V, Ben-Menachem T, et al. Complications of ERCP. *Gastrointest Endosc*. 2012;75(3):467–73.
12. Hormati A, Aminnejad R, Saeidi M, Ghadir MR, Mohammadbeigi A, Shafiee H. Prevalence of anesthetic and gastrointestinal complications of endoscopic retrograde cholangiopancreatography. *Anesthesiol Pain Med*. 2019;9(4):0–5.
13. Thaker AM, Mosko JD, Berzin TM. Post-endoscopic retrograde cholangiopancreatography pancreatitis. *Gastroenterol Rep [Internet]*. 2015 Feb 1;3 [Citirano 16.6.2021] (1):32–40. Available from: <https://academic.oup.com/gastro/article-lookup/doi/10.1093/gastro/gou083>
14. Dumonceau JM, Kapral C, Aabakken L, Papanikolaou IS, Tringali A, Vanbiervliet G, et al. ERCP-related adverse events: European Society of Gastrointestinal Endoscopy (ESGE) Guideline. *Endoscopy*. 2020;52(2):127–49.

15. Chandrasekhara V, Khashab MA, Muthusamy VR, Acosta RD, Agrawal D, Bruining DH, et al. Adverse events associated with ERCP. *Gastrointest Endosc* [Internet]. 2017 Jan [Citirano 16.6.2021] ;85(1):32–47. Available from: <http://dx.doi.org/10.1016/j.gie.2016.06.051>
16. Abbas A, Sethi S, Vidyarthi G, Taunk P. Predictors of postendoscopic retrograde cholangiopancreatography pancreatitis, analysis of more than half a million procedures performed nationwide over the last 15 years. *JGH Open*. 2020;4(4):736–42.
17. Shih HY, Hsu WH, Kuo CH. Postendoscopic retrograde cholangiopancreatography pancreatitis. *Kaohsiung J Med Sci*. 2019;35(4):195–201.
18. Morales SJ, Sampath K, Gardner TB. A review of prevention of post-ERCP pancreatitis. *Gastroenterol Hepatol*. 2018;14(5):286–92.
19. Tryliskyy Y, Bryce GJ. Post-ERCP pancreatitis: Pathophysiology, early identification and risk stratification. *Adv Clin Exp Med*. 2018;27(1):143–8.
20. El Zouhairi M. Post-ERCP Pancreatitis: Mechanisms, Risk Factors, and Prevention. *Pancreat Disord Ther*. 2013;03(02):2–5.
21. Woods KE, Willingham FF. Endoscopic retrograde cholangiopancreatography associated pancreatitis: A 15-year review. *World J Gastrointest Endosc* [Internet]. 2010;2 [Citirano 16.6.2021] (5):165. Available from: <http://www.wjgnet.com/1948-5190/full/v2/i5/165.htm>
22. Cotton PB, Lehman G, Vennes J, Geenen JE, Russell RC, Meyers WC, et al. Endoscopic sphincterotomy complications and their management: an attempt at consensus. *Gastrointest Endosc*. 1991;37(3):383–93.
23. Smeets XJNM, Bouhouch N, Buxbaum J, Zhang H, Cho J, Verdonk RC, et al. The revised Atlanta criteria more accurately reflect severity of post-ERCP pancreatitis compared to the consensus criteria. *United Eur Gastroenterol J*. 2019;7(4):557–64.
24. Wong L-L. Prevention of post-ERCP pancreatitis. *World J Gastrointest Pathophysiol* [Internet]. 2014;5 [Citirano 16.6.2021] (1):1. Available from: <http://www.wjgnet.com/2150-5330/full/v5/i1/1.htm>
25. Hauser G, Milosevic M, Stimac D, Zerem E, Jovanović P, Blazevic I. Preventing post-endoscopic retrograde cholangiopancreatography pancreatitis: What can be done? *World J Gastroenterol*. 2015;21(4):1069–80.
26. Jorgensen J, Kubiliun N, Law JK, Al-Haddad MA, Bingener-Casey J, Christie JA, et al. Endoscopic retrograde cholangiopancreatography (ERCP): Core curriculum Prepared by. *Gastrointest Endosc* [Internet]. 2016;83 [Citirano 16.6.2021] (2):279–89. Available from: <http://dx.doi.org/10.1016/j.gie.2015.11.006>
27. Zhang Z-F, Duan Z-J. Aggressive Hydration With Lactated Ringer Solution in Prevention of Postendoscopic Retrograde Cholangiopancreatography Pancreatitis. *J Clin Gastroenterol* [Internet]. 2019 Apr [Citirano 16.6.2021];53(4):316–7. Available from: <https://journals.lww.com/00004836-201904000-00022>
28. Wobser H, Gunesch A, Klebl F. Prophylaxis of post-ERC infectious complications in patients with biliary obstruction by adding antimicrobial agents into ERC contrast media- a single center retrospective study. *BMC Gastroenterol* [Internet]. 2017;17 [Citirano 16.6.2021] (1):1–8.

Available from: <http://dx.doi.org/10.1186/s12876-017-0570-4>

29. Langerth A, Isaksson B, Karlson BM, Urdzik J, Linder S. ERCP-related perforations: a population-based study of incidence, mortality, and risk factors. *Surg Endosc* [Internet]. 2020 [Citirano 16.6.2021] ;34(5):1939–47. Available from: <https://doi.org/10.1007/s00464-019-06966-w>
30. Stapfer M, Selby RR, Stain SC, Katkhouda N, Parekh D, Jabbour N, et al. Management of duodenal perforation after endoscopic retrograde cholangiopancreatography and sphincterotomy. *Ann Surg*. 2000 Aug;232(2):191–8.
31. Vezakis A, Fragulidis G, Polydorou A. Endoscopic retrograde cholangiopancreatography-related perforations: Diagnosis and management. *World J Gastrointest Endosc*. 2015;7(14):1135.
32. Lanke G, Adler DG. Gas embolism during endoscopic retrograde cholangiopancreatography: Diagnosis and management. *Ann Gastroenterol*. 2019;32(2):156–67.
33. Kwon C II, Song SH, Hahm KB, Ko KH. Unusual complications related to endoscopic retrograde cholangiopancreatography and its endoscopic treatment. *Clin Endosc*. 2013;46(3):251–9.
34. Hurreiz H, Babikir A, Black E. Gallstone Dislodgement in the Airway during ERCP: A Case Report and Review of the Literature. *Case Rep Gastrointest Med*. 2020;2020:1–3.
35. Kröner PT, Bilal M, Samuel R, Umar S, Abougergi MS, Lukens FJ, et al. Use of ERCP in the United States over the past decade. *Endosc Int Open*. 2020;08(06):E761–9.
36. Barakat MT, Girotra M, Thosani N, Kothari S, Banerjee S. Escalating complexity of endoscopic retrograde cholangiopancreatography over the last decade with increasing reliance on advanced cannulation techniques. *World J Gastroenterol*. 2020;26(41):6391–401.
37. Loffeld RJLF, Dekkers PEP. The Impact of Duodenal Diverticuli and the Execution of Endoscopic Retrograde Cholangiopancreaticography. *Int Sch Res Not*. 2016;2016:1–3.
38. Mohammad Alizadeh AH, Afzali ES, Shahnazi A, Mousavi M, Doagoo S zafar, Mirsattari D, et al. ERCP Features and Outcome in Patients with Periampullary Duodenal Diverticulum. *ISRN Gastroenterol*. 2013;2013:1–5.
39. Hu Y, Kou DQ, Guo S Bin. The influence of periampullary diverticula on ERCP for treatment of common bile duct stones. *Sci Rep* [Internet]. 2020;10 [Citirano 16.6.2021] (1):1–9. Available from: <https://doi.org/10.1038/s41598-020-68471-8>
40. Khafaf A, Rad N, Mohammad Alizadeh AH. Evaluating the Outcomes of Endoscopic Retrograde Cholangiopancreatography: Indications and Complications. *Ann Med Health Sci Res*. 2019;9(2):529–35.
41. Panda CR, Das HS, Behera SK, Nath P. Retrospective analysis of endoscopic retrograde cholangio pancreatography (ERCP) procedures in a tertiary care centre in coastal Odisha. *Int J Res Med Sci* [Internet]. 2017 Sep 28 [Citirano 16.6.2021];5(10):4281. Available from: <http://www.msjonline.org/index.php/ijrms/article/view/3867>
42. Forbes N, Koury HF, Bass S, Cole M, Mohamed R, Turbide C, et al. Characteristics and Outcomes of ERCP at a Canadian Tertiary Centre: Initial Results from a Prospective High-Fidelity Biliary Endoscopy Registry. *J Can Assoc Gastroenterol*. 2021;4(2):78–83.
43. Ahmed M, Kanotra R, Savani G, Kotadiya F, Patel N, Tareen S, et al. Utilization trends in inpatient

- endoscopic retrograde cholangiopancreatography (ERCP): A cross-sectional US experience. *Endosc Int Open*. 2017;05(04):E261–71.
44. Mangiavillano B, Pagano N, Baron TH, Luigiano C. Outcome of stenting in biliary and pancreatic benign and malignant diseases: A comprehensive review. *World J Gastroenterol*. 2015;21(30):9038–54.
 45. Dumonceau JM, Tringali A, Blero D, Devière J, Laugiers R, Heresbach D, et al. Biliary stenting: Indications, choice of stents and results: European Society of Gastrointestinal Endoscopy (ESGE) clinical guideline. *Endoscopy*. 2012;44(3):277–98.
 46. Ozawa N, Yasuda I, Doi S, Iwashita T, Shimizu M, Mukai T, et al. Prospective randomized study of endoscopic biliary stone extraction using either a basket or a balloon catheter: the BasketBall study. *J Gastroenterol*. 2017 May;52(5):623–30.
 47. Ishiwatari H, Kawakami H, Hisai H, Yane K, Onodera M, Eto K, et al. Balloon catheter versus basket catheter for endoscopic bile duct stone extraction: a multicenter randomized trial. *Endoscopy*. 2016 Apr;48(4):350–7.
 48. Manes G, Paspatis G, Aabakken L, Anderloni A, Arvanitakis M, Ah-Soune P, et al. Endoscopic management of common bile duct stones: European Society of Gastrointestinal Endoscopy (ESGE) guideline. *Endoscopy*. 2019;51(5):472–91.

10. Životopis

Jura Popović rođen 1.4.1994 u Varaždinu. Školovanje započinje u I. osnovnoj školi Varaždin. Nakon osnovne škole upisuje Graditeljsku, prirodoslovnu i rudarsku školu, smjer prirodoslovna gimnazija. Potom upisuje Integrirani preddiplomski i diplomski sveučilišni studij Medicina na Medicinskom fakultetu Sveučilišta u Rijeci. Tijekom studija obnaša dužnost demonstratora na Katedri za opću patologiju i patološku anatomiju.