

ELEKTRIČNA STIMULACIJA ŽELUCA U LIJEČENJU DIJABETIČKE GASTROPAREZE

Klarica, Lucia

Master's thesis / Diplomski rad

2021

Degree Grantor / Ustanova koja je dodijelila akademski / stručni stupanj: **University of Rijeka, Faculty of Medicine / Sveučilište u Rijeci, Medicinski fakultet**

Permanent link / Trajna poveznica: <https://um.nsk.hr/um:nbn:hr:184:997958>

Rights / Prava: [In copyright](#)/[Zaštićeno autorskim pravom.](#)

Download date / Datum preuzimanja: **2024-11-26**



Repository / Repozitorij:

[Repository of the University of Rijeka, Faculty of Medicine - FMRI Repository](#)



SVEUČILIŠTE U RIJECI

MEDICINSKI FAKULTET

INTEGRIRANI PREDDIPLOMSKI I DIPLOMSKI

SVEUČILIŠNI STUDIJ MEDICINE

Lucia Klarica

ELEKTRIČNA STIMULACIJA ŽELUCA

U LIJEČENJU DIJABETIČKE GASTROPAREZE

Diplomski rad

Rijeka, 2021.

SVEUČILIŠTE U RIJECI

MEDICINSKI FAKULTET

INTEGRIRANI PREDDIPLOMSKI I DIPLOMSKI

SVEUČILIŠNI STUDIJ MEDICINE

Lucia Klarica

ELEKTRIČNA STIMULACIJA ŽELUCA

U LIJEČENJU DIJABETIČKE GASTROPAREZE

Diplomski rad

Rijeka, 2021.

Mentor rada: Prof. dr. sc. Marko Zelić, dr.med.

Diplomski rad ocijenjen je dana 11. svibnja 2021. u Rijeci pred povjerenstvom u sastavu:

1. Doc.dr.sc. Đordano Bačić, dr.med.

2. Izv. prof.dr.sc. Goran Hauser, dr.med.

3. Izv. prof.dr.sc. Sanja Klobučar Majanović, dr.med.

Rad sadrži 29 stranica, 4 slike, 47 literaturnih navoda.

ZAHVALA

Zahvaljujem se svome mentoru prof. dr. sc. Marku Zeliću, dr. med., na znanstvenim i nesebičnim stručnim sugestijama pri izradi ovog diplomskog rada. Također, zahvaljujem mu se na prenesenom životnom znanju i vještinama u operacijskoj sali.

Zahvaljujem se doc.dr.sc. Đordanu Bačiću, dr.med. te svim liječnicima, medicinskim sestrama i medicinskim tehničarima Zavoda za digestivnu kirurgiju Kliničkoga bolničkoga centra Rijeka koji su bili sa mnom strpljivi te mi nesebično pomagali.

Posebnu zahvalnost dugujem svojoj majci Mirjani i ocu Siniši koji su me uvijek podržavali i bili uz mene kada je bilo najpotrebnije.

Na kraju, zahvalila bih se svim dragim prijateljima na divnim prevedenim zajedničkim trenutcima tijekom studija.

SADRŽAJ

1. UVOD.....	1
2. SVRHA RADA.....	3
3. FIZIOLOGIJA ŽELUCA.....	4
3.1. Želučana mioelektrična aktivnost.....	6
3.2. Poremećaj želučane mioelektrične aktivnosti.....	8
4. DEFINICIJA I PATOFIZIOLOGIJA GASTROPAREZE.....	9
5. ŽELUČANA ELEKTRIČNA STIMULACIJA.....	10
5.1. Povijest želučane električne stimulacije.....	10
5.2. Enterra terapijski sustav	11
5.3. Indikacije za postavljanje želučanog električnog stimulatora.....	12
6. POSTAVLJANJE ŽELUČANOG ELEKTRIČNOG STIMULATORA	14
6.1. Laparoskopsko postavljanje želučanog električnog stimulatora.....	14
6.2. Laparotomijsko postavljanje želučanog električnog stimulatora.....	16
7. KOMPLIKACIJE POSTAVLJANJA ŽES -A.....	17
8. RASPRAVA.....	19
9. ZAKLJUČAK.....	21
10. SAŽETAK.....	22
11. SUMMARY.....	23
12. LITERATURA.....	24
13. ŽIVOTOPIS.....	29

Popis skraćenica i akronima:

ŽES – želučani električni stimulator

ERAS - engl. Enhanced Recovery After Surgery Protocol, hrv. Ubrzani oporavak nakon operacije

NHS – engl. UK National Healthcare Service, hrv. Nacionalna zdravstvena služba Ujedinjenog Kraljevstva

FDA – engl. U.S. Food And Drug Administration, hrv. Američka agencija za hranu i lijekove

SRC – engl. Surgical Review Corporation, hrv. Međunarodna kirurška akreditacija za centar izvrsnosti

HCl – klorovodična kiselina

ECL - stanice slične enterokromafinu

MR – magnetska rezonancija

1. UVOD

Gastropareza je kronični simptomatski poremećaj želuca koji se manifestira kao odgođeno pražnjenje želuca bez dokazane obstrukcije želuca ili ulceracije (1). Mučnina, povraćanje, postizanje rane sitosti, osjećaj napuhnutosti te punoće nakon obroka i bol u trbuhu najčešći su klinički simptomi koji prate ovaj poremećaj. Najučestaliji poznati uzrok gastropareze je šećerna bolest (2). Terapija u liječenju dijabetičke gastropareze uključuje prvenstveno promjene prehrambenih navika, redovitu kontrolu razine glukoze u krvi, zatim slijedi konzervativna farmakološka terapija: uporaba prokinetičkih lijekova, antiemetika i modulatora simptoma: domperidona, metoklopramida i eritromicina (3). Međutim, postoje bolesnici koji ne reagiraju niti na maksimalnu farmakološku terapiju. U bolesnika otpornih na maksimalnu farmakološku terapiju prokineticima i antiemeticima postoji i mogućnost invazivnijeg kirurškog liječenja, poput postavljanja hranidbene sonde ili drugi invazivni kirurški postupci koji za cilj imaju smanjenje plinova i napuhnutosti te stvaranje novog otvora na trbušnoj stijenci i tankom crijevu, ili stvaranje komunikacije između želuca i jejunuma (4).

U novije vrijeme, kirurško liječenje se sve više temelji na tzv. ERAS protokolu koji naglasak stavlja na što je brži mogući oporavak bolesnika kroz kvalitetnu preoperativnu, intraoperativnu i postoperativnu skrb. U intraoperativnom dijelu ERAS protokola, prednost se daje minimalno invazivnim kirurškim zahvatima, prema tome i za poremećaj dijabetičke gastropareze postoji inovativna minimalno invazivna kirurška metoda liječenja kojom se nastoje izbjeći invazivni

kirurški zahvati. Električna stimulacija želuca pomoću želučanog električnog stimulatora, inovativna je kirurška metoda liječenja ovog poremećaja, odobrena od strane FDA te se koristi u slučaju kada ne postoji odgovarajući terapijski odgovor na maksimalnu farmakološku terapiju liječenja.

Zavod za digestivnu kirurgiju Kliničkoga bolničkoga centra Rijeka, nositelj međunarodne SRC akreditacije za izvrsnost u području kolorektalne kirurgije, na čelu s prof. dr. sc. Markom Zelićem, prvi je kirurški zavod u srednjoj i jugoistočnoj Europi koji je izveo ovakvu vrstu operacije te u svom svakodnevnom radu pruža mogućnost liječenja dijabetičke gastropareze ovom minimalno invazivnom kirurškom metodom.

SVRHA RADA

U ovom diplomskom radu obrađuje se minimalno invazivni kirurški pristup liječenju dijabetičke gastropareze pomoću želučanog električnog stimulatora.

U prvom dijelu rada, prikazane su osnovne informacije vezane za fiziologiju rada želuca i patofiziologiju želučane gastropareze, dok je u drugom dijelu rada naglasak na samu definiciju želučane elektrostimulacije, povijesne početke ove minimalno invazivne kirurške metode liječenja te djelovanje elektrostimulatora na rad želuca.

Svrha ovog rada je temeljem najnovije znanstvene literature prikazati minimalno invazivni kirurški pristup liječenju dijabetičke gastropareze pomoću želučanog električnog stimulatora.

U izradi ovog preglednog rada korišteni su znanstveni članci na zadanu temu te dostupna medicinska literatura. Za izradu rada također su u obzir uzete priznate svjetske smjernice koje uključuju smjernice britanskog NHS-a te američke FDA (5).

3. FIZIOLOGIJA ŽELUCA

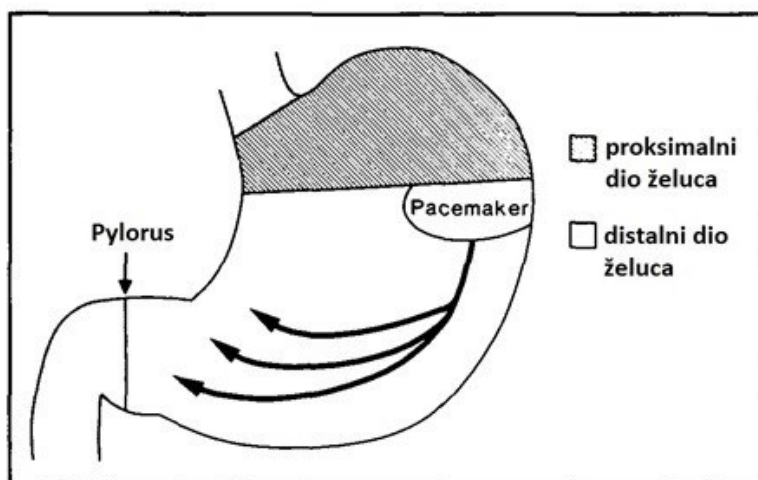
Želudac, lat. *ventriculus* ili *gaster* je šuplji organ smješten u peritonealnoj šupljini u lijevom gornjem trbušnom kvadrantu te dijelom u epigastriju i pripada gastrointestinalnom sustavu. Odgovoran je za funkcije koje uključuju stvaranje himusa, sintezu proteina potrebnih za apsorpciju vitamina, obranu od štetnih mikroba te širi peristaltički refleks (6).

Sekrecija želučane kiseline, peristaltički refleks i druge fiziološke funkcije želuca se kontroliraju integracijom enteričnog živčanog sustava, parasimpatičkog živčanog sustava i lučenjem različitih neurohormonalnih molekula kao što su gastrin, HCl, unutarnji faktor, bikarbonati, sluz itd. (7-9). Parijetalne stanice želuca odgovorne su za stvaranje unutarnjeg faktora, koji je neophodan za apsorpciju vitamina B12. B12 se koristi u staničnom metabolizmu i neophodan je za proizvodnju crvenih krvnih stanica i funkcioniranje živčanog sustava. Funkcija želuca u mehaničkom razbijanju prehrambenih materijala posljedica je njegovih sofisticiranih mišićnih dimenzija. Želudac ima 3 mišićna sloja: unutarnji kosi sloj, srednji kružni sloj i vanjski uzdužni sloj. Kontrakcija i opuštanje ova 3 mišićna sloja želuca pomažu u aktivnostima miješanja i usitnjavanja neophodnih za stvaranje himusa. Tada se kemijska razgradnja prehrambenog materijala u želucu širi želučanim žlijezdama koje uglavnom proizvode parijetalne stanice, glavne stanice, G-stanice, foveolarne stanice i stanice sluznice vrata. Parijetalne stanice luče unutarnji faktor i HCl. Stvoreni unutarnji faktor bitan je u apsorpciji vitamina B12. Veže se na B12 omogućavajući pravilnu apsorpciju u ileumu tankog crijeva [10]. HCl koju proizvodi parijetalna stanica održava pH u želucu između 1,5-2,0. Kiselost želuca koju donosi HCl uništava većinu mikroorganizama unesenih hranom, denaturira proteine i razgrađuje biljne stanične stijenke te je bitan za aktivaciju i funkciju pepsina, enzima za probavu proteina koji izlučuju glavne stanice (11).

Glavne stanice proizvode zimogen zvan pepsinogen, koji se aktivira pri pH između 1,5-2 i postaje pepsin. Pepsin je enzim za probavu proteina. Foveolarne stanice i sluzne stanice vrata stvaraju sluznicu koja štiti želučani epitel od kisele korozije (12). ECL stanice također se nalaze u želučanim žlijezdama na želučanoj sluznici koje izlučuju različite molekule koje pomažu u stvaranju želučane kiseline. ECL stanice proizvode i izlučuju histamin kada ih stimulira hormon gastrin, koji neizravno povećava proizvodnju HCl - a uslijed izravnog djelovanja histamina na parijetalne stanice. G stanice se nalaze u regiji pilorusa želuca i proizvode neuroendokrini hormon gastrin. Gastrin je sposoban neizravno i izravno povećati proizvodnju HCl - a pomoću dva mehanizma. Prvi je stimuliranje ECL stanica da oslobode histamin, koji zatim potencira parijetalne stanice. Drugi je mehanizam izravna stimulacija samih parijetalnih stanica. Oba mehanizma povećavaju aktivnost $H^+ / K^+ ATPaze$. D stanice se nalaze u želučanom pilorusu i izlučuju inhibicijsku molekulu somatostatin. D stanice se aktiviraju kada lumen želuca dosegne određenu razinu kiselosti. Somatostatin tada djeluje suzbijajući oslobađanje gastrina, smanjujući ukupnu proizvodnju želučane kiseline (10). Fiziološka funkcija želuca strukturirana je oko stvaranja posebnog okruženja u kojem će na progutanu hranu djelovati proteolitički enzimi i želučani sokovi te pripremiti hranu na daljnji put kroz probavni sustav. S kirurškog aspekta, operativni zahvati koji se obavljaju na želucu uključuju i poznavanje fiziologije i patofiziologije sekretorne aktivnosti želuca (13).

3.1. Želučana mioelektrična aktivnost

Želučani električni potencijali su miogeni, a generiraju se depolarizacijom i naknadnom repolarizacijom stanične membrane glatkih mišića. U tom procesu veliku ulogu imaju i neurhormonalni faktori. Na osnovu svoje električne aktivnosti, želudac se dijeli na dva dijela: proksimalni i distalni. (14,15). Proksimalni dio želuca, koji obuhvaća fundus i oralnu trećinu želučanog tijela, izlaže trajnu i nefazičnu električnu aktivnost. Ostatak želuca (distalni dio) pokazuje dobro definiranu, fazičnu električnu aktivnost. U distalnom dijelu želuca, membranski potencijal glatkih mišićnih stanica ne održava se na stabilnoj razini već ga prekida sveprisutna, ponavljajuća varijacija u električnom potencijalu. Ti su potencijali označeni kao "spori valovi", "osnovni električni ritam", "kontrolni potencijali ili "potencijali pokretača ritma". Želučani spori valovi generiraju se iz područja u središnjem dijelu tijela uzduž velike zakrivljenosti (14,16). Ovo se područje ponaša kao želučani centar vodič ili *pacemaker* budući da ima najveću stopu sporovalne proizvodnje i postavlja "tempo" za cijeli želudac (slika 1).



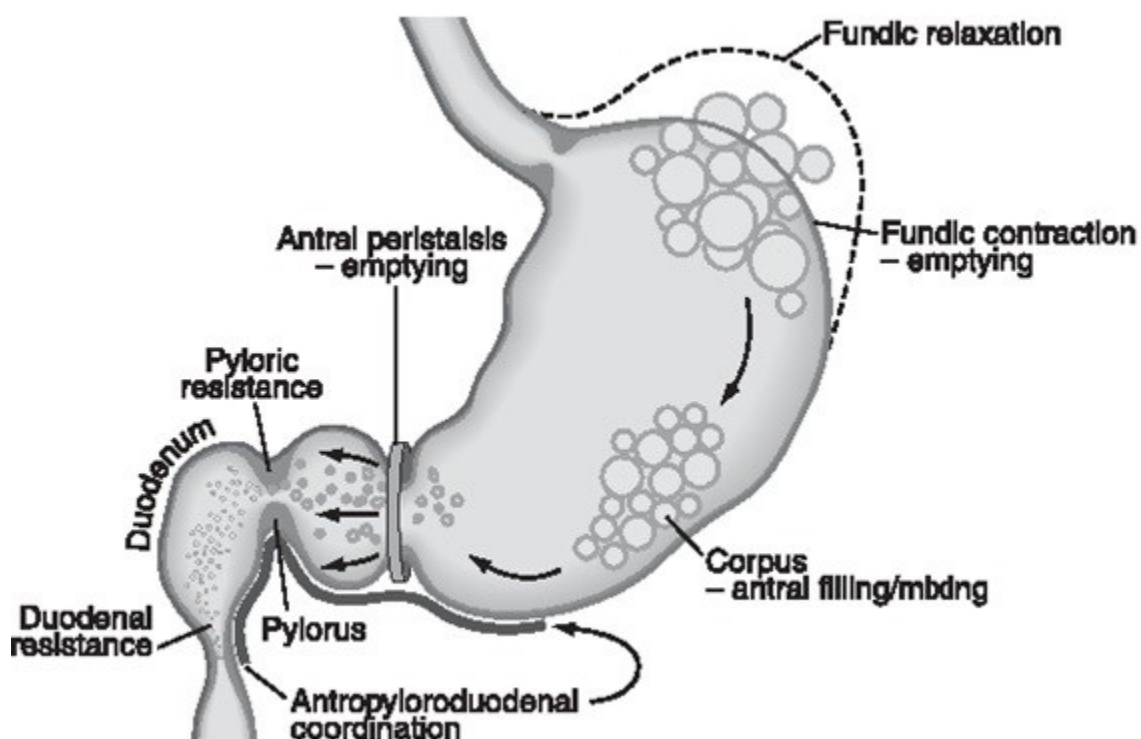
Slika 1. Želučani pacemaker

(Preuzeto iz Kim CH, Malagelada JR. *Electrical activity of the stomach: clinical implications.* Mayo Clin Proc. 1986; 61(3): 205-10.)

Iz mjesta podrijetla, spori se valovi šire cirkumferencijalno i uzdužno do pilorusa brzinom od 3 ciklusa u minuti (14). Spori valovi se, međutim, ne šire retrogradno do proksimalnog dijela želuca već se šire miogeno i ne ovise o posebnim provodnim vlaknima kao u slučaju širenja srčanih potencijala. Želučane glatkomišične stanice komunikaciju ostvaruju preko tzv. *gap junctiona* (17) koje predstavljaju šupljine u kojima su vanjske lamele mišićnih stanice srasle ili su usko približene pružajući na taj način put ili komunikaciju sa što je manje mogućim otporom. Na taj način se promjene u membranskom potencijalu u bilo kojoj stanici prenose na susjednu stanicu.

3.2. Poremećaj želučane mioelektrične aktivnosti

U poremećajima želučane mioelektrične aktivnosti opisuju se dvije vrste abnormalnosti: spori valovi koji su neobično brzi te spori valovi normalne brzine, ali vrlo visoki i nepravilni u ritmu (18). Želučani poremećaji ritma opisani su u raznolikim kliničkim stanjima. Najveći dio odnosi se upravo na poremećaje idiopatske te dijabetične gastropareze (slika 2).



Slika 2. Želučani neuromuskularni odgovor na gutanje krute hrane.

(Preuzeto iz Koch K., Callés-Escandon J. "Diabetic gastroparesis." Gastroenterology clinics of North America. 2015; 44(1): 39-57.)

4. DEFINICIJA I PATOFIZIOLOGIJA GASTROPAREZE

Gastropareza je kronični poremećaj kojeg karakterizira odgođeno pražnjenje želuca nakon jela u odsutnosti bilo kakvih mehaničkih prepreka, posebno piloričnih stenoza (19). Glavni simptomi uključuju rano postizanje sitosti te punoća nakon obroka, mučnina, povraćanje, podrigivanje i nadutost. Sindrom uzrokuje neuromuskularna disfunkcija koja dovodi do odgođenog pražnjenja želuca. Za dijagnozu dijabetičke gastropareze, osim kliničke prezentacije bolesti, temelji se i na potvrdi usporenog pražnjenja želučanog sadržaja nalazom scintigrafije pražnjenja želuca. Incidencija gastropareze zasad se ne može sa preciznošću odrediti, međutim smatra se kako zahvaća 4 % - 5 % cjelokupne populacije (2).

S patofiziološkoga aspekta, osnovni mehanizmi koji dovode do gastropareze uključuju poremećaje u vanjskoj neuronskoj kontroli (posebno vagalna funkcija), disfunkcija vlastite prirode, živci i intersticijske stanice uključeni u lokalnu kontrolu funkcije gastrointestinalnih mišića i gubitak funkcija glatkih mišića.

Gastropareza može biti idiopatska, povezana sa šećernom bolesti, može se javiti nakon medicinske intervencije (jatrogei ili post-kirurški), mogu biti povezani s neurološkim poremećajima ili se mogu javiti nakon virusnih ili bakterijska infekcija, kao što je Salmonella gastroenteritis (2).

5. ŽELUČANA ELEKTRIČNA STIMULACIJA

Želučana električna stimulacija je minimalno invazivna kirurška metoda liječenja dijabetičke gastropareze refraktorne na maksimalnu farmakološku terapiju. Sastoji se od implantacije ŽES - a koji poput pacemakera potiče želudac na pražnjenje.

Metode pražnjenja želuca pomoću ŽES – a su: želučani niskofrekventni/visokoenergetski ŽES sa dugom stimulacijom pulsa, visokofrekventni/niskoenergetski ŽES sa kratkom stimulacijom pulsa i neuralni sekvencijski ŽES. Neuralni sekvencijski ŽES se ne koristi u humanoj medicini. Niskofrekventni/visokoenergetski ŽES uključuje primjenu teških baterija i nije prikladan za implantaciju, a u njegovoj primjeni su opisani varijabilni efekti na simptome (20).

5.1. Povijest želučane električne stimulacije

Želučanu mioelektričnu aktivnost od 0,05 Hz (3 ciklusa / min) prvi je put zabilježio Alvarez 1922. godine, koristeći elektrode postavljene na kožu. Glavni problem snimanja površinskih elektroda je bio loš omjer signala i šuma (21).

Gastrointestinalna električna stimulacija ili *pacing* (hrv. *tempiranje*) zagovaran je kao mogući način liječenja motorne disfunkcije želuca još 1963. godine kada su Bilgutay et al. opisali korištenje intraluminalne električne stimulacije putem nazogastrične sonde u svrhu poticanja peristaltike kojom bi se skratio period oporavka od ileusa nakon laparotomijskog zahvata. (22). Naime, električnom stimulacijom želuca i pasa i ljudi električnim podražajima koji su se sastojali od pulsni rafala, fluoroskopski su uočene pojačane kontrakcije želuca i povećano pražnjenje želuca, ali bez zabilježene električne i mehaničke aktivnosti. Kasnih šezdesetih i

ranih sedamdesetih godina prošloga stoljeća, eksperimenti, primarno učinjeni na modelima pasa, započinju s rasvjetljavanjem prirode gastrointestinalne mioelektrične aktivnosti i njezine povezanosti sa kontraktilnom aktivnosti (14, 23-26).

Rezultati ovih eksperimenata te razvijanje tehnika zapisivanja mioelektričnih aktivnosti bili su ključni u daljnjem proučavanju i razumijevanju gastrointestinalnog *pacinga*.

Posljednjih desetak godina brojna su istraživanja dovela do boljeg razumijevanja efekata, mehanizma te kliničke aplikacije ŽES – a. Želučana električna stimulacija postaje tako minimalno invazivni pristup liječenja bolesti želuca, tankog crijeva, debelog crijeva i rektuma kao što su gastropareza, sindrom kratkog crijeva, crijevna pseuoobstrukcija i fekalna inkontinencija.

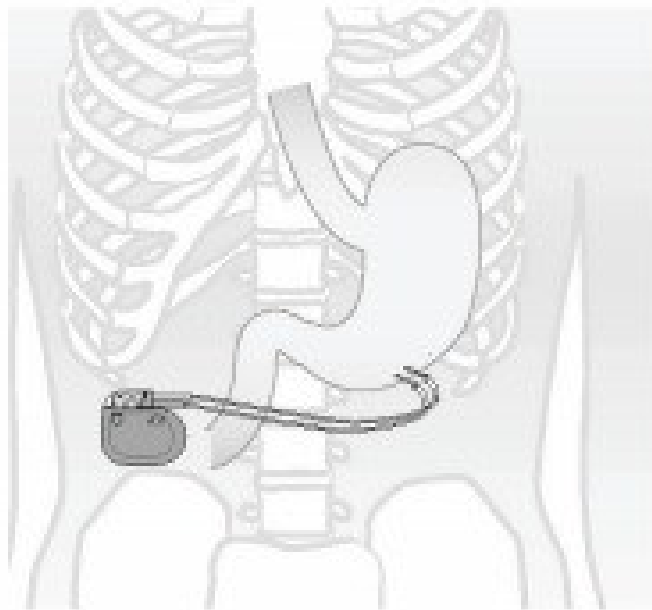
5.2. Enterra terapijski sustav

Visokofrekventni/niskoenergetski ŽES, poznatiji i kao Enterra terapijski sustav, prihvaćen je od strane FDA kao najprihvatljiviji oblik želučane električne stimulacije. Terapija Enterra sustavom poboljšava dispeptičke simptome kao što su mučnina i povraćanje, pruža bolesnicima bolju kvalitetu života sa boljim nutritivnim statusom i prihvaćen je za implantaciju.

Enterra neurostimulator sastoji se od implantabilnog pulsnog generatora na baterije, patentiran od strane tvrtke Medtronic USA, dvije unipolarne intramuskularne žice vodilice, vanjskog pulsnog generatora ili stimulacijskog programera i MemoryMod software uloška.

Svaka žica vodilica povezana je s elektrodom. Elektrode se postavljaju na razmaku od 1 cm u laminu muscularis propriu velike zakrivljenosti želuca na 9,5 – 10 cm pod pilorusa. Jedan kraj elektrode implantira se na želudac, dok je drugi spojen na pulsni generator. Pulsni generator se

obično nalazi u subkutanom džepu pri vrhu fascije trbušnoga zida (slika 3). Implantirani pulsni generator predstavlja izvor energije i isporučuje, putem žice vodilice, električni impuls u mišićni sloj želuca. Vanjski pulsni generator je uređaj putem kojeg liječnik manipulira za odabir odgovarajućeg parametra želučane stimulacije. Uobičajeni parametri inicijacije impulsa su: amplituda 5 mA, širina impulsa 330 ms, frekvencija 14 Hz, duljina ciklusa: 0,1 s i vrijeme isključenja: 5 s. Očekivani vijek trajanja baterije uređaja je približno osam godina, ali može varirati ovisno o korištenim parametrima i prilagodbama koje su vršene radi poboljšanja terapijskog odgovora bolesnika (27-29).



Slika 3. Enterra terapijski sustav (Preuzeto s <https://europe.medtronic.com/>)

5.3. Indikacije za postavljanje želučanog električnog stimulatora

Implantacija ŽES - a je kirurški zahvat sa svojstvenim rizikom i komplikacijama, a rezerviran je za bolesnike sa simptomima gastropareze bez jednogodišnjeg odgovora na terapiju, uključujući promjene prehrambenih navika i odgovor na maksimalnu medikamentoznu terapiju. Odgođeno pražnjenje želuca predstavlja vodeći patofiziološki čimbenik. Drugi čimbenici, uključujući gubitak neuronalne dušikove (II) oksid sintaze te gubitak intersticijskih Cajalovih stanica dobivaju sve veći naglasak u kliničkim istraživanjima (30).

Želučani električni stimulator odobren je od strane FDA kao humanitarni uređaj za liječenje bolesnika s idiopatskom i dijabetičkom gastroparezom. Implantacija ŽES - a zahtijeva odobrenje Etičkog povjerenstva. Bolesnici također moraju imati medicinski dokumentirano odgođeno želučano pražnjenje. Također, treba napomenuti kako je u određene skupine bolesnika želučani električni stimulator inkompatibilan sa MR - om i u slučaju potrebe bolesnika za tom radiološkom slikovnom tehnikom potrebna je prethodna eksplantacija uređaja. Prema tome, bolesnicima kojima je učestala MR neophodna u liječenju, kao što su bolesnici sa multiplom sklerozom, treba omogućiti alternativne metode liječenja (31).

6. POSTAVLJANJE ŽELUČANOG ELEKTRIČNOG STIMULATORA

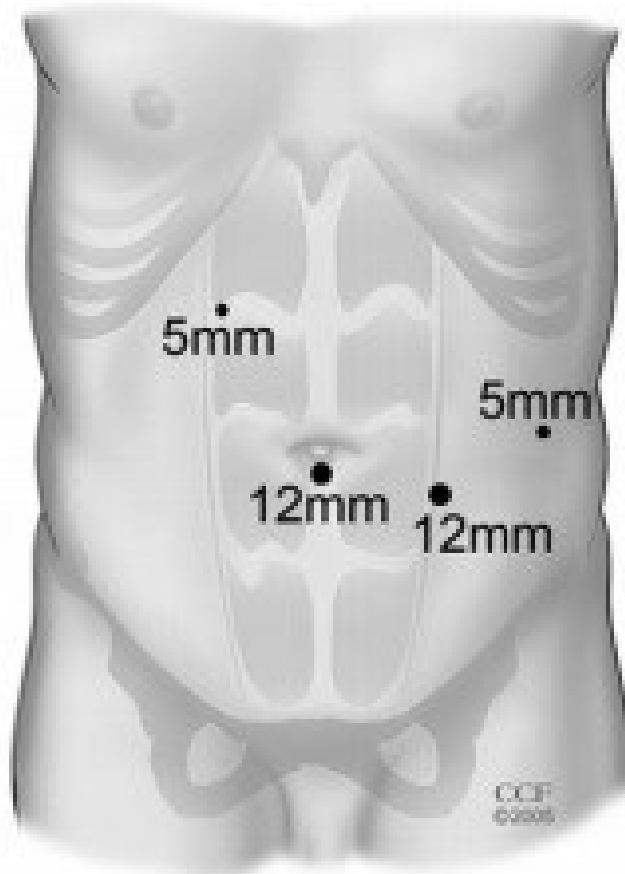
ŽES je osmišljen s ciljem poboljšanja želučanog pražnjenja. Enterra terapijski sustav koristi visokofrekventnu, niskoenergetsku električnu stimulaciju. Postavljanje ŽES - a može se izvesti minimalno invazivnim, laparoskopskim ili robotskim pristupom ili, klasičnim, laparotomijskim pristupom pomoću medijanog reza.

6.1. Laparoskopsko postavljanje želučanog električnog stimulatora

Bolesnika se postavlja u litotomijski položaj. Preoperativno se bolesniku daje intravenska antibiotska profilaksa. Nakon pripreme bolesnika u općoj endotrahealnoj anesteziji, uslijedi pranje i pokrivanje operacijskog polja po standardnom protokolu. Zatim slijedi postavljanje Veressove igle lijevo subkostalno te postizanje pneumoperitoneuma od 12 mmHg. Uvede se 10 mm troakar i optika kojom se eksplorira abdomen. Pod optičkom kontrolom uvodi se još jedan 10 mm troakar te jednog 5 mm troakara paraumbilikalno lijevo i jednog 5 mm troakara paraumbilikalno desno (slika 4). Prikaže se velika krivina želuca. Enterra sustav se sastoji od para elektroda koji su spojeni na pulsni generator. Izmjeri se 10 cm od pilorusa te se na to mjesto subserozno implantiraju dvije pacemakerske elektrode u razmaku od 1 cm. Elektrode se zatim pričvrste na silikonske diskove te fiksiraju za želučanu stijenu. Impedancija između žica se izmjeri osiguravajući odgovarajući raspon od 200 - 800 Om – a (31).

Nakon implantacije elektroda, endoskopija se izvede kako bi provjerili da nije došlo do penetracije žica kroz mukozu u lumen želuca. U slučaju da je do penetracije došlo, repozicija žica je nužna. Zatim se provjeri hemostaza i kalibriraju se elektrode. Izvade se 10 mm troakari lateralno lijevo od umbilikusa i formira se subkutani džep za inserciju neurostimulatora.

Naposlijetku, zašije se potkožni džep, izvade se troakari i ispusti ugljikov dioksid. Stijenka i operacijska rana se zašiju po standardnom protokolu.



Slika 4. Laparoskopsko postavljanje ŽES-a : postavljanje troakara.

(Preuzeto iz Pinto DA, Kaidar-Person O, Cho M, Roa P, Szomstein S, Rosenthal RJ. Laparoscopic placement of a gastric stimulator for the treatment of gastroparesis: a pilot study technique and results. Surg Laparosc Endosc Percutan Tech. 2008; 18(2): 144-50.)

6.2. Laparotomijsko postavljanje želučanog električnog stimulatora

Laparotomijski pristup odnosi se na pristup abdominalnoj šupljini putem gornjeg medijanog laparotomijskog reza. Prikaže se želudac te se odredi najpovoljnije mjesto za implantaciju želučanog elektrostimulatora, približno 8 cm od pilorusa (32). Stimulacijske žice vodilice i elektrode se pričvrste te se provjeri impedancija.

Kao i kod laparoskopije, bolesnik je pripremljen, prekriven i anesteziran, a trbuh je otvoren rezom gornje medijane laparotomije s kontroliranim ulazom u peritonealnu šupljinu. Želudac je identificiran, pregledan i utvrđena su odgovarajuća mjesta za postavljanje elektroda približno 8 cm proksimalno od pilorusa. Stimulacijske žice vodilice osigurane su na način sličan onome opisanom za laparoskopski pristup. Nakon postavljanja i učvršćivanja elektroda za stijenku želuca, izmjeri se otpor električnoj stimulaciji elektroničkim putem privremenog pričvršćivanja elektroda na ŽES koji je postavljen na trbušni zid. Elektrofiziologija želuca zabilježena je prije trajnog spajanja elektroda na uređaj, kako bi se osiguralo da se iz stimulacijskih žica vodilica može dobiti kvalitetna evidencija želučane električne aktivnosti. Kao i kod laparoskopskog pristupa, potkožni džep stvoren je lateralno od medijane linije, a nakon prolaska elektroda kroz fasciju trbušnog zida, elektrode su ponovno umetnute u uređaj. Zatim se dodatno mjeri impedancija prije zatvaranja potkožnoga džepa. Kirurški rez gornje medijane laparotomije se nakon toga zatvara na standardni način (32).

7. KOMPLIKACIJE POSTAVLJANJA ŽES - A

Postavljanje ŽES - a, iako spada u minimalno invazivnu skupinu zahvata ipak može imati određene komplikacije. One se odnose prvenstveno na eroziju kože i dehiscijenciju rane koja je jedna od najčešćih zabilježenih komplikacija (31). To može biti povezano s površinskim postavljanjem ili neadekvatnim učvršćivanjem uređaja na samu fasciju. Apsces se može razviti postoperativno zbog hematogenog širenja ili može biti znak erozije žica vodilica u lumen. Važno je upozoriti pacijente da zaštite područje kože oko uređaja od uboda iglom kod primjerice, subkutane terapije, jer to također može dovesti do stvaranja hematoma i izravne kontaminacije uređaja. Ako se područje oko uređaja kontaminira, jedina moguća sanacija upalnog procesa je eksplantacija uređaja. Zamjena uređaja vrši se tek kad se sanira infekcija rane.

Druga najčešća komplikacija odnosi se na migraciju i prevrtanje uređaja zbog neadekvatne fiksacije za fasciju, ali se može dogoditi i kod pacijenata koji okreću uređaj. Preokretanje se može dogoditi zbog površinskog smještaja džepa u potkožnom tkivu, posebno u pretilih bolesnika (31). Od drugih rijedih komplikacija moguća je intestinalna obstrukcija koja nastaje zbog zamatanja crijeva oko uređaja. Nastajanje hematoma i seroma zbog neadekvatne hemostaze, nastanak laparokele te osjećaj električnog udara koji se javlja kod bolesnika kod kojih je došlo do pucanja plastičnog omotača žica vodilica ili zbog nakupljanja tekućine oko žica elektrostimulatora (31). Ako se bolesnik ne poboljša stanje nakon implantacije uređaja, treba poduzeti temeljitu obradu kako bi se osiguralo da uređaj ispravno funkcionira.

U slučaju abnormalnih vrijednosti impedancije, može se izvesti rentgenska snimka abdomena kako bi se isključila migracija žica vodilica. Ako se ne otkriju nikakve abnormalnosti pozicija žica vodilica, uređaj se može reprogramirati. Nakon prilagođavanja postavki uređaja, bolesnika

treba pratiti tijekom razdoblja od 1 do 3 mjeseca. Jedna studija sugerira da se kod bolesnika koji ne reagiraju na ŽES terapijski učinak postiže repositioniranjem mjesta elektrode stimulatora (33).

8. RASPRAVA

Kod bolesnika s izrazitim dismotilitetom gornjeg dijela gastrointestinalnog probavnog sustava, kirurškom liječenju se može pristupiti na klasičan način ili novijim, minimalno invazivnim tehnikama. Nekoliko je klasičnih kirurških operacija kojima se nastojalo liječiti gastroparezu kao što su formiranje gastrojejunostome, piloromiotomija te kompletna ili subtotalna gastrektomija. Hibbard et al. u studiji na 28 bolesnika sa gastroparezom u kojih je učinjena piloroplastika, pokazali su značajan terapijski odgovor sa poboljšanim pražnjenjem želuca i redukcijom svoje inicijalne prokinetske farmakološke terapije (34). Često se kombinira sa postavljanjem hrandibene jejunostome radi poboljšanja nutritivnog statusa (34,35).

Kompletna i subtotalna gastrektomija poboljšavaju bolesnikov odgovor tako da smanjuju simptome povraćanja i poboljšavaju kvalitetu života. Subtotalna gastrektomija sa Roux-en -Y rekonstrukcijom može također biti učinjena ukoliko je želudac atoničan nakon učinjene proksimalne tzv. *sleeve resekcije* (36,37). U bolesnika koji se podvrgavaju kirurškom liječenju gastropareze, biopsija želuca može biti od pomoći u patohistološkoj analizi i pristupu bolesti s patohistološkog aspekta (38-41).

Međutim, u novije vrijeme postavljanje ŽES – a, poznatijim i kao Enterra terapijski sustav, pokazao se kao inovativna zamjena invazivnijim kirurškim zahvatima. Evidence base pristup u medicini daje veliku prednost ovoj minimalno invazivnoj kirurškoj metodi liječenja dijabetičke gastropareze. O'Grady et al. u meta – analizi devet prospektivnih i tri retrospektivne studije, navode da je implantacija ŽES – a dovela do statistički značajnog poboljšanja općeg stanja bolesnika, uključujući mučninu, povraćanje, poboljšanje nutritivnog statusa te značajno poboljšanje fizičke konstitucije, mentalnog zdravlja i kvalitete života (42). Chu et al. u svom sistemskom pregledu ŽES – a navode na pozitivan utjecaj elektrostimulatora na želučano

pražnjenje (43). McCallum et al. su izveli randomiziranu kontroliranu studiju na 32 bolesnika sa idiopatskom gastroparezom u kojoj su pokazali da ŽES utječe na smanjenje povraćanja, poboljšava simptome gastropareze, poboljšava želučano pražnjenje i smanjuje boravak u bolnici (44).

Zehetner et al. u svojoj retrospektivnoj studiji na 103 bolesnika sa refraktnom gastroparezom, u kojih je prethodno učinjen kirurški zahvat subtotalne ili totalne gastrektomije navode poboljšanje svog općeg statusa te smanjenje mučnine i nagona za povraćanjem (45).

Utjecaj implantacije ŽES -a u djece opisali su Islam et al. u nekontroliranoj *follow – up* studiji na 9 bolesnika mlađih od 18 godina sa refraktnom gastroparezom. Autori su zaključili da je implantacija ŽES-a adolescentima s konstantnom mučninom i simptomima gastropareze koji ne reagiraju na maksimalnu medikamentoznu terapiju dovela do znatnog poboljšanja (46).

Teich et al. u retrospektivnoj studiji na 16 djece s funkcionalnom dispepsijom i gastroparezom refraktnom na maksimalnu medikamentoznu terapiju navode da je impantacija Enterra terapijskog sustava dovela do značajnog oporavka bolesnika (47).

9. ZAKLJUČAK

U liječenju dijabetičke gastropareze refraktorne na maksimalnu farmakološku terapiju implantacija ŽES -a ili Enterra terapijskog sustava zasad je jedini prihvaćeni i FDA odobren minimalno invazivni kirurški zahvat. Dosadašnje studije daju veliku prednost ovoj metodi liječenja jer se pokazalo da uvelike smanjuje simptome gastropareze i poboljšava opće stanje bolesnika, nutritivni status, ali i mentalno zdravlje bolesnika omogućujući im normalan život sa manjim ili bez simptoma gastropareze. Međutim, iako većina studija ističe efektivnost ove inovativne kirurške metode liječenja te navode poboljšanje kvalitete života bolesnika, još uvijek nisu napravljene multicentrične randomizirane studije na signifikantno većem uzorku bolesnika te se zaključci pojedinih studija trebaju tumačiti s oprezom.

10. SAŽETAK

Gastropareza je kronični simptomatski poremećaj želuca koji se manifestira kao odgođeno pražnjenje želuca bez dokazane obstrukcije želuca ili ulceracije. Kod bolesnika refraktornih na maksimalnu farmakološku terapiju, implantacija želučanog električnog stimulatora ili Enterra terapijski sustav je minimalno invazivna kirurška metoda liječenja koja je indicirana i kojom se postiže smanjenje simptoma gastropareze i omogućava bolesnicima bolja kvaliteta života.

Ovom minimalno invazivnom metodom izbjegavaju se klasični, invazivni kirurški zahvati, poput postavljanje hranidbene gastrostomije, subtotalne ili totalne gastrektomije. Postavljanje želučanog elektrostimulatora može se izvoditi laparoskopski ili robotski te klasičnom laparotomijskom operacijom.

Komplikacije koje mogu nastati uslijed implantacije elektrostimulatora odnose se prvenstveno na eroziju kože i dehiscijenciju rane, zatim migraciju i prevrtanje uređaja zbog neadekvatne fiksacije za fasciju, nastajanje hematoma i seroma zbog neadekvatne hemostaze, nastanak laparokele te osjećaj električnog udara koji se javlja kod bolesnika kod kojih je došlo do pucanja plastičnog omotača žica vodilica ili zbog nakupljanja tekućine oko žica elektrostimulatora.

KLJUČNE RIJEČI: želučana električna stimulacija; Enterra terapijski sustav, minimalno invazivna kirurgija; refraktorna dijabetička gastropareza; šećerna bolest

11. SUMMARRY

Gastroparesis is a chronic symptomatic disorder of the stomach that manifests as delayed gastric emptying without proven gastric obstruction or ulceration. In patients refractory to maximal pharmacological therapy, implantation of a gastric electrical stimulator or Enterra therapy system is a minimally invasive surgical method of treatment that is indicated and which achieves a reduction in gastroparesis symptoms and allows patients a better quality of life.

This minimally invasive method avoids classic, invasive surgical procedures, such as placement of a nutritional gastrostomy, subtotal or total gastrectomy. The placement of a gastric electrostimulator can be performed laparoscopically or robotically and by classic laparotomy surgery.

Complications that may occur due to electrostimulator implantation relate primarily to skin erosion and wound dehiscence, then migration and overturning of the device due to inadequate fixation for the fascia, hematoma and seroma due to inadequate hemostasis, laparocoele and electric shock in patients with there was a rupture of the plastic sheath of the guide wires or due to the accumulation of fluid around the electrostimulator wires.

KEY WORDS: gastric electrical stimulation; Enterra therapy system, minimally invasive surgery; refractory diabetic gastroparesis; diabetes mellitus

12. LITERATURA

1. Camilleri M, Parkman HP, Shafi MA, Abell TL, Gerson L. American College of Gastroenterology. Clinical guideline: management of gastroparesis. *Am J Gastroenterol*. 2013; 108(1): 18-37.
2. Klobučar Majanović S, Zelić M, Belančić A, Girotto N, Licul V, Štimac D. Diabetic gastroparesis - from diagnosis to gastric electrical stimulation treatment. *Medicina : glasilo Hrvatskoga liječničkoga zbora, Podružnica Rijeka*. 2017; 53 (1): 50-55.
3. Kalra S, Sharma A, Priya G. Diabetic Gastroparesis. *Diabetes Ther*. 2018; 9(5): 1723-1728.
4. Parkman HP, Hasler WL, Fisher RS. American Gastroenterological Association technical review on the diagnosis and treatment of gastroparesis. *Gastroenterology*. 2004; 127(5): 1592-622.
5. Food and Drug Administration. Subchapter H: humanitarian use devices. Code of Federal Regulations. 1996; 8(21): 814.100–814.126. [Citirano 5.04..2021.]
Dostupno na: <https://www.accessdata.fda.gov/>
6. Hsu M, Safadi AO, Lui F. *Physiology, Stomach*. StatPearls Treasure Island (FL): StatPearls Publishing; 2021.
7. Costa M. All together now: from pacemakers to gastric peristalsis. *J Physiol*. 2006; 15 (571):1.
8. Holt S. Observations on the relation between alcohol absorption and the rate of gastric emptying. *Can Med Assoc J*. 1981 Feb 01;124(3): 267-77, 297.
9. Ramsay PT, Carr A. Gastric acid and digestive physiology. *Surg Clin North Am*. 2011; Oct; 91(5):977-82.
10. Håkanson R, Chen D, Lindström E, Norlén P, Björkqvist M, Lehto-Axtelius D. Physiology of the ECL cells. *Yale J Biol Med*. 1998; May-Aug; 71(3-4): 163-71.
11. Ogobuiro I, Gonzales J, Tuma F. *Physiology, Gastrointestinal*. StatPearls Treasure Island (FL): StatPearls Publishing; 2021.
12. Huizinga JD, Chen JH, Zhu YF, Pawelka A, McGinn RJ, Bardakjian BL, et al. The origin of segmentation motor activity in the intestine. *Nat Commun*. 2014; 5: 3326.

13. Štulhofer M. Kirurgija probavnog sustava. 2. izd. Zagreb: Medicinska naklada; 1999.
14. Hinder RA, Kelly KA: Human gastric pacesetter potential: site of origin, spread, and response to gastric transection and proximal gastric vagotomy. *Am J Surg.* 1977; 133:29-33.
15. Kelly KA, Code CF, Elveback LR. Patterns of canine gastric electrical activity. *Am J Physiol.* 1969; 217: 461-470.
16. Kelly KA, Code CF: Canine gastric pacemaker. *Am J Physiol.* 1971; 220: 112-118.
17. Gabella G: Structure of muscles and nerves in the gastrointestinal tract. *Physiology of the Gastrointestinal Tract. Vol. 1.* New York, Raven Press. 1981; 197-241.
18. Kim CH, Malagelada JR. Electrical activity of the stomach: clinical implications. *Mayo Clin Proc.* 1986; Mar; 61(3): 205-10.
19. Camilleri M, Chedid V, Ford AC, Haruma K, Horowitz M, Jones KL et al. Gastroparesis. *Nat Rev Dis Primers.* 2018; 4(1): 41.
20. Lal N, Livemore S, Dunne D, Khan I. Gastric Electrical Stimulation with the Enterra System: A Systematic Review. *Gastroenterol Res Pract.* 2015; 762972.
21. Smallwood RH. Analysis of gastric electrical signals from surface electrodes using phaselock techniques: Part 1 – System design. *Med. Biol. Eng. Comput.* 1978; 16: 507-512.
22. Bilgutay AM, Wingrove R, Griffen WO, Bonnabeau RC Jr, Lillehei CW. Gastro-intestinal pacing: a new concept in the treatment of ileus. *Ann Surg.* 1963; 158(3): 338-48.
23. Sarna SK, Bowes KL, Daniel EE. Gastric pacemakers. *Gastroenterology.* 1976; 70:226-31.
24. Hermon-Taylor J, Code CF. Localization of the duodenal pacemaker and its role in the organization of duodenal myoelectric activity. *Gut.* 1971; 12: 40–7.

25. Szurszewski JH, Elveback LR, Code CF. Configuration and frequency gradient of electric slow wave over canine small bowel. *Am J Physiol.* 1970; 218: 1468–73.
26. Bunker CE, Johnson LP, Nelsen S. Chronic in situ studies of the electrical activity of the small intestine. *Arch Surg.* 1967; 95: 259–68.
27. Bunker CE, Johnson LP, Nelsen S. Chronic in situ studies of the electrical activity of the small intestine. *Arch Surg.* 1967; 95: 259–68.
28. Forster J, Sarosiek I, Delcore R, Lin Z, Raju GS, McCallum RW. Gastric pacing is a new surgical treatment for gastroparesis. *Am. J. Surg.* 2001; 182(6): 676–681.
29. de Csepe J, Goldfarb B, Shapsis A, Goff S, Gabriel N, Eng HM. Electrical stimulation for gastroparesis. Gastric motility restored. *Surg. Endosc.* 2006; 20(2): 302–306.
30. Oh JH, Pasricha PJ. Recent advances in the pathophysiology and treatment of gastroparesis. *J Neurogastroenterol Motil.* 2013; 19: 18-24.
31. Zoll B, Jehangir A, Malik Z, Edwards MA, Petrov RV, Parkman HP. Gastric Electric Stimulation for Refractory Gastroparesis. *J Clin Outcomes Manag.* 2019; 26(1): 27-38.
32. Al-Juburi A, Granger S, Barnes J, Voeller G, Beech D, Amiri H, et al. Laparoscopy shortens length of stay in patients with gastric electrical stimulators. *JSLS.* 2005; 9(3): 305-10.
33. Harrison NS, Williams PA, Walker MR, Nikitini Y, Helling TS, Abell TL, et al. Evaluation and treatment of gastric stimulator failure in patients with gastroparesis. *Surg Innov.* 2014; 21(3): 244-9.
34. Hibbard ML , Dunst CM , Swanström LL. Laparoscopic and endoscopic pyloroplasty for gastroparesis results in sustained symptom improvement. *J Gastrointest Surg.* 2011; 15: 1513-9.
35. Sodhi SS , Guo JP , Maurer AH et al. Gastroparesis after combined heart and lung transplantation. *J Clin Gastroenterol.* 2002; 34: 34-9.

36. Karlstrom L, Kelly KA. Roux-Y gastrectomy for chronic gastric atony. *Am J Surg.* 1989; 157: 44-9.
37. Forstner-Barthell AW , Murr MM , Nitecki S et al. Near-total completion gastrectomy for severe postvagotomy gastric stasis: analysis of early and long-term results in 62 patients. *J Gastrointest Surg.* 1999; 3: 15-21 .
38. Abell TL , Familoni B , Voeller G et al. Electrophysiologic, morphologic and serologic features of chronic unexplained nausea and vomiting: lessons learned from 121 consecutive patients. *Surgery.* 2009; 145: 476-85.
39. Grover M, Farrugia G, Lurken MS et al. Cellular changes in diabetic and idiopathic gastroparesis. *Gastroenterology.* 2011; 140: 1575-85.
40. Grover M, Bernard CE, Pasricha PJ et al. Clinical-histological associations in gastroparesis: results from the Gastroparesis Clinical Research Consortium. *Neurogastroenterol Motil.* 2012; 24: 531 – 9.
41. Fausone-Pellegrini MS, Grover M, Pasricha P et al. Ultrastructural differences between diabetic and idiopathic gastroparesis. *J Cell Mol Med.* 2012; 16: 1573-81.
42. O'Grady G, Egbuji JU, Du P, et al. High-frequency gastric electrical stimulation for the treatment of gastroparesis: a meta-analysis. *World J Surg.* 2009; 33(8): 1693-701.
43. Chu H, Lin Z, Zhong L, et al. Treatment of high-frequency gastric electrical stimulation for gastroparesis. *J Gastroenterol Hepatol.* 2012; 27(6): 1017-26.
44. Abell T, McCallum R, Hocking M, et al. Gastric electrical stimulation for medically refractory gastroparesis. *Gastroenterology.* 2003; 125(2): 421-8.
45. Zehetner J, Ravari F, Ayazi S et al. Minimally invasive surgical approach for the treatment of gastroparesis. *Surgical Endoscopy.* 2013; 27: 61–6.
46. Waseem S, Islam S, Kahn G, et al. Spectrum of gastroparesis in children. *J Pediatr Gastroenterol Nutr.* 2012; 55: 166- 172.

47. Teich S, Mousa HM, Punati J, Di Lorenzo C. Efficacy of permanent gastric electrical stimulation for the treatment of gastroparesis and functional dyspepsia in children and adolescents. *J Pediatr Surg.* 2013; 48: 178-183.

13. ŽIVOTOPIS

Lucia Klarica rođena je 22.08.1994. u Zadru. Po završetku Osnovne škole Smiljevac upisuje Gimnaziju Franje Petrića u Zadru, prirodoslovno – matematički smjer. Uz to, pohađa glazbenu školu Blagoje Bersa te je član Plivačkog kluba Zadar. Nakon završene gimnazije, upisuje Studij Medicine na Medicinskom fakultetu Sveučilišta u Rijeci.

Za vrijeme studija obnaša dužnost demonstratora na Katedri za fiziologiju, imunologiju i patofiziologiju i Katedri za internu medicinu.

Nakon završene četvrte godine studija volontira na Odjelu kirurgije te Hitnom kirurškom prijemu u Općoj bolnici Zadar.

Tijekom studija sudjeluje u znanstvenom – istraživačkom radu Zavoda za digestivnu kirurgiju KBC Rijeka, Zavoda za dječju kirurgiju KBC Kantrida te Zavoda za opću patologiju i patološku anatomiju.

Do kraja studija volontira na Zavodu za digestivnu kirurgiju KBC Rijeka te je od samog početka pandemije Sars-Cov-2 virusa uključena u zbrinjavanje kirurških covid pozitivnih bolesnika.

Tijekom studija aktivna je članica studentske udruge CroMSIC u kojoj sudjeluje kao zdravstveni edukator mRAK kampanje, stop AIDS kampanje te je uključena u program razmjene stranih studenata.

Aktivno i pasivno sudjeluje na brojnim kongresima. Autorica je nekoliko znanstvenih članaka.

Dobitnica je nagrade za najbolju poster prezentaciju 5. Kongresa hitne medicine u Rijeci.

Aktivno se služi engleskim jezikom te posjeduje osnovno znanje talijanskog i španjolskog jezika.