

Hitna stanja u otorinolaringologiji : nastavna skripta za studente 5. godine integriranog preddiplomskog i diplomskog sveučilišnog studija Medicina

Braut, Tamara; Kujundžić, Milodar; Marijić, Blažen

Educational content / Obrazovni sadržaj

Publication status / Verzija rada: **Accepted version / Završna verzija rukopisa prihvaćena za objavljivanje (postprint)**

Publication year / Godina izdavanja: **2018**

Permanent link / Trajna poveznica: <https://um.nsk.hr/um:nbn:hr:184:425553>

Rights / Prava: [Attribution-NoDerivatives 4.0 International](#)/[Imenovanje-Bez prerada 4.0 međunarodna](#)

Download date / Datum preuzimanja: **2024-08-29**



Repository / Repozitorij:

[Repository of the University of Rijeka, Faculty of Medicine - FMRI Repository](#)



Hitna stanja u otorinolaringologiji : nastavni tekst namijenjen studentima 5. godine integriranog preddiplomskog i diplomskog sveučilišnog studija Medicina

Braut, Tamara; Kujundžić, Milodar; Marijić, Blažen

Authored book / Autorska knjiga

Publication status / Verzija rada: **Published version / Objavljena verzija rada (izdavačev PDF)**

Publication year / Godina izdavanja: **2018**

Permanent link / Trajna poveznica: <https://urn.nsk.hr/urn:nbn:hr:184:438421>

Rights / Prava: [Attribution 4.0 International](#)

Download date / Datum preuzimanja: **2021-04-20**



Repository / Repozitorij:

[Repository of the University of Rijeka, Faculty of Medicine - FMRI Repository](#)




Tamara Braut
Milodar Kujundžić
Blažen Marijić

Hitna stanja u otorinolaringologiji

nastavna skripta
za studente 5. godine integriranog preddiplomskog
i diplomskog sveučilišnog studija Medicina

Prvo izdanje



Tamara Braut
Milodar Kujundžić
Blažen Marijić

Hitna stanja u otorinolaringologiji

nastavni tekst namijenjen studentima 5. godine integriranog
preddiplomskog i diplomskog sveučilišnog studija Medicina

Prvo izdanje



MEDRI

Rijeka, 2018.

Sveučilište u Rijeci
Medicinski fakultet

Izdavač

Sveučilište u Rijeci, Medicinski fakultet
Katedra za otorinolaringologiju

Glavna autorica

izv. prof. dr. sc. Tamara Braut, dr. med.

Koautori

doc. prim. dr. sc. Milodar Kujundžić, dr. med.
Blažen Marijić, dr. med.

Suradnici

Eduard Oštarijaš
Irena Čurčić

Recenzenti

doc. dr. sc. Margita Belušić-Gobić, dr. med.
izv. prof. dr. sc. Vlatka Sotošek Tokmadžić, dr. med.

Lektura

dr. sc. Ksenija Juretić

Korektura i grafička priprema

Eduard Oštarijaš

ISBN 978-953-7957-73-5

CIP zapis dostupan u računalnom katalogu Sveučilišne knjižnice Rijeka pod brojem 140527008.

Odlukom Povjerenstva za izdavačku djelatnost Sveučilišta u Rijeci KLASA: 602-09/18-01/14, URBROJ: 2170-57-03-18-4 ovo se djelo objavljuje kao izdanje Sveučilišta u Rijeci

SADRŽAJ

Uvod	4
1. Otološke hitnoće	5
1. A. Ozljede	5
1. B. Strana tijela	8
1. C. Komplikacije upale srednjeg uha (otogene komplikacije)	9
1. D. Ostale otološke hitnoće	10
2. Rinološke hitnoće	11
2. A. Epistaksa	11
2. B. Ozljede	13
2. C. Strana tijela	16
2. D. Komplikacije upala	16
3. Faringolaringološke hitnoće	18
3. A. Dispneja	18
3. B. Krvarenje	20
3. C. Ozljede vrata	20
3. D. Strana tijela	22
3. E. Ozbiljna upalna stanja i komplikacije	24
Zaključak	27
Bibliografija	28

Uvod

Hitna su stanja najdramatičnija, kako za bolesnika tako i za liječnika, stoga je njihovo ispravno zbrinjavanje, kao i mirnoća i snalažljivost liječnika kojemu se bolesnik obraća, od izuzetne važnosti. Veliki dio problematike liječnika obiteljske medicine, a pogotovo primarne pedijatrije jesu upravo bolesti uha, nosa i grla. Sukladno tome, hitnoće u otorinolaringologiji (ORL) česte su u svakodnevnoj liječničkoj praksi.

Cilj ovog nastavnog teksta je budućim mladim liječnicima približiti osnovna hitna stanja u otorinolaringologiji. Važno je da liječnik dobro procijeni ozbiljnost određene hitnoće, trijažira je i odluči može li određenu patologiju riješiti sam ili je bolesnika potrebno uputiti specijalistu. Dobra suradnja liječnika primarne zaštite sa specijalistima otorinolaringolozima ponekad je presudna za njihovo primjereno zbrinjavanje.

Po ozbiljnosti, hitna stanja u otorinolaringologiji možemo dijeliti na životno ugrožavajuća gušenja i krvarenja te ostala stanja koja ne ugrožavaju život bolesnika, ali zahtijevaju hitnu obradu i tretman.

Po lokalizaciji, hitna stanja u otorinolaringologiji možemo razvrstati na područje uha i nosa, ždrijela i grkljana (u ovom tekstu će tako biti prezentirana).

Dobro poznavanje anatomije i patofiziologije ključ je dobre dijagnoze i ispravnog tretmana u medicini općenito pa tako i u otorinolaringologiji.

U ovoj regiji nalaze se vitalne strukture poput gornjih dišnih puteva i neurovaskularnih struktura, ali i osjetilni organi (sluh, ravnoteža, miris i okus) čije narušavanje može prouzročiti velike hendikepe u svakodnevnom životu. U bliskom su odnosu i važne strukture, pogotovo mozak i oko, na koje se upalni procesi mogu brzo proširiti.

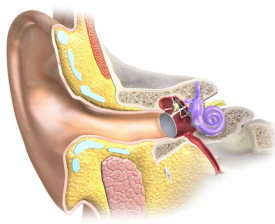
Dobro poznavanje osnovne simptomatologije vodi ispravnoj i brzom dijagnozi i terapiji što može biti presudno za očuvanje funkcije navedenih organa, a ponekad i života.

1. Otološke hitnoće

Putem anamneze o navedenim simptomima te kliničkim pregledom, zaključujemo o ozbiljnosti i hitnoći određene patologije uha.

Tako su, na primjer, klasični simptomi obične upale srednjeg uha, osjećaj “punoće” ili “začepjenosti” uha, bol, smanjeni sluh i iscjedak ako je došlo do perforacije bubnjića. Međutim, ako se, uz navedene simptome, javi i vrtoglavica i šum, treba posumnjati da je upala sa srednjeg prešla na unutarnje uho. S druge strane, krvarenje iz uha ili otoragija može biti izazvano benignom oguljotinom zvukovoda, ali i vrlo ozbiljnom frakturom temporalne kosti.

Temeljem navedenih osnovnih simptoma i kliničke slike, dobar dijagnostičar i kliničar procijenit će ozbiljnost bolesti i moguće komplikacije te, shodno tome, odrediti ispravnu terapiju.



Slika 1. Otološke hitnoće

Osnovni simptomi bolesti uha su:

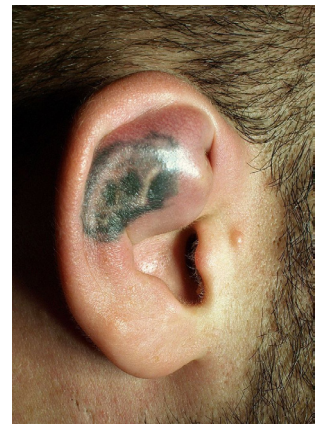- bol u uhu (otalgija)
- osjećaj “punoće” ili “začepjenosti” uha
- iscjedak (otoreja) - serozni, gnojni i slično
- smanjeni sluh (hipoakuzija)
- šum (tinitus)
- vrtoglavica (vertigo)
- krvarenje u zvukovodu (otoragija)

1. A. Ozljede

Najčešće su **lacerokontuzne ozljede uške**; od običnih oguljotina, manjih ili većih rana bez ili s gubitkom tkiva, do avulzija uške. Manje lacerokontuzne rane uške potrebno je kirurški sanirati te bolesnika zaštititi antibiotikom u trajanju od desetak dana. Poseban oblik ušne hrskavice koja je obložena kožom s obje strane, ponekad otežava kirurško liječenje kao i poslijeoperacijsko cijeljenje rana. Rekonstrukcije uške mogu biti vrlo zahtjevne i teške, a pri opskrbi u hitnoći, nastoji se sačuvati svako vitalno tkivo. Suture treba postavljati u slojevima te posebno šivati perihondrij, a posebno kožu. Pri ozljedama uške, eventualna formacija tzv. othematoma zahtijeva osobitu pozornost.

Othematom predstavlja izljev krvi u subperihondrijskom prostoru, između hrskavice i kože ušne školjke (slika 2). Naj-

češći uzrok othematoma jest udarac. S obzirom na to da hrskavica nema vlastitu prehranu, hrani se kapilaritetom priležeće kože. Ako prilikom traume dođe do izljeva krvi između hrskavice i kože, postoji opasnost od hrskavične nekroze i naknadne deformacije ušne školjke. Stoga je bitno prepoznati hematoma i tretirati ga pravovremeno. **Tretman othematoma** zahtijeva inciziju i drenažu, nakon čega slijede kompresivni zavoj i antibiotska zaštita (tablica 1).



Slika 2. Othematom

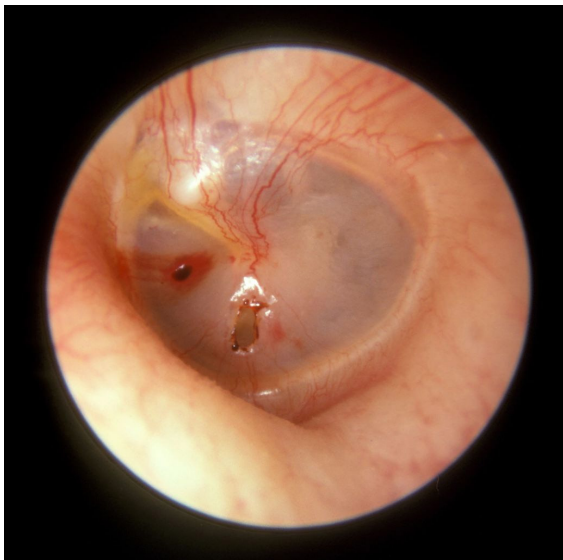
Ozljede zvukovoda najčešće nastaju prilikom neopreznog čišćenja zvukovoda štapićem ili češanjem uha. Manje ozljede spontano zacjeljuju. Međutim, ako su naglašenije, potrebno ih je kirurški opskrbiti te zvukovod zaštititi sterilnim antibiotskim tamponom. Bolesniku treba naglasiti da uho čuva od propuha i vode.

Pri **termičkim ozljedama**, poput smrztotina, ušku valja ugrijati toplim oblogom, bolesnika zaštititi antibioticima i analgeticima te, ovisno o opsegu i antikoagulansima. Pri jačim smrztotinama praćenim nekrozom, kao i opekotinama, potreban je kirurški tretman.

Ruptura bubnjića predstavlja prekid kontinuiteta bubnjića (slika 3) izazvan silom izvana (udarac, najčešće šamar, ozljeda raznim predmetima guranim u zvukovod, na primjer štapićima za uši), ali i razlikom u tlakovima kod ronjenja. Za razliku od rupture, perforacija predstavlja puknuće bubnjića kod jake upale srednjeg uha. Osnovni **simptomi** koji bolesnika dovode liječniku su jaka bol koja se postepeno može smiriti, uz osjećaj punoće u uhu, naglušnost i šum te “pištanje” zraka iz ozlijeđenog uha. Otokopski se obično uočava nepravilna razderotina bubnjića uz rubna petehijalna krvarenja. Osim otokopskog/otomikroskopskog pregleda, u sklopu obrade nužna je audiološka **dijagnostika** i procjena oštećenja sluha, pogotovo kod ruptura nanesenih namjerno od strane druge osobe (poznate ili nepoznate) radi kasnije potrebe klasifikacije ozljede i sudskog vje-

OTHEMATOM	
Izgled/simptomi	Postupak/terapija
<ul style="list-style-type: none">• otečena i deformirana uška• posljedica traume• krv/transudat se nakuplja u subperihondrijskom prostoru• rizik: nekroza hrskavice	<p>◇ uputiti ORL</p> <ul style="list-style-type: none">• incizija i drenaža• kompresivni zavoj• antibiotici

Tablica 1. Othematom – simptomatologija i postupci zbrinjavanja



Slika 3. Ruptura bubnjića

štaćenja. U **terapiji** se propisuje peroralna antibiotska terapija u trajanju od desetak dana, primjena kapi u nos, a zabranjuju se razne kapi te pranja i vlaženja uha. Manje rupture obično spontano zacijele, pogotovo kod mlađih ljudi. Lacerirani rubovi velikih ruptura bubnjića mogu se, prilikom otomikroskopije, reponirati da bi se pospješilo cijeljenje, a ako ne dolazi do spontanog zatvaranja, zahtijevaju naknadnu timpanoplastiku.

Frakture temporalne kosti obično izazivaju veliki strah u populaciji. U biti, njihova se ozbiljnost bazira na otološkim komplikacijama i eventualnoj komunikaciji moždanih i subarahnoidalnih struktura s vanjskim svijetom što može prouzročiti ozbiljne meningitise i druge neurološke sekvele. Treba znati da nema paralelizma između jačine frakture i komplikacija, odnosno da jače frakture mogu proći bez posljedica, dok s druge strane, mikrofrakture mogu uzrokovati otološke i neurološke sekvele i godinama nakon traume.

Svaka sumnja na prijelom temporalne kosti zahtijeva specijalističku obradu (multidisciplinarni pristup; otorinolaringološku, audiološku, radiološku i neurološku dijagnostiku). Naravno da je u hitnoći neurokirurška obrada primarna, pogotovo isključivanje raznih hematoma (subduralni, ekstraduralni i slično) koji nalažu hitnu kiruršku intervenciju.

Nakon neurokirurške, potrebna je detaljna **otološka obrada** čim stanje bolesnika to dozvoljava, i to u cilju:

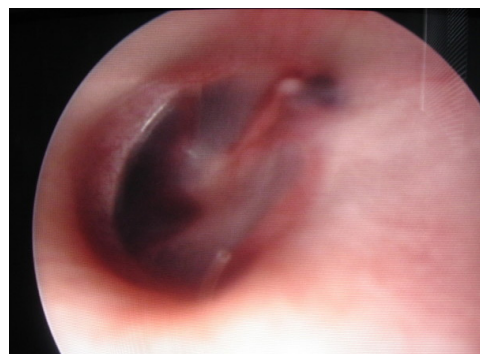
- ispravnih terapijskih mjera
- prevencije infektivnih komplikacija
- prevencije otoloških komplikacija i posljedica.

Tijekom obrade valja tražiti tipične znakove otoloških oštećenja poput otoragije, otolikvoreje, hemotimpanuma ili rupture bubnjića, raznih stupnjeva periferne pareze facijalnog živca i slično.

Otoragija podrazumijeva krvarenje iz zvukovoda. Obično je znak oštećenja bubnjića i srednjeg uha te ozbiljne

frakture temporalne kosti, no isto tako može biti uzrokovana samo lezijom zvukovoda, što se može potvrditi ili isključiti otoskopskim/otomikroskopskim pregledom. U tretmanu se daju antibiotici, ako je krvarenje jače postavljaju se sterilne gaze u zvukovod, a striktno se zabranjuju lavaže uha koje mogu favorizirati infekciju.

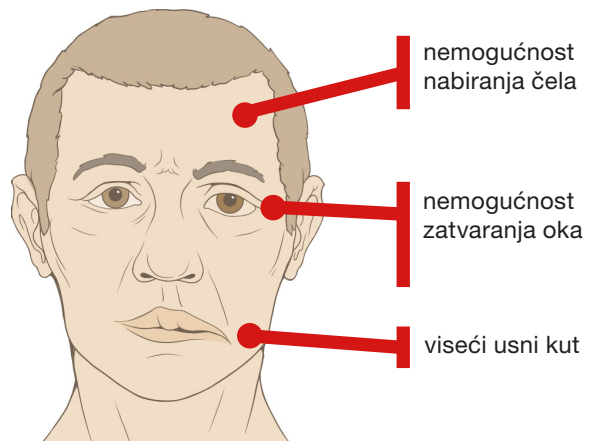
Otolikvoreja je znak, ne samo frakture temporalne kosti, nego i meningelane fistule. U prvim danima može biti obojena krvlju, a kasnije postaje sve bistrija, što potvrđuje dijagnozu. Ako ne dolazi do spontanog zatvaranja, zahtijeva kiruršku intervenciju. U svakom slučaju, ordinira se antibiotska terapija u prevenciji meningitisa. Ako nije došlo do perforacije bubnjića, likvor može preko tube doći do epifarinksa te curiti na nos (rinolikvoreja) ili u ždrijelo što, prilikom obrade bolesnika, ne smijemo previdjeti.



Slika 4. Hematotimpanon

Hematotimpanon predstavlja izljev krvi u bubnjištu koji se očituje plavkasto-ljubičastom bojom bubnjića pri otoskopskom pregledu (slika 4). U sklopu konteksta traume glave, najčešće je znak frakture temporalne kosti te svakako zahtijeva specijalističku obradu.

Pareza facijalisa (slika 5) ponekad se teško dijagnosticira u politraumatiziranog, otečenog i nekontaktilnog pacijenta, stoga njene znakove treba tražiti. Ako su imedijatne, pareze facijalisa upućuju na sekciju ili nagnječenje živca, dok sekundarne prvenstveno znače kompresiju hematomom ili edemom. Ovisno o jačini, evoluciji, vremenu nastanka te neurološkom i audiološkom statusu, osim kortikosteroidne terapije za smanjenje edema,



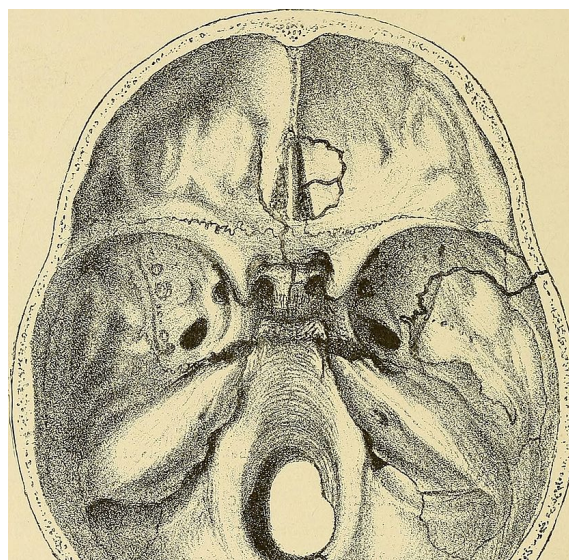
Slika 5. Periferna pareza facijalnog živca

zahtijevaju i kiruršku eksploraciju i dekompresiju te, po potrebi, reintegraciju tijekom živčanih niti.

Otoskopskim pregledom analiziraju se lezije zvukovoda i eventualno postojanje rupture bubnjića ili hematotimpanona koji su obično indikatori frakture temporalne kosti, uz napomenu da ruptura bubnjića može biti uzrokovana i blast ozljedom bez koštane frakture. Ispitivanje sluha potrebno je učiniti čim to dozvoljava stanje bolesnika. Totalna kofozna ili gluhoća pobuđuju sumnju na frakturu labirinta i rizik meningitisa te zahtijevaju antibiotsku terapiju. Konduktivna naglušnost može se javiti kod hematotimpanona, dislokacije koščica i rupture bubnjića. Osim antibiotika, kod rupture bubnjića, pogotovo praćene otoragijom, treba striktno zabraniti vlaženje uha, kapi u uho i manipulacije zvukovoda. Ako se spontano ne oporavi, zahtijeva naknadno kirurško liječenje i timpanoplastiku. Perceptivna naglušnost znak je komocije labirinta, može se javiti kod bilo koje kranijalne traume sa ili bez frakture temporalne kosti, a obično, ako ne dođe do oporavka u ranim postraumatskom razdoblju, ostaje fiksirana. Pogoršanje gluhoće nekoliko mjeseci nakon traume upozorava na mogućnost postojanja perilimfatične fistule. Traženje vestibularnih znakova tijekom obrade, podrazumijeva ispitivanje nistagmusa (spontani nistagmus kontralateralno od zahvaćenog uha postavlja sumnju na frakturu labirinta) i obradu vrtoglavice. Vestibularni znakovi mogu se javiti kod komocije labirinta, kontuzije cerebralnog trunkusa, ali i lezija vratne kralježnice. Hitna radiološka dijagnostika nužna je kod cerebrospinalne otoreje te naglo nastale pareze facijalisa, a kod ostalih simptoma, ovisno o neurokirurškom i otološkom nalazu, može se i naknadno učiniti.

Dvije osnovne vrste **fraktura temporalne kosti** su uzdužne i poprečne.

Uzdužne frakture obično su praćene krvarenjem iz zvukovoda (**otoragija**), a ponekad, prilikom težih ozljeda i lezija moždanih ovojnica, i **likvorejom**. Ako nije došlo do ozljede bubnjića, umjesto otoragije javlja se hematotimpanum. Bolesnik navodi naglušnost koja je provodnog tipa (u pokusu po Weberu lateralizacija u ozlijeđeno uho). Zbog ozljeda srednjeg uha može biti oštećen facijalni živac na putu kroz bubnjište te posljedično dolazi



Slika 6. Poprečna fraktura temporalne kosti

do pojave pareze perifernog tipa (u otprilike 20% prijeloma).

Poprečne frakture (slika 6) često su praćene hematotimpanonom bez otoragije. Kod otjecanja krvi kroz tubu može doći do krvarenja iz usta. Zbog izostanka ozljede bubnjića, likvor, pri ozljedi dure, obično curi u nosnu šupljinu te se javlja **rinolikvoreja**. Stoga je bitno, kod obrade bolesnika s traumom glave, u anamnezi doznati curi li bistra tekućina na nos i ne previdjeti taj simptom. Zbog oštećenja labirinta javljaju se mučnina, povraćanje i vrtoglavica, nistagmus te perceptivna hipoakuzija (u pokusu po Weberu lateralizacija u zdravo uho). U skoro polovici slučajeva javlja se rana pareza facijalnog živca.

Kod frakture temporalne kosti, osim antibiotske terapije i mirovanja, ovisno o simptomima, ponekad je, dakle, potrebna i kirurška intervencija. Sukladno navedenom, neposredna pareza facijalnog živca zahtijeva hitni kirurški tretman, dok se kod postepene pareze (koja nastaje nakon nekoliko dana i upućuje na kompresiju živca zbog edema u koštanom kanalu) liječenje može započeti antiedematoznom terapijom. U slučaju nedjelotvornosti, i u ovom je slučaju potrebno kirurško liječenje. Dodatno

Zapamti!

- Othematom zahtijeva inciziju i kompresivni zavoj, kako bi se prevenirale trajne deformacije uške.
- Prilikom rupture bubnjića i ozljeda zvukovoda, bolesniku treba naglasiti da čuva uho od propuha i vode.
- Totalna pareza facijalisa naglog nastanka, odmah po ozljedi glave, pogotovo praćena gluhoćom ili jačom konduktivnom nagluhošću, indicacija je za hitnu eksploraciju tijekom facijalnog živca u cilju restitucije živčanog tijekom te, po potrebi, zatvaranja labirintne fistule ili sanacije drugih priležećih ozljeda srednjeg uha; djelomična pareza postepenog nastanka obično je reverzibilna te dobro reagira na kortikosteroidnu terapiju i fizikalnu terapiju.

1. Otološke hitnoće

kirurško liječenje zahtijeva i perzistirajuća likvoreja, kao i liječenje provodne naglušnosti timpanoplastikom.

Ostale otološke traume. Osim trauma glave i akustičnih trauma unutarnjeg uha, otološke ozljede moguće su zbog razlika u tlakovima (na primjer, prilikom leta zrakoplovom, a u našem podneblju, pogotovo prilikom ronjenja). Tada govorimo o tzv. **barotraumatskim ozljedama**. Može biti zahvaćeno srednje uho (od seroznog otitisa do ruptуре bubnjića), ali i unutarnje uho, uz javljanje šumova i vertiginoznih smetnji. Barotrauma unutarnjeg uha zahtijeva mirovanje i primjenu kortikosteroida. Kao i kod drugih uzroka, kod barotraumatskih ruptura bubnjića bolesniku treba naglasiti da čuva uho od propuha i vode te propisati antibiotsku terapiju. U prevenciji navedenih trauma, bitno je podučiti ronioce o važnosti prohodnosti nosa i tube te uputiti na Valsalvin manevar (začepljenim nosnicama snažno puhnuti i tako potisnuti zrak iz nosa kroz tubu radi izjednačavanja tlakova između srednjeg uha i vanjskog svijeta).

Naime, svakih 10 metara prilikom zarona, ako se ne može dobro izjednačiti s vanjskim svijetom, povećava se negativan tlak u srednjem uhu. Stoga se ronionicima savjetuje da gutaju prilikom zarona i rade Valsalvu čime se pospješuje normalizacija tlaka u bubnjištu. Prije leta zrakoplovom, osim navedenog, savjetuje se "sisanje" bombona ili žvakanje žvakaće gume. Također se pola sata prije leta, kao i prije zarona, ovisno o nazalnoj opstrukciji, koristi i nazalni vazokonstriktor. Izron je manje opasan jer je lakše izjednačiti relativno viši tlak u bubnjištu njegovim prolaskom kroz tubu u epifarinks.

Ostale blast traume i ruptуре bubnjića obično su posljedica udarca direktnom silom u područje uha, pogotovo otvorenim dlanom (šamar) ili loptom. Osim dobre dijagnoze, radi ispravne terapije, s obzirom na to da se obično radi o ozljedama (namjernim ili nenamjernim od strane poznate ili nepoznate osobe), prilikom obrade pacijenta bitno je detaljno uzimanje podataka radi potencijalnih naknadnih sudskih vještačenja i procesa.

Termičke ozljede i obično velike ruptуре uzrokovane užarenim metalom (najčešće kod varilaca i slično) često uzrokuju inflamaciju i rijetko spontano zacjeljuju, te osim liječenja po principima ostalih ruptura, obično zahtijevaju kiruršku obradu (timpanoplastika).

Traume nastale pri raznim manipulacijama te prilikom neopreznih čišćenja i češanja uha (štapići, čačkalice, špangice, šibice i slično) također mogu biti ozbiljne te, osim laceracija zvukovoda, mogu dovesti do ruptуре bubnjića, ali i prekida lanca slušnih košćica. Osim otoskopije/otomikroskopije, zahtijevaju audiološku obradu te, ovisno o nalazima, uz antibiotsku terapiju, po potrebi i kirurški tretman.

U prevenciji, oštre tanke predmete poput gore navedenih svakako treba držati daleko od djece. Važno je naglasiti da ako pri otoskopskom pregledu nađemo eventualna strana tijela u zvukovodu, vađenje se prepo-

ruča prepustiti specijalistu zbog mogućnosti dodatnih pomaka i trauma prilikom njihove manipulacije.

1.B. Strana tijela

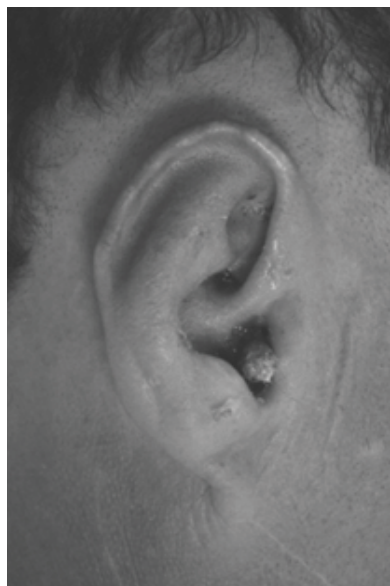Osnovna je podjela stranih tijela u zvukovodu (slika 7, tablica 2) po etiologiji na neživa (vata, ostatci štapića i čačkalica, dijelovi igrački i slično) i živa (mušice, uholaže, krpelji, leptiri i slično).

STRANA TIJELA ZVUKOVODA	
Uzrok/simptomi	Postupak/terapija
<ul style="list-style-type: none">• štapići, insekti i drugo• nelagoda, bol, začepljenost, zujanje• komplikacije (infekcije, erozija kože)	<ul style="list-style-type: none">• ispiranje/aspiracija• ekstrakcija◊ uputiti ORL

Tablica 2. Strana tijela zvukovoda – simptomatologija i postupci zbrinjavanja

Simptomi stranog tijela u zvukovodu su osjet punoće, bol, zaglušenost, a ako se radi o živom stranom tijelu, neugodne senzacije poput zujanja, brujanja, titranja, koje često uznemire bolesnika. Ako se strano tijelo ne izvadi na vrijeme, slijedi iscjedak uz upalnu reakciju okolnog tkiva, a ponekad i eroziju kože.

Tretman stranih tijela podrazumijeva njihovu ekstrakciju. Živuća strana tijela prethodno je potrebno umrtviti (uljnom otopinom, alkoholom ili eterom ukapanim u zvukovod). Pogotovo su opasni krpelji koje je potrebno izvaditi u cijelosti radi prevencije daljnjih komplikacija. Ekstirpacija stranih tijela najčešće se radi ispiranjem ili pod kontrolom otomikroskopa. Pritom je potreban oprez kako bi se izbjegle ruptуре bubnjića i dodatne lezije zbog neoprezne manipulacije.



Slika 7. Strano tijelo zvukovoda

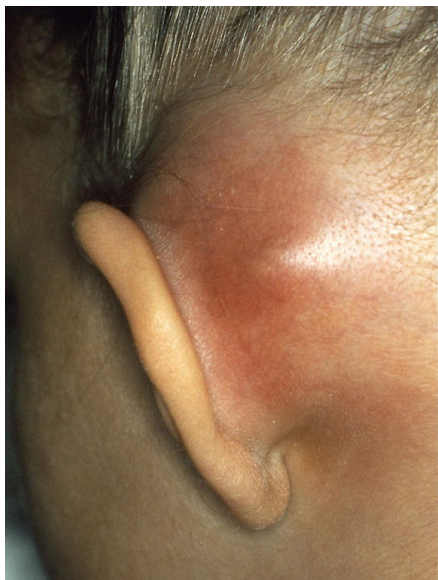Zapamti!

- Prilikom vađenja stranog tijela iz zvukovoda potreban je oprez zbog moguće rupture bubnjića i dodatnih oštećenja.

1. C. Komplikacije upale srednjeg uha (otogene komplikacije)

Kao što je već rečeno, klasični simptomi "obične" upale uha su osjećaj "punoće" ili "začepljenosti" uha, bol, smanjeni sluh a, ako je došlo do perforacije bubnjića, i iscjedak. Ako se prisjetimo anatomije srednjeg uha i različitih mogućnosti širenja upale u okolne organe, možemo zaključiti da se upala može proširiti na unutarnje uho, kost mastoida, okolne vaskularne strukture i mišićje vrata te intrakranijalno.

Mastoiditis je komplikacija upale srednjeg uha u vidu **osteitisa temporalne kosti** (slika 8). U anamnezi bolesnik obično navodi upalu uha u trajanju od nekoliko dana



Slika 8. Mastoiditis

uz perzistenciju povišene temperature i progresiju otalgije. Kliničkim pregledom, kod klasičnog mastoiditisa, nalazimo crvenilo i bolnost retroaurikularno, a ponekad i odizanje uške, a otoskopski je vidljivo spuštavanje gornje stijenke zvukovoda. Dijagnozu potvrđuje radiološki utvrđeni osteitis i liza temporalne kosti. Osobitu pozornost treba obratiti kod dijabetičara s prolongiranim upalama srednjeg uha koji, zbog dijabetičke polineuropatije, često nemaju izražen simptom boli. Poseban oprez potreban je i kod dojenčadi i male djece, kod kojih često postoji poremećaj općeg stanja, u vidu febriliteta nepoznate etiologije, a znaju se javiti i nespecifični simptomi drugih organa, poput digestivnih smetnji, što može zavarati kliničku sliku. Stoga svaki febrilitet djeteta do druge godine života zahtijeva i otoskopski pregled.

Tretman mastoiditisa, uz potvrđeni osteitis, osim medikamentozne terapije, zahtijeva kirurško liječenje. Stoga je bitno prepoznati njegove znakove te bolesnika uputiti specijalistu otorinolaringologije.

Labirintitis označava širenje upale sa srednjeg na unutarnje uho. Manifestira se vrtoglavicom, nesigurnošću u hodu, mučninom, ponekad i povraćanjem, nistagmusom u zdravu stranu (zahvaćenost vestibularnog aparata) te pogoršanjem hipoakuzije i šumom (zahvaćenost slušnog aparata). Svakako je potrebna audiološka, a po potrebi i neurološka obrada i terapija kako bi se izbjegle trajne posljedice, a ponekad i gluhoća. Stoga je svaku upalu srednjeg uha sa sumnjom na labirintitis, potrebno uputiti na specijalističku obradu.

Intrakranijalne komplikacije (meningitis, ekstraduralni i subduralni apscesi, apscesi velikog i malog mozga). Pojava neuroloških simptoma, uz upalu srednjeg uha, mora pobuditi sumnju na širenje upale

KOMPLIKACIJE UPALE SREDNJEG UHA	
Najčešće komplikacije	Postupak/terapija
<ul style="list-style-type: none">• anamneza o upali uha - progresija simptoma/komplikacije• mastoiditis (djeca!) - oticanje/crvenilo retroaurikularno/spuštena gornja stijenka zvukovoda• intrakranijalne komplikacije (meningitis/apsces mozga) - pojava neuroloških simptoma• pareza facijalnog živca	<p>◇ hitno uputiti ORL</p> <ul style="list-style-type: none">• antibiotici parenteralno• MSCT dijagnostika• operacijski zahvat

Tablica 3. Komplikacije upale srednjeg uha – simptomatologija i postupci zbrinjavanja

1. Otološke hitnoće

intrakranijalno što može dovesti do ozbiljnih komplikacija poput moždanih apscesa ili meningitisa. Stoga neurološki simptomi (u tijeku ili nakon upale srednjeg uha) zahtijevaju obradu u specijaliziranim ustanovama, a terapija uključuje multidisciplinarni pristup te, uz otorinolaringologa, terapiju neurologa i po potrebi neurokirurga.

Pareza facijalnog živca. Kod jačih upalnih procesa srednjeg uha mogu se pojaviti znaci periferne pareze facijalnog živca: bolesnik ne može zatvoriti oko i nabrati čelo (za razliku od centralne pri kojoj je očuvana mimika čela), oslabljena je mimika zahvaćene strane lica uz spušteni usni kut. Simptomi obično regresiraju uz antibiotsku i kortikosteroidnu terapiju. U slučaju njihove perzistencije ili kod kroničnih procesa, bolesnika treba prosljediti u specijalističku ustanovu radi eventualnog kirurškog tretmana, tj. eksploracije i dekompresije živca.

U **ostale otogene komplikacije** spadaju apscesi vrata, tromboflebitisi i slično, a svaka sumnja na navedene komplikacije, svakako zahtijeva specijalističku obradu i što hitniji tretman.

1. D. Ostale otološke hitnoće

Pod **iznenadnom gluhoćom** u otologiji podrazumijeva se iznenadni perceptivni gubitak sluha bez vidljivog uzroka. Obično se radi o jednostranoj leziji, a iako se može pojaviti u bilo kojoj dobi, dominantno se radi o mladim odraslim osobama. Perceptivna naglušost, a ponekad i gluhoća, nastaje iznenadno, iz punog zdravlja, obično ujutro pri buđenju. Može biti popraćena šumovima, osjećajem punoće u uhu, a ponekad i vertiginoznim smetnjama. Ovaj pojam isključuje konduktivne naglušosti i naglušosti nastale nakon trauma ili drugih znanih uzroka poput antikoagulantne terapije, metaboličkih bolesti, hematoloških bolesti (leukemije i slično). U literatu-

ri se najčešće spominju virusne ili vaskularne geneze navedenih stanja, iako ponekad nedostaju konkretni dokazi. Svakako treba isključiti neurinom VIII. živca u diferencijalnoj dijagnostici perceptivnog gubitka sluha. Kliničkim pregledom nalaze se normalni bubnjić i zvukovod. Test glazbenim ugađalicama grubi je orijentir za ambulantnog liječnika (Weber lateralizira u zdravo uho) prije detaljne audiološke obrade koja je nužna pri svakoj iznenadnoj gluhoći. Potrebno je učiniti laboratorijsku obradu (diferencijalna krvna slika, isključivanje virusnog porijekla obradom virusnih antitijela i slično, faktori koagulacije...).

Većina iznenadnih gluhoća vjerojatno bi se spontano oporavila i bez terapije. Međutim, evolucija iznenadne gluhoće je nepredvidiva te se može kretati od kompletne obnove sluha do veće ili manje trajne hipoakuzije. Pošto se obično radi o mladim ljudima, kod kojih pad sluha dovodi do znatnog hendikepa u svakodnevnom životu, bitno je, kao i kod iznenadne sljepoće, što ranije (poželjno unutar 72 sata), započeti sa standardnim terapijskim protokolima. U terapijske svrhe koriste se kortikosteroidi, a u nekim centrima hiperbarična komora (tablica 4).

IZNENADNA NAGLUHOST	
Simptomi	Postupak/terapija
<ul style="list-style-type: none">• iznenadni perceptivni gubitak sluha• vrtoglavica i/ili tinitus ±• obično jednostrana• hitno liječniku! (72 h)	<ul style="list-style-type: none">• otoskopski - uredan nalaz• test glazbenim ugađalicama - Webber lateralizira u zdravo uho <p>◊ uputiti ORL</p> <ul style="list-style-type: none">• audiološka obrada i laboratorijski nalazi• visoke doze kortikosteroida parenteralno i kasnije peroralno• intratimpanalna primjena kortikosteroida• hiperbarična komora

Tablica 4. Iznenadna naglušost – simptomatologija i postupci zbrinjavanja

Zapamti!

- Iznenadna perceptivna naglušost zahtijeva hitnu obradu i tretman, kao i iznenadna sljepoća.

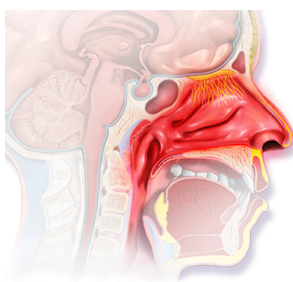
2. Rinološke hitnoće

U simptomatologiju nosne sluznice spadaju:

- krvarenje iz nosa (epistaksa)
- "curenje" iz nosa (rinoreja)
- kihanje
- svrbež nosa (pruritus)
- "začepljeni" nos (nazalna opstrukcija)
- oslabljen njuh (hiposmija)

Temeljem navedenih simptoma te daljnjom obradom, liječnik procjenjuje o kakvoj se i koliko ozbiljnoj rinološkoj patologiji radi.

Treba naglasiti da je običan alergijski rinitis ili rinosinuitis obično praćen obostranim iscjetkom iz nosa, dok jednostrani iscjedak zahtijeva veću pažnju i obradu, kao i bilo koja druga asimetrija u otorinolaringološkoj regiji. Tako, na primjer, u diferencijalnoj dijagnostici jednostrane purulentne rinoreje u djeteta, treba posumnjati na dugoležeće neprepoznato strano tijelo, a u odrasle osobe isključiti tumorozne formacije te odontogene sinuitise. Kod bistre jednostrane rinoreje uvijek treba isključiti likvoreju te pitati bolesnika o eventualnoj traumi glave (mogućnost isticanja likvora, ne samo kod traume sinusa već i traume temporalne kosti - komunikacija kroz tubu).



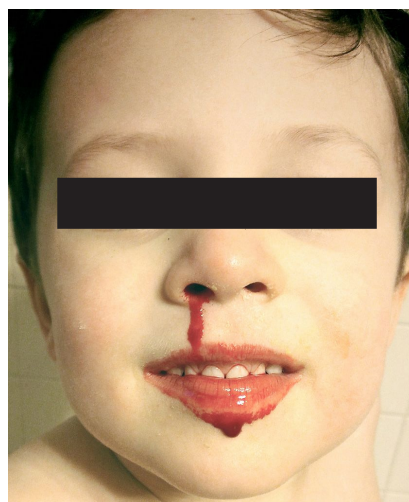Slika 9. Rinološke hitnoće

2. A. Epistaksa

Najdramatičnija i ponekad životno ugrožavajuća hitnoća u rinologiji je krvarenje na nos ili epistaksa. Vaskularne strukture nosa siromašne su kontraktilnim vlaknima što favorizira sklonost krvarenjima već i pri manjim ozljedama. Sluznica nosa bogato je vaskularizirana preko vanjske i unutarnje karotide, uz opširan sustav anastomoza.

Poznavanje anatomije i vaskularizacije nosa važno je prilikom zaustavljanja krvarenja (slika 11). Tako npr. vanjska karotida opskrbljuje nos putem jednog od svojih ogranaka, sfenopalatine arterije koja u nosnu šupljinu ulazi kroz sfenopalatini otvor iza stražnjeg pola srednje nosne školjke (mjesto koje tražimo radi eventualne koagulacije prilikom jačih epistaksi).

Ogranci unutarnje karotide su prednje i stražnje etmoidalne arterije koje u nosnu šupljinu dolaze kroz etmoidalni krov. U rinokirurgiji je pogotovo važno znati položaj prednje etmoidalne arterije koja može biti ledirana



Slika 10. Epistaksa u djeteta

pri raznim ozljedama, kako vanjskim traumama, tako i ijtrogenim postupcima. Posebno je opasna retrakcija arterije u očnu šupljinu i posljedično vrlo ozbiljan hematoma oka koji može biti i ugrožavajući za vid bolesnika zbog istezanja optičkog živca te zahtijeva hitnu intervenciju kako bi se izbjegla sljepoća.

Jedan od prvih znakova ugroženosti vida, osim hematomata i egzoftalmusa, i znak za uzbunu, jest neprepoznavanje crvene boje, stoga navedeno svakako treba imati na umu i testirati bolesnika.

Zbog anatomske veze nazalnih vena preko vene oftalmike i preko pterigoidnog plexusa s kavernoznim sinusom, moguća su širenja upalnih procesa u navedene regije, što ima veliki klinički značaj. Stoga je bitno upozoriti bolesnike da ne "tiskaju" razne "prišteve" i furunkule u području nosa zbog mogućnosti propagacije upalnih procesa.

Kod djece i mlađih ljudi najčešća su krvarenja u razini arterijsko-venskih kapilarnih spletova prednje trećine

POSTUPCI PRVE POMOĆI KOD EPISTAKSE

- smiriti bolesnika, i, ako je povišen, sniziti krvni tlak
- stisnuti nosnice 10 minuta u uspravnom sjedećem položaju
- ispuhati nos i izbaciti ugruške
- kauterizacija s AgNO₃ i slično, ili elektrokauterizacija, ako se radi o krvarenju u razini kapilarnog spleta prednje trećine septuma
- tamponada nosa
 - prednja (uz, po potrebi, topički dekongestiv i anestetik)
 - stražnja tamponada
- operacijski zahvat

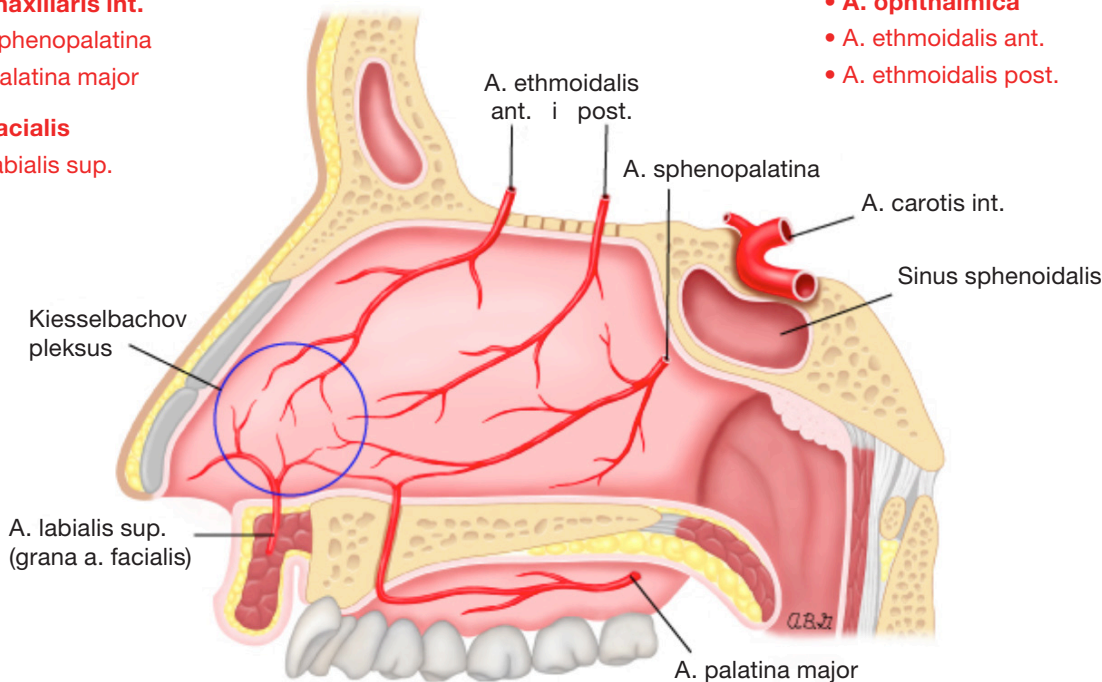


A. CAROTIS EXT.

- A. maxillaris int.
- A. sphenopalatina
- A. palatina major
- A. facialis
- A. labialis sup.

A. CAROTIS INT.

- A. ophthalmica
- A. ethmoidalis ant.
- A. ethmoidalis post.



Slika 11. Vaskularizacija nosa

nosnog septuma (tzv. *locus Kiesselbachi*), dok je mjesto krvarenja u starijih osoba obično locirano u većim vaskularnim strukturama dubljih partija nosa.

Uzroke epistakse možemo podijeliti na sistemske i lokalne (tablica 5).

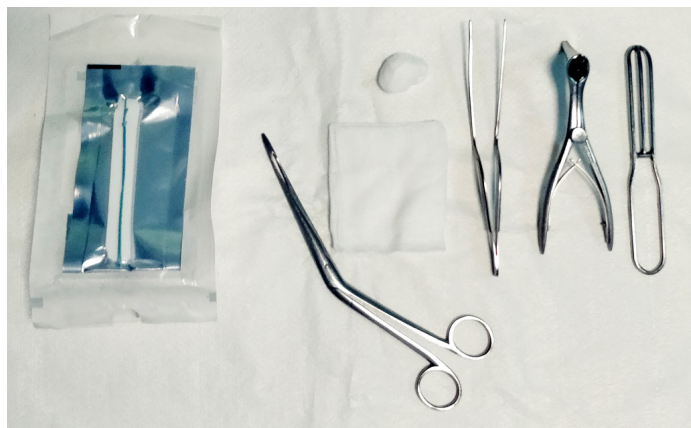Dva su osnovna uzroka jakih epistaksi **hipertenzija i poremećaji koagulacije**.

Lokalni uzroci epistakse najčešće su razne upale sluznice nosa, abuzus vazokonstriktora s posljedičnim oštećenjem kapilarnog spleta, ozljede nosne sluznice, ali i neoplazme koje svakako treba isključiti.

Krvarenje iz nosnica može biti jednostrano ili obostrano, a bolesnik može krvariti i na usta. Prilikom uzimanja anamnestičkih podataka, potrebno je bolesnika pitati o

trajanju, ponavljanju epizoda krvarenja te eventualnim epizodama povraćanja krvi, radi ispravne procjene izgubljene količine krvi.

Bolesnici s epistaksom, kao i njihova pratnja, obično su vrlo uznemireni, stoga ih je prvenstveno potrebno umiriti s obzirom na to da su dva najčešća uzroka krvarenja u starijoj populaciji, kod koje su krvarenja i izraženija i dramatičnija, hipertenzija i poremećaji koagulacije, prvi sljedeći korak u obradi je mjerenje krvnog tlaka te, po potrebi, njegovo smanjivanje sublingvalnom primjenom antihipertenziva. Slijedi anamneza o poremećajima koagulacije. Bolesnika treba pitati koristi li antikoagulanse (danas vrlo često propisani kod srčanih bolesnika čija je incidencija u stalnom porastu) te nesteroidne antireumatike koji se često koriste u protuupalne i antipiretičke svrhe, a također dovode do poremećaja zgrušavanja.



Slika 12. Instrumentarij za tamponadu nosa

U sklopu obrade recidivirajuće epistakse, preporučeno je učiniti jetrene probe radi isključivanja bolesti jetre.

Pri pružanju **prve pomoći**, bolesnika stavljamo u uspravni sjedeći položaj s glavom nagnutom prema naprijed, čime se smanjuje otjecanje krvi u usta te njeno gutanje i povraćanje. Potrebno je čvrsto stisnuti nosna krila radi pritiska prednje trećine septuma (kompresija kapilarnog spleta, *locus Kiesselbachi*, desetak minuta, tj. vrijeme zgrušavanja) te staviti hladan oblog oko vrata bolesnika radi smanjivanja dotoka krvi u područje glave i nosa. Ako se krvarenje ne smiri, slijedi pregled i lokalizacija mjesta krvarenja.

EPISTAKSA	
Najčešći sistemski uzroci	Najčešći lokalni uzroci
<ul style="list-style-type: none"> • hipertenzija • poremećaji koagulacije 	<ul style="list-style-type: none"> • trauma • upala sluznice • anatomske varijacije • neoplazme • abuzus vazokonstriktora • ostali lijekovi i ijtrogeni uzroci

Tablica 5. Najčešći uzroci epistakse

Pri krvarenjima prednje trećine septuma, uz vidljivu dilataciju kapilarnog spleta, moguće je kapilare koagulirati (otopinama poput AgNO_3 i slično ili elektrokauterizacijom), dok krvarenja iz dubljih partija zahtijevaju tamponadu nosa (prednju, a po potrebi i stražnju). Da bi se postigla kompresija, bolesnik prije tamponade mora dobro ispuhati nos i izbaciti iz nosa sve ugruške. Pri tamponadi, glava bolesnika je fleksirana s bradom na prsima, a tampon se usmjerava prema epifarinksu, slijedeći dno nosne šupljine, a ne prema kribriformnoj ploči (*lamini cribriformis*) ni prednjoj lubanjskoj jami (zbog mogućnosti opasnih lezija).

Najčešće nakon prednje tamponade krvarenje stane, bolesnika se promatra dvadesetak minuta te nakon toga otpušta na kućnu negu. Prije otpusta provjeravamo ima li krvi u ispljuvku te špatulom provjeravamo cijedi li se i dalje svježa krv iz epifarinksa niz stražnju stijenku ždrijela.

Ako liječnik primarne zaštite nije u mogućnosti zaustaviti krvarenje, prije transporta u specijalističku ustanovu bolesniku je potrebno postaviti venski put i infuziju fiziološke otopine radi prevencije hipovolemijskog šoka.

Tampon se drži u nosu četiri do pet dana (dok se oko njega ne stvori dovoljno sluzi za njegovu laganu ekstrakciju). Ako nakon prednje tamponade krv nije stala, potrebno je učiniti stražnju tamponadu, što zahtijeva hospitalizaciju.

Ako ni tada ne dolazi do zaustavljanja krvarenja, potrebna je daljnja obrada i traženje mjesta krvarenja. Moguća je endoskopska kauterizacija mjesta krvarenja, na primjer sfenopalatalne arterije (traži se iza stražnjeg pola srednje školjke), po potrebi septoplastika ili druge kirurške intervencije (podvezivanje hranidbenih arterija i slično).

2. B. Ozljede

Ozljede lica mogu biti više ili manje ozbiljne, od površinskih ozljeda do ozljeda mekih tkiva i prilježnih organa, kao i ozljeda skeleta. Mogu se manifestirati otocima, hematomima, nagnječenjima, deformitetima, lezijama funkcije prilježnih organa, a za zbrinjavanje težih ozljeda bolesnika je najčešće potrebno uputiti u specijalističku ustanovu.

Traume lica obično se događaju pri prometnim nesrećama. Kod obrade politraumatiziranog bolesnika, obično uz neurološko-kirurške hitnije indikacije, znaju biti zanemarene, pogotovo ako se radi o dubljim ozljedama tkiva, bez jasnijih površinskih rana. Upravo koštane ozljede, ako nisu inicijalno dobro tretirane, mogu rezultirati estetsko-funkcionalnim smetnjama, a budući da se obično radi o mlađim ljudima, trajno utjecati na kvalitetu života. Kao i kod obrade svake traume, vrijede pravila hitne medicine (zbrinjavanje po tzv. ABCD principu: *airway, breathing, circulation, disability*). Prvo i osnovno je osiguranje dišnih puteva (koje ponekad zahtijeva i intubaciju i traheotomiju) nakon čega slijedi osiguranje cirkulacije i zaustavljanje eventualnih krvarenja (epistakse, krvarenja iz rana i slično). Pregled lica uvijek mora biti kompletan te treba znati prepoznati frakture nosa, gornje i donje čeljusti, frakture ostalih kostiju lica (na primjer zigomatične kosti i slično). Treba isključiti lezije orbitalnog dna te tzv. kraniofacijalne dislokacije po Le Fortu. Naime, vrste i mjesto prijeloma kostiju lica, a pogotovo gornje čeljusti, osim o smjeru i jačini sile, ovise i o koštanim pojačanjima. Stoga se često pojavljuju karakteristične frakturne linije na mjestima prijenosa sile. Sumnja na navedene ozljede svakako zahtijeva specijalističku obradu. U sklopu obrade, osim palpacije i analize hematoma, deformacija, edema i slično, treba

Zapamti!

- Dva osnovna uzroka epistakse su hipertenzija i poremećaji zgrušavanja krvi.
- **Jednostrana ponavljajuća epistaksa u odrasle osobe zahtijeva isključivanje tumoroznih procesa nosa i paranazalnih sinusa!**
- Prije tamponade dobro ispuhati nos, te izbaciti ugruške, paziti na smjer tamponade - tampon uvoditi prema epifarinksu (slijedeći dno nosne šupljine), a ne prema kribriformnoj ploči i mozgu.
- Ako ne možemo zaustaviti krvarenje, treba postaviti venski put i dati infuziju te bolesnika uputiti u specijalističku ustanovu.
- **Procjena ozbiljnosti epistakse na hemodinamiku podrazumijeva: tlak, puls, hematokrit!**
- Epistaksa može biti i životno ugrožavajuća!

2. Rinološke hitnoće

ispitati pokrete lica (eventualne lezije motornih živaca) te senzibilitet (lezije senzibilnih živaca). Potrebno je isključiti postojanje likvoreje (test komprese na terenu: krv uz primjese likvora ostavlja crvenu točku uz okolnu bistrinu aoreolu), palpirati orbitalne rubove, nosnu piramidu, zigomatični luk, rub mandibule te procijeniti otvaranje usta, pokrete donje čeljusti, i zagriz. Također treba dobro pregledati usnu šupljinu i tražiti eventualne lezije gingive i mukoze.

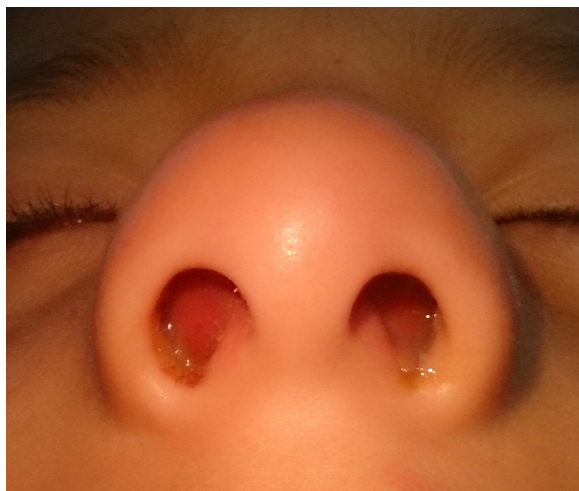Neizostavan je i detaljni oftalmološki pregled, traženje eventualnih diplopija, pada oštine vida, suženja vidnog polja i slično. Radiološka obrada upotpunjuje dijagnostiku.

Oprez zahtijevaju zatvorene ozljede koje mogu biti teže od otvorenih.

U anamnezi uvijek treba obratiti pozornost na postojanje eventualnog gubitka svijesti te retrogradne amnezije. Kod znakova komocije i poremećaja svijesti, kontraindiciran je hitni kirurški zahvat, osim u slučaju vitalne indikacije, kao na primjer kod nekontroliranog krvarenja. Pri obradi rana bitno je da primarna obrada ujedno bude i definitivna. Zbog bogate vaskularizacije, lice je vrlo otporno na infekciju, što omogućuje opskrbu rana i nekoliko sati nakon traume (rane se mogu šivati i 24 sata nakon traume). Stoga je ponekad u hitnoći na terenu, ranu bolje detaljno počistiti, po potrebi komprimirati i zaustaviti krvarenje, i uputiti dalje u specijalističku ustanovu, nego zašiti bez detaljnog pregleda i eventualne reparacije dubljih koštano-mišićnih struktura (klinička i radiološka obrada i sanacija). Nakon detaljnog čišćenja i ispiranja rane te otklanjanja eventualnih čestica prljavštine i stranih tijela, debridman lica je vrlo poštedan i nastoji se maksimalno čuvati tkiva (kožna i mukozna, čak i slabije prokrvljena) u cilju što boljih estetskih rezultata. Primjenjuju se pravila plastično-rekonstruktivne kirurgije i koriste, po mogućnosti, monofilamentni konci, uz brižljivu prilagodbu rubova. Radi što manjih ožiljaka, poželjno je pratiti tzv. RST (engl. *relaxed skin tension*) linije lica. Šiva se, po slojevima, od dubljih prema površinskim. Nakon sanacije rana, propisuje se antibiotska zaštita i docjepljivanje ili cijepjenje protiv tetanusa kod većih zagađenih rana, pogotovo ugriznih.

Traume nosa. Osim palpacijom i kliničkim pregledom, svaku sumnju na frakturu nosnih kostiju treba isključiti ili potvrditi radiološkom obradom, ne samo radi ispravne terapije, već i radi naknadnih sudskih vještačenja i procesa. Edem može otežati pregled u prvom zbrinjavanju bolesnika te se ozlijeđenog preporuča naručiti na kontrolu. Dodatni razlog za kontrolu je mogućnost naknadnog formiranja hematoma septuma.

Hematom septuma ne nastaje odmah te se obično ne evidentira prilikom primarne obrade bolesnika. već se postupno nakuplja u nekoliko dana po traumi. Osnovni simptomi su progresija nazalne opstrukcije, osjećaj pritiska i bolnost (slika 13).



Slika 13. Hematom septuma

S obzirom na to da, kao ni ušna hrskavica, nosna hrskavica nema vlastitu prehranu te se hrani kapilaritetom preko sluznice, svako nakupljanje krvi između perihondrija i hrskavice kompromitira njenu ishranu što može prouzročiti nekrozu i trajnu deformaciju nosne pregrade, pogotovo ako se inficira i dođe do stvaranja apscesa. Posljedica je rinolordoza (tzv. "uleknuti nos boksača") koja je često rekonstruktivno vrlo zahtjevna. Stoga, svaki hematom zahtijeva inciziju, drenažu i kompresiju uz antibiotski tretman (tablica 6).

HEMATOM SEPTUMA	
Uzrok/simptomi	Postupak/terapija
<ul style="list-style-type: none">• nekoliko dana po traumi• fluktuirajuća otekлина septuma / bolnost i crvenilo• otežano disanje na nos• komplikacija: rinolordoza	<p>◇ uputiti ORL</p> <ul style="list-style-type: none">• incizija + drenaža• kompresija• antibiotik

Tablica 6. Hematom septuma – simptomatologija i postupak zbrinjavanja

Zapamti!

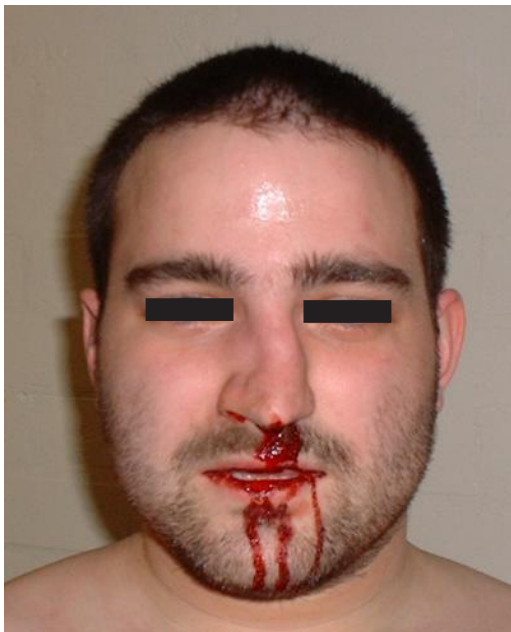Hematom ili absces septuma zahtijevaju:

- inciziju, drenažu, kompresiju, antibiotsku terapiju s ciljem prevencije nekroze hrskavice i posljedične rinolordoze.

Frakture bez pomaka liječe se lokalnom primjenom vazokonstriktornih i antibiotskih kapi. Bolesniku treba savjetovati da prvog dana stavlja hladne obloge za smanjenje edema, a kasnije masira nos u svrhu preveniranja

organizacije otoka i potkožnih hematoma te eventualnih zadebljanja prijelazom ugruška u fibrozu, uz posljedične deformitete piramide, unatoč izostanka frakture s pomakom. Frakture nosa zacijele unutar desetak dana. U navedenom razdoblju bolesnik treba mirovati i izbje- gavati dodatne traume.

Frakture s pomakom mogu biti uzrokovane lateralnim djelovanjem sile, ali i antero-posteriornim udarcima, uz uleknuća i impresije fragmenata. Moguće su i multi-fragmentarne frakture. Frakture s lateralnim pomakom nosnih kostiju obično su uočljivije od impresijskih frak- tura zbog skolioze nosne piramide i vidljivog pomaka u stranu (slika 14).



Slika 14. Fraktura nosnih kostiju s pomakom nosne piramide u stranu

Frakture s pomakom potrebno je reponirati uz unutarnju

i vanjsku fiksaciju. Ako nije ispravno učinjena, repozici- ja zahtijeva dodatne rinoseptoplastičke zahvate. Stoga je bolje ostaviti je u nadležnosti specijaliste (može se izvesti do desetak dana nakon traume). Instrumentalna repozicija se izvodi u općoj anesteziji u operacijskoj sali. Izuzetak čine bolesnici s manjim koštanim pomacima koji do specijaliste dođu neposredno nakon traume, kada je još moguća manualna repozicija dok još nema otoka tkiva i spazma muskulature.

Sve frakture zahtijevaju obveznu kontrolu za nekoliko dana, radi isključivanja hematoma i apscesa.

Moguće su i **ozljede septuma i alarnih hrskavica** koje sva- kako zahtijevaju specijalističku obradu i sanaciju, radi restitucije funkcije i estetike nosa.

Ozljede nosa kod djece rjeđe su praćene frakturama zbog elastičnosti struktura, a češće su tzv. *green stick* frakture kod kojih periost ostane neozlijeđen. Stoga su i češći subperiostalni hematomi koji se kasnije organizi- raju u fibrozno tkivo, uz naknadne estetsko-funkcional- ne posljedice.

Kod svakog pada uvijek je potrebno utvrditi je li do ozljede došlo zbog slučajnog krivog pokreta, udarca i slično ili je osoba prvo izgubila svijest te se naknadno ozlijedila. Naime, ako je bolesnik izgubio svijest prije ozl- jede, nakon sanacije je potrebna detaljna obrada uzro- ka gubitka svijesti (neurološki pregled, kontrola tlaka, šećera u krvi i ostalih laboratorijskih parametara). Ta- kođer, svaka ozljeda glave, čak i mala oguljotina čela ili kontuzija nosa, ne isključuje eventualne dublje ozljede i komocije te treba upozoriti bolesnika i obitelj da se, ako u danima koji slijede dolazi do somnolentnosti i pogor- šanja svijesti, hitno jave liječniku.

Kod trauma glave također je važno prepoznati eventu- alne kasnije posljedice, poput odgođenih meningitisa, rinolikvoreja, eventualnih mukokela, te ostalih oftalmo- loških, rinoških i neuroloških komplikacija.

Zapamti!

- Hematom septuma postupno se formira i nije odmah uočljiv, stoga je svakog bolesnika s traumom nosa potrebno naručiti na kontrolu drugog ili trećeg dana po ozljedi.
- Frakture nosa treba isključiti ili potvrditi radiološkom obradom, ne samo radi ispravne terapije, već i radi možebitnih kasnijih sudskih vještačenja, pogotovo kod ozljeda izazvanih od strane druge osobe.
- Nazo-orbitalne i nazo-frontalne ozljede, nakon mjera prve pomoći u vidu osiguranja dišnog puta te zaustavljanja krvarenja, svakako zahtijevaju ne samo specijalističku obradu već i multidisciplinarni pristup te rješavanje po principima estetsko-rekonstruktivne kirurgije.
- Prva pomoć svakako podrazumijeva suzbijanje ili rješavanje šoka te obradu po principima urgentne medicine (zbrinjavanje po tzv. ABCD principu: *airway, breathing, circulation, disability*).
- Manje površinske ozljede ne smiju zavarati te također zahtijevaju detaljan pregled, uz traženje i isklju- čivanje dubinskih ozljeda mekih tkiva i kostiju.
- Svaka sumnja na rinolikvoreju (curenje bistrice sekrecije iz jedne nosnice, pogotovo pri pomaku glave prema dolje) ili ponavljajući meningitisi i nekoliko mjeseci nakon traume glave, zahtijevaju daljnju detaljnu obradu.

2. Rinološke hitnoće

2. C. Strana tijela

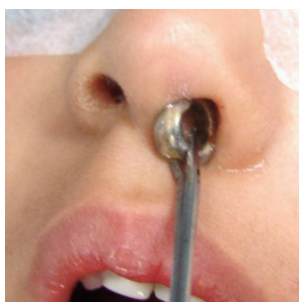Strana tijela nosa češća su u djece, iako ih nalazimo i u odraslih (obično psihijatrijski bolesnici ili slučajno, prilikom čišćenja nosa).

Liječniku se često obraćaju roditelji s djecom koja su, najčešće u igri, gurnula razne predmete u nos (kamenčići, razne kuglice, dijelovi igračaka i slično). Posebnu pozornost zahtijevaju oštriji predmeti koji mogu uzrokovati laceracije sluznice te strana tijela biljnog porijekla (grah, kukuruz, sjemenke i slično) koja postepenim bubrenjem dodatno opstruiraju disanje i dovode do upale okolnih tkiva.

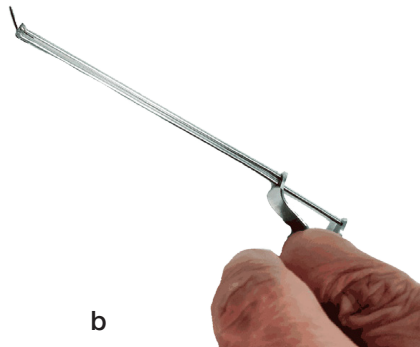
STRANA TIJELA NOSA	
Uzrok/simptomi	Postupak/terapija
<ul style="list-style-type: none">• kuglice i igračke, kukuruz, grah i slično• jednostrano otežano disanje i gnojna sekrecija• komplikacije: erozije sluznice, upala	<p>◇ uputiti ORL</p> <ul style="list-style-type: none">• ekstrakcija• antibiotik

Tablica 7. Strana tijela nosa – simptomatologija i postupci zbrinjavanja

Dugotrajan iscjedak neugodnog mirisa na jednu nosnicu, uz istostrano otežano disanje, a ponekad i sukrvicu, mora pobuditi sumnju na neprepoznato strano tijelo koje se duže vrijeme zadržalo u nosu.



a



b

Slika 15. Strano tijelo nosa (a); instrument za ekstrakciju (b)

padanje stranog tijela u dublje dijelove nosnog kavuma, a ponekad i aspiracija. Poseban je oprez potreban kod okruglih stranih tijela (perlice i slično). Ako je moguće, zahvat se izvodi ambulantno (slika 15), a u slučaju nesuradljivosti djeteta, potrebna je hospitalizacija i izvođenje zahvata u općoj anesteziji (tablica 7).

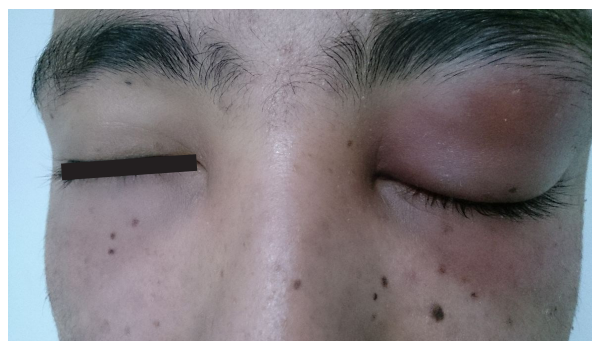Zapamti!

- Strano tijelo nosa potrebno je izvaditi uz maksimalan oprez zbog opasnosti od proklizavanja i eventualne aspiracije!

2. D. Komplikacije upala

Zbog svog specifičnog položaja, upale sinusa širenjem u okolne organe mogu izazvati ozbiljne komplikacije, koje je bitno na vrijeme prepoznati i ispravno liječiti (tablica 7).

Orbitalne komplikacije. Ako se upala sinusa proširi prema očnoj šupljini kroz tanku kost lamine papiraceje ili venskim putevima, može doći do blažih ili težih orbitalnih komplikacija, te niza kliničkih slika, više ili manje opasnih za vid bolesnika (slika 16).



Slika 16. Orbitalna komplikacija sinuitisa

Preseptalni celulitis očituje se edemom i crvenilom gornje vjeđe bez poremećaja bulbomotorike ili ptoze, te bez smetnji vida. Liječenje se sastoji od parenteralne primjene antibiotika te vazokonstriktorne i antiedematozne terapije. Treba ga razlikovati od preseptalnog apscesa koji je potrebno kirurški tretirati i drenirati. Pri **celulitisu očne šupljine**, uz edem i crvenilo vjeđa, nastaju i proptoza i kemoza spojnice. Može doći i do slabljenja vida i diplopija. Svakako su potrebne oftalmološka i otorinolaringološka dijagnostika i terapija te isključivanje postojanja **subperiostalnog apscesa** koji zahtijeva hitan kirurški zahvat. Terapija celulitisa započinje visokim dozama antibiotika i antiedematoznom terapijom, no pri pojavi diplopija i smetnji vida, indiciran je hitan kirurški tretman u vidu etmoidektomije i dekompresije orbite. Kod **orbitalnog apscesa** simptomi su slični prethodnim komplikacijama, no oftalmoplegija i proptoza češće su

i jače izražene. Svakako je potrebno kirurško liječenje i multidisciplinarni pristup oftalmologa i otorinolaringologa.

Endokranijalne komplikacije sinuitisa puno su rjeđe od orbitalnih. U endokranijalne komplikacije spadaju meningitis, epiduralni i subduralni apscesi, moždani apscesi, ali i vrlo ozbiljan tromboflebitis kavenoznog sinusa s ponekad smrtonosnim ishodom. Stoga je, pri pojavi neuroloških simptoma kod upala sinusa, bolesnika potrebno što hitnije uputiti na specijalističku obradu radi isključivanja i eventualnog

tretmana, navedenih komplikacija koje obično zahtijevaju hitno otvaranje i drenažu žarišta sinusa uz davanje visokih doza antibiotika. Ponekad je, uz odstranjenje primarnog žarišta, potreban i neurokirurški pristup, na primjer pri apscesu frontalnog režnja.

Dakle, kod bolesnika s anamnestičkim podacima o upali sinusa koji počinje manifestirati neurološke simptome, uvijek treba isključiti, ponekad i po život opasne, endokranijalne komplikacije i ne odgađati dijagnostiku i tretman.

Osteomijelitis frontalne kosti i gornje čeljusti spadaju u ostale moguće komplikacije sinuitisa koje svakako zahtijevaju specijalističku obradu.

KOMPLIKACIJE RINOSINUITISA	
Simptomi	Postupak/terapija
<ul style="list-style-type: none"> • progresija simptoma sinuitisa (iscjedak iz nosa, kongestija, febrilitet, glavobolja) uz pojavu očnih ili neuroloških simptoma • orbitalne komplikacije (celulitis, apsces i drugo): otok, zatvaranje kapka; bolnost, crvenilo, protruzija bulbusa; slabljenje vida • intrakranijalne komplikacije (meningitis, apsces mozga i drugo): pojava neuroloških simptoma 	<p>◊ hitno uputiti ORL</p> <ul style="list-style-type: none"> • antibiotik širokog spektra • hitni MSCT • konzultacija oftalmologa • operacijski zahvat

Tablica 8. Komplikacije rinosinuitisa – simptomatologija i postupci zbrinjavanja

Zapamti!

- Pojava oftalmoloških ili neuroloških simptoma u bolesnika s upalom sinusa zahtijeva hitnu obradu i tretman!

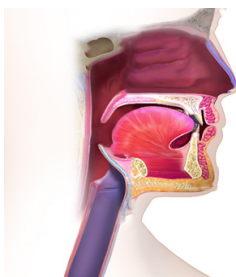3. Faringolaringološke hitnoće

Osnovni simptomi faringolaringoloških bolesti su:

- grlobolja
- osjećaj žarenja i paljenja
- bolno gutanje (odinofagija)
- otežano gutanje (disfagija)
- osjećaj stranog tijela u grlu
- nespecifični bolovi u vratu uz iradijaciju prema ušima i okolnim organima
- inspiratorna dispneja ili stridor (kod opstruktivnih smetnji gornjih dišnih puteva)

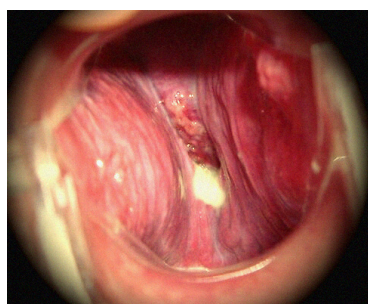
3. A. Dispneja

Dispneja je najteži i najviše ugrožavajući simptom koji dovodi bolesnika liječniku pri ozljedama, edemima alergijske ili upalne geneze, kao i progredirajućim tumorima dišnih puteva. Izuzetno je bitno prepoznati o kojem se tipu dispneje ili stridora radi. Pri opstrukciji gornjih dišnih puteva dolazi do tzv. inspiratornog stridora (slika 18).



Slika 17. Faringolaringološke hitnoće

Bolesnik ima otežani ekspirij dok je inspirij uredan. Kod smetnji donjih dišnih puteva, bolesnik ima ekspiratorni stridor s produženim i otežanim izdahom, dok je inspirij neometan. Pri inspiratornom stridoru, bolesnika valja uputiti otorinolaringologu, dok ekspiratorni stridor zahtijeva pulmološku obradu. Na primjer, laringektomirani bolesnik s trajnom traheostomom i kanilom, te urednim inspirijem, a produženim ekspirijem, nema problema s disanjem kroz kanilu (što se može provjeriti postavljanjem dlana ispred traheostome, uz vidljivu prohodnost zračne struje), već ima opstruktivne smetnje donjih dišnih puteva, te ga treba uputiti pulmologu.



Slika 18. Endoskopski prikaz laringealne opstrukcije

Ako se ustanovi da je kanila neprohodna, potrebno ju je očistiti ili zamijeniti. Ako i nakon toga perzistira inspiratorni stridor, dišni put se nastoji pročistiti laganim ukapavanjem fiziološke otopine i aspiracijom.

Dispneja je ozbiljnija kod male djece zbog već ionako uskog dišnog puta i anatomskih posebnosti laringealnih struktura koje su još u razvitku (mlohavi epiglotis, okrugliji glotički ulaz, elastičnost i rahlost subglotičnih struktura, mala veličina subglotičnih prostora - dijametar subglotisa u dvogodišnjeg djeteta iznosi 6 mm).

Stoga će cirkumferencijalni edem subglotičnog tkiva kod dojenčeta znatno više suziti lumen od istog edema kod odrasle osobe!

Prilikom obrade dispneje bitno je prepoznati:

- lokalizaciju

Tipično laringealni stridor podrazumijeva produžen inspirij uz modifikacije glasa i prizvuka kašlja (na primjer, poput uvriježenog izraza "la-vež pasa"); obično je praćen bradipnejom.

Za opstrukciju donjih dišnih puteva kao i za trahealnu dispneju, karakterističan je normalan glas.

Kod trahealne dispneje uzrokovane stranim tijelima, susrećemo tzv. "balotman traheje" koji može pomoći u određivanju lokalizacije; posljedica je pomicanja stranog tijela pri disanju i njegovog kontakta sa stijenka traheje (udarac u subglotis te račvište bronha).

Kod kardijalnog uzroka dispneje, obično se javlja tahipneja, a kod bronhalnog uzroka ekspiratorna bradipneja i produžen ekspirij, dok su inspirij i glas normalni.

- stupanj i trajanje dispneje

Dispneja u duljem od sat vremena kod manjeg djeteta može dovesti do iscrpljenosti i vrlo ozbiljne asfiksije. Znaci asfiksije su izrazito bljedilo i/ili cijanoza, tahikardija, znojenje i pogoršanje općeg stanja praćeno progresivnim poremećajem dišnog ritma uz stanke iznad 20 sekundi. Navedeni znakovi upućuju na prijeteći prestanak disanja, a zatim i cirkulatorni kolaps te predstavljaju hitnoću prvog reda koja zahtijeva intubaciju ili traheotomiju.

Pri utvrđivanju uzroka dispneje u dječjoj dobi, osim anamnestičkih podataka, pomaže nam i dob djeteta. Kod djece mlađe od 6 mjeseci, prvenstveno treba posumnjati na anatomske malformacije (laringo- i/ili traheomalacija zbog nezrelosti hrskavičnih struktura, membrane larinksa i drugo), angiofibrome i slično. Kod djece starije od 6 mjeseca najčešći uzroci inspiratorne dispneje su akutni laringitisi koje dijelimo na stridulozne i edematozne.

U odrasloj dobi najčešći uzroci laringealne dispneje su uznapredovali tumori larinksa (novo dijagnosticirani ili progresivni, prethodno utvrđeni tumori) i ozljede navedene regije.

Oprez!



- Dijete koje se guši ima tipičan prisilan sjedeći položaj tijela. Nije ga poželjno stavljati u ležeći položaj zbog mogućeg pogoršanja dispneje. Ponekad, zbog iscrpljenosti, dijete počinje manje "hvatati zrak" što nije znak poboljšanja stanja i obično je predstadij rapidne dekompenzacije i respiratornog distresa!

Zapamti!

- Dispneja je simptom, a ne bolest!
- Inspiratorni stridor je znak opstrukcije gornjih dišnih puteva; radi se o zvuku i simptomu, a ne o patološkom entitetu.
- Laringealna dispneja predstavlja terapijsku hitnoću, pogotovo kod djece do druge godine života, kod koje se, zbog posebne anatomije i uskih dišnih puteva, dispneja može vrlo brzo pogoršati.
- Dob i anamnestički podaci pojave stridora dobar su orijentir u traženju njegovog uzroka.
- Klinički pregled osnova je dijagnostike te, u kontekstu rješavanja hitnoće dispneje, dodatni pregledi i obrada idu u drugi plan, a osnovno je osigurati nesmetano disanje!

Dispneja je moguća i zbog ingestije kaustika ili izuzetno toplih napitaka, pri čemu se ordinira kortikosteroidna terapija, te uboda insekata i alergijskih edema koji u terapiji, uz kortikosteroide i antihistaminike, obično zahtijevaju i hitnu parenteralnu primjenu adrenalina.

Uvijek je bitno osigurati dišni put, ovisno o stupnju hitnoće, lokalizaciji i uzroku gušenja, poseže se, osim antiedematozne terapije, za endotrahealnom intubacijom te, po potrebi, na terenu konikotomijom, a u bolničkim uvjetima traheotomijom.

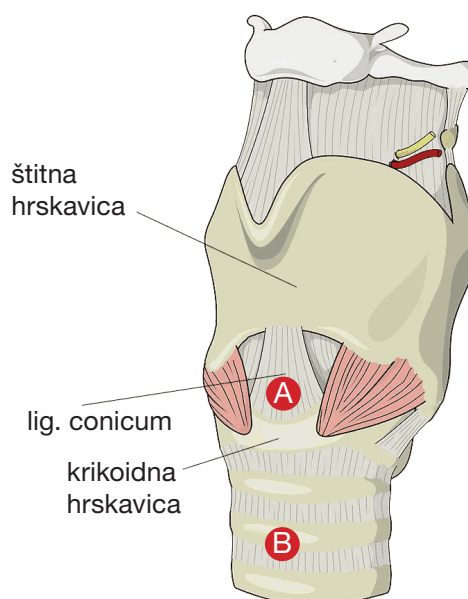
Traheotomija je zahvat kojim se otvara dišni put u slučaju inspiratornog stridora, ako se opstrukcija nalazi iznad predviđenog otvora. Pri nižim opstrukcijama ovaj zahvat nije od koristi.

Hitnu traheotomiju obično izvodimo u lokalnoj anesteziji. Prethodno se postavlja venski put i ordinira antiedematozna terapija kortikosteroidima, kako bi se smanjio edem i olakšao zahvat. Bolesnik je obično uznemiren, što može otežati suradnju. Zadržavamo ga u sjedećem položaju do samog izvođenja zahvata, jer ležeći obično pogoršava dispneju. Zahvat se izvodi u operacijskoj sali u sterilnim uvjetima. Bolesnik leži, uz defleksiju glave i postavljanje plahte ili komprese ispod torakalnog dijela leđa radi postizanja što boljeg pristupa laringotrahealnim strukturama.

Traheotomija se izvodi zarezivanjem vrata u medijanoj

liniji, pri čemu kao orijentacija služi laringealna prominenција (tzv. *pomum Adami*) ispod koje se palpira krikoidna hrskavica i, niže, trahealni prstenovi. Pridržavanjem medijane linije izbjegavaju se lezije okolnih neurovaskularnih struktura (opasan karotični trokut, *trigonum caroticum*, s vitalnim žilama i živcima vrata).

Otvor na traheji može se ovisno o anatomskim odnosima i patologiji učiniti ispod istmusa (donja traheotomija), iznad istmusa (gornja traheotomija), no obično se izvodi kroz istmus u razini druge trahealne hrskavice. Nastoji se sačuvati krikoidna hrskavica s obzirom na to da je to jedina struktura gornjih dišnih puteva s punim hrskavičnim oklopom što je bitno za održavanje lumena dišnog puta. Trahealni se prstenovi sastoje od anteriornih hrskavičnih dijelova u obliku potkove ($\frac{2}{3}$ prstena) te posteriornog elastično-membranoznog dijela ($\frac{1}{3}$ prstena) i nemaju čvrstoću krikoidne hrskavice. S druge strane, niže traheotomije mogu ozlijediti torakalne organe i krvožilni sustav. Preparacija se vrši po slojevima. Da bismo pristupili traheji, potrebno je, uz ostale vratne strukture koje se nalaze u razini drugog trahealnog prstena (koža, potkožje, mišići i slično), prepoznati i podvezati istmus štitne žlijezde. Prije otvaranja traheje potrebno je postići dobru hemostazu kako bi se preve-



Slika 19. Shematski prikaz grkljana; A označava mjesto konikotomije, a B uobičajeno mjesto traheotomije

3. Faringolaringološke hitnoće

nirala aspiracija krvavog sadržaja te osim istmusa koagulirati mjesta krvarenja i/ili podvezati veće vaskularne strukture.

Osim kirurške ili klasične traheotomije, postoji i **perkuta-na traheotomija** koja se izvodi posebnim instrumentarijem u jedinicama intenzivnog liječenja.

Za razliku od hitne ili urgentne traheotomije postoji i planirana ili preventivna traheotomija.

Otvor koji se formira traheotomijom naziva se **traheostoma**. Traheostoma može biti privremena (ako očekujemo normalizaciju stanja, te mogućnost ponovnog nesmetanog disanja kroz gornje dišne puteve) i trajna (na primjer kod uznapredovalih tumora koji zahtijevaju totalnu laringektomiju). U traheostomu se za disanje postavlja trahealna kanila. Postoje različite vrste kanila, ovisno o indikacijama: metalne, silikonske, plastične, s kafom (od engl. *cuff*) ili bez kafa itd. Kanilu je potrebno razlikovati od govorne proteze (koja se postavlja radi uspostave govora u slučaju gubitka grkljana), smještene na stražnjem zidu traheje, u tzv. traheoezofagealnoj fistuli.

Konikotomija se izvodi u slučaju prijetećeg gušenja uz inspiratorni stridor ako se procijeni da nema vremena za izvođenje traheotomije.

Konikotomijom se otvara konični ligament, *ligamentum conicum*, koji se nalazi između tiroidne i krikoidne hrskavice (slika 19). Zarezivanje se, po mogućnosti, vrši konikotomom ili oštrim instrumentom kojim raspolažemo (skalpel, nož i slično), te se u otvor postavlja struktura s lumenom (kemijska olovka, slamka i slično).

Nakon konikotomije i spašenog života, bolesnika je potrebno uputiti u ustanovu u kojoj će se izvršiti naknadna traheotomija.

Zapamti!

- Traheotomija u cilju oslobađanja dišnog puta ima smisla ako se radi o opstrukciji iznad mjesta otvaranja traheje; kod nižih opstrukcija ovaj zahvat nije od koristi.
- Obično se izvodi u razini drugog trahealnog prstena radi prevencije lezije krikoidne hrskavice i vaskularnih struktura juguluma.
- Prije otvaranja traheje potrebno je postići dobru hemostazu.

3. B. Krvarenje

Poslije gušenja, najozbiljniji simptom faringolaringološke regije je krvarenje. Osim prilikom ozljeda, krvarenje se može javiti i nakon tonzilektomije i/ili tonziloadenoidektomije.

Krvarenja po tonzilektomiji možemo podijeliti na rana (unutar 24 sata) i kasna (u sljedećih desetak dana nakon zahvata), a mogu biti blaža, jača i ozbiljnija.

Stoga je neposredno nakon zahvata, od posebne važnosti pratiti bolesnika, ponajviše ako se radi o manjoj djeci koja nisu uvijek u mogućnosti signalizirati krvarenje (ponekad gutaju krv bez vidljivog krvarenja iz usta).

Osim očitog krvarenja, a ponekad i povraćanja krvi, bolesnici, dakle, ponekad gutaju krv, stoga je nakon operacijskog zahvata važno provjeravati ispljuvak. Ako je hemoragičan, potrebno je orofaringoskopski pregledati bolesnika, ustanoviti mjesto krvarenja, odstraniti eventualne ugruške te tamponom namočenim vodikovom peroksidom očistiti tonzilarnu ložu. Ako se krvarenje ne zaustavlja, pristupa se reviziji tonzilektomije i podvezivanju krvnih žila.

Opasnost od krvarenja postoji i u sljedećih desetak dana, dok traje proces cijeljenja rana.

Stoga je pri otpustu potrebno upoznati bolesnika (ili roditelje) sa simptomima eventualnog krvarenja i naglasiti da se jave liječniku u slučaju krvavog ispljuvka. U preventivne svrhe preporučuju se mirovanje i kašasta ishrana.

Ako liječnik na terenu nije u mogućnosti zaustaviti krvarenje, a put do bolnice je duži i krvarenje intenzivnije, prije transporta postavlja venski put i infuziju, radi prevencije hipovolemijskog šoka.

Zapamti!

- Nakon tonzilektomije i/ili tonziloadenoidektomije potrebno je, pogotovo u ranom poslijeoperacijskom razdoblju, pratiti ispljuvak bolesnika, uz poseban oprez kod djece koja ponekad gutaju krv.
- Opasnost za naknadno krvarenje postoji i u sljedećih desetak dana dok traje proces cijeljenja rana.

3. C. Ozljede vrata

Zbog vitalnih anatomskih struktura (neurovaskularni snopovi, štitnjača, grkljan, dušnik, jednjak) ozljede vrata vrlo su opasne, no srećom rijetke (svega 2% ozljeda). Stoga su pri svakoj ozljedi vrata potrebne hitna i detaljna obrada i zbrinjavanje po svim principima urgentne medicine (ABCD: *airway, breathing, circulation, disability*).

Ozljede vrata dijelimo na zatvorene i otvorene.

Zatvorene ozljede vrata susrećemo pogotovo kod borilačkih sportova, prometnih nezgoda, ali i pri na-

Zapamti!

- Edeme vrata potrebno je što prije uputiti u specijalizirane ustanove, a ponekad kod dispneje i stridora, osim antiedematozne terapije, bolesnika je potrebno i intubirati.
- Zbrinjavanje krvarenja pri ozljedama vrata obično se radi u specijaliziranim ustanovama.
- Prva pomoć se sastoji u kompresiji rane i uspostavljanju venskog puta radi prevencije hipovolemijskog šoka.
- Strana se tijela izbjegava vaditi na terenu zbog mogućnosti dodatnih ozljeda ili krvarenja.

mjernim i nenamjernih pokušajima gušenja (davljenje, vješanje i slično), zbog čega su često predmetom sudskih vještačenja. Stoga, osim ispravne dijagnostike i terapije, liječnik pri prvom susretu mora provesti detaljnu dokumentaciju događaja i postupaka. Kod zatvorenih ozljeda na koži moguće je vidjeti ogrebotine, hematome ili strangulacijske brazde, dok dublji hematomi i edemi mogu ugroziti aerodigestivne puteve i neurovaskularne strukture vrata. U kliničkoj slici prevladava bolnost vrata te otežano gutanje koje je kod zahvaćenosti grkljana praćeno promuklošću, a ponekad i inspiratornim stridorom. Ugroženost dišnog puta vidljiva je, osim kod ozljeda grkljana, i kod ozljeda jezične kosti, dušnika i slično. Palpatorno možemo naći edem, ponekad i emfizem vrata, no osim vanjskog, potreban je i detaljan orofaringolaringoskopski pregled i detekcija unutarnjih ozljeda. Osim dobrog kliničkog pregleda, obrada zahtijeva radiološku dijagnostiku za potrebe suda. U terapiji je primarno osiguranje dišnog puta (antiedematozna terapija, po potrebi intubacija, traheotomija ili u hitnoći konikotomija - A i B točke urgentnog zbrinjavanja bolesnika). Kod ozljeda krvnih žila moguće je formiranje pulsirajućih hematoma, izostanak pulsa vratnih arterija i slično što svakako zahtijeva eksploraciju vrata i ispravnu hemostazu. Prvu pomoć predstavlja uspostava venskog puta te nadoknada volumena i, ovisno o kliničkoj slici, medikamentozna terapija (točke C i D urgentne opskrbe, tj. osiguranje cirkulacije i davanje lijekova). Neurološki ispadi, prijelomi hrskavica grkljana i dušnika, lezije jednjaka, kao i ostale ozljede dubljih struktura, svakako zahtijevaju obradu nadležnih specijalista i sanaciju po kirurškim principima u specijalističkim ustanovama.

Otvorene ozljede vrata najčešće susrećemo kod prometnih nezgoda i nesreća pri radu na radnom mjestu ili kod kuće (pile, brusilice i slično). Ponekad su vidljive i ugrizne rane. Kao i pri zatvorenim ozljedama, potrebna je promptna procjena težine stanja (pogotovo ispravna procjena lezija vitalnih struktura vrata) te adekvatna intervencija i sanacija. Klinička slika ovisi o opsegu ozljede i zahvaćenim strukturama. Dispneja može biti više ili manje izražena, a u slučaju zahvaćenosti laringealnih struktura, prisutna je promuklost. Krepitacije i otok vrata znak su subkutanog emfizema i upućuju na penetrantnu ozljedu dišnog puta, ponekad uz prisustvo pjenušave krvi na mjestu ozlijede. Prvo i osnovno je osiguranje dišnog puta (intubacija, konikotomija, traheoto-

mija). Krvarenje može biti od minimalnog do profuznog, a svako krvarenje zahtijeva hemostazu. Poseban oprez potreban je kod penetrantnih ozljeda stranim tijelima čija se ekstrakcija na terenu ne preporuča zbog mogućih dodatnih lezija vaskularnih struktura i provokacije jačih krvarenja, kao i lezija priležećih struktura pri njihovoj manipulaciji. Važno je prepoznati i moguće pulsirajuće hematome. Kod jačeg krvarenja može doći do hipovolemijskog šoka. Prvu pomoć kod zaustavljanja krvarenja čine kompresija uz postavljanje venskog puta i hitan transport u specijaliziranu ustanovu. Terapijski principi sanacije isti su kao i kod zatvorenih ozljeda. Nakon detaljnije eksploracije i toalete te vađenja eventualnih stranih tijela i nečistoća, rane se zbrinjavaju po načelima plastično-rekonstruktivne kirurgije. Duboke ili perforativne rane šiju se po slojevima od dubine prema koži. Poželjna je sanacija unutar 6-12 sati, uz antibiotsku zaštitu i cijepljenje ili docijepljivanje protiv tetanusa. Kod odgođenih sanacija i zagađenih rana (ugrizi i slično), prije šivanja potreban je debridman rane, a u nekim slučajevima se postavljaju samo pozicijski šavovi uz adekvatnu drenažu.

Ostale ozljede vrata

Termičke ozljede larinksa inhalacijama svakako je potrebno uputiti specijalistu i detaljno ispitati stupanj oštećenja dišnih puteva, nakon čega slijedi odgovarajući tretman.

Korozivne ozljede jednjaka posljedica su progutanih kiselina ili baza. Ingestija kaustičnih tvari najčešće se događa nesretnim slučajem, češće kod djece ili namjerno, u pokušaju suicida, kod emocionalno nestabilnih osoba. Korozivne substance pri pasaži mogu povrijediti usnu šupljinu, ždrijelo, jednjak, želudac, ali i grkljan. Pri slučajnoj ingestiji kaustika bolesnik pokušava obrambenim mehanizmom ispljunuti progutani sadržaj što

Zapamti!

- Svaka sumnja na ingestiju kaustika i kaustične ozljede zahtijeva hitnu obradu u specijalističkim ustanovama!

3. Faringolaringološke hitnoće

ponekad dovodi do dodatnih lezija. Lokalizacija i intenzitet lezija ovise o vrsti, količini i koncentraciji te vremenu djelovanja kaustičnog sredstva. Ozljede gornjih dijelova digestivnog trakta mogu se podijeliti na površinske i duboke. Površinske ozljede očituju se edemima, erozijama i ulceracijama, a kod dubokih ozljeda uz nekrozu je mogući i prodor u okolne strukture što može dovesti do medijastinitisa, peritonisa i slično. Izazivanje povraćanja i neutralizacija obično su kontraindicirani zbog opasnosti od dodatnih ozljeda i perforacije. Ovisno o simptomima i stupnju ozljeda, u terapiji se primjenjuju aspiracija želučanog sadržaja (radi smanjivanja resorpcije kaustika), endoskopska obrada, analgetici, antibiotici i lijekovi koji smanjuju proizvodnju klorovodične kiseline. U većini specijalističkih ustanova koristi se kortikosteroidna terapija (smanjene edema i kasnih stenoza), uz ponekad parenteralnu prehranu te, po potrebi, mjere održavanja prohodnosti dišnih puteva.

Endoskopija, kortikosteroidna terapija, kao i stavovi o indikacijama za hitnu kiruršku intervenciju i dalje su, iako većinom priznati, teme rasprava i razilaženja stavova među stručnjacima.

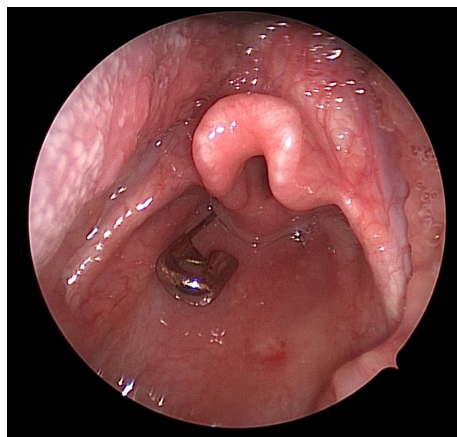
3. D. Strana tijela

Strana tijela orofarinksa. Strana tijela koja nalazimo u orofaringealnoj regiji obično nastaju zaostajanjem hrane (riblje kosti i slično) najčešće u tonzilama, pogotovo ako su hipertrofične, ili bazi jezika (jezična tonzila) i valekuluma.

Glavni simptomi su bol i blaža disfagija. Bolesnik obično točno locira bolno mjesto i navodi osjet probadanja. Ponekad strano tijelo, pogotovo ako se bolesnik javi liječniku dan-dva nakon obroka, nije moguće pronaći (na primjer, kod sitnih koščica koje utonu u sluznicu ili erozija i sitnih ozljeda izazvanih prolaskom progutanog stranog tijela). Bolesnika je potrebno umiriti, objasniti da će probavni enzimi u ustima razgraditi eventualne ostatke stranog tijela te ga zaštititi antibioticima. Ako je vidljivo, strano se tijelo ekstirpira posebnim hvataljkama. Strana tijela tonzila obično ne predstavljaju problem te ih može izvaditi i liječnik obiteljske medicine, dok su strana tijela baze jezika teže dohvatljiva i obično zahtijevaju obradu specijaliste. U slučaju izrazitog nagona na povraćanje i nesuradnje pacijenta, potrebno je sačekati 4 sata od obroka, i uz pomoć lokalne anestezije izvaditi strano tijelo.

Strana tijela hipofarinksa obično se nalaze u piriformnim sinusima, a osim očitog stranog tijela sumnju pobuđuje zatvoreni ili slinom ispunjeni piriformni sinus. Simptomi su slični stranim tijelima orofarinksa, uz obično jaču disfagiju, dok bolesnik slabije može locirati točno mjesto boli. Terapija je ekstirpacija, najčešće u nadležnosti specijalista (slika 20).

Strana tijela jednjaka obično se zaglave na mjestima fizioloških suženja, no kod opetovanih epizoda treba



Slika 20. Strano tijelo hipofarinksa

isključiti i patološke strukture (zbog tumoroznih procesa, posljedica trauma, korozija i slično ili pritiska okolnih struktura) te učiniti kompletnu obradu. Ponekad se, umjesto stranog tijela, vidi samo ozlijeđena sluznica, iako bolesnik navodi osjećaj grebanja i prisustva stranog tijela. Simptomi variraju od laganog grebanja do više ili manje otežanog gutanja. Kod jačih opstrukcija bolesnici imaju nagon na povraćanje i/ili povraćaju, a u ustima nalazimo puno sline koju nisu u mogućnosti progutati. Bolesnik nije u mogućnosti progutati niti čašu vode (jedan od načina provjere može li gutati). Obično se zaglave veći bolusi hrane. Pritom je bitno razlučiti radi li se o hrani u kojoj ima kosti što može dovesti do perforacije jednjaka i medijastinitisa. Navedeno zahtijeva hitnu endoskopsku obradu i ekstrakciju koja je potrebna i kod oštih predmeta, kovanica i u drugim slučajevima svake opstrukcije koja izaziva značajne simptome. U slučaju blažih simptoma moguće je davanjem spazmolitika dovoljno relaksirati jednjak te potaknuti spontanu pasažu. Ne savjetuje se primjena raznih "omekšivača" poput mlijeka i slično (za kojima bolesnici često posežu prije dolaska liječniku). Strana tijela se vade posebnim instrumentarijem, najčešće endoskopskom ekstrakcijom.

Laringotraheobronhalna strana tijela. Udisaj stranog tijela najčešći je kod djece od 6 mjeseci do 5. godine uz najveću incidenciju u 2. godini života. Dijagnostika se bazira na kliničkoj slici tzv. "sindroma penetracije".

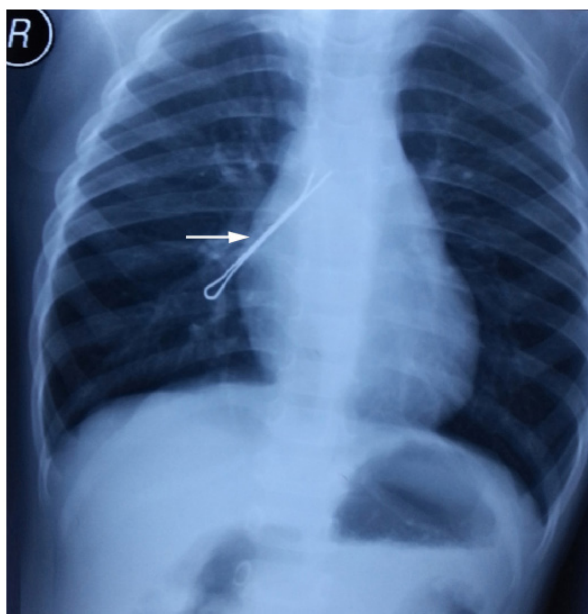
Tipični sindrom penetracije opisuje se kao:

- nagli nastanak gušenja uz cijanozu, eksplozivni kašalj te epizode kratke apneje,
- obično tijekom dana kod zdrave osobe (najčešće djeteta),
- spontana rezolucija i faza bez simptoma, nakon koje slijedi faza pulmoloških komplikacija (u vidu bronhitisa, atelektaza i "jednostranih pneumonija", bronhiektazija, a ponekad i teških komplikacija poput pneumotoraksa, mediastinalnih emfizema i slično).

Dijagnostiku upotpunjuju radiološka i endoskopska obrada koje su indicirane i ako postoji opravdana sumnja na strano tijelo unatoč izostanku očitih simptoma.

Strano tijelo larinksa izuzetno je rijetko (obično se zbog posebnosti oblika uklješti u razini glotisa ili subglotisa). Ako ne dođe do smrtonosne asfiksije te ako strano tijelo omogućava djelomičnu ventilaciju, prezentira se laringealnom dispnejom, uz epizode spazma i prigušeni glas. Simptomi se obično jave iznenadno, iz punog zdravlja, na primjer tijekom igre djeteta koje je afebrilno, što pomaže pri diferencijalnoj dijagnostici laringitisa i zahtijeva hitnu endoskopiju. Kod odraslih osoba opisani su slučajevi “zabodenih” inhaliranih stranih tijela u glasnice ili subglotično tkivo poput travki, iglica bora ili slično (tijekom košnje ili šetnje prirodom) uz intermitentne napadaje izrazite laringealne dispneje i respiratornog distresa, kašlja te razdoblja normalnog disanja nakon popuštanja spazma.

Strano tijelo traheje životno je ugrožavajuće te predstavlja hitnoću prvog reda. Radi se o stranim tijelima koja su dovoljno velika da prođu subglotis, ali prevelika da uđu u jedan od glavnih bronha. Tipičan znak stranog tijela u traheji je tzv. “balotman”, tj. respiratorne smetnje u vidu intermitentnih napadaja laringealne dispneje u alteraciji s ekspiratornom dispnejom, prouzročene promjenom položaja stranog tijela zbog refleksnog pokušaja ekspulzije (pomak stranog tijela između subglotisa i račvišta bronha). Najveća opasnost ove lokalizacije jest uklještenje stranog tijela u subglotičnu regiju uslijed napada kašlja, što može dovesti do rapidnog pogoršanja dispneje, čak i asfiksije.



Slika 21. Strano tijelo bronha (radiološki prikaz)

Strano tijelo bronha (slika 21) najčešće je od larinotraheobronhalnih stranih tijela, a češće se nalazi u desnom bronhu zbog njegovog okomitijeg položaja.

Popraćeno je ekspiratornom dispnejom uz obično auskultatorno oslabljen zvuk disanja pluća ispod zahvaćenog bronha, no ponekad su simptomi manje izraženi što otežava dijagnozu, pogotovo kod stranih tijela koja nisu radiološki vidljiva. Radiološka obrada može poka-

zati strano tijelo ako je radioopaktno (vidljivo), može prikazati atelektazu ili emfizem plućnog krila ispod zahvaćenog bronha, no može biti i normalna te ne isključuje strano tijelo. Stoga svaki sindrom penetracije i sumnja na laringotraheobronhalno strano tijelo te nespecifični laringotrahealni i jednostrani bronhopulmonalni simptomi zahtijevaju daljnju obradu. Za dijagnostičke svrhe dostatan je fleksibilni endoskop, dok je za ekstrakciju potvrđenog stranog tijela potrebna rigidna endoskopija. Posebnu pozornost zahtijevaju vegetativna strana tijela zbog postepenog nakupljanja tekućine i bubrenja, što može djelomičnu opstrukciju pretvoriti u potpunu te rapidno pogoršati dispneju i ugroziti respiraciju. Nakon ekstrakcije obično zahtijevaju antibiotski i kortikosteroidni tretman zbog često priležećeg inflamatornog procesa (pogotovo ako je vađenje izvršeno s odgodom).

Treba naglasiti da i nazalno strano tijelo predstavlja rizik od sekundarne inhalacije.

U prevenciji je bitno izbjegavanje davanja kikirikija i sličnih sjemenki djeci mlađoj od četiri godine te kontrolirati igru sitnim kuglicama i slično, a male predmete držati izvan dohvata.

POSTUPAK PRVE POMOĆI KOD GUŠENJA STRANIM TIJELOM



- Heimlichov hvat: stojeći iza bolesnika potrebno je izvršiti snažan pritisak zatvorenim šakama na epigastričnu regiju (ponavljani brzi pritisci prema unutra i gore).
- Malo djeteta trbuhom prebaciti preko ruke te snažno udarati o leđa korijenom dlana.
- Parenteralno davanje kortikosteroida u antiedematozne svrhe.
- U slučaju očitih znakova gušenja uz inspiratorni stridor (kolaps, gubitak svijesti, plitko ubrzano disanje), pristupiti konikotomiji na terenu ili traheotomiji u bolničkim uvjetima.

Zapamti!

- Svaka sumnja na laringotraheobronhalno strano tijelo zahtijeva endoskopsku obradu.
- Dijagnostika je moguća fleksibilnim endoskopom, dok ekstrakcija zahtijeva rigidnu endoskopiju.
- Laringotraheobronhalno strano tijelo hitnoća je prvog reda zbog moguće progresije dispneje i pogoršanja respiratornog distresa u svakom trenutku.

3. Faringolaringološke hitnoće

3. E. Ozbiljna upalna stanja i komplikacije

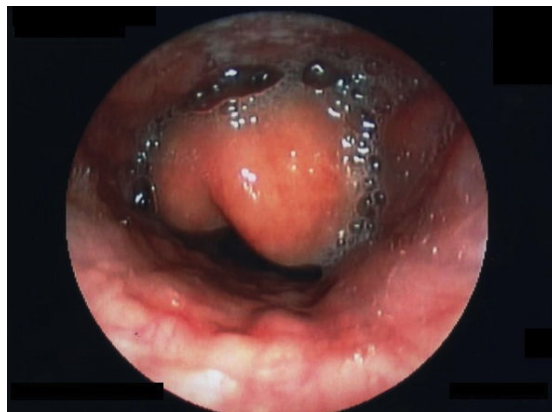Upalni procesi faringolaringološke regije obično su češći i ozbiljniji u djece.

Od hitnih upalnih stanja, koja najčešće dovode uznemirene roditelje s djetetom kod liječnika, ističu se **laringitisi** koje dijelimo na stridulozne i edematozne.

Spastični ili stridulozni laringitis karakteriziran je paroksizmalnim spazmima koji mogu biti i vrlo impresivni, uz jaki kašalj praćen apnejom, a ponekad i cijanozom od nekoliko sekundi, te hrapavim glasom. Dijete je u prisilnom sjedećem položaju i "hvata zrak". Između epizoda spazma nema dispneje niti uvlačenja grudnog koša. Nema temperature jer se ne radi o infekciji, a krvna slika je mirna. Evolucija ovog laringitisa obično je benigna. Primjenjuju se antiedematozna terapija i spazmolitici, a antibiotici su suvišni i neefikasni.

Edematozne laringitise dijelimo prema lokalizaciji na **subglotične** (najčešći uzrok dispneje u predškolske djece) i **supraglotične** (epiglottitisa).

(naime, svježi zrak pomaže ublažavanju dispneje). Dijete se može i posjeti u kupaonicu i pustiti hladnu vodu. Prostoriju u kojoj dijete spava potrebno je ovlažiti (iznad krevetića staviti mokru plahtu ili ručnik, ili na radijator položiti posudu s vodom) te inhalirati dijete. Naknadno je potrebna alergološka obrada.



Slika 22. Endoskopski prikaz epiglottitisa

Epiglottitis predstavlja upalu epiglotisa, najčešće uzrokovanu bakterijom *Haemophilus influenzae*. Rjeđi je, no ozbiljniji od subglotičnog laringitisa. Najčešće se javlja oko treće godine života i češći je u dječaka. Vodeći simptomi su izrazita disfagija koja ponekad dovodi do zastoja sline u ustima, visoka temperatura, grlobolja te inspiratorni stridor koji najviše alarmira roditelje. Ponekad dolazi i do cijanoze i uvlačenja grudnog koša. Glas je prigušen, ali nije hrapav kao kod subglotičnog laringitisa, a kašalj je normalnog prizvuka.

Dijete je blijedo, u prisilnom sjedećem položaju (ležeći položaj treba izbjegavati jer dovodi do pogoršanja dispneje). Osnove dijagnostike čini dublji orofaringoskopski pregled špatulom uz pritisak na bazu jezika, pri čemu kod manje djece, dolazi do elevacije epiglotisa. Ako se radi o epiglottitisu vidljiv je crven, otečen i zadebljan epiglotis (mikroapscesi). Kod veće djece i odraslih pregled se radi laringealnim zrcalom, indirektnom larin-

SUBGLOTIČNI LARINGITIS	
Klinička slika i nalaz	Postupak/terapija
<ul style="list-style-type: none">oticanje subglotičnih mekih tkivanajčešće u djece starosti od 6 mjeseci do 3 godinesimptomi najjači u zorukašalj, promuklost, inspiratorni stridor	<p>◇ hitno uputiti ORL</p> <ul style="list-style-type: none">uspravan sjedeći položaj / izlazak na hladan zrakkortikosteroidi parenteralnoinhalacije adrenalinompo potrebi traheotomija

Tablica 9. Subglotični laringitis – simptomatologija i postupak zbrinjavanja

Subglotični laringitis predstavlja oticanje subglotičnih struktura, a najčešće nastaje kao posljedica virusne upale uz alergijsku predispoziciju. Obično se javlja pred zoru što olakšava diferencijalnu dijagnostiku prema stranom tijelu na koje treba posumnjati ako dispneja nastaje tijekom dana obično u igri, kod inače zdravog djeteta. Kao i kod striduloznog laringitisa, javlja se otežano disanje uz inspiratorni stridor, hrapav glas. Dijete "hvata zrak" i kašlje. U krvnoj slici nema neutrofilije jer se ne radi o bakterijskoj upali. Klinički pregled otkriva miran, nepodražen epiglotis, uz vidljiv edem i otok "poput jastučića" sublaringealnih mekih tkiva.

Antibiotska terapija je neučinkovita i nepotrebna. Primjenjuje se antiedematozna terapija parenteralnim kortikosteroidnim preparatima te inhalacije adrenalinom (tablica 9). U današnje je vrijeme potreba za traheotomijom izuzetno rijetka. Simptomi su i kod spastičnog i subglotičnog edematoznog laringitisa najdramatičniji u zoru ili rano jutro kada su dišni putevi zbog ciklusa kortizola fiziološki najuži. Za prvu pomoć zabrinutim roditeljima (koji ponekad zovu hitnu pomoć) treba objasniti da dijete smire, te smjeste uz otvoren prozor ili na balkon

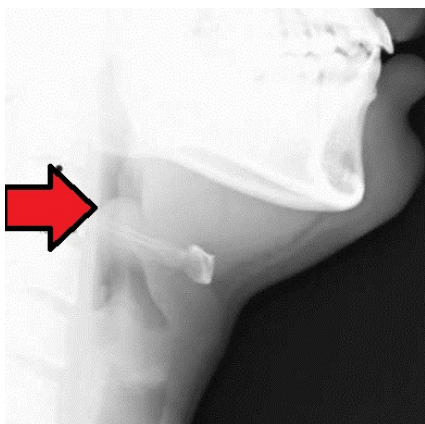
Zapamti!

- Klasičan trijas epiglottitisa čine jaka disfagija i laringealna dispneja iznenadnog nastanka uz visoku temperaturu; osnova terapije su antibiotici širokog spektra, uz opservaciju djeteta zbog eventualne potrebe za intubacijom ili traheotomijom.
- Subglotični laringitis najčešći je uzrok dispneje u djece, liječi se antiedematoznom terapijom (kortikosteroidi) i inhalacijama; antibiotici su nedjelotvorni.

EPIGLOTITIS	
Simptomi/uzrok	Postupak/terapija
<ul style="list-style-type: none"> • grlobolja, otežano gutanje, obilje slina u ustima, visoki febrilitet • inspiratorni stridor • prisilan sjedeći položaj djeteta s otvorenim ustima • bakterija <i>Haemophilus influenzae</i> 	<p>◇ uputiti ORL</p> <ul style="list-style-type: none"> • laboratorijski nalazi – leukocitoza • antibiotici i kortikosteroidi parenteralno • po potrebi traheotomija

Tablica 10. Epiglotitis – simptomatologija i postupci zbrinjavanja

goskopijom ili uporabom fleksibilnog endoskopa (slika 22). U krvnoj slici nalazimo leukocitozu te neutrofiliju u prilog bakterijske upale. Osnovu terapije čine visoke doze antibiotika širokog spektra, najčešće cefalosporini treće generacije te antiedematozna terapija (tablica 10). Dijete je potrebno hospitalizirati i opservirati te, u slučaju pogoršanja simptoma, po potrebi intubirati, dok je u antibiotskoj eri potreba za traheotomijom izuzetno rijetka.



Slika 23. Radiološki prikaz epiglotitisa

Laringitisi su u odrasloj dobi rjeđi, a praćeni su istim, no obično blažim simptomima nego u djece zbog širih dišnih puteva, zbog čega su i manje opasni.

Ostale opasne upale praćene febrilitetom, dispnejom te općim lošim stanjem, poput **difuznog laringotraheobronhitisa** koji se javlja obično u male djece, potrebno je na vrijeme prepoznati i svakako liječiti u specijaliziranim ustanovama. U kliničkoj slici dominiraju znaci teške infekcije uz visoku temperaturu, treskavicu i asteniju. Početna laringealna dispneja ubrzo prelazi u miješanu inspiratorno-ekspiratornu, a progresijom bolesti nalaze se auskultatorni znaci zahvaćenosti pluća. Uz antiedematoznu i antibiotsku terapiju, primjenjuju se lavože traheobronhalnog stabla za koje je ponekad, osim intubacije, potrebna traheotomija koja olakšava čišćenje dišnog puta.

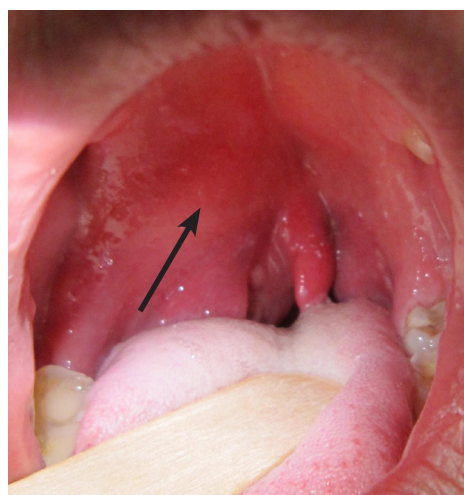
Edemi sluznica faringolaringealne regije obično nastaju zbog alergijske reakcije primjerice prilikom konzumacije hrane bogate histaminom (plava riba, crno

vino i drugo), uboda kukca (ose, pčele) i slično. Mogu biti više ili manje opasni, što ovisi o regiji koja je zahvaćena otokom. Na primjer, otok uvule izazvat će neugodnu senzaciju stranog tijela, uz eventualno nagon na povraćanje te, ako je jače izražen, i otežano gutanje. S druge strane, otok jezika (na primjer kod uboda pčele) može dovesti do djelomične ili potpune opstrukcije dišnih puteva te zahtijevati, uz

antiedematoznu i antialergijsku terapiju (kortikosteroidi i antihistaminici), a po potrebi i intubaciju.

Peritonzilitis i peritonzilarni apsces. Peritonzilitis

je upala peritonzilarnog tkiva koja nastaje propagacijom upale tonzila. Osnovni simptomi su pogoršanje kliničke slike uz otežano gutanje i trizmus te iradijaciju bolova prema uhu. Pri jačim smetnjama gutanja dolazi do zastoja slina u ustima i neugodnog zadaha. Obično je praćen angularnim limfadenitisom i febrilitetom. Orofaringoskopski je vidljivo crvenilo i edem peritonzilarnog tkiva, obično jednostrano, bez formiranog apscesa. Pri formiranju **peritonzilarnog apscesa** (slika 24) postoje izraženiji otok i crvenilo, protruzija prednjeg nepčanog luka prema medijalnoj liniji te pomak uvule na suprotnu stranu. U krvnoj slici se pri peritonzilitisu i peritonzilarnom apscesu javlja leukocitoza uz povišenu sedimentaciju (za razliku od alergijskih edema u kojih je krvna slika mirna). Uz simptomatsku terapiju (analgetici, hidracija i slično) daju se visoke doze antibiotika, a pri formiranom apscesu, vrše se incizija i drenaža. Incizija se izvodi na mjestu najjačeg izbočenja prednjeg nepčanog luka, obično na sredini zamišljene linije između uvule i za-



Slika 24. Peritonzilarni apsces

dnjeg molara, uz dilataciju sljedećih nekoliko dana.

Apscesi dubokih prostora vrata. Propagacijom upale iz peritonzilarnog tkiva, odontogenih upala, upala žlijezda slinovnica, težih upala faringolaringealne regije

3. Faringolaringološke hitnoće

te trauma i stranih tijela, a ponekad i jatrogenih intervencija, može doći do stvaranja **parafaringealnog apscesa**. Obzirom da se u tom prostoru nalaze vitalne neurovaskularne strukture, upale navedene regije mogu dovesti do teških, a ponekad i životno ugrožavajućih komplikacija, najčešće u imunokompromitiranih bolesnika. Ako se radi o upali prednjeg segmenta, simptomi su izraženiji, bolesnici se javljaju s jakom disfagijom, bolnim i otečenim vratom uz visoki febrilitet te lošeg općeg stanja. Kod izraženijih apscesa, bolesnik drži glavu i vrat na stranu apscesa, a pri orofaringoskopskom pregledu vidljivo je izbočenje lateroposteriorne stijenke ždrijela prema medijalno. Za razliku od prednjeg segmenta stražnji dio parafaringealnog prostora u kojem se nalaze neurovaskularne strukture i koji je opasniji, obično ima manje izražene simptome te se teže dijagnosticira. Trizmus je obično slabo izražen i diskretan, a tek kasnije se javlja dislokacija stražnjeg zida ždrijela. Svaka sumnja na apsces navedene regije zahtijeva bolničko liječenje, uz visoke doze antibiotika, kiruršku inciziju i drenažu i osiguranje dišnih puteva.

Upale submandibularnog i submentalnog prostora najčešće nastaju propagacijom upala žlijezda slinovnica ili odontogenih procesa. Uz simptome karakteristične za upale ove regije poput otežanog gutanja i febriliteta, manifestiraju se odignućem baze usne šupljine te podizanjem jezika koji kod izrazitih otoka može dovesti do opstrukcije dišnog puta. Posebna vrsta upale baze usne šupljine jest tzv. "Ludwigova angina" koju karakteriziraju tvrdi otok i crvenilo submentalne regije, koja također može ugroziti dišni put zbog zabacivanja jezika uz progresivni nastup inspiratorne dispneje. Terapija podrazumijeva visoke doze antibiotika širokog spektra (djelotvorne i na anaerobne bakterije) uz incizije i drenaže apscesa. U eri antibiotika, potreba za intubacijom i traheotomijom izuzetno je rijetka, no ne treba ih isključiti. Stoga je potrebna opservacija u specijalističkim ustanovama.

Retrofaringealni prostor najčešće je zahvaćen kod djece do pete godine života, nakon čega dolazi do involucije limfnih čvorova ove regije te su i upale rjeđe. Klinička slika djeteta s upalom retrofaringealnog prostora karakterizirana je tortikolisom, limfadenitisom, bolovima u vratu uz loše opće stanje. Javlja se otežano gutanje, a veći apscesi mogu ugroziti disanje. Potrebna je hospitalizacija i opservacija te, uz prethodno osiguran dišni put (intubacija, po potrebi traheotomija) i drenaža apscesa.

Iz prethodno opisanih dubokih prostora vrata infekcija se može proširiti i u tzv. "**opasni prostor**", a dalje se proces može širiti i u medijastinum. **Medijastinitis** je i u današnje vrijeme vrlo ozbiljno, pa i po život ugrožavajuće stanje te svaka sumnja na propagaciju upala iz navedenih regija, uz pogoršanje općeg stanja bolesnika, zahtijeva detaljnu dijagnostičku obradu i pravovremenu terapiju.

Zaključak

Otorinolaringološka problematika česta je u svakodnevnoj praksi, kao i njene hitnoće. S obzirom na to da se radi o funkcionalno i estetski važnim dijelovima našega tijela, važno je da liječnik primarne zdravstvene zaštite ispravno prepozna patologiju, procijeni težinu i primjerenost postupi

Osim vitalnih struktura, poput gornjih dišnih puteva i neurovaskularnih struktura glave i vrata, čija je **povreda integriteta vitalno ugrožavajuća** te spada u hitnoće prvog reda, i druge simptomatologije ove regije mogu, ako nisu ispravno i na vrijeme liječene, imati teške posljedice, a ponekad biti i po život opasne.

Ozljede glave i vrata, osim funkcionalnih, ponekad imaju i teške estetske, ali i emocionalne posljedice nakon ozljeda i upala ove regije.

Također, **zbog svoje anatomske posebnosti** i bliskog odnosa s okolnim važnim strukturama i organima, **upalni procesi u otorinolaringologiji** mogu imati posljedice i na njihovu funkciju. Stoga **predstavljaju dodatnu opasnost** i zahtijevaju bržu intervenciju od sličnih procesa neke druge regije. Tako je, na primjer, furunkul nosa opasniji od furunkula noge, upala srednjeg uha može se proširiti na moždane strukture, sinusogeni procesi mogu ugroziti vid, procesi dubokih prostora vrata proširiti se u medijastinum i slično.

Valja naglasiti da je **u otorinolaringologiji bitna simetrija** određenih struktura te svaki asimetričan nalaz, poput jednostrane gnojne sekrecije (strano tijelo, tumor) ili poglavito bistre sekrecije iz nosa (mogućnost likvoreje), izrazite asimetrije tonzila (apsces, tumor), zabacivanja jezika u jednu stranu (mogući prvi znak kompresije tumoroznim procesom XII. živca) i slično, zahtijeva traženje uzroka i detaljnu obradu, te ne smije biti zanemaren.

Poseban oprez potreban je kod **male djece** u koje, zbog posebnosti anatomske struktura (mali dišni putevi, horizontalnije položena tuba, nezrelost hrskavica i slično), upalni ili alergijski procesi mogu rapidno uznapredovati te je ponekad hitna intervencija ključna.

Osim zbog anatomije, dječja populacija osjetljivija je i zbog nezrelosti imunološkog sustava, a u tu rizičnu grupu spadaju i sve druge **imunodeficijencije** te hematološka oboljenja.

Oprez je potreban i **kod dijabetičara** kod kojih su, zbog česte polineuropatije, klasični simptomi ponekad minimalni, a bol znatno manja te se ponekad podcijeni ozbiljnost upalnog procesa, a bolesnik se kasnije javlja liječniku, uz već ponekad prisutnu propagaciju u okolne vitalne strukture.

Treba naglasiti da se u ovoj regiji nalaze **osjetilni organi** (sluh i ravnoteža, miris i okus) te je prilikom ovih po-

remećaja potrebno učiniti detaljnu obradu i na vrijeme adekvatno započeti tretman. Tako, na primjer, gluhoća, ako je iznenadnog nastanka te ako se neispravno tretira, može ostati trajna, a s obzirom na to da se obično radi o mlađim ljudima, može znatno utjecati na njihov budući život. Gubitak ravnoteže itekako je hendikepirajući, a iako njuh nije neophodan u svakodnevnom životu, njegov gubitak znatno narušava kvalitetu života, kao i nedostatak okusa.

Dakle, **pri obradi bolesnika i procjeni što je hitno u otorinolaringologiji**, ne smijemo zanemariti ovakve simptomatologije te smatrati hitnoćom samo ozljede, gušenja i krvarenja. S druge strane, gnojna angina ne zahtijeva hitnu obradu otorinolaringologa, a često se susreće u subspecialističkim otorinolaringološkim hitnim ambulancama. Akutnu anginu, ako ne prolazi, potrebno je uputiti infektologu, a samo ako dolazi do apscediranja, zahtijeva obradu otorinolaringologa i hitnu kiruršku intervenciju.

Konačno, iako nam neki simptomi, poput primjerice gubitka sluha, ne moraju uvijek izgledati ozbiljno, ne znači da su manje hitni i važni jer mogu rezultirati trajnim oštećenjima osjetila i lezijama organa. **Kvalitetu života** treba tražiti u **doživljaju svijeta oko nas**: ljepotu nalaziti u sitnim stvarima poput mirisa ruže, ukusne hrane, zvuka dobre glazbe i slično. Stoga u pristupu bolesniku, osim rješavanja očitih hitnoća, ne smijemo zanemariti i ostale simptome i tegobe koje je također potrebno obraditi i dobro procijeniti koliko su hitni, u cilju postizanja i očuvanja psihofizičke ravnoteže i zdravlja.

U zaključku, poznavanje anatomije i patofiziologije te anamneza i klinički pregled temelji su dobre dijagnostike, primjerene terapije i **bit dobrog liječnika**.

BIBLIOGRAFIJA

Knjige

1. Bumber Ž, Katić V, Nikšić-Ivančić M, Pegan B, Petrić V, Šprem N i sur. (2004). *Otorinolaringologija*. Medicinska biblioteka, Naklada Ljevak, Zagreb.
2. Chabolle F., Garabedian E.N. (1994). *Décision en ORL*. Vigot, Paris.
3. Legent F, Fleury P, Narci P, Beauvillain C. (1996). *ORL pathologie cervico-faciale*. Masson, Paris.
4. Sauvage JP. (2016). *Guide d'ORL: Clinique et thérapeutique*. Elsevier Masson, Paris.
5. Stevenson N, Corbridge R. (2010). *Oxford Handbook of ENT and Head and Neck Surgery*. Oxford University Press, Oxford.
6. Swibel Rosenthal LH, Patadia MO, Stankiewicz JA. (2016). *Otolaryngology: A Color Handbook*. CRC Press, Boca Raton, FL.
7. Tran Ba Huy P. (1996). *O.R.L. Collection: Universités francophones*, Ellipses, Paris.

Popis slika s izvorima

		str.
Slika 1.	Prilagođeno prema: Blausen.com staff (2014). "Medical gallery of Blausen Medical 2014". WikiJournal of Medicine 1 (2). DOI:10.15347/wjm/2014.010. ISSN 2002-4436. https://en.wikiversity.org/wiki/File:Blausen_0328_EarAnatomy.png (CC BY 3.0)	5
Slika 2.	Klaus DP (2012). https://commons.wikimedia.org/wiki/File:Hematoma_ear.jpg . (CC BY 3.0 DE)	5
Slika 3.	Hawke M (2012). https://commons.wikimedia.org/wiki/File:Traumatic_Perforation_of_the_Tympanic_Membrane.jpg . (CC BY 4.0)	6
Slika 4.	Iz: Fidan V, Ozcan K, Karaca F (2011). "Bilateral hemotympanum as a result of spontaneous epistaxis". <i>Int J Emerg Med</i> . 2011; 4: 3. https://www.ncbi.nlm.nih.gov/pmc/articles/PMC3051890/ . (CC BY 2.0)	6
Slika 5.	Prilagođeno prema: Lynch PJ (2006). https://commons.wikimedia.org/wiki/File:Bells_palsy_diagram.svg . (CC BY 2.5)	6
Slika 6.	Iz: Herrick CB (1899). "Railway surgery: a handbook on the management of injuries". New York: W. Wood & Co. Preuzeto s: https://www.flickr.com/photos/126377022@N07/14759134172 . (javno dobro)	7
Slika 7.	Iz: Ribeiro, Fernando de Andrade Quintanilha (2008). Foreign body in the Eustachian tube: case presentation and technique used for removal. <i>Revista Brasileira de Otorinolaringologia</i> , 74(1), 137-142. https://dx.doi.org/10.1590/S0034-72992008000100022 . (CC BY-NC 4.0)	8
Slika 8.	Welleschik B (2006). https://commons.wikimedia.org/wiki/File:Mastoiditis1.jpg . (CC BY-SA 3.0)	9
Slika 9.	Prilagođeno prema: Blausen.com staff (2014). "Medical gallery of Blausen Medical 2014". WikiJournal of Medicine 1 (2). DOI:10.15347/wjm/2014.010. ISSN 2002-4436. https://en.wikiversity.org/wiki/File:Blausen_0015_AllergicRhinitis.png (CC BY 3.0)	11
Slika 10.	Ragessos (2013). https://commons.wikimedia.org/wiki/File:Young_child_with_nosebleed,_smiling_cropped.jpg (CC BY-SA 4.0)	11
Slika 11.	Bode J , Byrne E (2016, December 6). TXA In Epistaxis [NUEM Blog. Expert Commentary By Vertovec A]. Retrieved from http://www.nuemblog.com/blog/txa-epistaxis . (CC BY-NC 4.0)	12
Slika 12.	Oštarijaš E (2018). "Instrumentarij za tamponadu nosa". (CC BY 4.0)	12
Slika 13.	Afrodriuezg (2014). https://commons.wikimedia.org/wiki/File:Nasal_Septal_Hematoma.jpg . (CC BY-SA 4.0)	14
Slika 14.	Rls (2005). https://commons.wikimedia.org/wiki/File:BrokenNose.jpg . (CC BY-SA 3.0)	15

Slika 15.a	Preuzeto s: https://momwithastethoscope.wordpress.com/ (12.4.2018.)	16
Slika 15.b	Oštarijaš E (2018). "Instrument za ekstrakciju stranog tijela iz nosa". (CC BY 4.0)	16
Slika 16.	Afrodriuezg (2014). https://commons.wikimedia.org/wiki/File:Cellulitis_Periorbitaria_(Preseptal).JPG . (CC BY-SA 3.0)	16
Slika 17.	Prilagođeno prema: Blausen.com staff (2014). "Medical gallery of Blausen Medical 2014". WikiJournal of Medicine 1 (2). DOI:10.15347/wjm/2014.010. ISSN 2002-4436. https://en.wikiversity.org/wiki/File:Blausen_0770_RespiratorySystem_02.png (CC BY 3.0)	18
Slika 18.	MylesSG (2012). https://commons.wikimedia.org/wiki/File:Larynx_endo_3.jpg . (CC BY-SA 3.0)	18
Slika 19.	Prilagođeno prema: Remesz O (2008). https://commons.wikimedia.org/wiki/File:Larynx_external_en.svg (CC BY-SA 2.5)	19
Slika 20.	Iz: Yung A, Saadat H, Grischkan J, Tobias, J. (2015). Perioperative Care of an Infant With an Open Safety Pin in the Hypopharynx. Journal Of Medical Cases, 6(4), 146-149. http://www.journalmc.org/index.php/JMC/article/view/2017/1471 . (CC BY-NC 4.0)	22
Slika 21.	Iz: Wang Z et al. (2015). Tracheobronchial foreign bodies in children – a retrospective study of 2,000 cases in Northwestern China. Therapeutics and Clinical Risk Management, 1291. doi:10.2147/tcrm.s86595. (CC BY-NC 3.0)	23
Slika 22.	Fujisawa T (2013). https://commons.wikimedia.org/wiki/File:Epiglottitis_endoscopy.jpg . (CC BY-SA 3.0)	24
Slika 23.	Med Chaos (2011). https://en.wikipedia.org/wiki/File:Epiglottitis.jpg . (CC0 1.0)	25
Slika 24.	Prilagođeno prema: Heilman J (2011). https://commons.wikimedia.org/wiki/File:PeritonsillarAbscess.jpg . (CC BY-SA 3.0)	25

Popis tablica

Tablica 1. Othematom – simptomatologija i postupci zbrinjavanja.....	5
Tablica 2. Strana tijela zvukovoda – simptomatologija i postupci zbrinjavanja.....	8
Tablica 3. Komplikacije upale srednjeg uha – simptomatologija i postupci zbrinjavanja.....	9
Tablica 4. Iznenadna naglušnost – simptomatologija i postupci zbrinjavanja.....	10
Tablica 5. Najčešći uzroci epistakse.....	13
Tablica 6. Hematom septuma – simptomatologija i postupak zbrinjavanja.....	14
Tablica 7. Strana tijela nosa – simptomatologija i postupci zbrinjavanja.....	16
Tablica 8. Komplikacije rinosinitisa – simptomatologija i postupci zbrinjavanja.....	17
Tablica 9. Subglotički laringitis – simptomatologija i postupak zbrinjavanja.....	24
Tablica 10. Epiglottitis – simptomatologija i postupci zbrinjavanja.....	25



ISBN 978-953-7957-73-5