

# Bouveretov sindrom kao rijetka komplikacija kolecistolitijaze: prikaz slučaja

---

**Klarica, Lucia; Grbas, Harry**

*Source / Izvornik:* **Medicina Fluminensis, 2021, 57, 98 - 103**

**Journal article, Published version**

**Rad u časopisu, Objavljena verzija rada (izdavačev PDF)**

[https://doi.org/10.21860/medflum2021\\_365347](https://doi.org/10.21860/medflum2021_365347)

*Permanent link / Trajna poveznica:* <https://urn.nsk.hr/urn:nbn:hr:184:095724>

*Rights / Prava:* [Attribution 4.0 International](#)/[Imenovanje 4.0 međunarodna](#)

*Download date / Datum preuzimanja:* **2025-02-02**



*Repository / Repozitorij:*

[Repository of the University of Rijeka, Faculty of Medicine - FMRI Repository](#)



# Bouveretov sindrom kao rijetka komplikacija kolecistolitijaze: prikaz slučaja

## Bouveret's syndrome as a rare complication of cholecystolithiasis: case report

Lucia Klarica<sup>1\*</sup>, Harry Grbas<sup>2</sup>

<sup>1</sup>Sveučilište u Rijeci, Medicinski fakultet, Rijeka, Hrvatska

<sup>2</sup>Zavod za digestivnu kirurgiju, KBC Rijeka, Rijeka, Hrvatska

**Sažetak. Cilj:** Prikazati slučaj pacijentice s akutnim abdominalnim bolom i Bouveretovim sindromom kao rijetkom komplikacijom kolecistolitijaze. **Prikaz slučaja:** Osamdesetogodišnja pacijentica primljena je u hitnu medicinsku službu zbog bolova u epigastriju i gornjem abdomenu uz povraćanje tamnog sadržaja koji traju unazad tri dana. Posljednja stolica pacijentice bila je uredna, uredne diureze i pacijentica je bila afebrilna. U laboratorijskim nalazima vrijednosti upalnih parametara bile su neznatno povišene. Učinjen je ultrazvuk abdomena koji je pokazao skvrčeni žučnjak s kamencima. Nativna snimka abdomena nije pokazala znakove pneumoperitoneuma i ileusa. Pacijentici je ordinirana ulkusna terapija s naglaskom da se javi na kontrolni pregled ako se stanje pogorša. Dva dana nakon prijama pacijentici se stanje pogoršalo te dolazi u gastroenterološku ambulantu, gdje joj je učinjena ezofagogastroduodenoskopija (EGDS) koja je pokazala tamnozeleni sadržaj u lumenu jednjaka i želuca te zaglavljene velik kamenac u pilorusu, zbog čega je pacijentica hospitalizirana. Drugog dana hospitalizacije pacijentici se ponovio EGDS s neuspješnim ishodom. Trećeg dana hospitalizacije pacijentici je neuspješno učinjena hitna eksplorativna laparoskopija i operativni zahvat se konvertirao u desnu subkostalnu laparotomiju, te je gastrotomijom ekstrahirani žučni kamenac. Pacijentici je dalje učinjena gastroenteroanastomoza i entero-enteralna anastomoza po metodi Braun, uveden je dren subhepatično i rana je zašivena po slojevima. Postoperativni tijek kompliciran je infekcijom operacijske rane. Pacijentica je otpuštena dvadesetdrugog postoperativnog dana te nije imala bilijarnih smetnji u sljedećih šest mjeseci praćenja. **Zaključak:** Uzrok akutnog abdominalnog bola nerijetko može biti i komplikacija kolecistolitijaze. U rijetkim slučajevima kolecistolitijaza se može komplicirati žučnim kamencem prisutnim izvan žučnjaka koji migirira kroz biliogastričnu ili bilioduodenalnu fistulu s opstrukcijom pilorusa (Bouveretov sindrom), što predstavlja životno ugrožavajuće stanje uz smrtnost od 12 % do 30 %.

**Cljučne riječi:** abdominalni bol; Bouveretov sindrom; kolecistolitijaza; opstrukcija pilorusa; žučni kamenci

**Abstract. Aim:** To present a case of a patient with acute abdominal pain and Bouveret's syndrome as a rare complication of cholecystolithiasis. **Case report:** An eighty-year-old patient was admitted to the emergency department for upper abdominal pain and vomiting of dark content lasting three consecutive days. The patient had regular bowel movements, with normal stool and diuresis and normal body temperature. Laboratory findings showed slightly elevated values of inflammatory parameters. Abdominal ultrasound showed a crumpled gallbladder with gallstones. Radiographic tomography showed no signs of pneumoperitoneum and ileus. The patient was prescribed gastric antisecretory therapy with warning to come back if symptoms got worse. After two days the patient returned with more severe symptoms. An upper gastrointestinal (GI) endoscopy showed dark green content in the esophagus and stomach with a large gallstone obstructing the pylorus, which was the

**Napomena:** Prikaz slučaja izrađen je u sklopu radionice „Kako napisati dobar prikaz slučaja?“ u organizaciji časopisa *Medicina Fluminensis* (autorica i voditeljica radionice: doc. dr. sc. Nina Perez, dr. med.).

**\*Dopisni autor:**

Lucia Klarica

Sveučilište u Rijeci, Medicinski fakultet

Braće Branchetta 20, 51 000 Rijeka

E-mail: lklarica@gmail.com

<http://hrcak.srce.hr/medicina>

reason for admission. Another upper GI endoscopy was repeated on the next day, with the intent of gallstone extraction, but was not successful. On the third day of hospitalization, the patient underwent emergency exploratory laparoscopy, which was due to technical reasons converted to right subcostal laparotomy with gastrotomy in order to extract the gallstone. Furthermore, a gastroenteral and enteroenteral anastomosis according to the Brown method were constructed, a subhepatic drainage was put and the wound was sutured in layers. The postoperative course was complicated by a wound infection, which was successfully treated accordingly. The patient was discharged on the twenty-second postoperative day and had no biliary symptoms in the six-month follow-up period. **Conclusion:** Complications of cholecystolithiasis may also be the cause of acute abdominal pain. In rare cases, cholecystolithiasis can be complicated by gallstones presenting outside the gallbladder that migrate through the biliogastric or bilioduodenal fistula (Bouveret's syndrome), which is a life-threatening condition with the mortality rate from 12% to 30%.

**Key words:** abdominal pain; Bouveret's syndrome; cholecystolithiasis; gallstones; gastric outlet obstruction

## UVOD

Bouveretov sindrom rijetka je ali životno ugrožavajuća komplikacija kolecistolitijaze u kojoj dolazi do opstrukcije pilorusa zbog migracije žučnog kamenca kroz kolecistoduodenalnu, koledokoduodenalnu ili kolecistogastričnu fistulu<sup>1</sup>. Fistula je proizvod kroničnog upalnog procesa s povećanim intraluminalnim tlakom, popraćena zidnom ishemijom nakon koje slijedi tkivna nekroza i perforacija, što dovodi do stvaranja komunikacije između bilijarnog sustava i crijeva s prolazom žučnih kamenaca. Također, fistulizacija i migracija žučnih kamenaca kroz bilijarno-enteričku komunikaciju može biti i rezultat uznapredovalog malignog procesa<sup>2</sup>.

Do 75. godine života oko 35 % žena i 20 % muškaraca razvije žučne kamence. Većina ovih pacijenata je asimptomatska, no komplikacije se javljaju u otprilike 6 %<sup>3-6</sup> pacijenata.

U većini slučajeva žučni kamenci koji ulaze u intestinalni trakt kroz kolecistoduodenalnu fistulu prolaze spontano, a tek 6 % razvije kliničku opstrukciju. Terminalni ileum je najčešće mjesto (60 %), a slijede proksimalni ileum (24 %) i jejunum (9 %). U 1 % – 3 % slučajeva žučni kamenac može zapriječiti dvanaesnik, obično u distalnom dijelu. Utjecaj na piloričnu regiju i gornji dio dva-

naesnika te posljedično opstrukciju pilorusa (Bouveretov sindrom) najrjeđi je<sup>3-6</sup>.

Diferencijalna dijagnoza kod starijih osoba dijeli se na tri skupine: upalna, maligna i urođena etiologija bolesti. Upalni uzroci uključuju peptičku ulkusnu bolest, erozivni gastritis i Crohnovu bolest. Maligne bolesti uključuju antralni karcinom želuca, karcinom duodenuma, karcinom gušterače, ampularni karcinom i kolangiokarcinom, dok je duodenalna mreža primjer kongenitalne etiologije<sup>3-6</sup>.

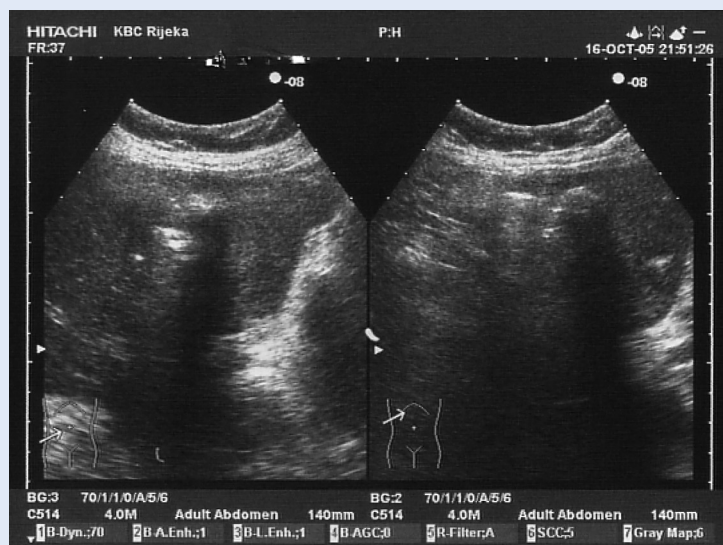
Uzrok akutnog abdominalnog bola nerijetko može biti i komplikacija kolecistolitijaze. U rijetkim slučajevima kolecistolitijaza se može komplicirati žučnim kamencem prisutnim izvan žučnjaka koji migirira kroz biliogastričnu ili bilioduodenalnu fistulu s opstrukcijom pilorusa (Bouveretov sindrom), što predstavlja životno ugrožavajuće stanje uz smrtnost od 12 % do 30 %.

Klinička slika Bouveretova sindroma često je vrlo nespecifična. Najčešće se prezentira akutnim abdominalnim bolom, povraćanjem, hematemezom, gubitkom tjelesne mase i anoreksijom. Nativna snimka abdomena i kompjutorizirana tomografija (CT) abdomena mogu biti od velike pomoći za dijagnosticiranje ovog rijetkog sindroma. U tome nam pomažu tri klasična radiološka dijagnostička znaka, tzv. *Riglerova trijada* Bouveretova sindroma koja uključuje: distendirani abdomen, pneumobiliju i ektopični radio – opacitetni žučni kamenac, premda se vide tek u 30 % – 35 % slučajeva<sup>7</sup>. Također, Balthazar i Schechter opisali su i četvrti radiološki znak koji implicira na prisutnost različitih aerolikvidnih razina uz desni gornji kvadrant. Medijalna razina odgovara do duodenalnog proširenja, a lateralna razina do žučnog mjehura. Kada se koristi oralni kontrast topljiv u vodi, znak je Forchet, prepoznatljiva značajka poznata kao *serpentina glava* kontrasta s bistrim halom sastavljen od radiolucenih kamenaca, a nastaje kao rezultat opstrukcije lumena crijeva te nemogućnosti prolaza kontrasta kroz žučni kamenac koji se zatim nakuplja oko njega<sup>8</sup>. Budući da uzrok akutnog abdominalnog bola pacijentice klinički pripada bilijarnoj etiologiji, glavni cilj ovog prikaza slučaja je

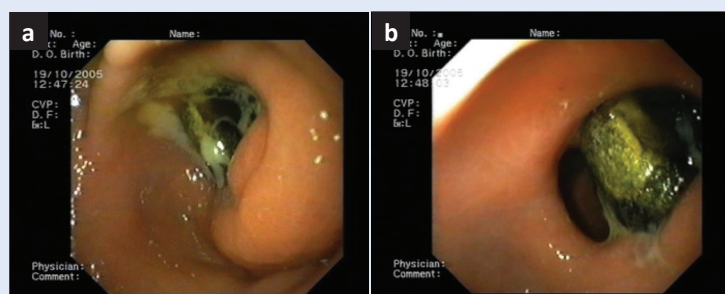
ukazati na rijedak, ali životno ugrožavajući sindrom kao mogući etiološki uzrok akutnog abdominalnog bola i komplikacija kolecistolitijaze.

### PRIKAZ SLUČAJA

Osamdesetogodišnja pacijentica primljena je u objedinjeni hitni bolnički prijam (OHBP) lokaliteta Rijeka zbog muklog bola u epigastriju sa širenjem po čitavom trbuhu i povraćanjem koji traju unazad tri dana. Pacijentica je negirala febrilitet, zimicu i tresavicu. Posljednju stolicu imala je jutro prije prijama u OHBP, a bila je normalne, tvrde konzistencije, bez primjese krvi i sluzi. Pri prijemu pacijentica je bila hemodinamski stabilna, izmjenjenog tlaka 160/90 mmHg i pulsa frekvencije 75/min. Pacijentica je za svoju dob, visinu i tjelesnu masu bila preuhranjena.



Slika 1. Ultrazvučni nalaz abdomena. Prikazan je žučnjak s kamencima skvrčen tako da se stijenka niti ne prikazuje.



Slika 2. Ezofagogastroduodenoskopija. Prikazan je zaglavljivi žučni kamenac u području pilorusa (a) i njegova neuspješna ekstrakcija Dormia sondom (b)

U fizikalnom statusa nađeni su edemi potkoljenica i stopala s prisutnim arterijskim pulzacijama. Elektrokardiografija je pokazala učestale supraventikularne ekstrasistole i opterećenje lijeve klijetke, bifazičan T val uz ST depresiju u D1, aVL i V6. Abdomen je bio mekan, bolan na palpaciju u donjem hemiabdomenu, bez organomegalije, čujne peristaltike i negativne lumbalne sukusije. Nativna snimka abdomena nije pokazala znakove pneumoperitoneuma i ileusa, dok je ultrazvuk abdomena pokazao žučnjak s kamencima, skvrčen tako da nije bio omogućen prikaz stijenki (slika 1). Laboratorijske pretrage krvi i urina pokazale su uredne vrijednosti hematokrita (0,437; referentne vrijednosti za žene 0,356 – 0,470 L/L), povišene vrijednosti leukocita (11.7 G/L; referentne vrijednosti: 3.4. – 9.7. G/L), granulocita (8.6 G/L; referentne vrijednosti: 2.1 – 6.5 G/L) i ureje (14.8. mmol/L; referentne vrijednosti: 2.8 – 8.3). Pacijentici je ordinirana ulkusna dijeta, terapija antacidima i inhibitorima protonske pumpe te je naručena ambulantno na ezofagogastroduodenoskopiju (EGDS) u gastroenterološku ambulantu u slučaju pogoršanja. Dva dana nakon prijama u OHBP pacijentici se stanje pogoršalo te dolazi na EGDS, gdje joj je pronađen zaglavljivi žučni kamenac u području pilorusa s obilnim tamnozelenim sadržajem i promijenjenom sluznicom želuca (slika 2), što je bio razlog njezine hospitalizacije na Zavodu za digestivnu kirurgiju. Drugog dana hospitalizacije pacijentici se ponovio EGDS koji je pokazao obilan tamnozeleni sadržaj u edematoznom i nepravilnom pilorusu sa zaglavljenim žučnim kamencem iz kojeg je izlazila znatna količina gnojnog sadržaja. Ekstrakcija žučnog kamena EGDS-om pomoću Dormia sonde nije uspjela te se pacijenticu sutradan podvrgava hitnom eksplorativnom laparoskopskom zahvatu. Kako se radilo o kroničnom upalnom procesu s brojnim priraslicama, laparoskopskom optikom bilo je nemoguće prikazati žučnjak, duodenum i završni dio želuca te se operacija konvertirala u desnu subkostalnu laparotomiju. Pacijentici su odstranjene priraslice i pristupilo se na pilorični dio želuca. Učinjena je gastrotomija u duljini od 5 cm te se uspješno ekstrahirao žučni kamenac dimenzija 7 x 3,5 x 2,5 cm (slika 3).

Nadalje, gastrotomijska incizija zatvorila se sa nekoliko pojedinačnih šavova i plombirala s dijelom velikog omentuma. Uslijedilo je anastomoziranje

slobodnog dijela želuca s izdvojenom jejunalom vijugom, napravljena je gastroenteroanastomoza i enteroenteralna anastomoza po metodi Braun. Postavljen je dren subhepatalno i operacijska rana se zašila po slojevima. Postoperativni tijek pacijentice komplicirao se infekcijom operacijske rane.

Pacijentica je postoperativno, uz antikoagulantnu terapiju niskomolekularnim heparinom, primala antibiotsku terapiju i inhibitore protonске pumpe. Dvadesetdrugog postoperativnog dana pacijentica je pokazala značajan oporavak, rana je sekundarno zacijelila te je otpuštena na kućnu njegu uz daljnju gastroenterološku kontrolu.

U daljnjih šest mjeseci praćenja pacijentica je uspješno oporavila bez potrebe za popravkom kolecistoduodenalne fistule s negiranjem bilo kojih bilijarnih smetnji.

#### RASPRAVA

Bouveretov sindrom rijetka je komplikacija kolecistolitijaze koja se klinički vrlo često previdi i dugo ostaje klinički neprepoznata. Osim što dolazi do stvaranja patološke komunikacije između bilijarnog sustava i crijeva, ovaj se sindrom može dodatno komplicirati nakupljanjem bilijarnog i gnojnog sadržaja u području opstrukcije pilorusa žučnim kamencem, što dodatno otežava kliničku sliku, a njegova ekstrakcija kirurški predstavlja velik izazov, budući da je smrtnost prilikom kirurškog zahvata još uvijek velika. Razlog tome su dob i prethodni komorbiditeti pacijenta, budući da se sindrom javlja najčešće u žena starije životne dobi, a dodatni komorbiditeti kao što su hipertenzija, dijabetes i debljina dodatno kompliciraju ishod kirurškog zahvata i postoperativni oporavak.

U prikazanom slučaju pacijentice, akutni abdominalni bol te laboratorijski i slikovni nalazi ukazali su na bilijarnu etiologiju akutnog abdominalnog bola. Diferencijalno dijagnostički posumnjalo se na kolecistitis i patologiju vezanu uz prethodno dokazanu kolelitijazu. Tek je nakon dva dana, zbog pogoršanja kliničke slike, pacijentici na EGD-u dokazan etiološki uzrok akutnog abdominalnog bola. Naime, žučni kamenac pronađen u području pilorusa bio je toliko velik, da je uz opstrukciju pilorusa došlo i do pojave upalnog pro-



**Slika 3.** Prikaz žučnog kamenca ekstrahiranog iz pilorusa, dimenzija 7 x 3,5 x 2,5 cm.

Do 75. godine života oko 35 % žena i 20 % muškaraca razvije žučne kamence. Većina ovih pacijenata je asimptomatska, no komplikacije se javljaju u oko 6 %.

cesa i nagomilavanje znatne količine gnoja. Za pacijenticu bi najpovoljnija terapijska metoda bila endoskopsko uklanjanje žučnog kamenca, no kako je u ovom slučaju žučni kamenac bio izrazito velik, to nije bilo moguće. Trećeg dana hospitalizacije pristupilo se laparoskopiji kao minimalno invazivnoj kirurškoj metodi, međutim, zbog posljedica kroničnog upalnog procesa niti taj zahvat nije doveo do ekstrakcije žučnog kamenca. Napokon, otvorenom kirurškom operacijom, koja je ujedno i najrizičnija za pacijenticu, ali u ovakvom slučaju, jedini način liječenja, uspio se ekstrahirati žučni kamenac.

U dosadašnjim studijama Bouveretov sindrom prepoznat je i opisan kao komplikacija kolecistolitijaze, međutim, još uvijek u poznatoj literaturi ne postoji poglavlje bol u abdomenu kao ni egzaktna smjernice za liječenje ovog rijetkog sindroma. Dijagnostika akutnog abdominalnog bola odnosi se prije svega na dobro uzetu anamnezu i fizikalni pregled koji se sastoji od inspekcije, palpacije, perkusije, auskultacije i digitorektalnoga pregleda, što može predstavljati više od 80 % dijagnoze<sup>9</sup>. Uz laboratorijske pretrage i radiološku dijagnostiku tek je daljnja gastroenterološka obrada pacijentice dovela do konačne dijagnoze.

Liječenje ovog rijetkog sindroma predstavlja velik klinički izazov. Endoskopska metoda je izvrsna dijagnostička metoda, ali je vrlo često neuspješna terapijska metoda i to najčešće zbog veličine žučnog kamena koji opstruira pilorus te je kirurška intervencija potrebna u 91 % slučajeva<sup>10</sup>.

Najnovije endoskopske metode ekstrakcije žučnog kamena poput endoskopske litotomije, ekstra-korporalne litotripsije (ESWL) te perkutane laserske litotripsije pokazuju nešto bolje rezultate<sup>11</sup>. S druge strane, veći terapijski uspjeh pripisuje se kirurškim zahvatima, međutim, iako kirurški zahvat predstavlja vrlo često i jedini način liječenja, smrtnost zbog starije životne dobi i komorbiditeta kreće se od 12 % do 30 %<sup>12</sup>. Laparoskopija, kao metoda minimalno invazivne kirurgije, metoda je izbora kad endoskopskim zahvatom ne možemo odstraniti kamenac, no kako je sindrom često dugo klinički neprepoznat, dolazi do stvaranja priraslica koje su rezultat kroničnog upalnog procesa. Posljedica toga je nemogućnost prikazivanja žučnjaka, duodenuma i završnog dijela želuca laparoskopskom optikom te ekstrakcija žučnog kamena putem laparoskopskih instrumenata nije moguća. Laparotomija je posljednji kirurški zahvat kojem se pristupa kada su prethodne dvije metode neuspješne. U ovom članku prikazan je slučaj pacijentice s akutnim abdominalnim bolom i prethodno dokazanom kolecistolitijazom.

Novije objavljeni znanstveni članci imaju različita mišljenja po pitanju terapijskog pristupa pacijentu s ovim sindromom. Dok pojedini izvori navode endoskopsku metodu kao *zlatni standard* dijagnostike, pojedini smatraju kako prednost treba dati slikovnim metodama.

Prema studiji sveučilišta Cambridge u Velikoj Britaniji osjetljivost EGDS-a je približno 69 % u odnosu na CT, što iznosi između 79,1 % i 93 %<sup>13-15</sup>. 15 – 25 % kamenaca u žučnjaku izoatenuirajuće je na CT-u, ali u takvim je slučajevima magnetska rezonancija alternativa<sup>16</sup>.

Dijagnoza Bouveretova sindroma temelji se na multimodalnom pristupu, pri čemu je poželjna dijagnostika u prvom stupnju radiološka, a endoskopija uslijedi ako je radiološko snimanje neuspješno. Radiološka snimka je također bitna za identifikaciju drugih, češćih uzroka stenoze pi-

lorusa i začepjenja crijeva koji se mogu očitovati sličnim znakovima i simptomima Bouveretova sindroma. Slikovne metode su korisne jer su neinvazivne, dostupne i pružaju dodatne anatomske informacije koje bi se inače propustile na EGDS-u, na primjer, kolecistoduodenalne fistule vizualizirane su u samo 13 % EGDS-a<sup>11</sup>.

## ZAKLJUČAK

U ovom prikazu slučaja pokazano je da uzrok akutnog abdominalnog bola može biti, rijetko, i komplikacija kolecistolitijaze u obliku Bouveretova sindroma. Ako se ovaj rijedak sindrom ne prepozna na vrijeme, može doći do stvaranja teže kliničke slike koja se dodatno komplicira upalom i stvaranjem intraabdominalnih priraslica, što dodatno otežava liječenje i može dovesti do životno ugrožavajućeg stanja. Prema tome, kliničar prilikom obrade pacijenta s akutnim abdominalnim bolom treba prije svega prepoznati etiologiju abdominalnog bola, a to se može jedino dobro uzetom anamnezom i fizikalnim pregledom koji ga vode u daljnjoj dijagnostici. U prikazanom slučaju iz navedenih slikovnih metoda nije se dalo zaključiti o postojanju patološke kolecistoduodenalne fistule kao ni žučnog kamena koji je opstruirao pilorus. Tek je nakon pogoršanja kliničke slike i daljnje gastroenterološke obrade EGDS-om otkriven uzrok akutnog abdominalnog bola. Uzimajući u obzir dob pacijentice te njezino opće zdravstveno stanje i komorbiditete, pristupilo se neinvazivnoj metodi liječenja koja zbog navedenih komplikacija nije bila uspješna. Brojne studije prednost u liječenju daju neinvazivnim metodama endoskopije, no dimenzija žučnog kamena koja pravi opstrukciju te vrlo često dovodi do ileusa i dodatne komplikacije upućuju na daljnji tijek liječenja. Otvoreni kirurški pristup i gastrotomija predstavljaju u ovom slučaju jedini mogući način ekstrakcije žučnog kamena i izlječenja pacijentice. Smjernica u liječenju ovog rijetkog sindrom i dalje u poznatoj literaturi nema te je odluka o metodi liječenja uvijek na liječniku koji, uzimajući u obzir dob, opće stanje i komorbiditete, izvodi za pacijenta najpovoljniji mogući zahvat.

**Izjava o sukobu interesa:** Autori izjavljuju da ne postoji sukob interesa.

## LITERATURA

- 1 Rahelic V, Zelic M, Grbas H, Depolo A, Kezele B. Bouveret's Syndrome – Case Report. *Zentralbl Chir* 2009; 134: 260-262.
- 2 Patel A, Agarwal S. The yellow brick road of Bouveret syndrome. *Clin Gastroenterol Hepatol* 2014;12:A24.
- 3 Ayantunde AA, Agrawal A. Gallstone ileus: diagnosis and management. *World J Surg* 2007;31:1294-1299.
- 4 Warren DJ, Peck RJ, Majeed AW. Bouveret's syndrome: a case report. *J Radiol Case Rep* 2008;2:14-17.
- 5 Park SH, Lee SW, Song TJ. Another new variant of Bouveret's syndrome. *World J Gastroenterol* 2009;15:378-379.
- 6 Haddad FG, Mansour W, Deeb L. Bouveret's Syndrome: Literature Review. *Cureus* 2018;10:2299.
- 7 Bhama JK, Ogren JW, Lee T, Fisher WE. Bouveret's syndrome. *Surgery* 2002; 131:104-5.
- 8 Ploneda-Valencia CF, Gallo-Morales M, Rinchon C, Navarro-Muñiz E, Bautista-López CA, de la Cerda-Trujillo LF et al. Gallstone ileus: An overview of the literature *Revista de Gastroenterología de México (English Edition)*;2017:248-254.
- 9 Epstein O, Perkin G, Cookson J, Watt I, Rakhit R, Robins A et al. *Clinical Examination*. 4th Edition. London: Mosby Elsevier, 2008;1-439.
- 10 Siado SA, Canal FA, Sánchez HCJ, Martínez Montalvo CM, Osorio MS. Case report of Bouveret syndrome: a strange cause of upper intestinal obstruction. *Rev Col Gastroenterol* 2019;34:445-449.
- 11 Langhorst J, Schumacher B, Deselaers T, Neuhaus H. Successful endoscopic therapy of gastric outlet obstruction due to a gallstone with intracorporeal laser lithotripsy: a case of Bouveret's syndrome. *Gastrointest Endosc* 2000;51:209-13.
- 12 Malvaux P, Degolla R, Saint-Hubert M, Farchakh E, Hauters P. Laparoscopic treatment of a gastric outlet obstruction caused by a gallstone (Bouveret's syndrome). *Surg Endosc* 2002;16:1108-1109.
- 13 Cappell MS, Davis M. Characterization of Bouveret's syndrome: a comprehensive review of 128 cases. *Am J Gastroenterol* 2006;101:2139-2146.
- 14 Barakos JA, Ralls PW, Lapin SA, Johnson MB, Radin DR, Colletti PM et al. Cholelithiasis: evaluation with CT. *Radiology* 1987;162:415-418.
- 15 Yu CY, Lin CC, Shyu RY, Hsieh CB, Wu HS, Tyan YS et al. Value of CT in the diagnosis and management of gallstone ileus. *World J Gastroenterol* 2005;11:2142-2147.
- 16 Pickhardt PJ, Friedland JA, Hruza DS, Fisher AJ. Case report. CT, MR cholangiopancreatography, and endoscopy findings in Bouveret's syndrome. *AJR Am J Roentgenol* 2003;180:1033-1035.