

# Hibridna jednofotonska emisijska tomografija/kompjutorizirana tomografija (SPECT/CT) somatostatinskih receptora u dijagnostici neuroendokrinih tumora

---

**Maršić, Matej; Klarica Gembić, Tihana; Giroto, Neva; Pribanić, Ivan; Bogović Crnčić, Tatjana; Grbac-Ivanković, Svjetlana**

*Source / Izvornik:* **Medicina Fluminensis, 2021, 57, 73 - 80**

**Journal article, Published version**

**Rad u časopisu, Objavljena verzija rada (izdavačev PDF)**

[https://doi.org/10.21860/medflum2021\\_365323](https://doi.org/10.21860/medflum2021_365323)

*Permanent link / Trajna poveznica:* <https://urn.nsk.hr/urn:nbn:hr:184:495948>

*Rights / Prava:* [Attribution 4.0 International](#)/[Imenovanje 4.0 međunarodna](#)

*Download date / Datum preuzimanja:* **2025-01-09**



*Repository / Repozitorij:*

[Repository of the University of Rijeka, Faculty of Medicine - FMRI Repository](#)



# Hibridna jednofotonska emisijska tomografija / kompjutorizirana tomografija (SPECT/CT) somatostatinskih receptora u dijagnostici neuroendokrinih tumora

## Hybrid SPECT/CT somatostatin receptor imaging of neuroendocrine tumours

Matej Maršić<sup>1</sup>, Tihana Klarica Gembic<sup>2\*</sup>, Neva Giroto<sup>2</sup>, Ivan Pribanić<sup>3</sup>, Tatjana Bogović Crnčić<sup>2</sup>, Svjetlana Grbac-Ivanković<sup>2</sup>

**Sažetak. Cilj:** Cilj rada bio je procijeniti doprinos jednofotonske emisijske tomografije / kompjutorizirane tomografije somatostatinskih receptora (SR SPECT/CT) s <sup>99m</sup>Tc-EDDA/HYNIC-Tyr3-oktreotidom (<sup>99m</sup>Tc-Tektrotyd) u dijagnostici i procjeni proširenosti bolesti kod pacijenata oboljelih od neuroendokrinih tumora (NET-ova). **Ispitanici i metode:** Retrospektivno je analizirano 120 SR SPECT/CT snimanja pacijenata s patohistološki dokazanim NET-om s obzirom na vizualizaciju primarnih lezija i metastaza. U 45 pacijenata učinjena je i pozitronska emisijska tomografija <sup>18</sup>F-fluorodeoksiglukozom (<sup>18</sup>F-FDG PET/CT) te su nalazi uspoređeni s nalazima SR SPECT/CT-a i vrijednostima kromogranina A. **Rezultati:** Od 120 pacijenata 47 (39 %) je na SR SPECT/CT upućeno nakon odstranjenja primarne lezije. Od preostala 73 pacijenta (61 %), u 56 (77 %) primarni je tumor bio vidljiv SR SPECT/CT-om, a u 9 (12 %) poznata lezija nije akumulirala radiofarmak. U 8 (11 %) pacijenata s NET-om nepoznatog primarnog sjedla nalaz je bio negativan. Od 68 (57 %) pacijenta s dokazanim metastazama, u njih 57 (84 %) bile su vidljive SR SPECT/CT-om, a u 11 (16 %) nisu akumulirale radiofarmak. Od 45 (38 %) pacijenata kojima je učinjen i <sup>18</sup>F-FDG PET/CT, u 27 (60 %) detekcija primarnih lezija i metastaza bila je sukladna nalazu SR SPECT/CT-a. Osjetljivost SR SPECT/CT-a bila je 77 % za primarne lezije i 84 % za metastaze, a <sup>18</sup>F-FDG PET/CT-a 75 % za primarne lezije i 76 % za metastaze. Vrijednosti kromogranina A nisu pokazale statistički signifikantnu korelaciju s nalazima slikovne dijagnostike. **Zaključci:** SR SPECT/CT ima visoku osjetljivost za detekciju NET-ova. Osim toga, potvrđena je komplementarnost s <sup>18</sup>F-FDG PET/CT-om te kod pacijenata s negativnim nalazom SR SPECT/CT-a treba učiniti <sup>18</sup>F-FDG PET/CT i obrnuto.

**Ključne riječi:** neuroendokrini tumori; somatostatinski receptor; <sup>99m</sup>Tc-EDDA/HYNIC-Tyr3-oktreotid; SPECT/CT; <sup>18</sup>F-FDG PET/CT

**Abstract. The aim:** The aim of this study was to evaluate the significance of somatostatin receptor single-photon emission computed tomography/computed tomography (SR SPECT/CT) with <sup>99m</sup>Tc-EDDA/HYNIC-Tyr3-octreotide (<sup>99m</sup>Tc-Tektrotyd) in diagnostics and staging of patients with neuroendocrine tumours. Patients and methods: We retrospectively enrolled 120 patients with histologically proven NET who underwent SR SPECT/CT between January 2013 and February 2017. The patients' data and SR SPECT/CT findings regarding primary lesion and metastases were analysed. In 45 patients, 2-deoxy-2-<sup>18</sup>F-fluoroglucose positron emission computed tomography/computed tomography (<sup>18</sup>F-FDG PET/CT) was performed, and the findings were compared to SR SPECT/CT and chromogranin A values. Results: Out of 120 patients, 47 (39%) underwent SR SPECT/CT after surgical removal of the primary lesion. In 73 (61%) remaining patients, the primary lesion was detected on SR SPECT/CT in 56 (77%), in 9 (12%) lesion did not accumulate <sup>99m</sup>Tc-Tektrotyd. SR SPECT/CT was negative in the remaining 8 (11%) patients with unknown primary. Out of 68 patients (57%) with metastases,

<sup>1</sup>Klinika za otorinolaringologiju i kirurgiju glave i vrata, KBC Rijeka, Rijeka, Hrvatska

<sup>2</sup>Klinički zavod za nuklearnu medicinu, KBC Rijeka, Rijeka, Hrvatska

<sup>3</sup>Zavod za medicinsku fiziku i zaštitu od zračenja KBC Rijeka, Rijeka, Hrvatska

**\*Dopisni autor:**

Tihana Klarica Gembic, dr. med.  
Klinički zavod za nuklearnu medicinu  
Klinički bolnički centar Rijeka,  
Krešimirova 42, 51 000 Rijeka  
E-mail: tihana.klarica@gmail.com

<http://hrcak.srce.hr/medicina>

57 (84%) were detected on SR SPECT/CT, while 11 did not accumulate  $^{99m}\text{Tc}$ - Tekrotyd.  $^{18}\text{F}$ -FDG PET/CT was performed in 45 patients, and findings were concordant with SR SPECT/CT in 27 (60%). The the sensitivity of SR SPECT/CT was 77% for primary lesions and 84% for metastases, and sensitivity of  $^{18}\text{F}$ -FDG PET/CT was 75% 76%, respectively. In 70 (58%) patients with available chromogranin A no statistically significant correlation was found with imaging methods. Conclusion: In patients with NET and negative SR SPECT/CT findings,  $^{18}\text{F}$ -FDG PET/CT should be recommended and vice versa, because of the complementarity of these procedures.

**Key words:** neuroendocrine tumours; somatostatin receptor;  $^{99m}\text{Tc}$ -EDDA/HYNIC-Tyr3-octreotid; SPECT/CT;  $^{18}\text{F}$ -FDG PET/CT

Vjerojatnost da pacijent bude  $^{18}\text{F}$ -FDG PET pozitivan nakon negativnog SR SPECT/CT-a iznosi 41 %. Ako je pacijent  $^{18}\text{F}$ -FDG PET negativan, vjerojatnost da bude SR SPECT/CT pozitivan je približno 30 %, odnosno, gotovo 1 od 3 pacijenta mogu biti SR SPECT/CT-a pozitivni nakon negativnog nalaza  $^{18}\text{F}$ -FDG PET-a.

#### UVOD

Neuroendokrini tumori (NET-ovi) novotvorine su koje nastaju iz stanica sa svojstvima živčanog tkiva jer sadrže granule u kojima se skladište monoamini te endokrinim svojstvima, odnosno sposobnošću sinteze i sekrecije tih granula. Te stanice nalaze se u raznim dijelovima tijela, a najviše u žlijezdama s unutarnjim izlučivanjem (pinealna žlijezda, hipofiza, hipotalamus, štitnjača, doštitne žlijezde, endokrina gušterača, jajnici, testisi te nadbubrežne žlijezde). Pojedinačne stanice neuroendokrinih karakteristika prisutne su i u bubrezima, egzokrinom gušterači, respiratornom i probavnom sustavu. NET-ovi su vrlo heterogena

skupina neoplazmi relativno niske incidencije koju, osim neuroendokrine diferencijacije, karakterizira niska proliferacija te hipersekrecija bioaktivnih tvari. Oko 30 % ovih tumora su funkcionalni, stoga simptomatski. Zajednička im je ekspresija receptora za somatostatin te specifičnih biomarkera, kao što su kromogranin A, protein CD53 i neuron specifična enolaza<sup>1</sup>.

Somatostatinski receptori su transmembranske bjelančevine koje pripadaju skupini G proteina (gvanin nukleotid vezujući protein). Postoji pet podtipova receptora, a u NET-ovima su najčešće izraženi tip 1, 2, 3 i 5, rjeđe 4<sup>2</sup>. NET-ovi se prema podrijetlu dijele na one sa sijelom u prednjem, srednjem i stražnjem segmentu probavne cijevi te na distalno smještene tumore. Prema stupnju razvoja i diferencijaciji, ovisno o Ki-67 indeksu, dijele se na dobro diferencirane i slabo diferencirane neuroendokrine neoplazme, no klasifikacije se razlikuju ovisno o primarnom sijelu tumora (tablica 1)<sup>3</sup>. Dijagnostika ovih tumora limitirana je zbog varijabilne lokalizacije, manjih dimenzija i sporog rasta, a dijagnostički postupci obuhvaćaju laboratorijske nalaze, specifične biomarkere te slikovne metode. Od specifičnih laboratorijskih pretraga određuje se 5-hidroksiindolactena kiselina (5-HIAA), serotonin, kromogranin A<sup>4</sup>, a ovisno o sijelu tumora, dijagnostika uključuje ultrazvučni pregled abdomena, endoskopske metode, slikovne dijagnostičke metode i biopsiju tumora<sup>5</sup>. Slikovne dijagnostičke metode uključuju kompjuatoriziranu tomografiju, magnetsku rezonanciju te nuklearno medicinske slikovne metode, koje se od radioloških, primarno morfoloških, razlikuju po tome što prikazuju funkcionalno tumorsko tkivo.

**Tablica 1.** Klasifikacija neuroendokrinih neoplazmi gastroenteropankreatičnog sustava prema Svjetskoj zdravstvenoj organizaciji iz 2017.

Gradus (Stupanj)	Opis	Ki 67	Mitotički indeks
G1	Dobro diferencirana NEN	< 2	< 2/10
G2	Dobro diferencirana NEN	3 – 20	2 – 20/10
G3	Dobro diferencirana NEN	> 20	> 20/10
G3b	Slabo diferencirana NEN ili NE karcinom - tip malih stanica - tip velikih stanica	> 20	> 20/10
Miješana NE – non NE neoplazma			

\*NEN = neuroendokrini neoplazma

U nuklearnoj medicini koriste se radiofarmaci koji omogućuju molekularno oslikavanje tumora vezivanjem za somatostatinske receptore. To su  $^{99m}\text{Tc}$ -EDDA/HYNIC-Tyr3-oktreotid ( $^{99m}\text{Tc}$ -EDDA/HYNIC-TOC;  $^{99m}\text{Tc}$ -Tektrotyd),  $^{111}\text{In}$ -pentetreotid ( $^{111}\text{In}$ -Octreoscan) te pozitronski,  $^{68}\text{Ga}$  obilježeni analozi somatostatina (DOTATOC, DOTANOC, DOTATATE).

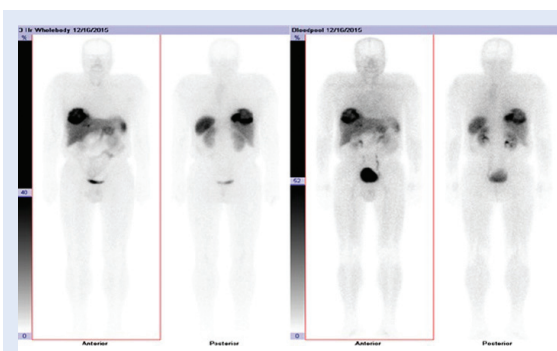
$^{99m}\text{Tc}$ -Tektrotyd, koji je korišten u ovom radu, derivat je nikotinske kiseline obilježen metastabilnim izotopom tehnecija ( $^{99m}\text{Tc}$ ) čije je vrijeme poluraspada 6 sati. Redoslijed aminokiselina u dijelu molekule koji se vezuje za somatostatinski receptor jednak je redoslijedu u molekuli somatostatina.

Ovaj radiofarmak akumulira se u jetri, bubrezima i slezeni jer tkiva tih organa fiziološki sadrže receptore za somatostatin<sup>6</sup>, a patološka akumulacija je najčešće vidljiva u gastroenteropankreatičnim (GEP) NET-ovima, karcinoidima, tumorima simpatičkog sustava (feokromocitom, paragangliom, neuroblastom, ganglioneurinom), medularnom karcinomu štitnjače te malignim timomima (slika 1). Osim u NET-ovima,  $^{99m}\text{Tc}$ -Tektrotyd se varijabilno može akumulirati i u drugim vrstama tumora, kao što su karcinom dojke, melanom, limfom, karcinom prostate, karcinom pluća nemalih stanica (NSCLC), sarkom, tumor bubrežnih stanica, neki tumori jajnika i meningeom<sup>7</sup>.

Inzulinomi, iako spadaju u NET-ove, imaju slabiju ekspresiju somatostatinskih receptora i nisu pogodni za ovu dijagnostiku<sup>7,8</sup>.

$^{111}\text{In}$ -pentetreotid je uveden u kliničku praksu prije  $^{99m}\text{Tc}$ -Tektrotyda, no rjeđe se koristi zbog duljeg vremena poluraspada indija, posljedično većeg radijacijskog opterećenja za pacijenta te duljeg protokola snimanja<sup>9</sup>.

Osim molekularnih radiofarmaka, za detekciju NET-ova koristi se i pozitronska emisijska tomografija / kompjutorizirana tomografija s  $^{18}\text{F}$  obilježenom fluorodeoksiglukozom ( $^{18}\text{F}$ -FDG PET/CT). Ta je slikovna metoda visokosenzitivna ali slabije specifična, jer  $^{18}\text{F}$ -FDG omogućuje vizualizaciju tkiva koje pojačano metabolizira glukozu, neovisno o prisutnosti receptora za somatostatin. Stoga nalaz pretrage može biti pozitivan i kod slabije diferenciranih tumora, primjerice kod NET-a višeg stupnja<sup>10</sup>, i obrnuto, negativan nalaz ne isključuje dobro diferenciran NET.



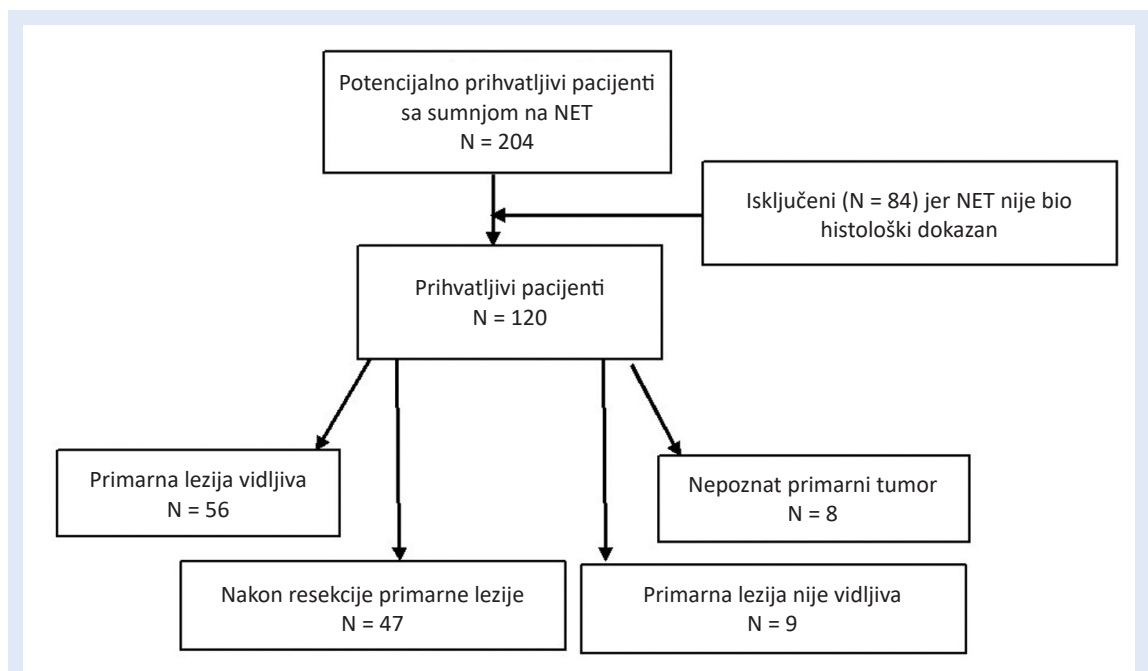
**Slika 1.**  $^{99m}\text{Tc}$  Tektrotyd: snimke cijelog tijela u anteriornoj i posteriornoj projekciji nakon 2 i 4 sata. Vidljiva je patološka akumulacija radiofarmaka u velikoj sekundarnoj leziji jetre

Cilj rada je utvrditi doprinos molekularnog oslikavanja somatostatinskih receptora s  $^{99m}\text{Tc}$ -Tektrotydom u dijagnostici i procjeni proširenosti bolesti kod pacijenata oboljelih od NET-ova u odnosu na patohistološku dijagnozu kao *zlatni standard* te utvrditi postoji li razlika u osjetljivosti za detekciju primarnih lezija u komparaciji s  $^{18}\text{F}$ -FDG PET/CT-om.

#### ISPITANICI I METODE

Retrospektivno su analizirane slikovne studije pacijenata koji su u periodu od siječnja 2013. do veljače 2017. godine bili upućeni na pretragu s  $^{99m}\text{Tc}$ -Tektrotydom u Klinički zavod za nuklearnu medicinu Kliničkog bolničkog centra Rijeka. Od 204 pacijenta kojima je snimljeno ukupno 280 scintigrama i hibridnih jednofotonskih emisijskih tomografija / kompjutoriziranih tomografija somatostatinskih receptora s  $^{99m}\text{Tc}$ -Tektrotydom (SR SPECT/CT), u studiju je uključeno 120, kojima je dijagnosticiran i patohistološki potvrđen NET, budući da su oni bez patohistološke verifikacije bili isključeni iz studije (slika 2). Za potrebe ovog rada uključeno je samo prvo snimanje pojedinog pacijenta. S obzirom na lokalizaciju tumora, kod 32 pacijenta (27 %) primarno je sijelo tumora bilo u gušterači, kod 25 (21 %) u plućima, kod 13 (11 %) u želucu, 12 (10 %) u debelom crijevu, 9 (7 %) u tankom crijevu, 21 (17 %) na ostalim lokacijama, a u 8 (7 %) pacijenata primarni tumor bio je nepoznatog sijela, ali su kod njih bile dokazane metastaze NET-a.

Studije su analizirane s obzirom na akumulaciju  $^{99m}\text{Tc}$ -Tektrotyda u primarnoj leziji, njenu lokaliza-



**Slika 2.** Dijagram pacijenata s neuroendokrinim tumorima uključenih u studiju oslikavanja somatostatinskih receptora

ciju i akumulaciju u metastazama te prikaz lezije i metastaza u ranoj fazi snimanja (prokrvljenost). Od 120 pacijenata uključenih u studiju, kod njih 45 bio je učinjen i  $^{18}\text{F}$ -FDG PET/CT te su nalazi uspoređeni. Kod 70 (58 %) pacijenata bile su poznate vrijednosti kromogranina A.

$^{99\text{m}}\text{Tc}$ -Tektrotyd je pripremljen prema uputama proizvođača radiofarmaka (Tektrotyd®, Polatom), kombinacijom HYNIC-[D-Phe1, Tyr3 – oktretid] · TFA i EDDA (etilendiamin-N,N'-dioctena kiselina). Djelatna tvar je analog somatostatina koji se većinom veže za somatostatinski receptor tipa 2, a u manjoj mjeri i za tip 3 i 4<sup>6</sup>.

Svakom pacijentu je intravenski aplicirano 500 – 900 MBq  $^{99\text{m}}\text{Tc}$ -Tektrotyda nakon prethodne pripreme koja je uključivala laganu prehranu dan prije snimanja, a po potrebi i primjenu laksativa. Ako je pacijent bio na terapiji somatostatinskim analogima, terapija je prekinuta tjedan dana prije pretrage kod kratkodjelujućih i najmanje tri tjedna kod dugodjelujućih analoga.

Odmah po aplikaciji radiofarmaka učinjeni su scintigrami cijelog tijela u anteriornoj i posteriornoj projekciji (snimka vaskularnih prostora), te nakon dva i četiri sata, na hibridnoj gama kameri s dva detektora (Siemens, Symbia™ T). Nakon dva i četiri sata učinjena je i jednofotonska emisijska tomografija (SPECT) toraksa i abdomena, od vrata

do natkoljenica, uz necirkularnu orbitu, kontinuirano, ukupno 90 pogleda, 8 s po pogledu nakon dva sata. Nakon četiri sata, zbog radioaktivnog raspada tehnečija, pogled je produljen na 10 s. Uz drugo SPECT snimanje snimljen je i niskodozni CT (engl. *low dose*; LDCT) uz korištenje sustava regulacije doze AEC (engl. *automatic exposure control*; automatska kontrola ekspozicije) i DOM (engl. *dose modulation*; modulacija doze). LDCT snimke su fuzionirane s oba SPECT snimanja. Nisu korištena intravenska niti oralna kontrastna sredstva.

Nalaze SR SPECT/CT-a analizirao je i interpretirao specijalist nuklearne medicine. Vidljivi fokusi nakupljanja aktivnosti radiofarmaka intenziteta jednakog ili većeg od akumulacije u jetri smatrali su se pozitivnim u smislu lezija s ekspresijom somatostatinskih receptora, bez obzira je li LDCT-om bio uočljiv morfološki supstrat.

#### Statistička obrada

Podaci za primarne lezije analizirani su u programu NCSS 12 (NCSS LLC, Kaysville, Utah, SAD). Razlika i omjer osjetljivosti između SR SPECT/CT i  $^{18}\text{F}$ -FDG PET/CT oslikavanja analizirana je korištenjem Namove metode<sup>11</sup> i metode Blackweldera i Nama<sup>12</sup>. Korelacija između vrijednosti kromogranina A i vidljivosti lezija SR SPECT/CT-om i  $^{18}\text{F}$ -FDG

PET/CT-om analizirana je korištenjem point-biserial korelacije. Prilikom interpretacije rezultata koristila se razina statističke značajnosti od 0,05.

## REZULTATI

Od 120 pacijenata uključenih u studiju, 62 (52 %) su bili muškarci, a 58 (48 %) žene, uz medijan dobi od 62,5 g. (raspon 20 – 83 g.).

Četrdeset i sedam (39 %) pacijenata na pretragu je došlo nakon operacijskog odstranjenja primarne lezije koja je patohistološki karakterizirana kao NET, u svrhu procjene proširenosti bolesti. Od preostala 73 pacijenta (61 %) s prethodno biopsijom dokazanim NET-om, u njih 56 (77 %) primarni je tumor bio pozitivan SR SPECT/CT-om, kod 9 (12 %) nalaz je bio negativan (iako je bio vidljiv LDCT-om), a negativno je bilo i 8 (11 %) pacijenata s NET-om nepoznatog primarnog sijela. Od 56 (77 %) pacijenata kod kojih je primarni tumor bio pozitivan SR SPECT/CT-om, u 45 (80 %) lezije su bile vidljive već na slici vaskularnih prostora, odnosno pojačano prokrvljene.

Od 120 ispitanika poznate metastaze je imalo njih 68 (57 %). Metastaze su na SR SPECT/CT-u bile pozitivne u 57 (84 %) pacijenata, od kojih su u 46 (81 %) bile i pojačano prokrvljene. Kod preostalih 11 (16 %) pacijenata nalaz metastaza na SR SPECT-u bio je negativan, iako su bile vidljive morfološki.

Kod 45 (38 %) pacijenata bio je snimljen i  $^{18}\text{F}$ -FDG PET/CT, najkasnije tri mjeseca od SR SPECT/CT pretrage. Kod 21 pacijenta (47 %) snimanje je bilo učinjeno nakon kirurškog odstranjenja primarne lezije. Kod preostala 24 (53 %) pacijenta primarna lezija bila je pozitivna u 18 (75 %), a u 6 (25 %) pacijenata nije se prikazala ovim radiofarmakom. Pacijenata s poznatim metastazama bilo je 34 (76 %), a akumulacija  $^{18}\text{F}$ -FDG-a nađena je u 26 njih (76 %).

Od svih pacijenata kojima je učinjena  $^{18}\text{F}$ -FDG PET/CT pretraga, u 27 (60 %) nalazi su bili sukladni s nalazom SR SPECT/CT-a, uključujući vizualizaciju i primarne lezije i metastaza (slika 3). Kod 11 pacijenata (24 %) lezije su bile pozitivne samo na  $^{18}\text{F}$ -FDG PET/CT-u, a u 7 (16 %) pacijenata samo na SR SPECT/CT-u.

Prema našim podacima, ako je nalaz SR SPECT/CT-a bio negativan, vjerojatnost da će biti  $^{18}\text{F}$ -FDG PET/CT pozitivan iznosila je 40,7 %. Ako je nalaz

$^{18}\text{F}$ -FDG PET/CT-a bio negativan, vjerojatnost da bude SR SPECT/CT pozitivan iznosila je 30,4 %.

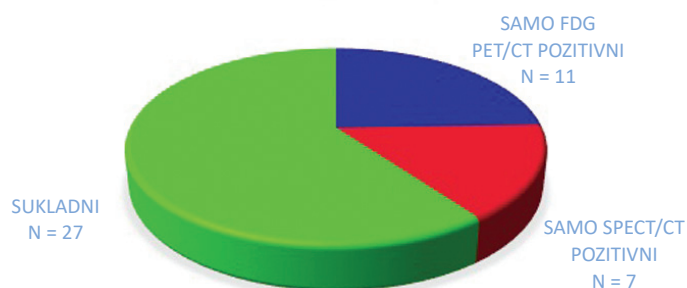
Senzitivnost SR SPECT/CT-a u pacijenata s već histološki dokazanim NET-om iznosila je 77 % za primarne lezije, a 84 % za metastaze, dok je senzitivnost  $^{18}\text{F}$ -FDG PET/CT-a iznosila 75 % za primarne lezije i 76 % za metastaze. Nije bilo lažno pozitivnih nalaza.

Nul-hipoteza da je razlika osjetljivosti  $^{18}\text{F}$ -FDG PET/CT-a i SR SPECT/CT-a u detekciji primarnih lezija manja ili jednaka nuli ne može se odbaciti

U pacijenata s negativnim nalazom SR SPECT/CT treba planirati  $^{18}\text{F}$ -FDG PET/CT i obrnuto, s obzirom na to da se radi o komplementarnim pretragama.

( $p = 0,17$  prema Namovu testu razlike osjetljivosti). Također, nul-hipoteza da je razlika osjetljivost  $^{18}\text{F}$ -FDG PET/CT-a i SR SPECT/CT-a u detekciji primarnih lezija veća ili jednaka nuli ne može se odbaciti ( $p = 0,83$  prema Namovu testu razlike osjetljivosti). Nadalje, hipoteza da je osjetljivost  $^{18}\text{F}$ -FDG PET/CT-a inferiorna u odnosu na osjetljivost SR SPECT/CT-a u detekciji primarnih lezija može se odbaciti ( $p = 0,026$  prema metodi Blackwelder i Nama), odakle slijedi da  $^{18}\text{F}$ -FDG PET/CT po osjetljivosti u detekciji primarnih lezija nije inferioran u odnosu na SR SPECT/CT. Iz navedenog slijedi da je vjerojatnost nezanemariva da su pretrage po osjetljivosti u detekciji primarnih lezija podjednake, odnosno da nema značajne razlike između  $^{18}\text{F}$ -FDG PET/CT-a i SR SPECT/CT-a u detekciji primarnih lezija.

### SUKLADNOST SPECT/CT I PET/CT NALAZA



Slika 3. Sukladnost  $^{18}\text{F}$ -FDG PET/CT i SR SPECT/CT nalaza u 45 pacijenata s neuroendokrinim tumorom

Vrijednosti kromogranina A bile su dostupne u 70 (58 %) pacijenata, a povišene su vrijednosti (> 100 pmol/L) zabilježene kod njih 42 (60 %) uz medijan vrijednosti 249 pmol/L (raspon 3,2 – 3214,1 pmol/L). Statističkom analizom nije dokazana značajna korelacija vrijednosti kromogranina A i SR SPECT/CT nalaza ( $r = 0,23$ ,  $p = 0,0578$ ). Također, nije dobivena statistička značajna korelacija vrijednosti kromogranina A i  $^{18}\text{F}$ -FDG PET/CT nalaza ( $r = 0,23$ ,  $p = 0,22$ ), uz napomenu da bi rezultati bili pouzdaniji da je statistički uzorak bio veći.

#### RASPRAVA

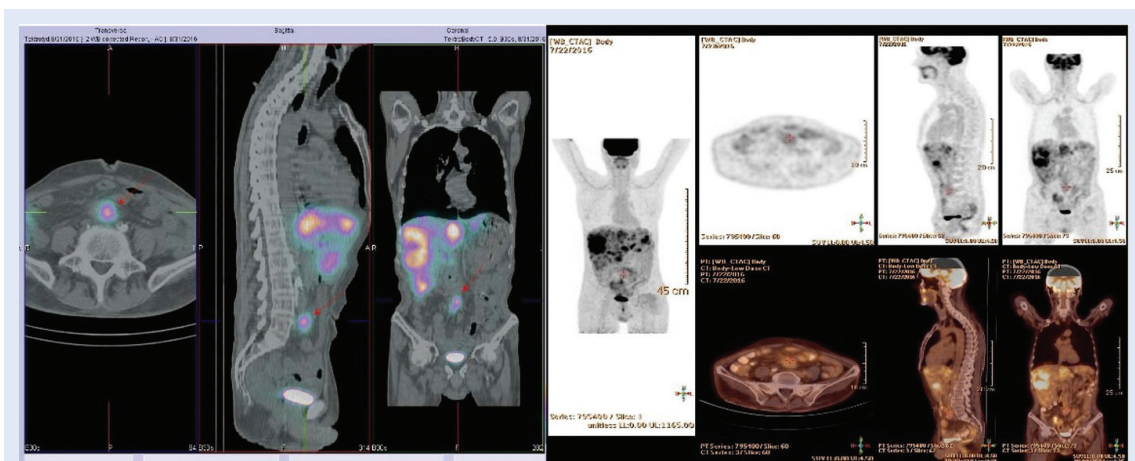
NET-ovi čine vrlo heterogenu skupinu tumora, no zajednička im je ekspresija somatostatinskih receptora, što se koristi u dijagnostici, praćenju bolesti i liječenju. SR SPECT/CT s tehnecijskim analogom somatostatina je molekularna nuklearno medicinska slikovna dijagnostička metoda koja omogućuje vizualizaciju tkiva s ekspresijom ovih receptora uz senzitivnost od 73 – 88 % i specifičnost od 90 – 95 %<sup>13</sup>.

U ovaj rad bilo je uključeno 120 pacijenata s već patohistološki dokazanim NET-om, od kojih je 45 (37,5 %) imalo već odstranjen primarni tumor, stoga smo određivali samo senzitivnost pretraga. U podskupini od 73 pacijenta (61 %) koji nisu operativno liječeni, primarni tumor bio je vidljiv SR SPECT/CT-om u njih 56 (77 %). Senzitivnost pretrage za detekciju primarnog tumora tako je procijenjena na 77 %, što je u skladu s podacima iz literature<sup>13,14</sup>.

Od 68 (57 %) pacijenata koji su imali već dokazane metastaze, u 57 (84 %) su se prikazale SR SPECT/CT-om. Izostanak vizualizacije somatostatinskih receptora u preostalih 11 (16 %) pacijenata u lezijama koje su inače morfološki bile vidljive upućuje na zaključak da su te lezije izgubile ekspresiju receptora za somatostatin, pa tako i sposobnost vezanja ovog radiofarmaka, što bi moglo upućivati na promjene u histološkoj građi tumorskog tkiva u smislu dediferencijacije<sup>15</sup>.

Većina primarnih i sekundarnih lezija bila je vidljiva već u ranoj fazi snimanja, odmah po aplikaciji radiofarmaka, što upućuje da su lezije pojačano vaskularizirane. S obzirom na to da o procjeni prokrvljenosti NET lezija SR SPECT/CT-om nismo našli podataka, osim vlastitog prikaza slučaja<sup>16</sup>, rezultat nije moguće usporediti s literaturom, no postoje radovi o drugim vrstama tumora koji su dokazali da je pojačana prokrvljenost, detektirana drugim slikovnim dijagnostičkim metodama, povezana s biološkom agresivnošću tumora<sup>17</sup>. Stoga bi bilo korisno u daljnjim istraživanjima podatak o prokrvljenosti primarnog tumora i metastaza usporediti s markerima vezanim uz prokrvljenost, a koji se mogu dobiti patohistološkom analizom te indirektno upućuju na agresivnost tumora (tumorska neoangiogeneza i sl.)<sup>18</sup>, kao i s Ki-67 i mitotičkim indeksom (tablica 1).

$^{18}\text{F}$ -FDG PET/CT je vrlo osjetljiva slikovna dijagnostička metoda kojom se tumorsko tkivo otkriva na temelju povećanog metabolizma glukoze. Prednost ove metode je visoka osjetljivost, no specifič-



**Slika 4.** Multiple NET lezije jetre i mezenterija. **Lijeva slika:** lezija mezenterija nakuplja  $^{99\text{m}}\text{Tc}$  Tektrotyd, kao i lezije jetre (crvena strelica). **Desna slika:** lezija mezenterija vrlo blijedo nakuplja  $^{18}\text{F}$ -FDG (crvena oznaka), a lezije jetre pokazuju visoku metaboličku aktivnost.

nost je relativno niska jer pretragom nije moguće diferencirati tip tumora. Kod dobro diferenciranih NET-ova, odnosno nižeg gradusa (npr. G1 i G2, tablica 1.), može se očekivati slabiji prikaz tumorskog tkiva  $^{18}\text{F}$ -FDG PET/CT-om zbog slabijeg potencijala rasta i niže metaboličke aktivnosti tumora.

Ovom pretragom bilo je obuhvaćeno svega 45 (38 %) od ukupno 120 pacijenata, stoga je usporedba sa SR SPECT/CT-om učinjena na malom broju pacijenata, što je nedostatak rada. Ipak, analiza je pokazala kako vjerojatnost da pacijent bude  $^{18}\text{F}$ -FDG PET/CT-om pozitivan nakon negativnog SR SPECT/CT-a iznosi 40,7 %, što nije zanemarivo. S druge strane, ako je pacijent  $^{18}\text{F}$ -FDG PET/CT-om negativan, vjerojatnost da bude SR SPECT/CT-om pozitivan je oko 30 %, odnosno 1 od 3 pacijenta može biti SR SPECT/CT-om pozitivan. Zaključno, nakon negativnog nalaza prve, nalaz druge pretrage može biti pozitivan i obrnuto, što upućuje na njihovu komplementarnost, jer prikazuju različita svojstva NET-ova (slika 4). Kromogranin A je široko prihvaćen biomarker koji se koristi u dijagnostici i praćenju pacijenata oboljelih od NET-a. Pripada grupi granina, kiselih proteina koji su glavna komponenta sekretornih granula različitih endokrinih i neuroendokrinih stanica. Poznato je da koncentracija kromogranina A može biti niža, ili čak unutar granica normale u slučaju NET-a slabijeg proliferativnog potencijala, ali i kod slabo diferenciranih NET-ova koji su izgubili sposobnost stvaranja sekretornih vezikula i stoga ne izlučuju kromogranin A<sup>19</sup>.

U našoj skupini pacijenata s patohistološki dokazanim NET-om nalaz kromogranina A bio je dostupan za 70 (58 %) pacijenata, a vrijednost je bila povišena tek u 42 (60 %). Iako bi se takav rezultat mogao objasniti gore navedenim razlozima, budući da nije učinjena analiza vrijednosti kromogranina A prema stupnju diferencijacije tumora, ovaj rad ne može potvrditi takav zaključak. U našoj skupini pacijenata korelacija SR SPECT/CT-a i  $^{18}\text{F}$ -FDG PET/CT-a s vrijednostima kromogranina A je mala i nije statistički značajna, stoga niske ili uredne vrijednosti kromogranina A treba uzeti s rezervom.

## ZAKLJUČAK

Senzitivnost SR SPECT/CT i  $^{18}\text{F}$ -FDG PET/CT pretrage za primarne lezije kod pacijenata s dokazanim

NET-om je podjednaka (77 % vs. 75 %), a za metastaze je senzitivnost SR SPECT/CT-a 84 % vs. 76 % za  $^{18}\text{F}$ -FDG PET/CT. Nije bilo lažno pozitivnih nalaza. Budući da je većina pozitivnih lezija pokazala i pojačanu prokrvljenost, SR SPECT/CT-om je korisno uvijek snimiti i ranu fazu distribucije radiofarmaka jer može ukazivati na agresivniji tip tumora. Iako je kromogranin A vrijedan marker u dijagnostici i praćenju NET-a, njegove vrijednosti nemaju statistički značajnu korelaciju s nalazima ovih slikovnih metoda.

Podaci dobiveni na ovoj populaciji pacijenata pokazuju visoku vrijednost SR SPECT/CT-a u detekciji primarnog NET-a i procjeni proširenosti kada se sumnja na metastatsko širenje bolesti. U pacijenata s negativnim nalazom SR SPECT/CT-a treba planirati  $^{18}\text{F}$ -FDG PET/CT i obrnuto, budući da se radi o komplementarnim pretragama.

**Izjava o sukobu interesa:** Autori izjavljuju da ne postoji sukob interesa.

## LITERATURA

1. Oronsky B, Ma PC, Morgensztern D, Carter CA. Nothing But NET: A Review of Neuroendocrine Tumors and Carcinomas. *Neoplasia*. 2017;19:991-1002.
2. Wang L, Tang K, Zhang Q, Li H, Wen Z, Zhang H et al. Somatostatin receptor-based molecular imaging and therapy for neuroendocrine tumors. *BioMed Res Int*. 2013; 102819.
3. Lloyd RV, Osamura RY, Klöppel G, Rosai J. WHO classification of tumours of endocrine organs, 4th ed. Lyon: International Agency for Research on Cancer. 2017;209-240.
4. Herrera-Martínez AD, Hofland LJ, Gálvez Moreno MA, Castaño JP, de Herder WW, Feelders RA. Neuroendocrine neoplasms: current and potential diagnostic, predictive and prognostic markers. *Endocrine-Related Cancer*. 2019;26:R157-R179.
5. Maxwell JE, Howe JR. Imaging in neuroendocrine tumors: an update for the clinician. *Int J Endocr Oncol*. 2015;2:159-168.
6. Polatom.pl [Internet]. National Centre For Nuclear Research Radioisotope Centre POLATOM, Inc. c2005-20 [cited 2020 Jun 22]. Available from: <https://www.polatom.pl/sites/default/files/polatom-20181212-tektrotyd.pdf>.
7. Artiko V, Sobic-Saranovic D, Pavlovic S, Petrovic M, Zuvella M, Antic A et al. The clinical value of scintigraphy of neuroendocrine tumors using (99m)Tc-HYNIC-TOC. *J Buon*. 2012;17:537-542.
8. Shah S, Purandare N, Agrawal A, Rangarajan V. A pictorial review on somatostatin receptor scintigraphy in neuroendocrine tumors: The role of multimodality imaging with SRS and GLUT receptor imaging with FDG PET-CT. *Indian J Radiol Imaging*. 2012;22:267-275.
9. Bombardieri E, Aktolun C, Baum RP, Bishof-Delaloye A, Del Vecchio S, Maffioli L et al. 111In -pentetreotide



- scintigraphy procedure guidelines for tumour imaging. *Eur J Nucl Med Mol Imaging*. 2010;1441-1448.
10. Chan DL, Pavlakis N, Schembri GP, Bernard EJ, Hsiao E, Hayes A et al. Dual Somatostatin Receptor/FDG PET/CT Imaging in Metastatic Neuroendocrine Tumours: Proposal for a Novel Grading Scheme with Prognostic Significance. *Theranostics*. 2017;7:1149-1158.
  11. Nam JM. Establishing equivalence of two treatments and sample size requirements in matched-pairs design. *Biometrics*. 1997;53:1422-30.
  12. Nam JM, Blackwelder WC. Analysis of the ratio of marginal probabilities in a matched-pair setting. *Stat Med*. 2002;21:689-99.
  13. Liepe K, Becker A. <sup>99m</sup>Tc-Hynic-TOC imaging in the diagnostic of neuroendocrine tumors. *World J Nucl Med*. 2018;17:151-156.
  14. Sepúlveda-Méndez J, de Murphy C, Pedraza-López M, Murphy-Stack E, Rojas-Bautista JC, González-Treviño O. Specificity and sensitivity of <sup>99m</sup>Tc-EDDA/HYNIC-Tyr3-octreotide (<sup>99m</sup>Tc-TOC) for imaging neuroendocrine tumors. *Nucl Med Commun*. 2012;33:69-79.
  15. Panagiotidis E, Alshammari A, Michopoulou S, Skoura E, Naik K, Maragkoudakis E et al. Comparison of the impact of <sup>68</sup>Ga-DOTATATE and <sup>18</sup>F-FDG PET/CT on clinical management in patients with Neuroendocrine tumors. *J Nucl Med*. 2017;58:91-98.
  16. Giroto N, Bogović-Crnčić T, Grbac-Ivanković S, Valković-Zujić P. Glomus Tumor of the Neck Detected With <sup>99m</sup>Tc-EDDA HYNIC-TOC. *Clin Nucl Med*. 2017;42:758-760.
  17. Yeo DM, Oh SN, Jung CK, Lee MA, Oh ST, Rha SE et al. Correlation of dynamic contrast-enhanced MRI perfusion parameters with angiogenesis and biologic aggressiveness of rectal cancer: Preliminary results. *J Magn Reson Imaging*. 2015;41:474-480.
  18. Yadav L, Puri N, Rastogi V, Satpute P, Sharma V. Tumour Angiogenesis and Angiogenic Inhibitors: A Review. *J Clin Diagn Res*. 2015;9:XE01-XE05.
  19. Gut P, Czarnywojtek A, Fischbach J, Bączyk M, Ziemnicka K, Wrotkowska E et al. Chromogranin A – unspecific neuroendocrine marker. Clinical utility and potential diagnostic pitfalls. *Arch Med Sci*. 2016;12:1-9.