

Aksilarna kirurgija u liječenju invazivnog karcinoma dojke; evolucija, suvremene smjernice i otvorena pitanja

Car Peterko, Ana

Source / Izvornik: **Medicina Fluminensis, 2021, 57, 17 - 24**

Journal article, Published version

Rad u časopisu, Objavljena verzija rada (izdavačev PDF)

https://doi.org/10.21860/medflum2021_365335

Permanent link / Trajna poveznica: <https://um.nsk.hr/um:nbn:hr:184:151929>

Rights / Prava: [Attribution 4.0 International](#) / [Imenovanje 4.0 međunarodna](#)

Download date / Datum preuzimanja: **2024-10-02**



Repository / Repozitorij:

[Repository of the University of Rijeka, Faculty of Medicine - FMRI Repository](#)



Aksilarna kirurgija u liječenju invazivnog karcinoma dojke; evolucija, suvremene smjernice i otvorena pitanja

Axillary surgery for invasive breast cancer treatment; evolution, current guidelines and controversis

Ana Car Peterko*

KBC Rijeka, Rijeka, Hrvatska

Sažetak. U posljednjih nekoliko desetljeća prisutan je konstantan trend deeskalacije aksilarne kirurgije u liječenju invazivnog karcinoma dojke. Početkom stoljeća biopsija sentinel limfnog čvora postaje *zlatni standard* i do danas gotovo potpuno zamjenjuje aksilarnu disekciju kod liječenja ranog stadija raka dojke. Istraživanja koja su u tijeku pokušavaju utvrditi postoji li u ovoj populaciji opravdanost ikakvog kirurškog postupka u aksili. Istovremeno se šire indikacije za preoperativno sistemsko onkološko liječenje, međutim, sve do 2017. godine vrlo je konzervativan kirurški pristup u okviru neoadjuvantnog liječenja, s aksilarnom limfadenektomijom kao jedinom opcijom. Iako je biopsija limfnog čvora čuvara nakon neoadjuvantnog liječenja već tri godine preporučena svim relevantnim smjernicama za liječenje karcinoma dojke, još uvijek je prisutan velik otpor u prihvatanju ovog koncepta u svakodnevnu kliničku praksu. Ovaj pregled je prikaz znanstveno utemeljenog razvoja smjernica u aksilarnoj kirurgiji, postojećih kontroverzi i istraživanja koja ih pokušavaju riješiti.

Ključne riječi: aksila; karcinom dojke; limfadenektomija; neoadjuvantna terapija; sentinel

Abstract. There has been a constant trend of de-escalation in axillary surgery for invasive breast cancer treatment in the last few decades. From the beginning of this century sentinel lymph node biopsy is a gold standard for the axillary staging of early breast cancer patients. Ongoing trials are aiming to determine if any type of axillary surgery is justified for the breast cancer treatment of the above-mentioned population. At the same time, the indications for preoperative systemic oncology treatment are expanding. However, for the axillary surgery following neoadjuvant treatment, very conservative approach remained the standard treatment until 2017, with the axillary lymph dissection as the only valid option. Although sentinel node biopsy after preoperative systemic treatment is recommended option by all relevant breast cancer treatment guidelines, a tremendous resistance is present in adopting this concept into everyday clinical practice. This review is a demonstration of the scientifically based evolution of the current guidelines in axillary surgery, the existing controversies, and the ongoing trials that are aiming to resolve them.

Key words: axilla; breast cancer; lymph node dissection; neoadjuvant therapy; sentinel

***Dopisni autor:**

Ana Car Peterko, dr. med.
KBC Rijeka, Zavod za opću
i onkološku kirurgiju
Krešimirova 42, 51 000 Rijeka
E-mail: ana.car.peterko@uniri.hr
anacarpeterko@gmail.com

<http://hrcak.srce.hr/medicina>

UVOD

U populaciji žena u svijetu i RH rak dojke je na prvom mjestu incidencije obolijevanja i smrtnosti od malignih bolesti, a u sveukupnoj populaciji na visokom trećem mjestu uzroka smrtnosti od malignoma, iza karcinoma pluća i karcinoma debelog crijeva. Upoznavanjem i razumijevanjem biologije ove bolesti u posljednjih se nekoliko desetljeća posve promijenio pristup liječenju. Od isključivo kirurškog tretmana, iznimno mutilirajućeg radi-

Posljednjih desetljeća konstantan je trend deeskalacije kirurškog zahvata u aksili za pacijentice u ranom stadiju karcinoma dojke, a odnedavno i nakon preoperativno provedenog sistemskog liječenja. Uvođenje novih smjernica u svakodnevni rad vrlo je često popraćeno određenim stupnjem otpora.

kalnog zahvata, došli smo do suvremenog multidisciplinarnog, ultrakonzervativnog pristupa kojim se nastoji očuvati lokalna anatomija s pozitivnim utjecajem na kvalitetu života bez kompromitiranja onkoloških principa i ishoda liječenja. Aksilarna kirurgija je sastavni dio kirurgije karcinoma dojke s dva osnovna cilja; postizanja loko-regionalne kontrole i određivanja stadija bolesti, što je osnova daljnjeg onkološkog liječenja. Cilj ovog rada je prikazati evoluciju trendova u aksilarnoj kirurgiji, aktualne smjernice i kontroverze suvremenog kirurškog pristupa aksili u liječenju invazivnog karcinoma dojke.

AKSILARNA LIMFADENEKTOMIJA (ENGL. AXILLARY LYMPH NODE DISSECTION, ALND) I BIOPSIJA LIMFNOG ČVORA ČUVARA (ENGL. SENTINEL LYMPH NODE BIOPSY, SLNB)

U suvremenom kirurškom liječenju karcinoma dojke dvije su općepriznate i općeprihvaćene metode; aksilarna limfadenektomija (engl. *axillary lymph node dissection*, ALND) i biopsija *sentinel* limfnog čvora (engl. *sentinel lymph node biopsy*, SLNB). ALND je radikalna metoda kojom se odstranjuju prve dvije etaže aksilarnih limfnih čvorova (tradicionalno više od 10), a opterećena je u visokom postotku pojavom ranih i kasnih posto-

perativnih komplikacija; prolongiranim pojačanim nakupljanjem seroma, razvojem limfedema i do u 40 % slučajeva, smanjenim opsegom pokreta u ramenom zglobu i neosjetljivosti kože nadlaktice zbog lezije živaca i limfnih žila koji prolaze aksilarnom regijom. SLNB je pošteniji kirurški zahvat, sa značajno manjim postotkom pojavnosti postoperativnog morbiditeta, a podrazumijeva obilježavanje, intraoperativnu detekciju i odstranjenje prvog drenažnog limfnog čvora na putu širenja primarnog tumora. Koncept se temelji na anatomiji i fiziologiji limfne drenaže dojke¹, a ideja na Halstedovoj teoriji² sekvencijskog širenja tumora kroz limfni sustav, prema kojoj je prvi limfni čvor djelotvorna barijera za daljnje širenje tumora. Više je priznatih tehnika izvođenja ovog postupka; obilježavanje limfotropnim bojama (*Patent Blue Dye*, *Methylene Blue Dye*, *Indocyanine Green*), česticama željeznog oksida (*Sienna*, *Magenta*) i radioaktivno obilježenim nanokoloidnim česticama (*Nanocoll*) uz intraoperativnu vizualizaciju čvora ili detekciju sondom na principu magnetizma, odnosno radioaktivnosti.

SLNB – OD IDEJE DO ZLATNOG STANDARDA U AKSILARNOJ KIRURGIJI RANOG RAKA DOJKE

Sentinel čvor prvi put se u literaturi spominje još 1951.³, a 1970. i u kontekstu limfne drenaže dojke pod nazivom *Sorgius node*⁴, međutim, sve do kraja prošlog stoljeća ovaj koncept nije pobudio značajniji interes. Rezultati NSABP B-04 studije⁵ pokazali su da 70 do 80 % pacijentica s ranim rakom dojke i klinički negativnim aksilarnim limfnim čvorovima (cNO) ima i patološki NO status (pNO) te da nema statistički značajne razlike u stopama preživljenja bez povrata bolesti (engl. *disease-free survival*, DFS) i ukupnog preživljenja (engl. *overall survival*, OS) između skupine kod koje je učinjena aksilarna disekcija i skupine kod koje nije bilo nikakvog kirurškog zahvata u aksili, bez obzira je li adjuvantno provedena radioterapija (RT) limfne drenaže ili nije. Zbog porasta broja pacijentica dijagnosticiranih u ranom stadiju raka dojke, kao i rezultata navedenog istraživanja⁵ koje je dovelo u pitanje opravdanost radikalnog zahvata u aksili u svrhu kontrole bolesti i preživljenja kod ove skupine pacijentica, javila se

potreba za poštenijom metodom aksilarnog *staginga*, što je otvorilo put biopsiji sentinel čvora u kirurgiji karcinoma dojke. Rezultati pokusne studije⁶ za validaciju metode SLNB-a u kirurgiji ranog raka dojke, objavljeni 1994. godine, nagovještavaju da je metoda pouzdana alternativa aksilarnoj disekciji za određivanja N statusa. Na prijelazu stoljeća uslijedila su brojna istraživanja⁷⁻¹⁰ kojima je potvrđeno da je metoda pouzdana za određivanje N statusa, sa stopom detekcije (engl. *detection rate*, DR) većom od 95 % i stopom lažno negativnih rezultata (engl. *false negative rate*, FNR) ispod 10 %, da detekcija i odstranjenje više od jednog sentinel čvora dodatno smanjuje FNR te da sama metoda nema negativan utjecaj na onkološki ishod liječenja, odnosno preživljenje. Time SLNB postaje *zlatni standard* aksilarne kirurgije u liječenju ranog raka dojke. U KBC-u Rijeka metoda je 2002. uvedena u kliničku praksu.

SLNB VS. OPSERVACIJA U SUVREMENOM LIJEČENJU RANOG RAKA DOJKE

Daljnje studije^{11,12} pokazale su da niti prisutnost izoliranih tumorskih stanica (engl. *isolated tumor cells*, ITC) i mikrometastaza u sentinel čvoru nisu indikacija za ALND, s obzirom na to da nema razlike u onkološkom ishodu, odnosno kod pacijentica s karcinomom dojke cT1-T2 i cN0 statusa kod kojih će se učiniti poštena operacija dojke (engl. *breast conserving surgery*, BCS) i provesti adjuvantna radioterapija dojke (engl. *whole breast radiotherapy*, WBRT) čak ni 2 limfna čvora zahvaćena makrometastazom nisu indikacija za ALND¹³, a da je kod visokorizičnih pacijentica (T > 3 cm, LVI, proboj čahure limfnog čvora) adjuvantna RT limfne drenaže ekvivalentna ALND u lokalnoj kontroli bolesti sa značajno manje morbiditeta, iako nešto većom stopom pojave novog primarnog tumora¹⁴. U suvremenom konceptu aksilarne kirurgije ALND nema znanstveno opravdanje u liječenju ranog raka dojke (T1-2 N0-1), niti u svrhu lokoregionalne kontrole, niti s ciljem određivanja stadija bolesti. Istraživanja koja su u tijeku¹⁵⁻¹⁷ idu još korak dalje ispitujući ima li SLNB ikakav utjecaj na kontrolu bolesti i stopu preživljenja kod cT1-T2 cN0 skupine pacijentica, odnosno je li aksilarna kirurgija uopće indicirana u liječenju ranog raka dojke. Izostavljanjem kirur-

škog *staginga*, osim pitanja utjecaja na kontrolu bolesti, nameće se i pitanje koliko možemo pogriješiti u procjeni rizika povrata bolesti i određivanja adjuvantne terapije? Što se tiče adjuvantne RT, vrlo je mala mogućnost *undertreatmenta*. Iako je FNR aksilarnog ultrazvuka (engl. *axillary ultrasound*, AUS) od 16 %¹⁸ veći od FNR biopsije sentinel limfnog čvora (< 10 %), prema važećim NCCN smjernicama¹⁹ RT limfne drenaže izostavljena je jedino u skupini pT1pN0 pacijentica kod kojih je učinjen pošten kirurški zahvat u dojci, odnosno skupini pT1-3pN0 ako je učinjena mastektomija s više od 1 mm zdravog ruba i pod uvjetom da je primarni tumor karakteristika niskog stupnja rizika. Dakle, povećan rizik *understaginga* odnosi se isključivo na ove dvije skupine pN0 pacijentica s tumorom manjim od 2 cm ili tumorom niskog stupnja rizika. Međutim, N status utječe i na odluku o vrsti adjuvantne sistemske terapije. Izostavljanjem SLNB-a, povećanom riziku od *undertreatmenta* izložene su sve cN0 HER-2 pozitivne pacijentice te pacijentice pT1a cN0 statusa s trostruko negativnim i luminalnim imunofenotipom tumora. Iako se razvijaju alternativni modeli za procjenu rizika izostavljanja adjuvantne kemoterapije (engl. *gene expression assays*, *artificial neural network*), prema važećim smjernicama¹⁹ u gore navedenim skupinama kirurški *staging* i patološki status limfnih čvorova (pN) još uvijek su presudni za odluku o uvođenju adjuvantne dvojnje anti-HER terapije, odnosno kemoterapije.

NEOAJUVANTNA SISTEMSKA TERAPIJA (NAST)

Neoadjuvantna (preoperativna) kemoterapija osmišljena je 70-ih godina prošlog stoljeća s idejom *downstaginga*, odnosno prevođenja inoperabilnih tumora (T4, N3) u operabilne.

Nekoliko kliničkih istraživanja faze II i 8 randomiziranih kliničkih ispitivanja pokazalo je da DFS i OS ne ovisi o vremenu provođenja sistemskog liječenja (neoadjuvantno vs. adjuvantno)²⁰, što je pridonijelo širenju indikacija za provođenje NAST-a kod pacijentica s karcinomom dojke.

Prema suvremenim NCCN i ESMO smjernicama^{19,21} te St. Gallen konsenzusu²², NAST je opravdana alternativa adjuvantnom pristupu kod svih

pacijentica s karcinomom dojke kod kojih je indicirano sistemsko onkološko liječenje, odnosno kod cT sttusa >2 cm i/ili cN1-N3.

Višestruke su prednosti NAST-a kod pacijentica s operabilnom, ali lokalno uznapredovanom bolesti (cT2-3 cN1-2); *downstaging* T i N statusa i mogućnost poštudnog zahvata na dojci, odnosno u aksili kod pacijentica koje su kandidati za radikalni zahvat, *in vivo* procjena učinka sistemske terapije i korekcija protokola u slučaju rezistencije, dobitak vremena potrebnog za gensko testiranje i

Ovaj pregled donosi znanstvenu podlogu suvremenih preporuka, otvorena pitanja i istraživanja u tijeku koja pokušavaju naći odgovore, s ciljem boljeg razumijevanja i prihvaćanja novih smjernica u svakodnevnoj kliničkoj praksi.

za planiranje rekonstrukcije kod pacijentica kod kojih je indicirana mastektomija. Ovaj pristup ima također i nekoliko nedostataka; mogućnost *overtreatmenta* sistemskom terapijom kod pacijentica kod kojih je bolest radiološkim metodama precijenjena, odnosno *undertreatmenta* RT kod pacijentica kod kojih je bolest radiološki podcijenjena te, u iznimnim situacijama, mogućnost progresije bolesti tijekom NAST-a.

AKSILARNA KIRURGIJA NAKON NEOADJUVANTNE SISTEMSKE TERAPIJE

Prema inicijalnom konceptu neoadjuvantnog liječenja, sve su pacijentice bile predviđene za ALND. Kako su se indikacije za NAST proširile i na skupinu pacijentica s relativno ranim stadijem bolesti, otvorilo se pitanje opravdanosti ALND-a kod određenih pacijentica i mogućnosti uvođenja SLNB-a u kontekst neoadjuvantnog pristupa. Istovremeno su prve studije izvještavale o visokoj stopi lažno negativnih rezultata i niskoj stopi detekcije sentinel čvorova nakon sistemskog liječenja, što se pripisuje stvaranju fibroze i alteraciji limfnih putova tijekom NAST-a, embolizaciji limfnih žila i prepunjenosti limfnih čvorova tumorskim stanicama što onemogućuje prolaz kontrastnog sredstva do pravog sentinel čvora kao i mogućnosti sekvencijskog umjesto sinkronog odgovora primarnog tumora i metastatski

promijenjenih limfnih čvorova kod nekih pacijentica. Kasnije su studije istraživale prednosti i nedostatke izvođenja sentinel biopsije prije, odnosno nakon NAST-a²³, kao i mogućnosti optimizacije metode (povećanje DR-a i smanjenje FNR-a) prilikom izvođenja nakon NAST-a. Nakon što je dokazano²⁴ da je SLNB adekvatna metoda *staginga* nakon NAST-a za pacijentice dijagnosticirane s cN0 statusom s DR od 94.3 % i FNR 7.4 %, krenula su istraživanja validacije metode kod inicijalno cN(+) pacijentica. Godine 2018. objavljena je metaanaliza²⁵ koja je uključila 13 studija, odnosno 1921 pacijenticu i zaključila da je SLNB adekvatna alternativa ALND za određivanje stadija bolesti nakon NAST-a kod inicijalno cN(+) pacijentica koje su se liječenjem konvertirale u cN(-), s 90 % DR (87 % do 93 %) i 14 % FNR (11 % – 17 %) koja se korištenjem dvostrukog *tracera* smanjuje na 6 – 15 %, detekcijom i odstranjenjem 2 sentinel čvora na 12 %, a 3 sentinel čvora na samo 4 %. Ove su studije ponudile rješenja za optimizaciju metode; uz već spomenuto korištenje dvostrukog *tracera*, detekcije i biopsije više sentinel limfnih čvorova te markiranje pozitivnog čvora prije NAST-a i njegova biopsija u vrijeme izvođenja SLNB-a (engl. *targeted axillary dissection*, TAD), ultrazvučnu reevaluaciju aksile nakon provedenog sistemskog liječenja, s ili bez ponavljanja citološke punkcije, imunofenotip primarnog tumora (HER-2+ i TNBC) te multidisciplinarni pristup prilikom selekcije pacijentica za ovu proceduru.

Konsenzusom u St. Gallenu i revizijom NCCN-ovih smjernica, 2017. godine SLNB nakon NAST-a, za odabrane inicijalno cN(+) pacijentice, službeno je predložena kao metoda izbora. Iste godine u svibnju prihvaćena je i u kliničkoj praksi KBC-a Rijeka.

Kliničko značenje FNR biopsije sentinel čvora prije i nakon NAST-a

FNR je stopa netočno dijagnosticiranih, test-negativnih ispitanika u ukupnom broju stvarno pozitivnih (tablica 1).

Izračunava se prema formuli

$$FNR = \frac{\text{lažno negativni}}{(\text{stvarno pozitivni} + \text{lažno negativni})}$$

Tablica 1. Izračunavanje stope lažno negativnih rezultata (FNR) biopsije sentinel limfnog čvora (SLNB)

DG. TEST (SLNB)	ALND(+) = (pN(+))	ALND(-) = (pN(-))	UKUPNI BROJ
SN(+)	STVARNO POZITIVNI = (SN(+)/pN(+))	LAŽNO POZITIVNI = (SN(+)/pN(-))	UKUPNO TEST (+) (svi SN(+))
SN(-)	LAŽNO NEGATIVNI = (SN(-)/pN(+))	STVARNO NEGATIVNI = (SN(-)/pN(-))	UKUPNO TEST (-) (svi SN(-))
	UKUPNO ALND(+)	UKUPNO ALND(-)	UKUPNO

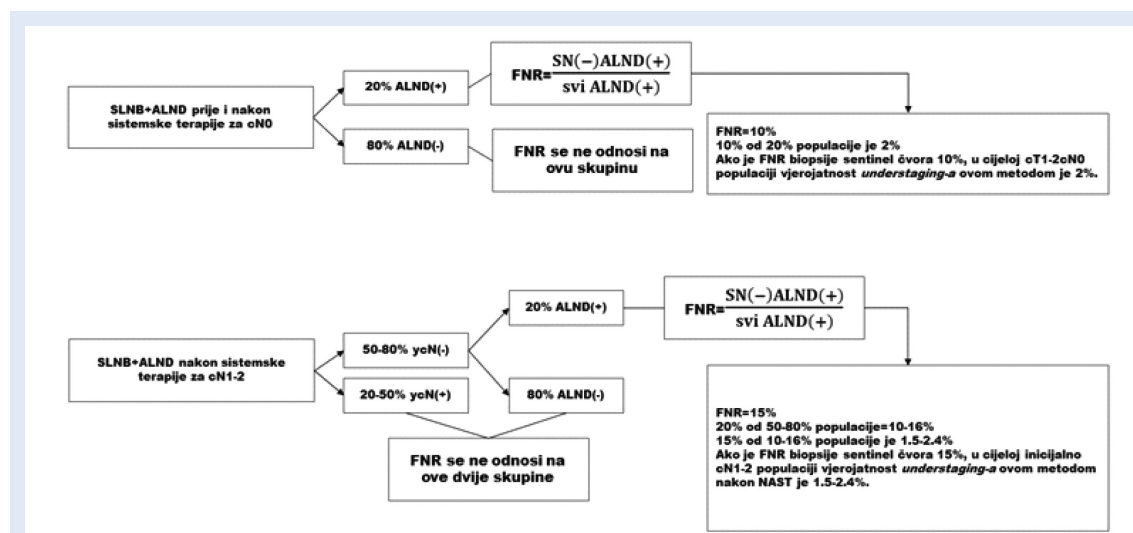
Za izračunavanje stope lažno negativnih rezultata (FNR) biopsije sentinel limfnog čvora vrijedi: $FNR = \text{broj pacijentica s negativnim nalazom SLNB-a kod kojih je nalaz ALND-a pozitivan [SN(-) pN(+)] / \text{ukupan broj pacijentica s pozitivnim nalazom ALND-a [svi pN(+)]}$.

U kliničkim istraživanjima za validaciju SLNB-a svim je ispitanicama učinjen SLNB i ALND, a stopa lažno negativnih izračunavala se za cijelu kohortu. Vrijednost FNR-a od 10 % i niže dogovorno je prihvaćena vrijednost koja definira metodu kao pouzdanu. Nakon NAST-a stopa lažno negativnih rezultata SLNB-a u mnogim je istraživanjima veća od 10 %, što je temeljni problem prihvaćanja ovog koncepta u kliničkoj praksi, osobito za inicijalno cN(+) skupinu pacijentica u kojoj su zabilježene i FNR od preko 30 % u nekim istraživanjima. No, koje je značenje FNR-a u stvarnoj kliničkoj praksi? (slika 1)

Stopa lažno negativnih ne odnosi se na cijelu skupinu, već samo pN(+), odnosno ALND(+) podskupinu. U skupini pacijentica cN(-), bilo da se

primarno kirurški liječe ili nakon NAST-a, samo njih 20 % bit će dijagnosticirano kao pN(+). S obzirom na to da se FNR odnosi samo na ovu skupinu, odnosno 20 % cijele cN(0) populacije, stvarna vjerojatnost lažno negativnog SLNB-a za cijelu populaciju cN0 je 2 %. Kod sporne cN(+) populacije nakon NAST-a njih 50 – 80 % konvertirat će se u ycN0, a do ovih će tek 20 % biti ypN(+). S obzirom na to da 20 – 50 % ycN(+) nije indicirana SLNB, na njih se FNR ne odnosi, kao niti na 80 % ycN(-) nakon NAST koje će biti ypN(-). FNR se odnosi isključivo na skupinu ycN(-)/ypN(+), odnosno na svega 10 – 16 % cijele cN(+) skupine, a stvarna vjerojatnost lažno negativnog nalaza SLNB cijele cN(+) skupine, čak i kod FNR od 15 %, tek je 1.5 – 2.4 %, a ako poštujemo preporuke za optimizaciju metode, bit će i značajno manja.

U novijoj se literaturi spominje još nekoliko modaliteta za pomoć u kliničkoj procjeni aksilarnog odgovora na NAST; imunološki mikrookoliš tumora (viši % TILa- > manja vjerojatnost ypN(+))^{26,27}, genetski test razvijen na MD Anderson Cancer Cen-



Slika 1. Shematski prikaz stvarnog kliničkog značaja stope lažno negativnih rezultata biopsije sentinel limfnog čvora kod primarno kirurškog liječenja i nakon neoadjuvantnog sistemskog liječenja za cN(-) i cN(+).

ter koji u 70 % slučajeva točno predviđa odgovor limfnih čvorova na NAST²⁸ te nomogrami za predviđanje pCR aksile utemeljeni na dokazano najjačim prediktivnim faktorima; mlađa dob, intrinzični podtip tumora, cN status, a kao najvažniji navodi se patološki kompletan odgovor (engl. *pathologic complete response*, pCR) u dojci^{29,30}. Izvođenje postupka TAD uz SLNB nakon NAST-a smanjuje FNR na 1.4 – 7 %, međutim, pitanje je ima li smanjenje FNR-a ikakav klinički značaj?

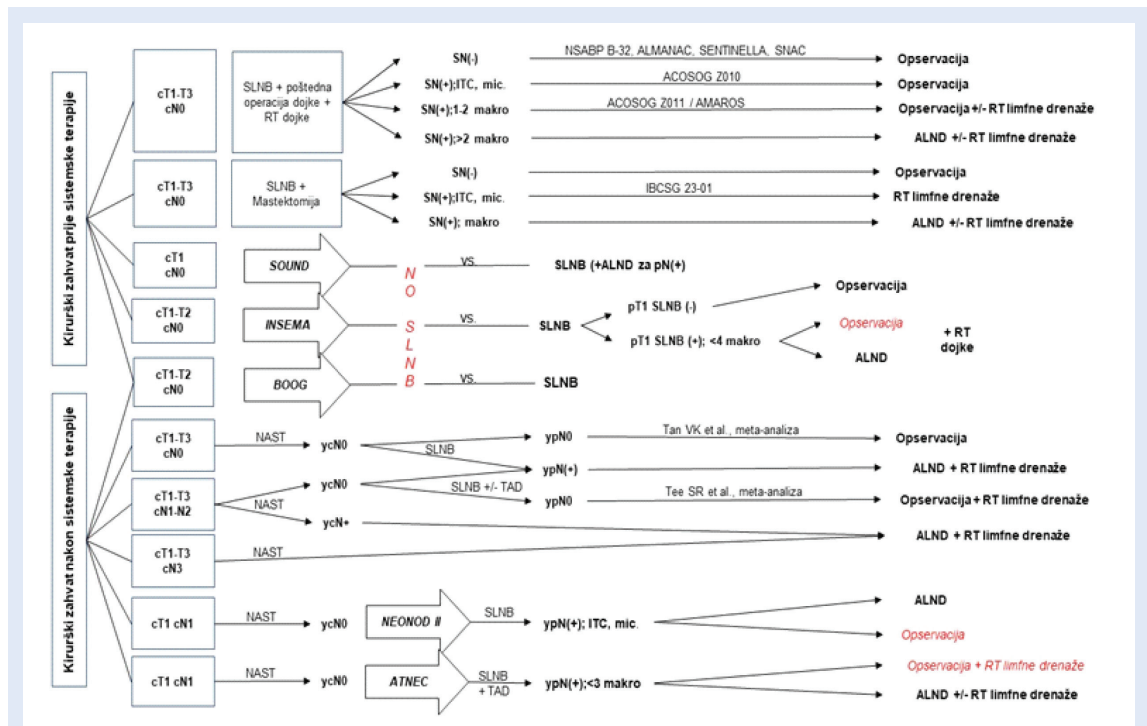
ALND vs. SLNB u određivanju N stadija nakon NAST-a

Određivanje N statusa u primarno operiranih pacijentica značajan je prognostički faktor koji usmjerava adjuvantni onkološki pristup s obzirom na to da ova skupina ima povećan rizik od recidiva, progresije bolesti i smanjenu stopu preživljenja. Ostatna bolest u aksili nakon NAST-a još je važniji prognostički čimbenik jer znači rezistenciju na terapiju i zahtijeva agresivniji tretman. Odluka o adjuvantnoj sistemske terapiji temelji se na odgovoru na NAST, odnosno prisutnosti rezidualne bolesti u dojci i/ili aksili. S obzirom na to

da se odluka o adjuvantnoj RT donosi na temelju inicijalnog cN nalaza i ypN(sn) nalaza ako je pozitivan, rizik *undertreatmenta* vrlo je mali, odnosno postoji isključivo kod pacijentica koje su pogrešno dijagnosticirane i inicijalnom radiološkom obradom, a uz to imaju lažno negativan nalaz SLNB-a. Kako je kod svih pacijentica sistemska terapija provedena preoperativno, isto je tako mali i rizik *undertreatmenta* sistemske adjuvantnom terapijom zbog moguće lažno negativnog nalaza SLNB-a, odnosno podcijenjenog N statusa i postoji isključivo u skupini pacijentica s HER-2 pozitivnom ili trostruko negativnom bolesti kod kojih je u dojci došlo do potpunog patološkog odgovora, a u aksili je ostalo rezidualne bolesti. No, prema podacima iz literature^{29,30}, ovakav ishod je izuzetno malo vjerojatan.

ALND vs. SLNB u kontroli bolesti nakon NAST-a

Rezultatima retrospektivnog istraživanja u Onkološkom Institutu u Milanu na 396 pacijentica sa stadijem cT1-4 cN0-2 u vrijeme postavljanja dijagnoze, a učinjenim SLNB-om kod svih koje su nakon NAST-a bile cN0, Galimberti je pokazao da



Slika 2. Shematski prikaz aktualnih smjernica kirurškog pristupa u liječenju ranog i lokalno uznapredovanog stadija karcinoma dojke prije i nakon provedenog sistemskeg onkološkog liječenja i s obzirom na kirurški zahvat u dojci. Prikazane su studije koje su znanstveno utemeljenje postojećih smjernica kao i istraživanja od kojih očekujemo odgovore na još uvijek otvorena pitanja. Postupci koji se istražuju označeni su crveno.

SLNB nema negativan utjecaj na lokoregionalnu kontrolu bolesti (u petogodišnjem postoperativnom praćenju zabilježena je samo jedna pojava regionalnog recidiva)³¹. Rezultati liječenja u KBC-u Rijeka također su u prilog hipotezi da je SLNB adekvatna zamjena za ALND za kontrolu bolesti nakon NAST-a. U retrospektivnoj analizi i komparaciji podataka liječenja u KBC-u Rijeka godinu prije i nakon uvođenja SLNB-a u kliničku praksu nije se pokazala razlika u pojavi regionalnog recidiva (RR), lokalnog recidiva (LR), distalnog recidiva (DR) i ukupnog preživljenja (engl. *overall survival*, OS) među pacijenticama cN(+)/ypN(-) kod kojih je učinjen ALND u odnosu na one kojima je učinjen SLNB³². Ova je pokusna analiza bila podloga glavnoj hipotezi prospektivnog kliničkog istraživanja koje je započelo u rujnu 2019. godine³³, odnosno da je SLNB nakon NAST-a ravnopravna alternativa ALND-u za lokoregionalnu kontrolu bolesti i nema negativan utjecaj na onkološki ishod liječenja (eng. *disease free survival*, DFS i OS) kod pacijentica s inicijalno citološki pozitivnom aksilom (cN1-N2) koje su se liječenjem konvertirale u ycN0. Korak dalje idu dva randomizirana klinička istraživanja, NEONOD II I AT-NEC^{34,35}, koja pokušavaju dati odgovore na pitanje kliničkog značaja ostavljanja minimalne rezidualne bolesti u aksili nakon NAST-a.

ZAKLJUČAK

Otkrića novih lijekova u onkologiji, kao i širenje indikacija za neoadjuvantno sistemsko liječenje, vode daljnjem smanjenju broja radikalnih kirurških zahvata u liječenju invazivnog karcinoma dojke. Ovim radom prikazane su suvremene smjernice aksilarne kirurgije i njihovi znanstveni temelji te postojeća otvorena pitanja za koja očekujemo postizanje konsenzusa temeljem rezultata koje će ponuditi istraživanja koja su u tijeku (slika 2).

U liječenju ranog raka dojke ALND nema više nikakvog znanstvenog opravdanja. Očekujemo odgovore je li ikakav kirurški zahvat u aksili potreban kod ovih pacijentica te u kojim je slučajevima lokalno uznapredovale bolesti ALND još uvijek indiciran, a kada se može izostaviti bez ugrožavanja onkološkog ishoda liječenja.

Izjava o sukobu interesa: Autorica izjavljuje da ne postoji sukob interesa.

LITERATURA

1. Suami H, Pan WR, Mann GB and Taylor GI. The Lymphatic Anatomy of the Breast and its Implications for Sentinel Lymph Node Biopsy: A Human Cadaver Study. *Ann Surg Oncol* 2008;15:863-871.
2. Halsted WS. The results of operations for the cure of cancer of the breast performed at the Johns Hopkins Hospital from June 1889 to January. *Annals of Surgery* 1894;20:497-555.
3. Gould EA., Winship T, Philbin PH and Kerr HH. Observations on a 'sentinel node' in cancer of the parotid. *Cancer* 1960;13:77-78.
4. Kett K, Varga G and Lukács L. Direct lymphography of the breast. *Lymphology* 1970;1:3-12.
5. Fisher B, Montague E, Redmond C, Deutsch M, Brown GR, Zauber A et al. Findings from NSABP Protocol No. B-04-comparison of radical mastectomy with alternative treatments for primary breast cancer. Radiation compliance and its relation to treatment outcome. *Cancer* 1980;46:1-13.
6. Giuliano AE, Kirgan DM, Guenther JM and Morton DL. Lymphatic mapping and sentinel lymphadenectomy for breast cancer. *Ann Surg* 1994;220:391-398.
7. Mansel RE, Fallowfield L, Kissin M, Goyal A, Newcombe RG, Dixon JM et al. Randomized multicenter trial of sentinel node biopsy versus standard axillary treatment in operable breast cancer: the ALMANAC Trial. *J Natl Cancer Inst* 2006;98:599-609.
8. Krag DN, Anderson SJ, Julian TB, Brown AM, Harlow SP, Costantino JP et al. Sentinel-lymph-node resection compared with conventional axillary-lymph-node dissection in clinically node-negative patients with breast cancer: overall survival findings from the NSABP B-32 randomized phase 3 trial. *Lancet Oncol* 2010;11:927-33.
9. Zavagno G, De Salvo GL, Scalco G, Bozza F, Barutta L, Del Bianco P et al. A Randomized clinical trial on sentinel lymph node biopsy versus axillary lymph node dissection in breast cancer: results of the Sentinella/GIVOM trial. *Ann Surg* 2008;247:207-213.
10. Gill G and the SNAC Trial Group of the Royal Australasian College of Surgeons (RACS) and NHMRC Clinical Trials Centre. Sentinel-lymph-node-based management or routine axillary clearance? One-year outcomes of sentinel node biopsy versus axillary clearance (SNAC): a randomized controlled surgical trial. *Ann Surg Oncol* 2009;16:266-275.
11. Giuliano AE, Hawes D, Ballman KV, Whitworth PW, Blumencranz PW, Reintgen DS et al. Association of occult metastases in sentinel lymph nodes and bone marrow with survival among women with early-stage invasive breast cancer. *JAMA* 2011;306:385-393.
12. Galimberti V, Cole BF, Zurrada S, Viale G, Luini A, Veronesi P et al. Axillary dissection versus no axillary dissection in patients with sentinel-node micrometastases (IBCSG 23-01): a phase 3 randomised controlled trial. *Lancet Oncol* 2013;14:297-305.
13. Giuliano AE, Ballman KV, Mc Call L, Beitsch PD, Brennan MB, Kelemen PR et al. Effect of Axillary Dissection vs No Axillary Dissection on 10-Year Overall Survival Among Women With Invasive Breast Cancer and Sentinel Node Metastasis The ACOSOG Z0011 (Alliance) Randomized Clinical Trial. *JAMA* 2017;318:918-926.

14. Donker M, van Tienhoven G, Straver ME, Meijnen P, van de Velde CJ, Mansel RE et al. Radiotherapy or surgery of the axilla after a positive sentinel node in breast cancer (EORTC 10981-22023 AMAROS): a randomised, multi-centre, open-label, phase 3 non-inferiority trial. *Lancet Oncol* 2014;15:1303-1310.
15. Gentilini O and Veronesi U. Abandoning sentinel lymph node biopsy in early breast cancer? A new trial in progress at the European Institute of Oncology of Milan (SOUND: Sentinel node vs Observation after axillary UltraSound). *Breast* 2012;21:678-681.
16. Reimer T, Stachs A, Nekljudova V, Loibl S, Hartmann S, Wolter K et al. Restricted axillary staging in clinically and sonographically node-negative early invasive breast cancer (c/iT1-2) in the context of breast conserving therapy: first results following commencement of the Intergroup-Sentinel-Mamma (INSEMA) trial. *Geburtsh Frauenheilk* 2017;77:149-157.
17. Van Roozendaal LM, Vane MLG, van Dalen T, van der Hage JA, Strobbe LJA, Boersma LJ et al. Clinically node negative breast cancer patients undergoing breast conserving therapy, sentinel lymph node procedure versus followup: a Dutch randomized controlled multicentre trial (BOOG 2013-08). *BMC Cancer* 2017;17:459.
18. Helfgott R, Mittlböck M, Miesbauer M, Moinfar F, Haim S, Mascherbauer M et al. The influence of breast cancer subtype on axillary ultrasound accuracy: A retrospective single center analysis of 583 women. *EJSO* 2019;45:538-543.
19. www.NCCN.org [Internet]. Clinical Practice Guidelines in Oncology. Breast Cancer. Version 3.2020.-March 6. 2020 [citirano 2020 Mar 30]. dostupno na: https://www.nccn.org/professionals/physician_gls/pdf/breast.pdf
20. Wolmark N, Wang J, Mamounas E, Bryant J, Fisher B. Preoperative chemotherapy in patients with operable breast cancer: nine-year results from National Surgical Adjuvant Breast and Bowel Project B-18. *J Natl Cancer Inst Monogr* 2001;30:96-102.
21. Senkus E, Kyriakides S, Ohno S, Penault-Llorca F, Poortmans P, Rutgers E et al. Primary breast cancer: ESMO Clinical Practice Guidelines for diagnosis, treatment and follow-up. *Annals of Oncology* 2015;26:8-30.
22. Lurigliano G, Burstein HJ, Winer EP, Gnant M, Dubsy P, Loibl S et al. De-escalating and escalating treatment for early-stage breast cancer: the St. Gallen International Consensus Conference on Primary Therapy of Early Breast Cancer. *Annals of Oncology* 2017;28:1700-1712.
23. Kuehn T, Bauerfeind I, Fehm T, Fleige B, Hausschild M, Helms G et al. Sentinel lymph node biopsy in patients with breast cancer before and after neoadjuvant chemotherapy (SENTINA): a prospective, multicentre cohort study. *Lancet Oncol* 2013;14:609-618.
24. Tan VKM, Goh BKP, Fook-Chong S, Khin LW, Wong WK and Yong WS. The feasibility and accuracy of sentinel lymph node biopsy in clinically node-negative patients after neoadjuvant chemotherapy for breast cancer – A systematic review and meta-analysis. *J Surg Oncol* 2011; 104:97-103.
25. Tee SR, Devane LA, Evoy D, Rothwell J, Geraghty J, Prichard RS et al. Meta-analysis of sentinel lymph node biopsy after neoadjuvant chemotherapy in patients with initial biopsy-proven node-positive breast cancer. *Br J Surg* 2018;105:1541-1552.
26. Takada K, Kashiwagi S, Goto W, Asano Y, Takahashi K, Fujita H et al. Possibility of avoiding axillary lymph node dissection by immune microenvironment monitoring in preoperative chemotherapy for breast cancer. *J Transl Med* 2018;16:318.
27. Caziuc A, Schlanger D, Amarinei G and Dindelegan GC. Can Tumor-Infiltrating Lymphocytes (TILs) Be a Predictive Factor for Lymph Nodes Status in Both Early Stage and Locally Advanced Breast Cancer? *J. Clin. Med* 2019;8:545.
28. Peintinger F, Kühn T, Schermann C, Regitnig P, Moinfar F, Sauseng S et al. AGO Austria-35: Prospektive Validierung der genomischen Signaturen zur Erfassung der Chemosensitivität der axillären Lymphknoten nach neoadjuvanter Chemotherapie beim HER2 negativem Mammakarzinom. *Senologie* 2015;12:A113.
29. Tados AB, Yeng WT, Krishnamurthy S, Rauch GM, Smith BD, Valero V et al. Identification of patients with documented pathologic complete response in the breast after neoadjuvant chemotherapy for omission of axillary surgery. *JAMA Surg* 2017;152:665-670.
30. Siso C, Esgueva A, Rodriguez R, Espinosa M, Córdoba O and Rubio I. Her2 positive and triple negative breast cancer patients with clinically negative nodes at diagnosis and breast pathologic complete response may spare axillary surgery after neoadjuvant treatment. *Eur J Cancer* 2018;9:S21.
31. Galimberti V, Ribeiro Fontana SK, Maisonneuve P, Stecanella F, Vento AR, Intra M et al. Sentinel node biopsy after neoadjuvant treatment in breast cancer: five-year follow-up of patients with clinically node-negative or node-positive disease before treatment. *Eur. J. Surg. Oncol* 2015;42:361-368.
32. Car Peterko A, Avirović M, Mance D, Valković Zujčić P, Belac Lovasić I and Lovasić F. Clinical impact of sentinel lymph node biopsy after neoadjuvant treatment in the breast cancer patients with initially involved axillary lymph nodes (single-center experience). *Abstracts/Eur. J. Surg. Oncol* 2020;46:e38-e39.
33. Car Peterko A, Avirović M, Mance D, Valković Zujčić P, Belac Lovasić I, Lovasić F. Clinical impact of sentinel lymph node biopsy after neoadjuvant systemic treatment in Luminal B, HER-2 positive and triple negative breast cancer patients with initially involved axillary lymph node(s). Protocol for prospective, non-randomised, observational clinical trial. *Libri Oncol* 2019;47:29-34.
34. Tinterria C, Canavesea G, Bruzzib P, Dozin B. NEONOD 2: Rationale and design of a multicenter non-inferiority trial to assess the effect of axillary surgery omission on the outcome of breast cancer patients presenting only micrometastasis in the sentinel lymph node after neoadjuvant chemotherapy. *Contemp Clin Trials Commun* 2019;17:100496.
35. ClinicalTrials.gov [Internet]. Bethesda (MD): National Library of Medicine (US).2000 [citirano 2020 Mar 27] Identifier: NCT04109079, Axillary Management in Breast Cancer Patients With Needle Biopsy Proven Nodal Metastases After Neoadjuvant Chemotherapy (ATNEC); 2019 Sep 30 Dostupno na: <https://clinicaltrials.gov/ct2/show/record/NCT04109079>.