

Hitna stanja u otorinolaringologiji

Braut, Tamara; Oštarijaš, Eduard; Kujundžić, Milodar; Marijić, Blažen

Educational content / Obrazovni sadržaj

Publication status / Verzija rada: **Accepted version / Završna verzija rukopisa prihvaćena za objavljivanje (postprint)**

Publication year / Godina izdavanja: **2020**

Permanent link / Trajna poveznica: <https://um.nsk.hr/um:nbn:hr:184:424671>

Rights / Prava: [Attribution-NonCommercial-NoDerivatives 4.0 International/Imenovanje-Nekomercijalno-Bez prerada 4.0 međunarodna](#)

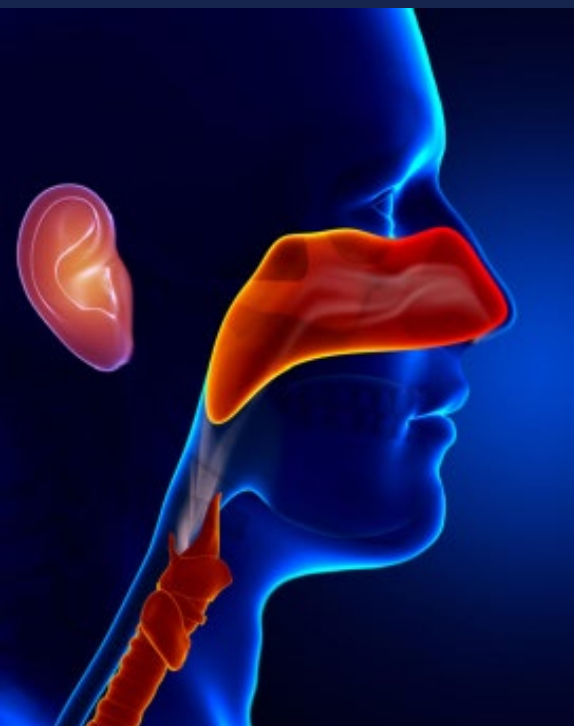Download date / Datum preuzimanja: **2024-12-01**



Repository / Repozitorij:

[Repository of the University of Rijeka, Faculty of Medicine - FMRI Repository](#)






Tamara Braut
Eduard Oštarijaš
Milodar Kujundžić
Blažen Marijić

Hitna stanja u otorinolaringologiji

udžbenik, 2. prošireno izdanje



Tamara Braut
Eduard Oštarijaš
Milodar Kujundžić
Blažen Marijić

Hitna stanja u otorinolaringologiji

udžbenik, 2. prošireno izdanje



medri

Rijeka, 2020.

Sveučilište u Rijeci
Medicinski fakultet

Izdavač:

Sveučilište u Rijeci, Medicinski fakultet
Katedra za otorinolaringologiju

Za izdavača:

Prof. dr. sc. Tomislav Rukavina, dr. med.

Autori:

Izv. prof. dr. sc. Tamara Braut, dr. med.
Eduard Oštarijaš, dr. med.
Doc. dr. sc. Milodar Kujundžić, dr. med.
Blažen Marijić, dr. med.

Recenzenti:

Dr. sc. Srđan-Ante Anzić, dr. med.
Izv. prof. dr. sc. Margita Belušić-Gobić, dr. med.

Lektura:

Dajana Alinčić, mag. educ. philol. croat.

Priprema:

Welt d.o.o.

ISBN 978-953-8341-00-7

Naklada: e-izdanje

Odlukom Povjerenstva za izdavačku djelatnost Sveučilišta u Rijeci KLASA: 602-09/19-01/24
URBROJ: 2170-57-03-20-3 ovo se djelo objavljuje kao izdanje Sveučilišta u Rijeci.

Kazalo

Uvod	1
1. OTOLOGIJA	2
1.1. Kratki anatomski podsjetnik	2
1.2. Pregled uha	2
1.2.1. Orijentacijski pregled	2
1.2.2. Anatomske strukture	3
1.2.3. Ispitivanje funkcije	3
1.2.4. Laboratorijske pretrage	5
1.3. Otološka simptomatologija	5
1.3.1. Otagija	5
1.3.2. Otoreja	6
1.3.3. Hipoakuzija	7
1.3.4. Tinitus	7
1.3.5. Vertigo	8
1.3.6. Pareza facijalisa	8
1.3.7. Otoragija	9
1.4. Osnove terapije	9
1.5. Ozljede	11
1.6. Strana tijela	17
1.7. Upale	18
1.7.1. Vanjsko uho	18
1.7.2. Srednje uho	20
1.7.3. Unutarnje uho	25
1.8. Hitna stanja u audiovestibulologiji	25
1.8.1. Izolirani ispadi sluha	25
1.8.2. Izolirane vestibularne smetnje	26
1.8.3. Kombinirane audiovestibulološke smetnje	27
2. RINOLOGIJA	29
2.1. Kratki anatomsko-funkcionalni podsjetnik	29
2.2. Pregled nosa i paranazalnih sinusa	31
2.2.1. Anatomske strukture	31

2.2.2. Ispitivanje funkcije	32
2.2.3. Laboratorijske pretrage i ostale interdisciplinarne pretrage	32
2.3. Rinološka simptomatologija	32
2.3.1. Epistaksa	33
2.3.2. Rinoreja	38
2.3.3. Kihanje	38
2.3.4. Pruritus	39
2.3.5. Nazalna opstrukcija	39
2.3.6. Poremećaji njuha	39
2.3.7. Algički sindromi i glavobolje	39
2.3.8. Simptomi okolnih organa	40
2.4. Osnove terapije	40
2.4.1. Lokalna terapija	40
2.4.2. Sustavna terapija	42
2.5. Ozljede	42
2.6. Strana tijela	47
2.7. Upale i komplikacije	48
2.7.1. Koža i vestibulum nosa	48
2.7.2. Prava nosna šupljina	48
2.7.3. Komplikacije sinusitisa	50
3. OROFARINGOLARGINOLOŠKE HITNOĆE I ODABRANA POGLAVLJA HITNIH STANJA OSTALIH ORGANA VRATNE REGIJE	52
3.1. Kratki anatomsko-funkcionalni podsjetnik	52
3.2. Pregled regije	53
3.2.1. Anatomske strukture	53
3.2.2. Ispitivanje funkcije	54
3.2.3. Laboratorijske i dodatne pretrage	54
3.3. Simptomatologija	54
3.3.1. Dispneja	55
3.3.2. Disfonija i afonija	58
3.3.3. Bolni sindromi	58
3.3.4. Hemoptiza i hemoptoa	60
3.3.5. Limfadenopatija i ostala izbočenja vrata	60
3.3. Osnove terapije	60
3.4. Krvarenje	60
3.5. Ozljede	61

3.5.1. Zatvorene ozljede vrata	61
3.5.2. Otvorene ozljede vrata	62
3.5.3. Ostale ozljede vrata.	62
3.6. Strana tijela.	63
3.6.1. Strana tijela orofarinksa	63
3.6.2. Strana tijela hipofarinksa	63
3.6.3. Strana tijela jednjaka	64
3.6.4. Laringotraheobronhalna strana tijela	64
3.6.5. Strana tijela larinksa	64
3.6.6. Strana tijela traheje	65
3.6.7. Strana tijela bronha	65
3.7. Upale i komplikacije	66
Zaključak	72
Bibliografija	74

Uvod

Veliki dio problematike liječnika obiteljske medicine, a pogotovo primarne pedijatrije, predstavljaju bolesti uha, nosa i grla. Sukladno tome, hitnoće u otorinolaringologiji (ORL) česte su u svakodnevnoj liječničkoj praksi.

Hitna su stanja najdramatičnija, kako za bolesnika tako i za liječnika, stoga je njihovo ispravno zbrinjavanje, kao i mirnoća i snalažljivost liječnika kojemu se bolesnik obraća, od izuzetne važnosti.

Cilj je ovoga nastavnog teksta budućim mladim liječnicima približiti osnovne simptomatologije i najčešćih te najtežih hitnoća u otorinolaringologiji. Važno je da liječnik dobro procijeni ozbiljnost određene hitnoće, trijažira je i odluči može li određenu patologiju riješiti sam ili je bolesnika potrebno uputiti specijalistu. Dobra suradnja liječnika primarne zaštite sa specijalistima otorinolaringolozima ponekad je presudna za njihovo primjereno zbrinjavanje.

Prema ozbiljnosti, hitna stanja u otorinolaringologiji možemo dijeliti na životno ugrožavajuća gušenja i krvarenja te ostala stanja koja ne ugrožavaju život bolesnika, ali zahtijevaju hitnu obradu i tretman.

Prema lokalizaciji, hitna stanja u otorinolaringologiji možemo razvrstati na područje uha, nosa, ždrijela i grkljana te vrata (u ovom tekstu će tako biti prezentirana). Dobro poznavanje anatomije i patofiziologije ključ je dobre dijagnoze i ispravnog tretmana u medicini općenito pa tako i u otorinolaringologiji.

U ovoj regiji nalaze se vitalne strukture poput gornjih dišnih puteva i neurovaskularnih struktura, ali i osjetilni organi (sluh, ravnoteža, miris i okus) čije narušavanje može prouzročiti velike hendikepe u svakodnevnom životu. U bliskom su odnosu i važne strukture, pogotovo mozak i oko, na koje se upalni procesi mogu brzo proširiti.

Dobro poznavanje osnovne simptomatologije vodi ispravnoj i brznoj dijagnozi i terapiji što može biti presudno za očuvanje funkcije navedenih organa, a ponekad i života.

1. OTOLOGIJA

1.1. Kratki anatomski podsjetnik

Uho se anatomski sastoji od vanjskog, srednjeg i unutarnjeg uha. Dok vanjsko i srednje uho pretežno služe transmisiji zvučnog signala, unutarnje uho najvažniji je dio te sadrži membranozni labirint, tj. neurosenzorni organ s dvostrukom funkcijom: sluha i ravnoteže. Stoga unutarnje uho predstavlja dio našeg tijela koje je, iako površinom sitno, od izuzetne važnosti zbog toga što sadrži dva ključna osjetila.

Vanjsko uho čine uška i zvukovod, a glavna mu je funkcija sakupljanje i prijenos zvuka. Uška se razvija do 6. godine života pa stoga treba zapamtiti da eventualne operacije odstojećih ušiju treba izvoditi iza te dobi. Uška i zvukovod prekriveni su kožom u kojoj nalazimo i dlake te žlijezde znojnice. Stoga su u toj regiji moguće sve kožne bolesti (furunkuli i slično). Posebnost kože zvukovoda predstavljaju ceruminalne žlijezde. Produkt tih žlijezda - ušna smola ili cerumen - čini zaštitni sloj koji štiti kožu zvukovoda te odbija insekte. Koža je priljubljena za perihondrij, što objašnjava jake bolove u slučaju upala navedene regije.

Bubnjić je membrana koja dijeli vanjsko od srednjeg uha. Budući da je okruglo-ovalne forme, promjene na bubnjiću opisuju se obično po kvadrantima ili brojkama kazaljka na satu. Zbog ukošenog položaja u odnosu na zvukovod, pri njegovu osvjetljavanju vidi se u donjem prednjem kvadrantu odsjaj svjetlosti koji se opisuje kao refleks (svjetlosni artefakt). Ako je uredan, dokaz je urednih tlakova u bubnjištu te dobre ventilacije srednjeg uha kroz Eustahijevu cijev, a njegovo skraćenje znak je dizbalansa tog sustava i podtlaka u bubnjištu što je obično prvi korak prema upalnim procesima.

Srednje uho čini skup zračnih prostora temporalne kosti koji komuniciraju sa ždrijelom putem Eustahijeve cijevi. Njegova je glavna funkcija provodnja i amplifikacija zvučnog signala prenošenjem titraja s bubnjića na slušne koščiće koje se nalaze inkorporirane u bubnjištu (čekić, nakovanj i stremen).

Ovdje spadaju i mastoidne celule (koje mogu biti više ili manje razvijene) te već navedena Eustahijeva cijev (s dvije važne funkcije: izjednačavanja tlaka vanjskog svijeta i srednjeg uha, kao i njegove drenaže).

Membranozni labirint **unutarnjeg uha** (koji se nalazi unutar koštanog labirinta) sadrži dva bitna osjetila: sluha (smještenog u pužnici) i ravnoteže (smještenog u vestibulumu i polukružnim kanalima). Ti se osjeti prenose VIII. moždanim živcem (n. *vestibulocochlearis*) do slušnih i ravnotežnih centara u mozgu.

1.2. Pregled uha

1.2.1. Orijentacijski pregled

Svaki, pa tako i otološki pregled, započinje dobrom inspekcijom i palpacijom u sklopu kliničkog pregleda, kao i po potrebi radiološkom obradom radi procjene integriteta

anatomskih struktura te procjeni funkcije regije od interesa, tj. u ovom slučaju sluha i ravnoteže.

Pri pregledu regije treba obratiti pozornost na dva pristupa:

- anatomske - integritet struktura (klinički pregled i radiološka obrada)
- funkcionalni - ispadi funkcije (u otološkom kontekstu sluha i vestibularnog sustava).

Navedeni pregled dopunjava se dodatnim dijagnostičkim metodama (laboratorijske pretrage te po potrebi dodatna multidisciplinarna obrada).

1.2.2. Anatomske strukture

a) Klinički pregled kreće ispekcijom uške, integriteta njezine kože, postojanja hematoma, crvenila i sličnog kao i retroaurikularne te pre i infraaurikularne regije. Slijedi pregled zvukovoda i bubnjića koji zahtijeva upotrebu otoskopa ili ušnog spekulum.

Kako zvukovod nije kanal s jednom osi, tako je prilikom pregleda potrebno ušku lagano povući posterosuperiorno, čime dolazi do ublažavanja kuta koji tvore lateralni hrskavičnici i medijalni koštani dio kanala te se postiže bolja preglednost bubnjića.

Prije svakog pregleda potrebno je, ako postoje naslage ceruminalne smole, uho oprati. Najčešće se za toaletu uha u ambulantnom radu koristi metoda ispiranja uha pomoću šprice. Ako se dobro barata i raspolaže otomikroskopom, svakako je otomikroskopska toaleta najbolji izbor. Za liječnika koji nema mnogo prakse nije preporučljivo koristiti razne hvataljke za odstranjivanje naslaga i cerumena s obzirom na to da može doći do iatrogene ozljede zvukovoda, pa čak i rupture bunjića. Pacijente treba uputiti da za prevenciju stvaranja ceruminalnih čepova kod čišćenja uha treba izbjegavati uporabu štapića za uho koji naguravaju smolu i pospješuju formaciji tvrdih opturirajućih cerumena.

c) Radiološke pretrage omogućuju procjenu integriteta koštanih struktura temporalne kosti. Osnovna radiološka pretraga po Schulleru i Stenversu omogućuje procjenu pneumatizacije mastoida i detekciju frakture, no znatno je preciznija (i pogotovo indicirana kod traume glave) MSCT dijagnostika. Osim MSCT dijagnostike ponekad se u bolničkim uvjetima radi i dodatna obrada, npr. MR kod sumnje na neurinome radi boljeg uvida u meka tkiva, dopplerska obrada vaskularnih struktura glave i vrata i sl.

1.2.3. Ispitivanje funkcije

U osnovnom orijentacijskom pregledu **sluha** u hitnoći najvažnije je isključiti iznenadnu gluhoću koju je svakako potrebno hitno uputiti specijalistu otorinolaringologije.

Također je procjena eventualnog gubitka sluha bitna prilikom ozljeda bubnjića a treba naglasiti da ovisno o mjestu rupture i kvadrantu i manja ruprura (kao i perforacija) može prouzročiti veći gubitak sluha, ovisno o odnosu prema lancu slušnih košćica i transmiziji zvučnog vala.

a) Orijentacijski pregled

Kako bi se isključio jači gubitak sluha pri hitnom orijentacijskom pregledu, procjenu sluha možemo učiniti na način da zamolimo pacijenta (ili roditelja s djetetom) da okrene leđa liječniku te ispustimo npr. metalni predmet na pod prateći pritom hoće li dijete reagirati (trepnuti, okrenuti se prema zvuku i sl.), a odraslu osobu pitamo čuje li. Ako reagira na zvuk, postepeno smanjujemo proizvedene zvukove ili ton glasa dok pacijent ne kaže da više ne čuje, odnosno dok dijete više ne reagira na zvuk.

Smatra se da pacijent dobro čuje ako **razumije šapat na 6 m od ispitivača kojeg ne gleda**.

b) Akumetrija

Pri procjeni sluha izvan bolničke službe, obično se osim gore opisanog bazičnog pregleda koriste **akumetijske metode** glazbenim vilicama kao osnovni orijentir radi li se o konduktivnom ili perceptivnom gubitku sluha.

Zapamtiti:

Weberov test jednostavna je i brza metoda procjene tipa naglušosti. U medijanu ravninu na glavu se postavi glazbena vilica te pacijenta pita čuje li zvuk podjednako s obje strane ili je u jednom uhu jači.

Ako zvuk čuje simetrično, radi se ili o normalnom sluhu ili o simetričnom gubitku sluha. Ako zvuk čuje jače na strani na kojoj se žali na gubitak sluha, radi se o konduktivnoj naglušosti, a ako zvuk čuje jače na strani suprotnoj od gubitka sluha, radi se o perceptivnoj naglušosti.

Uz Weberov test u pravilu se provodi i Rinneov test, koji podrazumijeva postavljanje glazbene vilice na mastoidne nastavke te potom ispred ušne školjke. Pritom se bilježi čuje li pacijent zvuk jače na mastoidu (koštana vodljivost) ili pored uha (zračna vodljivost).

Kod zdravog uha ili perceptivne naglušosti zračna vodljivost veća je od koštane, a kod konduktivne naglušosti obratno.

c) Audiometrija u bolničkim uvjetima

Za ispitivanje sluha u bolničkim uvjetima koristimo se dodatnim pretragama. Osnovu čini tonalna audiometrija, slijede govorna audiometrija, timpanometrija te po potrebi daljnja supspecijalistička obrada (evocirani moždani potencijali i sl.) za što se preporuča konzultacije s dodatnom literaturom.

Zapamtiti:

Orijentacijska procjena sluha bitna je:

- kod diferencijalne dijagnoze i isključivanja iznenadne gluhoće
- procjene ozbiljnosti ozljede kod ruptur bubnjića, pogotovo udarca ili traume zadobivene od druge osobe (sudska vještačenja)

d) Pri procjeni **ravnoteže** koristi se brzi neurološki pregled (hod zatvorenim očima, test prst-nos, procjena nistagmusa te Rombergov test). Za više informacija svakako je potrebno konzultirati se s dodatnom literaturom.

1.2.4. Laboratorijske pretrage

Osim kliničkog pregleda, u hitnoći je ponekad potrebno učiniti i dodatne pretrage. **Laboratorijske pretrage** krvi (DKS, SE, CRP, GUK, Na⁺, K⁺, Cl⁻, potrebne su kod upalnih stanja, a po potrebi i faktori koagulacije u slučaju jačih krvarenja te trauma (pogotovo preoperativno!).

1.3. Otološka simptomatologija

Osnovni simptomi bolesti uha su:

- bol u uhu (otalgija)
- iscjedak (serozni, gnojni, sukrvavi) (otoreja)
- smanjeni sluh (hipoakuzija)
- vrtoglavica (vertigo)
- šum (tinitus)
- osjećaj punoće ili začepljenosti uha

Ostali simptomi bolesti uha uključuju:

- krvarenje u zvukovodu (otoragija)
- pareza n. VII

Putem anamneze o osnovnim simptomima te kliničkim pregledom, zaključujemo o ozbiljnosti hitnoće određene patologije uha.

Tako, na primjer, klasični simptomi obične upale srednjeg uha jesu osjećaj punoće ili začepljenosti uha, bol, smanjeni sluh te iscjedak ako je došlo do perforacije bubnjića. Međutim, ako se uz navedene simptome jave vrtoglavica i šum, treba posumnjati da se upala sa srednjeg proširila na unutarnje uho. S druge strane, krvarenje iz uha ili otoragija može biti izazvano benignom oguljotinom zvukovoda, ali i vrlo ozbiljnom frakturom temporalne kosti. Temeljem navedenih osnovnih simptoma i kliničke slike, dobar dijagnostičar i kliničar procijenit će ozbiljnost bolesti i moguće komplikacije te, shodno tome, odrediti ispravnu terapiju.

1.3.1. Otagija

Bol u uhu (otalgija) može biti uzrokovana:

- a) otološkom patologijom
- b) iradijacijom bolova iz okolnih regija.

Otološka patologija.

- a) Akutne infekcije, pogotovo vanjskog uha, znaju uzrokovati intenzivne bolove

te spadaju među upale koje pacijenti na ljestvici boli često svrstavaju među najjače.

- b) Bolovi pri upalama srednjeg uha obično su blaži (uzrokovani povećanjem tlaka unutar bubnjišta) te ako dođe do perforacije bubnjića (i samim time izjednačavanja tlakova s vanjskom atmosferom), čak i vrlo diskretni.
- c) Za razliku od akutnih, kronične infekcije obično ne uzrokuju jače otalgije. Poseban oprez potreban je u dijabetičara, kod kojih se kronična upala srednjeg uha može zakomplicirati i proširiti na okolne organe i strukture bez jačih bolova zbog dijabetičke polineuropatije i posljedice hipestezije.
- d) Ni patologija unutarnjeg uha obično ne izaziva klasičnu otalgiju, već je praćena ispadnom vestibularne i/ili slušne funkcije.

Iradijacija bolova iz okolnih regija u uho.

- 1) Faringealne otalgije najčešće se javljaju kod raznih upala ždrijela, česte su i pri stvaranja fibrinskih naslaga po tonzilektomiji, no uvijek treba isključiti i tumorske procese, pogotovo kod jednostrane simptomatologije, stoga je potrebna obrada i detaljan pregled okolnih regija (pogotovo orofaringoskopski i laringoskopski te pregled struktura vrata). Tako otalgija može biti uz laganu disfagiju među prvim simptomima tumora hipofarinksa, a iradijacija bolova u uho javlja se i kod raznih otekline varta, nadražaja stiloidnog nastavka i slično.
- 2) Također, pacijenti često dolaze s uputnom dijagnozom otalgije uz sumnju na otitis, uzrokovanu disfunkcijom temporomandibularnog zgloba. Bolovi mogu biti vrlo intenzivni te se širiti u ostatak lica i glave imitirajući neuralgije.
- 3) Stoga svaka otalgija zahtijeva ne samo otološki pregled, već i analizu funkcije temporomandibularnog zgloba. Najčešće u diferencijalnoj dijagnostici pomaže pojačavanje bolova pri otvaranju usta (digitalna kompresija zglobne čahure uz pokrete mastikacije).

Odontogena patologija (pogotovo molara) također često uzrokuje iradijaciju bolova u uho te ju je potrebno isključiti u diferencijalnoj dijagnostici.

Zapamtiti:

Uz otološki pregled radi isključivanja patologije uha, **pogotovo kod negativnog nalaza na uhu**, svaka **otalgija** zahtijeva i kompletan otorinolaringološki pregled okolnih regija (prvenstveno ždrijela, a po potrebi i grkljana, jednjaka i vrata), stomatološku obradu (radi isključivanja odontogene patologije) te ispitivanje funkcije temporomandibularnog zgloba. U slučaju negativnog nalaza potrebna je daljnja obrad (pogotovo neurološka), procjena vaskularnog statusa glave i vrata, a zatim po potrebi i internistička obrada u svrhu postizanja ispravne dijagnoze.

1.3.2. Otoreja

Iscjedak iz uha (otoreja) može biti gnojni, serozni te sukrvavi.

Najčešće se susrećemo s **gnojnom sekrecijom** pri *perforaciji bubnjića kod upala srednjeg uha*, no može biti i podrijetla iz zvukovoda, te je potrebno otoskopskim pregledom specificirati njegovo podrijetlo.

Serozna sekrecija rjeđa je i obično se viđa u djece s postavljenim cjevčicama kod mukoznih upala srednjeg uha ili blažih upala vanjskog uha.

Sukrvavi iscjedak obično se viđa kod hemoragičnih virusnih upala vanjskog uha. Obično sukrvica izaziva veliki strah u pacijenata zbog uvriježenog mišljenja u populaciji da je krvarenje iz uha životno ugrožavajuće. Potrebno je objasniti pacijentu da se ne radi o krvarenju uzrokovanom traumom glave, već o sukrvavom iscjetku virusnog podrijetla uzrokovanu puknućem hemoragičnog mjehurića na koži. Pacijentu treba zabraniti upotrebu štapića, vlaženje zvukovoda ili stavljanje bilo kakvih predmeta ili biljnih pripravaka u uho, a u terapiju uvesti sterilne antibiotske kapi te po potrebi i peroralne antibiotike.

Zapamtiti:

Otoreja uz naglo smanjenje bola kod upale srednjeg uha znak je perforacije bubnjića i pasivne drenaže gnojnog sadržaja.

Odsustvo otoreje ne znači odsustvo kronične upale srednjeg uha ili patologije unutarnjeg uha!

S druge strane, otoreja u pacijenta s rubnom perforacijom (znak ostitične upale) nije sinonim dobre drenaže te unatoč pražnjenu gnoja može doći do komplikacija propagacijom upalnog procesa putem kosti u okolne organe.

Sukrvavi iscjedak (otoreju) svakako je potrebno razlikovati od čiste krvi iz zvukovoda (otoragije).

1.3.3. Hipoakuzija

Hipoakuzija označava svako smanjenje sluha. Osjet smanjenog sluha zahtijeva otološki pregled. Može biti uzrokovana širokom etiološkom paletom te, iako se najčešće radi o hipoakuziji u sklopu upalnih stanja (bilo gnojnih ili seroznih upala srednjeg uha te ventilacijskih smetnji, a naravno, u satrije populacije i fiziološkim procesom starenja - prezbiakuzija), ponekad u podlozi može biti i vrlo ozbiljna patologija. Pogotovo zahtijeva obradu jednostrani gubitak sluha gdje valja isključiti neurinom n. vestibulocochlearisa, dok kod iznenadnog, jačeg gubitka sluha ponajprije treba isključiti iznenadnu gluhoću. Smanjenje sluha (hipoakuzija) kod oštećenja kohlearnog organa često je praćena i šumovima. Interesantno je naglasiti tzv. bolnu hiperakuziju (intoleranciju buke), kod oštećenja unutarnjeg uha, ponekad krivo interpretiranu od strane pacijenta kao šumovi (tipični navodi pacijenta: „ne čujem, govori glasnije“, prelaze u „zašto tako glasno pričaš“, kad povisimo ton glasa).

1.3.4. Tinitus

Šum (tinitus) označava zvukove koje pacijent percipira u glavi bez objektivnog vanj-

skog slušnog podražaja. Poput epileptičkih napadaja, često tijekom života ljudi osjećaju šumove, a smatra se da navedena patologija pogađa 10-15% odrasle populacije. Često su uzrokom dijagnostičkih i terapijskih dilema, te je potrebno odrediti njihovo porijeklo, tonalitet i intenzitet. Svaki šum zahtijeva otoskopski pregled, a nakon toga audiološku obradu (osim kohlearnog podrijetla, šumovi mogu imati različitu etiologiju te je nužno isključivanje centralnih uzroka, poglavito tumora vestibulokohlearnog živca i stražnje lubanjske jame). Također je potrebna obrada vratne kralježnice te vaskularnog statusa glave i vrata (zbog čestih vaskularno uzrokovanih šumova). Obično se radi o blažim smetnjama, no bitno je procijeniti toleranciju pacijenta jer određeni šumovi mogu biti invalidirajući te zahtijevaju jače tretmane. Dok se kod blažih šumova koristi minimalistički pristup putem placeba i tzv. biheviorističke terapije, kod jačih smetnji u tretman se uvode određeni antikonvulzivi, ponekad vazodilatatori u trajanju od 3 do 4 tjedna te psihoterapija.

Zapamtiti:

Svaki šum zahtijeva otološki pregled te audiološku obradu jer može biti znakom tumora vestibulokohlearnog živca, kao i provjeru vaskularnog statusa glave i vrata.

1.3.5. Vertigo

Vrtoglavica (vertigo) označava privid pokreta. Često je praćena smetnjama ravnoteže, no nije im sinonim! Obično je vestibularnog podrijetla. Najčešće pacijenti navode osjet rotacije, pogotovo kod perifernih vestibularnih oštećenja, često praćen mučninom i povraćanjem. Pacijenti u blažim slučajevima navode nestabilnost i nesigurnost u hod. Nikad nije praćena gubitkom svijesti! Dakle, sinkopa isključuje dijagnozu vrtoglavice i svakako je treba obraditi u sklopu neurološke i internističke obrade. Često pacijenti pogrešno percipiraju razne druge simptome (od omaglice pa sve do akrofobije) jer i psihosomatika može dovesti do pojave vertigo sličnih simptoma.

Prilikom obrade primarno je razlučiti radi li se o perifernom ili centralnom vertigu. Za više informacija o diferencijalnoj dijagnostici vrtoglavica savjetuje se dodatna literatura.

Zapamtiti:

Ne označava svaka malaksalost pravu vrtoglavicu. Ne propisivati antivertiginoznu terapiju kod digestivnih, kardioloških i psihosomatskih tegoba!

Vrtoglavica ne podrazumijeva uvijek veliku rotacijsku krizu. Privid pokreta svakako zahtijeva obradu jer osim benignih oboljenja može biti i znakom tumora stražnje lubanjske jame.

1.3.6. Pareza facijalisa

Pareza facijalisa otološkog podrijetla uvijek je periferna. Treba je razlikovati od centralno uzrokovane pareze. Periferna pareza facijalisa može se javiti kod tumorskih procesa unutar petroznog dijela temporalne kosti te parotidne žlijezde, zatim u sklopu oto-

loških komplikacija (kronični otitis medija), nakon fraktura temporalnih kosti (poprečnih i uzdužnih) te u neurološkim oboljenjima, a najčešća se ipak radi o Bellovoj paralizi, o čijoj etiologiji i danas postoje kontroverze (najčešće u podlozi leži virusna infekcija).

1.3.7. Otoragija

Krvarenje iz uha (otoragija) podrazumijeva curenje krvi iz zvukovoda. U populaciji se obično poistovjećuje s ozbiljnim i životno ugrožavajućim traumama glave, no može biti i uzrokovana bezopasnim ozljedama zvukovoda prilikom čišćenje uha štapićem ili slično. Bitno je ne zamijeniti sukrvavi iscjedak (puknuće virusnog hemoragičnog mjehurića) s čistom krvi u zvukovodu. Za razliku od iscjetka koji je potrebno isprati i počistiti, krv iz zvukovoda nikad se ne smije čistiti bez kontrole otomikroskopa.

Zapamtiti:

Nikad ne ispirati vodom uho kod čiste otoragije!

Pacijenta s otoragijom kojoj se ne vidi uzrok zbog lezije zvukovoda (anamneza na čišćenje uha, insekte, strano tijelo i sl. je negativna), svakako je potrebno uputiti specijalistu otorinolaringologije.

1.4. Osnove terapije

Pacijenti često posežu za sustavnom primjenom antibiotičkih lijekova, a pritom zanemaruju važnost lokalne terapije koja je u otologiji za većinu bolesti od presudne važnosti.

Toaleta zvukovoda. Najbolje je uho počistiti pod kontrolom mikroskopa, no najčešće se se u općoj ambulanti za toaletu zvukovoda koristi šprica (s nastavkom ili bez njega) s vodom sobne temperature (radi izbjeganja provokacije vertiginoznih manifestacija toplom ili hladnom vodom). Ako se ne raspolaže špricom, uho se može pokušati pažljivo očistiti štapićem, pri čemu je bolje izraditi štapić pomoću metalnog drška i vaticе (provjeriti da je vatica na nj dobro namotana radi sprječavanja ijtrogenoga stranog tijela zvukovoda). Preferira se korištenje takvih štapića od komercijalnih (koji su obično široki te često uzrokuju dodatno potiskivanje cerumena distalno od fiziološkog suženja zvukovoda).

Zapamtiti:

Uho je ambulantno najpoželjnije oprati špicom vodom sobne temperature. Pritom se uška povlači, kao i prilikom pregleda, prema straga i gore čime se postiže otvaranje zvukovoda te pospješuje njegova toaleta.

Ako se radi o upali, a ne o cerumenu, poželjno je u vodu staviti malo praška borne kiseline (cca. 1 %) umjesto toalete običnom vodom.

Ako se koriste pincete i hvataljke za čišćenje uha, potreban je veliki oprez zbog mogućnosti oštećenja zvukovoda i bubnjića manipulacijom (ijatrogena ruptura koja spada u teške tjelesne ozljede).

Svakako pacijente treba odgovarati od čišćenja uha štapićima koji su rezervirani za toaletu uške i naglasiti im da oni često dodatno impaktiraju cerumen.

Kapi za uho (*otoguttae*). Kapi za uho propisuju se kod liječenja:

Cerumena: koriste se kapi s emolijentnim učinkom (tj. razmekšavanje tvrde smole, npr. 10%-tnom otopinom vodikovog peroksida).

Upala zvukovoda (*otitis externa*): koriste se antiseptici radi izjednačavanja pH i lakšeg čišćenja slušnog kanala (npr. 3 %-tna otopina borne kiseline), preparati za smanjivanje edema poput kortikosteroidnih lijekova te lokalni antibiotski pripravci kao etiološka terapija u slučaju bakterijskih infekcija (npr. tobramicin ili ciprofloksacin). Kod gljivičnih upala zvukovoda (*otomycosis*) umjesto antibiotika (koji su kontraindicirani jer pospješuju rast gljivica), koriste se lokalni antimikotički lijekovi (npr. 1 %-tni klotrimazol ili mikonazol). Također su vrlo efikasne toalete s antisepticima koji čiste i pospješuju regulaciju pH te time eradikaciju mikoze slušnog kanala (npr. 3 %-tna otopina borne kiseline). Svakako treba biti oprezan u slučaju primjene antibiotika, antimikotika ili antiseptika kod perforiranih bubnjića s obzirom na to da je određen broj dostupnih pripravaka ototoksičan, pogotovo kod dulje primjene tih lijekova, te se u slučaju perforacija bubnjića savjetuje pacijenta uputiti specijalistu radi otomikroskopske toalete i propisivanja najprikladnije terapije.

Akutnih i kroničnih upala srednjeg uha (*otitis media acuta et chronica*): primjena antibiotskih otoloških kapi ima smisla kod upala srednjeg uha **isključivo** kad se radi o perforaciji bubnjića. Inače se antibiotske kapi kod upala srednjeg uha apliciraju intranazalno, po mogućnosti u ležećem položaju s glavom nagnutom prema bolesnom uhu (kapi iz epifarinksa putem Eustahijeve cijevi dopiru do srednjeg uha te ostvaruju djelovanje na sluznici bubnjišta).

Lokalni oblozi. Vrlo efikasan tretman upala vanjskog uha može se postići postavljanjem male gaze (širine 0,5–1 cm, dužine 4–5 cm, napravljene izrezivanjem tupferu) koja se namoči u otopini vodikova peroksida, otopini borne kiseline, ili najbolje u Burowljevoj otopini (vodena otopina aluminijevog acetata). Pacijentu se daju upute da gazicu održava vlažnom nakapavanjem svakih 4–5 sati otopinom borne kiseline ili sličnim, a da triput dnevno na gazicu ukapa lokalne antibiotske kapi. Dvostruka je uloga gaze: s jedne strane ima antiedematozan učinak, s druge strane kapilaritetom na nju nakapane kapi dublje prodiru u zvukovod te postižu bolji učinak od površinskog ukapavanja. Dodatni učinak Burowljeve otopine jest i normalizacija pH zvukovoda koja otežava rast bakterijama te adstingentni učinak (uzrokuje konstrikciju ispucale kože te time pospješuje cijeljenje i smanjuje bolnost kože).

Valsalvin manevar. Za zdravlje srednjeg uha izuzetno je bitna dobra ventilacija koja se obično prirodno i spontano odvija pokretima gutanja (kontrakcijom mišića nepca) kod kojih dolazi do otvaranja ždrijelog ušća Eustahijeve cijevi te izjednačavanja tlaka srednjeg uha s atmosferskim tlakom. No spontana ventilacija otežana je (ili čak onemogućena) ako postoji jača razlika u tlakovima, zbog loše ventilacije srednjeg uha

uzrokovane patologijom srednjeg uha ili naglim porastom vanjskog tlaka (prilikom ronjenja ili leta avionom) jer u tim slučajevima može doći do kolapsa stijenki tube. U navedenim situacijama potrebno je pospješiti prohodnost tube auditive, a najjednostavniji i manevar prvog izbora jest Valsalvin manevar. Postupak je vrlo jednostavan, a poželjno je da ga svaki liječnik poznaje te ga može savjetovati pacijentima. Izvodi se tako da se snažno puhne sa začepljenim nosnicama, čime se potisne zrak iz nosa kroz tubu te dolazi do izjednačavanja tlakova između srednjeg uha i vanjskog svijeta. Može se koristiti i komercijalno dostupan nosni balončić, osobito koristan u djece koja ponekad ne znaju učiniti Valsalvin manevar. Osim Valsalvinog manevra i korištenja balona postoje i ostale tehnike koje se provode u specijalističkim ustanovama.

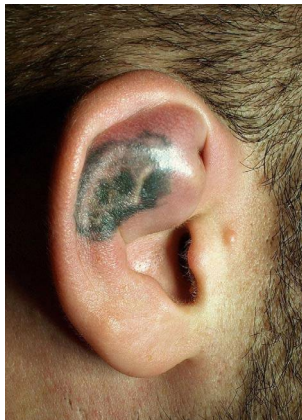Paracenteza i miringotomija. Premda se često pretpostavlja da se radi o istom zahvatu, treba razlikovati paracentezu (aspiraciju iglom) od miringotomije (zarezanja bubnjića skalpelom). Iako u antibiotskoj eri izuzetno rijetka za akutne procese, pri izrazito napetom i bolnom crvenom bubnjiću može se učiniti aspiracija iglom, što nazivamo *paracentezom*. Za razliku od paracenteze, kod seroznih upala srednjeg uha zbog problema obično vezanih uz tubarnu disfunkciju, u slučajevima kada su Valsalvin manevar i druge metode neinazivnog pokušaja ventilacije srednjeg uha ostale neefikasne te perzistira konduktivna naglušnost uz gusti sekret u bubnjištu, u preventivne svrhe danas je česta *miringotomija*. Primjenjuje se radi izbjegavanja trajne hipoakuzije i adhezivnih procesa srednjeg uha, a obično se izvodi u anteroinferiornom kvadrantu bubnjića, uz aspiraciju gustog seromukoznog sekreta iz bubnjišta, a ponekad je praćena i postavljanjem ventilatornih cjevčica. Za detaljnije informacije potrebno je konzultirati se s dodatnom literaturom.

Naravno, kod ozbiljnih stanja (npr. teži upalni procesi, iznenadna gluhoća i sl.) osim lokalne, nužna je i sustavna terapija (ovisno o patologiji antibiotici, antiedematozni lijekovi, kortikosteroidi i sl.), a ponekad i kirurške tehnike.

1.5. Ozljede

Najčešće su **lacerokontuzne ozljede uške**; od običnih oguljotina, manjih ili većih rana bez ili s gubitkom tkiva, do avulzija uške. Manje lacerokontuzne rane uške potrebno je kirurški sanirati te bolesnika zaštititi antibiotikom u trajanju od desetak dana. Poseban oblik ušne hrskavice koja je obložena kožom s obje strane, ponekad otežava kirurško liječenje kao i poslijeoperacijsko cijeljenje rana. Rekonstrukcije uške mogu biti vrlo zahtjevne i teške, a pri opskrbi u hitnoći, nastoji se sačuvati svako vitalno tkivo. Suture treba postavljati u slojevima te posebno šivati perihondrij, a posebno kožu. Pri ozljedama uške, eventualna formacija tzv. othematoma zahtijeva osobitu pozornost.

Othematom predstavlja izljev krvi u subperihondrijskom prostoru, između hrskavice i kože ušne školjke. Najčešći uzrok othematoma jest udarac. S obzirom na to da hrskavica nema vlastitu prehranu, hrani se kapilaritetom priležeće kože. Ako prilikom traume dođe do izljeva krvi između hrskavice i kože, postoji opasnost od hrskavične nekroze i naknadne deformacije ušne školjke. Stoga je bitno prepoznati hematom i tretirati ga pravovremeno. Tretman othematoma zahtijeva inciziju i drenažu, nakon čega slijede kompresivni zavoj i antibiotska zaštita.



Slika 1. Othematom

Tablica 1. Othematom – simptomatologija i postupci zbrinjavanja

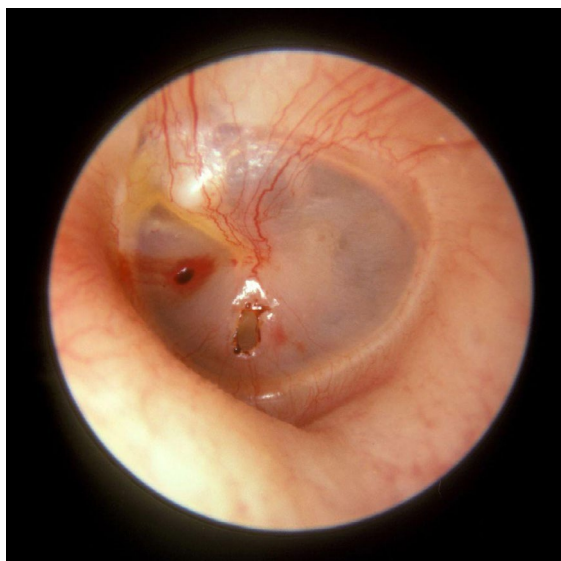
OTHEMATOM	
Izgled/simptomi	Postupak/terapija
<ul style="list-style-type: none"> • otečena i deformirana uška • posljedica traume • krv/transudat se nakuplja u subperihondrijskom prostoru • rizik: nekroza hrskavice 	<ul style="list-style-type: none"> ◇ uputiti ORL • incizija i drenaža • kompresivni zavoj • antibiotici

Ozljede zvukovoda najčešće nastaju prilikom neopreznog čišćenja zvukovoda štapićem ili češanjem uha. Manje ozljede spontano zacjeljuju. Međutim, ako su naglašenije, potrebno ih je kirurški opskrbiti te zvukovod zaštititi sterilnim antibiotskim tamponom. Bolesniku treba naglasiti da uho čuva od propuha i vode.

Pri termičkim ozljedama, poput smrzotina, ušku valja ugrijati toplim oblogom, bolesnika zaštititi antibioticima i analgeticima te, ovisno o opsegu i antikoagulansima. Pri jačim smrzotinama praćenim nekrozom, kao i opekotinama, potreban je kirurški tretman.

Ruptura bubnjića predstavlja prekid kontinuiteta bubnjića izazvan silom izvana (udarcac, najčešće šamar, ozljeda raznim predmetima guranim u zvukovod, na primjer štapićima za uši), ali i razlikom u tlakovima kod ronjenja. Za razliku od rupture, perforacija predstavlja puknuće bubnjića kod jake upale srednjeg uha. Osnovni simptomi koji bolesnika dovode liječniku su jaka bol koja se postepeno može smiriti, uz osjećaj punoće u uhu, naglušnost i šum te “pištanje” zraka iz ozlijeđenog uha. Otoskopski se obično uočava nepravilna razderotina bubnjića uz rubna petehijalna krvarenja. Osim otoskopskog/otomikroskopskog pregleda, u sklopu obrade nužna je audiološka dijagnostika i

procjena oštećenja sluha, pogotovo kod ruptura nanesenih namjerno od strane druge osobe (poznate ili nepoznate) radi kasnije potrebe klasifikacije ozljede i sudskog vještačenja. Važno je naglasiti da na gubitak sluha utječe, uz samu veličinu, i pozicija rupture na samom bubnjiću (zbog njenog utjecaja na kondukciju zvučnog vala).



Slika 2. Ruptura bubnjića

U terapiji se propisuje peroralna antibiotska terapija u trajanju od desetak dana, primjena kapi u nos, a zabranjuju se razne kapi te pranja i vlaženja uha. Manje rupture obično spontano zacijele, pogotovo kod mlađih ljudi. Lacerirani rubovi velikih ruptura bubnjića mogu se, prilikom otomikroskopije, reponirati da bi se pospješilo cijeljenje, a ako ne dolazi do spontanog zatvaranja, zahtijevaju naknadnu timpanoplastiku.

Frakture temporalne kosti obično izazivaju veliki strah u populaciji. U biti, njihova se ozbiljnost bazira na otološkim komplikacijama i eventualnoj komunikaciji moždanih i subarahnoidalnih struktura s vanjskim svijetom što može prouzročiti ozbiljne meningitise i druge neurološke sekvele. Treba znati da nema paralelizma između jačine frakture i komplikacija, odnosno da jače frakture mogu proći bez posljedica, dok s druge strane, mikrofrakture mogu uzrokovati otološke i neurološke sekvele i godinama nakon traume.

Svaka sumnja na prijelom temporalne kosti zahtijeva specijalističku obradu (multidisciplinarni pristup; otorinolaringološku, audiološku, radiološku i neurološku dijagnostiku). Naravno da je u hitnoći neurokirurška obrada primarna, pogotovo isključivanje raznih hematoma (subduralni, ekstraduralni i slično) koji nalažu hitnu kiruršku intervenciju.

Nakon neurokirurške, potrebna je detaljna otološka obrada čim stanje bolesnika to dozvoljava, i to u cilju:

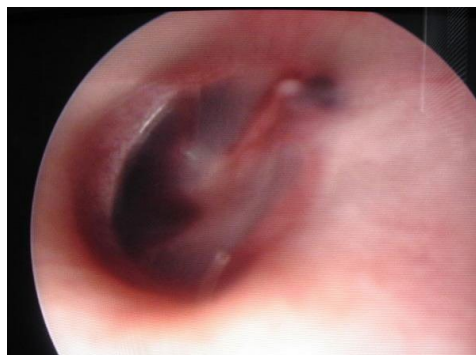- ispravnih terapijskih mjera
- prevencije infektivnih komplikacija
- prevencije otoloških komplikacija i posljedica.

Tijekom obrade valja tražiti tipične znakove otoloških oštećenja poput otoragije, otolikvoreje, hemotimpanuma ili rupture bubnjića, raznih stupnjeva periferne pareze facijalnog živca i slično.

Otoragija podrazumijeva krvarenje iz zvukovoda. Obično je znak oštećenja bubnjića i srednjeg uha te ozbiljne frakture temporalne kosti, no isto tako može biti uzrokovana samo lezijom zvukovoda, što se može potvrditi ili isključiti otoskopskim/otomikroskopskim pregledom. U tretmanu se daju antibiotici, ako je krvarenje jače postavljaju se sterilne gaze u zvukovod, a striktno se zabranjuju lavaže uha koje mogu favorizirati infekciju.

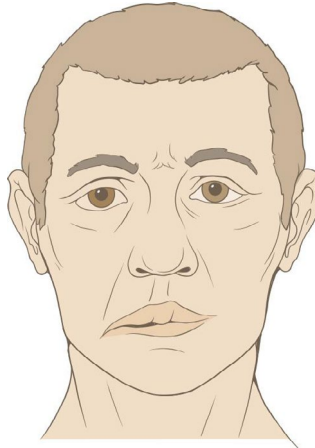Otolikvoreja je znak, ne samo frakture temporalne kosti, nego i meningelane fistule. U prvim danima može biti obojena krvlju, a kasnije postaje sve bistrija, što potvrđuje dijagnozu. Ako ne dolazi do spontanog zatvaranja, zahtijeva kiruršku intervenciju. U svakom slučaju, ordinira se antibiotska terapija u prevenciji meningitisa. Ako nije došlo do perforacije bubnjića, likvor može preko tube doći do epifarinksa te curiti na nos (rinolikvoreja) ili u ždrijelo što, prilikom obrade bolesnika, ne smijemo previdjeti.

Hematotimpanon predstavlja izljev krvi u bubnjištu koji se očituje plavkasto-ljubičastom bojom bubnjića pri otoskopskom pregledu. U sklopu konteksta traume glave, najčešće je znak frakture temporalne kosti te svakako zahtijeva specijalističku obradu.



Slika 3. Hematotimpanon

Pareza facijalisa ponekad se teško dijagnosticira u politraumatiziranog, otečenog i nekontaktilnog pacijenta, stoga njene znakove treba tražiti. Ako su imedijatne, pareze facijalisa upućuju na sekciju ili nagnječenje živca, dok sekundarne prvenstveno znače kompresiju hematomom ili edemom. Ovisno o jačini, evoluciji, vremenu nastanka te neurološkom i audiološkom statusu, osim kortikosteroidne terapije za smanjenje edema, zahtijevaju i kiruršku eksploraciju i dekompresiju te, po potrebi, reintegraciju tijekom živčanih niti.



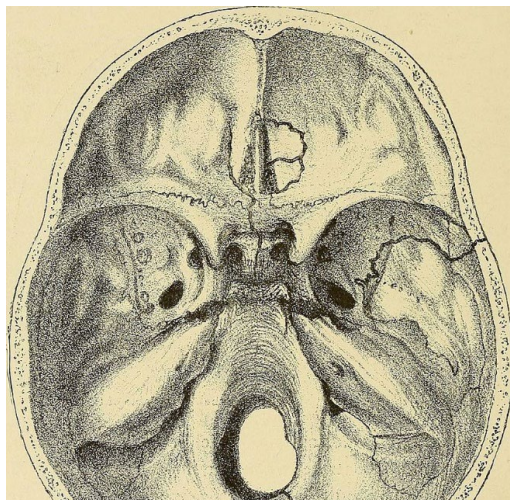
Slika 4. Pareza facijalisa

Otoskopskim pregledom analiziraju se lezije zvukovoda i eventualno postojanje ruptur bubnjića ili hematotimpanona koji su obično indikatori frakture temporalne kosti, uz napomenu da ruptura bubnjića može biti uzrokovana i blast ozljedom bez koštane frakture. Ispitivanje sluha potrebno je učiniti čim to dozvoljava stanje bolesnika. Totalna kofoza ili gluhoća pobuđuju sumnju na frakturu labirinta i rizik meningitisa te zahtijevaju antibiotsku terapiju. Konduktivna naglušost može se javiti kod hematotimpanona, dislokacije koščica i ruptur bubnjića. Osim antibiotika, kod ruptur bubnjića, pogotovo praćene otoragijom, treba striktno zabraniti vlaženje uha, kapi u uho i manipulacije zvukovoda. Ako se spontano ne oporavi, zahtijeva naknadno kirurško liječenje i timpanoplastiku. Perceptivna naglušost znak je komocije labirinta, može se javiti kod bilo koje kranijalne traume sa ili bez frakture temporalne kosti, a obično, ako ne dođe do oporavka u ranim postraumatskom razdoblju, ostaje fiksirana. Pogoršanje gluhoće nekoliko mjeseci nakon traume upozorava na mogućnost postojanja perilimfatične fistule. Traženje vestibularnih znakova tijekom obrade, podrazumijeva ispitivanje nistagmusa (spontani nistagmus kontralateralno od zahvaćenog uha postavlja sumnju na frakturu labirinta) i obradu vrtoglavice. Vestibularni znakovi mogu se javiti kod komocije labirinta, kontuzije cerebralnog trunkusa, ali i lezija vratne kralježnice. Hitna radiološka dijagnostika nužna je kod cerebrospinalne otoreje te naglo nastale pareze facijalisa, a kod ostalih simptoma, ovisno o neurokirurškom i otološkom nalazu, može se i naknadno učiniti.

Dvije osnovne vrste **fraktura temporalne kosti** su uzdužne i poprečne.

Uzdužne frakture obično su praćene krvarenjem iz zvukovoda (otoragija), a ponekad, prilikom težih ozljeda i lezija moždanih ovojnica, i likvorejom. Ako nije došlo do ozljede bubnjića, umjesto otoragije javlja se hemotimpanum. Bolesnik navodi naglušost koja je provodnog tipa (u pokusu po Weberu lateralizacija u ozlijeđeno uho). Zbog ozljede srednjeg uha može biti oštećen facijalni živac na putu kroz bubnjište te posljedično dolazi do pojave pareze perifernog tipa (u otprilike 20% prijeloma).

Poprečne frakture često su praćene hematotimpanonom bez otoragije. Kod otjecanja krvi kroz tubu može doći do krvarenja iz usta. Zbog izostanka ozljede bubnjića, likvor, pri ozljedi dure, obično curi u nosnu šupljinu te se javlja rinolikvoreja. Stoga je bitno, kod obrade bolesnika s traumom glave, u anamnezi doznati curi li bistra tekućina na nos i ne previdjeti taj simptom. Zbog oštećenja labirinta javljaju se mučnina, povraćanje i vrtoglavica, nistagmus te perceptivna hipoakuzija (u pokusu po Weberu lateralizacija u zdravo uho). U skoro polovici slučajeva javlja se rana pareza facijalnog živca.



Slika 5. Poprečna fraktura temporalne kosti

Kod fraktura temporalne kosti, osim antibiotske terapije i mirovanja, ovisno o simptomima, ponekad je, dakle, potrebna i kirurška intervencija. Sukladno navedenom, neposredna pareza facijalnog živca zahtijeva hitni kirurški tretman, dok se kod postepene pareze (koja nastaje nakon nekoliko dana i upućuje na kompresiju živca zbog edema u koštanom kanalu) liječenje može započeti antiedematoznom terapijom. U slučaju nedjelotvornosti, i u ovom je slučaju potrebno kirurško liječenje. Dodatno kirurško liječenje zahtijeva i perzistirajuća likvoreja, kao i liječenje provodne naglušnosti timpanoplastikom.

Ostale otološke traume. Osim trauma glave i akustičnih trauma unutarnjeg uha, otološke ozljede moguće su zbog razlika u tlakovima (na primjer, prilikom leta zrakoplovom, a u našem podneblju, pogotovo prilikom ronjenja). Tada govorimo o tzv. barotraumatskim ozljedama. Može biti zahvaćeno srednje uho (od seroznog otitisa do rupture bubnjića), ali i unutarnje uho, uz javljanje šumova i vertiginoznih smetnji. Barotrauma unutarnjeg uha zahtijeva mirovanje i primjenu kortikosteroida. Kao i kod drugih uzroka, kod barotraumatskih ruptura bubnjića bolesniku treba naglasiti da čuva uho od propuha i vode te propisati antibiotsku terapiju. U prevenciji navedenih trauma, bitno je podučiti ronioce o važnosti prohodnosti nosa i tube te uputiti na Valsalvin manevar.

Naime, svakih 10 metara prilikom zarona, ako se ne može dobro izjednačiti s vanjskim svijetom, povećava se negativan tlak u srednjem uhu. Stoga se ronionicima savjetuje da gutaju prilikom zarona i rade Valsalvu čime se pospješuje normalizacija tlaka u bubnjištu. Prije leta zrakoplovom, osim navedenog, savjetuje se "sisanje" bombona ili žvakanje žvakaće gume. Također se pola sata prije leta, kao i prije zarona, ovisno o nazalnoj opstrukciji, koristi i nazalni vazokonstriktor. Izron je manje opasan jer je lakše izjednačiti relativno viši tlak u bubnjištu njegovim prolaskom kroz tubu u epifarinks.

Ostale blast traume i rupture bubnjića obično su posljedica udarca direktnom silom u područje uha, pogotovo otvorenim dlanom (šamar) ili loptom. Osim dobre dijagnoze, radi ispravne terapije, s obzirom na to da se obično radi o ozljedama (namjernim ili nenamjernim od strane poznate ili nepoznate osobe), prilikom obrade pacijenta bitno je detaljno uzimanje podataka radi potencijalnih naknadnih sudskih vještačenja i procesa.

Termičke ozljede i obično velike rupture uzrokovane užarenim metalom (najčešće kod varilaca i slično) često uzrokuju inflamaciju i rijetko spontano zacjeljuju, te osim liječenja po principima ostalih ruptura, obično zahtijevaju kiruršku obradu (timpanoplastika).

Traume nastale pri raznim manipulacijama te prilikom neopreznih čišćenja i češanja uha (štapići, čačkalice, špangice, šibice i slično) također mogu biti ozbiljne te, osim laceracija zvukovoda, mogu dovesti do rupture bubnjića, ali i prekida lanca slušnih košćica. Osim otoskopije/otomikroskopije, zahtijevaju audiološku obradu te, ovisno o nalazima, uz antibiotsku terapiju, po potrebi i kirurški tretman.

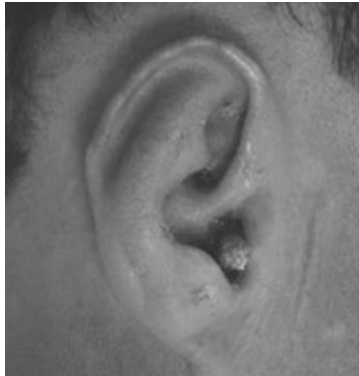U prevenciji, oštre tanke predmete poput gore navedenih svakako treba držati daleko od djece. Važno je naglasiti da ako pri otoskopskom pregledu nađemo eventualna strana tijela u zvukovodu, vađenje se preporuča prepustiti specijalistu zbog mogućnosti dodatnih pomaka i trauma prilikom njihove manipulacije.

1.6. Strana tijela

Osnovna je podjela stranih tijela u zvukovodu po etiologiji na neživa (vata, ostatci štapića i čačkalica, dijelovi igrački i slično) i živa (mušice, uholaze, krpelji, leptiri i slično).

Simptomi stranog tijela u zvukovodu su osjet punoće, bol, zaglušenost, a ako se radi o živom stranom tijelu, neugodne senzacije poput zujanja, brujanja, titranja, koje često uznemire bolesnika. Ako se strano tijelo ne izvadi na vrijeme, slijedi iscjedak uz upalnu reakciju okolnog tkiva, a ponekad i eroziju kože.

Tretman stranih tijela podrazumijeva njihovu ekstrakciju. Živuća strana tijela prethodno je potrebno umrtviti (uljnom otopinom, alkoholom ili eterom ukapanim u zvukovod). Pogotovo su opasni krpelji koje je potrebno izvaditi u cijelosti radi prevencije daljnjih komplikacija. Ekstirpacija stranih tijela najčešće se radi ispiranjem ili pod kontrolom otomikroskopa. Pritom je potreban oprez kako bi se izbjegle ruptura bubnjića i dodatne lezije zbog neoprezne manipulacije.



Slika 6. Strano tijelo zvukovoda

Tablica 2. Strana tijela zvukovoda – simptomatologija i postupci zbrinjavanja

STRANA TIJELA ZVUKOVODA	
Uzrok/simptomi	Postupak/terapija
štapići, insekti i drugo nelagoda, bol, začepjenost, zujanje komplikacije (infekcije, erozija kože)	ispiranje/aspiracija ekstrakcija ♦ uputiti ORL

1.7. Upale

1.7.1. Vanjsko uho

Upale zvukovoda. Među najčešće hitnoće, pogotovo u ljetnim mjesecima, spadaju (*difuzne*) *upale zvukovoda*, koje su praćene izrazito jakim bolovima (zbog bliskog kontakata kože i priležeće kosti), iscjerkom i ljuskicama te začepjenosti uha. Zbog intenziteta bolova zahtijevaju hitan tretman analgeticima, no pogotovo dobrom lokalnom terapijom. Prije aplikacije raznih obloga ili kapi u uho, potrebno je dobro očistiti zvukovod (toaleta špricom ili otomikroskopom). Ako se ne uspije vizualizirati bubnjić, te je upala jača i praćena febrilitetom, osim lokalne preporučuje se i peroralna antibiotska terapija. Ove upale pospješuje vlaga, razne traume (češenja i grebanja zvukovoda), pogrešna lokalna terapija (npr. razni agresivni antiseptici, ukapavanje nepikladnih substanci poput čuvarkuća i sl.) i izlaganje propuhu (npr. češće je kod vozača automobila zahvaćeno lijevo uho uz otvoren prozor)... Osnovu terapije čini dobra lokalna (a po potrebi i sistemska) terapija koja je prethodno opisana.

Ako prilikom upale zvukovoda dolazi do progresije simptoma u vidu pojave vrtoglavice ili jače hipoakuzije, treba posumnjati na propagaciju upale prema unutarnjem uhu te pacijenta uputiti otorinolaringologiju radi prevencije komplikacija (npr. labirintitis).

Komplikacije i teži oblici upale zvukovoda. Posebnu pozornost treba obratiti u slučaju upala kod dijabetičara koji zbog dijabetičke polineuropatije imaju smanjen osjet bola te često dolaze liječniku s već uznapredovalim stadijem bolesti no uz slabo izraženu simptomatologiju. Stoga prilikom obrade pacijenta s dugotrajnijom otorejom treba isključiti postojanje dijabetosa. Jedan od najtežih oblika upale zvukovoda jest tzv. maligna upala vanjskog uha (lat. *otitis externa maligna*) koja se češće sreće upravo kod dijabetičara i imunokompromitiranih pacijenata tijekom koje se infekcija širi u koštane strukture temporalne kosti uz mogućnost daljnje propagacije u okolne strukture. Radi se o osteitisu baze lubanje, a najčešći uzročnik jest *Pseudomonas aeruginosa*, pa je stoga i terapija bazirana na sustavnoj primjeni antipseudomonasnih antibiotika, a ponekad je potrebna i kirurška intervencija (debridman nekrotičnih dijelova).

Ostale upale vanjskog uha. Osim s najčešćim (difuznim) upalama zvukovoda, iako rjeđe, pacijent se može javiti i s lokaliziranim oblicima upala a najčešće se radi o **furunkulima** u zvukovodu (tzv. *otitis externa circumscripta*). Ako antibiotski tretman nakon jednog do dva dana nije djelotvoran (savjetuje se pokriti stafilokoka kao najčešćeg uzročnika), potrebno je izvesti inciziju i evakuaciju gnojnog sadržaja.

Impetigo je superinfekcija stafilokokom ili streptokokom koja se javlja nakon intenzivnoga grebanja ili čišćenja uha, najčešće u dječjoj dobi.

Erizipel je ozbiljnija streptokokna infekcija pri kojoj dolazi do propagacije kožne infekcije uz zahvaćenost limfnog sustava, a manifestira se lokalnom limfadenopatijom, visokom tjelesnom temperaturom te općim algičkim sindromom. Zahtijeva na vrijeme započeto antibiotsko liječenje radi prevencije ponekad brzog širenja bolesti i eventualnih komplikacija.

Poseban oblik upale vanjskog uha predstavlja **hemoragični otitis**, pri kojem dolazi do formiranja hemoragičnih bula. Najčešće se radi o virusnim upalama (zna se pojaviti kod gripe), no često se propisuju antibiotici radi prevencije sekundarne bakterijske infekcije. Pacijentu treba naglasiti važnost strogih higijenskih mjera te da u zvukovod ukapava isključivo sterilne antibiotske kapi. Također mu treba objasniti da se može javiti sukrvavi iscjedak iz zvukovoda ako hemoragična bula pukne.

Upala uške. U komplikacije ozljeda i infekcija uške spada i upala perihondrija i hrskavičnih struktura (lat. *perichondritis auriculae*) koji, ako nije na vrijeme i ispravno liječen, može uzrokovati trajne deformitete uške zbog propadanja hrskavičnog tkiva (koje nema vlastitu cirkulaciju te se hrani kapilariteteom iz kože). Na perihondritis treba pomisliti u slučaju pozitivne anamneze na traumu, prethodni kirurški zahvat, opekline, ali i nakon nestručnih postavljanja naušnica ili akupunktura. U slučaju sumnje na perihondritis uške, koji se načelno manifestira bolnom, tamnocrvenom i otečenom uškom, potrebno je što prije započeti peroralnu, a prema potrebi i parenteralnu terapiju antibioticima širokoga spektra, najčešće fluorokinolonima ili cefalosporinima treće generacije (pokriti *Staphylococcus aureus* i *Pseudomonas aeruginosa* kao najčešće uzročnike). Ako terapija nije djelotvorna, potrebna je i kirurška resekcija i debridman nekrotičnih dijelova hrskavice radi sprječavanja propagacije infekcije.

Opturirajući cerumen. Osim vrlo čestih upala zvukovoda, pogotovo u ljetnim mjesecima pacijenti se često obraćaju liječniku zbog bolova uzrokovanih nakupljanjem ceruminalne smole. Cerumen inače ima protektivnu ulogu, a izlučuje ga poseban oblik žlijezda lojnica koje se nalaze samo u zvukovodu (*gll. ceruminosae*). Cerumen u kontaktu s vodom nabubri te ako se stvara u pojačanoj mjeri (što ovisi i o individualnoj predispoziciji) stvara pritisak na stijenke zvukovoda. Kupanje u moru ili bazenima u ljetnim mjesecima razlog je češćih posjeta liječniku radi ove simptomatologije u tom godišnjem dobu. Stoga je potrebno da liječnik primarne zdravstvene zaštite zna samostalno i ispravno odstraniti ceruminalne naslage (vidjeti poglavlje o toaleti zvukovoda).

U *preventivne svrhe* potrebno je pacijentima objasniti da korištenje klasičnih štapića za uho obično dovodi do nakupljanja cerumena i primjesa odumrlih stanica epitela zvukovoda iza prirodnog suženja vanjskoga slušnog kanala te formacije tzv. *opturirajućeg cerumena*. Ako je ceruminalni čep izuzetno tvrd te postoji rizik od rupture bubnjića prilikom ispiranja, nije poželjno forsirati toaletu (pogotovo stoga što se diferencijalno dijagnostički može raditi i o tzv. epidermalnom čepu – kolesteatomu zvukovoda, koji katkada zahvaća i koštane strukture). Pacijentu se preporučuje ukapavati dan-dva sredstva za omekšavanje (npr. vodikov peroksid, parafinska ulja i sl.) te naknadna toaleta zvukovoda nakon omekšavanja ceruminalnog čepa. Ako je i tada toaleta otežana, preporučuje se pacijenta uputiti specijalisti na otomikroskopsku toaletu.

Zapamtiti:

Pri čišćenju cerumena potrebno je zabraniti :

- korištenje čačkalica, ukosnica i sličnih predmeta zbog rizika od rupture bubnjića i lezija zvukovoda
- raznih čuvarkuća, pjenušavih kupki i sličnog zbog poremećaja fiziološke flore i pH što pogoduje razvoju infekcija

1.7.2. Srednje uho

Akutne upale srednjeg uha u djece su znatno češće nego u odraslih te predstavljaju jedan od najčešćih razloga obraćanja zabrinutih roditelja liječniku.

Eustahijeva cijev u male je djece kraća (13 mm, naspram 31 – 38 mm u odraslih) te položena vodoravnije (10° u odnosu na bazu lubanje, naspram 45° u odraslih). Sadrži više vrčastih stanica koje proizvode veoma gust viskozni sekret, a istmus tube još nije formiran te se široko otvara pri kontrakcijama mekog nepca. Upale srednjeg uha pogotovo su česte u djece s povećanim limfatičnim tkivom epifarinksa (faringealna i tubarne tonzile u široj populaciji poznate kao „treći krajnik“).

Navedeno pogoduje propagaciji infekta iz nosa i epifarinksa u srednje uho te otežava njegovu ventilaciju, i razlog je, uz nezrelost imuniteta, češćih upala srednjeg uha u dječjoj populaciji.

Najčešći je simptom bol. Malo dijete otalgiju izražava držanjem za uho ili povlačenjem uha, “kimanjem” glavicom, plačom te razdražljivošću. Uz lokalne simptome, javljaju se

i opći simptomi infekcije poput febriliteta, manjka apetita, malaksalosti, nesanice, pa čak i somnolencije; a što je dijete manje, oni su izraženiji.

Upravo ta nespecifičnost simptoma ponekad otežava dijagnostiku, te je kod svakog febriliteta u malog djeteta potreban otoskopski pregled radi isključivanja otitisa kao uzroka febriliteta. Kod tipične upale, u otoskopskom nalazu vidljiva je izbočenost bubnjića te crvenilo i hiperemija bubnjića uz smanjenu pokretljivost.

Akutna upala srednjeg uha u 80% slučajeva spontano regredira kroz tri do osam dana, a u većini slučajeva radi se o virusnoj infekciji bez potrebe za antibioticima koji se ne smiju rutinski propisivati. Kod bakterijskih infekcija vrsta antibiotika ovisi o uzročniku. Najčešći uzročnici akutne upale srednjeg uha u djece su: *Streptococcus pneumoniae*, *Haemophilus influenzae* i *Moraxella catarrhalis*, u ostale spadaju streptokok skupine A, zlatni stafilokok te gram-negativni bacili.

Postoje osnovne smjernice u terapiju upala srednjeg uha u djece. Ovisno o dobi djeteta te težini kliničke slike preporuča se:

1. primjena analgetika i antipiretika (ako je temperatura iznad 38 °C)
2. toaleta nosa i ukapavanje kapi u nos (vazokonstriktori 5 dana, topički antibiotici do 10 dana)
3. ako je dijete mlađe od 6 mjeseci ili ima ozbiljni oblik bolesti, preporuča se odmah započeti antibiotsku terapiju
4. ako je dijete iznad 6 mjeseca života s blagim oblikom bolesti, potrebno je pažljivo praćenje, a u slučaju ozbiljne bolesti, preporuča se odmah započeti antibiotsku terapiju.

Sve veća rezistencija pneumokoka na amoksicilin, dovela je do promijena u inicijalnom pristupu antibioticima. U regijama male rezistencije lijek izbora još je uvijek amoksicilin, dok se u regijama visoke rezistencije odmah započinje terapija jednim od antibiotika druge linije po smjernicama (npr. koamoksiklav, eritromicin, azitromicin).

Upala srednjeg uha **u odraslih** popraćena je istim lokalnim simptomima kao u djece, iako češće u blažem obliku uz manje izražene opće simptome bolesti. Za razliku od akutnih, u odraslih su mnogo češće kronične upale srednjeg uha, pogotovo kod imunodeficijencija i dijabetesa (za detalje o različitim oblicima kroničnih upala srednjeg uha preporučuje se dodatna literatura).

Zapamtiti:

Česte upale srednjeg uha u dječjoj dobi zahtijevaju pregled epifarinksa i isključivanje trećeg krajnika (adenoidnih vegetacija) kao njihovog uzroka.

Kao i općenito u otorinolaringologiji, istostrane jednostrane upale zahtijevaju veći oprez! Naime, česte jednostrane upale u odrasloj dobi uz uvučen bubnjić i hipoakuziju pobuđuju sumnju na disfunkciju tube auditive uzrokovanu potencijalnim tumorskim procesom epifarinksa.

Zapamtiti:

Često pacijenti pogrešno liječe upale srednjeg uha primjenom propisanih kapi u zvukovod umjesto u nos te im je potrebno objasniti da, ako nije došlo do ruptуре bubnjića, takva primjena kapi nije djelotvorna, te da se kapi kapaju u zvukovod samo u slučaju puknuća bubnjić ili upale zvukovoda!

Tablica 3. Razlike u lokalnoj terapiji vanjskog i srednjeg otitisa

OTITIS MEDIA	OTITIS EXTERNA
Kapi u nos: dekongestiv + lokalni antibiotik + ispiranje i toaleta nosa. Napomena: Kapi u uho samo u slučaju iscjetka (znak perforacije)!	Kapi u uho: lokalni antibiotik i/ili antiseptik.

Komplikacije akutnih i kroničnih upala srednjeg uha:

Kao što je već navedeno, klasični simptomi "obične" upale uha su osjećaj punoće ili začepljenosti uha, bol, smanjeni sluh, te ako je došlo do perforacije bubnjića, i iscjetak. Poznavajući anatomiju srednjeg uha i različitih mogućnosti širenja upale u okolne organe, zna se da se upala može proširiti na unutarnje uho, kost mastoida, okolne vaskularne strukture i mišićje vrata te intrakranijalno.

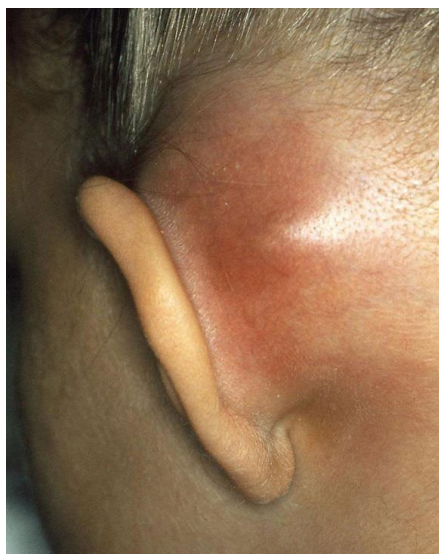Upala srednjeg uha podrazumijeva upalu zračnih prostora temporalne kosti, a osim bubnjišta obuhvaća i slušne košćice koje se nalaze inkorporirane u bubnjištu (čekić, nakovanj i stremen) te bubnjić. Ovdje spadaju i mastoidne celule te Eustahijeva cijev. Uz svaku upalu u bubnjištu dolazi i do zahvaćenosti mastoidnih celula koje na radiološkim snimkama prokazuju zamućenje, no ako pritom dođe i do lize kostijštanih pregrada govorimo o mastoiditisu. Dugotrajne, ponavljajuće i teške upale srednjeg uha mogu dovesti do postepenog oštećenja lanca slušnih košćica, kao i bunjića.

Tablica 4. Komplikacije upale srednjeg uha – simptomatologija i postupci zbrinjavanja

KOMPLIKACIJE UPALE SREDNJEG UHA	
Najčešće komplikacije	Postupak/terapija
<ul style="list-style-type: none"> • anamneza o upali uha - progresija simptoma/komplikacije • mastoiditis (djeca!) - oticanje/crvenilo retroaurikularno/spuštena gornja stijenka zvukovoda • intrakranijalne komplikacije (meningitis/apsces mozga) - pojava neuroloških simptoma • pareza facijalnog živca 	<ul style="list-style-type: none"> ◇ hitno uputiti ORL • antibiotici parenteralno • MSCT dijagnostika • operacijski zahvat

a) Mastoiditis je komplikacija upale srednjeg uha u vidu osteitisa temporalne kosti. U anamnezi bolesnik obično navodi upalu uha u trajanju od nekoliko dana uz perzistenciju povišene temperature i progresiju otalgije. Kliničkim pregledom, kod klasičnog mastoiditisa, nalazimo crvenilo i bolnost retroaurikularno, te ponekad i odizanje uške, a otoskopski je vidljivo spuštanje posterosuperiorne stijenke zvukovoda. Dijagnozu potvrđuje radiološki utvrđeni osteitis i liza temporalne kosti. Osobitu pozornost treba obratiti kod dijabetičara s prolongiranim upalama srednjeg uha koji, zbog dijabetičke polineuropatije, često nemaju izražen simptom boli. Poseban oprez potreban je i kod dojenčadi i male djece, kod kojih često postoji poremećaj općeg stanja, u vidu febriliteta nepoznate etiologije, a znaju se javiti i nespecifični simptomi drugih organa, poput digestivnih smetnji, što može zavarati kliničku sliku. Stoga svaki febrilitet djeteta do druge godine života zahtijeva i otoskopski pregled.

Tretman mastoiditisa, uz potvrđeni osteitis, osim medikamentozne terapije, zahtijeva kirurško liječenje. Stoga je bitno prepoznati njegove znakove te bolesnika uputiti specijalistu otorinolaringologije.



Slika 7. Mastoiditis

Tablica 5. Diferencijalna dijagnostika vanjskog otitisa i mastoiditisa

Otitis externa	Mastoiditis
<ul style="list-style-type: none">• bolnost pre i/ili infraurikulano, ponekad i uvećani i bolni pre i/ili infraaurikularni limfni čvorovi• sužen zvukovod, nadražene kože uz iscjedak i ljuskice i naslage• nagli početak bolova u uhu češće u ljetnim mjesecima, nakon kupanja ili izlaganja vjetru i propuhu• osjećaj pritiska i punoće u uhu, uz progresivnu zaglušenosť	<ul style="list-style-type: none">• retroaurikularna bol (ponekad i crvenilo i odstojeća uška) u području mastoidne regije• pogoršanje simptoma upale srednjeg uha• potvrda radiološkom snimkom – liza mastoidnih koštanih pregrada

b) Labirintitis označava širenje upale sa srednjeg na unutarnje uho. Manifestira se vrtoglavicom, nesigurnošću u hodu, mučninom, ponekad i povraćanjem, nistagmusom u zdravu stranu (zahvaćenost vestibularnog aparata) te pogoršanjem hipoakuzije i šumom (zahvaćenost slušnog aparata). Svakako je potrebna audiološka, a po potrebi i neurološka obrada i terapija kako bi se izbjegle trajne posljedice, a ponekad i gluhoća. Stoga je svaku upalu srednjeg uha sa sumnjom na labirintitis, potrebno uputiti na specijalističku obradu.

c) Intrakranijalne komplikacije (meningitis, ekstraduralni i subduralni apscesi, apscesi velikog i malog mozga). Pojava neuroloških simptoma, uz upalu srednjeg uha, mora pobuditi sumnju na širenje upale intrakranijalno što može dovesti do ozbiljnih komplikacija poput moždanih apscesa ili meningitisa. Stoga neurološki simptomi (u tijeku ili nakon upale srednjeg uha) zahtijevaju obradu u specijaliziranim ustanovama, a terapija uključuje multidisciplinarni pristup te, uz otorinolaringologa, terapiju neurologa i po potrebi neurokirurga.

d) Pareza facijalnog živca. Kod jačih upalnih procesa srednjeg uha mogu se pojaviti znaci periferne pareze facijalnog živca: bolesnik ne može zatvoriti oko i nabrati čelo (za razliku od centralne pri kojoj je očuvana mimika čela), oslabljena je mimika zahvaćene strane lica uz spuštenu usni kut. Simptomi obično regresiraju uz antibiotsku i kortikosteroidnu terapiju. U slučaju njihove perzistencije ili kod kroničnih procesa, bolesnika treba proslijediti u specijalističku ustanovu radi eventualnog kirurškog tretmana, tj. eksploracije i dekompresije živca.

e) U ostale otogene komplikacije spadaju **apscesi vrata, tromboflebitisi** i slično, a svaka sumnja na navedene komplikacije, svakako zahtijeva specijalističku obradu i što hitniji tretman.

f) Iako ne spadaju u hitnoće, u komplikacije upala srednjeg uha spadaju **perforacije bubnjića koje ne zacjeljuju** kao i defekti lanca koščica, što je potrebno kirurški liječiti različitim tipovima timpanoplastika (za detalje vidjeti dodatnu literaturu). Ukratko, treba zapamtiti da je bitno razlikovati centralne od perifernih perforacija. Centralna perforacija podrazumijeva defekt bubnjića koji ne dolazi do koštanog ruba, za razliku od periferne koja dopire do ruba bubnjića te označava ostitički proces, a stoga i zahtijeva veći opres i intenzivniju terapiju.

Zapamtiti:

Pri donošenju odluke o operaciji treba imati u vidu:

- oporavak sluha (moguće je oporaviti konduktivnu komponentnu naglušnosti)
- omogućavanje normalnih aktivnosti i zatvaranje defekta radi prestanka izloženosti bubnjišta noksama iz zvukovoda.
- Stoga se zahvat preporučuje uvijek u mlađih osoba, dok u starijih odluku donosimo ovisno o komorbiditetima i jačini smetnji i simptoma, no svakako se zahvat preporučuje u slučaju ostitičkih procesa zbog mogućnosti komplikacija.

Također, kao što u posebne vrste upala vanjskog uha spada maligni otitis externa, tako i kod kroničnih upalnih procesa srednjeg uha zbog mogućih komplikacija valja podsjetiti na poseban oblik upala srednjih uha s kolesteatomom (***otitis media cum cholesteatoma***), za čije se detalje preporučuje dodatna literatura.

1.7.3. Unutarnje uho

Upale unutarnjeg uha obrađene su u potpoglavlju o hitnim stanjima u audiovestibulologiji.

1.8. Hitna stanja u audiovestibulologiji

1.8.1. Izolirani ispadi sluha

Pod **iznenadnom gluhoćom** u otologiji podrazumijeva se iznenadni perceptivni gubitak sluha bez vidljivog uzroka. Obično se radi o jednostranoj leziji, a iako se može pojaviti u bilo kojoj dobi, dominantno se radi o mlađim odraslim osobama. Perceptivna naglušnost, a ponekad i gluhoća, nastaje iznenadno, iz punog zdravlja, obično ujutro pri buđenju. Može biti popraćena šumovima, osjećajem punoće u uhu, a ponekad i vertiginoznim smetnjama. Ovaj pojam isključuje konduktivne naglušnosti i naglušnosti nastale nakon trauma ili drugih znanih uzroka poput antikoagulantne terapije, metaboličkih bolesti, hematoloških bolesti (leukemije i slično). U literaturi se najčešće spominju virusne ili vaskularne geneze navedenih stanja, iako ponekad nedostaju konkretni dokazi. Svakako treba isključiti neurinom VIII. živca u diferencijalnoj dijagnostici perceptivnog gubitka sluha. Kliničkim pregledom nalaze se normalni bubnjić i zvukovod. Test glazbenim ugađalicama grubi je orijentir za ambulantnog liječnika (Weber lateralizira u zdravo uho) prije detaljne audiološke obrade koja je nužna pri svakoj iznenadnoj gluhoći. Potrebno je učiniti laboratorijsku obradu (diferencijalna krvna slika, isključivanje virusnog porijekla obradom virusnih antitijela i slično, faktori koagulacije...).

Većina iznenadnih gluhoća vjerojatno bi se spontano oporavila i bez terapije. Međutim, evolucija iznenadne gluhoće je nepredvidiva te se može kretati od kompletne obnove

sluha do veće ili manje trajne hipoakuzije. Pošto se obično radi o mladim ljudima, kod kojih pad sluha dovodi do znatnog hendikepa u svakodnevnom životu, bitno je, kao i kod iznenadne sljepoće, što ranije (poželjno unutar 72 sata), započeti sa standardnim terapijskim protokolima. U terapijske svrhe koriste se kortikosteroidi, a u nekim centrima hiperbarična komora.

Tablica 6. Iznenadna naglušost – simptomatologija i postupci zbrinjavanja

IZNENADNA NAGLUHOST	
Simptomi	Postupak/terapija
<ul style="list-style-type: none"> • iznenadni preceptivni gubitak sluha • vrtoglavica i/ili tinitus ± • obično jednostrana • hitno liječniku! (72 h) 	<ul style="list-style-type: none"> • otoskopski - uredan nalaz • test glazbenim ugađalicama - Weber lateralizira u zdravo uho ◊ uputiti ORL • audiološka obrada i laboratorijski nalazi • visoke doze kortikosteroida parenteralno i kasnije peroralno • umjesto parenteralne ponekad se primjenjuje intratimpanalna primjena kortikosteroida • hiperbarična komora

1.8.2. Izolirane vestibularne smetnje

Ponekad su jake vrtoglavice razlog dolaska zabrinutih pacijenata u hitne ambulante. Dvije najčešće etiologije koje dovode do izoliranih vestibularnih smetnji jesu benigni paroksizmalni pozicijski vertigo (BPPV) te vestibularni neuronitis.

Benigni paroksizmalni pozicijski vertigo (BPPV) naziva se još kupulolitijazom vestibularnog sustava, a uzrokovan je pomakom otokonija u semicirkularne (najčešće stražnje) kanaliće. Manifestira se kratkim i jakim vertiginoznim smetnjama, provociranom promjenom pozicije tijela vezanim uz gravitaciju (iz ležećeg u sjedeći položaj ili obratno, savijanjem prema naprijed i sl.) te naglim promjenama položaja glave, pogotovo uz ekstenziju vrata (npr. posežući za predmetima na visokim policama, tzv. sindrom gornje police). Vertiginozne smetnje mogu biti popraćene mučninom i povraćanjem.

Uz tipičnu anamezu, u orijentacijskom pregledu koristi se Dix-Hallpikeov manevar (za detalje se savjetuje dodatna literatura) koji, ako je pozitivan, potvrđuje dijagnozu BPPV-a. Osnove terapije su tzv. „repozicionirajući“ (oslobađajući) manevri, od kojih se najefikasnijim pokazao Epleyjev manevar (za ostale manevre poput Semontovog i za detalje o njihovom izvođenju vidjeti dodatnu literaturu). Ako je farmakoterapija potrebna za smirivanje simptoma, koriste se vestibularni supresivi i antiemetici (antihistaminici, benzodiazepini i antikolinergici). Navedene lijekove treba koristiti što kraće, u prvih nekoliko dana kod jakih mučnina i povraćanja, dok je dugoročna primjena kontraindi-

cirana zbog efekta sedacije te moguće odgode centralne kompenzacije vestibularnog deficita.

Vestibularni neuronitis (upala vestibularne grane VIII. živca) karakterizira nagla vrtoglavica popraćena spontanom horizontalnim nistagmusom u zdravu stranu (brza komponenta), uz izostanak šumova i hipoakuzije. Ponekad se javlja u sklopu respiratornih infekcija i febrilnih stanja, no ne smije se poistovijetiti s labirintitisom kod kojeg je, uz vestibularni, zahvaćen i organ sluha te su prisutni i hipoakuzija i šum kao i kod Meniereovog sindroma i bolesti. Dijagnostički temelj čini kalorijski test za potvrdu unilateralne nepodražljivosti vestibularnog aparata (za detalje se savjetuje dodatna literatura). Simptomi se centralnom kompenzacijom polako, kroz nekoliko dana do nekoliko tjedana smiruju, no u određenom broju pacijenata perzistiraju smetnje ravnoteže, pogotovo kod određenih pokreta, kao znak trajnog vestibularnog oštećenja. U navedenim se slučajevima preporuča fizikana terapija i rehabilitacija. Kao i kod tretmana BPPV-a, potrebno je ograničiti i što prije ukinuti korištenje antivertiginoznih i sedativnih lijekova zbog toga jer oni ponekad odgađaju centralnu kompenzaciju. Ponekad je u akutnim fazama kod jakih povraćanja i dehidracije potrebno hospitalno liječenje radi parenteralne primjene lijekova i rehidracije intravenskom terapijom.

1.8.3. Kombinirane audiovestibulološke smetnje

U diferencijalnu dijagnostiku češćih uzroka vrtoglavica spada **Meniereov sindrom** koji, za razliku od BPPV-a i neuronitisa, ima i pridružene simptome zahvaćenosti slušnog aparata. Klasična trijada simptoma obuhvaća rekurentne vertiginozne krize praćene šumovima te hipoakuzijom. Svakako zahtijeva specijalističku audiološku obradu na koju treba uputiti pacijenta s navedenim smetnjama, pogotovo kad se pojavi prvi put. Znatno ozbiljniji uzrok priruženih simptoma ispada sluha i ravnoteže jest već spomenuti **labirintitis** koji može rezultirati trajnim, više ili manje izraženim oštećenjima, pa čak i teškom hipoakuzijom i gluhoćom. Osim upalnih, moguća su i toksična, pogotovo ijetrogena oštećenja labirinta.

Oprez!

Toksična oštećenja vestibularnog kao i slušnog osjetila ponekad su posljedica ototoksičnih lijekova te je potreban oprez pri lokalnoj primjeni takvih lijekova, pogotovo kod kroničnih upala uha s perforacijom bubnjića!

Daljnja dijagnostika potrebna je za isključivanje ostalih uzroka vrtoglavice (pogotovo tumora *n. vestibulocohlearisa*, centralnih uzroka i sl.). Za više informacija savjetuje se dodatna literatura kao i za ostale diferencijalne dijagnoze vertiginoznih simptomatologija.

Tablica 7. Diferencijalna dijagnoza neuronitisa i labirintitisa

Neuronitis	Labirintitis
<ul style="list-style-type: none"> • jaka vrtoglavica • mučnina/povraćanje • spontani horizontalni nistagmus u zdravu stranu (brza komponenta) • odsustvo hipoakuzije • odsustvo šumova 	<ul style="list-style-type: none"> • zahvaćenost vestibularnog aparata • vrtoglavica, nesigurnost u hodu • mučnina, ponekad i povraćanje • nistagmus u zdravu stranu (brza komponenta) • zahvaćenost slušnog aparata • hipoakuzija i šum

Zapamtiti:

- Jake vertiginozne smetnje treba obraditi brzim orijentacijskim pregledom. Ako se procijeni da se radi o BPPV-u ili vestibularnom neuronitisu, može se primijeniti simptomatska terapija zbog olakšavanja tegoba pacijenta.
- Simptomatsku terapiju treba ograničiti na nekoliko dana radi izbjegavanja odgode centralne kompenzacije.
- Naknadno se preporučuje uputiti pacijenta specijalistu radi daljnje obrade.
- Svaki vetigo zahtijeva isključivanje tumoroznih procesa vestibularnih puteva i centara!

2. RINOLOGIJA

2.1. Kratki anatomsko-funkcionalni podsjetnik

Brojne su funkcije nosa čija je uloga u našem zdravlju često neprepoznata i podcijenjena, a pacijentima i nepoznata. Nosna šupljina početni je dio respiratornog trakta. Respiracijska funkcija nosa neposredno je povezana sa zaštitnom ulogom i osjetom njuha. Prolazeći kroz nosnu šupljinu, udahnuti zrak čisti se od prašine i mikroorganizama, vlaži i zagrijava te time priprema za ulazak u niže dijelove dišnog puta (grkljan, traheja, bronhi i pluća), ali i prolaz kroz orofarinks i hipofarinks. Ako je nos začepljen te dišemo na grlo, nepripremljen hladan zrak iz okoline može potaknuti razvoj bolesti ždrijela i usne šupljine (razne grlobolje), pa čak i karijesa te češćih problema s donjim dišnim putovima.

Kroz nosnu šupljinu se otplavljuju suze te je bitna i za zdravlje oka, a kroz Eustahijevu cijev zrak iz epifarinksa dopijeva u srednje uho te je uredno nazalno disanje bitno i za održavanje ispravnih tlakova u srednjem uhu, a ima ulogu i u fonaciji zbog svoga rezonacijskog svojstva.

Stoga je nos na neki način središnji dio ove anatomske regije te je zdravlje nosa bitno i za zdravlje sinusa, uha, grla i pluća, pa čak i oka.

Vanjski nos čini nosna piramida koja se sastoji od nosnih kostiju i hrskavica.

U nosnoj šupljini valvula čini granicu između vestibuluma (u kojemu se nalazi koža te su stoga u tom području moguće sve kožne bolesti – od furunkula do karcinoma) te prave nosne šupljine u kojoj nalazimo sluznicu s respiratornim epitelom (višeredni cilindrični epitel s trepetljikama).

Sluznici pripada vodeća uloga u zaštitnoj funkciji nosa. Izuzetno je bitna dobra pokretljivost cilija jer se njihovim gibanjem pokreće mukus te odstranjuju udahnute čestice i sprječava njihovo zadržavanje u nosu te posljedično pokretanje upalnog procesa.

Nosna šupljina čini jedinstvenu cjelinu s paranazalnim sinusima koji zajedno predstavljaju pneumatske prostore viscerokranija. Mogu biti više ili manje razvijeni, a načelno jača pneumatizacija čini rizični faktor za upalne procese te eventualne komplikacije prilikom kirurških zahvata zbog mogućnosti dehicijencije i/ili protruzije krvnih žila i živaca u koštanim stijenkama sinusa. Treba naglasiti da se sve paranazalne šupljine ne razvijaju istovremeno. U novorođenčeta nalazimo začetke maksilarnih i etmoidalnih sinusa koji se postepeno razvijaju tijekom djetinstva. Njihove upale, zbog bliskog kontakta s okolnim strukturama (pogotovo etmoidalnog sinusa s očnom šupljinom) mogu dovesti do komplikacija te ih valja na vrijeme prepoznati i liječiti. Upala etmoidalnog sinusa jedna je od potencijalno najopasnijih u djece zbog mogućnosti propagacije na očne strukture. Tek kasnije i intenzivnije nakon 6. godine razvijaju se frontalni i sfenoidalni sinus. Stoga je nepotrebno zbog frontalne glavobolje ordinirati radiogram sinusa

u maloga djeteta koje još nema razvijene frontalne sinuse. U tim je slučajevima uzroke potrebno prvenstveno tražiti u neurološkoj problematici.

Unatoč klasičnoj anatomskoj podjeli na maksilarne, etmoidalne, frontalne i sfenoidalne, bitnija je funkcionalna podjela sinusa na prednje i stražnje, ovisno o njihovim drenažnim putovima. Naime, prednja grupa sinusa u koju spadaju maksilarni i frontalni sinus te prednje etmoidalne celule drenira se između srednje i donje nosne školjke i tipično pacijenti navode curenje sekreta iz nosa. S druge strane, stražnja skupina sinusa u koju spadaju stražnje etmoidalne celule (odvojene od prednjih bazalnom lamelom srednje školjke) i sfenoidalni sinus dreniraju se u epifarinks, a osnovna simptomatologija im je postnazalni drip.

Sposobnost kojom osigurava visoki stupanj zagrijavanja i vlaženja zraka što prolazi kroz nosnu šupljinu uvjetovana je složenom arhitektonikom strukture nosnih hodnika i paranasalnih sinusa uz obilnu mrežu krvnih žila s brojnim arteriovenskim anastomozama što čini nos jednim od najprokrvljenijih organa tijela. Nosna šupljina bogato je inervirana adrenergičkim, kolinergičkim i senzornim živcima koji su odgovorni za brojne obrambene reflekse, ali i za kaskadnu reakciju i simptome rinitisa.

Zbog anatomskih veza nazalnih vena preko vene oftalmike i preko pterigoidnog plexusa s kavernoznim sinusom, moguća su širenja upalnih procesa u navedene regije, što ima veliki klinički značaj. Stoga je bitno upozoriti bolesnike da ne „tiskaju“ prištiće i furunkule u području nosa zbog mogućnosti propagacije upalnih procesa.

Dospijevanje zraka u olfaktornu zonu omogućuje stimulaciju osjetnih stanica neuroolfaktornog epitela te percepciju mirisa. Time nos osigurava vrlo važnu – iako često zanemaranu – funkciju njuha. Naime, mirisi nas štite od štetnih i opasnih tvari u našoj okolini (npr. miris plina) te instinktivno tjeraju da se odmaknemo od neugodnih mirisa koji su često toksični.

Za olfaktorne neuralne stanice karakteristično je da bipolarni neuron daje dendrite koji izlaze na mukoznu površinu, dok akson vodi u mozak, te predstavlja svojevrsni “prozor u mozak” – jedinstven dio našeg tijeka u kojem neuralne stanice čine komunikaciju središnjega živčanog sustava s vanjskim svijetom. Olfaktorni bulbus povezan je s limbičkim sustavom, hipotalamusom te autonomim živčanim sustavom. Mirisi, dakle, imaju značajan utjecaj na naše tijelo i emocije.

Zapamtiti: Anatomske posebnosti

Potrebno je naglasiti da upale sfenoidalnog sinusa mogu dovesti do ozbiljnih komplikacija zbog njegova anatomskog odnosa sa strukturama poput unutarnje karotide, kavernoznog sinusa, optičkog živca i hipofize.

Malo dijete različito diše od odraslih te zbog dužine mekog nepca ne može dišati na usta. Stoga npr. obostrana hoanalna atrezija predstavlja neonatološku hitnoću te je potencijalno životno ugrožavajuća.

2.2. Pregled nosa i paranazalnih sinusa

Rinološki pregled započinje dobrom inspekcijom i palpacijom u sklopu kliničkog pregleda, kao i po potrebi radiološkom obradom radi procjene integriteta anatomskih struktura te procjenom funkcije regije od interesa.

Pri pregledu rinološkog pacijenta treba, dakle, obratiti pozornost na dva pristupa:

- anatomske – integritet struktura (klinički pregled i radiološka obrada)
- funkcionalni – ispadi funkcije (u rinološkom kontekstu procjena nosne prohodnosti i njuha).

Navedeni pregled dopunjava se dodatnim dijagnostičkim metodama (laboratorijske pretrage te po potrebi dodatna multidisciplinarna obrada).

2.2.1. Anatomske strukture

a) Klinički pregled

Inspekcijski pregled vanjskog nosa započinje provjeravanjem integriteta kože i nosne piramide, obraćajući pozornost ne samo na očite lacerokontuzne rane, nego i frakture, hematome i sl. Slijedi pregled nosnih šupljina, a ambulantno se najčešće radi prednja rinoskopija koju bi svaki liječnik opće prakse trebao savladati. Prije pregleda pacijent mora dobro ispuhati nos, a pregled je efikasniji ako se izvodi nakon ukapavanja vaskokonstriktorskih kapi. Osnovno je isključiti postojanje hematoma nakon trauma, po mogućnosti ustanoviti ishodište epistakse, uočiti razne upale vestibuluma, gnojne sekrecije, strana tijela, tumorske tvorbe i sl.

Palpacija nosne piramide i izlazišta grana n. V te direktna perkusija paranazalnih sinusa također spadaju u osnove ambulantnog pregleda rinološkog pacijenta.

Endoskopija nosa pruža bolju preglednost nosnih struktura od klasične prednje i stražnje rinoskopije te omogućava analizu srednjeg nosnog hodnika kao i područja epifaringeala. Osim pregleda, endoskopija omogućuje toalete, irigacije i aspiracije uz mikrobiološku analizu sekreta. Moguće je uzimanje biopsijskog materijala, te izvođenje sitnih zahvata poput lapizacije kapilara i sl.

Fleksibilni endoskopi omogućuju pregled cijelog gornjeg respiratornog trakta te, osim za pregled nosa i epifaringeala, služe za vizualizaciju faringolaringealnih struktura.

b) Radiološke pretrage

Radiološka obrada bitna je kod svake ozljede nosa radi isključivanja ili potvrđivanja frakture u svrhu liječenja, ali i radi potencijalnih naknadnih sudskih vještačenja.

Osnovnim radiogramom moguće je vidjeti nivo tekućine kao potvrdu akutnog sinusitisa, no često je ta pretraga suvišna jer se terapija obično daje temeljem simptomatologije, a sumnja na komplikacije zahtijeva naprednije slikovne metode (kao što je MSCT). Ograničenja klasičnoga radiograma leže u vrlo slaboj vizualizaciji etmoidalnih i sfenoidalnih sinusa, a dijagnostička točnost takve metode kod sinusitisa varira između 30 % i 80 %.

2.2.2. Ispitivanje funkcije

Gruba prohodnost nosa može se procijeniti postavljanjem zrcala ispod nosnica te promatranjem njegova zamagljenja kao potvrde disanja na nos. Rinomanometrija, koja spada u specijalističku domenu, daje znatno preciznije podatke o nosnoj prohodnosti.

Procjena njuha ne spada u hitnu obradu, no upotpunjuju osnove rinološkoga pregleda. Za detalje savjetuje se dodatna literatura.

2.2.3. Laboratorijske pretrage i ostale interdisciplinarne pretrage

Osim kliničkog pregleda, dodatno se u hitnoći ordiniraju i ostale pretrage, kao npr. **laboratorijske pretrage** krvi (DKS, SE, CRP, GUK, Na⁺, K⁺, Cl⁻ kod upalnih stanja) te faktori koagulacije u slučaju jačih krvarenja i trauma, kao i preoperativno. Ponekad je potrebna i multidisciplinarna obrada (neurokirurška, maksilofacijalna i dr.), pogotovo kod težih ozljeda glave.

2.3. Rinološka simptomatologija

Osnovni simptomi bolesti nosa su:

- krvarenje iz nosa (epistaksa)
- "curenje" iz nosa (rinoreja)
- kihanje
- svrbež nosa (pruritus)
- "začepljeni" nos (nazalna opstrukcija)
- oslabljen njuh (hiposmija)

U ostalu simptomatologiju vezanu uz bolesti nosa ubrajamo:

- glavobolju (ali ona je u svega 5 % rinološke etiologije!)
- simptome okolnih organa (kašalj, grlobolja i ostali simptomi nižih dijelova dišnog puta, ali i srednjeg uha).

Treba naglasiti da je običan alergijski rinitis ili rinosinusitis obično praćen obostranim iscjetkom iz nosa, dok jednostrani iscjedak zahtijeva veću pažnju i obradu, kao i bilo koja druga asimetrija u otorinolaringološkoj regiji. Tako, na primjer, u diferencijalnoj dijagnostici jednostrane purulentne rinoreje u djeteta, treba posumnjati na dugoležeće neprepoznato strano tijelo, a u odrasle osobe isključiti tumorozne formacije te odontogene sinusitise. Kod bistrje jednostrane rinoreje uvijek treba isključiti likvoreju te pitati bolesnika o eventualnoj traumi glave (mogućnost isticanja likvora, ne samo kod traume sinusa već i trauma temporalne kosti komunikacijom preko tube).

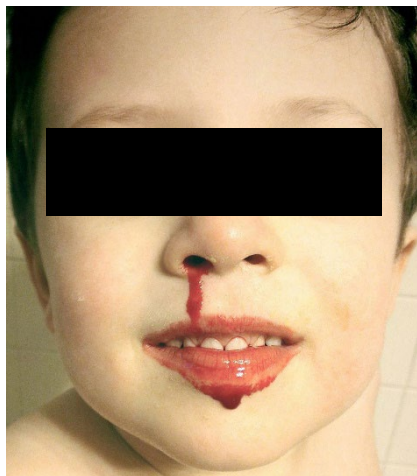Temeljem osnovnih simptoma i kliničke slike, dobar liječnik mora prilikom primarne obrade bolesnika, procijeniti ozbiljnost bolesti i moguće komplikacije te, shodno tome, odrediti ispravnu terapiju.

2.3.1. Epistaksa

Najdramatičnija i ponekad životno ugrožavajuća hitnoća u rinologiji je krvarenje iz nosa ili epistaksa. Vaskularne strukture nosa siromašne su kontraktilnim vlaknima, što favorizira sklonost krvarenjima već i pri manjim ozljedama. Sluznica nosa bogato je vaskularizirana preko vanjske i unutarnje karotide, uz opširan sustav anastomoza.

Poznavanje anatomije i vaskularizacije nosa važno je prilikom zaustavljanja krvarenja. Tako npr. vanjska karotida opskrbljuje nos putem jednog od svojih ogranaka, sfenopalatine arterije koja u nosnu šupljinu ulazi kroz sfenopalatini otvor iza stražnjeg pola srednje nosne školjke (mjesto koje tražimo radi eventualne koagulacije prilikom jačih epistaksi).

Ogranci unutarnje karotide su prednje i stražnje etmoidalne arterije koje u nosnu šupljinu dolaze kroz etmoidalni krov. U rinokirurgiji je pogotovo važno znati položaj prednje etmoidalne arterije koja može biti ledirana pri raznim ozljedama, kako vanjskim traumama, tako i ijtrogenim postupcima. Posebno je opasna retrakcija arterije u očnu šupljinu i posljedično vrlo ozbiljan hematoma oka koji može biti i ugrožavajući za vid bolesnika zbog istezanja optičkog živca, što zahtijeva hitnu intervenciju kako bi se izbjegla sljepoća.



Slika 8. Epistaksa u djeteta

Jedan od prvih znakova ugroženosti vida, osim hematoma i egzoftalmusa, i znak za uzbunu, jest neprepoznavanje crvene boje (prvi ispad), stoga navedeno svakako treba imati na umu i testirati bolesnika prepoznaje li crvenu boju.

Kod djece i mlađih ljudi najčešća su krvarenja u razini arterijsko-venskih kapilarnih spletova prednje trećine nosnog septuma (tzv. locus Kiesselbachi). Kiesselbachova vaskularna točka predstavlja anastomozu tri arterijska sustava – a. ethmoidalis ant., a. sphenopalatine i a. facialis. Mjesto krvarenja u starijih osoba obično je locirano u većim vaskularnim strukturama dubljih partija nosa.

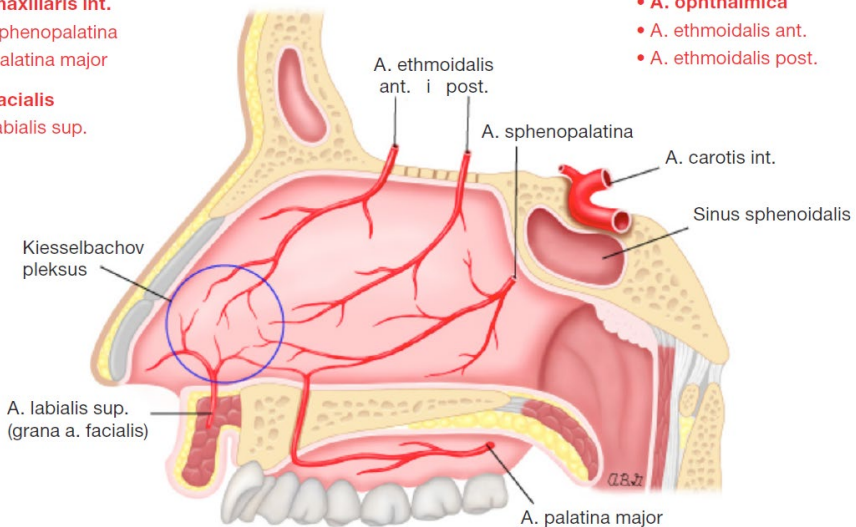
A. CAROTIS EXT.

- A. maxillaris int.
- A. sphenopalatina
- A. palatina major

- A. facialis
- A. labialis sup.

A. CAROTIS INT.

- A. ophthalmica
- A. ethmoidalis ant.
- A. ethmoidalis post.



Slika 9. Vaskularizacija nosa

Općenito epistaksu možemo podijeliti po ozbiljnosti i prezentaciji kliničke slike na blagu i tešku. Blagu epistaksu karakteriziraju manje profuzna krvarenja, bez posljedica na opće stanje bolesnika, a obično se nakon ispuhavanja nosa prednjom rinoskopijom lako otkriva mjesto krvarenja koje je najčešće locirano u vaskularnoj točki. Pojam teške epistakse podrazumijeva ispoljavanje sustavnih znakova i simptoma, uključujući uplašenost, bljedoću, tahikardiju, hipertenziju i znojenje, a u naročito teškim slučajevima treba tražiti znakove hipovolemijskog šoka. Naime, ponekad se zbog iscrpljenosti pacijent prividno smiruje, što ne znači poboljšanje njegova kliničkog stanja, i obično predstavlja predstadij cirkulacijskoga šoka.

Kod teške epistakse u postupku zbrinjavanja osnovno je:

- dobrom anamnezom pokušati otkriti uzroke
- procijeniti opće stanje pacijenta
- pokušati otkriti mjesto krvarenja (koje je ponekad teže odrediti prednjom rinoskopijom)
- zaustaviti krvarenje.

Valja naglasiti da je uvijek osnovno zaustaviti krvarenje te da se detaljno ispitivanje uzroka i dodatna obrada obavlja tek nakon primarnog zbrinjavanja!

Uzroke epistakse možemo podijeliti na sistemske i lokalne.

Dva su osnovna sistemska uzroka epistaksi: hipertenzija i poremećaji koagulacije.

Lokalni uzroci epistakse najčešće su razne upale sluznice nosa, abuzus vazokonstrik-

tora s posljedičnim oštećenjem kapilarnog spleta, ozljede nosne sluznice, ali i neoplazme koje svakako treba isključiti.

Tablica 8. Najčešći uzroci epistakse

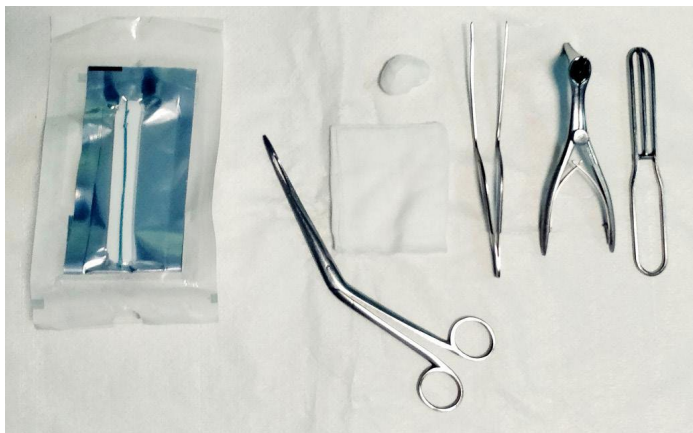EPISTAKSA	
Najčešći sistemski uzroci	Najčešći lokalni uzroci
hipertenzija poremećaji koagulacije <ul style="list-style-type: none"> • alkoholne i druge bolesti jetre, korištenje antikoagulansa, antiagregansa, nesteroidnih protuupalnih lijekova i sličnog) • ordinirati laboratorijske pretrage jetrenih enzima i koagulogram 	trauma upala sluznice anatomske varijacije neoplazme abuzus vazokonstriktora ostali lijekovi i ijtrogeni uzroci

Krvarenje iz nosnica može biti jednostrano ili obostrano, a bolesnik može krvariti i na usta. Prilikom uzimanja anamnestičkih podataka, potrebno je bolesnika pitati o trajanju, ponavljanju epizoda krvarenja te eventualnim epizodama povraćanja krvi, radi ispravne procjene izgubljene količine krvi.

Bolesnici s epistaksom, kao i njihova pratnja, obično su vrlo uznemireni, stoga ih je prvenstveno potrebno umiriti S obzirom na to da su dva najčešća uzroka krvarenja u starijoj populaciji, kod koje su krvarenja i izraženija i dramatičnija, hipertenzija i poremećaji koagulacije, prvi sljedeći korak u obradi je mjerenje krvnog tlaka te, po potrebi, njegovo smanjivanje sublingvalnom primjenom antihipertenziva. Slijedi anamneza o poremećajima koagulacije. Bolesnika treba pitati koristi li antikoagulanse i antiagreganse (danas vrlo često propisani kod srčanih bolesnika čija je incidencija u stalnom porastu) te nesteroidne antireumatike koji se često koriste u protuupalne i antipiretičke svrhe, a također dovode do poremećaja zgrušavanja. Preporučeno je ispitati jetrene probe radi isključivanja bolesti jetre.

U sklopu obrade recidivirajućih epistaksi, bitna je dobra anamneza ne samo o potencijalnim uzrocima (kardiovaskularni, hematološki, hepatološki i ijtrogeni), već i o rizičnim faktorima (npr. postojanje vaskularnih stenoza, ugrađenih stentova i sl.) koji se u kontekstu epistakse mogu pogoršati i biti potencijalno životno ugrožavajući.

Pri pružanju prve pomoći, bolesnika stavljamo u uspravni sjedeći položaj s glavom nagnutom prema naprijed, čime se smanjuje otjecanje krvi u usta te njeno gutanje i povraćanje. Potrebno je čvrsto stisnuti nosna krila radi pritiska prednje trećine septuma (kompresija kapilarnog spleta, locus Kiesselbachi, desetak minuta, tj. vrijeme zgrušavanja) te staviti hladan oblog oko vrata bolesnika radi smanjivanja dotoka krvi u područje glave i nosa. Ako se krvarenje ne smiri, slijedi pregled i lokalizacija mjesta krvarenja.



Slika 10. Instrumentarij za tamponadu nosa

Pri krvarenjima prednje trećine septuma, uz vidljivu dilataciju kapilarnog spleta, moguće je kapilare koagulirati (otopinama poput AgNO_3 i slično ili elektrokoagulacijom), dok krvarenja iz dubljih partija zahtijevaju tamponadu nosa (prednju, a po potrebi i stražnju). Da bi se postigla kompresija, bolesnik prije tamponade mora dobro ispuhati nos i izbaciti iz nosa sve ugruške. Pri tamponadi, glava bolesnika je fleksirana s bradom na prsima, a tampon se usmjerava prema epifarinksu, slijedeći dno nosne šupljine, a nikad prema kribriformnoj ploči (*lamini cribriformis*) i prednjoj lubanjskoj jami (zbog mogućnosti opasnih lezija).

Najčešće nakon prednje tamponade krvarenje stane, bolesnika se promatra dvadesetak minuta te nakon toga otpušta na kućnu njegu. Prije otpusta provjeravamo ima li krvi u ispljuvku te špatulom provjeravamo cijedi li se i dalje svježa krv iz epifarinksa niz stražnju stijenku ždrijela.

Ako liječnik primarne zaštite nije u mogućnosti zaustaviti krvarenje, prije transporta u specijalističku ustanovu bolesniku je potrebno postaviti venski put i infuziju fiziološke otopine radi prevencije hipovolemijskog šoka.

Tampon se drži u nosu četiri do pet dana (dok se oko njega ne stvori dovoljno sluzi za njegovu laganu ekstrakciju). Ako nakon prednje tamponade krv nije stala, potrebno je učiniti stražnju tamponadu, za što je poželjna hospitalizacija.

Osim tampona u obliku gaze mogu se koristiti (ako su dostupni) komercijalni tamponi, npr. Merocel, koji su skuplji, ali jednostavniji za postavljanje. U slučaju koagulopatija, koriste se i Surgicel, Gelfoam i sl. (vidjeti dodatnu literaturu).

Također, pored navedenih tampona, mogu se (pogotovo na terenu) koristiti i balonski kateteri koji bi trebali biti dio standardne opreme liječnika u hitnoj medicinskoj pomoći. Princip je uvesti ispuhane balon-katetere u nosnu šupljinu te nakon pozicioniranja napuniti cuff.

Stražnja tamponada obično je u domeni specijalista, a podrazumijeva uvođenje tampona u epifarinks.

Ako ni tada ne dolazi do zaustavljanja krvarenja, potrebna je daljnja obrada i traženje mjesta krvarenja. Moguća je endoskopska kauterizacija mjesta krvarenja, na primjer sfenopalatalne arterije (traži se iza stražnjeg pola srednje školjke), po potrebi septoplastika ili druge kirurške intervencije (podvezivanje hranidbenih arterija i slično).

Postupci prve pomoći kod epistakse

- smiriti bolesnika i sniziti krvni tlak ako je povišen
- stisnuti nosnice 10 minuta u uspravnom sjedećem položaju
- ispuhati nos i izbaciti ugruške
- kauterizacija s AgNO_3 i slično (ili elektrokauterizacija, ako se radi o krvarenju u razini kapilarnog spleta prednje trećine septuma)
- tamponada nosa:
 - prednja (uz, po potrebi, topički dekonjestivi i anestetik)
 - stražnja tamponada
- operacijski zahvat

Zapamtiti:

Dva osnovna uzroka epistakse su hipertenzija i poremećaji zgrušavanja krvi.

Jednostrana ponavljajuća epistaksa u odrasle osobe zahtijeva isključivanje tumoroznih procesa nosa i paranazalnih sinusa!

Ako ne možemo zaustaviti krvarenje, treba postaviti venski put i dati infuziju te bolesnika uputiti u specijalističku ustanovu.

Procjena ozbiljnosti epistakse na hemodinamiku podrazumijeva: tlak, puls, hematokrit!

Epistaksa može biti i životno ugrožavajuća!

Zapamtiti: Postupak prednje tamponade nosa gazom

- Prije tamponade važno je dobro počistiti nos i izbaciti sve ugruške ispuhivanjem nosa.
- Pacijent je u ležećem položaju s bradom naslonjenom prema prsima. Po mogućnosti, prije tamponade lokalno se primijeni anestetik i vazokonstriktor.
- Pomoću pincete ili nosne hvataljke uzeti gazu cca. 2–5 mm širine. Potrebno je uvesti gazu što dublje držeći se mekog nepca i smjera prema epifarinksu do stražnjih dijelova nosne šupljine, nakon čega se pinceta vadi te ponovno uvodi ostatak gaze po slojevima.
- Po završetku tamponade postavlja se tupfer ispred nosnica te fiksira

flasterom. Tupfer se po potrebi mijenja svakih nekoliko sati. Treba naglasiti da crvenilo i prisutnost krvi na tupferu ne znači aktivno krvarenje, već se zaustavljanje krvarenja provjerava inspekcijom ispljuvka pacijenta (čista slina ili sukrvica znak su smirivanja, dok je čista krv znak da epistaksa nije uspješno zaustavljena) te pregledom ždrijela špatulom (provjera postnazalnog slijevanja krvi).

Zapamtiti: Postupak stražnje tamponade nosa

- Kroz nosnu šupljinu uvodi se kateter do epifarinksa te se spušta kroz ždrijelo u usnu šupljinu.
- Nakon vizualizacije, u usnoj šupljini instrumentom se hvata kateter i izvlači kroz usta.
- Na kateter se veže komprimirani tupfer fiksiran koncima.
- Zatim se kateter ponovno izvlači kroz nos, čime tupfer dospijeva ponovno u epifarinks i, zbog svoje veličine, ostaje blokiran iza hoana, vršeći kompresiju na posteriorno krvarenje.
- Končići izvučeni kroz nos vežu se ispred nosnica.
- Slijedi postupak prednje tamponade.

2.3.2. Rinoreja

Rinoreja (iscjedak iz nosa) najčešće je obostrana (kod upalnih bolesti), a jednostrani iscjedak mora pobuditi sumnju na druge etiologije. Iscjedak može biti više ili manje gust (serozna, mukozna, mukopurulentna, purulentna, sekrecija). Ne postoji uvijek paralela između sekrecije i upale sinusa te ponekad blaže upale (pogotovo alergijske podloge) izazivaju obilnu, profuznu rinoreju, dok infekcije stražnje skupine sinusa kao osnovni simptom imaju postnazalni drip uz slabo izražen simptom curenja nosa.

Jednostrana gnojna sekrecija u djece obično je posljedica dulje vrijeme neprepoznatog stranog tijela, dok u odraslih treba prvenstveno isključiti tumorske procese, kao i odontogenu etiologiju (stomatološka obrada).

Jednostrana bistra rinoreja svakako podrazumijeva isključivanje likvoreje koja ne mora uvijek biti povezana s traumom u razini sinusa, već može biti i na razini uha! Također su moguće spontane likvoreje, bez anamnestičkih podataka o traumi glave.

2.3.3. Kihanje

Kihanje predstavlja obrambenu reakciju nosne sluznice na udahnutu stranu česticu (alergen ili iritans), potaknutu radi nastojanja ekspanzije stranog tijela koje nadražuje sluznicu. Može se smatrati ekvivalentom kašlja kao obrane donjih dišnih puteva.

Za alergijske reakcije tipični su „rafali“ kihanja odnosno kihanje u „salvama“, pri čemu pacijenti opisuju epizode kihanja po 10 – 15 puta zaredom. Pri takvoj anamezi svakako je potrebna daljnja alergološka obrada.

2.3.4. Pruritus

Svrbež nosa (pruritus) također je najčešće alergijske geneze te se liječi antihistaminicima u sklopu liječenja alergijskog rinitisa. Za detalje o dijagnostici i liječenju alergijskog rinitisa preporučena je dodatna literatura.

2.3.5. Nazalna opstrukcija

Otežano disanje na nos (nazalna opstrukcija) diferencijalno dijagnostički može biti uzrokovana brojnim bolestima od alergija, kroničnih rinosinitisa (s nosnom polipozom ili bez nje), akutnih upala i infekcija, ali i anatomskim varijacijama i deformacijama nosne pregrade, no ponekad i tumorskim procesima.

Zapamtiti:

Svaka duža nazalna opstrukcija, pogotovo uz odsustvo upalne simptomatologije zahtijeva rinološku obradu (prednja rinoskopija, po mogućnosti endoskopija) i isključivanje tumorske patologije!

2.3.6. Poremećaji njuha

Poremećaji njuha mogu se kretati od anosmije i hiposmije do hiperosmije (najčešće vezane uz oštećenje olfaktornog epitela), a poznate su i disosmije (kakosmija, olfaktorne halucinacije i sl.) koje su češće centralne geneze te više u domeni psihičkih poremećaja.

Oštećenje njuha može nastati lezijama olfaktornog epitela zadobivenim prilikom trauma glave. Svaki nagli posttraumatski gubitak njuha zahtijeva detaljnu otorinolaringološku obradu (poput posttraumatske pareze n. facialisa).

Oslabljen njuh (hiposmija) može biti uzrokovan edemom pri akutnim infektivnim kao i alergijskim upalama ili polipoidnim pupanjima sluznice olfaktorne regije, u sklopu kroničnih rinosinitisa, no iako izuzetno rijetko, i tumorskim procesima (olfaktornih regija ili intrakarnijalnim ekspanzivnim formacijama) pa stoga svakako zahtijeva rinološku i neurološku obradu. Ponekad nakon jakih viroza ostaje prologirana, a gdjekad i trajna više ili manje izražena hiposmija, no negativan nalaz olfaktornih regija svakako zahtijeva i neurološku obradu.

Nažalost oštećanja neuroolfaktornog epitela uz slabu mogućnost regeneracije, često su trajna te treba objasniti pacijentu da se ponekad nakon viroza kao i nakon operacija nosne polipoze i drugih kroničnih rinosinitisa mirisi varte samo u manjem postotku slučajeva.

2.3.7. Algički sindromi i glavobolje

U sklopu rinosinitisa (s tipičnim simptomima začepljenosti i otežanog nazalnog disanja, pojačanog izlučivanja sekreta, kihanja, te oslabljenog osjeta mirisa) uz znakove upale sluznice nosa, popratna upala sluznica u sinusima dovodi do osjeta punoće u glavi a ponekad i cefalee.

Sinusi se često optužuju kao „krivci“ za simptome glavobolje, no treba znati da je svega 5 % cefaleja rinološke geneze te je u sklopu obrade svakako potreban multidisciplinarni pristup. Najčešće se radi o vaskularnim glavoboljama i neuralgijama (neurološka obrada), a treba isključiti i temporomandibularne disfunkcije i odontogeno podrijetlo glavobolja. Naravno, svaka glavobolja zahtijeva i rinološku obradu, te isključivanje tumorskih procesa.

2.3.8. Simptomi okolnih organa

Zbog utjecaja nosa na zdravlje okolnih organa često se pacijenti obraćaju liječniku sa simptomima ždrijela (eritem, pečenje, otežano gutanje, nakašljavanje), donjih dišnih putova (kašalj, spazam i sl.), uha (razne disfunkcije tube, češće upale srednjeg uha) te pri navedenim anamnestičkim podacima, u sklopu obrade svakako treba provjeriti prohodnost nosa. Konačno, u sklopu obrade meningitisa (pogotovo posttraumatskih) i/ili oftalmoloških bolesti nepoznate etiologije (npr. optički neuritis, poremećaji motiliteta oka i sl.) potrebno je isključiti potencijalnu sinusogenu etiologiju.

2.4. Osnove terapije

U rinološkoj problematici, kao i inače u medicini, terapijske postupke možemo podijeliti na etiološke i simptomatske.

U **etiološkom smislu** primjenjuju se npr. antibiotici kod bakterijskih infekcija, dok je kod alergija (koje su u rinologiji vrlo česte i jedan od najčešćih uzroka obraćanja pacijenta otorinolaringologu) jedina prava etiološka terapija specifična imunoterapija (desenzitizacija). Za detaljnije alergološko liječenje savjetuje se dodatna literatura.

U **simptomatskom liječenju** u rinologiji, čest je problem polipragmazije pošto nijedan lijek ne pokriva dobro sve simptome, što otežava uspješnost liječenja. Stoga je npr. za simptom nosne opstrukcije najefikasniji tretman kortikosteroidnim pripravcima zbog njihova antiedematoznog i antiinflamatornog učinka. Problem je u njihovom sporom djelovanju te se za brzi početak djelovanja na simptome opstrukcije koriste vazokonstriktori (koje pacijenti često zloupotrebljavaju). Stoga je u shemi liječenja često napisana kombinacija vazokonstriktora i kortikosteroida, npr. oksimetazolin 5 dana uz intranazalni kortikosteroidni sprej poput flutikazona ili mometazona kroz 3–4 tjedna.

Pacijenti često ne razumiju potrebu za kombinacijom lijekova, nisu sigurni treba li ih koristiti istovremeno te nerijetko griješe u redosljedu apikacije lokalnih tretmana. Stoga je za uspješnost terapije, bitno pacijentu objasniti čemu služe propisani lijekovi te na koji način i koliko dugo pojedini pripravak treba uzimati.

2.4.1. Lokalna terapija

a) Čišćenje i toaleta nosa spadaju u najosnovnije lokalne tretmane bez kojih nijedna dodatna terapija neće biti efikasna. Pacijenti obično zanemaruju značenje nosne

toaleta, ne samo u liječenju rinoloških bolesti, već i u njihovoj prevenciji te u sklopu svakodnevne opće higijene. Za toaletu nosnih šupljina postoje razni sustavi, od kojih je svakako najpoznatiji rog za ispiranje nosa. Mogu se koristiti izotonični pripravci povoljni u svakodnevnoj toaleti, kao i hipertonične otopine korisne za smanjivanje edema nosne sluznice tijekom upala.

b) Osim toaleta koriste se **kapi i sprejevi**. Od lokalnih pripravaka najčešće se koriste **vazokonstriktori** (npr. oksimetazolin, ksilometazolin, nafazolin) koje ljudi često zloupotrebljavaju pretjeranim korištenjem. Potrebno im je objasniti da se navedeni pripravci smiju koristiti najduže tjedan dana jer stalnim vazokonstriktorskim djelovanjem na krvne žile dolazi do tzv. *rebound* fenomena vulnerabilnih ispucalih kapilara uz posljedične epistakse i medikamentozni rinitis u ekstremnim slučajevima dugotrajne upotrebe.

Lokalni antibiotici. Kod gnojnog iscjetka iz nosa, osim toaleta i dekonjestiva, koriste se lokalni antibiotici. U pravilu se primjenjuju pripravci koji se uglavnom ne nalaze u antibiotskim pripravcima za sustavnu primjenu (npr. tobramicin, polimiksin B i sl.), dok se penicilinski antibiotici izbjegavaju zbog mogućnosti senzibilizacije pacijenta. **Kortikosteroidni sprejevi** nerijetko su temom rasprava i nepotrebnih strahova pacijenata, ali i liječnika! Naime, česte su zablude o njihovim sistemskim nuspojavama, kojih se prilikom intranazalne primjene ne treba bojati zbog izuzetno male resorpcije u sustavnu cirkulaciju. O toj su temi izrađene brojne multicentrične studije te se kortikosteroidni sprejevi prema europskim i svjetskim smjernicama svrstavaju ne samo u osnove terapije alergijskih rinoloških bolesti, već i u standardne terapije akutnih i kroničnih rinosinitisa.

Izuzetno je bitno pacijentu objasniti na koji način aplicirati kapi u nos.

Naime, većina bolesnika ukapava kapi bez zabacivanja glave, u sjedećoj ili stojećoj poziciji, pri čemu supstanca klizne niz epifarinks u ždrijelo i ostaje bez efekta, uz dodatnu nelagodu osjeta gorčine u ustima. Stoga je potrebno naglasiti da se kapi ukapavaju uz zabacivanje glave (po mogućnosti u ležećem položaju, glave nagnute ispod razine kreveta) te da treba zadržati navedenu poziciju na par minuta kako bi aktivna supstanca ostala u nosu te djelovala na sluznicu nosa i okonih sinusa.

Ako se kapi koriste radi postizanja prohodnosti tube i tretmana upale srednjeg uha dodatno je poželjno glavu nagnuti prema bolesnom uhu.

Također je bitan redosljed ukapavanja lokalne terapije kapima.

Prije aplikacije kapi potrebno je dobro ispuhati sekret iz nosa te po mogućnosti učiniti toaletu nosne šupljine (objasniti pacijentu da ako ne počisti nos, lokalno aplicirana terapija neće djelovati jer ostane u sluzi te ne može doprijeti do sluznice).

Slijedi ukapavanje dekonjestiva (koji će smanjenjem edema omogućiti bolje djelovanje sljedećeg terapijskog pripravka otvorivši put prema sinusima) za čije djelovanje treba pričekati par minuta te ponovno dobro ispuhati nos

Tek nakon toga slijedi po potrebi primjena lokalnog antibiotika uz zadržavanje u ležećoj poziciji nekoliko minuta kako bi antibiotik postigao djelovanje.

Što se tiče primjene nazalnih sprejeva nije potrebno leći, no svakako treba ispuhati nos prije njihove aplikacije.

Prije upotrebe poželjno je protresti bočicu sa sprejem te pumpicu usmjeriti ne prema septumu (što je česta pogreška pacijenata), već prema nosnim krilima, kako bi što više aktivne supstance djelovalo na lateralne stijenke nosne šupljine i išlo prema otvorima paranazalnih sinusa, te duboko udahnuti.

Također se time izbjegavaju česte lezije kapilarnog spleta krvnih žila vaskularne točke na koje pacijenti upravo najčešće naslone pumpicu te time ponekad uzrokuju epistaksu.

c) U današnje vrijeme u slučaju neuspjeha medikamentozne terapije sve se rjeđe u liječenju sinusa koriste **punkcije sinusa**, već se, ako je potrebno, podliježe **funkcionalnim endoskopskim zahvatima** u specijalističkoj domeni.

d) Od ostalih lokalnih tretmana, postupci **repozicije** opisani su u poglavlju o ozljedama, a načini **zaustavljanja krvarenja** iz nosa opisani su u poglavlju o epistaksi.

2.4.2. Sustavna terapija

Kod težih rinosinusitisa, potrebna je sustavna primjena antibiotika, a ponekad i kortikosteroidnih pripravaka.

U ostalu terapiju spadaju ljekovi koji se koriste za pojedina oboljenja poput antihistamina za alergijske diateze i slično o čemu se preporuča konzultirati dodatnu literaturu.

2.5. Ozljede

Ozljede lica mogu biti više ili manje ozbiljne, od površinskih ozljeda do ozljeda mekih tkiva i priležećih organa, kao i ozljeda skeleta. Mogu se manifestirati otocima, hematomima, nagnječenjima, deformitetima, lezijama funkcije priležećih organa, a za zbrinjavanje težih ozljeda bolesnika je najčešće potrebno uputiti u specijalističku ustanovu.

Traume lica obično se događaju pri prometnim nesrećama. Kod obrade politraumatiziranog bolesnika, obično uz neurološko-kirurške hitnije indikacije, znaju biti zanemarene, pogotovo ako se radi o dubljim ozljedama tkiva, bez jasnijih površinskih rana. Upravo koštane ozljede, ako nisu inicijalno dobro tretirane, mogu rezultirati estetsko-funkcionalnim smetnjama, a budući da se obično radi o mlađim ljudima, trajno utjecati na kvalitetu života. Kao i kod obrade svake traume, vrijede pravila hitne medicine (zbrinjavanje po ABC principu: airway, breathing, circulation). Prvo i osnovno je osiguranje dišnih puteva (koje ponekad zahtijeva i intubaciju i traheotomiju) nakon čega slijedi osiguranje cirkulacije i zaustavljanje eventualnih krvarenja (epistakse, krvarenja iz rana i slično). Pregled lica uvijek mora biti kompletan te treba znati prepoznati frakture nosa, gornje i donje čeljusti, frakture ostalih kostiju lica (na primjer zigomatične kosti i slično). Treba isključiti lezije orbitalnog dna te tzv. kraniofacijalne dislokacije po Le Fortu. Naime, vrste i mjesto prijeloma kostiju lica, a pogotovo gornje čeljusti,

osim o smjeru i jačini sile, ovise i o koštanim pojačanjima. Stoga se često pojavljuju karakteristične frakturane linije na mjestima prijenosa sila. Sumnja na navedene ozljede svakako zahtijeva specijalističku obradu. U sklopu obrade, osim palpacije i analize hematoma, deformacija, edema i slično, treba ispitati pokrete lica (eventualne lezije motornih živaca) te senzibilitet (lezije senzibilnih živaca). Potrebno je isključiti postojanje likvoreje (test komprese na terenu: krv uz primjese likvora ostavlja crvenu točku uz okolnu bistriju aoreolu), palpirati orbitalne rubove, nosnu piramidu, zigomatični luk, rub mandibule te procijeniti otvaranje usta, pokrete donje čeljusti, i zagriz. Također treba dobro pregledati usnu šupljinu i tražiti eventualne lezije gingive i mukoze.

Neizostavan je i detaljni oftalmološki pregled, traženje eventualnih diplopija, pada oštrine vida, suženja vidnog polja i slično. Radiološka obrada upotpunjuje dijagnostiku.

Oprez zahtijevaju zatvorene ozljede koje mogu biti teže od otvorenih.

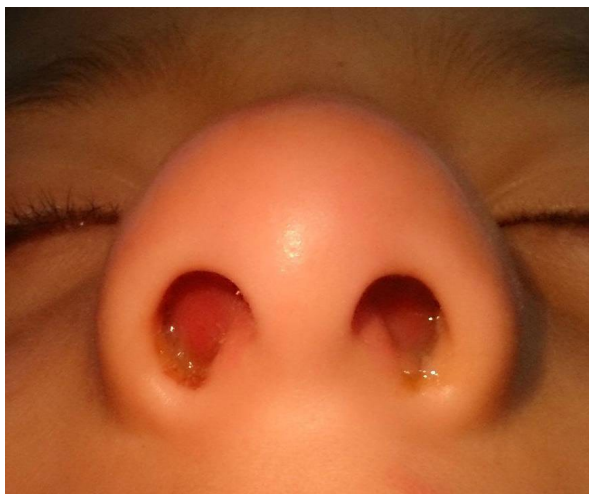U anamnezi uvijek treba obratiti pozornost na postojanje eventualnog gubitka svijesti te retrogradne amnezije. Kod znakova komocije i poremećaja svijesti, kontraindiciran je hitni kirurški zahvat, osim u slučaju vitalne indikacije, kao na primjer kod nekontroliranog krvarenja. Pri obradi rana bitno je da primarna obrada ujedno bude i definitivna. Zbog bogate vaskularizacije, lice je vrlo otporno na infekciju, što omogućuje opskrbu rana i nekoliko sati nakon traume (rane se mogu šivati i 24 sata nakon traume). Stoga je ponekad u hitnoći na terenu, ranu bolje detaljno počistiti, po potrebi komprimirati i zaustaviti krvarenje, i uputiti dalje u specijalističku ustanovu, nego zašiti bez detaljnog pregleda i eventualne reparacije dubljih koštano-mišićnih struktura (kličička i radiološka obrada i sanacija). Nakon detaljnog čišćenja i ispiranja rane te otklanjanja eventualnih čestica prljavštine i stranih tijela, debridman lica je vrlo pošteđan i nastoji se maksimalno čuvati tkiva (kožna i mukozna, čak i slabije prokrvljena) u cilju što boljih estetskih rezultata. Primjenjuju se pravila plastično-rekonstruktivne kirurgije i koriste, po mogućnosti, monofilamentni konci, uz brižljivu prilagodbu rubova. Radi što manjih ožiljaka, poželjno je pratiti tzv. RST (engl. relaxed skin tension) linije lica. Šiva se, po slojevima, od dubljih prema površinskim. Nakon sanacije rana, propisuje se antibiotska zaštita i docjepljivanje ili cijepjenje protiv tetanusa kod većih zagađenih rana, pogotovo ugriznih.

Traume nosa. Osim palpacijom i kliničkim pregledom, svaku sumnju na frakturu nosnih kostiju treba isključiti ili potvrditi radiološkom obradom, ne samo radi ispravne terapije, već i radi naknadnih sudskih vještačenja i procesa. Edem može otežati pregled u prvom zbrinjavanju bolesnika te se ozlijeđenog preporuča naručiti na kontrolu. Dodatni razlog za kontrolu je mogućnost naknadnog formiranja hematoma septuma.

Hematom septuma ne nastaje odmah te se obično ne evidentira prilikom primarne obrade bolesnika. već se postupno nakuplja u nekoliko dana po traumi. Osnovni simptomi su progresivna nazalne opstrukcije, osjećaj pritiska i bolnost.

S obzirom na to da, kao ni ušna hrskavica, nosna hrskavica nema vlastitu prehranu te se hrani kapilaritetom preko sluznice, svako nakupljanje krvi između perihondrija i hrskavice kompromitira njenu ishranu što može prouzročiti nekrozu i trajnu deformaciju nosne pregrade, pogotovo ako se inficira i dođe do stvaranja apscesa. Posljedica je

rinolordoza (tzv. “uleknuti nos boksača”) koja je često rekonstruktivno vrlo zahtjevna. Stoga, svaki hematoma zahtijeva inciziju, drenažu i kompresiju uz antibiotski tretman.



Slika 11. Hematom septuma

Tablica 9. Hematom septuma – simptomatologija i postupak zbrinjavanja

HEMATOM SEPTUMA	
Uzrok/simptomi	Postupak/terapija
<ul style="list-style-type: none"> • nekoliko dana po traumi • fluktuirajuća oteklina septuma/bolnost i crvenilo • otežano disanje na nos • komplikacija - rinolordoza 	<ul style="list-style-type: none"> ◇ uputiti ORL incizija + drenaža kompresija antibiotik

Zapamtiti:

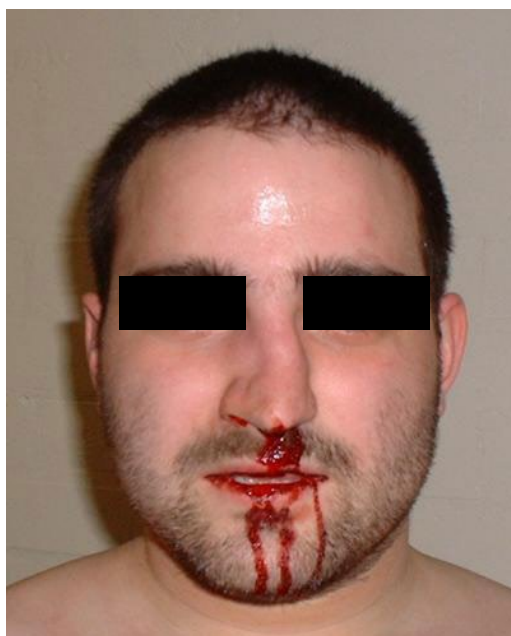Hematom ili absces septuma zahtijevaju:

- inciziju, drenažu, kompresiju, antibiotsku terapiju s ciljem prevencije nekroze hrskavice i posljedične rinolordoze.

Frakture bez pomaka liječe se lokalnom primjenom vazokonstriktornih i antibiotskih kapi. Bolesniku treba savjetovati da prvog dana stavlja hladne obloge za smanjenje edema, a kasnije masira nos u svrhu preveniranja organizacije otoka i potkožnih hematoma te eventualnih zadebljanja prijelazom ugruška u fibrozu, uz posljedične deformitete piramide, unatoč izostanka frakture s pomakom. Frakture nosa zacijele unutar

desetak dana. U navedenom razdoblju bolesnik treba mirovati i izbjegavati dodatne traume.

Frakture s pomakom mogu biti uzrokovane lateralnim djelovanjem sile, ali i antero-posteriornim udarcima, uz uleknuća i impresije fragmenata. Moguće su i multifragmentarne frakture. Frakture s lateralnim pomakom nosnih kostiju obično su uočljivije od impresijskih fraktura zbog skolioze nosne piramide i vidljivog pomaka u stranu.



Slika 12. Fraktura nosnih kostiju s pomakom nosne piramide u stranu

Frakture s pomakom potrebno je reponirati uz unutarnju i vanjsku fiksaciju. Ako nije ispravno učinjena, repozicija zahtijeva dodatne rinoseptoplastičke zahvate. Stoga je bolje ostaviti je u nadležnosti specijalista (može se izvesti do desetak dana nakon traume). Instrumentalna repozicija izvodi se u općoj anesteziji u operacijskoj sali. Izuzetak čine bolesnici s manjim koštanim pomacima koji do specijaliste dođu neposredno nakon traume, kada je još moguća manualna repozicija dok još nema otoka tkiva i spazma mišićne (unutar jednog do dva sata od ozljede).

Sve frakture zahtijevaju obveznu kontrolu za nekoliko dana, radi isključivanja hematoma i apscesa.

Moguće su i **ozljede septuma i alarnih hrskavica** koje svakako zahtijevaju specijalističku obradu i sanaciju, radi restitucije funkcije i estetike nosa.

Ozljede nosa kod djece rjeđe su praćene frakturama zbog elastičnosti struktura, a češće su tzv. green stick frakture kod kojih periost ostane neozlijeđen. Stoga su i če-

šči subperiostalni hematomi koji se kasnije organiziraju u fibrozno tkivo, uz naknadne estetsko-funkcionalne posljedice.

Kod svakog pada uvijek je potrebno utvrditi je li do ozljede došlo zbog slučajnog krivog pokreta, udarca i slično ili je osoba prvo izgubila svijest te se naknadno ozlijedila. Naime, ako je bolesnik izgubio svijest prije ozljede, nakon sanacije je potrebna detaljna obrada uzroka gubitka svijesti (neurološki pregled, kontrola tlaka, šećera u krvi i ostalih laboratorijskih parametara). Također, svaka ozljeda glave, čak i mala oguljotina čela ili kontuzija nosa, ne isključuje eventualne dublje ozljede i komocije te treba upozoriti bolesnika i obitelj da se, ako u danima koji slijede dolazi do somnolentnosti i pogoršanja svijesti, hitno jave liječniku.

Kod trauma glave također je važno prepoznati eventualne kasnije posljedice, poput odgođenih meningitisa, rinolikvoreja, eventualnih mukokela, te ostalih oftalmoloških, rinoloških i neuroloških komplikacija.

Zapamtiti:

Hematom septuma postupno se formira i nije odmah uočljiv, stoga je svakog bolesnika s traumom nosa potrebno naručiti na kontrolu drugog ili trećeg dana po ozljedi.

Frakture nosa treba isključiti ili potvrditi radiološkom obradom, ne samo radi ispravne terapije, već i radi možebitnih kasnijih sudskih vještačenja, pogotovo kod ozljeda izazvanih od strane druge osobe.

Nazo-orbitalne i nazo-frontalne ozljede, nakon mjera prve pomoći u vidu osiguranja dišnog puta te zaustavljanja krvarenja, svakako zahtijevaju ne samo specijalističku obradu već i multidisciplinarni pristup te rješavanje po principima estetsko-rekonstruktivne kirurgije.

Prva pomoć svakako podrazumijeva suzbijanje ili rješavanje šoka te obradu po principima hitne medicine (zbrinjavanje po ABC principu: airway, breathing, circulation).

Manje površinske ozljede ne smiju zavarati te također zahtijevaju detaljan pregled, uz traženje i isključivanje dubinskih ozljeda mekih tkiva i kostiju.

Svaka sumnja na rinolikvoreju (curenje bistre sekrecije iz jedne nosnice, pogotovo pri pomaku glave prema dolje) ili ponavljajući meningitisi i nekoliko mjeseci nakon traume glave, zahtijevaju daljnju detaljnu obradu.

Postupci pri obradi traume nosa

- klinički pregled (nosna piramida, epistaksa)
- radiogram nosnih kostiju
- ako nema frakture: hepan krema izvana, kapi u nos
- frakura bez pomaka: hepan krema izvana, kapi u nos
- fraktura s pomakom: repozicija unutar osam dana, po potrebi rinoplastika za šest mjeseci

kontrola za 2 dana zbog mogućnosti formacije hematoma septuma

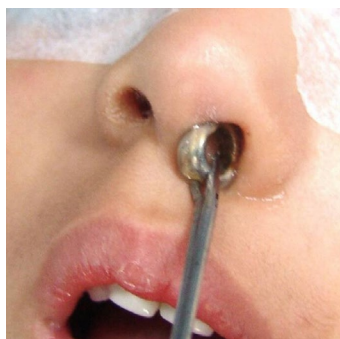
2.6. Strana tijela

Strana tijela nosa češća su u djece, iako ih nalazimo i u odraslih (obično psihijatrijski bolesnici ili slučajno, prilikom čišćenja nosa).

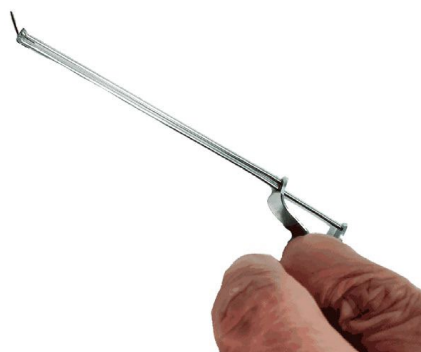Liječniku se često obraćaju roditelji s djecom koja su, najčešće u igri, gurnula razne predmete u nos (kamenčići, razne kuglice, dijelovi igraćaka i slično). Posebnu pozornost zahtijevaju oštrij predmeti koji mogu uzrokovati laceracije sluznice te strana tijela biljnog porijekla (grah, kukuruz, sjemenke i slično) koja postepenim bubrenjem dodatno opstruiraju disanje i dovode do upale okolnih tkiva.

Dugotrajan iscjedak neugodnog mirisa na jednu nosnicu, uz istostrano otežano disanje, a ponekad i sukrvicu, mora pobuditi sumnju na neprepoznato strano tijelo koje se duže vrijeme zadržalo u nosu.

Ako se rinoskopijom ili endoskopijom potvrdi strano tijelo u nosu, potrebno ga je posebnim instrumentima pažljivo odstraniti. Bitna je suradljivost djeteta i roditelja te položaj glave djeteta (nagnuti glavu prema naprijed) da bi se spriječilo vrlo opasno zapadanje stranog tijela u dublje dijelove nosnog kavuma, a ponekad i aspiracija. Poseban je oprez potreban kod okruglih stranih tijela (perlice i slično). Ako je moguće, zahvat se izvodi ambulantno, a u slučaju nesuradljivosti djeteta, potrebna je hospitalizacija i izvođenje zahvata u općoj anesteziji.



Slika 13. Ekstrakcija stranog tijela nosa



Slika 14. Instrument za ekstrakciju stranog tijela nosa

Tablica 10. Strana tijela nosa – simptomatologija i postupci zbrinjavanja

STRANA TIJELA NOSA	
Uzrok/simptomi	Postupak/terapija
<ul style="list-style-type: none">• kuglice i igračke, kukuruz, grah i slično• jednostrano otežano disanje i gnojna sekrecija• komplikacije: erozije sluznice, upala	<p>◇ uputiti ORL</p> <ul style="list-style-type: none">• ekstrakcija• antibiotik

2.7. Upale i komplikacije

2.7.1. Koža i vestibulum nosa

Furunkul kože nosa ili u vestibulumu nosa potrebno je prepoznati te naglasiti pacijentu da ga ne pritišće radi sprječavanja retrogradne propagacije bakterijske infekcije iz područja nosa u mozak putem vaskularnih anastomoza (između vv. *ophthalmicae* preko v. *facialis*). Takvo širenje olakšano je zbog nedostatka venskih zalistaka koji u ostalim regijama imaju zaštitnu funkciju, uz mogućnost nastanka izrazito opasne tromboze kavernoznog sinusa. Stoga su furunkuli ove regije opasniji od npr. furunkula kože ekstremiteta ili trupa. Potrebno ih je liječiti antibioticima širokog spektra, pri čemu je važno pokriti beta-hemolitički streptokok te zlatni stafilokok (npr. cefalosporini prve i druge generacije) i obavezno pacijenta naručiti na kontrolu kroz 48 sati radi evaluacije uspješnosti antibiotske terapije. Osim antibiotske terapije, ponekad je potrebno izvesti inciziju i drenažu furunkula. Kod svake sumnje na početne znakove tromboze kavernoznog sinusa (neurološki ispadi, jaka glavobolja, febrilitet, oftalmološki simptomi, periorbitalni edemi i promjene stanja svijesti) nužna je hitna hospitalizacija radi daljnje obrade i liječenja!

Slično kao i kod uha, **impetigo** je superinfekcija stafilokokom ili streptokokom koja se najčešće javlja nakon intenzivnoga grebanja ili čišćenja kože nosa ili nosnoga vestibuluma te se liječi čišćenjem krusti, vlažnim oblozima i toaletom nosa te lokalnim antibiotskim pripravcima. **Erizipel** označava ozbiljnije stanje i širenje streptokokne infekcije u limfne prostore te je praćen limfadenopatijom, općim algičkim sindromom i febrilitetom. Zahtijeva promptnu sustavnu antibiotsku terapiju radi prevencije brzog širenja bolesti i eventualnih komplikacija.

2.7.2. Prava nosna šupljina

Iako ne zahvaćaju isključivo nos i paranazalne sinuse u uvodu ovog poglavlja, potrebno je spomenuti nekoliko riječi o akutnim respiratornim infekcijama koje spadaju u njačesće infekcije te su čestim uzrokom obraćanja liječniku.

Akutni respiratorni infekt (ARI) vrlo je čest, te se u odraslih javlja u prosjeku 2 do 4 puta godišnje, a u djece i česće (5 do 8 puta godišnje).

Klinička slika, ovisno o zahvaćenosti organa može varirati od:

- rinitisa / rinosinusitisa
- faringitisa / tonzilofaringitisa
- rinofaringitisa / rinotonzilofaringitisa

Međutim, mogu se proširiti i na okolne organe u vidu:

- laringitisa / farinogolaringitisa / rinofaringolaringitisa
- otitisa
- i drugo.

Klinička slika ovisi o virulentnosti uzročnika, ali i imunitetu pacijenta. Stoga isti virus može u odrasle osobe izazvati blagi rinosinusitis, a u malog djeteta nezrelog imuniteta težak, pa čak i životnougrožavajući laringotraheobronhitis.

Akutne respiratorne infekcije obično se manifestiraju blagim bolovima i peckanjem u grlu, nazalnom sekrecijom i začepljenošću te kihanjem. Širenjem infekta u okolne strukture (sinuse, uho i slično) javlja se osjećaj punoće i zaglušenosti uha, a može se razviti i prava upala srednjeg uha uz jaču otalgiju i bolan tragus. Zahvaćenost sinusa dovodi do pritiska i punoće u glavi, ponekad i jače glavobolje. U opće simptome spadaju febrilitet, umor i malaksalost. Spuštanjem i propagacijom bolesti prema larinksu i donjim dišnim putevima javljaju se promuklost i kašalj. **Najčešća je etiologija virusna pa stoga antibiotska terapija nije potrebna.** Potrebno je ojačati imunitet te, uz simptomatsku terapiju, odmor i hidraciju, s obzirom na to da se radi o samoograničenoj bolesti, većina simptoma se smiruje za četiri do pet dana te uglavnom nestaje unutar 10-ak dana, no suhi nadražajni kašalj može perzistirati i nekoliko tjedana. Također, često se egzacerbacije alergijskih upala pogrešno liječe antibioticima i ne razlikuju od infektivnih stanja.

Alergijske upale nosa i sinusa, osim u slučaju izuzetne otečenosti i egzacerbacije, ne spadaju u domenu hitnih stanja te se za detalje o toj temi savjetuje konzultiranje s dodatnom literaturom.

Akutni rinosinusitis (ARS). Rinitis je upalna bolest sluznice nosa različite etiologije, čiji su tipični simptomi začepljenost i otežano nazalno disanje, pojačano izlučivanje sekreta, kihanje, ponekad i svrbež te oslabljen osjet mirisa, a popratna upala sluznica u sinusima dovodi do osjeta punoće u glavi a ponekad i cefalee. Liječenjem upalnog procesa u nosu te njegovom dobrom prohodnošću (što predstavlja osnovu terapije), ventiliraju se i saniraju i upalni procesi u okolnim sinusima. Ako se ne uspije postići adekvatna prohodnost nosa i sinusa, procesi polako prelaze u kronicitet te dovode do raznih formi kroničnih rinosinusitisa. Često se u podlozi recidivirajućih i kroničnih smetnji nalaze alergijska diateza, refluksna bolest, poremaćaji imuniteta te druga sustavna oboljenja kao i tretmani, a ponekad su prisutne i razne anatomske varijacije nosnih struktura uz slabiju ventilaciju i drenažu sinusa koji dovode do poremećaja mukocilijarnog transporta, što sve treba imati u vidu prilikom obrade pacijenta.

Terapija akutnog rinosinusitisa (ARS):

- do 10 dana → simptomatska terapija (fiziološka otopina, lavaže, intranazalni kortikosteroidi)
- mogući i dekonjestivi (npr. ksilometazolin, oksimetazolin), ali ne dulje od sedam dana (razvoj medikamentoznog kroničnog rinosinusitisa)
- nakon 10 dana ili pogoršanje nakon 5. dana → sustavno antibiotik 1. linije po nacionalnim smjernicama (npr. amoksicilin)
- bez poboljšanja nakon još pet dana → antibiotik druge linije ili hospitalizacija (npr. koamoksiklav, doksiciklin)

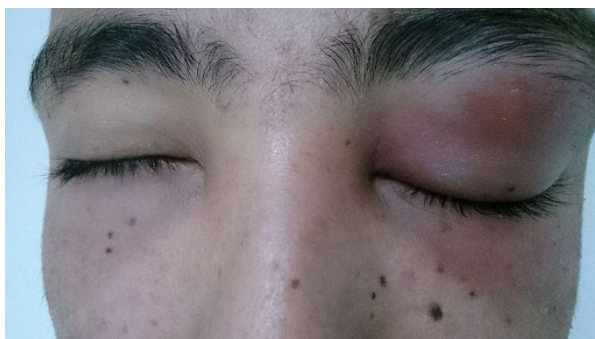Kod supurativnih rinosinusitisa uz praćenu leukocitozu, svakako je potrebno na vrijeme započeti antibiotsko liječenje radi prevencije komplikacija, a kod posebnih etiologi-

ja sinusitisa (npr. odontogenih i sl.) i dodatni pregledi i liječenje. Za detalje o tretmanu različitih oblika rinosinusitisa preporučuje se dodatna literatura.

2.7.3. Komplikacije sinusitisa

Zbog svog specifičnog položaja, upale sinusa širenjem u okolne organe mogu izazvati ozbiljne komplikacije, koje je bitno na vrijeme prepoznati i ispravno liječiti.

Orbitalne komplikacije. Ako se upala sinusa proširi prema očnoj šupljini kroz tanku kost lamine papiraceje ili venskim putevima, može doći do blažih ili težih orbitalnih komplikacija, te niza kliničkih slika, više ili manje opasnih za vid bolesnika.



Slika 15. Orbitalna komplikacija sinusitisa

Preseptalni celulitis očituje se edemom i crvenilom gornje vjeđe bez poremećaja bulbomotorike ili ptoze, te bez smetnji vida. Liječenje se sastoji od parenteralne primjene antibiotika te vazokostriktorne i antiedematozne terapije. Treba ga razlikovati od preseptalnog apscesa koji je potrebno kirurški tretirati i drenirati. Pri **celulitisu očne šupljine**, uz edem i crvenilo vjeđa, nastaju i proptoza i kemoza spojnice. Može doći i do slabljenja vida i diplopija. Svakako su potrebne oftalmološka i otorinolaringološka dijagnostika i terapija te isključivanje postojanja **subperiostalnog apscesa** koji zahtijeva hitan kirurški zahvat. Terapija celulitisa započinje visokim dozama antibiotika i antiedematoznom terapijom, no pri pojavi diplopija i smetnji vida, indiciran je hitan kirurški tretman u vidu etmoidektomije i dekompresije orbite. Kod orbitalnog apscesa simptomi su slični prethodnim komplikacijama, no oftalmoplegija i proptoza češće su i jače izražene. Svakako je potrebno kirurško liječenje i multidisciplinarni pristup oftalmologa i otorinolaringologa.

Zapamtiti:

Poseban oprez potreban je u dječjoj populaciji kod koje propagacija upale iz etmoidalnog sinusa prema oku može rapidno progredirati.

Endokranijalne komplikacije sinusitisa puno su rjeđe od orbitalnih. U endokranijalne komplikacije spadaju meningitis, epiduralni i subduralni apscesi, moždani apscesi, ali i vrlo ozbiljan tromboflebitis kavenoznog sinusa s ponekad smrtonosnim ishodom. Stoga je, pri pojavi neuroloških simptoma kod upala sinusa, bolesnika potrebno što hitnije uputiti na specijalističku obradu radi isključivanja i eventualnog tretmana, navedenih komplikacija koje obično zahtijevaju hitno otvaranje i drenažu žarišta sinusa uz davanje visokih doza antibiotika. Ponekad je, uz odstranjenje primarnog žarišta, potreban i neurokirurški pristup, na primjer pri apscesu frontalnog režnja.

Dakle, kod bolesnika s anamnestičkim podacima o upali sinusa koji počinje manifestirati neurološke simptome, uvijek treba isključiti, ponekad i po život opasne, endokranijalne komplikacije i ne odgađati dijagnostiku i tretman.

Osteomijelitis frontalne kosti i gornje čeljusti spadaju u ostale moguće komplikacije sinusitisa koje svakako zahtijevaju specijalističku obradu.

Tablica 11. Komplikacije rinosinusitisa – simptomatologija i postupci zbrinjavanja

KOMPLIKACIJE RINOSINUSITISA	
Simptomi	Postupak/terapija
<ul style="list-style-type: none"> • progresija simptoma sinusitisa (iscjedak iz nosa, kongestija, febrilitet, glavobolja) uz pojavu očnih ili neuroloških simptoma • orbitalne komplikacije (celulitis, apsces i drugo): otok, zatvaranje kapka; bolnost, crvenilo, protruzija bulbosa; slabljenje vida • intrakranijalne komplikacije (meningitis, apsces mozga i drugo): pojava neuroloških simptoma 	<ul style="list-style-type: none"> ◇ hitno uputiti ORL <ul style="list-style-type: none"> • antibiotik širokog spektra • hitni MSCT • konzultacija oftalmologa • operacijski zahvat

3. Orofaringolaringološke hitnoće i odabrana poglavlja hitnih stanja ostalih organa vratne regije

3.1. Kratki anatomsko-funkcionalni podsjetnik

Usna šupljina (*cavitas oris*) poput nosne dijeli se na vestibulum i pravu usnu šupljinu, a detaljan pregled spada u osnove svakog pregleda liječnika opće prakse. Usna šupljina, osim digestivne (žvakanje i obrada hrane, produkcija sline i početak probave), ima i glasovnu ulogu (rezonator glasa te oblikovanje suglasnika).

Ždrijelo (*pharynx*) je mišićno-membranozni organ koji predstavlja križanje respiratornog i digestivnog trakta. Dijelimo ga u tri razine:

- **epifarinks** (nazofarinks) – s respiracijskom funkcijom
- **orofarinks** – kao raskrižje aerodigestivnog trakta
- **hipofarinks** – s pretežno digestivnom ulogom, no čija patologija može imati respiratornu reperkusiju zbog njegove uske povezanosti s grkljanom.

U ždrijelu se nalazi Waldeyerov limfatički prsten koji je od presudne važnosti za stjecanje imuniteta, a sastoji se od šest tonzila:

- jedne ždrijelne (*tonsilla pharyngea*) i dvije tubarne (*tonsilla tubaria*) koje su smještene u epifarinksu (u široj populaciji poznate kao „treći krajnik“)
- dvije nepčane (*tonsilla palatina*) smještene u tonzilarnim ložama (u široj populaciji poznate kao „krajnici“)
- jedna jezična (*tonsilla lingualis*).

Upale faringealnih i tubarnih tonzila najčešće su u mlađoj dječjoj dobi (do 6. godine života), upale nepčanih tonzila učestalije su u školske djece i mlađih odraslih, dok starija populacija obično navodi probleme prilikom gutanja pri hipertrofiji jezične tonzile, koja se češće pronalazi u tonzilektomiranih.

Grkljan (*larynx*) je organ vrata koji pripada respiratornom traktu. Osim respiratorne, grkljan ima i vrlo značajnu fonacijsku ulogu, ali i ulogu sfinktera i zaštite traheje i donjih dišnih putova. Njegova je osnovna podjela na tri razine:

- **supraglotična regija**
- **glotička regija**
- **subglotična regija.**

Supraglotis se nalazi na raskrižju s digestivnim traktom te njegovu simptomatologiju karakteriziraju simptomi respiracije i degluticije (brojne disfagične tegobe). Zbog svoje bogate limfne irigacije i intervacije, početni simptomi navedene regije mogu se ispoljavati u vidu iradijacija bolova u okolne organe, pogotovo vrat (bolovi i limfadenopatije)

i uho (otalgije s negativnim otoskopskim nalazom). *Glotička regija* najbitnija je za fonaciju, a njezin je glavni simptom promuklost koji može biti simptom upala i benignih promjena, ali svaka promuklost koja traje dulje od tri tjedna budi sumnju na tumorski proces i zahtijeva detaljnu specijalističku obradu. Srećom, navedena regija koja je istodobno i najčešće sjelo karcinoma, ima povoljniju prognozu zbog slabe limfne drenaže i kasnog metastaziranja tumorskih procesa koji se obično zbog očitog simptoma disfonije često dijagnosticiraju u ranoj fazi. Naravno da bilo koja jača zahvaćenost glotičke regije dovodi i do dispneje, u ovom slučaju inspiratornog stridora. Simptomi *subglotične regije* pretežno su vezani uz respiratornu simptomatologiju, ponajprije inspiratorne poteškoće disanja.

Osnovna podjele mišićne mase grkljana jest na respiracijsku i fonacijsku grupu mišića, a u sklopu anatomskih značajnosti regije bitno je naglasiti da jedino krikoidna hrskavica ima puni krug, dok se tiroidna hrskavica i prstenovi traheje sastoje od kombinacije hrskavičnog i elastično-membranoznog dijela.

Za dodatne anatomske i funkcionalne detalje usne šupljine, ždrijela, grkljana, jednjaka, traheje i vrata potrebno je konzultirati se s dodatnom literaturom.

3.2. Pregled regije

Pri pregledu regije treba kako je i prethodno navedeno obratiti pozornost na dva pristupa:

- anatomske - integritet struktura (klinički pregled i radiološka obrada)
- funkcionalne - ispadi funkcije.

Navedeni pregled dopunjava se dodatnim dijagnostičkim metodama (laboratorijske pretrage te po potrebi dodatna multidisciplinarna obrada).

3.2.1. Anatomske strukture

a) Klinički pregled

Dobar pregled oro-faringo-laringealne regije nužan je osim kod simptomatologije tipične za regiju i kod svake cervikalne limfadenopatije te svakog febriliteta nepoznatog uzroka te spada u osnove svakog općeg pregleda. Osim inspekcije vestibuluma, zubi i gingive, potrebno je procijeniti izlazišta kanala slinovnica, obratiti pozornost na retromoralne regije (kao moguća sjela upalnih, ali i malignih procesa), zatim pokretljivost jezika i pregled tvrdog i mekog nepca.

Pregled se može vršiti lampicom (koja mora biti dio osnovne liječničke opreme) ili čeonim svjetlom, a potomje se preporučuje zbog oslobađanja ruke, što povećava preciznost izvođenog pregleda.

Osim inspekcije, u ovoj je regiji izuzetno bitna palpacija koja može otkriti neke početne procese u sluznici koji nisu vidljivi golim okom, ali su palpabilni (npr. početna zadebljanja jezika, preciznije otkrivanje sjela boli i sl.).

Pri upotrebi špatule, potrebno je pritisnuti prednje dvije trećine jezika radi bolje preglednosti ždrijela; ako se špatula gurne preduboko, najčešće izaziva izražene reflekse

povraćanja, a ako se stavi preplitko, onemogućen je adekvatan pregled tonzilarnih loža.

Za pregled hipofarinksa i larinksa, u općoj praksi može se koristiti laringealno zrcalo, a preciznije podatke daje fleksibilni nazolingoskop koji spada u opremu specijalista. Potrebno je dobro pregledati bazu jezika i valekule, epiglotis i ostale dijelove supraglotisa te piriformne sinuse (prisutnost stranih tijela, tumorskih procesa, nakupljanja sline i sl.). Slijedi detaljan pregled glotične regije, pokretljivosti i izgleda glasnica, širine glotičnog otvora te analiza ariepiglitičnih nabora, čija je nadražnost jedan od prvih simptoma refluksa želučane kiseline. Za detalje o navedenom preporuča se konzultiranje s dodatnom literaturom.

b) Radiološke pretrage

Radiološka obrada svodi se prvenstveno u hitnim stanjima na obradu ozljeda te za procjenu zahvaćenosti okolnih struktura i uvid u proširenost bolesti u sklopu obrada komplikacija težih upalnih stanja, a naravno da je neophodna i pri evaluaciji tumorskih procesa.

Radiološka obrada svodi se prvenstveno u hitnim stanjima na obradu ozljeda te za procjenu zahvaćenosti okolnih struktura i uvid u proširenost bolesti u sklopu obrada komplikacija težih upalnih stanja, a naravno da je neophodna i pri evaluaciji tumorskih procesa.

3.2.2. Ispitivanje funkcije

U hitnim stanjima najvažnije je isključiti postojanje respiracijskog distresa, procijeniti status kardiovaskularnog sustava, ali, naravno, i ispravnost funkcije degluticije, mastikacije te fonacije.

3.2.3. Laboratorijske i dodatne pretrage

Osim kliničkog pregleda, dodatno se u hitnoći ordiniraju i ostale pretrage, kao npr. **laboratorijske pretrage** krvi (DKS, SE, CRP, GUK, Na⁺, K⁺, Cl⁻) kod upalnih stanja te faktori koagulacije u slučaju jačih krvarenja i trauma, kao i preoperativno.

Osim uzimanja briseva prilikom akutnih tonzilofaringitisa, oni se uzimaju i kod obrade brojnih drugih upalnih stanja (isključivanje žarišta). Uz analizu AST-O protutijela, dio su i prijeoperacijske obarde pri odluci o tonzilektomiji, no navedeno ne spada u domenu hitnoća te se radi više informacija savjetuje konzultirati se s dodatnom literaturom.

3.3. Simptomatologija

Osnovni simptomi bolesti ove regije su:

- dispneja / stridor
- disfonija
- grlobolja / osjet peckanja / žarenja i suhoće u grlu
- odinofagija
- disfagija

- limfadenopatija / ostali čvorovi vrata
- osjećaj stranog tijela u grlu

U ostale simptome spadaju nespecifični bolovi u vratu uz iradijaciju prema ušima (otalgija) i okolnim organima, zatim kašalj, hrkanje te hemoptize i hemoptoe.

3.3.1. Dispneja

Dispneja je najteži i najugrožavajući simptom koji dovodi bolesnika liječniku pri ozljedama, edemima alergijske ili upalne geneze, kao i progredirajućim tumorima dišnih puteva. Izuzetno je bitno prepoznati o kojem se tipu dispneje ili stridora radi. Pri opstrukciji gornjih dišnih putova dolazi do inspiratornog stridora.

Bolesnik ima otežani ekspirij dok je inspirij uredan. Kod smetnji donjih dišnih putova, bolesnik ima ekspiratorni stridor s produženim i otežanim izdahom, dok je inspirij neometan. Pri inspiratornom stridoru, bolesnika valja uputiti otorinolaringologu, dok ekspiratorni stridor zahtijeva pulmološku obradu. Na primjer, laringektomirani bolesnik s trajnom traheostomom i kanilom, te urednim inspirijem, a produženim ekspirijem, nema problema s disanjem kroz kanilu (što se može provjeriti postavljanjem dlana ispred traheostome, uz vidljivu prohodnost zračne struje), već ima opstruktivne smetnje donjih dišnih puteva, te ga treba uputiti pulmologu.

Ako se ustanovi da je kanila neprohodna, potrebno ju je očistiti ili zamijeniti. Ako i nakon toga perzistira inspiratorni stridor, dišni put se nastoji pročistiti laganim ukapavanjem fiziološke otopine i aspiracijom.

Dispneja je ozbiljnija kod male djece zbog već ionako uskog dišnog puta i anatomskih posebnosti laringealnih struktura koje su još u razvitku (mlohavi epiglotis, okrugliji glotički ulaz, elastičnost i rahlost subglotičnih struktura, mala veličina subglotičnih prostora - dijametar subglotisa u dvogodišnjeg djeteta iznosi 6 mm). Stoga će cirkumferencijalni edem subglotičnog tkiva kod dojenčeta znatno više suziti lumen od istog edema kod odrasle osobe!

Prilikom obrade dispneje bitno je prepoznati:

- lokalizaciju

Ako je zahvaćeno ždrijelo i supraglotis (epiglotitis i sl.), pacijent uz respiratorni stridor ima i smetnje degluticije u vidu zastoja sline, često je u sjedećoj poziciji s otvorenim ustima, a može biti glavnom nagnut na zdravu stranu. Glas je u tom slučaju prigušen i podsjeća na „glasanje žabe“.

Tipično laringealni stridor podrazumijeva produžen inspirij uz modifikacije glasa i prizvuka kašlja (poput uvriježenog izraza „lavež pasa“), a obično je praćen bradipnejom.

Za opstrukciju donjih dišnih putova (kao i za trahealnu dispneju) karakterističan je normalan glas.

Kod trahealne dispneje uzrokovane stranim tijelima, susrećemo tzv. „balotman traheje“ koji može pomoći u određivanju lokalizacije. Posljedica je pomicanja

stranog tijela pri disanju i njegovog kontakta sa stijenkama traheje (udarac u subglotis te račvište bronha).

Kod kardijalnog uzroka dispneje, obično se javlja tahipneja, a kod bronhalnog uzroka ekspiratorna bradipneja i produžen ekspirij, dok su inspirij i glas normalni.

- stupanj i trajanje dispneje

Dispneja u duljem od sat vremena kod manjeg djeteta može dovesti do iscrpljenosti i vrlo ozbiljne asfiksije. Znaci asfiksije su izrazito bljedilo i/ili cijanoza, tahikardija, znojenje i pogoršanje općeg stanja praćeno progresivnim poremećajem dišnog ritma uz stanke iznad 20 sekundi. Navedeni znakovi upućuju na prijeteći prestanak disanja, a zatim i cirkulatorni kolaps te predstavljaju hitnoću prvog reda koja zahtijeva intubaciju ili traheotomiju.

Pri utvrđivanju uzroka dispneje u dječjoj dobi, osim anamnestičkih podataka, pomaže nam i dob djeteta. Kod djece mlađe od 6 mjeseci, prvenstveno treba posumnjati na anatomske malformacije (laringo- i/ili traheomalacija zbog nezrelosti hrskavičnih struktura, membrane larinksa i drugo), angiofibrome i slično. Kod djece starije od 6 mjeseca najčešći uzroci inspiratorne dispneje su akutni laringitisi koje dijelimo na stridulozne i edematozne.

U odrasloj dobi najčešći uzroci laringealne dispneje su uznapredovali tumori larinksa (novodijagnosticirani ili progresivni, prethodno utvrđeni tumori) i ozljede navedene regije.

Dispneja je moguća i zbog ingestije kaustika ili izuzetno toplih napitaka, pri čemu se ordinira kortikosteroidna terapija, te uboda insekata i alergijskih edema koji u terapiji, uz kortikosteroide i antihistaminike, obično zahtijevaju i hitnu parenteralnu primjenu adrenalina.

Obostrane paralize glasnica također spadaju u moguće uzroke inspiratornog stridora.

Zapamtiti:

U slučaju jače dispneje, pogotovo uz sumnju na upalni uzrok, u hitnoći treba dati parenteralnu kortikosteroidnu terapiju kao prvu liniju obrane.

Pojava znojenja, bljedoće i cijanoze upućuju na pogoršanje respiratornog distresa i znak su alarma!

Pacijenta koji sjedi i „hvata zrak“ nikad ne treba prisilno poleći jer možemo dodatno pogoršati dispneju. Ako se procijeni da prijeteći opasnost od asfiksije, potrebno je biti spreman izvršiti konikotomiju na terenu, odnosno traheotomiju u bolničkim uvjetima!

Svaka laringealna ili faringealna dispneja može se naglo pogoršati, pogotovo kod male djece, ali i kardiopulmonalnih bolesnika!

Nikad se ne smiju propisivati sedativi kod inspiratornog stridora zbog potencijalne dodatne depresije disanja!

Uvijek je bitno osigurati dišni put, ovisno o stupnju hitnoće, lokalizaciji i uzroku gušenja, poseže se, osim antiedematozne terapije, za endotrahealnom intubacijom te, po potrebi, na terenu konikotomijom, a u bolničkim uvjetima traheotomijom.

Traheotomija je zahvat kojim se otvara dišni put u slučaju inspiratornog stridora, ako se opstrukcija nalazi iznad predviđenog otvora. Pri nižim opstrukcijama ovaj zahvat nije od koristi.

Hitnu traheotomiju obično izvodimo u lokalnoj anesteziji. Prethodno se postavlja veniski put i ordinira antiedematozna terapija kortikosteroidima, kako bi se smanjio edem i olakšao zahvat. Bolesnik je obično uznemiren, što može otežati suradnju. Zadržavamo ga u sjedećem položaju do samog izvođenja zahvata, jer ležeći obično pogoršava dispeju. Zahvat se izvodi u operacijskoj sali u sterilnim uvjetima. Bolesnik leži, uz defleksiju glave i postavljanje plahte ili komprese ispod torakalnog dijela leđa radi postizanja što boljeg pristupa laringotrahelanim strukturama.

Traheotomija se izvodi zarezivanjem vrata u medijanoj liniji, pri čemu kao orijentacija služi laringealna prominencija (pomum Adami) ispod koje se palpira krikoidna hrskavica i, niže, trahealni prstenovi. Pridržavanjem medijane linije izbjegavaju se lezije okolnih neurovaskularnih struktura (opasan karotični trokut, trigonum caroticum, s vitalnim žilama i živcima vrata).

Otvor na traheji može se ovisno o anatomskim odnosima i patologiji učiniti ispod istmusa (donja traheotomija), iznad istmusa (gornja traheotomija), no obično se izvodi kroz istmus u razini druge trahealne hrskavice. Nastoji se sačuvati krikoidna hrskavica s obzirom na to da je to jedina struktura gornjih dišnih puteva s punim hrskavičnim oklopom što je bitno za održavanje lumena dišnog puta. Trahealni se prstenovi sastoje od anteriornih hrskavičnih dijelova u obliku potkove (2/3 prstena) te posteriornog elastično-membranoznog dijela (1/3 prstena) i nemaju čvrstoću krikoidne hrskavice. S druge strane, niže traheotomije mogu ozlijediti torakalne organe i krvožilni sustav. Preparacija se vrši po slojevima. Da bismo pristupili traheji, potrebno je, uz ostale vratne strukture koje se nalaze u razini drugog trahealnog prstena (koža, potkožje, mišići i slično), prepoznati i podvezati istmus štitne žlijezde. Prije otvaranja traheje potrebno je postići dobru hemostazu kako bi se prevenirala aspiracija krvavog sadržaja te osim istmusa koagulirati mjesta krvarenja i/ili podvezati veće vaskularne strukture.

Osim kirurške ili klasične traheotomije, postoji i perkutana traheotomija koja se izvodi posebnim instrumentarijem u jedinicama intenzivnog liječenja.

Za razliku od hitne ili urgentne traheotomije postoji i planirana ili preventivna traheotomija.

Otvor koji se formira traheotomijom naziva se traheostoma. Traheostoma može biti privremena (ako očekujemo normalizaciju stanja, te mogućnost ponovnog nesmetanog disanja kroz gornje dišne puteve) i trajna (na primjer kod uznapredovalih tumora koji zahtijevaju totalnu laringektomiju). U traheostomu se za disanje postavlja trahealna kanila. Postoje različite vrste kanila, ovisno o indikacijama: metalne, silikonske, plastične, s kafom (od engl. cuff) ili bez kafa itd. Kanilu je potrebno razlikovati od govorne proteze (koja se postavlja radi uspostave govora u slučaju gubitka grkljana), smještene na stražnjem zidu traheje, u tzv. traheozofagealnoj fistuli.

Konikotomija se izvodi u slučaju prijetećeg gušenja uz inspiratorni stridor ako se procijeni da nema vremena za izvođenje traheotomije.

Konikotomijom se otvara konični ligament, ligamentum conicum, koji se nalazi između tiroidne i krikoidne hrskavice. Zarezivanje se, po mogućnosti, vrši konikotomom ili oštrim instrumentom kojim raspolažemo (skalpel, nož i slično), te se u otvor postavlja struktura s lumenom (kemijska olovka, slamka i slično).

Nakon konikotomije i spašenog života, bolesnika je potrebno uputiti u ustanovu u kojoj će se izvršiti naknadna traheotomija.

3.3.2. Disfonija i afonija

Pod pojmom **disfonije** podrazumijevaju se poremećaji glasa. Iako se najčešće radi o *laringealnom podrijetlu* poremećaja, mogući su i *supralaringealni uzroci*, npr. rinolalija (uzrokovana poremećajima rezonantnih šupljina). Od supralaringealnih disfonija u hitnoći je nužno prepoznati apscese i druge tumorske procese ždrijela koji obično daju prizvuk „poput patke“.

Laringealna disfonija može biti uzrokovana organskim, ali i funkcionalnim poremećajima, a obrada spada u domenu fonijatra ili specijalista otorinolaringologije. Uz pregled larinksa, pri donošenju dijagnoze pomažu osnovni anamnestički i klinički podatci. Dobro je zapamtiti da je u kroničnim slučajevima glas grub i hrapav, pogotovo kod organskih, egzofizičnih novotvorina (benigni i maligni tumori, hipertrofični laringitisi, kronični laringitisi), dok akutni laringitis obično dovodi do prigušenoga glasa, a ponekad i afonije. Jednostrane ili djelomične pareze i paralize glasnica obično dovode do bitonalnih disfonija te ih je također bitno prepoznati u sklopu diferencijalne dijagnoze, a obostrana paraliza glasnica dovodi do vrlo ozbiljnog inspiratornog stridora.

Za detalje o ostalim disfoničnim tegobama (pogotovo funkcionalnima) preporučuje se dodatna literatura.

Afonija označava prestanak emisije glasa, a može biti uzrokovana imobilizacijom glasnica u položaju respiracije. Pritom u diferencijalnoj dijagnostici pomaže opažanje da je i kašalj nečujan, za razliku od psihogene afonije, kod koje pacijent ima normalan i jasan kašalj.

3.3.3. Bolni sindromi

Razne grlobolje, osim upalnih procesa usne šupljine i ždrijela, moguće se i kod detaljne patologije, ali i raznih temporomandibularnih disfunkcija, neuralgičnih bolova uzrokovanih npr. jače razvijenim stiloidnim nastavkom, vaskularnih algičkih sindroma zbog npr. kompromitirane vratne cirkulacije, raznih upala limfnih čvorova (ne samo vratnih, nego i stražnje stijenke farinksa).

Često grlobolje možemo liječiti simptomatskom terapijom, dok antibiotike treba rezervirati za suspektna ili dokazana bakterijska oboljenja, sukladno važećim smjernicama.

Disfagija označava otežano gutanje, a **odinofagija** bolno gutanje. Ta se dva simptoma mogu javiti simultano, ali i odvojeno. Često je disfagija ozbiljnija od odinofagije te može uzrokovati kašalj i dispneju. Mogu biti uzrokovane upalnim procesima i infekcijama, no disfagične tegobe vrlo su često i psihičke geneze. Poseban oblik straha od

gutanja naziva se fagofobija. Odinofagija i disfagija ne smiju se zamijeniti s faringealnim parestezijama (u vidu „osjećaja knedli u grlu“ i sl.). Svaki puta kad pacijent navodi disfagične tegobe, u osnovnim anamnestičkim podacima treba razlikovati dali mu je teže progutati tekuću ili krutu hranu. Disfagija tekuće hrane upućuje na neurološke probleme degluticije, dok otežano gutanje krute hrane svakako pobuđuje sumnju na razne upalne ili tumorske procese (bilo benigne ili maligne). Disfagija i odinofagija mogu biti orofaringealnog ili ezofagealnog podrijetla te, osim infekcija (tj. očitih upala usne šupljine, fonzilofaringitisa, laringitisa, sialoadenitisa i sl.), u česte uzroke spadaju refluks želučane kiseline i druge digestivne bolesti poput dispepsije, gastritisa, ezofagitisa, peptičkih ulkusa i dr., no i brojnih sustavnih, imunoloških poremećaja, kao i konzumacije alkohola, ekstremno toplih ili hladnih napitaka te pušenja. Izuzetno je bitno prilikom donošenja diferencijalne dijagnoze, osim uzimanja anamnestičkih podataka o detaljima disfagije i odinofagije, dobiti podatke o eventualnom gubitku na tjelesnoj težini kao potencijalnom znaku maligne bolesti.

U hitnim stanjima važno je procijeniti i razinu dehidracije pacijenta (npr. suhoća sluznica, obloženost jezika i sl.). U osnovno liječenje spada nadoknada izgubljene tekućine i isključivanje raznih apscesa koji zahtijevaju hitnu kiruršku intervenciju, a daljnji postupci ovise o detaljnijoj specijalističkoj obradi.

Osim odinofagije i disfagije, česte su i **faringealne parestezije** koje također mogu u hitnoći dovesti liječniku zabrinutog pacijenta. Mogu se javiti u obliku bolova tijekom degluticije sline, osjeta globusa („knedle“) u ždrijelu, subjektivnog osjeta stranog tijela i stalnog nakašljavanja (engl. *clearing throat*). Zbog navedenih tegoba vrlo se često pacijenti obraćaju liječniku. Svakako je potreban detaljan pregled prije bilo kakvog proglašavanja psihogenih uzroka navedenih tegoba koji, osim lokalnog pregleda, obuhvaća i dodatnu obradu (npr. hipokromna anemija i hormonski dizbalansi često uzrokuje suhoću sluznica, odinodisfagične tegobe, ali ponekad i osjet „knedle“ u grlu). Ponekad se radi o pravim bolnim tikovima uzrokovanim faringealnim kontrakcijama za koje je tipično da su blaže izraženi ujutro nakon noćnog odmora te da nestaju prilikom obroka kod fizioloških kontrakcija muskulature ždrijela, a pogoršavaju se u stresnim situacijama i kod nesvjesnih spazmova navedenih mišića (npr. kod nesvrshodne degluticije).

Zapamtiti:

Simptomatologija ždrijela usko je vezana i često isprepletana s rinosinusogenim i ezofagogastričnim tegobama (slijevanje sekreta iz sinusa, refluks kiseline i sl.).

Faringealne nelagode i nakašljavanja mogu biti uzrokovane mišićnim spazmima i psihogenim uzrocima koji dovode do spazma muskulature i polako prelaze u psihoorganske smetnje, no svakako prije postavljanja takvih dijagnoza nužno je isključivanje organskih uzroka, pogotovo tumorske geneze bolova.

Karakteristično je za psihogenu podlogu tegoba da se simptomi obično smanjuju prilikom obroka, dok se kod organskih uzroka u tim slučajevima smetnje pogoršavaju.

3.3.4. Hemoptiza i hemoptoa

Krvavi ispljuvak, osim farinksa i larinksa, može potjecati iz nosnih šupljina, ostalih dijelova digestivnog trakta te donjih dišnih putova, i svakako zahtijeva multidisciplinarnu obradu. Tipično je da, ako ispljuvak čini bistra krv tijekom kašlja, posebnu pozornost treba obratiti na donje dišne putove te je potrebno učiniti detaljnu pulmološku obradu. Ako postoje anamnetički podatci o sukrvici iz nosa, nužan je detaljan endoskopski pregled, pogotovo stražnjih partija nosa i epifarinksa radi isključivanja eventualnih tumorskih procesa. Prilikom orofaringealnog pregleda često se nađu lezije gingive (pogotovo kod paradontoza i sl.) i sitni varikoziteti vena pri bazi jezika (pogotovo u starijoj populaciji), no tek nakon detaljne obrade i isključivanja ostalih etiologija krvarenja, možemo sa sigurnošću reći da su oni uzrokom krvavog ispljuvka. Svakako u sklopu obrade treba napraviti i laboratorijske pretrage u sklopu isključivanja internističkih bolesti i poremećaja koagulacije, hematoloških bolesti (trombocitopenije, pancitopenije, mijeloproliferativne bolesti) i sl., koji često utječu na bukofaringealnu sluznicu.

3.3.5. Limfadenopatija i ostala izbočenja vrata

Osnovno je u hitnoći razlikovati radi li se o upalnom ili tumorskom procesu. Osim limfnih čvorova, upalom mogu biti zahvaćene lateralne i medijalne ciste vrata na koje se ne smije zaboraviti, kao i velike žlijezde slinovnice. Upalni proces karakterizira klasičnih pet simptoma i znakova: *tumor, rubor, calor, dolor et functio laesa*. Potrebno je prepoznati početni apsces koji zahtijeva i kirurško liječenje, dok se za ostala upalna stanja kreće sa sustavnom antibiotskom terapijom.

3.3. Osnove terapije

Zbrinjavanje krvarenja te otvaranje dišnih puteva u hitnoći (konikotomija, traheotomija) objašnjeni su u poglavljima o krvarenjima i dispneji.

3.4. Krvarenje

Poslije gušenja, najozbiljniji simptom faringolaringološke regije jest krvarenje. Osim prilikom ozljeda, krvarenje se može javiti i nakon tonzilektomije i/ili adenoidektomije.

Krvarenja po tonzilektomiji možemo podijeliti na rana (unutar 24 sata) i kasna (u sljedećih desetak dana nakon zahvata), a mogu biti blaža, jača i ozbiljnija.

Stoga je neposredno nakon zahvata, od posebne važnosti pratiti bolesnika, ponajviše ako se radi o manjoj djeci koja nisu uvijek u mogućnosti signalizirati krvarenje (ponekad gutaju krv bez vidljivog krvarenja iz usta). Praćenje bolesnika vrši se provjeravanjem ispljuvka. Ako je hemoragičan, potrebno je orofaringoskopski pregledati bolesnika, ustanoviti mjesto krvarenja, odstraniti eventualne ugruške te tamponom namočenim otopinom vodikova peroksida počistiti tonzilarnu ložu. Ako se krvarenje ne zaustavlja, pristupa se reviziji tonzilektomije i podvezivanju krvnih žila.

Osim očitog krvarenja, a ponekad i povraćanja krvi, bolesnici, dakle, ponekad gutaju krv, stoga je nakon operacijskog zahvata važno provjeravati ispljuvak. Ako je hemora-

gičan, potrebno je orofaringoskopski pregledati bolesnika, ustanoviti mjesto krvarenja, odstraniti eventualne ugruške te tamponom namočenim vodikovom peroksidom počistiti tonzilarnu ložu. Ako se krvarenje ne zaustavlja, pristupa se reviziji tonzilektomije i podvezivanju krvnih žila.

Opasnost od krvarenja postoji i u sljedećih desetak dana, dok traje proces cijeljenja rana.

Stoga je pri otpustu iz bolnice potrebno upoznati bolesnika (odnosno roditelje) sa simptomima potencijalnog krvarenja i naglasiti da se jave liječniku u slučaju krvavog ispljuvka. U preventivne svrhe preporučuju se mirovanje i kašasta ishrana.

Ako liječnik na terenu nije u mogućnosti zaustaviti krvarenje, a put do bolnice je duži i krvarenje intenzivnije, prije transporta postavlja venski put i infuziju, radi prevencije hipovolemijskog šoka.

3.5. Ozljede

Zbog vitalnih anatomskih struktura (neurovaskularni snopovi, štitnjača, grkljan, dušnik, jednjak) ozljede vrata vrlo su opasne, no srećom rijetke (svega 2 % ozljeda). Stoga su pri svakoj ozljedi vrata potrebne hitna i detaljna obrada i zbrinjavanje prema principima hitne medicine (ABCD: *airway, breathing, circulation, disability*).

Ozljede vrata dijelimo na zatvorene i otvorene.

3.5.1. Zatvorene ozljede vrata

Zatvorene ozljede vrata susrećemo pogotovo kod borilačkih sportova, prometnih nezgoda, ali i pri namjernim i nenamjernim pokušajima gušenja (davljenje, vješanje i slično), zbog čega su često predmetom sudskih vještačenja. Stoga, osim ispravne dijagnostike i terapije, liječnik pri prvom susretu mora provesti detaljnu dokumentaciju događaja i postupaka. Kod zatvorenih ozljeda na koži moguće je vidjeti ogrebotine, hematome ili strangulacijske brazde, dok dublji hematomi i edemi mogu ugroziti aerodigestivne puteve i neurovaskularne strukture vrata. U kliničkoj slici prevladava bolnost vrata te otežano gutanje koje je kod zahvaćenosti grkljana praćeno promuklošću, a ponekad i inspiratornim stridorom. Ugroženost dišnog puta vidljiva je, osim kod ozljeda grkljana, i kod ozljeda jezične kosti, dušnika i slično. Palpatorno možemo naći edem, ponekad i emfizem vrata, no osim vanjskog, potreban je i detaljan orofaringolaringoskopski pregled i detekcija unutarnjih ozljeda. Osim dobrog kliničkog pregleda, obrada zahtijeva radiološku dijagnostiku za potrebe suda. U terapiji je primarno osiguranje dišnog puta (antiedematozna terapija, po potrebi intubacija, traheotomija ili u hitnoći konikotomija - A i B točke urgentnog zbrinjavanja bolesnika). Kod ozljeda krvnih žila moguće je formiranje pulsirajućih hematoma, izostanak pulsa vratnih arterija i slično što svakako zahtijeva eksploraciju vrata i ispravnu hemostazu. Prvu pomoć predstavlja uspostava venskog puta te nadoknada volumena i, ovisno o kliničkoj slici, medikamentozna terapija (točke C i D urgentne opskrbe, tj. osiguranje cirkulacije i davanje lijekova). Neurološki ispadi, prijelomi hrskavica grkljana i dušnika, lezije jednjaka, kao i ostale ozljede dubljih struktura, svakako zahtijevaju obradu nadležnih specijalista i sanaciju po kirurškim principima u specijalističkim ustanovama.

3.5.2. Otvorene ozljede vrata

Otvorene ozljede vrata najčešće susrećemo kod prometnih nezgoda i nesreća pri radu na radnom mjestu ili kod kuće (pile, brusilice i slično). Ponekad su vidljive i ugrizne rane. Kao i pri zatvorenim ozljedama, potrebna je promptna procjena težine stanja (pogotovo ispravna procjena lezija vitalnih struktura vrata) te adekvatna intervencija i sanacija. Klinička slika ovisi o opsegu ozljede i zahvaćenim strukturama. Dispneja može biti više ili manje izražena, a u slučaju zahvaćenosti laringealnih struktura, prisutna je promuklost. Krepitacije i otok vrata znak su subkutanog emfizema i upućuju na penetrantnu ozljedu dišnog puta, ponekad uz prisustvo pjenušave krvi na mjestu ozljede. Prvo i osnovno je osiguranje dišnog puta (intubacija, konikotomija, traheotomija). Krvarenje može biti od minimalnog do profuznog, a svako krvarenje zahtijeva hemostazu. Poseban oprez potreban je kod penetrantnih ozljeda stranim tijelima čija se ekstrakcija na terenu ne preporuča zbog mogućih dodatnih lezija vaskularnih struktura i provokacije jačih krvarenja, kao i lezija priležećih struktura pri njihovoj manipulaciji. Važno je prepoznati i moguće pulsirajuće hematome. Kod jačeg krvarenja može doći do hipovolemijskog šoka. Prvu pomoć kod zaustavljanja krvarenja čine kompresija uz postavljanje venskog puta i hitan transport u specijaliziranu ustanovu. Terapijski principi sanacije isti su kao i kod zatvorenih ozljeda. Nakon detaljnije eksploracije i toalete te vađenja eventualnih stranih tijela i nečistoća, rane se zbrinjavaju po načelima plastično-rekonstruktivne kirurgije. Duboke ili perforativne rane šiju se po slojevima od dubine prema koži. Poželjna je sanacija unutar 6-12 sati, uz antibiotsku zaštitu i cijepljenje ili docjepljivanje protiv tetanusa. Kod odgođenih sanacija i zagađenih rana (ugrizi i slično), prije šivanja potreban je debridman rane, a u nekim slučajevima se postavljaju samo pozicijski šavovi uz adekvatnu drenažu.

3.5.3. Ostale ozljede vrata

Termičke ozljede larinksa inhalacijama svakako je potrebno uputiti specijalistu i detaljno ispitati stupanj oštećenja dišnih puteva, nakon čega slijedi odgovarajući tretman.

Korozivne ozljede jednjaka posljedica su progutanih kiselina ili baza. Ingestija kaustičnih tvari najčešće se događa nesretnim slučajem, češće kod djece ili namjerno, u pokušaju suicida, kod emocionalno nestabilnih osoba. Korozivne substance pri pasaži mogu povrijediti usnu šupljinu, ždrijelo, jednjak, želudac, ali i grkljan. Pri slučajnoj ingestiji kaustika bolesnik pokušava obrambenim mehanizmom ispljunuti progutani sadržaj što ponekad dovodi do dodatnih lezija. Lokalizacija i intenzitet lezija ovise o vrsti, količini i koncentraciji te vremenu djelovanja kaustičnog sredstva. Ozljede gornjih dijelova digestivnog trakta mogu se podijeliti na površinske i duboke. Površinske ozljede očituju se edemima, erozijama i ulceracijama, a kod dubokih ozljeda uz nekrozu je mogući i prodor u okolne strukture što može dovesti do medijastinitisa, peritonisa i slično. Izazivanje povraćanja i neutralizacija obično su kontraindicirani zbog opasnosti od dodatnih ozljeda i perforacije. Ovisno o simptomima i stupnju ozljeda, u terapiji se primjenjuju aspiracija želučanog sadržaja (radi smanjivanja resorpcije kaustika), endoskopska obrada, analgetici, antibiotici i lijekovi koji smanjuju proizvodnju klorovodične kiseline. U većini specijalističkih ustanova koristi se kortikosteroidna terapija (smanjenje edema i kasnih stenoza), uz ponekad parenteralnu prehranu te, po potrebi, mjere

održavanja prohodnosti dišnih puteva.

Endoskopija, kortikosteroidna terapija, kao i stavovi o indikacijama za hitnu kiruršku intervenciju i dalje su, iako većinom priznati, teme rasprava i razilaženja stavova među stručnjacima.

3.6. Strana tijela

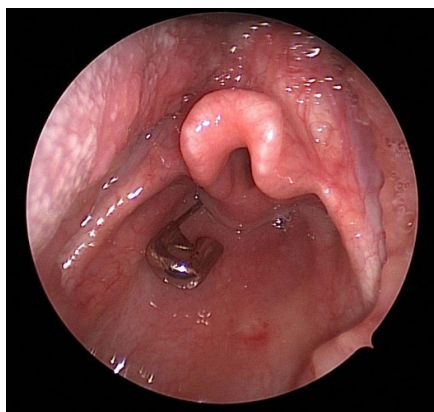
3.6.1. Strana tijela orofarinksa

Strana tijela koja nalazimo u orofaringealnoj regiji obično nastaju zaostajanjem hrane (riblje kosti i slično) najčešće u tonzilama, pogotovo ako su hipertrofične, ili bazi jezika (jezična tonzila) i valekuluma.

Glavni simptomi su bol i blaža disfagija. Bolesnik obično točno locira bolno mjesto i navodi osjet probadanja. Ponekad strano tijelo, pogotovo ako se bolesnik javi liječniku dan-dva nakon obroka, nije moguće pronaći (npr. kod sitnih košćica koje utonu u sluznicu ili erozija i sitnih ozljeda izazvanih prolaskom progutanog stranog tijela). Bolesnika je potrebno umiriti, objasniti da će probavni enzimi u ustima razgraditi eventualne ostatke stranog tijela te ga zaštititi antibioticima. Ako je vidljivo, strano se tijelo ekstirpira posebnim hvataljkama. Strana tijela tonzila obično ne predstavljaju problem te ih može izvaditi i liječnik obiteljske medicine, dok su strana tijela baze jezika teže dohvatljiva i obično zahtijevaju obradu specijaliste. U slučaju izrazitog nagona na povraćanje i nesuradnje pacijenta, potrebno je sačekati 4 sata od obroka, i uz pomoć lokalne anestezije izvaditi strano tijelo.

3.6.2. Strana tijela hipofarinksa

Strana tijela hipofarinksa obično se nalaze u piriformnim sinusima, a osim očitog stranog tijela sumnju pobuđuje zatvoreni ili slinom ispunjeni piriformni sinus. Simptomi su slični stranim tijelima orofarinksa, uz obično jaču disfagiju, dok bolesnik slabije može locirati točno mjesto boli. Terapija je ekstirpacija, najčešće u nadležnosti specijalista.



Slika 16. Strano tijelo hipofarinksa

3.6.3. Strana tijela jednjaka

Strana tijela jednjaka obično se zaglave na mjestima fizioloških suženja, no kod opetovanih epizoda treba isključiti i patološke strikture (zbog tumoroznih procesa, posljedica trauma, korozija i slično ili pritiska okolnih struktura) te učiniti kompletnu obradu. Ponekad se, umjesto stranog tijela, vidi samo ozlijeđena sluznica, iako bolesnik navodi osjećaj grebanja i prisustva stranog tijela. Simptomi variraju od laganog grebanja do više ili manje otežanog gutanja. Kod jačih opstrukcija bolesnici imaju nagon na povraćanje i/ili povraćaju, a u ustima nalazimo puno sline koju nisu u mogućnosti progutati. Bolesnik nije u mogućnosti progutati niti čašu vode (jedan od načina provjere može li gutati). Obično se zaglave veći bolusi hrane. Pritom je bitno razlučiti radi li se o hrani u kojoj ima kosti što može dovesti do perforacije jednjaka i medijastinitisa. Navedeno zahtijeva hitnu endoskopsku obradu i ekstrakciju koja je potrebna i kod oštrih predmeta, kovanica i u drugim slučajevima svake opstrukcije koja izaziva značajne simptome. U slučaju blažih simptoma moguće je davanjem spazmolitika dovoljno relaksirati jednjak te potaknuti spontanu pasažu. Ne savjetuje se primjena raznih "omekšivača" poput mlijeka i slično (za kojima bolesnici često posežu prije dolaska liječniku). Strana tijela se vade posebnim instrumentarijem, najčešće endoskopskom ekstrakcijom.

3.6.4. Laringotraheobronhalna strana tijela

Udisaj stranog tijela najčešći je kod djece od 6 mjeseci do 5. godine uz najveću incidenciju u 2. godini života. Dijagnostika se bazira na kliničkoj slici tzv. "sindroma penetracije".

Tipični sindrom penetracije opisuje se kao:

- nagli nastanak gušenja uz cijanozu, eksplozivni kašalj te epizode kratke apneje,
- obično tijekom dana kod zdrave osobe (najčešće djeteta),
- spontana rezolucija i faza bez simptoma, nakon koje slijedi faza pulmoloških komplikacija (u vidu bronhitisa, atelektaza i "jednostranih pneumonija", bronhiektazija, a ponekad i teških komplikacija poput pneumotoraksa, mediastinalnih emfizema i slično).

Dijagnostiku upotpunjuju radiološka i endoskopska obrada koje su indicirane i ako postoji opravdana sumnja na strano tijelo unatoč izostanku očitih simptoma.

3.6.5. Strana tijela larinksa

Strano tijelo larinksa izuzetno je rijetko (obično se zbog posebnosti oblika uklješti u razini glotisa ili subglotisa). Ako ne dođe do smrtonosne asfiksije te ako strano tijelo omogućava djelomičnu ventilaciju, prezentira se laringealnom dispnejom, uz epizode spazma i prigušeni glas. Simptomi se obično jave iznenadno, iz punog zdravlja, na primjer tijekom igre djeteta koje je afebrilno, što pomaže pri diferencijalnoj dijagnostici laringitisa i zahtijeva hitnu endoskopiju. Kod odraslih osoba opisani su slučajevi "zabodenih" inhaliranih stranih tijela u glasnice ili subglotično tkivo poput travki, iglica bora ili slično (tijekom košnje ili šetnje prirodom) uz intermitentne napadaje izrazite laringealne dispneje i respiratornog distresa, kašlja te razdoblja normalnog disanja nakon popuštanja spazma.

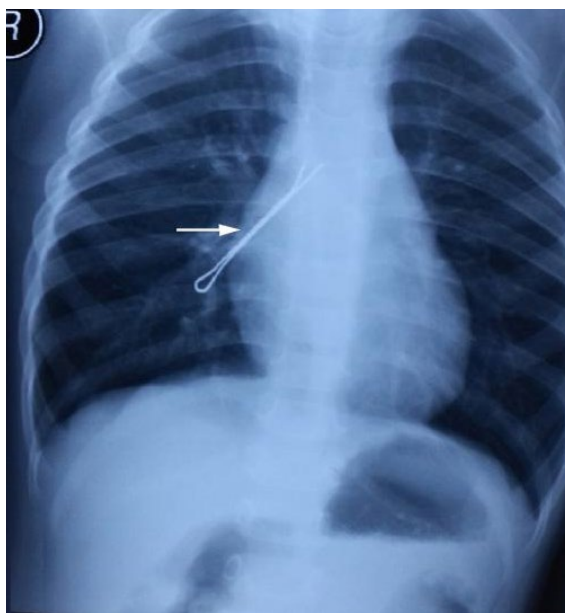
3.6.6. Strana tijela traheje

Strano tijelo traheje životno je ugrožavajuće te predstavlja hitnoću prvog reda. Radi se o stranim tijelima koja su dovoljno velika da prođu subglotis, ali prevelika da uđu u jedan od glavnih bronha. Tipičan znak stranog tijela u traheji je tzv. "balotman", tj. respiratorne smetnje u vidu intermitentnih napadaja laringealne dispneje u alteraciji s ekspiratornom dispnejom, prouzročene promjenom položaja stranog tijela zbog refleksnog pokušaja ekspanzije (pomak stranog tijela između subglotisa i račvišta bronha). Najveća opasnost ove lokalizacije jest uklještenje stranog tijela u subglotičnu regiju uslijed napada kašlja, što može dovesti do rapidnog pogoršanja dispneje, čak i asfiksije.

3.6.7. Strana tijela bronha

Strano tijelo bronha najčešće je od larinotraheobronhalnih stranih tijela, a češće se nalazi u desnom bronhu zbog njegovog okomitijeg položaja.

Popraćeno je ekspiratornom dispnejom uz obično auskultatorno oslabljen zvuk disanja pluća ispod zahvaćenog bronha, no ponekad su simptomi manje izraženi što otežava dijagnozu, pogotovo kod stranih tijela koja nisu radiološki vidljiva. Radiološka obrada može pokazati strano tijelo ako je radioopaktno (vidljivo), može prikazati atelektazu ili emfizem plućnog krila ispod zahvaćenog bronha, no može biti i normalna te ne isključuje strano tijelo. Stoga svaki sindrom penetracije i sumnja na laringotraheobronhalno strano tijelo te nespecifični laringotrahealni i jednostrani bronhopulmonalni simptomi zahtijevaju daljnju obradu. Za dijagnostičke svrhe dostatan je fleksibilni endoskop, dok je za ekstrakciju potvrđenog stranog tijela potrebna rigidna endoskopija. Posebnu po-



Slika 17. Strano tijelo bronha (radiogram)

zornost zahtijevaju vegetativna strana tijela zbog postepenog nakupljanja tekućine i bubrenja, što može djelomičnu opstrukciju pretvoriti u potpunu te rapidno pogoršati dispneju i ugroziti respiraciju. Nakon ekstrakcije obično zahtijevaju antibiotski i kortikosteroidni tretman zbog često priležećeg inflamatornog procesa (pogotovo ako je vađenje izvršeno s odgodom).

Treba naglasiti da i nazalno strano tijelo predstavlja rizik od sekundarne inhalacije.

U prevenciji je bitno izbjegavanje davanja kikirikija i sličnih sjemenki djeci mlađoj od četiri godine te kontrolirati igru sitnim kuglicama i slično, a male predmete držati izvan dohvata.

3.7. Upale i komplikacije

Upalni procesi faringolaringološke regije obično su češći i ozbiljniji u djece.

Od hitnih upalnih stanja, koja najčešće dovode uznemirene roditelje s djetetom kod liječnika, ističu se **laringitisi** koje dijelimo na stridulozne i edematozne.

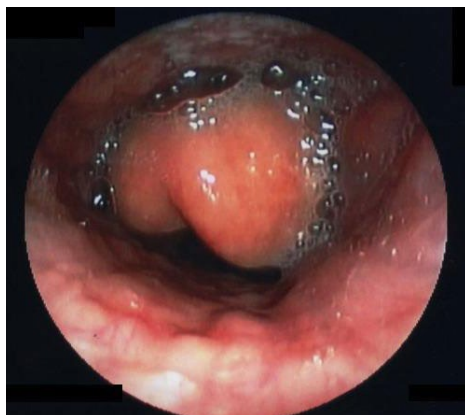Spastični ili stridulozni laringitis karakteriziran je paroksizmalnim spazmima koji mogu biti i vrlo impresivni, uz jaki kašalj praćen apnejom, a ponekad i cijanozom od nekoliko sekundi, te hrapavim glasom. Dijete je u prisilnom sjedećem položaju i "hvata zrak". Između epizoda spazma nema dispneje niti uvlačenja grudnog koša. Nema temperature jer se ne radi o infekciji, a krvna slika je mirna. Evolucija ovog laringitisa obično je benigna. Primjenjuju se antiedematozna terapija i spazmolitici, a antibiotici su suvišni i neefikasni.

Edematozne laringitise dijelimo prema lokalizaciji na subglotične (najčešći uzrok dispneje u predškolske djece) i supraglotične (epiglottitisi).

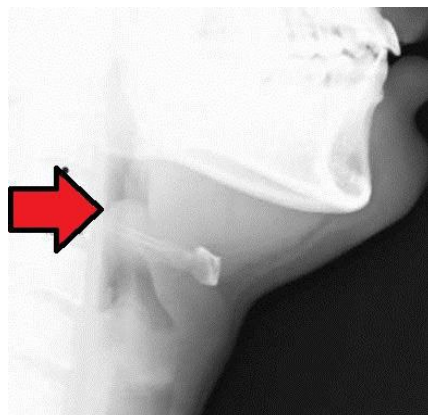
Subglotični laringitis predstavlja oticanje subglotičnih struktura, a najčešće nastaje kao posljedica virusne upale uz alergijsku predispoziciju. Obično se javlja pred zoru što olakšava diferencijalnu dijagnostiku prema stranom tijelu na koje treba posumnjati ako dispneja nastaje tijekom dana obično u igri, kod inače zdravog djeteta. Kao i kod striduloznog laringitisa, javlja se otežano disanje uz inspiratorni stridor, hrapav glas. Dijete "hvata zrak" i kašlje. U krvnoj slici nema neutrofilije jer se ne radi o bakterijskoj upali. Klinički pregled otkriva miran, nepodražen epiglotis, uz vidljiv edem i otok "poput jastučića" sublaringealnih mekih tkiva.

Antibiotska terapija je neučinkovita i nepotrebna. Primjenjuje se antiedematozna terapija parenteralnim kortikosteroidnim preparatima te inhalacije adrenalinom. U današnje vrijeme potreba za traheotomijom izuzetno rijetka. Simptomi su i kod spastičnog i subglotičnog edematoznog laringitisa najdramatičniji u zoru ili rano jutro kada su dišni putevi zbog ciklusa kortizola fiziološki najuži. Za prvu pomoć zabrinutim roditeljima (koji ponekad zovu hitnu pomoć) treba objasniti da dijete smire, te smjeste uz otvoren prozor ili na balkon (naime, svježi zrak pomaže ublažavanju dispneje). Dijete se može i posjeti u kupaonicu i pustiti hladnu vodu. Prostoriju u kojoj dijete spava potrebno je ovlažiti (iznad krevetića staviti mokru plahtu ili ručnik, ili na radijator položiti posudu s vodom) te inhalirati dijete. Naknadno je potrebna alergološka obrada.

Epiglottitis predstavlja upalu epiglotisa, najčešće uzrokovanu bakterijom *Haemophilus influenzae*. Rjeđi je, no ozbiljniji od subglotičnog laringitisa. Najčešće se javlja oko treće godine života i češći je u dječaka. Vodeći simptomi su izrazita disfagija koja ponekad dovodi do zastoja sline u ustima, visoka temperatura, grlobolja te inspiratorni stridor koji najviše alarmira roditelje. Ponekad dolazi i do cijanoze i uvlačenja grudnog koša. Glas je prigušen, ali nije hrapav kao kod subglotičnog laringitisa, a kašalj je normalnog prizvuka. Dijete je blijedo, u prisilnom sjedećem položaju (ležeći položaj treba izbjegavati jer dovodi do pogoršanja dispneje). Osnove dijagnostike čini dublji orofaringoskopski pregled špatulom uz pritisak na bazu jezika, pri čemu kod manje djece, dolazi do elevacije epiglotisa. Ako se radi o epiglottitisu vidljiv je crven, otečen i zadebljan epiglotis (mikroapscesi). Kod veće djece i odraslih pregled se radi laringealnim zrcalom, indirektnom laringoskopijom ili uporabom fleksibilnog endoskopa. U krvnoj slici nalazimo leukocitozu te neutrofiliju u prilog bakterijske upale. Osnovu terapije čine visoke doze antibiotika širokog spektra, najčešće cefalosporini treće generacije te antiedematozna terapija. Dijete je potrebno hospitalizirati i opservirati te, u slučaju pogoršanja simptoma, po potrebi intubirati, dok je u antibiotskoj eri potreba za traheotomijom izuzetno rijetka.



Slika 18. Endoskopski prikaz epiglottitisa



Slika 19. Radiološki prikaz epiglottitisa (radiogram)

Tablica 12. Epiglottitis – simptomatologija i postupci zbrinjavanja

EPIGLOTITIS	
Simptomi/uzrok	Postupak/terapija
<ul style="list-style-type: none"> • grlobolja, otežano gutanje, obilje sline u ustima, visoki febrilitet • inspiratorni stridor • prisilan sjedeći položaj djeteta s otvorenim ustima • bakterija <i>Haemophilus influenzae</i> 	<ul style="list-style-type: none"> ◇ uputiti ORL • laboratorijski nalazi – leukocitoza • antibiotici i kortikosteroidi parenteralno • po potrebi traheotomija

Laringitisi su u odrasloj dobi rjeđi, a praćeni su istim, no obično blažim simptomima nego u djece zbog širih dišnih puteva, zbog čega su i manje opasni.

Ostale opasne upale praćene febrilitetom, dispnejom te općim lošim stanjem, poput difuznog laringotraheobronhitisa koji se javlja obično u male djece, potrebno je na vrijeme prepoznati i svakako liječiti u specijaliziranim ustanovama. U kliničkoj slici dominiraju znaci teške infekcije uz visoku temperaturu, treskavicu i asteniju. Početna laringealna dispneja ubrzo prelazi u miješanu inspiratorno-ekspiratornu, a progresijom bolesti nalaze se auskultatorni znaci zahvaćenosti pluća. Uz antiedematoznu i antibiotsku terapiju, primjenjuju se lavaže traheobronhalnog stabla za koje je ponekad, osim intubacije, potrebna traheotomija koja olakšava čišćenje dišnog puta.

Edemi sluznica faringolaringealne regije obično nastaju zbog alergijske reakcije primjerice prilikom konzumacije hrane bogate histaminom (plava riba, crno vino i drugo), uboda kukca (ose, pčele) i slično. Mogu biti više ili manje opasni, što ovisi o regiji koja je zahvaćena otokom. Na primjer, otok uvule izazvat će neugodnu senzaciju stranog tijela, uz eventualno nagon na povraćanje te, ako je jače izražen, i otežano gutanje. S druge strane, otok jezika (na primjer kod uboda pčele) može dovesti do djelomične ili potpune opstrukcije dišnih puteva te zahtijevati, uz antiedematoznu i antialergijsku terapiju (kortikosteroidi i antihistaminici), a po potrebi i intubaciju.

Tonzilofaringitisi su česti uzrok obraćanja pacijenata u hitnim ambulancama. Važno je razlikovati radi li se o virusnoj ili bakterijskoj upali radi ispravne terapije i izbjegavanja nepotrebnog uvođenja antibiotika kod viroza, a procjena se temelji na Centorovim kriterijima.

Tablica 13. Centorovi kriteriji

Klinički nalaz	Bod
Eksudat na tonzilama	1
Vrućica > 38 °C	1
Izostanak kašlja i kataralnih simptoma	1
Cervikalna limfadenopatija	1

Najčešće u kliničkoj slici virusnih infekcija prevladavaju kataralni simptomi, tj. uz ždrijelo zahvaćenost i ostalih susjednih sluznica (crvenilo i nadraženost konjunktiva, nosne sluznice, ponekad i uha), dok su kod bakterijskog tonzilitisa najviše podražene nepčane tonzile te je reakcija susjednih sluznica znatno slabija.

Treba naglasiti da ponekad samo diferencijalno krvna slika može sa sigurnošću omogućiti razlikovanje streptokokne angine od sindroma infektivne mononukleoze i ostalih virusnih infekcija koje se također mogu manifestirati bijelim naslagama na tonzilama, pa čak i pseudomembranama.

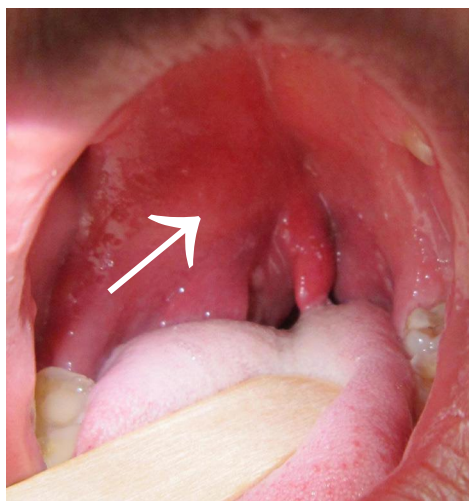
U terapiju spadaju mirovanje, adekvatna hidracija, ovlaživanje zraka, grgljanje i toalet usne šupljine te simptomatska terapija u vidu analgetika i antipiretika u slučaju febriliteta iznad 38 °C. U djece i adolescenata valja biti oprezan te ograničiti korištenje

acetilsalicilne kiseline zbog potencijalnog razvoja opasnoga Reyeovog sindroma. Antibiotike se uvodi tek kod dokazane bakterijske infekcije ili teške kliničke slike prema zbroju Centorovih kriterija.

Tablica 14. Terapija tonzilofaringitisa

Zbroj Centorovih kriterija	Pristup
≤ 1	<ul style="list-style-type: none"> • simptomatsko liječenje • nije preporučeno uvođenje antibiotske terapije • praćenje pacijenta
≥ 2	<ul style="list-style-type: none"> • dokazati streptokoknu infekciju brisom ždrijela i bakteriološkom kulturom ili brzim streptokoknim testom → potom uvesti antibiotik (penicilin; u slučaju alergije → eritromicin) • antibiotik se preporuča uvesti odmah kod sumnje na peritonzilarni apsces ili teške kliničke slike

Peritonzilitis i peritonzilarni apsces. Peritonzilitis je upala peritonzilnog tkiva koja nastaje propagacijom tonzilitisa. Osnovni simptomi su pogoršanje kliničke slike uz otežano gutanje i trizmus te iradijaciju bolova prema uhu. Pri jačim smetnjama gutanja dolazi do zastoja sline u ustima i neugodnog zadaha. Obično je praćen angularnim limfadenitisom i febrilitetom. Orofaringoskopski je vidljivo crvenilo i edem peritonzilarnog tkiva, obično jednostrano, bez formiranog apscesa. Pri formiranju peritonzilarnog apscesa postoje izraženiji otok i crvenilo, protruzija prednjeg nepčanog luka prema



Slika 20. Peritonzilarni apsces (desnostrani)

medijalnoj liniji te pomak uvule na suprotnu stranu. U krvnoj slici se pri peritonzilitisu i peritonzilarnom apscesu javlja leukocitoza uz povišenu sedimentaciju (za razliku od alergijskih edema u kojih je krvna slika mirna). Uz simptomatsku terapiju (analgetici, hidracija i slično) daju se visoke doze antibiotika, a pri formiranom apscesu, vrše se incizija i drenaža. Incizija se izvodi na mjestu najjačeg izbočenja prednjeg nepčanog luka, obično na sredini zamišljene linije između uvule i zadnjeg molara, uz dilataciju sljedećih nekoliko dana.

Upale žlijezda slinovnica. Akutni supurativni sijaloadenitis najčešće se javlja uslijed hiposekrecije i duktalne opstrukcije (sijalolitijaza). Najčešći uzročnik svakako je *Staphylococcus aureus*, slijede viridans streptokoki, *Haemophilus influenzae* te razne anaerobne bakterije. U kliničkoj slici tipičan je nagli početak uz tvrdi edem žlijezde praćen bolnošću, ponekad i crvenilom kože, a kod težih infekcija febrilitetom i odinofagijom. Dijagnoza se prvenstveno postavlja klinički, a kod parotitisa mogu biti povišene i amilaze u serumu. Ključno je dobro pregledati žlijezdu i izvodni kanal. Pojava gnojnog iscjetka na otvoru izvodnog kanala prilikom masaže žlijezde potvrđuje dijagnozu te ne zahtijeva daljnju dijagnostičku obradu. Terapija se bazira na hidraciji, sijalogogima (tvari koje potiču izlučivanje sline poput agruma i kiselije hrane), hladnim oblozima, masažom žlijezde, dobroj oralnoj higijeni te sustavnoj primjeni antibiotika (preporuča se koamoksiklav, cefaleksin ili sl.). U slučaju formiranja apscesa potrebna je i kirurška incizija i drenaža. Dodatna slikovna dijagnostika nužna je u slučajevima recidiva te pri sumnji na komplikacije ili sijalolitijazu. Rekurentni i kronični sijaloadenitisi češći su u imunokompromitiranih, zatim pacijenata s autoimunim bolestima (npr. Sjögrenov sindrom) te pacijenata nakon kemoradioterapije.

Upale submandibularnog i submentalnog prostora najčešće nastaju propagacijom upala žlijezda slinovnica ili odontogenih procesa. Uz simptome karakteristične za upale ove regije poput otežanog gutanja i febriliteta, manifestiraju se odignućem baze usne šupljine te podizanjem jezika koji kod izrazitih otoka može dovesti do opstrukcije dišnog puta. Posebna vrsta upale baze usne šupljine jest tzv. "Ludwigova angina" koju karakteriziraju tvrdi otok i crvenilo submentalne regije, koja također može ugroziti dišni put zbog zabacivanja jezika uz progresivni nastup inspiratorne dispneje. Terapija podrazumijeva visoke doze antibiotika širokog spektra (djelotvorne i na anaerobne bakterije) uz incizije i drenaže apscesa. U eri antibiotika, potreba za intubacijom i traheotomijom izuzetno je rijetka, no ne treba ih isključiti. Stoga je potrebna opservacija u specijalističkim ustanovama.

Apscesi dubokih prostora vrata. Propagacijom upale iz peritonzilarnog tkiva, odontogenih upala, upala žlijezda slinovnica, težih upala faringolaringealne regije te trauma i stranih tijela, a ponekad i ijatrogenih intervencija, može doći do stvaranja parafaringealnog apscesa. Obzirom da se u tom prostoru nalaze vitalne neurovaskularne strukture, upale navedene regije mogu dovesti do teških, a ponekad i životno ugrožavajućih komplikacija, najčešće u imunokompromitiranih bolesnika. Ako se radi o upali prednjeg segmenta, simptomi su izraženiji, bolesnici se javljaju s jakom disfagijom, bolnim i otečenim vratom uz visoki febrilitet te lošeg općeg stanja. Kod izraženijih apscesa,

bolesnik drži glavu i vrat na stranu apscesa, a pri orofaringoskopskom pregledu vidljivo je izbočenje lateroposteriorne stijenke ždrijela prema medijalno. Za razliku od prednjeg segmenta stražnji dio parafaringealnog prostora u kojem se nalaze neurovaskularne strukture i koji je opasniji, obično ima manje izražene simptome te se teže dijagnosticira. Trismus je obično slabo izražen i diskretan, a tek kasnije se javlja dislokacija stražnjeg zida ždrijela. Svaka sumnja na apsces navedene regije zahtijeva bolničko liječenje, uz visoke doze antibiotika, kiruršku inciziju i drenažu i osiguranje dišnih puteva

Retrofaringealni prostor najčešće je zahvaćen kod djece do pete godine života, nakon čega dolazi do involucije limfnih čvorova ove regije te su i upale rjeđe. Klinička slika djeteta s upalom retrofaringealnog prostora karakterizirana je tortikolisom, limfadenitisom, bolovima u vratu uz loše opće stanje. Javlja se otežano gutanje, a veći apscesi mogu ugroziti disanje. Potrebna je hospitalizacija i opservacija te, uz prethodno osiguran dišni put (intubacija, po potrebi traheotomija) i drenaža apscesa.

Iz prethodno opisanih dubokih prostora vrata infekcija se može proširiti i u tzv. "opasni prostor", a dalje se proces može širiti i u medijastinum. **Medijastinitis** je i u današnje vrijeme vrlo ozbiljno, pa i po život ugrožavajuće stanje te svaka sumnja na propagaciju upala iz navedenih regija, uz pogoršanje općeg stanja bolesnika, zahtijeva detaljnu dijagnostičku obradu i pravovremenu terapiju.

Zaključak

Otorinolaringološka problematika česta je u svakodnevnoj praksi, kao i njene hitnoće. S obzirom na to da se radi o funkcionalno i estetski važnim dijelovima našega tijela, važno je da liječnik primarne zdravstvene zaštite ispravno prepozna patologiju, procijeni težinu i primjereno postupi

Osim vitalnih struktura, poput gornjih dišnih puteva i neurovaskularnih struktura glave i vrata, čija je povreda integriteta vitalno ugrožavajuća te spada u hitnoće prvog reda, i druge simptomatologije ove regije mogu, ako nisu ispravno i na vrijeme liječene, imati teške posljedice, a ponekad biti i po život opasne.

Ozljede glave i vrata, osim funkcionalnih, ponekad imaju i teške estetske, ali i emocionalne posljedice nakon ozljeda i upala ove regije.

Također, zbog svoje anatomske posebnosti i bliskog odnosa s okolnim važnim strukturama i organima, upalni procesi u otorinolaringologiji mogu imati posljedice i na njihovu funkciju. Stoga predstavljaju dodatnu opasnost i zahtijevaju bržu intervenciju od sličnih procesa neke druge regije. Tako je, na primjer, furunkul nosa opasniji od furunkula noge, upala srednjeg uha može se proširiti na moždane strukture, sinusogeni procesi mogu ugroziti vid, procesi dubokih prostora vrata proširiti se u medijastinum i slično.

Valja naglasiti da je u otorinolaringologiji bitna simetrija određenih struktura te svaki asimetričan nalaz, poput jednostrane gnojne sekrecije (strano tijelo, tumor) ili poglavito bistre sekrecije iz nosa (mogućnost likvoreje), izrazite asimetrije tonzila (apsces, tumor), zabacivanja jezika u jednu stranu (mogući prvi znak kompresije tumorskim procesom XII. živca) i slično, zahtijeva traženje uzroka i detaljnu obradu, te ne smije biti zanemaren.

Poseban oprez potreban je kod male djece u koje, zbog posebnosti anatomske struktura (mali dišni putevi, horizontalnije položena tuba, nezrelost hrskavica i slično), upalni ili alergijski procesi mogu rapidno uznapredovati te je ponekad hitna intervencija ključna.

Osim zbog anatomije, dječja populacija osjetljivija je i zbog nezrelosti imunološkog sustava, a u tu rizičnu grupu spadaju i sve druge imunodeficijencije te hematološka oboljenja.

Oprez je potreban i kod dijabetičara kod kojih su, zbog česte polineuropatije, klasični simptomi ponekad minimalni, a bol znatno manja te se ponekad podcijeni ozbiljnost upalnog procesa, a bolesnik se kasnije javlja liječniku, uz već ponekad prisutnu propagaciju u okolne vitalne strukture.

Treba naglasiti da se u ovoj regiji nalaze osjetilni organi (sluh i ravnoteža, miris i okus) te je prilikom ovih poremećaja potrebno učiniti detaljnu obradu i na vrijeme adekvatno započeti tretman. Tako, na primjer, gluhoća, ako je iznenadnog nastanka te ako se neispravno tretira, može ostati trajna, a s obzirom na to da se obično radi o mlađim lju-

dima, može znatno utjecati na njihov budući život. Gubitak ravnoteže itekako je hendikepirajući, a iako njuh nije neophodan u svakodnevnom životu, njegov gubitak znatno narušava kvalitetu života, kao i nedostatak okusa.

Dakle, pri obradi bolesnika i procjeni što je hitno u otorinolaringologiji, ne smijemo zanemariti ovakve simptomatologije te smatrati hitnoćom samo ozljede, gušenja i krvarenja. S druge strane, gnojna angina ne zahtjeva hitnu obradu otorinolaringologa, a često se susreće u subspecijalističkim otorinolaringološkim hitnim ambulantomama. Akutnu anginu, ako ne prolazi, potrebno je uputiti infektologu, a samo ako dolazi do apscediranja, zahtijeva obradu otorinolaringologa i hitnu kiruršku intervenciju.

Konačno, iako nam neki simptomi, poput primjerice gubitka sluha, ne moraju uvijek izgledati ozbiljno, ne znači da su manje hitni i važni jer mogu rezultirati trajnim oštećenjima osjetila i lezijama organa. Kvalitetu života treba tražiti u doživljaju svijeta oko nas: ljepotu nalaziti u sitnim stvarima poput mirisa ruže, ukusne hrane, zvuka dobre glazbe i slično. Stoga u pristupu bolesniku, osim rješavanja očitih hitnoća, ne smijemo zanemariti i ostale simptome i tegobe koje je također potrebno obraditi i dobro procijeniti koliko su hitni, u cilju postizanja i očuvanja psihofizičke ravnoteže i zdravlja.

U zaključku, poznavanje anatomije i patofiziologije te anamneza i klinički pregled temelji su dobre dijagnostike, primjerene terapije i bit dobrog liječnika.

Bibliografija

1. Bumber Ž, Katić V, Nikšić-Ivančić M, Pegan B, Petrić V, Šprem N i sur. (2004). Otorinolaringologija. Medicinska biblioteka, Naklada Ljevak, Zagreb.
2. Chabolle F., Garabedian E.N. (1994). Décision en ORL. Vigot, Paris.
3. Legent F, Fleury P, Narci P, Beauvillain C. (1996). ORL pathologie cervico-faciale. Masson, Paris.
4. Sauvage JP. (2016). Guide d'ORL: Clinique et thérapeutique. Elsevier Masson, Paris.
5. Stevenson N, Corbridge R. (2010). Oxford Handbook of ENT and Head and Neck Surgery. Oxford University Press, Oxford.
6. Swibel Rosenthal LH, Patadia MO, Stankiewicz JA. (2016). Otolaryngology: A Color Handbook. CRC Press, Boca Raton, FL.
7. Tran Ba Huy P. (1996). O.R.L. Collection: Universités francophones, Ellipses, Paris.

Popis slika s izvorima i pripadajućim licencijama

Slika 1.	Klaus DP (2012). https://commons.wikimedia.org/wiki/File:Hematoma_ear.jpg . (CC BY 3.0 DE)
Slika 2.	Hawke M (2012). https://commons.wikimedia.org/wiki/File:Traumatic_Perforation_of_the_Tympanic_Membrane.jpg . (CC BY 4.0)
Slika 3.	Iz: Fidan V, Ozcan K, Karaca F (2011). "Bilateral hemotympanum as a result of spontaneous epistaxis". Int J Emerg Med. 2011; 4: 3. https://www.ncbi.nlm.nih.gov/pmc/articles/PMC3051890/ . (CC BY 2.0)
Slika 4.	Prilagođeno prema: Lynch PJ (2006). https://commons.wikimedia.org/wiki/File:Bells_palsy_diagram.svg . (CC BY 2.5)
Slika 5.	Iz: Herrick CB (1899). "Railway surgery: a handbook on the management of injuries". New York: W. Wood & Co. Preuzeto s: https://www.flickr.com/photos/126377022@N07/14759134172 . (javno dobro)
Slika 6.	Iz: Ribeiro, Fernando de Andrade Quintanilha (2008). Foreign body in the Eustachian tube: case presentation and technique used for removal. Revista Brasileira de Otorinolaringologia, 74(1), 137-142. https://dx.doi.org/10.1590/S0034-72992008000100022 . (CC BY-NC 4.0)
Slika 7.	Welleschik B (2006). https://commons.wikimedia.org/wiki/File:-Mastoiditis1.jpg . (CC BY-SA 3.0)
Slika 8.	Ragessos (2013). https://commons.wikimedia.org/wiki/File:Young_child_with_nosebleed,_smiling_cropped.jpg (CC BY-SA 4.0)

Slika 9.	Bode J , Byrne E (2016, December 6). TXA In Epistaxis [NUEM Blog. Expert Commentary By Vertovec A]. Retrieved from http://www.nuemblog.com/blog/txa-epistaxis . (CC BY-NC 4.0)
Slika 10.	Oštarijaš E (2018). "Instrumentarij za tamponadu nosa". (CC BY 4.0)
Slika 11.	Afrodriuezg (2014). https://commons.wikimedia.org/wiki/File:Nasal_Septal_Hematoma.jpg . (CC BY-SA 4.0)
Slika 12.	Rls (2005). https://commons.wikimedia.org/wiki/File:BrokenNose.jpg . (CC BY-SA 3.0)
Slika 13.	Preuzeto s: https://momwithastethoscope.wordpress.com/ (12.4.2018.)
Slika 14.	Oštarijaš E (2018). "Instrument za ekstrakciju stranog tijela iz nosa". (CC BY 4.0)
Slika 15.	Afrodriuezg (2014). https://commons.wikimedia.org/wiki/File:-Celulitis_Periorbitaria_(Preseptal).JPG . (CC BY-SA 3.0)
Slika 16.	Iz: Yung A, Saadat H, Grischkan J, Tobias, J. (2015). Perioperative Care of an Infant With an Open Safety Pin in the Hypopharynx. Journal Of Medical Cases, 6(4), 146-149. http://www.journalmc.org/index.php/JMC/article/view/2017/1471 . (CC BY-NC 4.0)
Slika 17.	Iz: Wang Z et al. (2015). Tracheobronchial foreign bodies in children – a retrospective study of 2,000 cases in Northwestern China. Therapeutics and Clinical Risk Management, 1291. doi:10.2147/tcrm.s86595. (CC BY-NC 3.0)
Slika 18.	Fujisawa T (2013). https://commons.wikimedia.org/wiki/File:Epiglottitis_endoscopy.jpg . (CC BY-SA 3.0)
Slika 19.	Med Chaos (2011). https://en.wikipedia.org/wiki/File:Epiglottitis.jpg . (CC0 1.0)
Slika 20.	Prilagođeno prema: Heilman J (2011). https://commons.wikimedia.org/wiki/File:PeritonsilarAbsess.jpg . (CC BY-SA 3.0)

