

Kongenitalne anomalije bubrega

Kovač, Rafael

Master's thesis / Diplomski rad

2020

Degree Grantor / Ustanova koja je dodijelila akademski / stručni stupanj: **University of Rijeka, Faculty of Medicine / Sveučilište u Rijeci, Medicinski fakultet**

Permanent link / Trajna poveznica: <https://um.nsk.hr/um:nbn:hr:184:990326>

Rights / Prava: [In copyright](#)/[Zaštićeno autorskim pravom.](#)

Download date / Datum preuzimanja: **2025-03-28**



Repository / Repozitorij:

[Repository of the University of Rijeka, Faculty of Medicine - FMRI Repository](#)



SVEUČILIŠTE U RIJECI

MEDICINSKI FAKULTET

INTEGRIRANI PREDDIPLOMSKI I DIPLOMSKI

SVEUČILIŠNI STUDIJ MEDICINE

Rafael Kovač

KONGENITALNE ANOMALIJE BUBREGA

Diplomski rad

Rijeka, 2020.

SVEUČILIŠTE U RIJECI

MEDICINSKI FAKULTET

INTEGRIRANI PREDDIPLOMSKI I DIPLOMSKI

SVEUČILIŠNI STUDIJ MEDICINE

Rafael Kovač

KONGENITALNE ANOMALIJE BUBREGA

Diplomski rad

Rijeka, 2020.

Mentor rada: prof. prim. dr. sc. Dean Markić, dr. med.

Komentor rada: dr.sc. Antun Gršković, dr.med.

Diplomski rad ocjenjen je dana _____ u/na _____

_____, pred povjerenstvom u sastavu:

1. izv.prof.dr.sc. Josip Španjol, dr.med.
2. izv.prof.dr.sc. Romano Oguić, dr.med.
3. doc.dr.sc. Stanislav Sotošek, dr.med.

Rad sadrži __50__ stranica, __28__ slika, __0__ tablica, __60__ literaturnih navoda.

SADRŽAJ

1. UVOD.....	1
1.1. Anatomija bubrega.....	1
1.2. Embriologija.....	5
1.3. Građa i funkcija nefrona.....	9
1.3.1. Glomerul.....	9
1.3.2. Proksimalni bubrežni tubul.....	13
1.3.3. Henleova petlja.....	14
1.3.4. Distalni zavijeni kanalić.....	16
1.3.5. Sabirne cjevčice i cijevi.....	18
2. SVRHA RADA.....	20
3. PREGLED LITERATURE NA ZADANU TEMU.....	20
3.1. Kongenitalne anomalije bubrega.....	20
3.2. Klasifikacija.....	21
3.3. Etiologija.....	22
3.4. Anomalije bubrežnog parenhima.....	22
3.4.1 Anomalije broja.....	22
3.4.1.1. Ageneza bubrega.....	22
3.4.1.2. Prekobrojni bubreg.....	24
3.4.2. Anomalije oblika.....	25
3.4.2.1. Perzistentne fetalne lobulacije.....	25
3.4.2.2. Hipertrofična kolumna Bertini.....	26
3.4.2.3. Dromedary hump.....	27
3.4.2.4. Renal hilar lip.....	27
3.4.3. Anomalije volumena.....	28
3.4.3.1. Renalna hipoplazija.....	28
3.4.4. Renalna displazija.....	29
3.5. Anomalije zbog abnormalne migracije.....	31
3.5.1. Anomalije lokacije.....	31
3.5.1.1. Ektopični bubreg.....	31
3.5.1.2. Malrotacija bubrega.....	32
3.5.1.3 Nefroptoza.....	33
3.5.2. Anomalije fuzije.....	34
3.5.2.1. Potkovičasti bubreg.....	34
3.4.2.2 Diskoidni bubreg.....	36

3.6. Anomalije kanalnog sustava.....	36
3.6.1. Dvostruki kanalni sustav.....	36
3.6.2. Opstrukcija ureteropelvičnog spoja.....	37
4. RASPRAVA.....	38
5. ZAKLJUČCI.....	40
6. SAŽETAK.....	41
7. SUMMARY.....	42
8. LITERATURA.....	43
9. ŽIVOTOPIS.....	50

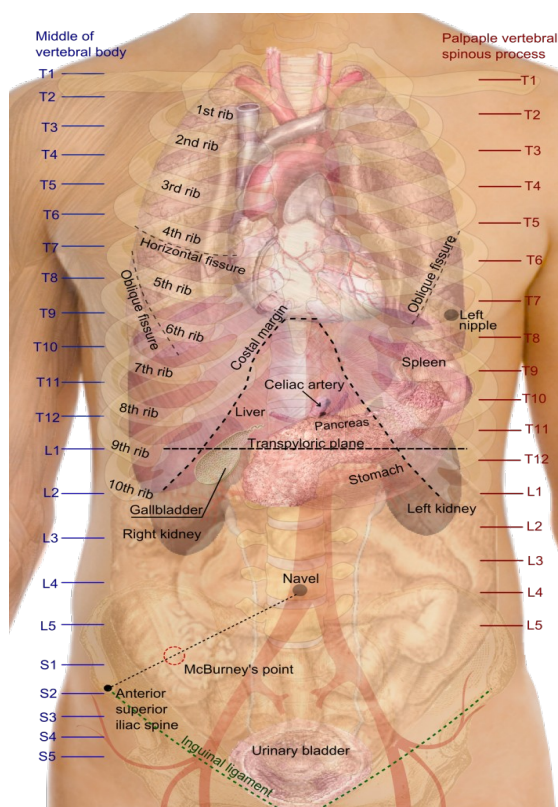
Zahvaljujem svom mentoru prof. prim. dr. sc. Deanu Markiću, dr. med., na dobroj volji, strpljenju i pozitivnom stavu koji je ovo pisanje učinio ugodnim.

Hvala mojoj obitelji na bezuvjetnoj podršci te pruženoj prilici da na svoje srednjoškolsko obrazovanje nadogradim i fakultetsko. Hvala i mojoj djevojci na godinama ljubavi i razumijevanja. Također hvala i mojim prijateljima i kolegama koji su me pratili tijekom svih ovih godina na tom putu i dijelili ga sa mnom, jer bez njih to ne bi bilo ni približno zabavno ni uspješno.

1.UVOD

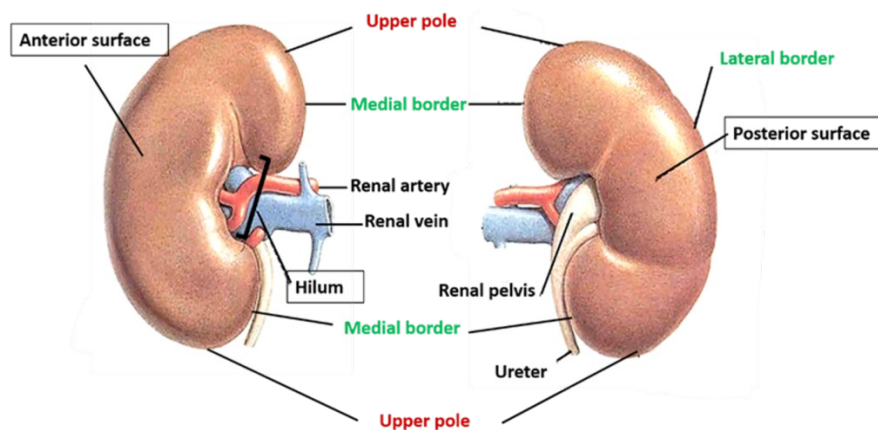
1.1. Anatomija bubrega

Bubreg, *ren*, je parni organ koji se nalazi u stražnjem dijelu abdomena. Smješten je u slabinama, jedan sa svake strane kralježnice. Nalazi se retroperitonealno, a okružen je rahlim masnim tkivom. Proksimalno, lijevi i desni bubreg sežu do dvanaestog prsnog kralješka, a prema distalno sežu do trećeg lumbalnog kralješka. Zbog pozicije jetre obično je desni bubreg nešto niže postavljen od lijevog. (slika 1) (1)



Slika 1. Pregled abdominalnih organa (preuzeto s https://en.wikipedia.org/wiki/Kidney?fbclid=IwAR1sesHdJUfweCCbQWS5B00pscQgMfjcY0q9uN5okUdaW5oPthP-OYMS7Hc#/media/File:Surface_projections_of_the_organ_of_the_trunk.png, 2.4.2020.)

Veličina bubrega iznosi prosječno 10-12 centimetara dužine, 6 centimetara u širini i 4 centimetra debljine, uz masu od oko 160 grama. Oblikom i smeđocrvenom bojom podsjeća na zrno graha. Gledajući sprijeda vide se konveksna površina usmjerena anterolateralno naziva *facies anterior*. Stražnja plosnata površina, *facies posterior*, je usmjerena posteromedijalno. Nadalje, razlikuju se gornji i donji pol bubrega, te lateralni koveksni rub, *margo lateralis*, i medijalni konkavni rub *margo medialis*. Na potonjem se vide i bubrežna vrata ili *hilum renale*, koja gledaju naprijed i medijalno. Ona su mjesto ulaska ,odnosno izlaska, krvnih žila, živaca i mokraćovoda. (slika 2) (2)



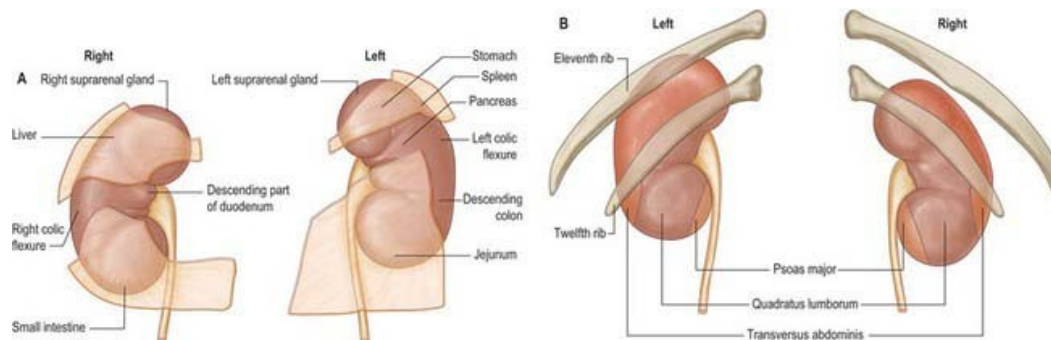
Slika 2. Prikaz prednje i stražnje površine bubrega (preuzeto s <https://anatomyqa.com/kidney-anatomy/>

fbclid=IwAR1aBd2ifPViflvUFI2GmNqcF4EjmYgDJYrWvwCuZUafqCdcDNpU61Hvlgw, 2.4.2020.)

Na gornjem polu bubrega nalazi se nadbubrežna žlijezda. Sprijeda je desni bubreg u kontaktu s jetrom, dvanaesnikom, uzlaznim dijelom debelog crijeva ili jetrenom fleksurom debelog crijeva i tankim crijevima. Lijevi bubreg sa prednje strane je u kontaktu sa slezenom, želucem, gušteračom, lijenalnom fleksurom debelog crijeva ili silaznim dijelom debelog crijeva i tankim crijevima. Sa stražnje strane bubrezi su povezani s dvanaestim rebrom i

dijafragmom, te mišićima psoas major, quadratus lumborum i transversus abdominis. (slika 3)

(1)



Slika 3. Odnosi bubrega s okolnim strukturama A) prednja strana, B) stražnja strana (preuzeto

s

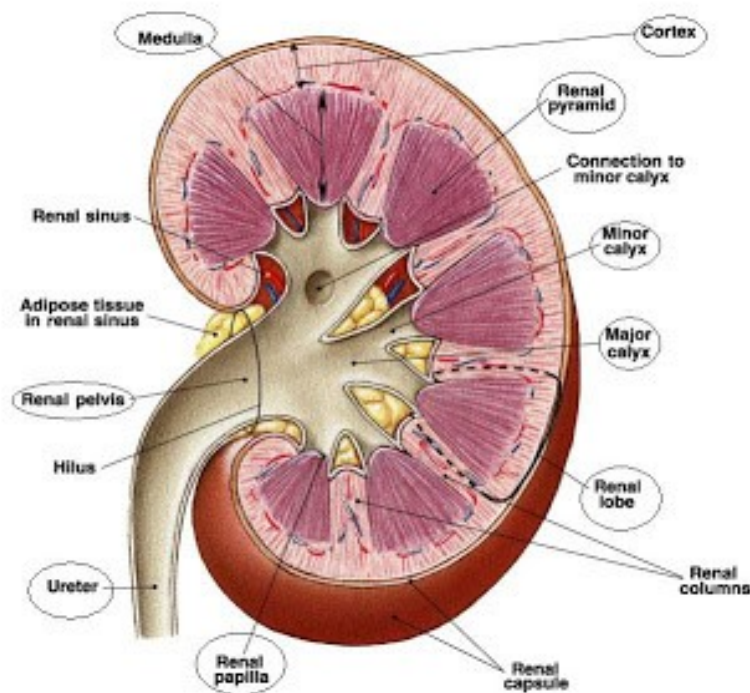
[https://basicmedicalkey.com/kidney-and-ureter/?](https://basicmedicalkey.com/kidney-and-ureter/?fbclid=IwAR1aBd2ifPViflvUFI2GmNqcF4EjmYgDJYrWvwCuZUafqCdcDNpU61Hvlgw,)

[fbclid=IwAR1aBd2ifPViflvUFI2GmNqcF4EjmYgDJYrWvwCuZUafqCdcDNpU61Hvlgw,](https://basicmedicalkey.com/kidney-and-ureter/?fbclid=IwAR1aBd2ifPViflvUFI2GmNqcF4EjmYgDJYrWvwCuZUafqCdcDNpU61Hvlgw,)

3.4.2020.)

Površina bubrega je obavijena čvrstom čahurom od veziva, *capsula fibrosa*, koja je lako odvojiva od bubrega. Na uzdužnom bubrežnom presjeku se vidi kako je bubreg izgrađen od tamnije tvari, srži, te svijetlije tvari ili kore. (slika 4) U srži ili *medulla renalis* se vidi podjela na 10-20 jedinica piramidnog izgleda, *pyramides renales*, čije su baze usmjerene prema vanjskoj površini bubrega, dok zaobljeni vrhovi gledaju prema suprotno te se otvaraju u *sinus* kao *papille renales*. Vidljivo je da su piramide uzdužno isprugane zbog toga što se u njima nalaze ravni dijelovi bubrežnih kanalića. Kora, *cortex renalis*, osim što se nalazi perifernije od piramida, također ulazi i između njih te ih okružuje i prostire se sve do sinusa. Budući da sadrži Malpighijeva bubrežna tjelešca kora je zrnatog izgleda, a također i jer se u njoj nalaze zavijeni dijelovi bubrežnih kanalića. Svaka piramida i kora koja ju okružuje tvore bubrežni režanj ili *lobulus renalis*.(3) Bubrežni *sinus* uključuje bubrežnu zdjelicu, *pelvis renalis*,

ljevinkasto prošireni gornji dio uretera, koji se potom dijeli u 2 do 3 grane koje se nazivaju *callices majores* ili glavne čašice. *Callices majores* su podijeljene u 4 do 12 manjih šupljina naziva *callices minores*, u koje se otvaraju bubrežne papile. Bubrežna zdjelica, dakle, služi kao početni rezervoar za mokraću koja se kroz mokraćne sabirne cjevčice ulijeva u sinus na papilama. (4)



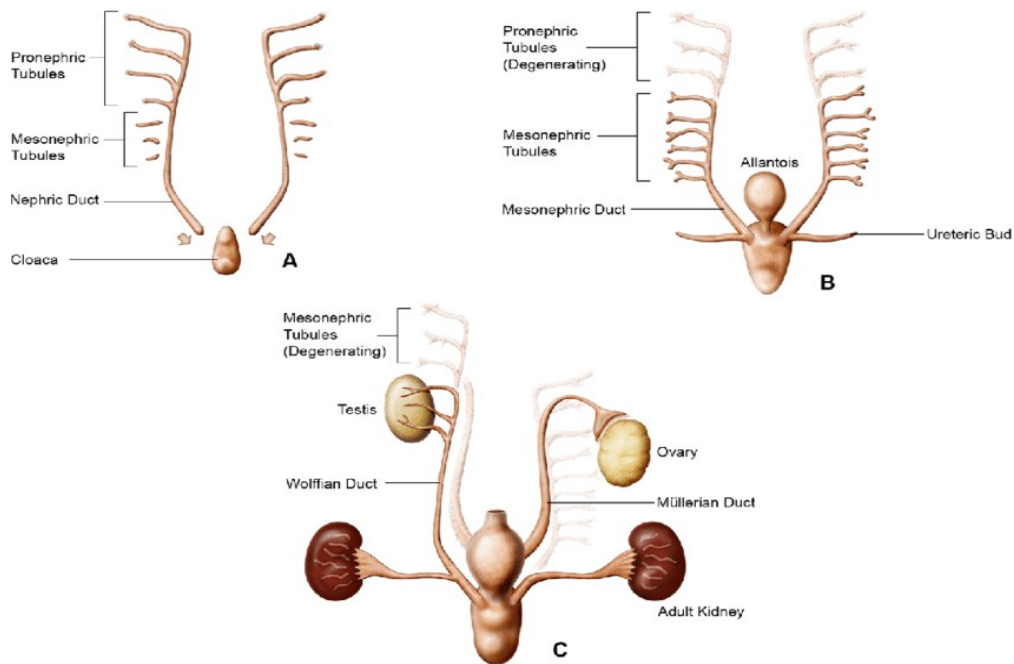
Slika 4. Presjek bubrega (preuzeto s <http://humanbiologylab.pbworks.com/w/page/70369033/urine%20formation%20and%20reabsorption?fbclid=IwAR3GjBF5nbTKdDOnbv9rvH-ZVSPzC8GHi36Le8ExzSjkMw9oeNlpuD9Hx5w>, 4.4.2020.)

Bubrezi su irigirani sa renalnim arterijama, *arteria renalis dextra et sinistra*, koje često variraju u svom toku. Desna renalna arterija prolazi iza vene kave. Svaka renalna arterija se dijeli na segmentne, koje se potom dijele na *arteriae interlobaris* koji prodiru u bubrežnu kapsulu i protežu se između bubrežnih piramida. Interlobarne arterije daju *arteriae arcuatae* koje prolaze granicom korteksa i medule. Svaka arkuatna arterija opskrbljuje nekoliko *arteriae lobularis* aferentne arteriole koje daju *arteriole afferentes*. One opskrbljuju

glomerule. Iz glomerula izlaze *arteriole efferentes*. Distalno te arterije čine pleksus oko bubrežnih kanalića, a također opskrbljuju peritubularne kapilare koje teku uz nefron. Venski sustav je isti kao i arterijski, samo za razliku od arterija segmentalne vene su povezane jedne sa drugima. One nadalje prate arterije i ulijevaju se u donju šuplju venu, *vena cava inferior*. Lijeva renalna vena je duža i prolazi ispred aorte. Lijevi bubreg se drenira u preaortalne, paraaortalne i retroaortalne, a desni u prekavalne, parakavalne, retrokavalne i interaortokavalne limfne čvorove. (5) *Plexus renalis*, sekundarni splet *plexusa coeliacusa*, daje simpatičku i parasimpatičku inervaciju.

1.2. Embriologija

Razvoj bubrega počinje u 4.tjednu gestacije iz intermedijarnog mezoderma, koji formira urogenitalni nabor sa svake strane aorte. (6) Razvoj bubrega uključuje 3 stadija; pronephros, mesonephros i metanephros. (slika 5) (7) Pronephros ili predbubreg nema funkcije i rudimentaran je, metanephros ili prabubreg može kratko vrijeme izlučivati mokraću, a metanephros ili definitivni bubreg se dalje razvija i izlučuje mokraću. (8)



Slika 5. Stadiji embrionalnog razvoja bubrega (preuzeto s https://www.researchgate.net/figure/Schematic-of-kidney-development-representing-the-pronephros-A-mesonephros-B-and_fig1_313592673, 18.4.2020.)

Razvoj pronephrosa započinje početkom 4. tjedna kada se on sastoji od 7 do 10 nakupina stanica ili nefrotoma u vratnom području embrija. Iz gornjih nefrotoma nastaju kanalići koji nestaju prije pojave donjih nefrotoma. (8)

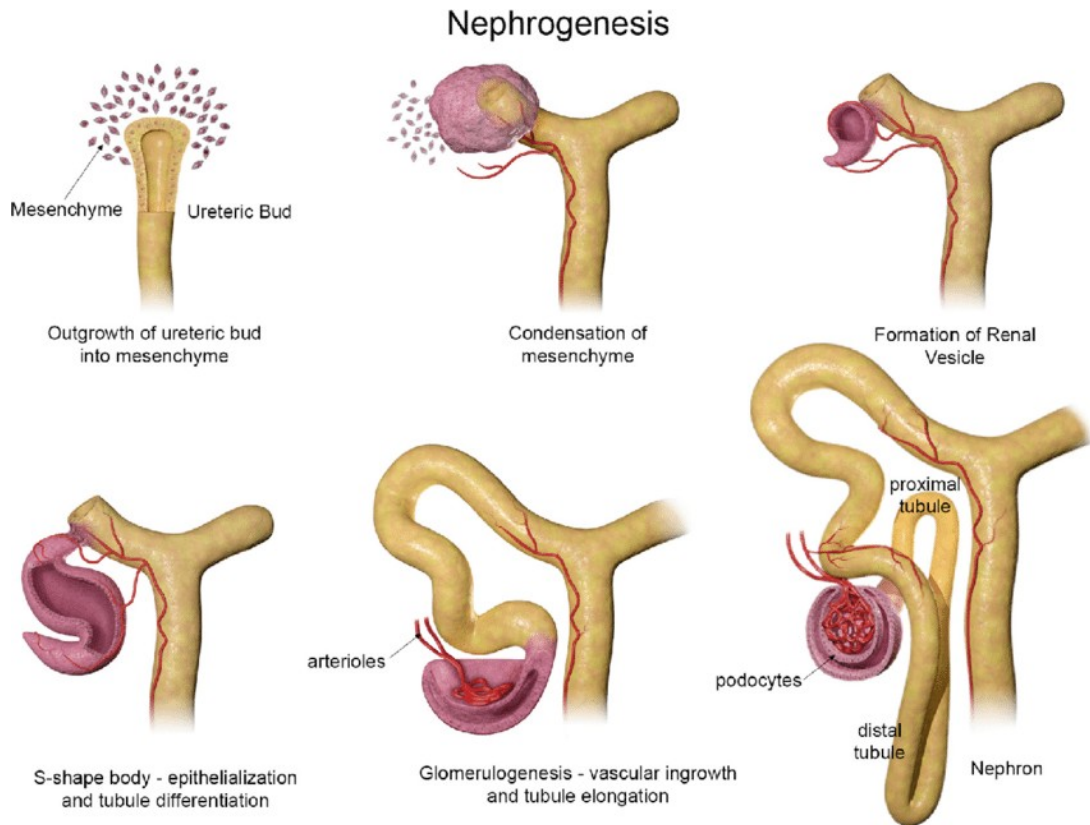
Iako je nefunkcionalan, pronephros je važan jer kaudalni dio pronefričkog kanala ostaje, i na kraju postaje Wolffov kanal, koji je važan u poticanju razvoja mezonephrosa. (7) Krajem 4. tjedna pronephros nestaje. (8)

Mesonephros se razvija također iz intermedijarnog mezoderma, ali iz gornjih prsnih do gornjih slabinskih segmenata. (8) Početkom 4. tjedna u njemu se pojavljuju sekretorni kanalići. Daljnjom diferencijacijom na razini L1-L3 nastaju funkcionalne jedinice sposobne za ekskreciju, nefroni, koji izlučuju male količine tekućine u amnion. Mesonephros i Wolffov

kanal kod žena degeneriraju, dok kod muškaraca ostaju i razvijaju se u epididimis, sjemenovode, sjemenske mjehuriće i ductus ejaculatorii. (9)

Metanephros se razvija u 5. tjednu, a kanalićima koji se razvijaju poput onih u mezonephrosu, osnovu čini metanefrogeni mezoderm. (8) Za razvoj sustava odvodnih kanala je važan mokraćovodni pupoljak, parna struktura koja raste iz Wolffovog kanala. Signali iz metanefrogenog tkivu uzrokuju da epitel mokraćovodnog pupoljka raste prema tom smjeru. Interakcije mokraćovodnog pupoljka i metanefrogenog tkiva dovode do rasta i grananja, te finalnog razvoja odvodnog sustava bubrega. (10) U taj sustav, koji nastaje od mokraćovodnog pupoljka, spadaju mokraćovod, bubrežna nakapnica, veliki i mali bubrežni vrčevi, te 1 do 3 milijuna sabirnih cjevčica bubrega. (8)

Nakon što nastanu odvodni kanalići, oko njihovog distalnog dijela metanefrogeno tkivo se zgušnjava i formira metanefrogenu kapu. Potom stanice kape, pod indukcijom stanica kanalića, oblikuju bubrežne mjehuriće. Zatim dolazi do izdužavanja mjehurića u male kanaliće oblika slova S. Nadalje, svaki kraj kanalića oblika slova S zahvaća kapilarno klupko i s njime tvori gromerul. Tako je stvorena osnova za nefron. Proksimalni dio je Bowmanova čahura i glomerul, kanalić se spaja sa sustavom odvodnih kanala, a potom se taj kanalić izdužuje i savija te dobiva svoje poznate dijelove koji su: proksimalni zavijeni kanalić, Henleova petlja i distalni zavijeni kanalić. (Slika 6) Nefroni, kojih ima otprilike 1 milijun i čiji se broj nakon rođenja ne povećava, nakon što se diferenciraju kapirale glomerula u 10. tjednu počinju proizvoditi mokraću. Zaključno se može reći da se bubreg razvija iz metanefrogenog mezoderma, od kojeg nastaju nefroni, i mokraćovodnog pupoljka koji daje sustav odvodnih kanala. (7)



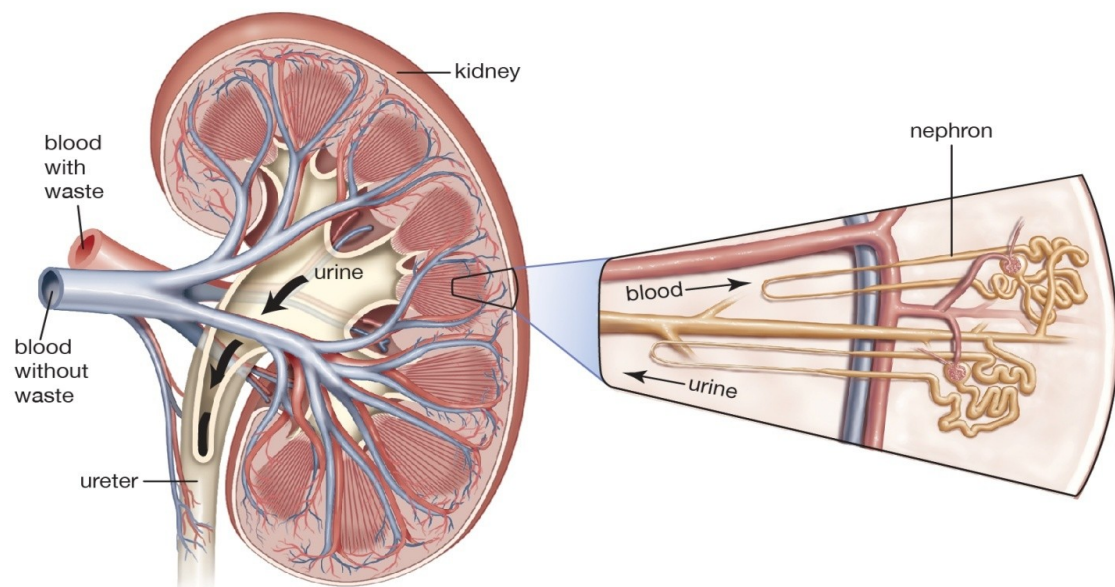
Slika 6. Prikaz razvoja nefrona- nefrogeneze (preuzeto s https://www.researchgate.net/figure/Schematic-representation-of-nephrogenesis-illustrating-the-configurational-changes-as_fig3_313592673, 18.4.2020.)

Istovremeno sa nefrogenezom, bubreg mijenja svoju poziciju. Dolazi do podizanja bubrega iz zdjelice u lumbalno područje (*ascensus renis*) zbog smanjivanja zakrivljenosti embrija i rasta lumbalnog i sakralnog dijela tijela. Također, tijekom dizanja dolazi i do rotacije bubrega za oko 90 stupnjeva, tako da hilus gleda anteromedijalno. (9)

1.3. Građa i funkcija nefrona

Na mikroskopskoj razini bubreg se sastoji od 1 do 4 milijuna funkcionalnih jedinica koje se nazivaju nefroni. (slika 7) Oni se sastoje od bubrežnog tjelešca, proksimalnog zavijenog kanalića, tankog i debelog dijela Henleove petlje, distalnog zavijenog kanalića i sabirnih cjevčica i cijevi. Bubrežno tjelešce, promjera 200 um, čine glomerul i Bowmanova čahura.

(11)

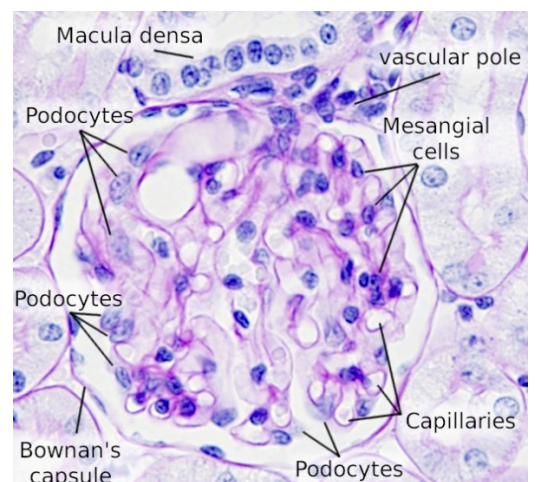
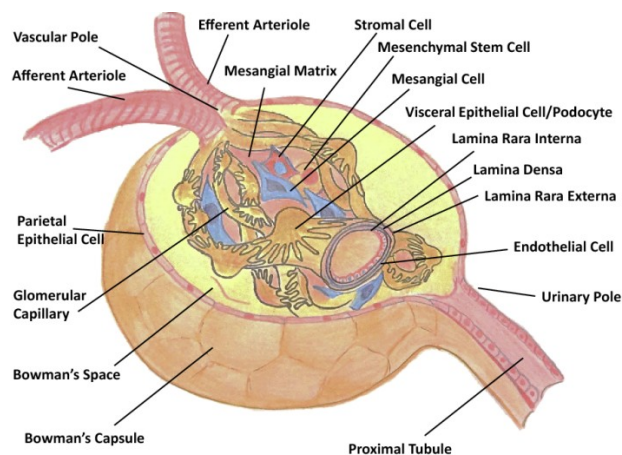


© Encyclopædia Britannica, Inc.

Slika 7. Nefron (preuzeto s <https://www.britannica.com/science/diabetic-nephropathy>, 24.4.2020)

1.3.1. Glomerul

Glomerul je visoko specijalizirana struktura koja se sastoji od fenestriranog endotela, bazalne membrane i podocita, a vrši ulogu filtriranja krvi. (slike 8,9) U središtu bubrežnog tjelešca se nalazi glomerularno kapilarno klupko. Krv u klupko pristiže aferentnom arteriolom, a odlazi eferentnom. (12) (slika 8)



Slika

8. i 9. Shematski prikaz glomerula i hemalaun-eozin(HE-

bojenje, prikaz glomerula) (preuzeto s [https://www.semanticscholar.org/paper/Endothelin-and-the-glomerulus-in-chronic-kidney-Barton-Sorokin/55b0a7de67104b2d1da9765e665484ac38c2787a/figure/0?](https://www.semanticscholar.org/paper/Endothelin-and-the-glomerulus-in-chronic-kidney-Barton-Sorokin/55b0a7de67104b2d1da9765e665484ac38c2787a/figure/0?fbclid=IwAR3UvoxSSc7MVQRex8s3pPWgM3nUrDqHgcBPIUmyq9nTjTGBie_Uaye7_W4)

[55b0a7de67104b2d1da9765e665484ac38c2787a/figure/0?](https://www.semanticscholar.org/paper/Endothelin-and-the-glomerulus-in-chronic-kidney-Barton-Sorokin/55b0a7de67104b2d1da9765e665484ac38c2787a/figure/0?fbclid=IwAR3UvoxSSc7MVQRex8s3pPWgM3nUrDqHgcBPIUmyq9nTjTGBie_Uaye7_W4)

[fbclid=IwAR3UvoxSSc7MVQRex8s3pPWgM3nUrDqHgcBPIUmyq9nTjTGBie_Uaye7_W4,](https://www.semanticscholar.org/paper/Endothelin-and-the-glomerulus-in-chronic-kidney-Barton-Sorokin/55b0a7de67104b2d1da9765e665484ac38c2787a/figure/0?fbclid=IwAR3UvoxSSc7MVQRex8s3pPWgM3nUrDqHgcBPIUmyq9nTjTGBie_Uaye7_W4)

[https://mmegias.webs.uvigo.es/02-english/8-tipos-celulares/podocito.php?](https://mmegias.webs.uvigo.es/02-english/8-tipos-celulares/podocito.php)

[fbclid=IwAR01JC_meEO4CW1cUaqDtniwBSWScD932W62r6SxaYVhwa76_nu3TMEvRV](https://mmegias.webs.uvigo.es/02-english/8-tipos-celulares/podocito.php?fbclid=IwAR01JC_meEO4CW1cUaqDtniwBSWScD932W62r6SxaYVhwa76_nu3TMEvRV)

M, 28.4.2020.)

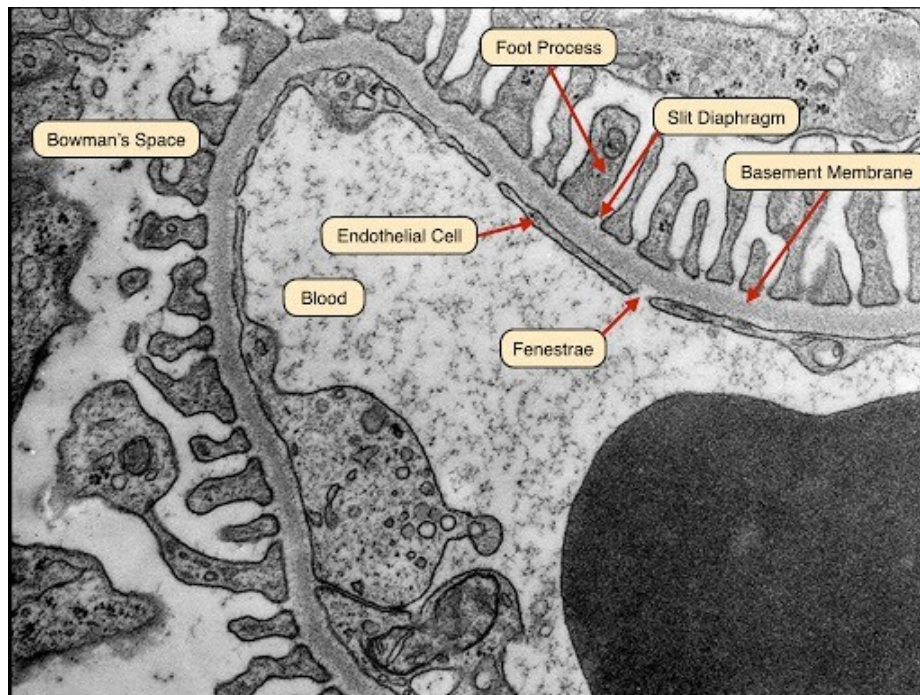
Glomerularno klupko filtrira primljenu krv uz pomoć velike filtracijske površine, a konstantnu filtraciju održava razlika krvnog tlaka u kapilarama. U tome mu pomažu endotelne stanice koje posjeduju otvore ili fenestre promjera 60nm. Potporu glomerularnim kapilarama zbog nedostatka intersticijskog tkiva čine mezangijske stanice. Te male stanice, nepravilnog oblika, oskudne citoplazme i hiperkromatske jezgre, fizički podupiru endotelne stanice. Okružene su svojim ekstracelularnim tkivom, a skupa sa njim se nazivaju mezangij. Nadalje, te stanice su se sposobne i kontrahirati te obavljati fagocitozu. One zauzimaju prostor između kapilarnih stanica, a ispod bazalne membrane.

Bazalna membrana je sljedeći filtracijski sloj koji nastaje spajanjem bazalnih lamina endotelnih stanica i podocita. Zbog toga je jedna od debljih te iznosi 240-270 nm. (12)

Uz pomoć elektronskog mikroskopa razlikuju se centralna lamina densa (gusti) i sa svake strane lamina rara (svjetliji) sloj. Glavni gradivni materijal bazalne membrane je kolagen tipa IV, a ostali su fibronektin, laminin, heparan sulfat i drugi. Zbog svog negativnog naboja bazalna membrana priječi prolaz negativno nabijenim molekulama, te molekulama visoke molekularne mase. (11) Poviše glomerularne membrane nalaze se podociti, koji su zadnji filtracijski element glomerula, a uz to pružaju i potporu endotelnim stanicama. Podociti se sastoje od tijela i izdanaka. (12)

Podociti šalju mnoštvo tih izdanaka koji se preklapaju s onima od susjednih podocita i prekrivaju kapilare glomerula izvana. Susjedni izdanci su međusobno povezani jedinstvenim staničnim spojevima (slit diaphragm), koji održavaju razmak između izdanaka dok istovremeno omogućavaju učinkovit protok vode i malih otopljenih tvari filtracijskom barijerom. (13)

Nadalje, podociti su sa svoje vanjske strane prekriveni negativno nabijenim glikokaliksiom, koji doprinosi negativnom naboju cijele glomerularne filtracijske membrane. (12) Podociti predstavljaju embrionalno promijenjeni unutrašnji ili visceralni list Bowmanove čahure, dok se vanjski ili parijetalni sastoji od jednoslojnog pločastog epitela sa bazalnom laminom i sloja retikulinskih vlakana. Između ta dva lista je prostor u koji se izliva glomerularni filtrat, a naziva se mokraćni prostor. (11) (slika 10)



Slika 10. Glomerularna filtracijska membrana (preuzeto s http://medcell.med.yale.edu/systems_cell_biology/urinary_system_lab.php?fbclid=IwAR1QnVARhztoMToA22HOCYItYCXPX3WzPo4oGmTdR6ymqRQS3KgTwdnYJSA, 29.4.2020.)

Zbirno se može reći da filtrat koji završava u mokraćnom prostoru nastaje filtriranjem krvi kroz slojeve endotela, bazalne membrane i podocita, te se vrši selekcija po naboju i veličini molekula. Završni filtrat je sličan sastavu plazme, ali sa smanjenom količinom proteina, ukoliko je filtracijska membrana funkcionalna. (14)

1.3.2. Proksimalni bubrežni tubul

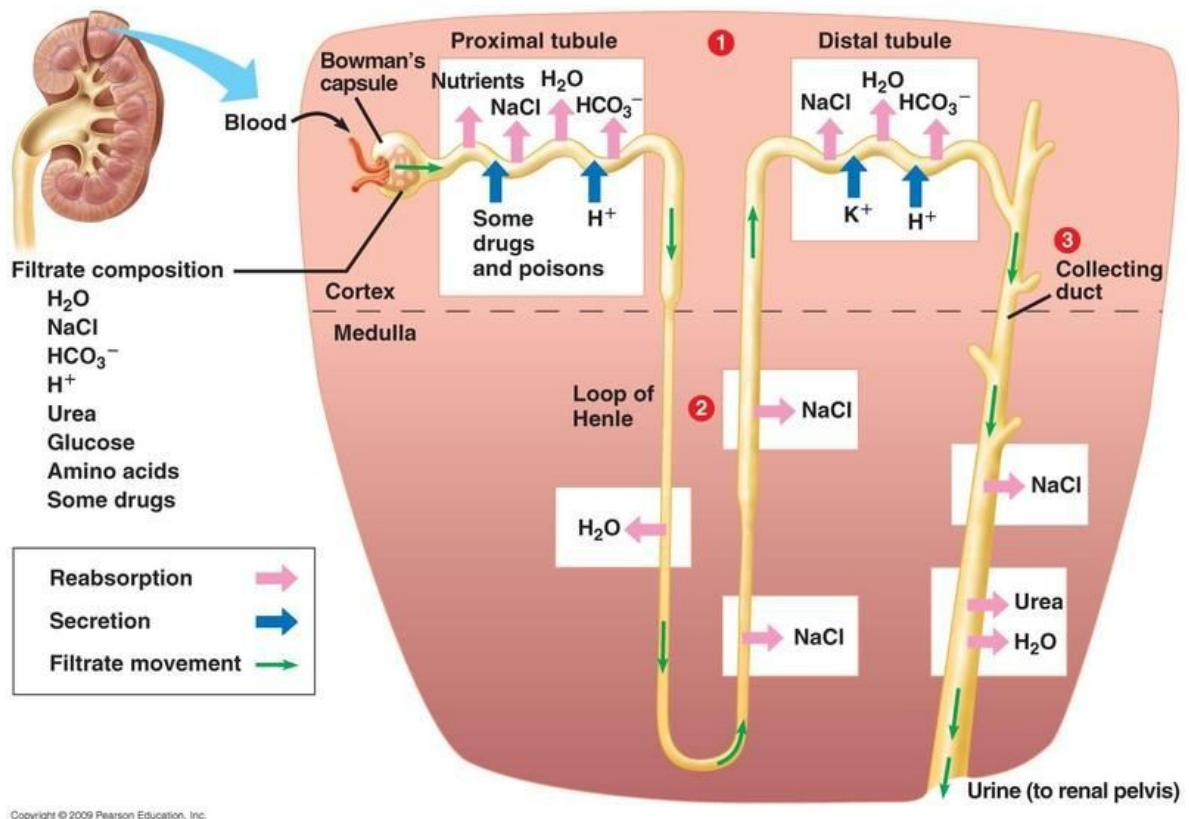
Iz mokraćnog prostora se taj ultrafiltrat ulijeva u proksimalni bubrežni tubul. Proksimalni bubrežni tubul se sastoji od jednostavnog kubičnog epitela koji se nastavlja, u području mokraćnog pola bubrežnog tjelešca, na jednostavni pločasti epitel Bowmanove čahure. (11)

Te stanice su prilagođene apsorpciji i transportu vode, elektrolita i drugih tvari. Na svojoj površini posjeduju četkastu prevlaku, koja se sastoji od brojnih mikrovila, kako bi se povećala kontaktna površina sa filtratom. Unutar stanica se mogu vidjeti izduženi mitohondriji koji leže okomito na bazolateralnoj strani, kao i velik broj vezikula koje služe za transport. (15)

Nadalje, postoje brojna uvrnuća bazalnih dijelova i lateralne interdigitacije stanice, na kojima je smještena Na/K ATP-aza, koja je važna u stvaranju ionskog gradijenta. Sva navedena obilježja govore da je riječ o stanici koja služi u aktivnom prijenosu tvari. (11)

Proksimalni bubrežni tubul je mjesto apsorpcije oko 65 posto filtriranog natrija, klorida, bikarbonata i kalija i sve filtrirane glukoze i aminokiselina. Također su mjesto secerniranja organskih kiselina, baza i vodikovih iona u lumen tubula. U prvoj polovini tubula natrij se prenosi kotransportom sa makromolekulama poput glukoze i aminokiselina, te bikarbonatnim ionima, a u drugom dijelu prati ione klora. Budući da se voda pasivno reapsorbira te prati natrij, osmolarnost filtrata ostaje konstantna. (Slika 11) (16)

Proksimalni bubrežni tubul je okružen peritubularnim kapilarama uz pomoć kojih se apsorbirana voda, elektroliti te makromolekule vraćaju u optok. (15) Također, iz peritubularnih kapilara se pomoću transportera proksimalnih tubula aktivno izlučuju uremični toksini i brojni propisani lijekovi u mokraću, uključujući i tvari vezane na proteine koje ne mogu lako prijeći glomerularnu bazalnu membranu. (17)



Slika 11. Filtracija, reapsorpcija, sekrecija u različitim segmentima nefrona (preuzeto s <https://www.pinterest.com/pin/278871401903886314/> fbclid=IwAR1B6KH1PBZdCbDZ0NjX_ukNn9hw1w6Oz_iBxxxlDXajYiI7Sr6-ZP-GD6k, 5.5.2020.)

1.3.3. Henleova petlja

Nereapsorbirani filtrat putuje dalje prema Henleovoj petlji, koju možemo podijeliti na debeli silazni dio, tanki silazni i tanki uzlazni, te debeli uzlazni dio. Duljina Henleove petlje se

razlikuje ovisno radi li se o kortikalnom nefronu, koji se nalazi u kori, ili jukstamedularnom nefronu, koji se nalazi na granici kore i srži. Kod kortikalnog je ona nešto kraća, dok je kod jukstamedularnog dulja i spušta se duboko u medulu i važna je za postizanje hipertonične srži koja služi kao gradijent. (11)

Idući kroz medulu Henleova petlja postaje uža, stanice postaju manje sa smanjenim brojem mitohondrija i mikrovila. Prelazeći u deblji dio stanice se povećaju, kao i broj mitohondrija i mikrovila. (15) Funkcionalno gledajući, Henleovu petlju možemo podijeliti u 3 dijela. Prvi je silazni dio tankog segmenta, koji je važan u reapsorpciji vode koja se u najvećem dijelu događa tu, a ukupno čini 20% ukupne reapsorpcije vode. (16) To je moguće zbog velikog broja akvaporina. (18) U ovom dijelu je zanemariva količina reapsorbiranih elektrolita. Drugi funkcionalni dio čini tanki uzlazni krak koji je nepropusan za vodu, ali je propustan za ione. Treći dio čini debeli uzlazni krak koji je također nepropusan za vodu, dok za ione jest. Od 25% ukupne reapsorpcije natrija, klora i kalija, većina se događa u ovom dijelu. To je u najvećoj mjeri posredovano $\text{Na}^+/\text{K}^+/\text{2Cl}^-$ -kotransporterom, koji prenosi ione zahvaljujući gradijentu koji je postigla bazolateralno smještena Na/K ATP-aza. Taj kotransporter je i važno mjesto djelovanja diuretika Henleove petlje kao što je furosemid. Nadalje, Na/H pumpa pomaže u izbacivanju vodika, a ulasku natrija. Debeli uzlazni krak je i mjesto gdje paracelularno difundiraju kationi poput Mg^{2+} , Ca^{2+} , Na^+ i K^+ . (16) Nadalje, debeli uzlazni krak je važan i u acidobaznoj regulaciji, jer je mjesto reapsorpcije hidrogenkarbonata, a ekskrecije amonijevog iona. Reapsorpcija hidrogenkarbonata se povećava u acidozi, a smanjuje u alkaloziji, dok se amonijak pojačano apsorbira i prenosi u medularni intersticij tijekom acidoze, ali i hipokalijemije. (19) Zbog nemogućnosti reapsorpcije vode u ovim dijelovima, dolazi do dilucije filtrata koji kao takav dolazi u distalni bubrežni tubul. (16)

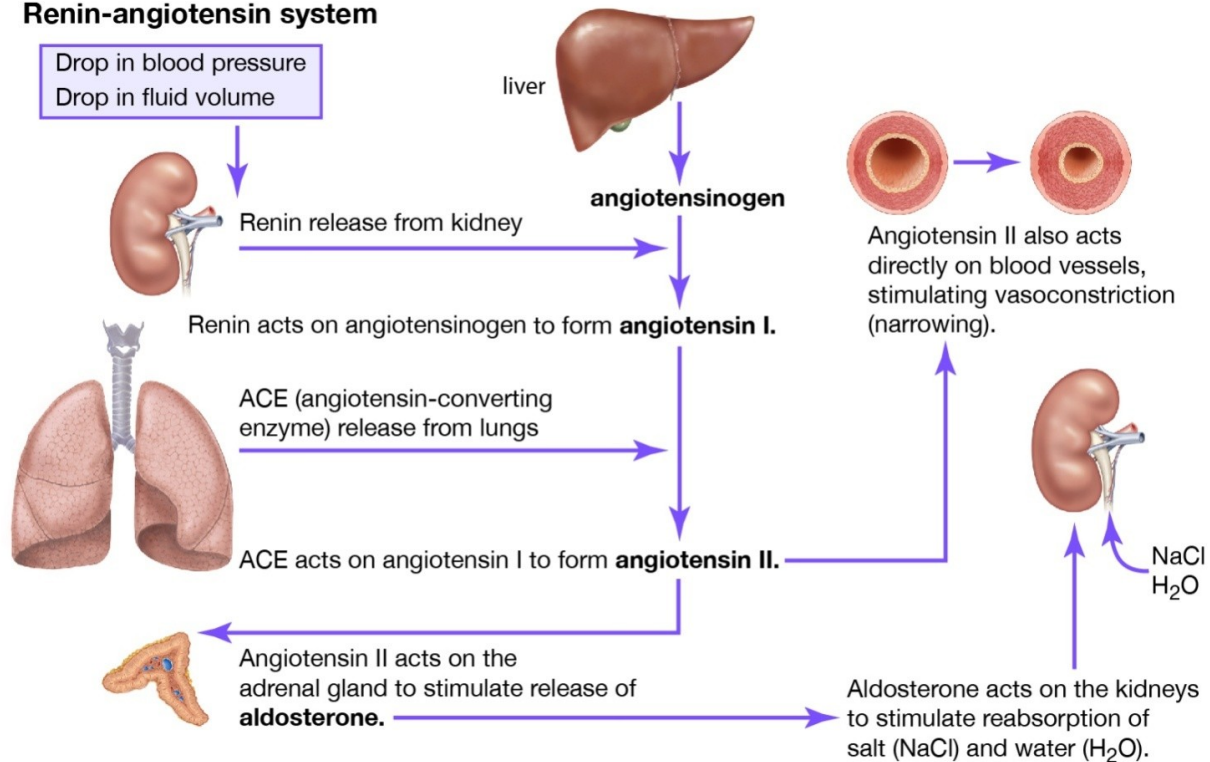
1.3.4. Distalni zavijeni kanalić

Debeli uzlazni krak ulazi u koru bubrega te se zavija i prelazi u distalni zavijeni kanalić. Distalni zavijeni kanalić je građen od jednoslojnog kubičnog epitela koji je niži nego epitel proksimalnog zavijenog kanalića, a također nemaju četkastu prevlaku ni apikalne kanaliće. Uvrnuća bazalnog dijela membrane skupa sa mitohondrija govore o funkciji transporta iona.

(11) Početni dio distalnog tubula čini skupina usko zbijenih epitelnih stanica nazvanih makula densa, koji čine dio jukstaglomerularnog aparata. (16) Osim od makule dense, jukstaglomerularni aparat se sastoji od ekstraglomerularnih mezangijskih stanica, završnog dijela aferentne arteriole i proksimalnog dijela eferentne arteriole. (20) Makula densa je senzor za sol, čije su stanice svojom apikalnom stranom izložene tubularnoj tekućini (filtratu), a bazalnom u kontaktu sa ostatkom jukstaglomerularnim aparatom, kojem šalje parakrine signale za kontrolu vitalnih funkcija bubrega, uključujući bubrežni protok krvi, glomerularnu filtraciju i oslobađanje renina. (21) Aktivacija tih jukstaglomerularnih stanica, osim aktivacijom makule dense sniženom koncentracijom natrija, se može postići padom tlaka ili beta- aktivacijom. Nakon što su aktivirane, jukstaglomerularne stanice oslobađaju renin, kojeg dobijaju cijepanjem prorenina. Renin kada uđe u krvotok djeluje na angiotenzinogen, produkt jetre koji cirkulira krvlju. Renin cijepa angiotenzinogen u angiotenzin I, koji uz pomoć enzima ACE pretvara u angiotenzin II. Enzim ACE se prvenstveno nalazi u endotelu pluća i bubrega. (22) Angiotenzin II je potentni vazokonstriktor, koji djeluje preko AT1 i AT2 receptora, djeluje na AT receptore u bubregu i povećava reapsorpciju natrija, te djelujući na zonu glomerulosu kore nadbubrežne žlijezde dovodi do oslobađanja aldosterona. (23) Aldosteron djeluje na završni dio distalnog tubula i sabirne cijevi povećavajući reapsorpciju natrija kojeg prati i voda, a izbacujući kalij. (slika 12) Lijekovi poput ACE inhibitora, blokatora angiotenzinskih receptora 2, te diuretici kao aldosteronski antagonisti ili blokatori

natrijevih kanala u distalnom tubulu, djeluju inhibitory na funkciju aldosterona, te služe kao antihipertenzivni lijekovi. (24)

Renin-angiotensin system



© Encyclopædia Britannica, Inc.

Slika 12. Renin-angiotensin aldosteron sustav (preuzeto s

<https://www.britannica.com/science/renin-angiotensin-system>, 7.5.2020.)

Distalni zavijeni kanalić fiziološki apsorbira 5–10% filtriranog natrija i klorida, i sudjeluje u neto izlučivanju kalija. Također igra središnju ulogu u sistemske homeostazi kalcija, magnezija i u neto izlučivanju kiseline. (25) Glavnina apsorpcije se događa u početnom dijelu distalnog kanalića, koji je poput debelog uzlaznog dijela Henleove petlje nepropusan za vodu i ureu, te se naziva i dilucijski segment. Prijenos natrija i klorida omogućuje Na-Cl kotransporter na luminalnoj strani stanice, a bazolateralne Na/K ATP-aza i Cl kanal izbacuju natrij i klor u intersticijsku tekućinu. Na/K ATP-aza je mjesto djelovanja tiazidnih diuretika. Krajnji dio distalnog kanalića je drugačiji i sastoji se od glavnih i interkaliranih stanica.

Glavne stanice reapsorbiraju natrij preko posebnih kanala, a onda Na/K pumpom ga izbacuju u zamjenu za kalij, koji se izlučuje. Aldosteron preko nuklearnih mineralokortikoidnih receptora djeluje na aktivaciju bazolateralne Na/K pumpe. Već navedeni antagonisti aldosterona i blokatori natrijevih kanala postižu djelovanje u ovim stanicama, i zbog efekta manjeg izlučivanja kalija se nazivaju diuretici koji štede kalij. Interkalirane stanice su važne jer izlučuju vodik, a reapsorbiraju kalij i bikarbonate, te imaju važnu ulogu u acidobaznoj regulaciji. (16)

1.3.5. Sabirne cjevčice i cijevi

Posljednji dio nefrona su sabirne cjevčice i cijevi, koje vrše završno oblikovanje filtrata (urina). Manje sabirne cjevčice su obložene kubičnim, a veće cijevi cilindričnim epitelom. Te stanice se boje blijedo, za razliku od tamno obojenih interkaliranih stanica. Sabirne cjevčice se prema vrhovima piramida udružuju i proširuju u veće ravne sabirne cijevi. (11) Anatomski se mogu podijeliti na kortikalne, vanjske i unutarnje medularne.

Interkalirane stanice A i B imaju primarnu ulogu u izlučivanju kiselina odnosno u acidobaznoj regulaciji. Glavne pak stanice posjeduju natrijeve ENAC i kalijeve kanale koji su pod regulacijom aldosterona. Atrijski natriuretski peptid djeluje antagonistički na djelovanje aldosterona tj. smanjuje apsorpciju natrija i izlučivanje kalija. Nadalje, važno je istaknuti ADH i njegovu važnost na reapsorpciju vode. Ona se osim ovdje događa i u terminalnom dijelu distalnog tubula. Odgovor na stimulaciju ADH-om je ekspresija akvaporina-2 koji dovode do reapsorpcije vode i koncentriraju urin. (26) Također, u sabirnim cijevima se apsorpira i urea koja ima ulogu u koncentraciji urina preko povećanja osmolarnosti medularnog intersticija. Iako sabirne cijevi sudjeluju u manje od 10 % apsorpcije, vrlo su važne u određivanju koncentracije soli i vode završnog urina. (16)

Zbirno se može reći da su kontroliranje volumnog statusa, održavanje acidobazne ravnoteže, osiguravanje homeostaze elektrolita i uklanjanje otpadnih produkata najvažnije funkcije bubrega. Međutim, važna je i njegova endokrina funkcija. Osim već spomenutog hormona renina i sistema renin-angiotenzin-aldosteron, postoje još neke endokrine funkcije bubrega. Jedna od tih funkcija je proizvodnja eritropoetina, hormona koji se otpušta iz fibroblasta kore bubrega. Njegovom oslobađanju pogoduje hipoksija, a uloga mu je povećanje eritropoeze ili proizvodnje eritrocita. Nadalje, u bubregu se hidroksilira neaktivna u aktivnu formu vitamina D₃, a to je 1- α ,25(OH)₂D₃. Aktivirani vitamin D je iznimno važan za homeostazu kalcija i fosfata, a vrši interakciju između tankog crijeva, paratireoidnih žlijezda, kostiju i bubrega. Bubrezi su važno mjesto i metabolizma inzulina, parathormona i gastrina. Mjesto su gdje se događa i glukoneogeneza, te mjesto djelovanja prostaglandina na homeostazu žilja, natrija i vode. Proizvode tromboplastin koji je važan za proizvodnju i aktivaciju tromboplasta. Bubrezi također izlučuju i urodilatin koji se još naziva i renalni natriuretski peptid, koji je posebna vrsta atrijskog natriuretskog peptida. On na dijetu s visokim udjelom natrija, akutnu volumnu ekspanziju i balon dilataciju lijevog atrija odgovara tako što smanjuje reapsorpciju natrija, povećava diurezu te dovodi do vazodilatacije renalnih, pulmonarnih i koronarnih krvnih žila. (27)

2. SVRHA RADA

Svrha ovog rada je na temelju dostupne znanstvene literature dati pregled kongenitalnih anomalija bubrega. Cilj je prikazati klasifikaciju, uzroke nastanka, kliničku sliku, dijagnostičke postupke i terapiju pojedinih kongenitalnih anomalija.

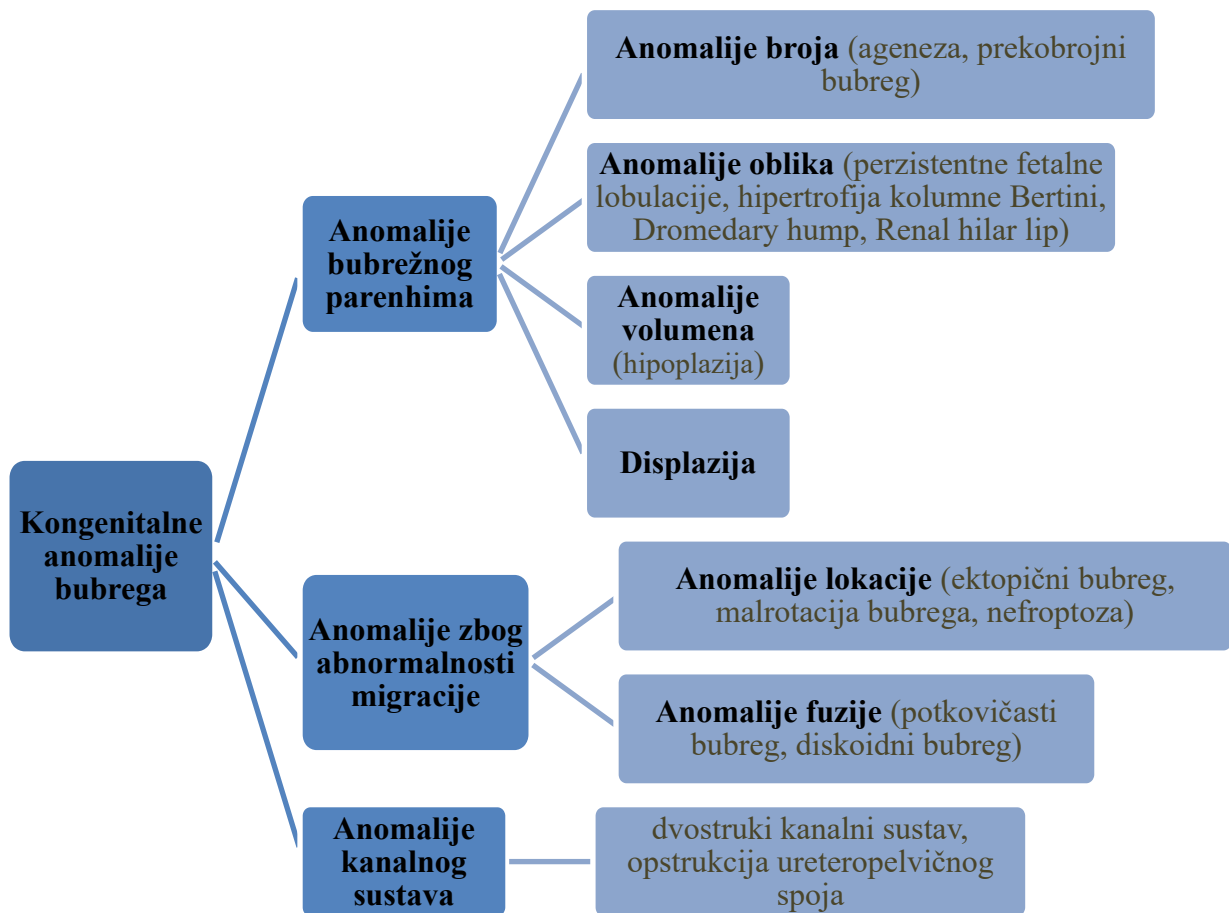
3. PREGLED LITERATURE NA ZADANU TEMU

3.1. Kongenitalne anomalije bubrega

Kongenitalne anomalije bubrega, zajedno sa ostalim anomalijama mokraćnog sustava, su jedne od najčešćih anomalija novorođenčadi. Skupno anomalije mokraćnog sustava čine oko 30% svih kongenitalnih anomalija. Često su im pridružene i anomalije drugih organskih sustava. Zahvaćaju 10% populacije, te su važan uzrok, koji iznosi 50%, kronične bubrežne insuficijencije u djece. (28) Nadalje, sva djeca sa kroničnom bubrežnom insuficijencijom trebaju nadomjesnu bubrežnu terapiju, a 70% ih razvije hipertenziju. Budući da je stopa preživljavanja u djece sa nadomjesnom bubrežnom terapijom do 30 puta manja nego u zdrave djece, potrebno je raditi na prevenciji, ranoj dijagnozi, na očuvanju bubrežne funkcije i smanjenju kardiovaskularnih morbiditeta. (29)

3.2. Klasifikacija

Kongenitalne anomalije bubrega mogu biti podijeljene, s obzirom na embrionalni razvoj, na anomalije bubrežnog parenhima, anomalije zbog abnormalne migracije i anomalije odvodnog sustava (slika 13). U anomalije bubrežnog parenhima spadaju malformacije broja, oblika, volumena te displazija, u anomalije zbog abnormalne migracije anomalije lokacije i fuzije, te u anomalije odvodnog sustava spadaju dvostruki bubreg i stenoza uretero-pelvičnog spoja. (30-32)



Slika 13. Klasifikacija kongenitalnih bubrežnih anomalija

3.3. Etiologija

Etiologija kongenitalnih anomalija bubrega je raznolika. U nju spada kombinacija genetike, epigenetike i okolišnih čimbenika. Za najveći broj anomalija ne zna se koji su geni zahvaćeni. Za kongenitalne anomalije bubrega udružene sa sindromima su odgovorni promjenjeni geni koji se i vezuju za određeni sindrom, a izolirane anomalije mogu također imati neke promjenjene gene kao i oni sindromski. Geni koji se najviše spominju su PAX2 i HNF1B geni. (33) Epigenetska metilacija i acetilacija DNA također može biti važan faktor u etiologiji kongenitalnih anomalija bubrega. Od okolišnih čimbenika, do anomalija može dovesti korištenje ACE inhibitora, antiepileptici, alkohol, kokain, dijeta siromašna proteinima, manjak vitamina A, hiperglikemija, glukokortikoidi te visok ili nizak unos natrija. (29)

3.4. Anomalije bubrežnog parenhima

3.4.1 Anomalije broja

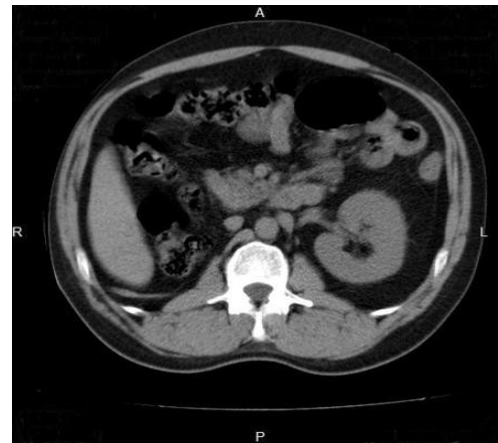
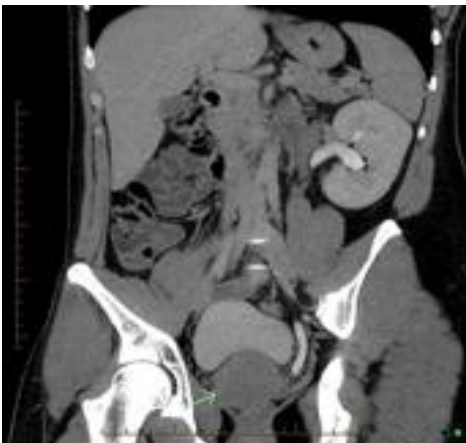3.4.1.1. Ageneza bubrega

Ageneza bubrega označava kompletni nedostatak bubrega, a može zahvaćati jedan tj. biti unilateralna ili oba tj. bilateralna.

Unilateralna ageneza bubrega se pojavljuje 1/2000, nešto češće u muškog spola i češće na lijevoj strani. Rezultat je smanjene indukcije metanefričnog blastema od strane mokraćovodnog pupoljka. Povezana je i sa brojnim mutacijama gena kao npr. RET, HNF1B, BMP-4, FRAS-1, FREM-1, UPK3A, PAX2, DSTYK. Može se javiti u sklopu raznih multiorganskih sindroma.

Klinički je unilateralna ageneza bubrega najčešće asimptomatska ako je drugi bubreg normalno funkcionalan i nerijetko se slučajno otkrije. Ipak na dulje staze može doći do razvoja hipertenzije, proteinurije i zatajivanja bubrega, moguće zbog glomerularne hiperfiltracije. Često postoje i pridružene istostrane anomalije genitalnog trakta, a također i srca i gastrointestinalnog trakta. Dijagnoza se postavlja nakon ultrazvučnog pregleda u kojem se vidi prazna *fossa renalis*. (34) Ultrazvučni pregled se može raditi antenatalno ili postnatalno. Također, slikovne metode poput CT-a (slike 14,15) i MR-a mogu dijagnosticirati bolest. (35) Pacijenti s jednostranom agenezom bubrega, zbog velike vjerojatnosti razvoja hipertenzije i proteinurije moraju biti redovito praćeni. (34) Isto tako podložniji su bubrežnim infekcijama i nefrolitijazi. Kod asimptomatskih pacijenata nikakvo liječenje nije potrebno. (35)

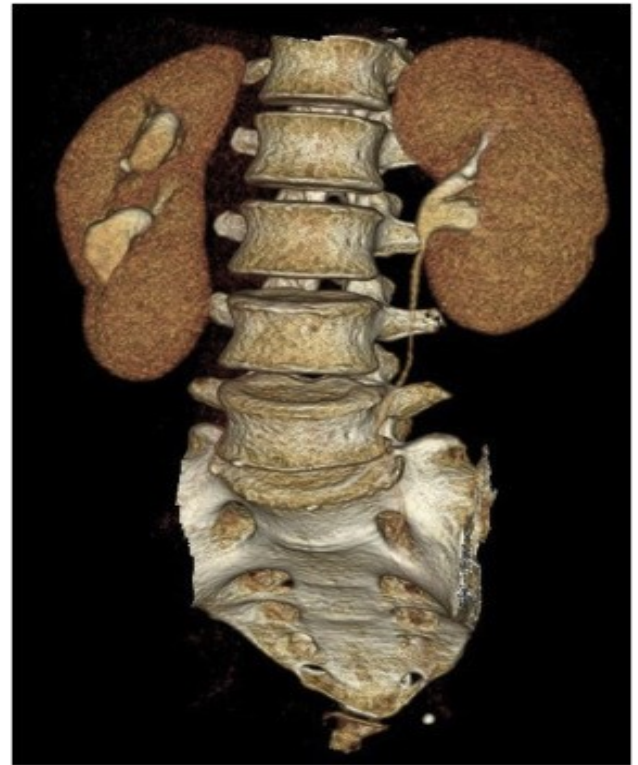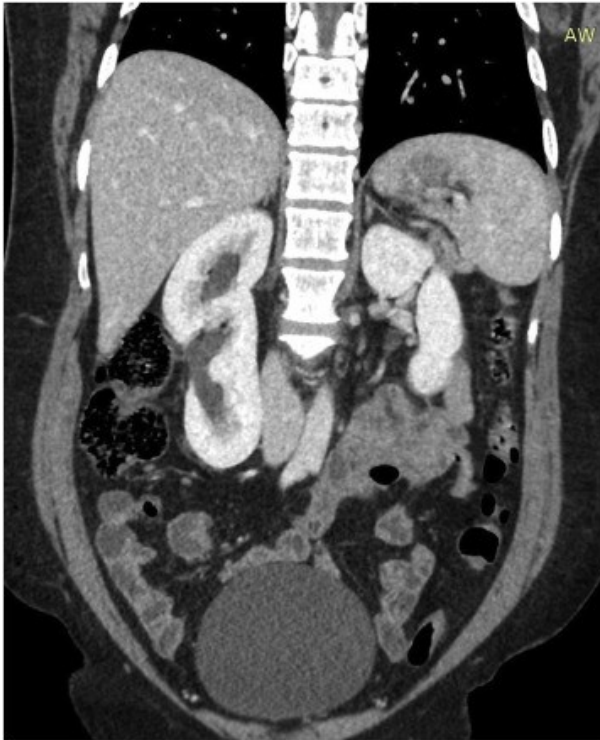Bilateralna ageneza bubrega najteži je oblik bubrežne ageneze. Karakterizirana je potpunim odsustvom razvoja bubrega, odsutnim ureterima i naknadnim odsustvom bubrežne funkcije fetusa. To dovodi do razvoja Potterove sekvence s plućnom hipoplazijom koja je povezana s oligohidramnionom, a rezultira fetalnom smrću. (36)



Slika 14. i Slika 15. CT prikaz ageneze desnog bubrega. Koronarni; aksijalni presjek. (preuzeto s <https://radiopaedia.org/cases/seminal-vesicle-cyst-with-ipsilateral-renal-agenesis-2>; <https://radiopaedia.org/cases/unilateral-renal-agenesis-1>, 15.5.2020.)

3.4.1.2. Prekobrajni bubreg

Prekobrajni bubrezi rijetka su kongenitalna anomalija urogenitalnog sustava, gdje postoje jedan ili dva pomoćna bubrega potpuno odvojena od drugog bubrega. (37) Spada među najrjeđe kongenitalne urološke anomalije s manje od 100 slučajeva prijavljenih u engleskoj literaturi. Anomalija se događa zbog preuranjene podjele metanefričkog pupoljka; broj bubrega vjerojatno odražava broj abnormalnih podjela progenitornih stanica. Pojavnost kod muškarca i žena je jednaka, a obično češće pogađa lijevu stranu. (38) Ova anomalija je obično asimptomatska. Vrućica, hipertenzija, abdominalna bol i nelagoda ili palpabilna masa mogu biti simptomi. Nekoliko patoloških stanja, uključujući hidronefrozu, pijelonefritis, pionefrozu, nefrolitijaza, kao i maligne i benigne novotvorine, mogu biti uzrok tih simptoma. Prekobrajni bubreg može biti povezan s drugim anomalijama kao što su atrezija uretera, vaginalna atrezija, potkovičasti bubreg, neperforirani anus, ventrikularni septalni defekti, meningomijelocela i druge. Od dijagnostike su dostupni ultrazvuk, intravenska urografija, CT (slike 16,17), MR, scintigrafija (za funkciju). Terapija je ovisna o simptomima i funkciji prekobrajnog bubrega. (39) Za bolesnike koji su asimptomatski, preporučuje se redovito praćenje ultrazvukom, dok je ultrazvuk s ocjenom ekskretorne funkcije potrebno napraviti ukoliko je pacijent simptomatski. (37) Ako je prekobrajan bubreg nefunkcionalan preporuča se nefrektomija. (39)



Slika 16. Kontrastni CT; koronarni presjek. Prekobrojni bubreg desno. (preuzeto s <https://www.sciencedirect.com/science/article/pii/S2214442018303930>,16.5.2020.)

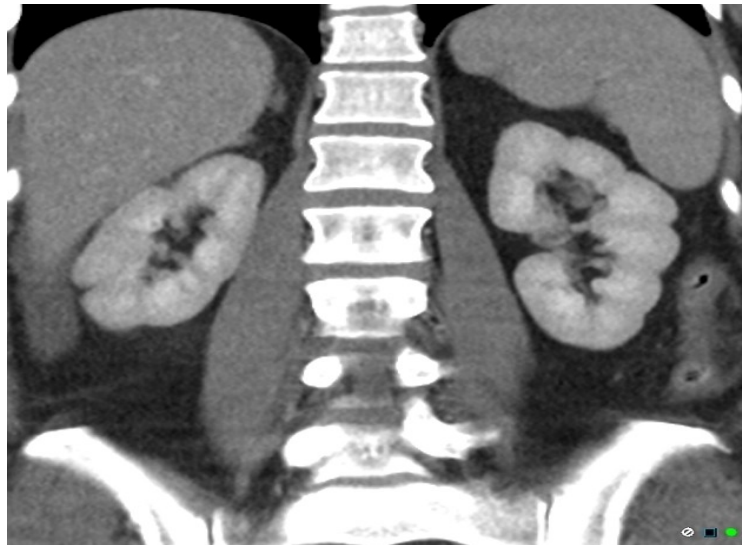Slika 17. 3D rekonstrukcija kontrastnog CT-a. Prekobrojni bubreg desno. (preuzeto s <https://www.sciencedirect.com/science/article/pii/S2214442018303930>,16.5.2020.)

3.4.2. Anomalije oblika

3.4.2.1. Perzistentne fetalne lobulacije

Perzistentne fetalne lobulacije su normalna varijanta ponekad viđena u odraslih osoba. (40) Na njih nailazimo u bubrezima odraslih kod kojih je došlo do nepotpune fuzije bubrežnih lobula tijekom razvoja. (30) Nepotpuna fuzija fetalnih lobula može rezultirati postojanjem jednog ili više interlobarnih žljebova koji mogu na ultrazvuku izgledati poput ožiljka ili bubrežne neoplazme. (41) Perzistentne fetalne lobulacije su karakterizirane glatkim obrisom površine između piramida na ultrazvuku, CT-u (18) ili MR-u. S druge strane, ožiljci bubrega

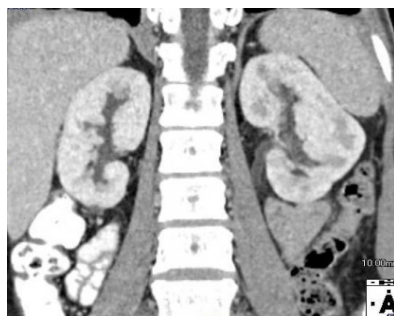se prikazuju sa udubljenjima koja nisu glatka, koja su asimetrična i prekrivaju bubrežne piramide. (30)



Slika 18. CT prikaz obostranih perzistentnih fetalnih lobulacija bubrega. (preuzeto s <https://radiopaedia.org/cases/persistent-fetal-renal-lobulation,18.05.2020.>)

3.3.2.2. Hipertrofična kolumna Bertini

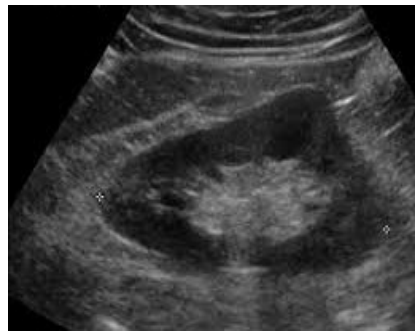Bertinijeve kolumne su produžeci kore u srž koje razdvajaju piramide, a naziv hipertrofične dobivaju kada su uvećane. (42) Obično se vide kao ovoidne lezije koje se protežu od medularne piramide do bubrežnog sinusa. (43) Hipertrofične Bertinijeve kolumne su češće bilateralne. (42) Poput perzistentnih fetalnih lobulacija, i one se mogu zamijeniti za neoplazmu. Dijagnoza se uspostavlja ultrazvukom, koji se može upotpuniti dopplerom, MR-om, CT-om (slika 19) ili intravenskom urografijom. Radiološki je bitno da te suspektne mase imaju izgled normalnog okolnog parenhima, što govori u prilog normalnog tkiva. (43)



Slika 19. CT prikaz hipertrofične kolumne Bertini lijevog bubrega. Koronarni presjek. (preuzeto s <https://www.eurorad.org/case/14660>,18.5.2020.)

3.4.2.3. Dromedary hump

„Devina grba” je žarišna izbočina na gornjem lateralnom rubu lijevog bubrega (slika 20) uzrokovana utiskom slezene, koji može oponašati bubrežnu neoplazmu. To je benigna anatomsko varijanta i pokazuje iste slikovne karakteristike kao i okolni bubrežni korteks s normalnim uzorkom protoka krvi na Doppler ultrazvuku. (44) Značajka koja ukazuje na normalnost je i ta što se kaliksi, koji se nalaze ispod grba, protežu više bočno u grbu nego ostali kaliksi. Naziv nosi zbog sličnosti sa grbom deve. (45)



Slika 20. Ultrazvučni prikaz „devine grbe”. (preuzeto s https://www.google.com/search?q=dromedary+hump&sxsrf=ALeKk01MTC9pJsUDKkYE2XTY7NWKnnTB6g:1591813291080&source=lnms&tbn=isch&sa=X&ved=2ahUKEwiDn43O7vfpAhXD5KQKHbTqA0UQ_AUoAXoECAsQAw&biw=1280&bih=561#imgcr=5S0qUYI_zm-CLM,18.5.2020.)

3.4.2.4. Renal hilar lip

Bubrežna hilarna usna je razvojna anomalija bubrega. To je prekopljeni korteks koji je u razini bubrežnog sinusa, a u tom dijelu korteks izgleda deblji. Na snimkama se prezentira kao suprahilarno ili infrahilarno ispupčenje. Kod određenih stupnjeva presjeka može se činiti da je ova usnica potpuno odvojena od bubrega slojem masnoće, pa se i ona može zamijeniti za

jedan od bubrežnih pseudotumora. Na snimkama s poprečnim presjekom, s pojačanim kontrastom, može se vidjeti sličan obrazac nakupljanja kao i u ostatku bubrežnog parenhima, čime se razlikuje od tumora. (46)

3.4.3. Anomalije volumena

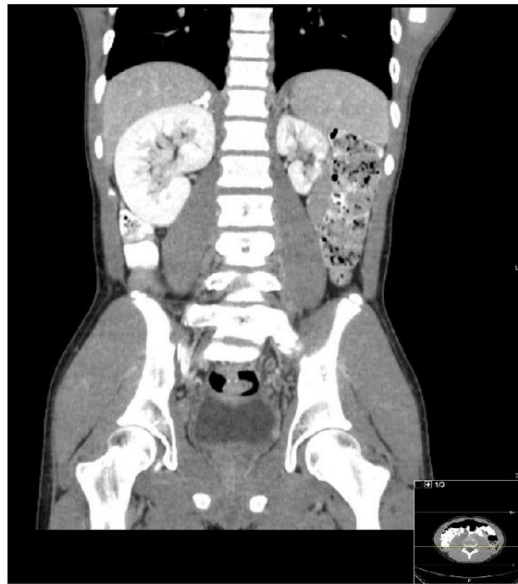
3.4.3.1. Renalna hipoplazija

Renalna hipoplazija je kongenitalna bubrežna anomalija koju karakteriziraju abnormalno mali bubrezi. Volumen bubrega je ispod dvije standardne devijacije od vrijednosti normalnih pojedinaca iste dobi ili kombinirani volumen bubrega manji od polovine onoga što je normalno za pacijentovu dob. Hipoplastični bubrezi imaju normalnu kortikomedularnu diferencijaciju i smanjen broj nefrona. U etiologiju ulaze mutacije gena (HNF1B, PAX2, PBX1), intrauterino zaostajanje u razvoju, majčine bolesti kao dijabetes i hipertenzija, lijekovi koa ACE inhibitori i nesteroidni protuupalni lijekovi, intoksikacija alkohola i droga, prerani porod i dr. (47)

Renalna hipoplazija je obično obostrana i tada su simptomi rano prisutni, za razliku od jednostrane (slika 21) koja ne pravi veće kliničke probleme. Važno je posumnjati na pijelonefritis kao češći uzrok jednostranog smanjenja volumena bubrega. (28) Hipoplazija bubrega može biti globalna ili segmentalna. Atrofični bubrezi zbog pijelonefritisa obično pokazuju nepravilne konture od ožiljaka sa žarišnom dilatacijom kaliksa, za razliku od glatkih kontura i ne-dilatiranih kaliksa u globalnoj hipoplaziji. Također zbog kroničnih vaskularnih bolesti bubreg može biti smanjene veličine, ali ga je teže razlikovati od hipoplazije jer ima glatke konture poput nje. (30) Simptomi ovise o težini hipoplazije i drugim pridruženim kongenitalnim anomalijama bubrega i mokraćnog sustava. Hipoplazija može dovesti zbog glomerularne hiperfiltracije do proteinurije i hipertenzije, a tijekom života i do kroničnog

bubrežnog zatajivanja. Dijagnoza se obično postavlja ultrazvukom. Liječenje u velikoj mjeri ovisi o stupnju kronične bolesti bubrega i o tome postoje li ili ne dodatne anomalije. Potrebno je procijeniti bubrežnu funkciju mjereći krvni tlak, procjenjujući brzinu glomerularne filtracije i mjereći proteinuriju, kako bi se procijenila funkcija preostalih nefrona. Zbog povećanog rizika od hipertenzije i proteinurije, pojedinci s bubrežnom hipoplazijom se trebaju kontrolirati. U ekstremnim slučajevima može biti potrebna nadomjesna bubrežna terapija.

(47)

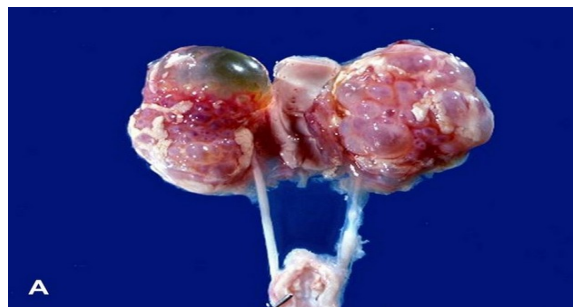

Slika 21. CT sa kontrastom. Koronarni presjek. Hipoplazija lijevoga bubrega. (preuzeto s https://www.researchgate.net/figure/Contrast-enhanced-abdominopelvic-CT-scan-Coronal-reformation-demonstrating-left-renal_fig5_272421977, 20.05.2020.)

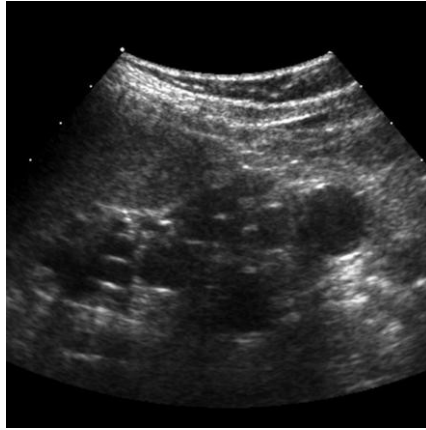
3.4.4. Renalna displazija

Bubrežna displazija je razvojni poremećaj gdje se bubrezi ne uspijevaju normalno diferencirati, što rezultira prisutnošću primitivnih tubula, intersticijske fibroze, bubrežnih cista, kostiju, hrskavice i glatke muskulature u bubrežnom parenhimu. Općenito se smatra da

bubrežna displazija proizlazi ili iz urođenog poremećaja u diferencijaciji bubrežnog parenhima, ili sekundarno zbog funkcionalne ili strukturne opstrukcije donjeg mokraćnog trakta. (48) Renalna displazija može biti jednostrana ili obostrana, djelomična ili potpuna. Bubrežni organ može biti ili povećan i izobličen, prepun cista (multicistična displazija) (slike 22) ili kao mali, rudimentarni organ (aplasična displazija). Klinički se može manifestirati palpabilnom tvorbu u abdomenu, ponavljajućim uroinfekcijama, hipertenzijom i bubrežnim zatajenjem. (28) Dijagnoza se temelji na ultrazvuku koji pokazuje bubrežni organ s cistama (slika 23) ili bez njih i lošu kortikomedularnu diferencijaciju. Urografija pokazuje smanjeni bubrežni unos kontrastva. Biopsija pokazuje nepotpuno razgranate kanale okružene nediferenciranom i metaplastičnom stromom. (49) Preporučuje se pratiti bolesnike mjereći tlak i proteine u urinu. Zbog čestog vezikoureteralnog refluksa može se napraviti mikcijska cistureterografija. (48) Nadomjesna bubrežna terapija može biti potrebna. (49)



Slika 22. Multicistični displastični bubreg. (preuzeto s <https://www.auanet.org/education/auauniversity/education-products-and-resources/pathology-for-urologists/kidney/renal-cystic-diseases/renal-dysplasia>, 21.05.2020.)



Slika 23. Ultrazvučni prikaz multicističnog displastičnog bubrega (preuzeto s <https://radiopaedia.org/cases/multicystic-dysplastic-kidneys-mcdk>, 21.05.2020.)

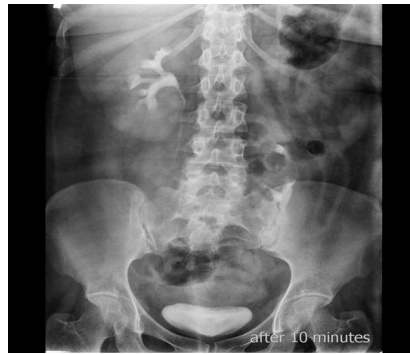3.5. Anomalije zbog abnormalne migracije

3.5.1. Anomalije lokacije

3.5.1.1. Ektopični bubreg

Ektopični bubreg je anomalija u kojoj ne dolazi do normalnog seljenja bubrega iz zdjelice, kranijalno prema lumbalnom području. Uz podizanje bubrega on se i rotira za 90 stupnjeva te mu konačno hilus gleda prema anteromedijalno. (28) To može biti jednostavna ektopija gdje je ektopični bubreg smješten na istoj strani kao i pripadajući mu ureter ili križna ektopija kad se nalazi na suprotnoj strani od uretera. Obje mogu biti jednostrane ili obostrane. Lokacija, prema učestalosti, može biti zdjelična, ilijačna, trbušna ili torakalna. (30) Ektopični bubreg je često neobičnog oblika, malrotiran sa hidronefrozom ili vezikoureteralnim refluksum, a može biti displastičan, multicističan i afunkcionalan. (28) Pacijenti su najčešće asimptomatski. Uobičajena patologija, kao kamenci ili infekcije, može utjecati na ektopične bubrege dovodeći do neklasične boli u trbuhu. Ektopični bubrezi također su sklони traumatskim ozljedama zbog svog nenormalnog položaja u donjem dijelu trbuha, zdjelici ili

grudnom košu. Za dijagnozu je najčešće dovoljan ultrazvuk, a ako postoje otegotne okolnosti mogu se koristiti i druge metode kao CT, intravenska urografija (slika 24) i MR. Liječenje ovisi o simptomima ili komplikacijama. Ako postoji opstrukcija može se kirurški korigirati kako bi se popravilo otjecanje urina, a ako je potrebno, zbog oštećenja bubrega, i nefrektomija. (50)

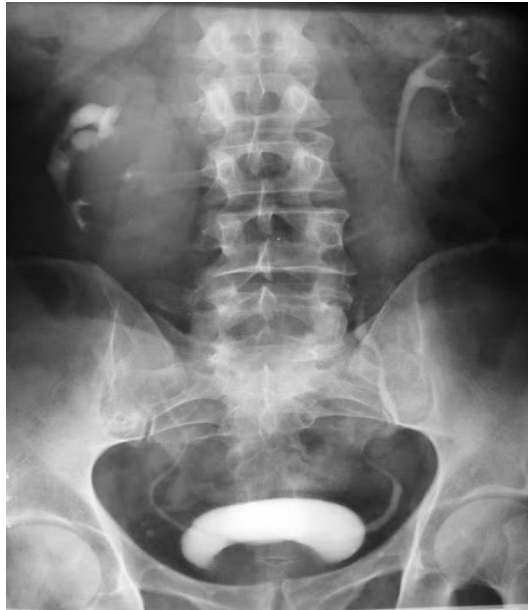

Slika 24. Intravenska urografija. Lijevi ektopični bubreg. (Preuzeto s <https://radiopaedia.org/cases/ectopic-kidney-2>, 23.05.2020.)

3.5.1.2. Malrotacija bubrega

Malrotacija bubrega je rijetka anomalija, koja se odnosi na anatomske varijacije položaja bubrega, posebice na poremećenu orijentaciju bubrežnog hilusa. Može se pojaviti jednostrano ili obostrano. Postoji nekoliko vrsta malrotacija po longitudinalnoj osi kao: inkompletna malrotacija ili nerotacija, kod koje hilus gleda prema naprijed, a ureteri izlaze lateralno; pretjerana rotacija u kojoj hilus gleda prema natrag, a krvne žile također se nalaze straga; obrnuta rotacija kod koje hilus gleda lateralno, žile se nalaze sprijeda, a ureter lateralno. Postoji i rotacija oko sagitalne osi. Dijagnoza ultrazvukom može biti teška, pa se za potvrdu može koristiti intravenska urografija (slika 25) ili CT. Malrotacija bubrega je gotovo uvijek

asimptomatski slučajni nalaz, ali može uzrokovati opstrukciju koja bi mogla uzrokovati infekciju ili nefrolitijazu. (51)



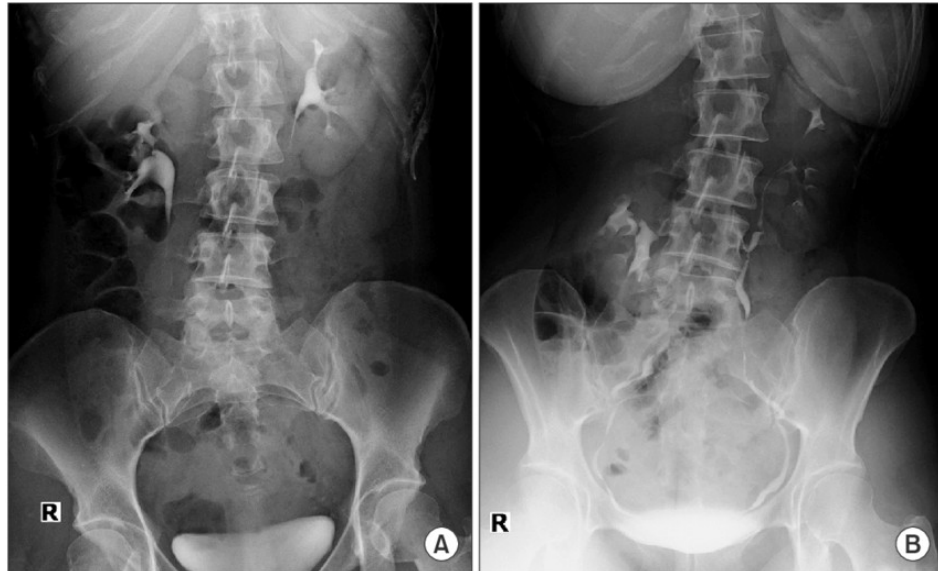Slika 25. Intravenska urografija. Malrotacija desnog bubrega. (preuzeto s https://www.google.com/search?q=malrotacija+bubrega&sxsrf=ALeKk01qcWyK2n11XXZ1skbg5eguKLHf5Q:1591832299449&source=lnms&tbm=isch&sa=X&ved=2ahUKEwjYIYC2tfjpAhVqzqYKHfYiCeQQ_AUoAXoECAwQAw&biw=1280&bih=561#imgrc=_CvkcjF-PBAUNM, 23.05.2020.)

q=malrotacija+bubrega&sxsrf=ALeKk01qcWyK2n11XXZ1skbg5eguKLHf5Q:1591832299449&source=lnms&tbm=isch&sa=X&ved=2ahUKEwjYIYC2tfjpAhVqzqYKHfYiCeQQ_AUoAXoECAwQAw&biw=1280&bih=561#imgrc=_CvkcjF-PBAUNM, 23.05.2020.)

3.5.1.3 Nefroptoza

Nefroptoza, poznata i kao plutajući bubreg ili *ren mobilis*, odnosi se na silazak bubrega preko 5 cm ili dva trupa kralježaka kada se pacijent tijekom intravenske urografije pomiče iz ležećeg u uspravni položaj. Pomicanje se također može pojaviti medijalno preko srednje linije, a čak i sprijeda. Češće se pojavljuje kod mladih vitkih žena. Od simptoma može postojati bol u slabinama dok pacijent stoji, a smanjuje se kad legne. Rijetko može izazvati mučninu, povraćanje, hipotenziju, oliguriju i proteinuriju (Dietlova kriza). (52) Dijagnoza se

potvrđuje intravenskom urografijom (slika 26). Ukoliko dođe do opstrukcije odvodnog sustava ili krvnog optoka, potrebna je kirurška intervencija. Nefropeksijom, bilo laparoskopski bilo klasično, se učvršćuje bubreg za okolno retroperitonealno tkivo, i tako smanjuje bol i popravljaju kvaliteta života. (53)



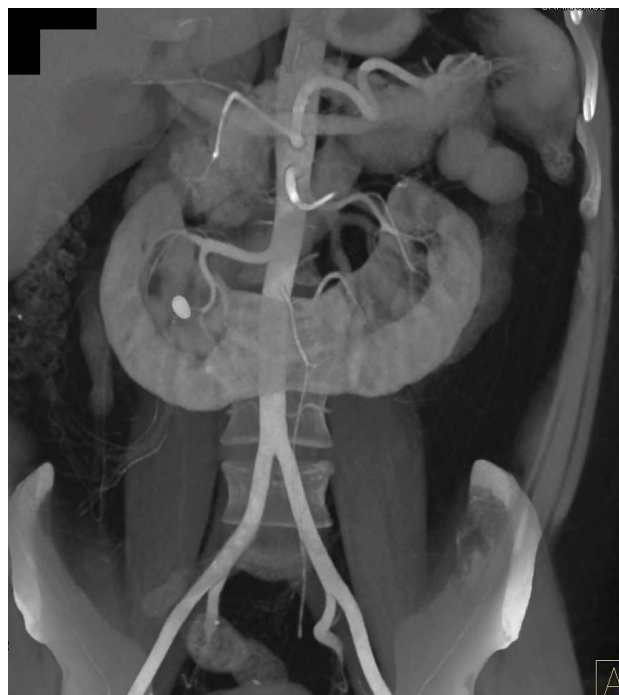Slika 26. Intravenska urografija. Nefroptoza: slika A pacijent lež, slika B pacijent stoji. Vidi se spuštanje lijevog bubrega. (preuzeto s https://www.researchgate.net/figure/Intravenous-pyelography-IVP-findings-Compared-with-the-supine-position-A-descent-of_fig1_327731500 ,23.05.2020.)

3.5.2. Anomalije fuzije

3.5.2.1. Potkovičasti bubreg

Potkovičasti bubrezi predstavljaju najčešću fuzijsku anomaliju bubrega, koju karakteriziraju nepravilnosti položaja, rotacije i opskrbe bubrega krvnim žilama. Neki od uzroka nastanka su poremećena migracija, promjenjeni intrauterini uvjeti zbog alkohola, teratogenih lijekova i majčinih bolesti i strukturni faktori kao fleksija/rotacija kaudalnog dijela leđne moždine i dr.

Potkovičasti bubrezi imaju funkcionalnu bubrežnu masu s obje strane kralježnice koja je spojena, dok se ureteri ne križaju od bubrežnog hilusa do mokraćnog mjehura. Isthmus koji povezuje dvije bubrežne mase može biti smješten medijalno ili bočno, što rezultira asimetričnim bubregom, od čega je 70% lijevo dominantno. Isthmus se sastoji od bubrežnog parenhima u oko 80% bolesnika, a u ostalima je sastavljen od vezivnih tračaka. U više od 90% bolesnika fuzija se javlja na donjem polu, a u manjem broju slučajeva može se pojaviti i na gornjem polu. Većinom je asimptomatski pa se otkriva slučajno, iako je dosta česta anomalija (1:600). (28) Potkovičasti bubreg je sklon brojnim komplikacijama zbog svog položaja i loše drenaže poput hidronefroze, sekundarne opstrukcije ureteropelvičnog spoja, nefrolitijaze, infekcija, povećane učestalosti malignoma (Wilmsov tumor, karcinom prijelaznih stanica, karcinoidni i karcinom bubrežnih stanica) i povećane osjetljivosti na traumu. (54) Dijagnoza se postavlja ultrazvukom, u kojem slaba vizualizacija bilateralnog donjeg pola mora pobuditi sumnju, a nadopunjava se CT-om (slika 27) i MR-om po potrebi. (30) Terapija uglavnom nije potrebna, a ukoliko dođe do komplikacija, poput opstrukcije u predjelu pijeloureteralnog vrata, može biti potreban kirurški zahvat. (28)



Slika 27. CT prikaz potkovičastog bubrega. (preuzeto s <https://ctisus.com/responsive/teachingfiles/kidney/401957> ,25.05.2020.)

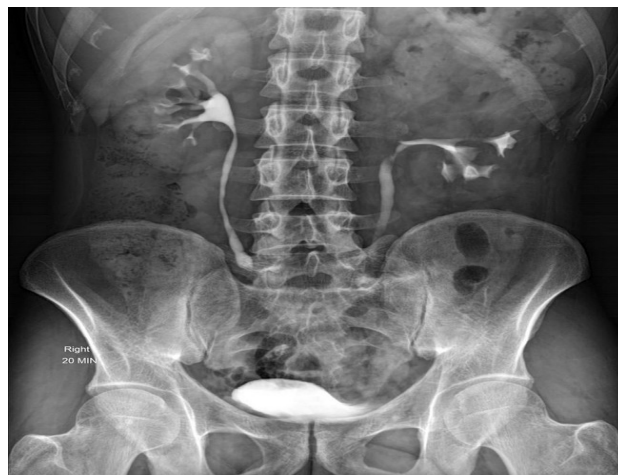3.4.2.2 Diskoidni bubreg

Diskoidni bubreg je rijetka anomalija fuzije kod koje imamo spojene i gornje i donje polove bubrega koji izgleda poput diska ili kolača. Slično kao potkovičasti bubreg najčešće je asimptomatska, ali može biti povezan sa većom incidencijom opstrukcija ureteropelvičnog spoja, infekcija, kamencima i tumorima. Dijagnoza se postavlja uz pomoć ultrazvuka, CT-a, MR-a i intravenske urografije. Zahtjeva redovno praćenje. (55)

3.6. Anomalije kanalnog sustava

3.6.1. Dvostruki kanalni sustav

Dvostruki kanalni sustav jedna je od najčešćih urođenih abnormalnosti bubrega, karakterizirana nekompletnom fuzijom gornje i donje polovice, što rezultira različitim potpunim ili nepotpunim duplikacijama sabirnog sustava. Umnožavanje nastaje kada iz pojedinog Wolffovog kanala nastaju dva odvojena mokraćovodna pupoljka. Na temelju stupnja fuzije može se podijeliti na dvostruku bubrežnu zdjelicu, djelomičnu duplikaciju uretera (ureter u obliku slova Y), nepotpuno udvostručenje uretera s ureterima koji se spajaju u blizini ili u stijenci mokraćnog mjehura (ureter u obliku slova V) i potpuno udvostručeni ureteri sa zasebnim otvorima uretera. To je često asimptomatska anomalija i slučajno se otkriva. Simptomi mogu biti uzrokovani infekcijom, opstrukcijom i refluksom. Ultrazvuk ima ograničenu ulogu u otkrivanju udvostručenja kad nema hidronefroze. CT i MR su metode izbora i daju uvid u anatomiju sabirnog sustava, razine fuzije i stanja uretera. Na intravenskoj urografiji se vidi karakteristični znak „drooping lilly” (slika 28) . (30)



Slika 28. Intravenska urografija. Dvostruki kanalni sustav lijevo uz karakterističan „Drooping lily” znak.(preuzeto s <https://radiopaedia.org/cases/drooping-lily-sign-in-duplex-collecting-system> ,28.05.2020.)

3.6.2. Opstrukcija ureteropelvičnog spoja

Otprilike 1 od 7 novorođenčadi s antenatalno detektiranom hidronefrozom ima opstrukciju uteropelvičnog spoja, što tu anomaliju čini jednim od najčešćih uzroka kongenitalne opstrukcije mokraćnih putova, s incidencijom od 1 na 1000 do 1 na 2000 živorođenih. Zanimljivo je da je muški spol tri puta pogođeniji ovom anomalijom od ženskog spola. U 75% bolesnika uzrok opstrukcije uteropelvičnog spoja je intrinzička opstrukcija zbog adinamičkog stenotičkog segmenta. To dovodi do neuspješne peristaltike i stvara nepotpunu odnosno funkcionalnu opstrukciju. Ostali uzroci uključuju: križanje krvnih žila (20%), peripelvičnu fibrozu, abnormalnu inserciju uretera, fibroepitelne polipe i anatomske varijante, poput retrokavalnog uretera, potkovičastog i dvostrukih bubrega. (56) Pacijenti mogu biti asimptomatski ili mogu biti prisutne ponavljajuće infekcije mokraćnih putova, stvaranje kamenaca ili palpabilna lumbalna masa. Zbog smanjenog odljeva iz bubrežne zdjelice u ureter, nakon konzumiranja velike količine tekućine ili tekućine s diuretičkim učinkom, dolazi

do pojave klasično isprekidane boli (Dietlova kriza). Antenatalni i postnatalni ultrazvuk dijagnostički su i pokazuju nerazmjerno proširenu bubrežnu zdjelicu s blagom dilatacijom kaliksa i nedilatiranim ureterima. Renografija korištenjem radioizotopa Tc99m-DTPA se provodi za procjenu stupnja opstrukcije i podijeljene bubrežne funkcije. CT je koristan u prikazu žila koje se križaju prije planiranja kirurškog zahvata. Ovisno o stupnju opstrukcije i rezidualnoj funkciji potreban je operacijski zahvat (pijeloplastika) ili stentiranja. (30)

4. RASPRAVA

Kongenitalne anomalije bubrega i mokraćnog trakta imaju složenu genetsku, epigenetsku i okolišnu osnovu. (29, 33, 57) Iako je nastup sekvecioniranja sljedeće generacije (NGS) i bioinformatike poboljšao razumijevanje molekularnih mehanizama tih anomalija, etiologija je za sada u većine bolesnika nepoznata. Stoga je integracija studija koje će uključivati genetske, epigenetske i okolišne čimbenike od iznimne važnosti kako bi se još bolje shvatili molekularni mehanizmi tih anomalija. Takva znanja, skupa sa radiološkom dijagnostikom i biokemijskim parametrima će sadržavati precizniju procjenu čimbenika rizika i komplikacija anomalija, kao i realna predviđanja očuvanja bubrežne funkcije i ukupnu prognozu. Takav uvid u molekularnu strukturu je iznimno važan za razvoj novih terapijskih strategija koje će spriječiti ili zaustaviti napredovanje bolesti i poboljšati klinički ishod ovih bolesnika. Nadalje, kako bi to bilo prihvaćeno od kliničara potrebno je i da problemi poput brze dijagnoze, znanja interpretacije podataka vezanih za genom, financije i društveno etički problemi slučajnih nalaza budu riješeni. Osobe s kongenitalnim anomalijama bubrega i mokraćnog trakta su važna kategorija bolesnika, ne samo jer su glavni uzrok zatajenja bubrega u djece i mladih, već i velika fenotipska i genotipska heterogenost tih anomalija je dosad ometala standardizaciju u donošenju kliničkih odluka. Pacijenti s tim anomalijama mogu imati koristi

od precizne dijagnostike, genetskog savjetovanja i personaliziranog liječenja. (57) Dublje razumijevanje embrionalnih procesa, koji su temelj normalnog i abnormalnog razvoja mokraćnog trakta, će dovesti do razvoja potencijalne ciljane terapije s malim molekulama i pružiti potrebno znanje za razvoj bubrega koji se mogu presađivati pacijentima. (58)

Prevalencija kroničnog zatajenja bubrega naglo je porasla u svijetu zbog urođenih anomalija bubrega i mokraćnog trakta, koje iznosi i do 50 %. (28, 59) U većini slučajeva incidencija kongenitalnih anomalija bubrega i mokraćnog trakta se povećava u zemljama u razvoju, gdje nedostaje prenatalni screening te dolazi do kašnjenja liječenja i posljedično do kroničnog bubrežnog zatajenja. Nadalje, važno je istaknuti da te anomalije mogu biti asimptomatske ili simptomi mogu kasnije doći do izražaja, što izrazito govori o važnosti praćenja kroz život. Razumijevanje brzine gubljenja bubrežne funkcije i predviđanje ishoda ključni su za točno vođenje bolesnika. (59) Prognoza pacijenata sa kongenitalnim anomalijama bubrega ovisi o inicijalnoj terapiji, dobi prilikom postavljanju dijagnoze, bubrežnoj funkciji prije i poslije liječenja, te prisustvu komplikacija. Svi ovi čimbenici su važni u ocjenjivanju napredovanja bolesti i određivanju dugotrajne prognoze. (59) Jedna od esencijalnih komplikacija koja dovodi do brže progresije u zatajivanje bubrega je hipertenzija. Nužna je njezina kontrola uz pomoć antihipertenziva, a prvi izbor su blokatori renin-angiotenzin-aldosteron sustava. Također, i proteinurija je faktor rizika za progresiju bolesti bubrega. (60) Razumijevanje liječenja kongenitalnih anomalija bubrega i mokraćnog trakta omogućava djeci da imaju manje komplikacija, da im bubrežna funkcija bude što dulje očuvana, te da mogu preživjeti zatajenje bubrega uz pomoć terapije nadomjesne bubrežne funkcije. (59)

5. ZAKLJUČCI

- Kongenitalne anomalije bubrega, zajedno sa urinarnim traktom, čine 30% svih kongenitalnih anomalija,
- uzrok kronične insuficijencije bubrega u djece (i do 50%),
- najčešće su asimptomatske,
- ultrazvuk i CT su najvažnije dijagnostičke metoda za dijagnosticiranje većine anomalija,
- ponekada su praćene infekcijama urinarnog trakta i nefrolitijazom,
- važnost rane dijagnoze, praćenja i odgovarajuće terapije kako bi se postigao što bolji ishod i buduća kvaliteta života.

6. SAŽETAK

Bubreg i mokraćni sustav česta su mjesta urođenih anomalija različite težine. Brojne anomalije su asimptomatske i dijagnosticiraju se prenatalnim ultrazvukom ili tijekom sustavne procjene za druge urođene anomalije. Nekada se ove abnormalnosti dijagnosticiraju posljedično zbog simptoma kao što su opstrukcija, infekcija ili trauma. Spektar anomalija bubrega se kreće od potpuno asimptomatskih koje ne ometaju kvalitetu života, do smrtonosnih kao što je obostrana ageneza bubrega. Mogu se klasificirati u anomalije parenhima bubrega, abnormalnosti migracije i anomalije kanalnog sustava. Etiologija anomalija bubrega je jako široka i uključuje genetiku, epigenetiku, brojne okolišne čimbenike te opstrukcije otjecanja urina. Od dijagnostičkih metoda je najvažniji ultrazvuk, a također i ostale poput CT-a, MR-a i intravenske urografije. Terapija najčešće ovisi o simptomima i drugim pridruženim anomalijama. Do kirurških zahvata uglavnom dolazi ako postoji opstrukcija otjecanja urina, ako anomalija izaziva bol u pacijenta (primjerice kod nefroptoza), ili postoji nefunkcionalan bubreg kojeg je bolje odstraniti. Budući da su ove anomalije glavni uzrok kronične bubrežne bolesti u djece, vrlo je važno redovito pratiti djecu (mjeranjem tlaka i proteina u urinu), a također i poslije tijekom cijeloga života.

Ključne riječi: kongenitalne anomalije bubrega, kronična bubrežna bolest, prenatalni ultrazvuk

7. SUMMARY

The kidney and urinary system are common sites of congenital anomalies of varying severity. Numerous anomalies are asymptomatic and are diagnosed by prenatal ultrasound or during systematic assessment for other congenital anomalies. Some of those anomalies are diagnosed due to symptoms such as obstruction, infection, or trauma. The spectrum of renal anomalies ranges from completely asymptomatic, which do not interfere with the quality of life, to the ones that are lethal, such as bilateral agenesis of the kidneys. They can be classified into renal parenchymal anomalies, migration abnormalities, and collecting system anomalies. The etiology of renal anomaly is very broad and includes genetics, epigenetics, remains surrounding factors and the inability of urine flow. Of the diagnostic methods, ultrasound is the most important, and so are others like CT, MR, and intravenous urography. Therapy usually depends on the symptoms and other associated anomalies. Surgical procedures usually occur if there is obstruction of urine outflow, if the anomaly causes pain in the patient (nephroptosis), or if there is dysfunctional kidney that is better removed. Since these anomalies are a major cause of chronic kidney disease in children, it is very important to monitor children regularly (measuring blood pressure and proteinuria) and also through the life.

Key words: chronic kidney disease, congenital kidney anomalies, prenatal ultrasound

8. LITERATURA

1. Henry Gray, F.R.S., *Gray's Anatomy: Descriptive and Surgical*. New York: Published by Barnes & Noble; 2010.
2. Fanghanel J., Pera F., Anderhuber F., Nitsch R. *Waldeyerova anatomija čovjeka*. Golden marketing-tehnička knjiga; 2009.
3. Križan Z. *Kompendij anatomije čovjeka*. 3. izd. 3. dio, Pregled građe grudi, trbuha, zdjelice, noge i ruke: za studente opće medicine i stomatologije. Zagreb: Školska knjiga; 1997
4. Renal system - Renal vessels and nerves [Internet]. Encyclopedia Britannica. 2020 [04.04.2020.]. Dostupno na: <https://www.britannica.com/science/human-renal-system/Renal-vessels-and-nerves#ref522627>
5. Russell P, Hong J, Windsor J, Itkin M, Phillips A. Renal Lymphatics: Anatomy, Physiology, and Clinical Implications. *Front Physiol*. 2019;10.
6. Duke Embryology - Urogenital Development [Internet]. Web.duke.edu. 2020 [citirano 18.04.2020.]. Dostupno na: <https://web.duke.edu/anatomy/embryology/urogenital/urogenital.html>
7. Seely J. A brief review of kidney development, maturation, developmental abnormalities, and drug toxicity: juvenile animal relevancy. *J Toxicol Pathol*. 2017;30(2):125-133.
8. Sadler, T.W. *Langmanova medicinska embriologija*, prijevod desetog izdanja. Školska knjiga; 2008.

9. Rehman S, Ahmed D. Embryology, Kidney, Bladder, and Ureter [Internet]. Ncbi.nlm.nih.gov. 2020 [citirano 18.04.2020]. Dostupno na: <https://www.ncbi.nlm.nih.gov/books/NBK547747/>
10. Rumballe B, Georgas K, Wilkinson L, Little M. Molecular anatomy of the kidney: what have we learned from gene expression and functional genomics? *Pediatr Nephrol.* . 2010;25(6):1005-1016.
11. Junqueira L.C., Carneiro J. Osnove histologije, udžbenik i atlas, prema 10.američkom izdanju. Školska knjiga; 2005.
12. Murray I, Paolini M. Histology, Kidney and Glomerulus [Internet]. Ncbi.nlm.nih.gov. 2020 [citirano 29.04.2020.]. Dostupno na: <https://www.ncbi.nlm.nih.gov/books/NBK554544/>
13. Miner J. The glomerular basement membrane. *Exp Cell Res.* 2012;318(9):973-978.
14. Falkson S, Bordoni B. Anatomy, Abdomen and Pelvis, Bowman Capsule [Internet]. Ncbi.nlm.nih.gov. 2020 [citirano 05.05.2020]. Dostupno na: <https://www.ncbi.nlm.nih.gov/books/NBK554474/>
15. Madrazo-Ibarra A, Vaitla P. Histology, Nephron [Internet]. Ncbi.nlm.nih.gov. 2020 [citirano 06.05 .2020]. Dostupno na: <https://www.ncbi.nlm.nih.gov/books/NBK554411/>
16. Hall J.E. Guyton and Hall. Textbook of medical physiology twelfth edition. By Saunders, an imprint of Elsevier Inc. 2011
17. Wang K, Kestenbaum B. Proximal Tubular Secretory Clearance. *Clin J Am Soc Nephrol.* 2018;13(8):1291-1296.
18. Ogobuiro I, Tuma F. Physiology, Renal [Internet]. Ncbi.nlm.nih.gov. 2020 [citirano 06.05.2020]. Dostupno na: <https://www.ncbi.nlm.nih.gov/books/NBK538339/>

19. Mount D. Thick Ascending Limb of the Loop of Henle. *Clin J Am Soc Nephrol.* 2014;9(11):1974-1986.
20. Martini A, Danser A. Juxtaglomerular Cell Phenotypic Plasticity. *High Blood Press Cardiovasc Prev.* 2017;24(3):231-242.
21. Peti-Peterdi J, Harris R. Macula Densa Sensing and Signaling Mechanisms of Renin Release: Figure 1. *J Am Soc Nephrol.* 2010;21(7):1093-1096.
22. Fountain J, Lappin S. Physiology, Renin Angiotensin System [Internet]. *Ncbi.nlm.nih.gov.* 2020 [citirano 8.05.2020]. Dostupno na: <https://www.ncbi.nlm.nih.gov/books/NBK470410/>
23. Morris D, Sanghavi D, Kahwaji C. Angiotensin II [Internet]. *Ncbi.nlm.nih.gov.* 2020 [citirano 08.05.2020]. Dostupno na: <https://www.ncbi.nlm.nih.gov/books/NBK499912/>
24. Scott J, Menouar M, Dunn R. Physiology, Aldosterone [Internet]. *Ncbi.nlm.nih.gov.* 2020 [citirano 08.05.2020]. Dostupno na: <https://www.ncbi.nlm.nih.gov/books/NBK470339/>
25. McCormick J, Ellison D. Distal Convuluted Tubule. *Compr Physiol.* 2014;;45-98.
26. McMahon R, Penfold D, Bashir K. Anatomy, Abdomen and Pelvis, Kidney Collecting Ducts [Internet]. *Ncbi.nlm.nih.gov.* 2020 [citirano 10.05.2020]. Dostupno na: <https://www.ncbi.nlm.nih.gov/books/NBK549766/>
27. Vinay Acharya J. The Kidney as an Endocrine Organ [Internet]. *PubMed Central (PMC).* 2020 [citirano 10.05.2020]. Dostupno na: <https://www.ncbi.nlm.nih.gov/pmc/articles/PMC6369613/>
28. Mardešić D. i sur. *Pedijatrija, osmo, prerađeno i dopunjeno izdanje.* Zagreb: Školska knjiga, d. d.; 2016.
29. Yosypiv I. Congenital Anomalies of the Kidney and Urinary Tract: A Genetic Disorder?. *Int J Nephrol.* 2012;2012:1-10.

30. Ramanathan S, Kumar D, Khanna M, Al Heidous M, Sheikh A, Virmani V et al. Multi-modality imaging review of congenital abnormalities of kidney and upper urinary tract. *World J Radiol.* 2016;8(2):132.
31. Edmund Papin D. CLASSIFICATION OF RENAL AND URETERAL ANOMALIES [Internet]. PubMed Central (PMC). 2020 [citirano 12.05.2020]. Dostupno na: <https://www.ncbi.nlm.nih.gov/pmc/articles/PMC1399333/?page=1>
32. Palacios Loro M, Segura Ramírez D, Ordoñez Álvarez F, Santos Rodríguez F. Congenital anomalies of the kidney and urinary tract. A vision for the paediatrician. *An Pediatr (Barc).* 2015;83(6):442.e1-442.e5.
33. Reference G. Congenital anomalies of kidney and urinary tract [Internet]. Genetics Home Reference. 2020 [citirano 13.05.2020]. Dostupno na: <https://ghr.nlm.nih.gov/condition/congenital-anomalies-of-kidney-and-urinary-tract#genes>
34. RESERVED I. Orphanet: Renal agenesis, unilateral [Internet]. Orpha.net. 2020 [citirano 15.05.2020]. Dostupno na: https://www.orpha.net/consor/cgi-bin/OC_Exp.php?Lng=GB&Expert=93100
35. Asadov D. Renal agenesis | Radiology Reference Article | Radiopaedia.org [Internet]. Radiopaedia.org. 2020 [citirano 15.05.2020]. Dostupno na: <https://radiopaedia.org/articles/renal-agenesis>
36. RESERVED I. Orphanet: Renal agenesis, bilateral [Internet]. Orpha.net. 2020 [citirano 15.05.2020]. Dostupno na: [https://www.orpha.net/consor/cgi-bin/Disease_Search.php?lng=EN&data_id=2656&Disease_Disease_Search_diseaseGroup=Renal-agenesis--bilateral&Disease_Disease_Search_diseaseType=Pat&Disease\(s\)/group%20of%20diseases=Renal-agenesis--bilateral&title=Renal%20agenesis,%20bilateral&search=Disease_Search_Simple](https://www.orpha.net/consor/cgi-bin/Disease_Search.php?lng=EN&data_id=2656&Disease_Disease_Search_diseaseGroup=Renal-agenesis--bilateral&Disease_Disease_Search_diseaseType=Pat&Disease(s)/group%20of%20diseases=Renal-agenesis--bilateral&title=Renal%20agenesis,%20bilateral&search=Disease_Search_Simple)

37. Skandhan A. Supernumerary kidney | Radiology Reference Article | Radiopaedia.org [Internet]. Radiopaedia.org. 2020 [citirano 16.05.2020]. Dostupno na: <https://radiopaedia.org/articles/supernumerary-kidney-2?lang=us>
38. Innocenzi M, Casale P, Alfarone A, Ravaziol M, Cattarino S, Grande P et al. Supernumerary kidney laparoscopically treated. *Can Urol Assoc J*. 2013;7(11-12):772.
39. Kumar M, Kumar G, Barwal K, Raina P. Right supernumerary kidney: A rare entity. *Urol Case Rep*. 2019;23:97-98.
40. Weerakkody Y. Persistent fetal lobulation of the kidneys | Radiology Reference Article | Radiopaedia.org [Internet]. Radiopaedia.org. 2020 [citirano 18.05.2020]. Dostupno na: <https://radiopaedia.org/articles/persistent-fetal-lobulation-of-the-kidneys?lang=us>
41. Nazim S, Bangash M, Salam B. Persistent fetal lobulation of kidney mimicking renal tumour. *BMJ Case Rep*. 2017;:bcr-2017-219856.
42. Gaillard F. Hypertrophied column of Bertin | Radiology Reference Article | Radiopaedia.org [Internet]. Radiopaedia.org. 2020 [citirano 18.05.2020]. Dostupno na: <https://radiopaedia.org/articles/hypertrophied-column-of-bertin?lang=us>
43. Algin O, Ozmen E, Gumus M. Hypertrophic Columns of Bertin: Imaging Findings. *Eurasian J Med*. 2014;46(1):61-63.
44. Koratala A, Bhattacharya D. Kidney hump, no need to jump!. *Clin Case Rep*. 2018;6(8):1633-1634.
45. Stanislavsky A. Dromedary hump | Radiology Reference Article | Radiopaedia.org [Internet]. Radiopaedia.org. 2020 [citirano 18.05.2020]. Dostupno na: <https://radiopaedia.org/articles/dromedary-hump>

46. Kolbenstvedt A, Lien H. Isolated renal hilar lip on computed tomography. *Radiology*. 1982;143(1):150-150.
47. RESERVED I. Orphanet: Renal hypoplasia [Internet]. Orpha.net. 2020 [citirano 20.05.2020]. Dostupno na: https://www.orpha.net/consor/cgi-bin/OC_Exp.php?lng=EN&Expert=93101
48. Phua Y, Ho J. Renal dysplasia in the neonate. *Curr Opin Pediatr*. 2016;28(2):209-215.
49. RESERVED I. Orphanet: Renal dysplasia [Internet]. Orpha.net. 2020 [citirano 21.05.2020]. Dostupno na: https://www.orpha.net/consor/cgi-bin/OC_Exp.php?lng=EN&Expert=93108
50. Skandhan A. Ectopic kidney | Radiology Reference Article | Radiopaedia.org [Internet]. Radiopaedia.org. 2020 [citirano 23.05.2020]. Dostupno na: <https://radiopaedia.org/articles/ectopic-kidney-1?lang=us>
51. Knipe H. Abnormal renal rotation | Radiology Reference Article | Radiopaedia.org [Internet]. Radiopaedia.org. 2020 [citirano 23.05.2020]. Dostupno na: <https://radiopaedia.org/articles/abnormal-renal-rotation?lang=us>
52. Knipe H. Nephroptosis | Radiology Reference Article | Radiopaedia.org [Internet]. Radiopaedia.org. 2020 [citirano 23.05.2020]. Dostupno na: <https://radiopaedia.org/articles/nephroptosis?lang=us>
53. Chan V, Lam T, Lam W. Nephroptosis: The wandering kidney. *Kidney Res Clin Pract*. 2018;37(3):306-307.
54. Kirkpatrick J, Leslie S. Horseshoe Kidney [Internet]. Ncbi.nlm.nih.gov. 2020 [citirano 25.05.2020]. Dostupno na: <https://www.ncbi.nlm.nih.gov/books/NBK431105/>

55. Skandhan A. Pancake kidney | Radiology Reference Article | Radiopaedia.org [Internet]. Radiopaedia.org. 2020 [citirano 25.05.2020]. Dostupno na: <https://radiopaedia.org/articles/pancake-kidney>
56. Jackson L, Woodward M, Coward R. The molecular biology of pelvi-ureteric junction obstruction. *Pediatr Nephrol.* 2017; 33(4):553-571.
57. Westland R, Renkema K, Knoers N. Clinical Integration of Genome Diagnostics for Congenital Anomalies of the Kidney and Urinary Tract. *Clin J Am Soc Nephrol.* 2020; CJN.14661119
58. Jain S, Chen F. Developmental pathology of congenital kidney and urinary tract anomalies. *Clin Kidney J.* 2018; 12(3):382-399.
59. Ramayani O, Ritarwan K, Eyanoe P, Siregar R, Ramayati R. Renal survival analysis of CAKUT and outcomes in chronic kidney disease [Internet]. Alliedacademies.org. 2020 [citirano 8.6.2020]. Dostupno na: <https://www.alliedacademies.org/articles/renal-survival-analysis-of-cakut-and-outcomes-in-chronic-kidney-disease-9156.html>
60. Gabriele M, Koch Nogueira P. Management of Hypertension in CAKUT: Protective Factor for CKD. *Front Pediatr.* 2019; 7.

9. ŽIVOTOPIS

Rafael Kovač rođen je 21.01.1996. godine u Šibeniku. U Šibeniku završava osnovnu školu Jurja Šižgorića. Daljnje obrazovanje nastavlja u Gimnaziji Antuna Vrančića također u Šibeniku. Pohađao je smjer klasična gimnazija. Integrirani preddiplomski i diplomski studij medicine upisuje 2014.godine. Dužnost demonstratora na Katedri za fiziologiju, patofiziologiju i imunologiju obnaša od 2016. do 2018. godine.