

Patologija posteljice u blizanačkih trudnoća

Crnčić, Marta

Master's thesis / Diplomski rad

2020

Degree Grantor / Ustanova koja je dodijelila akademski / stručni stupanj: **University of Rijeka, Faculty of Medicine / Sveučilište u Rijeci, Medicinski fakultet**

Permanent link / Trajna poveznica: <https://um.nsk.hr/um:nbn:hr:184:307366>

Rights / Prava: [In copyright](#)/[Zaštićeno autorskim pravom.](#)

Download date / Datum preuzimanja: **2025-02-08**



Repository / Repozitorij:

[Repository of the University of Rijeka, Faculty of Medicine - FMRI Repository](#)



SVEUČILIŠTE U RIJECI

MEDICINSKI FAKULTET

INTEGRIRANI PREDDIPLOMSKI I DIPLOMSKI

SVEUČILIŠNI STUDIJ MEDICINE

Marta Crnčić

PATOLOGIJA POSTELJICE U BLIZANAČKIH TRUDNOĆA

Diplomski rad

Rijeka, 2020.

SVEUČILIŠTE U RIJECI

MEDICINSKI FAKULTET

INTEGRIRANI PREDDIPLOMSKI I DIPLOMSKI

SVEUČILIŠNI STUDIJ MEDICINE

Marta Crnčić

PATOLOGIJA POSTELJICE U BLIZANAČKIH TRUDNOĆA

Diplomski rad

Rijeka, 2020.

Mentorica rada: Prof. dr. sc. Sanja Štifter, dr. med.

Diplomski rad ocijenjen je dana 30. lipnja 2020. u Rijeci, pred povjerenstvom u sastavu:

1. Doc. dr. sc. Tea Štimac, dr. med
2. Doc. dr. sc. Emina Babarović, dr.med
3. Doc. dr. sc. Koviljka Matušan Ilijaš, dr.med

Rad sadrži 37 stranica, 2 slike, 1 tablicu, 23 literaturna navoda.

ZAHVALA

Zahvaljujem se mentorici Prof. dr. sc. Sanja Štifter, dr. med. na pomoći i strpljenju tijekom pisanja ovog diplomskog rada.

Veliko hvala mojim roditeljima, mimi, didi, noni i noniću na podršci i razumijevanju tijekom cijelog studija.

Posebne zahvale mojoj seki, koja je bila najbolja podrška i motivacija bez koje se neki ispiti ne bi ni položili.

Hvala mom Frani, na strpljivosti u zajedničkim učenjima, razumijevanju u žutim minutama i osloncu u svim trenucima studija kojeg smo zajedno dijelili.

SADRŽAJ

1. Uvod.....	1
1.1. Vrste placentacije u blizanačkih trudnoća	2
2. Svrha rada.....	4
3. Prevalencija i epidemiologija blizanačkih trudnoća.....	4
4. Klinički pregled i praćenje blizanačkih trudnoća	6
5. Patološki pregled posteljica	10
5.1. Indikacije za patohistološki pregled posteljice	10
5.2. Makroskopski pregled posteljice	11
5.3. Mikroskopski pregled posteljice	13
6. Pregled blizanačke posteljice	15
6.1. Makroskopski pregled blizanačke posteljice	15
6.2. Mikroskopski pregled blizanačke posteljice.....	18
6.3. Pregled vaskularnih anastomoza	19
6.4. Najučestalija patologija u blizanačkim posteljicama	22
7. Rasprava.....	29
8. Zaključak.....	31
9. Sažetak	32
10. Summary.....	33
11. Literatura	34
12. Životopis.....	37

POPIS SKRAĆENICA I AKRONIMA

IUGR - eng. *intrauterine growth restriction*; intrauterini zaostatak rasta

IUFD- eng. *intrauterine fetal demise*; intrauterina fetalna smrt

RDS - eng. *respiratory distress syndrome*; sindrom respiratornog distresa

DZ - eng. *dizygotic*; dizigot

MZ - eng. *monozygotic*; monozigot

BiBi - lat. *placenta biamniata bichoriata*; biamnionska bikorionska posteljica

BiMo - lat. *placenta biamniata monochoriata*; biamnionska monokorionska posteljica

MoMo - lat. *placenta monoamniata monochoriata*; monoamnionska monokorionska posteljica

TTTS - eng. *twin-twin transfusion syndrome*; sindrom feto-fetalne transfuzije

TAPS- eng. *twin anemia polycythemia sequence*; blizanačka sekvencija anemije i policitemije

IVF - eng. *in vitro fertilisation*; in vitro oplodnja

CRL - eng. *crown - rump length*; udaljenost tjeme-trtica

AFI - eng. *amniotic fluid index*; indeks plodove vode

MPD - eng. *maximum pool depth*; najdublji slobodni džep

MCA - eng. *middle cerebral artery*; srednja moždana arterija

PSV - eng. *peak systolic velocity*; vršna sistolička vrijednost

SUA- eng. *single umbilical artery*; jedna pupčana arterija

TRAP- eng. *twin reversed arterial perfusion*; blizanački sindrom retrogradne arterijske perfuzije

1. Uvod





Uspoređujući s jednoplodnim trudnoćama, blizanačke trudnoće su one kod kojih nalazimo veću incidenciju perinatalnog rizika za majku i fetus. Glavni rizici su povećana učestalost ranog i kasnog pobačaja, preeklampsija, te krvarenje tijekom trudnoće i nakon poroda. Također, značajno je češći prijevremeni porod, intrauterini zaostatak rasta (eng. *intrauterine growth restriction* - IUGR) i intrauterina smrt fetusa (eng. *intrauterine fetal demise* - IUFD). Blizanci su također u većem riziku od asfiksije pri porodu i respiratornim poremećajima (eng. *respiratory distress syndrome* - RDS). Pri tome prematuritet i komplikacije nastale kao posljedica nezrelosti jedne su od glavnih uzroka perinatalnog morbiditeta i mortaliteta u ovoj skupini (1). U blizanačkim trudnoćama perinatalna smrtnost je četiri puta veća nego kod jednoplodnih trudnoća (2). Nadalje, incidencija prirođenih malformacija jednog ili oba blizanca je veća što se objašnjava time da umjesto jednog ploda imamo istovremeni razvoj dva ploda u zajedničkoj šupljini maternice. Većina ovih komplikacija se može izravno ili neizravno povezati s poremećajima posteljice ili pupčane vrpce (1).

Svi navedeni razlozi blizanačku trudnoću svrstavaju u skupinu rizičnih trudnoća te je za bolje razumijevanje patogeneze i daljnji ishod majke i novorođenčeta uz primjenjene sve raspoložive prenatalne dijagnostičke postupke potrebno detaljnim makroskopskim i mikroskopskim histopatološkim pregledom posteljice nakon rođenja potvrditi iste.

1.1. Vrste placentacije u blizanačkih trudnoća

Dva su oblika blizanačkih trudnoća; s obzirom na zigotnost razlikujemo dvojajčane (eng. *dizygotic* - DZ) i jednojajčane blizance (eng. *monozygotic* - MZ). Dvojajčani blizanci nastaju kada su dvije jajne stanice otpuštene tijekom istog menstruacijskog ciklusa (multipla ovulacija) i oplođene zasebno svaka sa svojim spermijem. Dvojajčani blizanci imaju istu genetsku osnovu kao braća i sestre iz jednoplodnih trudnoća i u prosjeku dijele 50% svojih gena. Mogu biti istog ili suprotnog spola (3). Kod DZ imamo odvojene amnion i korion (lat. *placenta biamniata bichoriata* - BiBi), dok su posteljice najčešće dvije, ali ponekad ako je mjesto implantacije blizu može nastupiti fuzija ili spajanje posteljice tijekom trudnoće kod koje nalazimo srasle korione i dvije amnijske šupljine odvojene pregradom (4). Jednojajčane blizanačke trudnoće nastaju iz jedne jajne stanice ili zigote koja se razdijeli neposredno nakon začeća. Jednojajčani blizanci (MZ) nose identičnu genetsku strukturu; dijele 100% svojih gena i uvijek su istog spola (3). Placentacija jednojajčanih blizanca ovisi o vremenu kada dođe do diobe zametka. Rana dioba zametka (2 dana od oplodnje) rezultira odvojenim amnionima i korionima (BiBi), a nalazi se u 18-36% jednojajčanih blizanačkih trudnoća. Kasna dioba (3-8 dan nakon oplodnje) rezultira zajedničkim korionom i jednom posteljicom (lat. *placenta biamniata monochoriata* - BiMo) i pojavljuje se u 60 - 75% slučajeva. Dioba zametka nakon 8 dana (9 - 12 dana od oplodnje) je vrlo rijetka i javlja se u 1 - 2% jednojajčanih blizanaca, a u navedenom slučaju su zajednički korion, amnion odnosno cijela posteljica (lat. *placenta monoamniata monochoriata* - MoMo) (Slika 1.). Ukoliko dioba nastupi nakon 12 dana od oplodnje tada se MZ oplođena jajna stanica uspijeva samo djelomično podjeliti što

rezultira pojavom sijamskih blizanaca (5). Pojava sijamskih blizanaca je iznimno rijetka i javlja se u omjeru 1: 50 000-100 000 blizanačkih trudnoća (6).

Zigotnost	Dizigoti i monozigoti		Monozigoti	
	0-3 dan	0-3 dan	4-8 dan	8-13 dan
Dan diobe				
Fetalne membrane	2 Amniona, 2 Koriona 2 Placente	2 Amniona, 2 Koriona, 1 Placenta	2 Amniona, 1 Korion, 1 Placenta	1 Amnion, 1 Korion, 1 Placenta

Slika 1. Placentacija blizanačkih trudnoća s obzirom na vrijeme diobe zametka (5)

Čimbenici koji utječu na vrijeme diobe nisu nam poznati. Određivanje zigotnosti i korioniciteta na vrijeme ukoliko je moguće je važno ne samo iz medicinskih i genetskih aspekata već i psihosocijalnih za svaku obitelj. Što ranije otkrivanje korion-amnion odnosa je ključno u antepartalnom praćenju jer određuje rizike od komplikacija kao što su sindrom fetofetalne transfuzije (eng. *twin-twin transfusion syndrome* - TTTS), blizanačka sekvencija anemije i policitemije (eng. *twin anemia polycythemia sequence* -TAPS), poremećaj rasta, IUGR, kongenitalne anomalije i neželjeni ishodi s pupkovinom.

Nadalje placentacija može značajno utjecati na perinatalni morbiditet i mortalitet u blizanačkih trudnoća (5). Kada imamo jednu zajedničku posteljicu i anastomoze krvnih žila prisutan je veći rizik od komplikacija tih trudnoća (4). Povećan je rizik i od prijevremenog poroda. Otprilike 60 % blizanaca se rađa prije termina te je zbog toga

povećana incidencija novorođenčadi niske porođajne mase. Oba navedena faktora svrstavaju blizanačku trudnoću u skupinu rizičnih trudnoća (7).

2. Svrha rada

Svrha ovog rada je pregledno prikazati posebnosti makroskopskih i mikroskopskih patoloških promjena posteljica u blizanačkih trudnoća te najučestalije patologije u posteljica koje nalazimo kod blizanačkih trudnoća.

3. Prevalencija i epidemiologija blizanačkih trudnoća

Blizanačka trudnoća se pojavljuje u otprilike 3% živorodjenih, te 97% višeplođnih trudnoća (8). U razvijenom svijetu u 1959-ima broj višeplođnih trudnoća je počeo opadati i dotaknuo je najnižu točku 1970-te, ali od tada je u porastu. U kasnim 90-ima broj trojki je počeo opadati dok je broj blizanaca nastavio rasti (9). Kada ne govorimo o umjetno potpomognutoj oplodnji DZ učestaliji su od MZ i čine 70% svih blizanačkih trudnoća. Na zigotnost utječe velik broj čimbenika. Incidencija DZ je varijabilna od populacije do populacije, ali incidencija MZ je konstantna i iznosi 3-5/1000 živorodjene djece. Čini se da se taj broj dvostruko povećava kod žena kod kojih je stimulirana ovulacija (superovulacija), te kod žena kod kojih je došlo do povećanog broja prijenosa blastocista tijekom in vitro oplodnje (eng. *in-vitro fertilisation* - IVF). S druge strane na DZ imaju utjecaja rasa, genetski faktori, dob majke, paritet, lijekovi za poticanje plodnosti i prehrambeni status majke (10). U različitim krajevima svijeta vidimo kako rasa i etnicitet utječe na incidenciju DZ blizanačkih trudnoća. Azija ima najnižu stopu (1,3 / 1000 rođenih DZ u Japanu), Sjedinjene Američke države i Europa (8 / 1000 rođenih DZ) srednju stopu, dok u Africi imamo najvišu stopu (50 / 1000 rođenih DZ u Nigeriji) (8). Dob majke također

utječe na pojavu višeplođnih trudnoća DZ, žene u kasnijoj generativnoj dobi 35-39 godina su u većem riziku zbog rasta razine gonadotropina i maksimalne stimulacije folikula te je zbog toga veća vjerojatnost rasta više od jednog folikula tijekom menstruacijskog ciklusa. Odgađanje majčinstva u kasnijoj reprodukcijskoj dobi dovodi do povećane upotrebe medicinski potpomognute oplodnje što također doprinosi stopi višeplođnih trudnoća. U Europi četvrtina poroda začeta IVF-om i stimulacijom ovulacije je višeplođna. Ta stopa još je veća u Sjedinjenim Američkim državama (SAD) i Kanadi. Moguće je smanjiti stopu višeplođnih trudnoća medicinski potpomognutom oplodnjom opreznijom upotrebom sredstava za stimulaciju ovulacije i smanjenim brojem prijenosa zametaka, ali su tu prisutni različiti faktori širom svijeta koji utječu na rašireno usvajanje politika jedinstvenog prijenosa embrija. Paritet također povećava rizik pojave DZ blizanaca bez obzira na životnu dob majke. U literaturi nalazimo dokaze da je veća vjerojatnost začeca blizanaca ukoliko je netko u obitelji, posebice prvo koljeno, imao blizance s majčine strane dok očeva linija nema utjecaja (4).

4. Klinički pregled i praćenje blizanačkih trudnoća

Pregled ultrazvukom (UZV) je najbolja metoda za probir i konačnu dijagnozu jednoplodne pa tako i blizanačke trudnoće. Većina žena u zemljama s bogatim resursima na ultrazvučne preglede ide barem jednom ili više puta tijekom trudnoće. Randomizirana ispitivanja u kojima se uspoređivao rutinski izvođeni ultrazvučni pregled s ultrazvukom provedenim samo zbog određene kliničke indikacije dokazala su da se znatan broj blizanačkih trudnoća ne prepoznaje do trećeg tromjesečja ili porođaja kod žena koje nisu prolazile rutinski ultrazvučni pregled. Kao primjer u studiji RADIUS (Routine Antenatal Diagnostic Imaging with Ultrasound Study) u preko 15 000 trudnoća utvrdilo se da kod žena koje nisu imale rutinski ultrazvučni pregled u drugom tromjesečju, 38% blizanačkih trudnoća nije bilo dijagnosticirano sve do nakon 26. tjedana gestacije i 13% nije dijagnosticirano do samog poroda. Ultrazvučno ispitivanje u Helsinkiju prijavilo je slične rezultate u kojima je otprilike 25% trudnoća blizanaca bilo dijagnosticirano tek nakon 21. tjedna gestacije. U oba ispitivanja nijedna od blizanačkih trudnoća nije propustila ultrazvučni pregled. Prenatalne smjernice za ultrazvučni probir razlikuju se širom svijeta. Rana procjena ultrazvukom daje nam informacije o gestacijskoj dobi što je važno u svim trudnoćama, ali posebice kod vođenja blizanačkih trudnoća jer je učestalost komplikacija ovdje znatno veća (11). Neke od komplikacija blizanačkih trudnoća s kojima se susreću specijalisti ginekologije i opstetricije su IUGR, prijevremeni porod, spontani pobačaji, gestacijski dijabetes, preeklampsije te povišeni maternalni i perinatalni morbiditet i mortalitet. Određivanje gestacijske dobi je najrelevantnije kada je udaljenost tjeme - trtica (eng. *crown - rump length*, CRL) u vrijednostima između 45mm - 84mm (razdoblje između 11+0 i 13+6/7 tj gestacije) (12). Ukoliko kod žena koje su zanijele spontano postoji razlika

između blizanaca u biometrijskim mjerenjima koja se koriste za procjenu gestacijske dobi, opći dogovor je da se procijenjeni datum poroda treba temeljiti na mjerenjima većeg blizanca. Tim načinom se smanjuje rizik da se zbog podcjenjivanja gestacijske dobi propusti dijagnoza ograničenja rasta, koja može biti prisutna u blizanačkim trudnoća (11). Kod trudnoće koja je začeta IVF-om, određivanje gestacijske dobi se vrši na temelju datuma embriotransfera (12). Ultrazvučni pregled tijekom prvog tromjesečja može otkriti abnormalnosti koje su povezane s lošim ishodom. To uključuje kongenitalne anomalije, povećanu nuhalnu translucenciju te poremećaji duljine ploda mjerenjem CRL-a koji mogu biti povezani s aneuploidijom ili TTTS-om. Ultrazvuk je također djelotvorni prenatalni alat za utvrđivanje amniociteta i korioniciteta. Kako je kod blizanačkih trudnoća incidencija komplikacija značajno veća, određivanje korioniciteta i amniociteta ima veliki značaj u tome kako će se ona dalje voditi i na koji način će se planirati vrijeme i način poroda. Optimalno vrijeme za provođenje ultrazvučnog pregleda korioniciteta i amniociteta je u prvom tromjesečju nakon sedam tjedana između 11+0 i 13+6/7 (osjetljivost $\geq 98\%$), nešto niža, ali prihvatljiva točnost u ranom drugom tromjesečju (osjetljivost $\geq 90\%$) dok je procjena fetalnih membrana ultrazvukom u trećem tromjesečju otežana i manje precizna, posebno kada imamo prisutan oligohidramnij. Nakon prvog tromjesečja možemo odrediti spol fetusa; ukoliko su oni različitog spola to nam može koristiti kao vrlo pouzdano sredstvo za potvrđivanje dikorionske trudnoće (11). Jedno od sredstava koje nam može pomoći u određivanju korioniciteta i amniociteta može biti i broj posteljica međutim ta metoda nije uvijek pouzdana jer kod dvojajčanih blizanaca posteljice se mogu prezentirati kao jedna ili često mogu biti jedna do druge, a u 3% MZ blizanaca možemo pronaći dva dijela. Ako imamo situaciju gdje nikako nije moguće odrediti korionicitet, najpouzdanije je

blizance proglašiti kao MZ (12). Važno je koristiti dosljednu strategiju za prepoznavanje i označavanje odgovarajućeg blizanca što ranije u trudnoći i prema tim oznakama pratiti njihov daljnji rast i razvoj fetusa. To je relativno jednostavno napraviti kada su blizanci različitog spola. Međutim kod istospolnih blizanca svaki bliznac se može prepoznati na temelju svoje orijentacije u odnosu na drugog blizanca: lijevi ili desni bočni za blizance koji su postavljeni jedan pored drugoga i gornji (fundalni) ili donji (cervikalni) za blizance koji su postavljeni okomito. Čini se da se dva blizanca u bočno orijentiranim blizancima tijekom vremena mijenjaju, dok će doljnji blizanci vertikalno orijentiranih blizanaca ostati na toj poziciji tijekom cijele trudnoće. Također je korisno dokumentiranje mjesta implantacije posteljice (sprijeda, straga, bočno) te mjesta i vrste insercije pupčane vrpce na posteljici (npr. marginalno ili centralno; paracentralno ili velamentozno) (11). Kako bi svakog od blizanaca uvijek mogli pratiti neovisno o liječniku koji radi UZV potrebno je oznake blizanaca nakon što ih odredimo jasno napisati u medicinsku dokumentaciju trudnice. Kod nekomplikirane BiBi trudnoće UZV pregled treba obaviti u prvom tromjesečju, jednom u drugom tromjesečju (kada će se napraviti detaljni pregled anatomije svakog od blizanaca; tzv. anomaly scan) i ako je sve u redu pregledi se ponavljaju svaka 4 tjedna do poroda. BiBi blizanci kod kojih nailazimo na neku od patologija zahtijevaju više pregleda ovisno o patologiji. U svakom UZV pregledu liječnik bi trebao utvrditi količinu plodove vode (eng. *amniotic fluid index* – AFI) ili najdublji slobodni džep (eng. *maximum pool depth* – MPD), tjelesnu težinu (TT) fetusa te napraviti doppler umbilikalne arterije (nakon 20. tjedana). Ukoliko se na nekom od UZV pregleda primjeti diskordantni rast taj podatak moramo zabilježiti kako bi svakim sljedećim UZV mogli pratiti razlike u rastu blizanaca. Kada imamo nekomplikiranu monokorionsku

blizanačku trudnoću UZV ćemo napraviti u prvom tromjesečju, te nakon 16-og tjedna gestacije svaka dva tjedna kako bi otkrili na vrijeme moguću patologiju TAPS-a ili TTTS-a. BiMo ili MoMo blizanci kod kojih nailazimo na kompliciranu patologiju iziskuju više pregleda UZV ovisno o vrsti patologije. Kod MZ blizanaca nakon 20. tjedna gestacije UZV pregled treba uključivati i Doppler srednje moždane arterije (eng. *middle cerebral artery* – MCA) preko kojeg nadziremo otpor i vršnu sistoličku vrijednost (eng. *peak systolic velocity* – PSV) kako bi na vrijeme otkrili TAPS. Kao i kod BiBi na svakom pregledu potrebno je napraviti procjenu TT fetusa i procjenu količine plodove vode. Kako bi na vrijeme otkrili žene s povećanim rizikom za prijevremeni porodom jedna od pretraga koja nam u tome može pomoći i koja se izvodi i preporuča u 20-om tjednu blizanačkih trudnoća je cervikometrija (12).

5. Patološki pregled posteljica

Posteljica se često naziva drvom života. Kada funkcionira normalno predstavlja metabolički, respiratorni i ekskrecijski organ za razvoj fetusa, međutim kada dođe do pojave abnormalnosti vrlo normalna trudnoća može postati hitno stanje u ginekologiji (13). Patološki pregled posteljice daje nam informacije koje mogu biti od velike važnosti za majku i novorođenče neposredno nakon poroda ili u budućnosti. Informacije koje dobijemo patološkim pregledom posteljice također mogu biti ključne u dokaznim postupcima analize rada opstetričara kod trudnoća s lošim ishodom za majku ili novorođenče. Iako neki stručnjaci smatraju da bi sve posteljice s širim kliničkim indikacijama trebale biti patološki pregledane, u većini bolnica se to ne radi (14). Već se patohistološki pregledavaju samo posteljice za koje postoji uža klinička indikacija. Općenito patohistološki nalaz pregleda posteljice mora sadržavati: opće podatke trudnice, povijest bolesti, makroskopski opis mjere i težinu posteljice te opis duljine s insercijom pupčane vrpce, opis ovoja, fetalne i majčine strane posteljice i mikroskopski opis svih struktura posteljice, uključujući pupkovinu i ovoje. Nalaz se zaključuje dijagnozom MKB (medicinska klasifikacija bolesti) ili popisom uočenih patoloških promjena uz po potrebi kliničko-patološki komentar kako bi se kliničaru pomoglo u tumačenju nalaza (15).

5.1. Indikacije za patohistološki pregled posteljice

Opstetričar je najčešće taj koji indicira patološki pregled posteljice. Informacije o gestacijskog dobi i anamnezi trudnoće trebali bi dobiti od njega na odgovarajućem listu na kojem još mora biti upisana duljina pupkovine u punom smislu (duljina od fetusa do

insercije u posteljicu prije samog presijecanja), broj krvnih žila u pupkovini i bilo kakva veća abnormalnost koja se makroskopski vidi (14). Glavne indikacije za patološki pregled posteljice su: loši ishodi trudnoće kao što je prematuritet (manje od 32 + 0 tjedana trudnoće), IUGR (ispod 10. centila s nenormalnom krivuljom rasta fetusa tijekom trudnoće), slučajevi ozbiljnog fetalnog distresa koji zahtijevaju skrb u neonatalnoj intenzivnoj jedinici, sistemske bolesti u majke, krvarenje u 3. trimestru, dokazi infekcije kod fetusa ili u majke te kasni pobačaj (20 + 0 do 23 + 6 tjedan gestacije) (15). Posteljice za patološki pregled se upućuju svježe (pohranjene u hladnjaku na +4 do +8°C ili ukoliko je odgođeno vrijeme patohistološkog pregleda fiksirane u formalinu. U hladnjaku na 4°C mogu biti pohranjene do tjedan dana bez signifikantnih autolitičkih promjena. Potpuna fiksacija cijele posteljice je postupak koji traje više dana u odgovarajućim količinama formalina. Primarnom fiksacijom formalinom posteljica postaje manje infektivna, lakše ju je secirati, te se opseg nekih od makroskopskih promjena (poput infarkta) može bolje procijeniti. Međutim, fiksacija formalina čini posteljicu neprikladnom za mikrobiološko ispitivanje i kulturu tkiva.

5.2. Makroskopski pregled posteljice

Prije makroskopskog pregleda posteljice, poželjno je fotografskim zapisom zabilježiti posteljicu i promjene koje na njoj vidimo. Fotografije promjena na posteljici mogu se kasnije iskoristiti i povezati s mikroskopskim značajkama i kliničkim aspektima (16). Posteljica jednoplodnih trudnoća je prosječno promjera 22 cm i debljine 2-2.5 cm te teži oko 470±30 grama (17). U opisu i pregledu posteljice treba obratiti pozornost na majčinu stranu posteljice koja bi trebala biti tamno smeđe boje i raspodijeljena u kotiledone koji se povećavaju i diferenciraju kako napreduje gestacija. Kod pregleda je bitno da su svi

kotiledoni na broju, ukoliko neki od kotiledona nedostaje treba biti notirano. Fetalna strana posteljice trebala bi biti sive boje, sjajna i dovoljno prozirna da se vide podliježeće krvne žile viloznog parenhima. Kada se analizira fetalna površina posteljice, osim promjena u boji utvrđuje se prisutnost subkorionskih fibrinskih plakova, subkorionskih tromboza i subamnionskih hematoma. I na majčinoj i fetalnoj strani pregledavamo površinu na prisutnost infarkta, periviloznog fibrina ili tumora (poput hemangioma). Potrebno je zabilježiti trodimenzionalna mjerenja svih lezija, kao i izvršiti procjenu postotka posteljice koja je uključena u proces poput infarkta. Većinom se infarkti na majčinoj površini i imaju dobro definirane linearne rubove. Od susjednog tkiva infarkti su čvršći i imaju zrnati izgled te blijedo žutu boju. S vremenom im se boja iz crvene mijenja u blijedo žutu (16). Pupčana vrpca uobičajeno mjeri 55-60 cm u dužinu i 2-2.5 cm debljine (17). Duge pupkovine (>75 cm) su često povezane s pravim čvorovima i zapetljajem fetusa u iste, dok se kratke pupkovine pronalaze kod fetusa koji su imali smanjene pokrete i statistički pokazali probleme u neurološkom razvoju (16). Kod pregleda pupčane vrpce moramo obratiti pozornost na prisutnost želatinozne Whartonove sluzi patološki edem pupkovine, te ima li prisutnih čvorova (pravih / lažnih), smjer namotaja pupkovine (u smjeru ili suprotno od smjera kazaljke na satu), spiralizaciju pupkovine, prisutnost tromboze, te ih opisati kvalitativno. Ukupna duljina pupčane vrpce trebala bi biti izmjerena u rađaoni jer tamo opstetričar može utvrditi ukupnu duljinu dok još ima pristup posteljici i fetalnom završetku prije samog reza pupkovine. Normalna pupkovina sadži 2 arterije i 1 venu. Tijekom pregleda posteljice krvne žile trebamo brojati na srednjoj trećini pupkovine ili na fetalnoj trećini pupkovine jer su arterije ponekad spojene blizu posteljice pa ih je teško razlikovati (17). Također ono što moramo gledati je potrebno odrediti mjesto insercije pupkovine na

korionskoj ploči koje može biti centralno, bliže centru nego rubu (paracentralno), bliže rubu nego centru (ekscentrično/lateralno), na rubu posteljice (marginalno), na rubu uz otkrivene krvne žile (insercija furcata) ili na slobodnom rubu ovoja (velamentozno). Nedonoščad često ima tanju pupkovinu za razliku od terminski rođene djece. Edem pupkovine može biti prisutan kod fetalnog hidropsa. Kod upale pupkovine prisutna je fokalno žuta diskoloracija ili mikroapscesi najčešće kada je riječ o gljivičnoj infekciji Candidom (16). Kod opisa fetalnih ovoja treba obratiti pozornost na njihovu boju, prozirnost i inserciju. Uobičajeno su sive boje, smežurani, sjajni i prozirni. Normalno posteljica i fetalni ovoji nisu neugodnog mirisa (17). Najčešće promjene koje vidimo na ovojima jesu promjene koje nastaju uslijed upale tako da ovoji postanu zamućeni, zadebljali i promjene boju. Od mjera koje moramo zapisati u svim slučajevima su maksimalna linearna dimenzija placentarnog diska u dvije usporedne ravnine (razlika unutar 10 mm), debljina diska (unutar 5 mm), duljina (unutar 10 mm) i približan promjer (unutar 1 mm) pupčane vrpce, težina posteljice nakon uklanjanja pupkovine i ovoja u gramima (za u formalinu fiksirane posteljice se primjenjuje korekcijska formula za izračun težine). Sve ostale patološke promjene se notiraju individualno zavisno o posteljicama.

5.3. Mikroskopski pregled posteljice

Uzimanje uzoraka za histološki pregled je indicirano u većini slučajeva. Poželjno je da uzimanje uzoraka bude minimalno: dvije dijagonalne sekcije pupčane vrpce, jedan uzorak ovoja (uključujući rupturiranu stranu ako postoji), dva uzorka pune debljine parenhima posteljice (daleko od ruba posteljice) koja uključuju i majčinu i fetalnu stranu. Dodatni uzorak ovisi o kliničkoj indikaciji pregleda i makroskopskim promjenama na koje smo naišli. U slučajevima IUGR, preeklampsije kod majke ili patološki adherentne posteljice

dodatni uzorci mogu se uzeti s majčine površine posteljice kako bi se identificirala vaskularna patologija majke. U slučajevima pireksije kod majke ili nekih drugih prediktivnih čimbenika za korioamnionitis potrebno je uzeti uzorke pupčane vrpce, ovoja i fetalne strane posteljice. U dogovoru s opstetričarom trijažni makroskopski pregled se može napraviti bez mikroskopskog pregleda koji se naknadno pregledaju ukoliko se pojave komplikacije kod majke ili novorođenčeta (15). Za mikroskopski pregled posteljice se koristi standardno bojenje hematoksilinom i eozinom (H&E) i po potrebi histokemijska i imunohistokemijska bojanja.

6. Pregled blizanačke posteljice

Posteljice blizanačkih trudnoća se patohistološki evaluiraju s ciljem procjene placentacije, i kao što smo prethodno utvrdili, imaju veću incidenciju komplikacija u trudnoći (18). Pregled posteljice nakon poroda može dati vrijedne informacije o faktorima koji su utjecali na klinički fenotip u blizanačkim trudnoćama s komplikacijama. Neki od faktora su isti kao i kod pojedinačnih trudnoća dok su prisutne i promjene karakteristične za višeploidne trudnoće (19). Kako su komplikacije u blizanačkim trudnoćama posebno monokorionskim češće nego u jednoploidnim trudnoćama, posteljice često dolaze na pregled te je nužno poznavanje dijagnostičkog pristupa. Kao i kod svih patoloških pregleda potrebne su točne i pune kliničke informacije koje će u većini slučajeva pomoći u formuliranju diferencijalno dijagnostičkih mogućnosti prije nego što započne sam pregled posteljice. Kod blizanačkih trudnoća kod kojih imamo neuobičajene kliničke scenarije poput transfuzijskih događanja u blizanaca ili smrt jednog blizanca in utero, posteljica treba biti nefiksirana kako bi se moglo injektiranjem formalina i boje omogućilo razgraničenje vaskularnih anastomoza. Pregled posteljice u blizanačkih trudnoća uključuje sve aspekte kao i pregled jednoploidnih trudnoća uz iznimke složenosti odnosa između placentacije i fetusa. Posebnost je označavanje pupčanih vrpca blizanaca u rađaoni (18).

6.1. Makroskopski pregled blizanačke posteljice

Kod makroskopskog pregleda blizanačkih posteljica moramo obratiti pozornost na odnose posteljice. Ukoliko nailazimo dvije posteljice ili samo ovojima spojene posteljice govorimo o odvojenim posteljicama BiBi, no posteljice mogu biti spojene pa tada govorimo spojenoj posteljici, a razlikujemo BiBi, BiMo, MoMo. MoMo posteljice će imati

jedan disk i zajedničke ovoje. Za razlikovanje BiBi od BiMo najbitniji je pregled pregrade (septuma) koja razdvaja amnijske šupljine. Iskusni patolog ili porodničar već makroskopski u većini slučajeva mogu razlikovati BiMo od BiBi blizanačke placentacije. Pregrada BiMo posteljica s 2 sloja amniona i 1 slojem koriona je najčešće prozirna, tanka i ne sadrži krvne žile, te nema nagiba na polazištu s korionske ploče. Pregrada BiBi posteljica s 2 sloja amniona i 2 sloja koriona je deblja, bjelkasta i može sadržavati krvne žile koje se granaju, te nailazimo na blago uzdignute nagibe nabora fibrina na polazištu s korionske ploče koji nisu prisutni kod BiMo. Ultrazvučnim pregledom nabori su nam osnova za razlikovanje bikorionske od monokorionske posteljice in utero (eng. *twin peak znak*) u patologiji T zona. Područje spajanja dviju posteljica i njihovog krvožilja tzv. krvožilni ekvator kod BiBi je odvojen dok kod BiMo nailazimo na prelazak krvni žila i međusobno anastomoziranje. Važno je napomenuti da se krvožilni ekvator ne mora uvijek protezati duž cijele pregrade te da se posteljice uvijek razdvajaju duž krvožilnog ekvatora, a ne duž pregrade.

6.1.1. Biamnionska-bikorionska posteljica

BiBi posteljica je najčešći tip posteljice u blizanačkih trudnoća. Kod BiBi nalazimo na povećanu učestalost marginalne i velamentozne insercije pupčane vrpce i jednu pupčanu arteriju (eng. *single umbilical artery* - SUA). U pravilu kod BiBi posteljica ne nalazimo vaskularne anastomoze. Česta pojava kod BiBi posteljica je fenomen nepravilnog korionskog spajanja gdje korioni prelaze jedan u drugi bez prisutih vaskularnih anastomoza. To se događa kada amnionska tekućina širi jednu od šupljina i na taj način gura drugu šupljinu. Kao rezultat toga krvožilni ekvator nije uvijek na mjestu pregrade.

Ovo je posebno važno pri određivanju težine zasebne posteljice. Nepravilno korionsko spajanje nema utjecaja na fetalno zdravlje.

6.1.2. *Biamnionska-monokorionska posteljica*

BiMo posteljica je najčešći oblik placentacije u MZ trudnoća. Oba blizanca imaju zajedničku korionsku šupljinu, ali odvojene zasebne amnionske šupljine. Insercija pupkovine je najčešće marginalna ili velamentoza i pojava SUA kod jednog ili oba blizanca je puno češća nego kod jednoplodnih trudnoća. Pregrada je građena od dva sloja amniona bez membranozne decidue koji na površini imaju jednoredni kubični epitel, a između njih se nalazi tek oskudno vezivno tkivo. Slično kao i kod BiBi ovoji se mogu pomicati po površini prije rođenja i pregrada često nije na istom mjestu kao i krvožilni ekvator.

6.1.3. *Monoamnionska-monokorionska posteljica*

MoMo posteljica je najrjeđi tip placentacije i pojavljuje se u 1:100 blizanačkih trudnoća. Fetalna strana posteljice ima kontinuiranu opnu amniona bez nabora između insercije pupkovine. Prema definiciji kod MoMo ne nailazimo na pregradu. Insercija pupčanih vrpca uobičajeno je blizu jedna pokraj druge, međutim ponekad nalazimo na spojenu pupčanu vrpcu ili rašljastu pupčanu vrpcu (18). Općenito, monokorionsku blizanačku posteljicu treba gledati kao jedan entitet u pogledu težine, mjerenja i opisa osim pupkovina kada su odvojene te ih tako opisujemo (15). Anastomoze fetalnih krvnih žila su česta pojava kod MoMo i često su velike; to je jedan od razloga zašto je TTTS rijetka pojava kod MoMo

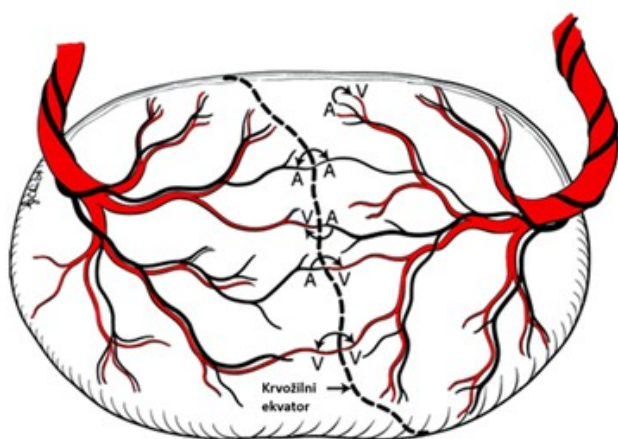
blizanaca. Kod pregleda vidljive MoMo posteljice moramo biti svjesni pojave artefakta koji mogu uzrokovati pojavu "pseudomonoamnijske" posteljice. Disrupcija ovoja tijekom poroda može uzrokovati povlačenje pregrade od fetalne površine posteljice što može dati pogrešan dojam MoMo posteljice. Ovoji mogu spontano rupturirati prenatalno ili je došlo do namjerne rupture ovoja tijekom terapijskih postupaka amniocenteze, venepunkcije ili liječenja TTTS-a. Ovi događaji ponekad dovode do toga da je nemoguće odrediti dal je riječ o MoMo ili BiMo posteljici. Smještaj pupkovine ponekad može biti koristan s obzirom da kod MoMo pupkovine inseriraju blizu jedna drugoj. Povijest bolesti je bitna za dostupnost podatka o MoMo posteljici prije poroda. Čak i u situacijama pseudomonoamnijske posteljice ako je došlo do rupture pregrade prije poroda morbiditet i mortalitet može biti uzrokovan zapetljajem pupkovine jednako kao i kod MoMo blizanca. Perinatalni mortalitet MoMo blizanaca u određenim slučajevima doseže 40%. Fetalna smrt je najčešće uzrokovana zapetljajem pupkovine zbog fetalnih pokreta što rezultira opstrukcijom venskog sustava. Zapetljaj pupkovine je nepredvidiv i često je uzrok abortivnog ishoda u ranim trudnoćama. Ako dođe do fetalne smrti to je najčešće prije 24 tjedna jer tada fetus ima dovoljno prostora kretanjem zamotati pupkovinu (18).

6.2. Mikroskopski pregled blizanačke posteljice

Uzimanje uzoraka za histološki pregled u blizanačkih trudnoća je isto kao i kod jednoplodnih trudnoća te se izvodi za svaku posteljicu zasebno. Ono što se ovdje razlikuje i pomaže patologu da histološki potvrdi korionicitet je uzimanje uzoraka pregrade koje se može učiniti rezanjem i namotavanjem kvadrata ovoja kao što radimo kod preuzimanja uzoraka jednoplodnih posteljica ili uzimanjem uzoraka s mjesta na površini posteljice gdje pregrada polazi tzv. "T zona".

6.3. Pregled vaskularnih anastomoza

Krvožilne anastomoze mogu biti arterijsko-venske (AV), vensko-venske (VV), arterijsko-arterijske (AA) (Slika 2.). Normalno sparivanje arterije i vene koje su proizašle iz jednog blizanca je prikazano na slici gdje jedna arterija ide prema periferiji, a sparena je s venom koja se vraća prema pupčanoj vrpci. Kada imamo anastomoze krvna žila koja dolazi iz jednog blizanca je nesparena, bez krvne žile koja se vraća natrag. A- arterija, V- vena.








Slika 2. Krvožilni ekvator i različite vrste krvožilnih anastomoza uključujući A-A, V-V i A-V anastomozu monokorionske posteljice blizanaca (18)

Injektiviranje tekućine u jednu žilu te promatranje i dokumentiranje pojave u cirkulaciji posteljice olakšava pregled krvožilne anatomije. Općenito prvo treba ići pregled posteljice, zatim injektiviranje i tek nakon uzimanje pato-histoloških uzoraka. Obojane tekućine, formalin ili čak i zrak mogu se koristiti kod injektiviranja (18). Analiza postojanja anastomoza će se raditi samo u slučajevima gdje je došlo do smrti jednog ili oba blizanca ili ako imamo sumnju da je kod blizanca bio prisutan neki od oblika fetofetalni transfuzijskih sindroma (20). Kod analize anastomoza, arterije i vene se mogu pratiti na površini posteljice sve do njihovih završetaka te se već makroskopski može vidjeti gdje

se nalazi komunikacija između žila. Pupčanu vrpцу trebamo odrezati odmah uz površinu posteljice kako bi se smanjio krvožilni otpor. Amnion trebamo odljuštiti od koriona kako bi vizualizacija krvnih žila bila bolja. Arterije se od vena mogu razlikovati činjenicom da arterije uvijek teku iznad vena. A-A anastomoze su najčešće dok su V-V najrjeđe. Za prikazivanje ovih anastomoza je često dovoljno samo zaustaviti dotok na određeno vrijeme i onda ga natrag pustiti. A-V anastomoze je najteže prikazati. AV anastomoze nastaju tijekom razvoja posteljice gdje dolazi do spajanja krvnih žila blizanaca unutar resica posteljice koje blizanci funkcionalno dijele te njihovom pojavom može nastati TTTS. Uobičajeno fetalne arterije završavaju na periferiji, ulaze u vilozno tkivo, i izlaze kao obližnje vene koje se onda vraćaju nazad prema pupčanoj vrpci. Injektiranje je ovdje ključno za prikazivanje ovih anastomoza. Iako se injektiranjem anastomoze mogu dokazati definitivno, s iskustvom ove anastomoze se mogu identificirati vizualom inspekcijom gdje se može vidjeti arterija ili vena koja prelazi vaskularni ekvator u kontinuitetu od pupčane vrpce jednog blizanca prema pupčanoj vrpci drugog. A-V anastomoze je puno teže identificirati, ali ih možemo prepoznati po prisutnosti nesparenih arterija ili vena (18). AA anastomoze su najčešće površne i dvosmjerne. Njihova učestalost varira, ali čini se da njihovo prisustvo ima protektivni utjecaj i povezano je s komplikacijama koje se javljaju u monokoriona (Tablica 1.). U kontrolnoj studiji slučajeva pronađeno je da su AA anastomoze prisutne u 37% TTTS posteljica usporedno s prisustvom od 91% u kontrolnim posteljicama gdje nismo imali prisutan TTTS ($p < 0.001$). Učestalost AA anastomoza je manja kod TAPS-a. Ukoliko kod TAPS-a imamo prisutne AA anastomoze one su manjeg promjera, nego one pronađene u kontrolnim blizanačkim trudnoćama. AA anastomoze mogu imati utjecaja u patofiziologiji blizanačkog sindroma

retrogradne arterijske perfuzije (eng. *twin reversed arterial perfusion* - TRAP), gdje povećavaju stopu mortaliteta preživjelog fetusa nakon IUFD jednog od fetusa. Kod blizanaca gdje nalazimo diskordantni rast s neravnomjernim dijeljenjem posteljica, povećani promjer AA anastomoza je povezan s manjom razlikom u porođajnoj masi blizanaca. To se pripisuje kompenzatornom prijenosu krvi kroz AA anastomoze u manji fetus. AV anastomoze su prisutne u 95% monokorionskih posteljica. One su jednosmjerne i lokalizirane u dubini posteljice. Kada su neravnomjerno raspoređene odgovorne su za pojavu glavnih komplikacija monokoriona uključujući TTTS, TAPS i diskordantni rast (Tablica 1.). Kod TTTS imamo najmanje jednu jednosmjernu AV anastomozu i nedostatak površnih anastomoza. VV anastomoze su površne i dvosmjerne te prisutne kod samo četvrtine posteljica (Tablica 1.). Klinički značaj im je još uvijek nepoznat. Međutim njihovo prisustvo je povezano je s dvostruko većim rizikom od pojave TTTS za razliku od posteljica gdje nemamo VV anastomoze. Anastomoze većeg promjera su većinom prisutne između cirkulacija dviju pupčanih vrpca u MoMo posteljicama. To može djelomično objasniti visoku incidenciju diskordantnih kongenitalnih anomalija pronađenih u MoMo blizanca. Moždane i srčane anomalije mogu rezultirati uglavnom iz neravnomjernih transfuzija u placentarnoj cirkulaciji tijekom embriogeneze, ali ostali defekti mogu biti povezani s ranim abnormalnim dijeljenjem zigote, fuzijskim događajima, genetskim ili okolišnim čimbenicima (1).

Tablica 1. Vrste, karakteristike, patofiziološki utjecaj i incidencija krvožilnih anastomoza u monokorionske posteljice (1)

Vrste	Karakteristike	Patofiziološki utjecaj	Incidencija
Arterijsko-arterijske	Površne		91% monokorionskih posteljica
	Dvosmjerne  Jednosmjerne  	Protektivni utjecaj kod TTTS sindroma Mala veličina promjera povezana s TAPS Povećava stopu mortaliteta preživjelog fetusa nakon IUFD Povećava oboljenja kod diskordantnog rasta s abnormalnim dijeljenjem posteljice Velika veličina povezana s TRAP	mali broj po posteljici
Arterijsko- venske	Duboke 	Neravnomjernost povezana s TTTS Malobrojnost povezana s TTTS Maloga promjera povezan os TAPS Rane AV povezane s diskordantnim kongenitalnim anomalijama	95% monokorionskih posteljica
Vensko – venske	Površne Dvosmjerne 	Povećava stopu mortaliteta preživjelog fetusa nakon IUFD	25% monokorionskih posteljica

6.4. Najučestalija patologija u blizanačkim posteljicama

6.4.1. Sindrom fetofetalne transfuzije (TTTS)

TTTS jedna je od težih komplikacija koja se javlja u blizanačkoj trudnoći. Javlja u otprilike 9-15% svih BiMo blizanačkih trudnoća (21). Riječ je o poremećaju hemodinamske raspodjele krvi između dvaju blizanaca. TTTS je definiran kliničkim kriterijima koji se

temelje na razvoju polihidramnija s pojavom velikog mjehura u fetusa koji je primatelj i s druge strane pojave oligohidramnija i malog ili praznog mjehura u fetusa koji je donor. Kod blizanca koji je donor najčešće imamo prisutan i poremećaj u rastu. Polihidramnij kod primatelja je definiran mjerom najdubljeg okomitog džepa plodove vode koja iznosi najmanje 8.0 cm prije 20. tjedna gestacije ili 10.0 cm nakon 20 tj. gestacije; dok je oligohidramnij kod donora definiran mjerom najdubljeg vertikalnog džepa manje od 2.0 cm. S obzirom na transfuzijsku osnovu TTTS-a patološki pregled posteljice usredotočen je na značajke monokorionske krvožilne arhitekture koja može posredovati u ovom kroničnom transfuzijskom procesu. Gotovo sve monokorionske posteljice imaju anastomoze koje povezuju dvije posteljice. To mogu biti žile malog otpora na površini korionske ploče, AA ili VV anastomoze ili mogu biti AV anastomoze većeg otpora gdje arterija opskrbljuje kotiledon posteljice prolazi kroz kapilarnu mrežu te se krv kroz venu odvodi do drugog blizanca (22). Kod MoMo u arhitekturi krvožilja posteljice imamo prisutan veći broj AA anastomoza, manji broj AV anastomoza i sličan broj VV anastomoza uspoređujući s BiMo. Ovaj specifični krvožilni uzorak može biti objašnjen niskom incidencijom TTTS u MoMo blizanca (1). Protok kroz AA ili VV anastomozu može biti u bilo kojem smjeru ovisno o tlaku u žilama, dok je protok kroz AV anastomozu uvijek jednosmjernan. Dokazano je da ukoliko nemamo ravnotežu u smjeru krvi AV anastomoza dolazi do pojave TTTS sindroma. Krv se može izmjenjivati i putem AA i VV anastomoza ovisno o protoku i tlaku u njima, ali takav scenarij je rjeđi. Neravnoteža u protoku volumena krvi rezultira višestrukim endokrinim i kardiovaskularnim promjenama u oba fetusa. U donora imamo pojavu relativne hipovolemije koja dovodi do anurije i eventualno anhidramnija. S druge strane u primatelja nalazimo relativnu hipervolemiju koja dovodi

do kardiomegalije s povećanim stvaranjem natriuretskog peptida te poliuriju koja dovodi do stvaranja polihidramnija u amnionskoj šupljini primatelja (21). Od promjena na posteljici koje su opisane kod TTTS-a dva puta češća je velamentozna insercija pupkovine i nejednako dijeljenje posteljice uspoređujući s nekomplikiranim monokorionskim trudnoćama. Makroskopske promjene koje nalazimo na dijelu posteljice (koriona) koji pripada donora su svijetlo ružičaste, a promjene na dijelu koji pripada primatelju tamnocrvene. Razlike na mikroskopskoj razini u vilima donora i primatelja su također opisane; vili primatelja su zrele građe i dobro vaskularizirani dok su vili donora opisani kao nezreli i slabo vaskularizirani s prisutnim Hofbauerove stanicama i malim kapilarama. Ukoliko se ne liječi TTTS vrlo visoki mortalitet (22). Prvotno liječenje TTTS se pokušalo postupcima amnioredukcije i septostomije kako bi se smanjili simptomi polihidramnija međutim oni nisu bili uspješni jer se tim zahvatima nije riješio problem krvožilnih anastomoza s poremećenim protokom. Laserska fotokoagulacija je prvi zahvat kojim se poboljšalo opće perinatalno preživljenje i opći neurološki neonatalni ishod u usporedbi s amnioredukcijom. Fetoskopska laserska ablacija krvožilnih anastomoza je sada prihvaćen u cijelom svijetu kao standard skrbi za liječenje TTTS-a. Nema službenog dogovora oko tjedna poroda ili načina samog poroda kod TTTS liječenog laserom ali postoji općenito mišljenje za donju granicu oko 34. tjedna (21).

6.4.2. Blizanačka sekvencija anemije i policitemije (TAPS)

TAPS je jedan od oblika TTTS-a, za koji je karakteristično da postoji razlika u koncentraciji hemoglobina između fetusa, dok je volumen krvi i tekućine između fetusa isti (1). Spontani TAPS pojavljuje se u oko 5% prethodno nekomplikiranih monokorionskih trudnoća, dok

se ijetrogeni TAPS nakon nepotpunog laserskog tretmana TTTS-a javlja u čak 13% trudnica blizanačke trudnoće (23). Nastanak TAPS-a pripisuje se kroničnoj transfuziji kroz malene neuravnotežene duboke krvožilne anastomoze, no točna patogeneza nije poznata (22). Za razliku od TTTS-a koji se pojavljuje između 16. i 26. tjedna gestacije spontani TAPS se obično javlja nakon 26. tjedna što spada u vijabilni prozor za fetus te je morbiditet i mortalitet stoga manji, a ijetrogeni 1-5. tjedna nakon zahvata laserske koagulacije. Za razliku od TTTS-a, anastomoze u TAPS-u su manjeg promjera i manje u broju, što govori u prilog hipotezi da je TAPS čista kronična neto transfuzija crvenih krvnih stanica, dok je kod TTTS-a s većim anastomozama ima mnogo slobodne izmjene plazme, tako da endokrini čimbenici igraju ulogu. Slično kao kod TTTS-a, čini se da AA anastomoza štiti od razvoja TAPS-a. Kao takva AA je prisutna u samo 1 od 5 posteljica TAPS-a za razliku od 4 od 5 posteljica kod kojih nije prisutan TAPS (23). Dijagnoza TAPS-a antenatalno postavlja se otkrivanjem anemije kod davatelja i policitemije kod primatelja. To je omogućeno Dopplerskim mjerenjima brzine protoka u srednjoj moždanoj arteriji (MCA-PSV) u fetusa. Anemični fetusi imaju hiperdinamičku cirkulaciju s povećanim MCA-PSV; obrnuto je kod policitemije. Postnatalno dijagnoza se postavlja na temelju velike razlike u hemoglobinu između fetusa i istovremeno prikaza kroniciteta (odgovora retikulocita) ili odgovarajućih promjena na posteljici. Pregled posteljice je od velike važnosti u dijagnostici jer prikazivanjem anastomoza odgovarajuće veličine možemo razlikovati kronicitet kod TAPS-a od pojave akutne peripartalne transfuzije, a to nam je bitno zbog daljnjeg postupka različitog tretiranja. Područje teritorija posteljice davatelja u TAPS-a je često zadebljano i te promjene mogu biti vizualizirane antenatalno. Za razliku od TTTS-a vilozne karakteristike nisu detaljno istražene, ali vidi se da su vili davatelja

nezreli. Relativno mala vaskularizacija nezrelih placentalnih vila može biti na neki način objašnjenje zašto kod TAPS-a imamo diskokraciju posteljice dok kod akutne perpartalne transfuzije uglavnom ne, čak i sa sličnim razlikama hemoglobina (22). Neonatalne komplikacije uglavnom su hematološke i uključuju potrebu za transfuzijom i djelomičnom izmjenom krvi između anemičnog i policitemičkog blizanca. Ipak ponekad potreba za teškim prijevremenim porodom kako jedina opcija može zakomplicirati ishod. Također, rijetko se pojave antenatalne cerebralne lezije zbog teške anemije-policitemije, poput cerebelarnog krvarenja ili moždanog infarkta (23).

6.4.3. Diskordantni rast blizanaca

Blizanačka trudnoća specifično je stanje u kojem je razvoj posteljice fizički ograničen. IUGR je češći kod blizanaca u usporedbi s jednoplodnim trudnoćama. Poremećaj u rastu kod oba blizanaca može nastati zbog opće uteroplacentarne disfunkcije, dok se diskordantnom rastu pojedinog blizanca može pripisati nekoliko čimbenika kao što su razlike u potencijalu genetskog rasta između dva blizanca, disfunkcija posteljice koja je ograničena na jednu posteljicu ili nejednak udio teritorija posteljice u MZ posteljici. Neskladan rasta između blizanaca definiran je razlikom u tjelesnoj težini > 25% između dva fetusa. Javlja se sa sličnom učestalošću od 10-15% i u DZ i MZ blizanaca. Selektivni IUGR (sIUGR) definiran je procijenjenom težinom fetusa <10-te percentile u jednog od blizanaca, a ako imamo stanje gdje su oba blizanca tjelesnom težinom ispod 10-te percentile onda je riječ o blizancima malim za gestacijsku dob te to nije patologija. Gestacijska dob pri dijagnozi poremećaja rasta također je važna za prognozu. Rani IUGR (dijagnosticiran <20. tjedana) povezan je ili s nejednakim dijeljenjem posteljice ili ranom

transfuzijskom neravnotežom u MZ blizanaca ili s placentarnim patologijama u DZ blizancima. Blizanci s ranim početkom i većom razlikom u rastu imaju niži postotak preživljavanja od onih s kasnim diskordantnim rastom ili konkordantnim rastom.

- Diskordantni rast u MZ blizanaca

Kod MZ blizanaca, IUGR nastaje uglavnom zbog nejednakog dijeljenja posteljice i velikog protoka krvi iz jednog blizanaca u drugi putem AV anastomoza velikog promjera. Ponekad nalazimo na "spašavajuću" žilu koja štiti manjeg blizanca te ako je volumen protoka u ovoj žili velik, rizik od velike neskladnosti rasta je nizak. Uspoređujući rani početak diskordantnog rasta s kasnim vidjelo se da je posteljica kod ranog poremećaja više neravnomjerno podijeljena i s puno više AA anastomozom većeg promjera. Ozbiljnost sIUGR može se procijeniti prema karakteristikama posteljice i protoku krvi na kraju dijastole u pupčanim arterijama. Tip I predstavlja nejednako podijeljenu masu posteljice, AA anastomoze prosječne veličine i normalne protoke pupčane arterije izmjerene Dopplerom. Tip II karakterizira neravnomjerno podijeljena posteljica, odsutne ili male AA anastomoze i kontinuirano povećan otpor protoka krvi u pupčanoj arteriji. Tip III pokazuje veliku nejednaku podjelu posteljice, najmanje 1 veliku AA anastomozu i povremeno povećan otpor protoka krvi u pupčanoj arteriji. Perinatalni ishod te stopa preživljavanja blizanaca ovisi će o tipu dijastoličkog protoka. Kod tipa I stopa preživljavanja je oko 90%, a u tipu II i III stopa se kreće u rasponu 10–20%.

- Diskordantni rast u DZ blizanaca

Mehanizmi za IUGR kod većine DZ blizanaca nisu poznati. Budući da blizanci dijele isto majčinsko okruženje tijekom gestacije, poremećaj tjelesnoj težini povezan je s čimbenicima koji utječu na rast svakog pojedinog ploda. Predloženo je nekoliko hipoteza poput genetskih čimbenika ili fizičkih interakcija prilikom implantacije što rezultira lošom insercijom posteljice u maternicu međutim nijedna od njih nije još usvojena i dokazana (1).

7. Rasprava

U posljednjih tri desetljeća povećana upotreba medicinski potpomognute oplodnje pomogla je velikom broju partnera s problemima neplodnosti da postignu roditeljstvo. Međutim to je dovelo i do povećane incidencije višeplođnih trudnoća koje zbog povećane učestalosti komplikacija rezultiraju i povećanim mortalitetom i morbiditetom fetusa, majki i novorođenčadi. Strategija suvremene medicine IVF-a čije korištenje raste je poboljšanje učinkovitosti i dostupnosti zahvata te primarna prevencija začeca višeplođnih trudnoća (5). S obzirom da kod blizanačkih trudnoća za razliku od jednoplođnih trudnoća imamo veću incidenciju komplikacija s višim stopama prematuriteta, malformacija, perinatalnog mortaliteta i morbiditeta; patohistološki pregled posteljice je postao posebno važan. U izradi nalaza patolog primjenjuje sustavni pristup dokumentiranja karakteristika koriona, ovoja, insercije pupčane vrpce i veličine i težine površine posteljice. Ako je potrebno analizira se arhitektura krvožilja posteljice i promjene na posteljici uspoređuju na makroskopskoj i mikroskopskoj razini. U slučajevima kada su kliničke prezentacije atipične, ili negativni ishodi prate intervencije te kada dođe do intrauterine smrti fetusa (22). Morfološki pregled posteljice u blizanačkim trudnoćama može doprinijeti boljem razumijevanju intrauterinog okruženja iz njega se mogu saznati bitne informacije koje će biti korisne za procjenu perinatalnog ishoda. Perinatalni podaci sugeriraju da je visoka stopa komplikacija opaženih u blizanačkoj trudnoći povezana sa specifičnim patofiziološkim promjenama u procesu placentacije. MZ blizanci imaju višu stopu perinatalne smrtnosti, odstupanja u rastu i IUGR oba fetusa nego DZ blizanci. To nam može sugerirati da bi te komplikacije mogle biti povezane sa specifičnom arhitekturom krvožilja MZ posteljice. Kod MZ blizanaca najčešći uzroci ograničenja rasta jesu

međublizanačka transfuzijska neravnoteža i nejednako dijeljenje placente. Kod DZ blizanaca IUGR u drugom i trećem tromjesečju općenito je povezan ili s primarnom abnormalnom lokacijom pupčane vrpce ili s uroteroplacentalnom vaskularnom insuficijencijom. Većina patologije pupčane vrpce i posteljice se može dijagnosticirati UZV pregledom prije poroda. Prenatalna dijagnostika vaskularnih anastomoza, SUA-e ima izravan utjecaj na daljnje postupanje opstetričara u vođenju trudnoće. Potrebno je naglasiti da unatoč pravodobnoj intervenciji i liječenju, blizanci iz trudnoća opterećenih IUGR-om, TTTS-om, TAPS-om ili intrauterinom smrću jednog blizanca pod povećanim rizikom za razvoj moždanih i razvojnih anomalija. Buduća istraživanja koja će povezati prenatalne nalaze i postnatalne histopatološke nalaze iz više studija omogućit će razgraničenje karakterističnih kliničko-patoloških veza i daljnje razumijevanje patofiziologije nastanka složenih anomalija posteljice i pupkovine u blizancima (1).

8. Zaključak

Patologija posteljice u blizanačkih trudnoća uspoređujući s jednoplodnim trudnoćama ima neke specifične karakteristike. Patološki pregled posteljice se izvodi na isti način kao i kod jednoplodnih trudnoća uz posebno obraćanje pozornosti na odnose posteljica i krvožilne anastomoze. Pregledom literature dolazimo do zaključka da histopatološki pregled posteljica može u određenim slučajevima objasniti komplikacije blizanačkih trudnoća, uzroke nastanka fetalne smrti ili pobačaja. Također pomoću njega možemo dobiti korisne informacije za daljnju skrb novorođenčadi ili kasnije trudnoće ukoliko je bila prisutna neka od ozbiljnijih komplikacija.

9. Sažetak

Patologija posteljice u blizanačkih trudnoća obuhvaća spektar promjena na makroskopskoj i mikroskopskoj razini. Za razliku od jednoplodnih trudnoća incidencija komplikacija kod blizanaca je veća jer ovdje imamo razvoj dvaju fetusa u istoj šupljini maternice. Ono što nam kod blizanačke trudnoće dolazi do izražaja i razlikuje se od jednoplodne trudnoće je zigotnost; blizanci mogu biti jednojajčani ili dvojajčani i način placencije gdje trudnoća može biti BiBi, MoBi, MoMo. Što ranije određivanje zigotnosti i korioniciteta je ključno u antepartalnom praćenju blizanačkih trudnoća jer određuje rizike od komplikacija kao što su IUGR, kongenitalne malformacije, TTTS, TAPS i neželjeni ishodi s pupčanom vrpcom. Vrsta same placencije značajno utječe na perinatalni morbiditet i mortalitet u blizanačkih trudnoća. Histopatološki pregled posteljica od velikog je kliničkog značaja jer iz njega možemo saznati više o komplikacijama blizanačkih trudnoća, uzroku nastanka fetalne smrti ili pobačaja. Cilj ovoga rada je bio prikazati pregled posebnosti makroskopskih i mikroskopskih patoloških promjena posteljica u blizanačkih trudnoća te najučestalije patologije u posteljica koje nalazimo kod blizanačkih trudnoća.

Ključne riječi: blizanačka trudnoća, posteljica, patologija

10. Summary

Placental pathology in twin pregnancies includes a spectrum of changes on a macroscopic and microscopic level. Compared with single pregnancies, twin pregnancies have a higher rate of complications because two fetuses exist in the same uterus at the same time. An entity that is specific for twin pregnancies is zygosity; the twins can be monozygotic or dizygotic and the type of placentation can be BiBi, MoBi and MoMo. Early detection of zygosity and the type of placentation is key in antepartal tracking of twin pregnancies because it defines the risk of complications such as IUGR, congenital malformation, TTTS, TAPS and unwanted outcomes of the umbilical cord. The type of placentation directly affects perinatal morbidity and mortality in twin pregnancies. Histopathological examination of the placenta is of great clinical significance because it is very useful to learn about complications, causes of fetal death and abortion. The aim of this paper was to show special macroscopic and microscopic changes in the placenta and the most common pathology of placentas in twin pregnancies.

Key words: pathology, placenta, twin pregnancies

11. Literatura

1. Hubinont C, Lewi L, Bernard P, Marbaix E, Debiève F, Jauniaux E. Anomalies of the placenta and umbilical cord in twin gestations. *Am J Obstet Gynecol.* 2015; 213(4 Suppl): 91-102.
2. Santana DS, Silveira C, Costa ML, et al. Perinatal outcomes in twin pregnancies complicated by maternal morbidity: evidence from the WHO Multicountry Survey on Maternal and Newborn Health. *BMC Pregnancy Childbirth.* 2018; 18(1): 449.
3. Hoekstra C, Zhao ZZ, Lambalk CB, et al. Dizygotic twinning. *Hum Reprod Update.* 2008; 14(1): 37-47.
4. Bricker L. Multiple pregnancy: Management and outcomes. In *Fetal Medicine: 1st edition.* Cambridge University: Royal College of Obstetricians and Gynaecologists Advanced Skills, 2016; p. 311-320.
5. Broughton DE, Jungheim ES. Multiple Gestations and Assisted Reproductive Technology. In *Avery's Diseases of the Newborn: 10th edition,* 2018; p. 70-77.
6. Mutchinick OM, Luna-Muñoz L, Amar E, et al. Conjoined twins: a worldwide collaborative epidemiological study of the International Clearinghouse for Birth Defects Surveillance and Research. *Am J Med Genet C Semin Med Genet.* 2011; 157C(4): 274-287.
7. Sadler T. W. *Langman's Medical Embryology: 14th edition.* Philadelphia, Lippincott Williams & Wilkins, 2019; p. 123-124.
8. Gill P, Lende MN, Van Hook MD JW. Twin Births. In *StatPearls. Treasure Island (FL): StatPearls Publishing [Internet].* 2.05.2019. [citirano 10.06.2020.]; 2019. Dostupno

na: https://www.ncbi.nlm.nih.gov/books/NBK493200/#_NBK493200_pubdet

9. Collins J. Global epidemiology of multiple birth. *Reprod Biomed Online*. [Internet]. 19.01.2007. [citirano 10.06.2020.] ;15 Suppl 3:45-52. Dostupno na: [https://doi.org/10.1016/S1472-6483\(10\)62251-1](https://doi.org/10.1016/S1472-6483(10)62251-1)
10. Newman RB, Rittenberg C. Multiple gestation. In: *Danforth's Obstetrics and Gynecology: 10th edition*. Lippincott Williams & Wilkins (LWW), 2008; p.220-221.
11. Chasen ST MD., Chervenak FA MD. Twin pregnancy: Prenatal issues. U: UpToDate, Levine D MD, Simpson LL MD ed. UpToDate [Internet]. Waltham, MA: UpToDate; 2020 [citirano 15.5.2020.] Dostupno na: <https://www.uptodate.com>
12. Sokol Karadjole V, Ivanišević M. The role of ultrasound in twin pregnancies and malformations in twins. In *Gynaecologia et perinatologia: 1st edition*. Printera, Sveta Nedelja, 2017; p.14-19
13. Wiedaseck S, Monchek R. Placental and cord insertion pathologies: screening, diagnosis, and management. *J Midwifery Womens Health*. 2014; 59(3): 328-335
14. Roberts DJ MD. Gross examination of the placenta. U: UpToDate, McKenney A MD ed. UpToDate [Internet]. Waltham, MA: UpToDate; 2019 [citirano 29.4.2020.] Dostupno na: <https://www.uptodate.com>
15. Evans C, Cox P. Tissue pathway for histopathological examination of the placenta. *The Royal College of Pathologists*; 2019.
16. Jaiman S. Gross Examination of the Placenta and Its Importance in Evaluating an Unexplained Intrauterine Fetal Demise. *Journal of Fetal Medicine*, 2015;. 2(3), 113–120.

17. Yetter III JF. Examination of the placenta. *Am Fam Physician*, 1998; 57(5): 1045-1054.
18. Baergen RN. Multiple gestation. In *Manual of Pathology of the Human Placenta: 2nd edition*. Springer, 2011; 121-133.
19. Khong TY, Mooney EE, Ariel I, et al. Sampling and Definitions of Placental Lesions: Amsterdam Placental Workshop Group Consensus Statement. *Arch Pathol Lab Med*. 2016; 140(7): 698-713.
20. Kontopoulos E, Chmait RH, Quintero RA. Twin-to-Twin Transfusion Syndrome: Definition, Staging, and Ultrasound Assessment. *Twin Res Hum Genet*. 2016; 19(3): 175-183.
21. Papanna, R., & Moise, K. Multiple Gestation and Twin-Twin Transfusion Syndrome. In *The Placenta: 1st edition*. Blackwell Publishing Ltd, 2011; 287–295.
22. Fitzgerald B. Histopathological examination of the placenta in twin pregnancies. *APMIS*. 2018; 126(7): 626-637.
23. Lewi L, Deprest J, Hecher K. The vascular anastomoses in monochorionic twin pregnancies and their clinical consequences. *Am J Obstet Gynecol*. 2013; 208(1): 19-30.

12. Životopis

Marta Crnčić rođena je 30. rujna 1995. u Rijeci. Pohađala je Osnovnu školu Eugen Kumičić te Salezijansku klasičnu gimnaziju u Rijeci koje je završila s odličnim uspjehom. U gimnaziji je pohađala sportski smjer zbog aktivnog bavljenja sinkroniziranim plivanjem, sportom koji je obilježio njeno odrastanje.

Medicinski fakultet Sveučilišta u Rijeci upisuje 2014. godine. Kroz fakultet aktivno sudjeluje u radu Međunarodne udruge studenata medicine (CroMSIC) na poziciji asistenta, lokalnog dužnosnika i naposljetku nacionalnog dužnosnika za profesionalne razmjene. Odradila je tri jednomjesečne studentske razmjene u Španjolskoj (2017.), na Tajlandu (2018.) te u Gani (2019.) te jednu dvotjednu razmjenu kroz projekt Twinning u Amsterdamu (2019.). Osim razmjena, kroz CroMSIC je organizirala projekt "Otok zdravlja - Krk" čiji je glavni cilj bio podizanje svijesti o važnosti prevencije i pravovremenog otkrivanja povišene razine tlaka i šećera u krvi među stanovnicima otoka Krka, a sudjelovala je i u organizaciji međunarodnog projekta "Ljetna škola medicine ronjenja".