

MIASTENIJA GRAVIS - KIRURŠKI PRISTUP

Pajić, Ela

Master's thesis / Diplomski rad

2020

Degree Grantor / Ustanova koja je dodijelila akademski / stručni stupanj: **University of Rijeka, Faculty of Medicine / Sveučilište u Rijeci, Medicinski fakultet**

Permanent link / Trajna poveznica: <https://um.nsk.hr/um:nbn:hr:184:350478>

Rights / Prava: [In copyright](#)/[Zaštićeno autorskim pravom.](#)

Download date / Datum preuzimanja: **2024-11-29**



Repository / Repozitorij:

[Repository of the University of Rijeka, Faculty of Medicine - FMRI Repository](#)



SVEUČILIŠTE U RIJECI
MEDICINSKI FAKULTET
INTEGRIRANI PREDDIPLOMSKI I DIPLOMSKI
SVEUČILIŠNI STUDIJ MEDICINE

Ela Pajić

MIASTENIJA GRAVIS – KIRURŠKI PRISTUP

Diplomski rad

Rijeka, 2020.

SVEUČILIŠTE U RIJECI
MEDICINSKI FAKULTET
INTEGRIRANI PREDDIPLOMSKI I DIPLOMSKI
SVEUČILIŠNI STUDIJ MEDICINE

Ela Pajić

MIASTENIJA GRAVIS – KIRURŠKI PRISTUP

Diplomski rad

Rijeka, 2020.

Mentor rada: Izv.prof. dr. sc. Aldo Ivančić, dr. med. izvanredni profesor

Diplomski rad ocjenjen je dana _____ na Medicinskom fakultetu

Sveučilišta u Rijeci, pred povjerenstvom u sastavu:

1. prof. dr. sc. Ljiljana Bulat Kardum, dr. med.

2. izv. prof. dr. sc. Mira Bučuk, dr. med.

3. doc. dr. sc. Igor Barković, dr. med.

Rad sadrži 26 stranica, 6 slika, 14 literaturnih navoda.

Zahvala

Željela bih zahvaliti mentoru izv.prof. dr. sc. Aldi Ivančiću na mentorstvu i pomoći pri izradi ovog diplomskog rada.

Zahvaljujem svojoj obitelji na podršci koju su mi pružali tokom studiranja i učinili sve mogućim te svojim prijateljima i kolegama koji su bili dio mog fakultetskog obrazovanja.

Hvala.

SADRŽAJ

1. Uvod	1
2. Svrha rada	2
3. Pregled literature na zadanu temu.....	3
3.1. Povijesni pregled.....	3
3.2. Patofiziologija i podjela miastenije gravis.....	4
3.3. Klinička slika.....	5
3.4. Dijagnostika.....	6
3.5. Timus i timom u pacijenata s miastenijom gravis.....	8
3.5.1. Anatomija i fiziologija timusa	8
3.5.2. Timom	9
3.5.3. Određivanje stadija timoma	10
3.6. Operativni zahvati u liječenju timoma kao uzroka miastenije gravis.....	11
3.6.1. Preoperativna priprema	12
3.6.2. Transsternalna timektomija	12
3.6.3. Transcervikalna timektomija	14
3.6.4. Video asistirana torakoskopska timektomija (VATS).....	15
3.6.5. Robotska kirurgija u timektomiji	16
3.7. Prognoza miastenije gravis nakon timektomije.....	17
4. Rasprava.....	19
5. Zaključak.....	20
6. Sažetak	21
7. Summary	22
8. Literatura.....	23
9. Životopis	26

Popis skraćenica i akronima

NACHR - nikotinski acetilkolinski receptori

AchE – acetilkolinesteraza

ACh – acetilkolin

MuSK - mišićno specifična tirozin kinaza

LRP4 - protein 4 povezan s LDL receptorom

MR – magnetska rezonanca

CT – kompjutorska tomografija

RTG - radiografija

WHO – World Health Organisation

TNM – tumor nodes metastasis (tumor limfni čvor metastaze)

VATS - video-assisted thoracoscopic surgery (video asistirana torakoskopska kirurgija)

1. Uvod

Miastenija gravis je bolest koja zahvaća neuromišićnu spojnicu uzrokujući abnormalnu slabost, umor i propadanje muskulature. Dolazi do gubitka ili disfunkcije acetilkolinskih receptora u najvećem slučaju zbog prisutnosti protutijela na nikotinske acetilkolinske receptore (NACHR). Prevalencija iznosi 40 do 180 na milijun ljudi, a godišnje 4 do 12 na milijun.

Fiziološki, podražaj koji dolazi do neuromuskularne spojnice potječe od motornih α neurona prednjih rogova leđne moždine i moždanog debla. Neuromuskularna spojnica sadrži sinaptičku pukotinu u kojoj se nalazi acetilkolinesteraza (AChE) i još mnogi proteini i proteoglikani. Na postsinaptičkoj membrani nalaze se nikotinski receptori za acetilkolin (NACHR) koji prihvaćaju molekule acetilkolina (ACh) koji se oslobađaju iz presinaptičkog neurona. Po dolasku akcijskog potencijala do presinaptičke membrane i posljedične depolarizacije dolazi do aktivacije kalcijevih kanala i oslobađanja ACh s membrane u sinaptičku pukotinu. ACh dolazi do postsinaptičke membrane i izaziva početak depolarizacije i potom ga u sinaptičkoj pukotini hidrolizira AChE. Mišićno specifična tirozin kinaza (MuSK) je postsinaptički transmembranski protein koji tvori dio receptora za agrin, protein sinaptičke bazalne lamine. Interakcija agrin/MuSK aktivira i održava nakupljanje NACHR, a proces je ovisan i o rapsinu (proteinu postsinaptičke membrane). MuSK i agrin su apsolutno nužni za održavanje aktivnosti neuromišićne spojnice. Protein 4 povezan s LDL receptorom (LRP4) je protein koji sudjeluje u nakupljanju NACHR na membrani, a također stupa u interakcije s agrinom. U miasteniji gravis s timomom nalazimo i protutijela na titin koji održava staničnu strukturu i rijanodinski receptor koji služi kao kalcijev kanal na sarkoplazmatskom retikulumu. Timus i timom imaju posebnu ulogu u patofiziologiji miastenije gravis upravo zbog uloge timusa u sazrijevanju i distribuciji limfocita. Neoplastične epitelne stanice prezentirajući križno reaktivne epitope uzrokuju auto-imunizaciju unutar timusa, aktivaciju

B limfocita i posljedično stvaranje protutijela na navedene molekule. Bitna uloga timusa u razvoju ove bolesti dovela je do pokušaja liječenja njegovim uklanjanjem. Kirurško liječenje miastenije gravis, ili timektomija, pokazalo se uspješnim te se i danas koristi, a kirurške tehnike s vremenom se unaprijeđuju. (2, 3, 4)

2. Svrha rada

Svrha ovog rada je prikazati miasteniju gravis iz kirurške perspektive obraćajući posebnu pažnju na timom kao uzrok bolesti, njegovu ulogu u patofiziologiji bolesti, kliničkoj slici, klasifikaciju te u konačnici operativno liječenje i prognozu.

3. Pregled literature na zadanu temu

3.1. Povijesni pregled

Prvi puta bolesnika sa slikom miastenije gravis opisuje Thomas Willis, anatom i liječnik s Oxforda koji se bavio središnjim živčanim sustavom. Opisuje pacijenticu koja osjeća slabost u udovima i jeziku te s vremenom sve teže govori. Njegova tumačenja patofiziologije ove bolesti su bila često pomalo mistična i prikazana kao nešto nepoznato. Unatoč tome liječnici koji su došli nakon njega prepoznali su njegove radove kao prve korisne prikaze slučajeva miastenije gravis. Nakon njega, 200 godina kasnije, Sir Samuel Wilks ponovno opisuje bolest s nekim novim uvidima. 1877. godine objavljuje prikaz slučaja bulbarne paralize. Slučaj opisuje djevojčicu sa fluktuacijama u slabosti bulbarne muskulature koja završava smrću. Slučaj nije jasno opisan, ali se pretpostavlja da se i tu radi o miasteniji gravis, a ne samo bulbarnoj paralizi na koju se Wilks fokusirao. Tokom 19. stoljeća pojavljuje se sve više prikaza slučajeva i novih spoznaja o patofiziologiji i tijeku bolesti. Možda najpoznatija osoba ovog razdoblja bio je Wilhelm Erb koji je opisao do sad neobičan oblik bulbarne paralize koja se javlja uz druge simptome poput disfagije i mišićne slabosti te objavio rad u kojem se u potpunosti bavi miastenijom gravis. 1893. godine Samuel Goldflam obuhvatio je sve dosadašnje prikaze bolesti i napravio distinkciju od histerije i bulbarne paralize te sistematski prikazao simptomatologiju, prognozu i razliku u težini bolesti. Unatoč opisivanju bolesti kroz dugo razdoblje ona i dalje nije imenovana kao takva. Kratko vrijeme nazivana je Erbova bolest i Erb-Goldflamova bolest. Tek 1895. Friedrich Jolly na skupu u Berlinu opisuje dva slučaja pod nazivom *myasthenis gravis pseudo-paralytica*. 1901. godine Carl Weigert na obdukciji pacijenta preminulog od miastenije gravis pronalazi uredan živčani sustav, ali nailazi na limfom timusa i tada se po prvi put patologija timusa povezuje s miastenijom gravis. 1911. godine dr. Ernst Ferdinand Sauerbruch izveo je u Frankfurtu prvu timektomiju u dvadesetogodišnje pacijentice s

miastenijom gravis. 1936. dr. Alfred Blalock operirao je devetnaestogodišnju pacijenticu nakon čega je došlo do remisije bolesti i tek nekoliko relapsa tokom njenog života. Blalock je operirao još preko 20 miasteničnih pacijenata nakon čega je kod njih došlo do remisije bolesti. Nakon njega, dr. Geoffrey Keynes izvodi timektomiju na 281 pacijentu s dobrom regresijom simptoma nakon operacije. Osamdesetih godina prošlog stoljeća radikalna timektomija se počinje izvoditi rutinski kod pacijenata s indikacijom kao uspješna kirurška metoda liječenja miastenije gravis. (1)

3.2. Patofiziologija i podjela miastenije gravis

Mehanizmi kojima anti-NAChR antitijela remete funkciju neuromuskularne spojnice su vezanje supstrata na receptore, antigenska modulacija i funkcionalno blokiranje NAChR. U pacijenata s miastenijom gravis broj NAChR je smanjen zbog prisutnosti autoreaktivnih protutijela što remeti normalan prijenos akcijskog potencijala. U zdravih pacijenata potencijal koji se stvara na postsinaptičkom neuronu veći je od onoga koji je potreban za poticanje i širenje akcijskog potencijala. Taj sigurnosni faktor osigurava prijenos podražaja. Kod pacijenata s miastenijom gravis on je znatno snižen.

U 85% bolesnika prisutna su protutijela na NAChR, u 5-8% protutijela na MuSK, u oko 4% oboljelih protutijela na LRP4 te u malog broja protutijela na nakupine NAChR. Također, postoje protutijela na titin i na RyR. Protutijela i na titin i na RyR specifična su u dijagnostici timoma povezanog s miastenijom gravis. Kod timoma histološki nalazimo neoplastične epitelne stanice okružene s T limfocitima u sazrijevanju. Te epitelne stanice prezentiraju epitope koji pokazuju križnu reaktivnost s titinom, RyR te NAChR. Ti epitopi prezentirani su T limfocitima uzrokujući tako imunizaciju unutar timusa te posljedičnu aktivaciju B limfocita i stvaranje autoimunih

protutijela. Protutijela na NACHR su IgG protutijela s jakim afinitetom za navedene receptore i proteine. To je razlog zbog kojeg sama timektomija dovodi do poboljšanja simptoma u pacijenata. Bolest možemo podijeliti na miasteniju gravis s ranim početkom (<50 godina) i NACHR protutijelima, miasteniju gravis s kasnim početkom (>50 godina) i NACHR protutijelima, miasteniju gravis povezanu s timomom, miasteniju gravis povezanu s protutijelima na MuSK, miasteniju gravis povezanu s protutijelima na LRP4, miasteniju gravis negativnu na protutijela te okularnu miasteniju gravis. Pacijenti s miastenijom gravis i timomom gotovo uvijek imaju prisutna AchR protutijela u serumu. (2, 3)

3.3. Klinička slika

Glavni simptom miastenije gravis je mišićna slabost. Pažljivim pregledom i anamnezom potrebno je primjetiti lokalizaciju slabosti, variranje slabosti tokom dana te nakon napora. Slabost prvenstveno zahvaća očnu, bulbarnu, muskulaturu vrata i proksimalne dijelove ekstremiteta, a vrlo rijetko u samom početku zahvaća respiratornu muskulaturu. Slabost očne muskulature očituje se najčešće ptozom, zamućenim vidom ili dvoslikom. Ptoza može biti unilateralna ili bilateralna i svira znatni problem ograničavanjem vidnog polja. Slabost bulbarne muskulature prezentira se kao otežano žvakanje krute hrane, otežano gutanje i govor. Predominantno su zahvaćene proksimalne skupine mišića ekstremiteta, a kod zahvaćenosti mišića vrata može doći do otežanog držanja glave u uspravnom položaju. Respiratorna muskulatura rijetko kad je zahvaćena prije druge godine bolesti, a kada do toga dođe, može dovesti do miastenične krize s potrebom za mehaničkom ventilacijom.

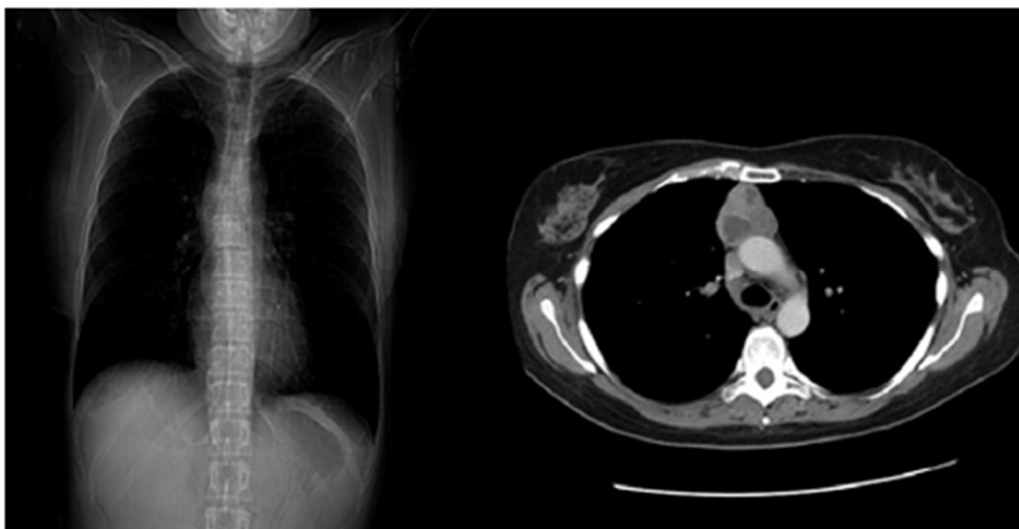
Timom se povezuje s paraneoplastičnim sindromom u 50 do 70 posto slučajeva. Kod pacijenata s timomom miastenija gravis je dio paraneoplastičnog sindroma i često je timom otkriven ranije

upravo zbog otkrivanja i praćenja same miastenije. Simptom koji se javlja osim samih simptoma miastenije gravis je kašalj zbog invazije tumora, a metastaze mogu zahvaćati pleuru, perikardij ili ošit. Osim miastenije gravis kao dio paraneoplastičnog sindroma mogu se javiti Cushingov sindrom, hipogamaglobulinemija, reumatoidni artritis, aplazija crvene krvne loze te limbički encefalitis. Treba obratiti pažnju na povezanost simptoma s mogućom neoplazijom kako bi i terapija bila primjerena. (2, 3, 4)

3.4. Dijagnostika

Testovi koji se koriste u dijagnostici miastenije gravis nastoje utvrditi postoji li pojačan zamor i slabost miškulature te kakav je odnos acetilkolina i njegovih receptora. Jedan od prvih testova je test edrofonij kloridom, kratkodjelujućim inhibitorom acetilkolinesteraze. Inhibicijom razgradnje acetilkolina kod miasteničnih pacijenata dolazi do vidljivog poboljšanja mišićne snage, a posebno poboljšanja ptoze. Test ledom je nefarmakološki test kod pacijenata kod kojih je test edrofonij kloridom kontraindiciran. Led se prisloni na oko (ne direktno) te drži tako 2 do 5 minuta nakon čega dolazi do poboljšanja ptoze. Najosjetljivija pretraga u dijagnostici miastenije gravis je ponavljana elektrostimulacija živčanih vlakana sa otprilike 2 do 3 Hz. Smanjenje prvog u odnosu na peti mišićni akcijski potencijal za 10 posto dijagnostički ukazuje na postojanje miastenije gravis. Najčešće korištena imunološka pretraga je mjerenje razine protutijela na NACHR što je visokospecifični test za dijagnostiku miastenije gravis. Lažno pozitivni rezultati mogu se javiti kod Lambert-Eaton mijasteničnog sindroma, bolesti motornog neurona (3-5 %) te polimiozitisa (<1%). Senzitivnost te pretrage je oko 50% za okularnu miasteniju gravis te oko 85% za generaliziranu miasteniju gravis. Kod imunosupresije ili vrlo ranog stadija bolesti može doći do seronegativnosti. Kod povišenih protutijela na titin, miozin, aktin i rijanodinske receptore možemo sumnjati na timom kod pacijenata s mijastenijom gravis ili sami timom bez miastenije gravis te

prilagoditi pristup i razmišljati o kirurškom liječenju. Također, protutijela anti-KCNA4 kod sumnje na timom mogu biti koristan pokazatelj, ali osim na timom ona mogu ukazivati na miokarditis i miozitis. Kod pacijenata kod kojih zbog kliničke slike i prisutnosti protutijela posumnjamo na timom kao uzrok bolesti potrebno je napraviti slikovnu dijagnostiku. Najbolji prikaz medijastinalne mase dobiva se CT-om ili MR-om. Prednost MR-a je što je korisna metoda u planiranju resekcije timoma, pogotovo ako invadira okolne strukture. Međutim, CT je metoda izbora u dijagnostici timoma. RTG prikazom može se eventualno vidjeti nespecifično proširenje medijastinuma te se potom može uputiti pacijenta na daljnju obradu. Novija metoda koja se pokazala korisnom u dijagnostici timoma kod mijastenije gravis je scintigrafija talijem-201 koji se nakuplja u hiperplastičnom tkivu timoma te tako omogućuje razlikovanje od normalnog tkiva timusa. Za histološku klasifikaciju tumorske mase u medijastinumu može se koristiti ultrazvukom vođena biopsija iglom koja potvrđuje patohistološku dijagnozu timoma zbog velike specifičnosti i osjetljivosti ove metode. (3, 8)



Slika 1: RTG prikaz timoma (lijevo) i CT prikaz timoma (desno)
[preuzeto od: Tomaszek S. (8)]

3.5. Timus i timom u pacijenata s miastenijom gravis

3.5.1. Anatomija i fiziologija timusa

Timus je limfoidni organ smješten u medijastinumu ispod sternuma te u razini srca. Embriološki potječe bilateralno od treće i četvrte faringealne vreće te se razvojem spušta u medijastinum. Sadrži tkivo sva tri zametna listića. S obzirom da tokom razvoja migrira od ždrijenih vreća do prednjeg medijastinuma možemo pronaći ektopično tkivo timusa na tom putu. Ima oblik slova H i podijeljen je u dva režnja s gornjim i donjim polom, a svaki režanj dijeli se još na nekoliko režnjića. Irigacijski opskrbljen je putem donje tireoidne arterije i unutarnjih mamarnih arterija, a venska drenaža odvija se putem vene brahiocefalike. Limfa se drenira u regionalne limfne čvorove unutarnjeg torakalnog lanca, prednjeg medijastinuma te paratrahealne limfne čvorove. Timus dosegne svoju punu veličinu u pubertetu te nakon toga polako involvira. Tkivo timusa podijeljeno je u vanjski, kortikalni, i unutarnji, medularni, dio. U kortikalnom dijelu nalazimo obilje malih okruglih

limfocita (timocita) sa nešto epitelnih i mezenhimalnih stanica, dok u meduli nalazimo karakteristična Hassalova tjelešca te epitelne stanice koje su ključne za sazrijevanje limfocita. Osim limfocita i epitelnih stanica nalazimo i makrofage te mioidne stanice koje su bitne u patofiziologiji miastenije gravis.

Timus stvara zrele cirkulirajuće limfocite i ima bitnu ulogu u staničnoj imunosti. S godinama funkcija timusa kao centralnog organa u kojemu nastaju limfociti T polako se gubi, ali i dalje ostaje mjesto maturacije i diferencijacije limfocita. Receptori za antigene na T limfocitima su tijekom sazrijevanja u interakciji s glavnim antigenskim kompleksom histokompatibilnosti koji potječe od epitelnih stanica što je bitan faktor u razvoju autoimunosti kod miastenije gravis. (6)

3.5.2. Timom

Timom je novotvorina koja nastaje u prednjem medijastinumu nekontroliranim rastom tkivnih elemenata timusa i uglavnom su podtipa kortikalnog timoma (WHO tip B). Kortikalni tip timoma, kao što i sam naziv kaže, pokazuje sličnost sa samim korteksom timusa. Naime, on pokazuje sposobnost poticanja nezrelih CD4⁺ limfocita na sazrijevanje te njihovu mobilizaciju na periferiju. Tipovi timoma koji nemaju tu sposobnost ne uzrokuju miasteniju gravis. Neke od karakteristika timoma koje također potiču autoimunost su: neispravna ekspresija gena za autoimunu regulaciju, neispravna ekspresija glavnog kompleksa histokompatibilnosti klase 2, nedostatak mioidnih stanica, nemogućnost stvaranja regulatornih T limfocita te genetski polimorfizmi koji utječu na signalizaciju T limfocita. Histološki kod timoma vidimo epitelne neoplastične stanice okružene mnoštvom sazrijevajućih T limfocita. Bitno je napomenuti da je timom spororastući tumor. Moguće je da prođe i do trideset godina dok neinvazivni timom naraste i postane invazivan ukoliko nije kirurški odstranjen. Ukoliko postane invazivan prognoza je naravno lošija, ali preživljavanje

je moguće. Najčešće mjesto lokalne invazije timoma je pleura, a nekad može doći i do limfogenog ili hematogenog metastaziranja. Histološka klasifikacija timoma vrši se prema WHO-u po sljedećim tipovima: tip A: epitelne stanice s malo limfocita (medularni timom), tip AB: epitelne stanice s nešto više limfocita (mješoviti timom), tip B1: histološki nalik normalnom timusu gdje prevladavaju područja nalik korteksu s mnoštvom limfocita (predominantno kortikalni timom), tip B2: velike poligonalne tumorske stanice velikih nukleola uz limfocite (kortikalni timom), tip B3: srednje velike okrugle ili poligonalne stanice sa slabom atipijom uz nešto limfocita (epitelni timom), tip C: heterogena skupina karcinoma timusa. (5, 7, 8)

3.5.3. Određivanje stadija timoma

Sustav klasifikacije prema kojem se određuje stadij timoma je TNM klasifikacija no za najbolju prognostičku učinkovitost kombinira se s Masaoka klasifikacijom. Masaoka klasifikacija je histopatološka i kirurška klasifikacija timoma. Timom je prema njoj podijeljen u sljedeće stadije: stadij I: potpuno inkapsulirani tumor bez mikroskopskih invazija, stadij IIa: mikroskopska invazija kapsule, stadij IIb: makroskopska invazija okolnog adipoznog tkiva ili medijastinalne pleure, stadij III: makroskopska invazija okolnih organa (perikardij, pluća, velike krvne žile,...), stadij IVa: pleuralna ili perikardijalna diseminacija, stadij IVb: limfogene ili hematogene metastaze. To je revidirana verzija Masaokine klasifikacije koja je uvela neke promjene u usporedbi s prvotnom nakon što je 2004. godine WHO predložio da se za određivanje stadija timoma koristi TNM

klasifikacija, međutim nakon ove revizije i WHO odobrava novu Masaoka klasifikaciju. Ovaj način klasificiranja jako je bitan u prognoziranju i odluci oko operativnog zahvata. (7,9)

Masaoka stage	Criteria	Corresponding TNM stage
Stage I	Full encapsulation of tumor, including cases with infiltration <i>into</i> the capsule	pT1, pN0, pM0
Stage II*	Tumor infiltration <i>beyond</i> capsule into mediastinal fat (minimal invasion)	pT2, pN0, pM0
Stage III	Direct tumor infiltration into adjacent organs and structures (pleura, lung, pericardium, great vessels, and thoracic wall; "wide invasion")	pT3, pN0, pM0
Stage IVa	Pleural dissemination	pT4, pN0, pM0
Stage IVb	Distant metastasis	Any pT, pN1, or pM1

Slika 2: Masaoka klasifikacija u usporedbi s odgovarajućim stadijima prema TNM klasifikaciji. [preuzeto od: Masaoka A. (7)]

3.6. Operativni zahvati u liječenju timoma kao uzroka miastenije gravis

Timektomija je kirurško uklanjanje timusa, u ovom slučaju kirurška metoda liječenja miastenije gravis. Kod pacijenata kod kojih postoji jasna indikacija za timektomiju kao što je timom s posljedičnim razvojem miastenije gravis obavezno je uklanjanje timoma. Međutim, postoji polemika je li korisno ukloniti timus i kod pacijenata s miastenijom gravis bez prisutnog timoma. Pokazalo se da dolazi do regresije simptoma bolesti i kod pacijenata koji nemaju timom, a boluju od miastenije gravis. Zato kod operativnih zahvata govorimo o uklanjanju timusa ili timoma. Postoji više pristupa timektomiji. Tradicionalni transsternalni pristup putem medijane sternotomije i dalje se često primjenjuje iako su s vremenom uvedene i nove metode kao što su transcervikalna timektomija, video asistirana torakoskopska kirurgija (VATS – video-assisted thoracoscopic surgery) te robotska kirurgija. (10)

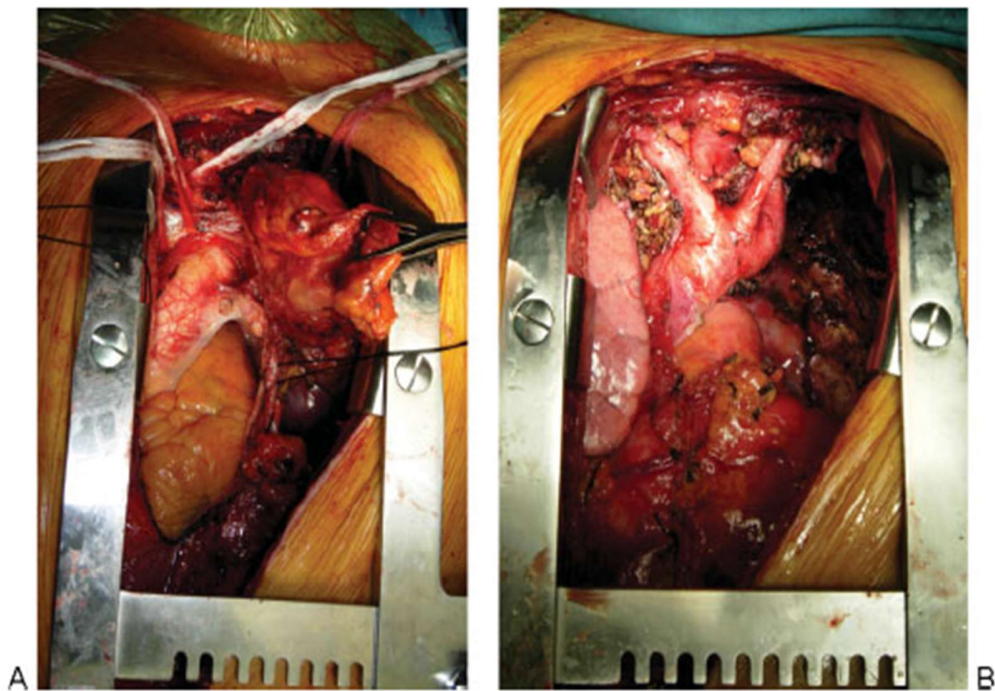
3.6.1. Preoperativna priprema

Specifičnost preoperativne pripreme pacijenata s miastenijom gravis kod timektomije uključuje kontrolu nad simptomima koja se postiže farmakološki. Često se prije samog operativnog zahvata primjenjuje i plazmafereza kako bi koncentracija cirkulirajućih protutijela bila što manja te postoperativni učinak što bolji. Bitno je naglasiti da pacijenti moraju imati barem 50% predviđene vrijednosti spirometrije kako bi se spriječile postoperativne respiratorne komplikacije. Svi lijekovi koji blokiraju neuromuskularnu spojnicu također su strogo kontraindicirani prije operacije kako bi se smanjila vjerojatnost respiratornih poremećaja. (11)

3.6.2. Transsternalna timektomija

Medijana sternotomija je najoptimalniji pristup timusu kod ove metode. Osim dobre preglednosti kirurškog polja ova metoda omogućava pristup masnom tkivu okolice timusa i njegovo potpuno uklanjanje. To je bitno za dobar postoperativni ishod jer je moguća invazija timoma u masno okolno tkivo ili limfne čvorove prisutne u istom. Rez se proteže od suprasternalnog područja pa sve do ispod ksifoidnog nastavka. Potom se skalpelom prodire do fascije pektoralisa i lineae albe. Interklavikularni ligament moguće je zatim odvojiti kauterom nakon čega slijedi razdvajanje sternuma na pola kirurškom pilom. Zatim se uklanja tumorska masa, a svako krvarenje koštane srži sternuma ili malih krvnih žila zbrinjava se spaljivanjem pomoću kautera. Osim uklanjanja tumorske mase ovaj pristup omogućuje i gornju lobektomiju, bilobektomiju, resekciju i popravak plućne arterije ukoliko je to potrebno. Moguća je i eksploracija torakalne šupljine ili širenje zahvata prema vratu u slučaju da je to potrebno. Nastoji se u cjelosti („en-bloc“) ukloniti kompletno tkivo tumora kako bi rezultat bio što povoljniji. Djelomično uklanjanje timoma se

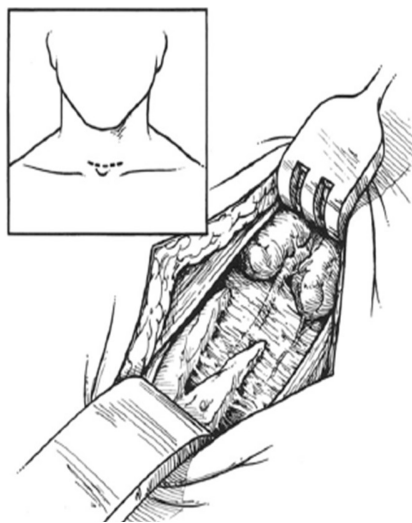
izbjegava. Prednost ove metode je pristup strukturama prsišta te pošteda oštećenja velikih torakalnih mišića što umanjuje postoperativnu bol. Nedostatak je slaba dostupnost posterolateralnog dijela prsišta i plućnih hilusa. Rana komplikacija ove metode je infekcija medijastinuma, a incidencija se kreće oko 1 do 2%. Odgođene komplikacije uključuju oštećenje osteohondralnih elemenata prsnog koša, osteomijelitis sternuma, nekrozu rebrenih hrskavica te eroziju žica koje povezuju sternum. (10)



Slika 3: (A) intraoperativni prikaz medijane sternotomije s vidljivim timomom koji infiltrira hilus lijevog plućnog krila. (B) en-bloc resekcija timoma i uklanjono lijevo plućno krilo [preuzeto od: Maurizi G. (10)]

3.6.3. Transcervikalna timektomija

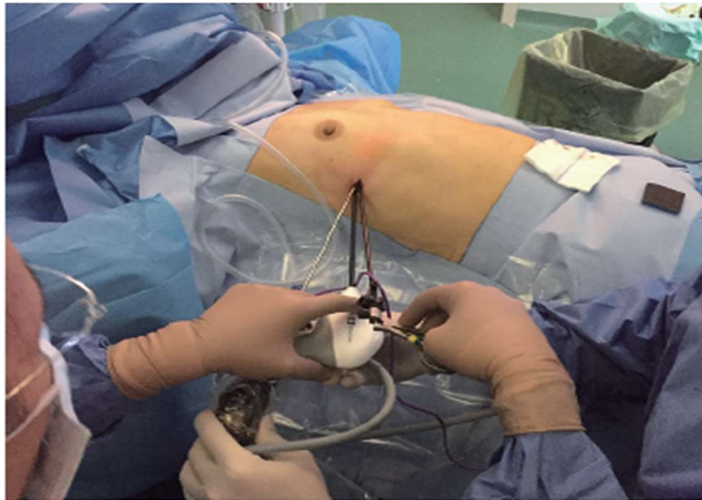Kod ovog pristupa pacijent leži na leđima s vratom u hiperekstenziji. Pacijentu je pripremljeno operativno polje i u području za transsternalni pristup ukoliko dođe do potrebe za prelaskom na tu metodu tokom operacije. Rez se načini proksimalno od glava klavikule usporedno s njima, a dug je oko 5 do 6 cm. Rez se produbljuje kroz platizmu i površinsku vratnu fasciju, a mišići se odvajaju kako bi se pristupilo timusu. Nakon što gornji pol postane vidljiv nastavlja se s disekcijom timusa prema kaudalno dok se ne oslobodi prostor za postavljanje sternalnog retraktora uz retraktore na samom rezu u području vrata. Tada je omogućena bolja vidljivost medijastinuma. Odižući gornji pol timusa nastavlja se disekcija prema kaudalno pazeći pritom da se ne oštete okolne velike krvne žile. Nakon što se timus odmakne od velikih krvnih žila slijedi odvajanje od pleuralnog i medijastinalnog adipoznog tkiva te tupa disekcija kapsule timoma od pleure. Hemostaza se održava kauterizacijom. Nakon operacije treba obratiti pažnju na to kada ekstubirati pacijenta s obzirom na njegovu respiratornu snagu. Prednost ove metode je brži oporavak u odnosu na opsežnije zahvate kao što je transsternalna timektomija. (11)



Slika 4: Rez kod transcervikalne timektomije [preuzeto od: Mark K. (11)]

3.6.4. Video asistirana torakoskopska kirurgija (VATS)

Minimalno invazivne metode prvotno nisu bile favorizirane iz razloga što je kod pacijenta s miastenijom gravis nužno u potpunosti ukloniti svo tkivo timusa kako bi došlo do zadovoljavajućeg rezultata. Klasični transsternalni pristup omogućava to s lakoćom zbog dobre vidljivosti i mogućnosti široke resekcije. U posljednje vrijeme pokazalo se da VATS također daje dobre rezultate. Zbog bolje preglednosti pristupa se s uvođenjem kamere i instrumenata s obje strane. Ovo je laparoskopjska metoda koja koristi troakare, insuflator CO₂, kameru te laparoskopjske kirurške instrumente. Zahvat započinje s rezom u petom interkostalnom prostoru te se uvode instrumenti kojima se prikazuje kardiofrenični kut i masno tkivo prednjeg medijastinuma koje se potom ukloni. Nastavlja se s disekcijom uz perikardij prema kranijalno i medijalno. Zatim se pristupi i s druge strane te se insuflira CO₂. Postupak disekcije masnog tkiva nastavi se i na drugoj strani dok se ne otvori retrosternalni prostor. Zatim se timus postepeno odvaja od okolnih struktura kao što je navedeno i u prethodnim zahvatima pazeći pritom na okolne krvne žile i živce. Nakon što je timus odvojen vadi ga se zajedno s masnim tkivom unutar vrećice koja se provlači kroz otvor na prsištu. Prednost ove metode je minimalna invazivnost, brz oporavak, mali ožiljak, manje komplikacija i rijetka konverzija u transsternalni pristup. Kod pacijenata s miastenijom gravis koristi se bilateralni pristup kako bi sa sigurnošću bio uklonjen cijeli timom ili timus kod pacijenata s miastenijom gravis bez timoma. (12)

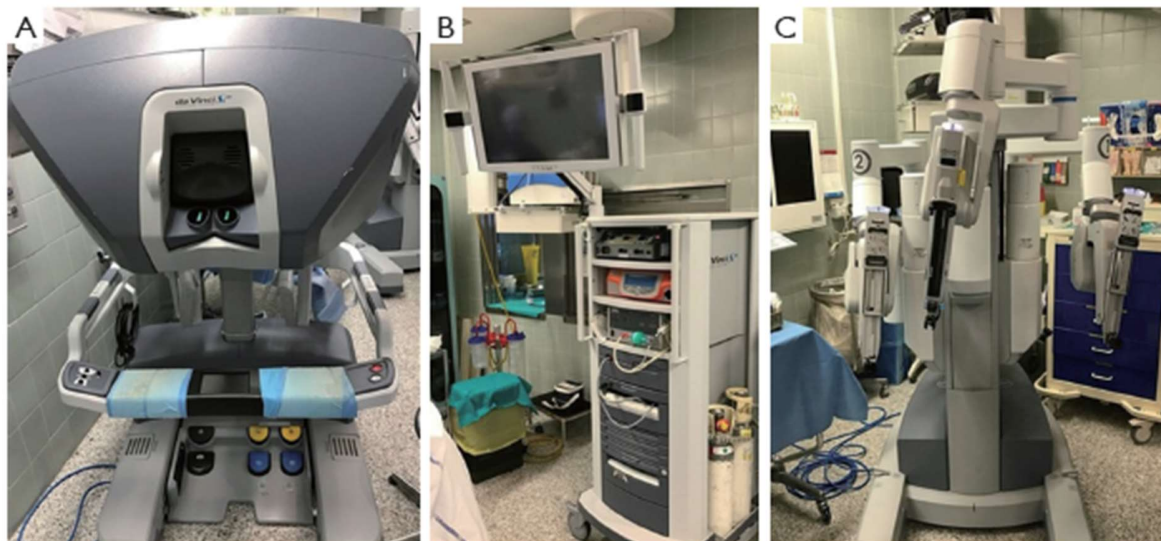


Slika 5: uvođenje instrumenata u desnu stranu prsnog koša kod VATS pristupa [preuzeto od: Infante M. (12)]

3.6.5. Robotska kirurgija u timektomiji

Prvi put robotska kirurgija u timektomiji primijenila se 2001. godine. Indikacije su jednake kao i za druge metode, ali tehnika je naravno drugačija. Koristi se robotski sustav pozicioniran na pacijenta. Najšire primjenjivani kirurški robot je *Da Vinci* sustav. Sastoji se od interaktivnih robotskih „ruku“ s instrumentima pozicioniranih na pacijentu, vizualnog sustava i konzole gdje kirurg sjedi i upravlja robotom. Sustav „ruku“ sastoji se od jedne koja drži kameru, jedne s atraumatskom hvataljkom te jednog monopolarnog kautera. Prednost nad ljudskom rukom je ta što je mogućnost kretanja 7 stupnjeva, a rotacije 360 stupnjeva. Kirurg je sa svog mjesta u mogućnosti vidjeti 3D sliku operacijskog polja. Pokreti kirurga se precizno prenose na robotske instrumente i tako se vrši sam zahvat. Zahvat se vrši također kroz 5 interkostalni prostor uz insulaciju CO₂ kao i kod laparoskopije. Vršiti se dieskcija i odvajanje timusa/timoma kao što je i prethodno navedeno. Robotska kirurgija je sigurna, omogućuje potpuno uklanjanje tkiva

timusa/timoma s dobrim kirurškim i onkološkim ishodom. Nedostatci ove metode su cijena te nedostatak taktilne povratne informacije operateru. (13)



Slika 6: (A) konzola za kirurga. (B) vizualni sustav sa sustavom za CO₂. (C) robotske „ruke“ s instrumentima. [preuzeto od: Marulli G. (13)]

3.7. Prognoza miastenije gravis nakon timektomije

Pacijenti koji su podvrgnuti timektomiji, a boluju od miastenije gravis, mogu biti oni koji imaju timom kao podležću bolesti ili mogu biti pacijenti s miastenijom gravis bez timoma. Neki od faktora koji utječu na prognozu nakon timektomije su dob i spol, prisutnost timoma, kirurška tehnika, obujam resekcije i težina i duljina trajanja simptoma miastenije gravis. Istraživanja su pokazala da mlađi pacijenti i žene pokazuju bolje postoperativne rezultate. Isto tako potpuna stabilna regresija postignuta je češće kod pacijenata bez timoma. Ono što se pokušava postići kod timektomije je potpuna resekcija kako ne bi došlo do remisije. Nastoji se ukloniti masno tkivo i pripadajući limfni čvorovi. Pacijenti s prethodno blažom kliničkom slikom i kraćim trajanjem

bolesti pokazuju bolje rezultate. Kirurška tehnika koja je najčešće korištena kod onih pacijenata sa potpunom stabilnom regresijom je transcervikalna discektomija. (14)

4. Rasprava

Miastenija gravis je neuromišićna bolest koja uzrokuje progresivnu mišićnu slabost. Najčešće zahvaća mišiće oka, bulbarnu, vratnu i muskulaturu proksimalnih dijelova ekstremiteta. Progresijom bolesti može čak doći do slabosti respiratorne muskulature te do respiratornog kolapsa. To je bolest koja se prvenstveno liječi farmakološki primjenom inhibitora AchE, ali postoji i uvriježena praksa kirurškog liječenja.

Kirurško liječenje miastenije gravis podrazumijeva timektomiju. Kod pacijenata može ili ne mora biti prisutan timom kao uzrok bolesti. Kod pacijenata bez timoma timektomija također pokazuje dobar učinak na remisiju bolesti iz razloga što je timus ključan organ u stvaranju stanične imunosti te u ovom slučaju autoimunosti. Svaka hiperaktivnost timusa i stvaranje križne reaktivnosti limfocita u timusu dovodi do problema na periferiji uzrokujući propadanje ciljnih molekula kao što je AchR. U slučaju timoma potreba za kirurškim uklanjanjem je neupitna, a na žalost prognoza nešto lošija.

Prvotno korištena otvorena sternotomija kao metoda uklanjanja timusa sada se širi na manje invazivne metode. Prednost otvorene sternotomije (transsternalnog pristupa) je svakako pristupačnost i preglednost timusa i okolnih struktura. Novije metode omogućuju brži oporavak i manje oštećenje prsnog koša. S razvitkom novijih tehnika postiže se jednaka učinkovitost i opseg resekcije kao i kod transsternalne timektomije. Potpuno nove tehnike kao što je robotska kirurgija su minimalno invazivne i precizne. Međutim, tehnikama kao što je VATS postiže se jednako minimalna invazivnost, a za razliku od robotske kirurgije puno su jeftinije i pristupačnije te ipak postoji kontakt kirurg-pacijent.

5. Zaključak

Kirurški pristup miasteniji gravis obuhvaća pristup bolesti iz perspektive patološke aktivnosti u timusu i njegovog utjecaja na kliničku sliku. Pri dijagnostici potrebno je uvidjeti porast protutijela koja specifično ukazuju na patologiju timusa ili kliničku sliku timoma ukoliko je on prisutan. Potrebno je kod svakog pacijenta s miastenijom gravis usmjeriti dijagnostiku na eventualne promjene timusa kako bi ga se što ranije moglo kirurški odstraniti. Današnje metode timektomije nude minimalno invazivne zahvate s brzim oporavkom, a većina pacijenata pokazuje remisiju bolesti nakon uklanjanja timusa. Razvojem kirurgije nastoji se smanjiti rez i oštećenje tkiva, a održati opseg resekcije kako bi se smanjila šansa rezidualnog tkiva timusa nakon operacije. Postoje brojni prognostički čimbenici koji utječu na postoperativni ishod i remisiju bolesti tako da ne postoji univerzalni odgovor na pitanje hoće li doći do potpune stabilne remisije nakon timektomije, ali ona zasigurno igra bitnu ulogu liječenju miastenije gravis.

6. Sažetak

Miastenija gravis je bolest koja zahvaća neuromišićnu spojnicu uzrokujući abnormalnu slabost, umor i propadanje muskulature. Dolazi do gubitka ili disfunkcije acetilkolinskih receptora u najvećem slučaju zbog prisutnosti protutijela na nikotinske acetilkolinske receptore (NACHR). Timus i timom imaju posebnu ulogu u patofiziologiji miastenije gravis zbog uloge timusa u sazrijevanju i distribuciji limfocita gdje može doći do križne reaktivnosti i posljedične autoimunosti na NACHR. Najčešće korištena dijagnostička imunološka pretraga za dijagnozu miastenije gravis je mjerenje razine protutijela na NACHR što je visokospecifični test za dijagnostiku miastenije gravis. CT je metoda izbora u dijagnostici timoma. Zbog važnosti timusa u patofiziologiji miastenije gravis bolest se može liječiti kirurški, uklanjanjem timusa. Ukoliko je prisutan timom za planiranje operativog zahvata služe Masaoka i TNM klasifikacija. Metode kojima se može odstraniti timus/timom su transsternalni pristup, transcervikalna timektomija, video asistirana torakoskopska kirurgija (VATS – video-assisted thoracoscopic surgery) te robotska kirurgija. Neki od faktora koji utječu na prognozu nakon timektomije su dob i spol, prisutnost timoma, kirurška tehnika, obujam resekcije i težina i duljina trajanja simptoma miastenije gravis. Nove metode timektomije su minimalno invazivne i s brzim oporavkom, a većina pacijenata pokazuje remisiju bolesti nakon uklanjanja timusa.

Ključne riječi: miastenija gravis, timektomija, timus

7. Summary

Myasthenia gravis is a disease that affects the neuromuscular junction causing abnormal weakness, fatigue, and muscle decay. Loss or dysfunction of acetylcholine receptors occurs mostly due to the presence of antibodies to nicotinic acetylcholine receptors (NACHR). The thymus and thymoma have a special role in the pathophysiology of myasthenia gravis due to the role of the thymus in the maturation and distribution of lymphocytes where cross-reactivity and consequent autoimmunity to NACHR can occur. The most commonly used diagnostic method for myasthenia gravis is the measurement of antibody levels to NACHR which is a highly specific test for the diagnosis of myasthenia gravis. CT is the method of choice in the diagnosis of thymoma. Due to the importance of the thymus in the pathophysiology of myasthenia gravis the disease can be treated surgically, by removing the thymus. If there is thymoma present, to plan the operation, Masaoka and TNM classification are used. Methods that can be used to remove the thymus / thymoma are transsternal thymectomy, transcervical thymectomy, video-assisted thoracoscopic surgery (VATS) and robotic surgery. Some of the factors influencing the prognosis after thymectomy are age and sex, presence of thymoma, surgical technique, extent of resection and severity and duration of symptoms of myasthenia gravis. New methods of thymectomy are minimally invasive and with rapid recovery, and most patients show remission of the disease after removal of thymus.

Key words: myasthenia gravis, thymectomy, thymus

8. Literatura

1. Hughes T. The early history of myasthenia gravis. *Neuromuscul Disord.* [Internet]. 9.11.2005. [citirano 25.3.2020.]; 2005;15(12):878-886.
Dostupno na: <https://pubmed.ncbi.nlm.nih.gov/16289896/>
2. Gilhus NE, Verschuuren JJ. Myasthenia gravis: subgroup classification and therapeutic strategies. *Lancet Neurol.* [Internet]. 10.2015. [citirano 27.3.2020.]; 2015;14(10):1023-1036.
Dostupno na: <https://pubmed.ncbi.nlm.nih.gov/26376969/>
3. Jayam Trough A, Dabi A, Solieman N, Kurukumbi M, Kalyanam J. Myasthenia gravis: a review. *Autoimmune Dis.* [Internet]. 31.10.2012. [citirano 27.3.2020.]; 2012;2012:874680.
Dostupno na: <https://pubmed.ncbi.nlm.nih.gov/23193443/>
4. Kumar R. Myasthenia gravis and thymic neoplasms: A brief review. *World J Clin Cases.* [Internet]. 16.12.2015. [citirano 1.4.2020.]; 2015;3(12):980-983.
Dostupno na: <https://pubmed.ncbi.nlm.nih.gov/26677446/>
5. Romi F. Thymoma in myasthenia gravis: from diagnosis to treatment. *Autoimmune Dis.* [Internet]. 10.8.2011. [citirano 2.4.2020.]; 2011;2011:474512.
Dostupno na: <https://www.ncbi.nlm.nih.gov/pmc/articles/PMC3155972/>
6. Thomas V. Thymus and myasthenia gravis. *The annals of thoracic surgery.* [Internet]. 1.5.1972. [citirano 2.4.2020.]; 1972;13(5):499-512.
Dostupno na: [https://www.annalsthoracicsurgery.org/article/S0003-4975\(10\)65164-8/fulltext](https://www.annalsthoracicsurgery.org/article/S0003-4975(10)65164-8/fulltext)

7. Masaoka A. Staging system of thymoma. *J Thorac Oncol*. [Internet]. 5.10.2010. [citirano 10.4.2020.]; 2010;5(10 Suppl 4):S304-S312.
Dostupno na: <https://pubmed.ncbi.nlm.nih.gov/20859124/>
8. Tomaszek S, Wigle DA, Keshavjee S, Fischer S. Thymomas: review of current clinical practice. *Ann Thorac Surg*. [Internet]. 6.2009. [citirano 11.4.2020.]; 2009;87(6):1973-1980.
Dostupno na: <https://www.ncbi.nlm.nih.gov/pmc/articles/PMC2930778/>
9. Marx A, Willcox N, Leite MI, et al. Thymoma and paraneoplastic myasthenia gravis. *Autoimmunity*. [Internet]. 8.2010. [citirano 12.4.2020.0;]2010;43(5-6):413-427.
Dostupno na: <https://pubmed.ncbi.nlm.nih.gov/20380583/>
10. Maurizi G, D'Andrilli A, Sommella L, Venuta F, Rendina EA. Transsternal thymectomy. *Thorac Cardiovasc Surg*. [Internet]. 4.2015. [citirano 7.5.2020.]; 2015;63(3):178-186.
Dostupno na: <https://pubmed.ncbi.nlm.nih.gov/25503818/>
11. Mark K. Transcervical thymectomy. *Seminars in thoracic and cardiovascular surgery*. [Internet]. 1.1999. [citirano 7.5.2020.]. 1999;11(1):59-64.
Dostupno na: <https://www.sciencedirect.com/science/article/abs/pii/S1043067999700213>
12. Infante M, Benato C, Giovannetti R, et al. VATS thymectomy for early stage thymoma and myasthenia gravis: combined right-sided uniportal and left-sided three-portal approach. *J Vis Surg*. [Internet]. 18.10.2017. [citirano 2.6.2020.]; 2017;3:144.
Dostupno na: <https://www.ncbi.nlm.nih.gov/pmc/articles/PMC5676221/>
13. Marulli G, Comacchio GM, Rea F. Robotic thymectomy. *J Vis Surg*. [Internet]. 11.5.2017. [citirano: 2.6.2020.]; 2017;3:68
Dostupno na: <http://jovs.amegroups.com/article/view/14800/14958>

14. Kaufman AJ, Palatt J, Sivak M, et al. Thymectomy for Myasthenia Gravis: Complete Stable Remission and Associated Prognostic Factors in Over 1000 Cases. *Semin Thorac Cardiovasc Surg.* [Internet]. 2016. ljeto. [citirano: 6.6.2020.]; 2016;28(2):561-568.

Dostupno na: <https://pubmed.ncbi.nlm.nih.gov/28043477/>

9. Životopis

Ela Pajić rođena je u Karlovcu 30.8.1995. godine. Pohađala je Osnovnu školu Dragojle Jarnević u Karlovcu, a nakon toga, 2010. godine, upisuje opći smjer Gimnazije Karlovac. Po završetku srednje škole i položene državne mature 2014. godine upisuje integrirani preddiplomski i diplomski sveučilišni studij medicine na Medicinskom fakultetu Sveučilišta u Rijeci.