

Ozljeda meniska

Perić, Petar

Master's thesis / Diplomski rad

2020

Degree Grantor / Ustanova koja je dodijelila akademski / stručni stupanj: **University of Rijeka, Faculty of Medicine / Sveučilište u Rijeci, Medicinski fakultet**

Permanent link / Trajna poveznica: <https://um.nsk.hr/um:nbn:hr:184:610611>

Rights / Prava: [In copyright](#)/[Zaštićeno autorskim pravom.](#)

Download date / Datum preuzimanja: **2025-01-10**



Repository / Repozitorij:

[Repository of the University of Rijeka, Faculty of Medicine - FMRI Repository](#)



SVEUČILIŠTE U RIJECI

MEDICINSKI FAKULTET

INTEGRIRANI PREDDIPLOMSKI I DIPLOMSKI

SVEUČILIŠNI STUDIJ MEDICINA

Petar Perić

OZLJEDA MENISKA

Diplomski rad

Rijeka, 2020.

SVEUČILIŠTE U RIJECI

MEDICINSKI FAKULTET

INTEGRIRANI PREDDIPLOMSKI I DIPLOMSKI

SVEUČILIŠNI STUDIJ MEDICINA

Petar Perić

OZLJEDA MENISKA

Diplomski rad

Rijeka, 2020.

Mentor rada: Izv. prof. dr. sc. Veljko Šantić, dr. med.

Diplomski rad ocjenjen je dana _____ u/na

_____, pred povjerenstvom u sastavu:

1. Izv. prof. dr. sc. Dalen Legović, dr. med. (predsjednik Povjerenstva)
2. Izv. prof. dr. sc. Hari Jurdana, dr. med.
3. Doc. dr. sc. Tomislav Prpić, dr. med.

Rad sadrži ___44___ stranice, ___6___ slika, ___0___ tablica, ___28___ literaturnih navoda.

Zahvala

Zahvaljujem se mentoru izv. prof. dr. sc. Veljku Šantiću, dr. med. na pomoći, stručnom vodstvu i strpljenju prilikom izrade diplomskog rada.

Posebno se zahvaljujem svojoj obitelji na nesebičnoj podršci tijekom svih godina studija.

Sadržaj

1. Uvod	1
2. Svrha rada	2
3. Pregled literature	3
3.1 Anatomija koljenog zgloba.....	3
3.2 Anatomija meniska	5
3.2.1 Vaskularna anatomija meniska	7
3.2.2 Strukturalna građa meniska	7
3.3 Biomehanika koljena	10
3.4 Ozljede meniska	14
3.4.1 Epidemiologija ozljede meniska	14
3.4.2 Vrste ozljede meniska	14
3.4.3 Složene ozljede koljena	18
3.4.4 Klinička slika i dijagnoza ozljeda meniska	19
3.4.5 Klinički testovi za ispitivanja ozljede meniska	20
3.4.6 Radiološka dijagnostika ozljeda meniska	22
3.4.7 Artroskopija koljena.....	24
3.5 Liječenje ozljeda meniska	25
3.5.1 Konzervativno liječenje	25
3.5.2 Kirurško liječenje.....	25
3.6 Šivanje meniska.....	26
3.6.1 Tehnike šivanja meniska	27
3.6.2 Komplikacije šivanja meniska	32
3.7 Meniscektomija	32
3.8 Rekonstrukcija meniska	33
4. Rasprava	35
5. Zaključak	37
6. Sažetak	38
7. Summary.....	39
8. Literatura.....	40
9. Životopis.....	44

POPIS SKRAĆENICA I AKRONIMA

LCA – prema lat. *lig. cruciatum anterius* – **prednji križni ligament**

LCL – prema engl. *lateral collateral ligament* – **lateralni kolateralni ligament**

lig. – prema lat. *ligamentum* – **ligament, sveza**

m. – prema lat. *musculus* - **mišić**

MCL – prema engl. *medial collateral ligament* – **medijalni kolateralni ligament**

MRI – prema engl. *magnetic resonance imaging* – **magnetska rezonanca**

n. – prema lat. *nervus* – **živac**

PCL – prema engl. *posterior cruciate ligament* – **stražnji križni ligament**

1. Uvod

Menisci imaju važnu ulogu u biomehanici zgloba koljena. Svojim anatomskim i funkcionalnim karakteristikama oni omogućavaju pravilan prijenos opterećenja u zglobu, sudjelujući u apsorpciji udara, stabilizaciji, raspodjeli zglobne tekućine i povećanju kongruentnosti samog zgloba. (1) Ozljede meniska jedne su od najčešćih ozljeda s kojom se susrećemo u ortopedsko - traumatološkoj kliničkoj praksi. (2) Javljaju se tijekom svakodnevnih životnih aktivnosti, rada i sportskih aktivnosti, a nastaju zbog djelovanja prevelikih i pogrešno usmjerenih sila na zglob koljena. Pogotovo veliki broj ovih ozljeda nalazimo kod bolesnika koji neplanski i nepripremljeni pristupaju različitim tipovima rekreativne aktivnosti. (1) Ozljeda uzrokuje prekid složene funkcije meniska i dovodi do pojave boli, blokade i smanjenja pokretljivosti koljena te može rezultirati značajnim tjelesnim oštećenjem. (2) U načelu razlikujemo izolirane i udružene ozljede meniska, a možemo ih podijeliti i na traumatske i degenerativne. Dijagnozu vrste i oblika ozljede meniska utvrđujemo anamnezom, pregledom koljena kliničkim testovima, magnetnom rezonancijom i artroskopskim zahvatom. (2) U liječenju ozljeda meniska koristimo se uz preventivne mjere, konzervativnim i kirurškim načinom liječenja. Kirurške tehnike liječenja podrazumijevaju otvorenu ili artroskopsku meniscektomiju, šivanje meniska i rekonstrukciju cijelog ili dijela meniska. (2) Meniscektomija se danas sve više napušta zbog dokazane ranije pojave degenerativnih promjena u zglobu kod tih bolesnika. Suvremeni načini kirurškog liječenja podrazumijevaju artroskopsko šivanje ili rekonstrukciju ozlijeđenog meniska s ciljem povratka funkcije meniska u što većoj mjeri. Na taj način osigurava se dobra funkcija koljena, a preveniraju se i usporavaju degenerativne promjene zgloba uz dugoročno dobre rezultate. (1)

2. Svrha rada

Svrha ovoga preglednoga rada je prikaz etiologije, epidemiologije, kliničke slike, dijagnostike i liječenja ozljeda meniska. Odnosno, prikazati svu složenost anatomske strukture meniska i njegove funkcije tijekom kretnji u koljenom zglobu, opisati načine i mehanizme ozljede meniska te opisati i objasniti suvremene kirurške tehnike liječenja ovih ozljeda.

3. Pregled literature

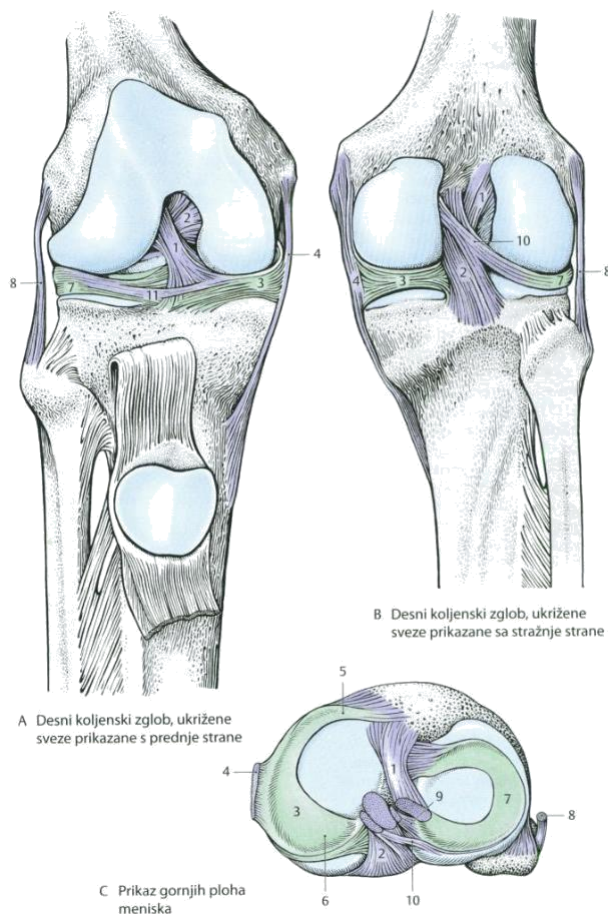
3.1 Anatomija koljenog zgloba

Koljeni zglob je najveći i najsloženiji zglob u ljudskome tijelu. (3) Sastoji se od spoja između femura i tibije, koji je glavni nositelj opterećenja i spoja između femura i patele uklopljene u tetivu mišića kvadriceps femorisa kao dijela ekstenzornog aparata. Umetnute između kondila femura i tibije nalaze se sa svake strane dvije vezivno-hrskavične pločice koje se nazivaju menisci. Oni upotpunjuju zglobne površine i prilagođavaju se promjenama zglobnih površina tijekom pokreta.

Zglobne površine na femuru i tibiji su prekrivene s hijalinom hrskavicom. (4) Površine na kondilima femura obilježava poprečni i sagitalni konveksitet. Konveksitet u sagitalnom smjeru nije jednak i prednji dio površine zakrivljen je po većem radijusu nego stražnji. Medijalna zglobna površina tibije je blago konkavna, dok je lateralna uglavnom ravna, a u stražnjem dijelu i blago konveksna. Patela je vertikalnim hrbtom podijeljena na veću lateralnu i manju medijalnu fasetu koje tijekom pokreta kližu po brazdi na femuru. Sve su zglobne površine zatvorene zglobnom čahuricom sastavljene od sinovijalne i membranozne membrane unutar jedinstvene zglobne šupljine. (3) U blizini zgloba nalaze se sluzne vreće bursa suprapatellaris, praepatellaris i infrapatellaris koje poboljšavaju funkciju zgloba. (4)

Najvažniji ligamenti koljenog zgloba su lig. patellae, medijalni (MCL) i lateralni (LCL) kolateralni ligamenti, te prednji (ACL) i stražnji (PCL) križni ligament. Patelarni ligament je u osnovi nastavak tetive m. quadriceps femorisa te se pruža od patele i hvata se na tuberositas tibiae. (4) Medijalna kolateralni ligament je široka vezivna traka koja je srasla s fibroznim slojem zglobne čahure. Površna vlakna ovoga ligamenta su najdulja i polaze od medijalnog epikondila i

hvataju se na medijalnu površinu kondila tibije. Duboka vlakna su kraća te su usmjerena prema distalno gdje se hvataju na medijalni menisk i neposredno ispod njega na kondil tibije. Dio vlakana ovog ligamenta koja su usmjerena koso prema dolje i straga čine posterior oblique ligament. Lateralni bočni ligament je slobodan i neovisna o zglobnoj čahuri. Polazi od lateralnog epikondila i završava na glavi fibularne kosti. Kolateralni ligamenti stabiliziraju zglob u ekstenziji i u tom položaju sprječavaju valgus i varus koljena te hiperekstenziju i rotaciju koljena. (3) Križni ligamenti se nalaze unutar zgloba i spajaju kondile femura s interkondilarnim područjima na tibiji. Oni omogućavaju stalni kontakt između kondila femura i tibije uz djelomičnu zategnutost u svakom položaju zgloba. Prednji križni ligament pruža se od unutarnje strane lateralnog kondila femura koso prema dolje, naprijed i medijalno i završava na prednjem interkondilarnom dijelu tibije, dok se stražnji križni ligament pruža od unutarnje površine medijalnog kondila femura prema dolje, natrag i lateralno i spaja na stražnjem dijelu tibije oko 1 cm ispod razine zglobne površine. (4) Prednji križni ligament ograničava ekstenziju koljena i prednji pomak tibije, a stražnji fleksiju koljena i stražnji pomak tibije, a u punoj ekstenziji zajedno sa kolateralnim ligamentima sprečavaju addukciju i abdukciju koljena. (3)



Slika 1.

- 1 – lig. cruciatum anteriorus
- 2 – lig. cruciatum posterius
- 3 – meniscus medialis
- 4 – lig. collaterale tibiale
- 5 – crus anteriorus
- 6 – crus posterius
- 7 – meniscus lateralis
- 8 – lig. collaterale fibulare
- 9 – lig. meniscofemorale anteriorus
- 10 – lig. meniscofemorale posterius
- 11 – lig. transversum genus

Slika 1. Anatomija koljenog zgloba (5)

3.2 Anatomija meniska

Menisci koljena su srpoliko ili polukružno oblikovane vezivno-hrskavične pločice koje se nalaze između zglobnih tijela femura i tibije. (6) Periferni, konveksni rub je širok i srastao je sa zglobnom čahurom, dok je unutarnji slobodni rub konkavan, tanak i oštar. Donje površine meniska su u dodiru s površinama tibije, a gornje u dodiru s površinama femura. Razlikujemo medijalni i lateralni menisk , a oba su na presjeku trokutasto klinastog oblika. (3)

Medijalni menisk ima oblika otvorenog slova C i zauzima približno 60% zglobne površine medijalnog kondila tibije. Njegov stražnji rog je značajno širi od prednjega roga u

anterioposteriornom presjeku (Slika 2a). Prednji rog medijalnog meniska u većini slučajeva je čvrsto fiksiran za tibiju u području ispred hvatišta prednjeg križnog ligamenta, uz moguće različite anatomske varijante ovog hvatišta. (1) Tako su Berlet i Fowler opisali četiri tipa hvatišta prednjeg roga medijalnog meniska za kost i zglobnu čahuru, pri čemu tip četiri kod kojeg on nije čvrsto vezan za kost nalazimo u samo 3% slučajeva. (2) Prednji rog medijalnog meniska je dodatno povezan s prednjim rogom lateralnoga meniska preko transverzalnog intermeniskealnog ligamenta. (6) Stražnji rog medijalnog meniska je fiksiran iza eminencije interkondilaris neposredno ispred hvatišta stražnjeg križnog ligamenta. Periferna granica medijalnog meniska spaja se sa zglobnom čahuricom preko dubokog medijalnog kolateralnog ligamenta. (1) Dio zglobne čahure koji spaja menisk s tibijom naziva se koronarni ligament. (2) Sve ove veze umanjuju pokretljivost medijalnog meniska. (6)

Lateralni menisk oblika je zatvorenog slova C, skoro kružnog oblika. (3) Manji je od medijalnog meniska, ali pokriva veću površinu kondila tibije, odnosno oko 80% njegove površine. (1) Prednji i stražnji rog lateralnog meniska imaju hvatišta znatno bliže jedan drugome, zbog čega je znatno pokretljiviji od medijalnog meniska. (3) Prednji rog lateralnog meniska fiksiran je na interkondilarnom području tibije uz široko hvatište prednjeg križnog ligamenta. Hvatište stražnjeg roga lateralnog meniska nalazi se u interkondilarnom području ispred hvatišta stražnjeg roga medijalnog meniska. (1) Njegov stražnji dio vezan je i stražnjim meniskofemoralnim ligamentom ili Wrisbergovim ligamentom i prednjim meniskofemoralnim ligamentom ili Humphryevim ligamentom koji sežu do femura iza i ispred hvatišta stražnjeg križnog ligamenta na femuru. (6) Ove su strukture naročito razvijene u slučajevima lateralnog diskoidalnog meniska kada omogućavaju dodatnu pokretljivost i rezultiraju nestabilnošću stražnjeg roga lateralnoga meniska. Posteriorno i lateralno od stražnjeg hvatišta lateralnoga meniska na kosti,

postoji prekid hvatišta u području prolaska tetive poplietusa. To područje nazivamo poplitealnim hijatusom, a prekid anteroinferiornog i posterosuperiornog popliteomeniskalnog fascikula u tom dijelu može dovesti do hipermobilnosti stražnjeg roga lateralnoga meniska. Preostalo hvatište lateralnoga meniska za tibiju prolazi kroz zglobnu kapsulu ali nije razvijeno kao hvatište na medijalnoj strani. (2)

3.2.1 Vaskularna anatomija meniska

Menisci su relativno avaskularne strukture s ograničenom krvnom opskrbom perifernih dijelova.

(1) Pri rođenju, cijeli menisk je vaskularan. U dobi od 9 mjeseci, unutarnja trećina postaje avaskularna. Smanjenje vaskularnosti se nastavlja do desete godine života, kada menisk dobiva karakteristike meniska u odrasloj dobi. (2) Grane poplitealne arterije, medijalna i lateralna gornja, donja i srednja genikularna arterija tvore perimeniskalni kapilarni splet koji vrši opskrbu meniska. Iz perimeniskalnog spleta kapilarni radijalni ogranci ulaze u menisk u intervalima, uz bolju opskrbu prednjeg i stražnjeg roga meniska iz terminalnih petlji. (1) S obzirom na vaskularizaciju, menisk se može podijeliti na tri područja: “crveno” područje obuhvaća 10%–30% perifernog dijela medijalnog i 10%–25% perifernog dijela lateralnog meniska uz njihove perikapsularne dijelove, “crveno-bijela” zona predstavlja rub vaskularizirane zone prema unutrašnjoj trećini, a “bijelo” područje obuhvaća centralni dio meniska koji je avaskularan (Slika 2b). (6) U području poplitealnog hijatusa, menisci su relativno avaskularni zbog nedovoljnog prodora krvnih žila.(2) Avaskularno područje unutarnjih dviju trećina meniska svoju opskrbu ostvaruju putem sinovijalne difuzije ili mehaničke pumpe utiskivanja i istiskivanja. (1, 2, 6)

3.2.2 Strukturalna građa meniska

Menisk se sastoji od dviju osnovnih komponenata, a to su voda i organske tvari, u omjeru od oko 70 % : 30 %. Više od 78 % organske tvari čini kolagen, 8 % čine nekolagenski proteini i 1 %

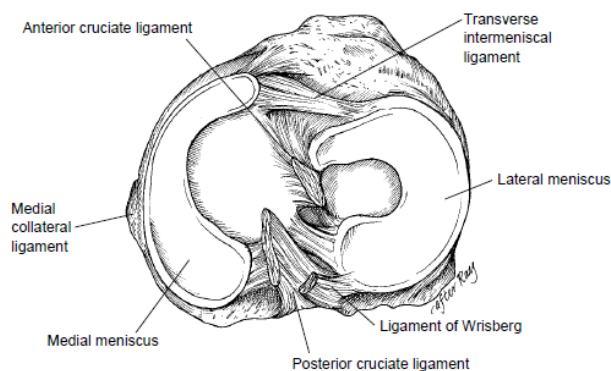
heksozamini te stanice fibroblasti i fibrohondrociti. (1) Međutim iako čine samo 1 % tekućeg medija meniska glikoproteini i proteoglikani su zaslužni za njegovu čvrstoću i elastičnost. U normalnim uvjetima 40% proteoglikana čini hondroitin sulfat, u 10–20% hondroitin4 sulfat , u 20–30% dermatansulfat te u 15% keratan sulfata. (6) Svi navedeni omjeri variraju ovisno o starosti, ozljedama ili različitim patološkim stanjima meniska.

Kolagen je glavna vezivna sastavnica meniska i njegova količina ovisi o regiji unutar meniska. U crvenoj zoni meniska prevladava kolagen tipa 1, oko 80%, dok su ostali tipovi kolagenih vlakana kao što su tip 2, 3, 5, i 6 prisutni u postotku manjem od 1%. (1) Ta kolagena vlakna su raspoređena tako da tvore troslojnu strukturu. Vlakna kolagena tipa 1 su kružno orijentirana, u dubljim slojevima meniska, usporedna s perifernom granicom meniska. U površnijoj regiji meniska, vlakna kolagena tipa 1 su orijentirana više u radijalnom smjeru. Radijalno pozicionirana vlakna su prisutna i u dubljim slojevima meniska utkana između kružnih vlakana kako bi pružili strukturni integritet meniska (Slika 2c). Ovakva orijentacija vlakana omogućava da se tlačno opterećenje rasporedi po kružnim vlaknima dok se radijalna vlakna ponašaju kao vezivna vlakna otporna na uzdužno kidanje. Površinski sloj je završni sloj i sadrži vlakna orijentirana paralelno s površinom pod različitim kutovima tvoreći tako glatku, klizajuću plohu. (1, 6) U bijeloj zoni meniska, kolagen se sastoji samo od dva tipa vlakana, tipa 2 (60%) i tipa 1 (40%). Ta vlakna su snažno umrežena tvoreći nasumičnu konfiguraciju, i imaju važnu ulogu u raspoređivanju smičnog opterećenja. (1)

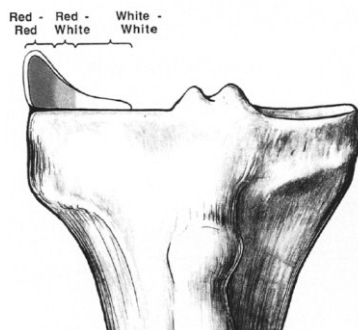
Stanične komponente meniska sintetiziraju i održavaju izvanstanični matriks. U bijeloj zoni meniska prevladavaju fibrohondrociti. To su anareobne isprepletene stanice s nekoliko mitohondrija koji omogućavaju njihov opstanak u nevaskulariziranom području. U dobro prokrvljenoj, crvenoj zoni meniska, prevladavaju fibroblasti koji tvore izvanstanični matriks. (6)

3.2.3 Neuroanatomija meniska

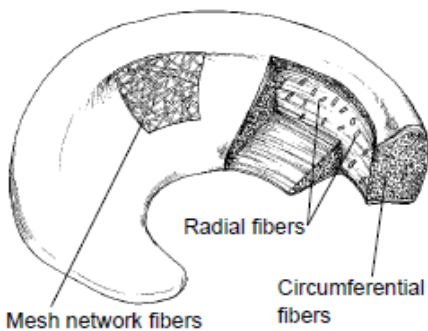
Neuralni elementi su najbrojniji u vanjskoj trećini meniska. Menisci su inervirani od povratne peronealne grane n. peroneus communis. (1, 6) Živčana vlakna probijaju zglobnu čahuru i prate krvne žile u perifernoj vaskulariziranoj zoni, pokrivajući vanjsku trećinu meniska. (6) Identificirane su i tri vrste mehanoreceptora, Ruffinijevi i Pacinijecvi završetci te Golgijev tetivni organ. Ove živčane strukture se nalaze u većoj koncentraciji u području rogova meniska, posebice u stražnjim rogovima, i imaju važnu ulogu kod deformacije i pritiska zgloba, promjene napetosti i neuromuskularne inhibicije. Slobodni živčani završetci, nociceptori, se mogu pronaći u području meniskalnih rogova i u vanjske dvije trećine tijela meniska. (1, 6)



Slika 2a Prikaz gornjih ploha meniska. Razlike u obliku i poziciji medijalnog i lateralnog meniska (2)



Slika 2b Prikaz vaskularizacije meniska (7)



Slika 2c Prikaz kolagenih vlakana i njihova orijentacija unutra meniska (2)

3.3 Biomehanika koljena

Koljeni zglob se po mehanizmu pokreta sastoji od kutnoga i obrtajnoga zgloba te se ta kombinacija naziva trochoginglymus. (8) Također, zglob se može zamisliti kao dva zasebna zgloba, tibiofemoralni zglob i patelofemoralni zglob. Funkcionalno, m. quadriceps i patelofemoralni zglob, zajedno s m. tibialis anteriorom i zglobom gležnja, djeluju tako da raspršuju fazu zamaha dok tijelo ulazi u fazu oslonca ciklusa hoda. Patelofemoralni zglob se često naziva mehanizmom ekstenzije koljena. Iako, koncentrično djelovanje ove jedinice koljena jest ekstenzija u koljenom zglobu, m. quadriceps djeluje ekscentrično tijekom hodanja, trčanja ili skakanja. Tibiofemoralni zglob omogućava prijenos opterećenja s femura na tibiju, omogućavajući fleksiju i ekstenziju potkoljenice oko poprečne osi te rotaciju zgloba u sagitalnoj ravnini zajedno s malim stupnjem rotacije tibije u aksijalnoj ravnini. (9) Fleksija i ekstenzija su aktivno moguće od 0° do 135° , dok je hiperekstenzija pasivna i u zdravom koljenu iznosi do 5° . Fleksija zgloba se može povećati do 160° pasivnom kretnjom potkoljenice prema stražnjoj skupini mišića natkoljenice. Kod fleksije od 90° rotacija potkoljenice je moguća i iznosi 10° prema unutra i 40° prema van. Rotacija potkoljenice kod eksteniranog koljena nije moguća. (8) Poznato je da je osnovni mehanizam kretnji između tibije i femura unutar zgloba kombinacija

klizanja i kotrljanja. Detaljnijom analizom ovoga mehanizma postaje teško razlučiti točno određeni omjer klizanja i kotrljanja tijekom pojedinih faza pokreta jer se automatska početna i završna rotacija, kao i voljna rotacija preklapaju s osnovnim fleksijskim i ekstenzijskim pokretima u sagitalnoj ravnini. Promatrajući kretnje samo u sagitalnoj ravnini dolazi se do jednostavnijeg objašnjenja mehanizma na koji se način femoralni kondil istovremeno kotrlja i klizi po tibijalnoj površini. (10) Prilikom fleksije, kondili femura se po zglobnim površinama tibije kotrljaju prema natrag, a u isto vrijeme i kližu u suprotnome smjeru. Od iznimne je važnosti da se klizanje i kotrljanje kondila femura događa simultano iz dva razloga. Prilikom čistog kotrljanja, stražnji dijelovi površine femura ne bi mogli doći u kontakt s površinom tibije jer bi došlo do dislokacije femoralne kosti. Isto tako, kod čistog klizanja, fleksija bi bila prerano zaustavljena jer bi femur bio ograničen u svojoj kretnji sudarom sa stražnjim rubom tibijalnog platoa. Kod opuštanja koljena kretnje su suprotnog smjera. Kondili femura se kotrljaju prema naprijed i istovremeno kližu prema natrag, a u završnoj fazi ekstenzije se pridružuje rotacija tibije prema van - supinacija, odnosno pronacija femoralne kosti ako je stopalo fiksirano. (3, 10, 11)

Menisci imaju jako važnu ulogu u normalnom funkcioniranju koljena. Kompleksne funkcije meniska su neraskidivo povezane s njegovim sastavom, strukturom i oblikom. Te funkcije uključuju prijenos opterećenja, apsorpciju udara, smanjenje opterećenja zgloba, pasivnu stabilizaciju, povećanje kongruentnosti kontaktnih zglobnih površina, ograničavanje ekstremne fleksije i ekstenzije, propriocepciju i prehranu samog zgloba. (1) Mnoge od ovih funkcija osigurane su pokretljivošću i sposobnosti meniska da prenese i rasporedi opterećenje po tibijalnom platou na način da konkavno zglobno tijelo simultano prati konveksno zglobno tijelo prilikom pokreta.(2, 11) Da bi koljeni zglob normalno funkcionirao tijekom cijelog opsega

pokreta mora postojati usklađeno djelovanje svih unutrašnjih struktura koljena, odnosno skladno djelovanje križnih i kolateralnih ligamenata te meniska koljena. Kod svakog pokreta koljenog zgloba, menisci se kreću i ispravljaju inkongruenciju između površina zglobnih tijela. Pokretljivost meniska je pasivna i ovisi o pokretima kondila femura, pri čemu se tijekom ekstenzije menisci pokreću prema naprijed, a tijekom fleksije prema natrag. Pri tome oni imaju stalnu tendenciju povratka u početni položaj koji imaju pri ekstenziranom koljenu zbog svoje vlastite elastičnosti i veza s tibijom, kapsulom i medijalnim kolateralnim ligamentom. Prilikom rotacije potkoljenice ili kretanjama udruženim s rotacijom menisci se kreću istovremeno s kondilima femura dok tibija samo klizi ispod meniska. (11) Prednji rogovi su pokretljiviji od stražnjih rogova dok je lateralni menisk znatno pokretljiviji od medijalnoga meniska. Stražnji rog medijalnog meniska je najmanje pokretan.

Menisci prenose sile između femoralne i tibijalne zglobne površine razvojem kružnih naprezanja unutar tkiva meniska. To su vlačna naprezanja raspoređena duž kružnih kolagenih vlakana meniska. Kada kondili femoralne kosti, koji su gotovo kružnog oblika, dođu u kontakt s tkivom meniska i pritisnu ga, menisci imaju tendenciju da budu periferno istisnuti. Ovo istiskivanje meniska je onemogućeno zbog čvrstih veza prednjeg i stražnjeg roga meniska za tibijalnu kost jer se povećanjem promjera meniska istovremeno povećava i njegov opseg. Na taj se način unutar meniska razvija kružna napetost, suprotstavljajući se daljnjoj dislokaciji. To se naziva "naprezanje obruča" ("hoop stresses"). Prema tome, kompresijska sila na koljeno, koja se prenosi od femura preko meniska na tibiju, uzrokuje napetost duž kružnih kolagenih vlakana unutar tkiva meniska. (12) Lateralni menisk se prilikom pritiska dislocira više od medijalnog meniska, ali se, zbog njegove polukružne anatomije, opterećenje prenosi dalje od sredine kondila femura što rezultira vlačnim naprezanjem prema tibijalnom platou.

Biomehanička istraživanja su pokazala da se otprilike 40-60% opterećenja prilikom ekstenziranoga zgloba koljena prenosi na meniske. Lateralni menisk nosi 65-70% opterećenja, medijalni menisk nosi približno 40-60% opterećenja. U fleksiji, prijenos opterećenja raste do 90%. U stajanju, menisci apsorbiraju većinu opterećenja, dok u hodu ili penjanju po stubama, postoji razlika u opterećenju. (1)

Brojne studije dokazale su važnost uloge zdravog, neoštećenog meniska u pravilnom prijenosu opterećenja. Odstranjenjem meniska dolazi do značajnoga smanjenja kontaktne površine između zglobnih tijela te značajnoga povećanja kontaktne napetosti. Više je studija pokazalo da se nakon totalne menisectomy kontaktna površina smanjila približno za 75%, dok se kontaktna napetost povećala otprilike 235%, što može doprinijeti ubrzanom oštećenju i degeneraciji zglobne hrskavice. (1, 12)

Prilikom udara ili kompresije meniska, energija se apsorbira pomoću kolagenih vlakana. Daljnjom apsorpcijom energije dolazi do istjerivanja sinovijalne tekućine iz tkiva te se ona jednakomjerno širi po kondilima femura. Na taj način menisci sudjeluju i u podmazivanju i prehrani koljenog zgloba. U koljenu kojem je odstranjen menisk, apsorpcija udara se smanjuje za približno 20%. (12)

Menisci također imaju i važnu proprioceptivnu ulogu sudjelujući u osjetilnoj povratnoj sprezi mehanizma koljena. Tako Pacinijeva tjelešca posreduju osjetu pokreta u zglobu, dok Ruffinijevi završetci i Golgijev tetivni organ posreduju osjetu položaja zgloba. (1)

3.4 Ozljede meniska

3.4.1 Epidemiologija ozljede meniska

Ozljeda meniska je glavni uzrok boli, osjeta preskoka i blokada koljena s prosječnom godišnjom incidencijom od 60-70/100 000 slučajeva. Statistički, odnos lezija medijalnog i lateralnog meniska iznosi 4:1, dok omjer ozljeda meniska između muškaraca i žena iznosi od 2.5:1 do 4:1. (1, 2, 11) Ozljede meniska su obično uzrokovane kombinacijom aksijalnog opterećenja i rotacijskih sila i često su povezane s poznatom ozljedom koljena. Ovakve traumatske ozljede meniska mogu biti izolirane ili udružene s ozljedama ostalih struktura koljena i najčešće se javljaju kod mladih, fizički aktivnih pojedinaca. Za razliku od njih, degenerativne ozljede meniska se obično pojavljuju nakon četrdesete godine života i odraz su kumulativnog oštećenja meniska koje je često praćeno hondromalacijom. Kod djece, ozljede meniska uobičajeno nastaju uslijed traume, odnosno kod manje traume ukoliko postoji neki kongenitalni poremećaja kao što su diskoidni menisk ili ciste meniska. (1)

3.4.2 Vrste ozljede meniska

Ozljede meniska mogu se podijeliti po aktivnosti tijekom koje su nastale, načinu odnosno mehanizmu ozljede i strukturnim oblicima ozljede meniska. Po aktivnosti možemo ih podijeliti na one nastale tijekom rada, sportskih ili nekih drugih životnih aktivnosti. Po mehanizmu ozljede mogu biti izazvane direktnom i indirektnom silom, pri čemu se sportske ozljede još dodatno dijele na kontaktne i bezkontaktne ozljede. (1, 2) Ozljede meniska u najvećem broju slučajeva nastaju djelovanjem indirektno sile koja se prenosi preko natkoljenice na potkoljenu . Zbog abnormalnog položaja meniska ili prebrzih pokreta u koljenom zglobo, menisci mogu biti pritisnuti ili rastegnuti prekomjernom silom uslijed čega dolazi do lezije samog meniska ili njegovog hvatišta. Takve se ozljede najčešće događaju kada potkoljenica ne prati nagli pokret

natkoljenice i trupa, odnosno kada se fleksija ili ekstenzija izvode uz fiksiranu rotaciju potkoljenice prema van ili unutra. (11) U kontaktnim ozljedama meniska, sportaši tipično opisuju ozljedu kao "pogrešan korak" prilikom kontakta s drugom osobom. Bez kontaktne ozljede, koje su puno češće, obično nastaju prilikom nagle promjene smjera, usporavanja ili doskoka. Strukturni oblici ozljede meniska utvrđuju se magnetnom rezonancijom koljena i/ili artroskopijom koljena. (13) Na taj se način ozljede mogu podijeliti na potpune i djelomične s obzirom na debljinu meniska, dok se s obzirom na njihov geometrijski oblik razdora mogu podijeliti na: uzdužne, kose, horizontalne, radijalne, kompleksne te neke posebne oblike razdora (Slika 3). (1)

Uzdužni razdor meniska se događa između kružnih kolagenih vlakana, paralelno s dugom osi meniska. (1, 14) To su najčešće traumatske ozljede meniska i javljaju se češće kod mladih bolesnika s najvećom učestalošću u dobi od 21 do 30 godina u muškaraca te između 11 i 20 godina u žena. (1) Stražnji segment medijalnog meniska je najčešće mjesto uzdužnog razdora. Nastaje pri pokretu kada se koljeno, koje se nalazi u fleksiji, vanjskoj rotaciji i abdukciji potkoljenice, naglo ekstendira. Ovo je patognomični položaj za nastanak ozljede medijalnog meniska tijekom kojeg dislocirani medijalni menisk biva prignječen između kondila tibije i femura što dovodi do njegovog puknuća. Nadalje, tkivo meniska se, osim kompresijom može ozlijediti i prilikom ekstenzije kada se uklješteni menisk naglo povlači naprijed i prema van zbog svoje veze s medijalnim kolateralnim ligamentom, koji se tijekom ekstenzije pomiče prema naprijed. Tako izazvana ozljeda meniska je tipični primjer potpunog ili djelomičnog uzdužnog razdora stražnjeg dijela medijalnog meniska. Na isti način nastaju i ozljede lateralnog meniska osim što nagloj i jakoj ekstenziji prethodi početno flektirano koljeno uz unutarnju rotaciju i adukciju potkoljenice. (11). Ako se ova ozljeda ne liječi može doći do daljnjeg povećanja

razdora. Naime, povlačenjem odcijepljenog dijela meniska kondilom femura prilikom fleksije može doći do potpunog uzdužnog razdora meniska, gdje se dio meniska premješta u središnji dio zgloba i uzrokuje njegovu blokadu. Tada rascijepljeni menisk poprima oblik drške na košari i naziva se „bucket-handle“ ruptura meniska. (1, 11) Bucket-handle ruptura obično počinje u stražnjem rogu meniska i može varirati u dužini od <1 cm do više od dvije trećine cjelokupnog meniska. Medijalni menisk je češće pogođen zbog svoje čvrste veze s tibijalnom kosti što ga i čini osjetljivijim na ovakvu vrstu ozljede. (2)

Radijalni razdori meniska se javljaju izolirano ili u kombinaciji s drugim oblicima razdora meniska. (2) Učestalost radijalnih razdora meniska iznosi približno 15%. (1) Tipično se javljaju na spoju stražnje i srednje trećine medijalnog meniska i protežu se od unutarnjeg slobodnog ruba prema periferno, ali se mogu javiti i u ostalim segmentima meniska. Na isti način mogu se javiti i na lateralnom menisku. (1, 2, 14) Obično zahvaćaju osobe mlađe životne dobi i mogu biti asimptomatske, ali se mogu proširiti i zahvatiti cijeli menisk. (2) Takve kompletne radijalne rupture meniska ometaju funkciju kružnih kolagenih vlakana što rezultira gubitkom sposobnosti meniska za prijenos tibiofemoralnog opterećenja i konačno gubitka nosive funkcije meniska. (1, 2)

Horizontalne ruptur dijele menisk na dva segmenta, gornji i donji. Počinju u blizini unutarnjeg ruba meniska i protežu se do zglobne kapsule. (1, 2, 14) Ove ozljede se javljaju u svim dobnim skupinama s najvećom incidencijom u dobi između 31 i 50 godina u muškaraca te 51 i 60 godina kod žena. (2) Horizontalni rascijepi najčešće nastaju u stražnjem segmentu degenerativno promijenjenog medijalnog meniska. Horizontalni rascijepi lateralnog meniska obično nastaju njegovim rastezanjem često zbog ciste meniska. (11) Mehanizam nastanka horizontalnih rascijepa je sekundarno djelovanje smičnih sila između gornje i donje površine meniska u

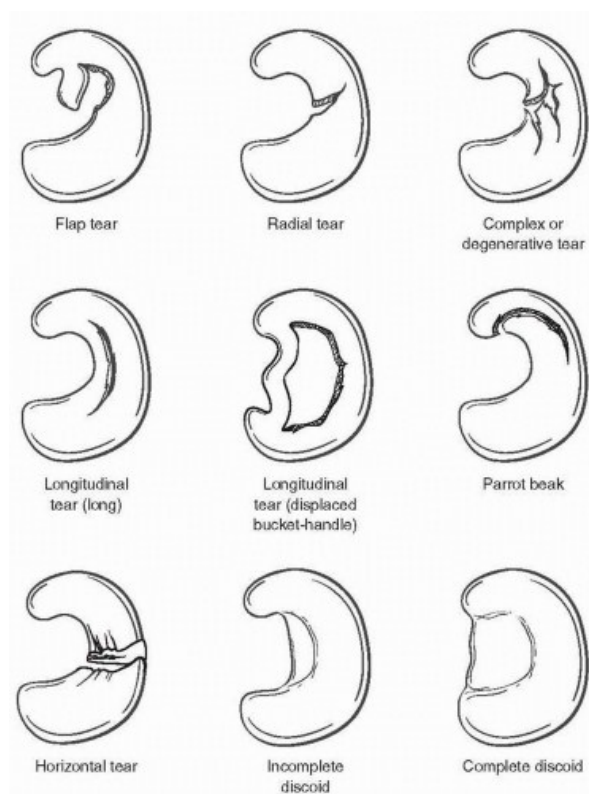
kombinaciji s kompresijom meniska. Opetovano traumatsko djelovanje na leziju može rezultirati širenjem rascijepa na zglobnu površinu i pomicanjem fragmenata. To sve može dovesti do mehaničkih simptoma poput zaključavanja koljena s pojačanom boli i izljevom.

Kosi rascijepi meniska (flap rascijepi ili rascijepi oblika papagajskog kljuna) mogu se pojaviti u bilo kojem segmentu meniska, ali je najveća vjerojatnost da će se naći na spoju između stražnje i srednje trećine meniska. Simptomi i nestabilnost koljena nastaju kao rezultat zahvaćanja slobodnog dijela flapa između zglobnih tijela te njegovog gnječenja i povlačenja. Na ovaj način može doći do proširenja rascijepa. (2, 13, 14)

Kompleksne rupture meniska imaju dvije ili više konfiguracija razdora i teško ih je klasificirati u točno određenu vrstu. Najčešće su posljedica degenerativnih promjena meniska pa se mogu smatrati degenerativnim razdorima uz slab potencijal cijeljenja. (1, 14) Javljaju se najčešće u osoba starijih od 40 godina. Obično su lokalizirane u stražnjem rogu i srednjoj trećini meniska te mogu ili ne moraju biti povezane s bilo kakvom povijesti traumatskog djelovanja. (1, 2, 14)

Od ostalih ozljeda meniska valja spomenuti ramp leziju i ciste meniska. Lezija između perifernog hvatišta na zglobnog čahuri i stražnjeg roga medijalnog meniska se opisuje kao ramp lezija. Tipično se pojavljuje zajedno s ozljedom prednjeg križnog ligamenta uzrokujući anterioposteriornu nestabilnost koljena prilikom vanjske rotacije potkoljenice. Ovaj se tip ozljede često previdi tijekom dijagnostičke artroskopije ili rekonstrukcije prednjeg križnog ligamenta, kao i zbog nepotpune radiološke obrade tijekom prijeoperacijska obrade. (15, 16) Ciste meniska uglavnom se pojavljuju na lateralnom menisku i ispunjene su želatinoznom tvari koja je biokemijski slična sinovijalnoj tekućini. (2, 11) Ometajući mobilnost meniska prilikom pokreta u zglobu koljena, dovode do rastezanja i pucanje meniska u poprečnom smjeru nasuprot cisti. (11)

Tijekom kliničkog pregleda nalazimo zadebljanu, palpatorno mekotvrdu tvorbu uz rub meniska, obično praćenu simptomima boli uzduž zglobne linije. (2, 11)



Slika 3. Najčešće vrste ozljede meniska (13)

3.4.3 Složene ozljede koljena

Ozljede se meniska mogu javiti kao izolirane ozljede ili u kombinaciji s ozljedama ostalih struktura koljenog zgloba. Tako je nešto malo više od jedne trećine svih ozljeda medijalnog meniska udruženo s ozljedom prednjeg križnog ligamenta. (14) Uzrok tome je u mehanizmu nastanka ozljede. Ako je prilikom nastanka ozljede medijalnog meniska potkoljenica bila u jakoj abdukciji, česta je i istovremena ozljeda medijalnog kolateralnog ligamenta. Kombinacija ozljeda prednjeg križnog ligamenta, medijalnog kolateralnog ligamenta i medijalnog meniska naziva se

“zlokobni trijas” koljena. Koljeno nakon takve ozljede obično nalazimo u zaštitnom položaju, flektirano i ne može se ekstenzirati, uz patognomoničan pozitivan znak „žabljih usta”. Osim u sklopu ligamentarnih ozljeda koljena, lezije meniska često nastaju kao posljedica teških i izravnih trauma koje dovode do prijeloma kostiju zgloba koljena. (11)

3.4.4 Klinička slika i dijagnoza ozljeda meniska

Za svakog bolesnika kod kojega se sumnja na oštećenje meniska potrebno je uzeti detaljnu anamnezu i učiniti cjeloviti klinički pregled koljena i donjeg ekstremiteta. (13) Posebice je važna rekonstrukcija mehanizma nastanka ozljede koja može dati važne dijagnostičke zaključke i usmjeriti daljnji tijek liječenja. Pri tome, pitanja koja se postavljaju bolesniku trebaju biti usmjerena na položaj noge prilikom ozljede s obzirom na poznate patognomične položaje za ozljedu medijalnog ili lateralnog meniska. (11, 14) Neki od simptoma koji se tipično javljaju u pacijenata s ozljedom meniska su: bol lokalizirana u području zglobne linije, blokada i nestabilnost koljena te smanjen opseg pokreta zahvaćenog zgloba. Fizikalnim pregledom najčešće se nalazi bolna osjetljivost na palpaciju u visini zglobne pukotine, slobodna tekućina u zglobnoj šupljini, bol pri dubokoj fleksiji ili u položaju čučnja, hipotonija i hipotrofija m. quadricepsa, posebice m. vastusa medijalisa. (11, 13, 14, 17) Važna klinička manifestacija ozljede meniska je i mehanička blokada koljena. Blokada koljena nastaje kada dislocirani segment meniska ostane zahvaćen između zglobnih tijela tibije i femura. Najčešći uzrok blokade koljena je bucket-handle ruptura meniska uz karakterističnu kliničku sliku koljena u kontrakturi između 10° do 40°. Od velike je važnosti ne zamijeniti blokadu koljena s fleksijskom mišićnom kontrakturom koljena koje nastaju kao posljedica izljeva ili ozljeda ligamenata, kao i blokade koljena slobodnim zglobnim tijelima. (11, 13)

3.4.5 Klinički testovi za ispitivanja ozljede meniska

Postoji niz specijaliziranih kliničkih testova kojima se utvrđuje ozljeda meniska, a čije se izvođenje temelji na pojavi bolne osjetljivosti tijekom njegovog izravnog ili neizravnog pritiska.

(11) Njihov izbor i uspješnost u dijagnosticiranju ozljede meniska u direktnoj je ovisnosti s uvježbanošću, znanjem i iskustvom izvođača testa. (11, 13)

McMurrayev test

Pacijent leži na leđima, koljeno i kuk su u potpunost i flektirani. Ispitivač jednom rukom hvata koljeno, a drugom stopalo pacijenta i vrši punu rotaciju potkoljenice prema van i prema unutra te zatim izvodi ekstenziju koljena (Slika 4). Ako se prilikom vanjske rotacije potkoljenice i ekstenzije koljena javi preskok, koji se katkada može i čuti i/ili se pacijent žali na bol radi se o ozljedi medijalnog meniska. Kod ozljede lateralnog meniska bolnost i/ili preskok se javlja prilikom unutarnje rotacije potkoljenice i naknadne ekstenzije koljena. (11, 14) Ovisno o stupnju fleksije te kada se pojavi bolnost i/ili preskok može se približno odrediti mjesto ozljede meniska. (11)

Apleyev test

Prilikom izvođenja ovoga testa, pacijent se nalazi u ležećem položaju na truhu. Koljeno je savijeno pod kutom od 90° i vrši se rotacija prema vani ili unutra uz istovremeni pritisak stopala u smjeru podloge (Slika 4). Ako se pri vanjskoj rotaciji rotacije javi bolnost i/ili preskok ozlijeđen je medijalni menisk, a obratno je za ozljedu lateralnog meniska. (11, 14) Kao i kod prethodnog testa, stupanj fleksije koljena pri kojoj se izvodi test može ukazati na mjesto lezije meniska. Dodatno se uz ovaj test može izvesti i test distrakcije tako da se potkoljenica fiksira u

vanjskoj rotaciji uz povlačenje za stopalo, bilo suprotnom rukom ili uz pomoćnika. Bol koja se javi prilikom testa distrakcije upućuje na ozljedu čahure ili ligamenata. (11)

Steinmannov test I i II

Prvi Steinmannov test se izvodi pri flektiranom koljenu nakon koje uslijedi nagla unutarnja ili vanjska rotacija potkoljenice. Kod ozljede medijalnog meniska, vanjska rotacija potkoljenice uzrokuje bolnost medijalne polovice zglobne pukotine. Fleksija koljena uz unutarnju rotaciju izaziva bol lateralno kod ozljede lateralnog meniska. Bolnost je još izraženija ako se nakon rotacije koljeno ekstendira. (11)

Drugi Steinmannov znak je pozitivan kada pri ozljedi meniska u položaju ekstenzije postoji homolateralna bolnost na palpaciju zglobne pukotine. Prilikom fleksije bolna točka se pomiče dorzalno u smjeru pokreta meniska. (11)

Bounce home test

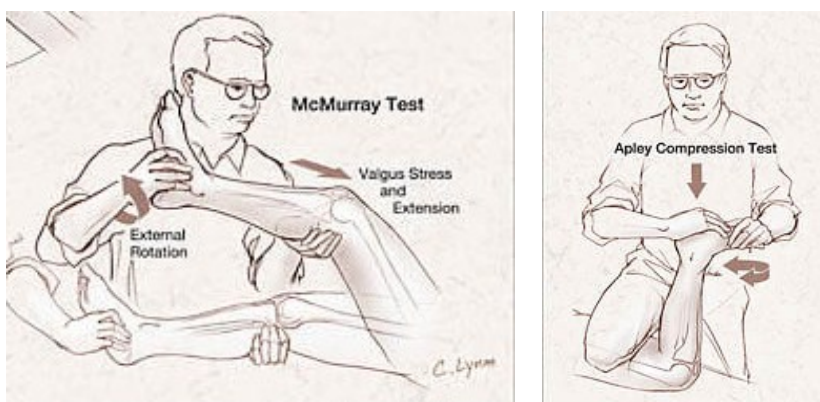
Bounce home test se izvodi dok pacijent leži na leđima, a ispitivač u potpunosti flektira koljeno te zatim dopušta pasivnu ekstenziju koljena. Ako se prilikom ekstenzije javi bol ili puna ekstenzija nije moguća test je pozitivan. (14)

Thessalyev test

Pacijent stoji na jednoj nozi s koljenom flektiranim približno 20° te ako je potrebno, drži se rukama za ispitivača. Zatim slijede tri naizmjenične rotacije potkoljenice na istoj nozi prema van i unutra. Test se smatra pozitivnim ako se pacijent prilikom rotacija potkoljenice žali na bol. (18)

Kako su ozljede meniska često udružene s ozljedama ostalih struktura koljena ili su posljedica tih ozljeda, tijekom kliničkog pregleda treba izvesti i druge testove kao bi se utvrdile ili isključile ozljede ligamenata ili degenerativna oštećenja zgloba. (13, 19)

Neovisno o vrsti testa, senzitivnost je veća kod ozljeda medijalnog meniska. Isto tako negativan rezultat bilo kojeg od ovih testova ne isključuje ozljedu meniska. Niti jedan specijalizirani klinički test nije dovoljno specifičan i osjetljiv da bi se postavila konačna dijagnoza ozljede meniska već su potrebne daljnje radiološke i artroskopske pretrage. (11, 13, 18)



Slika 4. Tehnike izvođenja McMurray i Apley testa (19)

3.4.6 Radiološka dijagnostika ozljeda meniska

U svakodnevnoj kliničkoj praksi uz osnovne rendgenske snimke koljena koristi se i magnetska rezonancija u dijagnozi ozljede meniska. (1, 2, 11)

Rendgenske snimke koljena

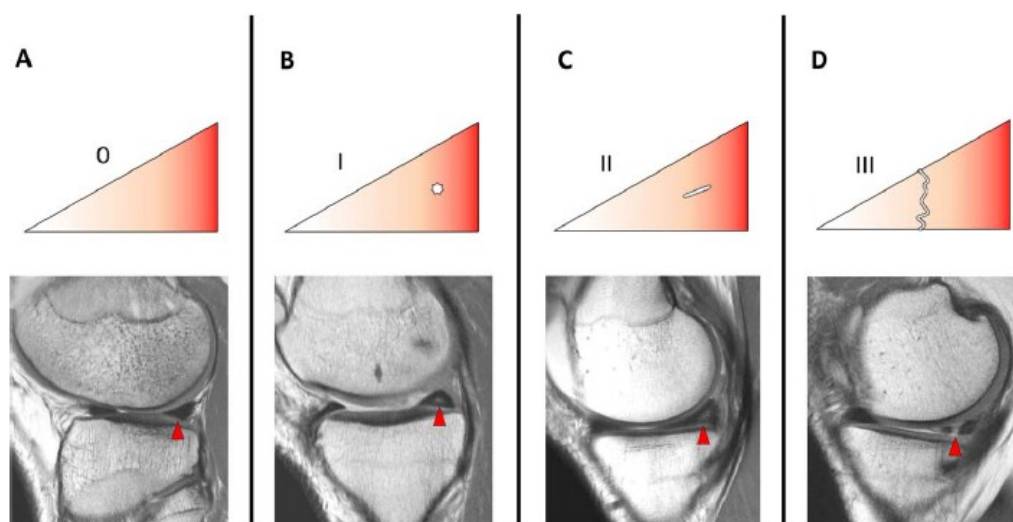
Iako se rendgenskim snimkama ne mogu prikazati oštećenja meniska one predstavljaju neizostavni dio pregleda koljenog zgloba. (1, 14) Standardni snimci podrazumijevaju snimke u anterioposteriornom smjeru, posteroanteriornom smjeru u fleksiji koljena od 45°(radiogram po Rosenbergu), laterolateralnom smjeru te aksijalnim snimkama patele. (1, 13) Ovim se snimkama

moгу odrediti anatomske osovine koljena, prikazati i odrediti stupanj degenerativnih promjena koljena, prikazati subhondralne koštane ciste, koštane prijelome i slobodna ili strana tijela u zglobu, čime se indirektno mogu pretpostaviti dodatna opterećenja na meniske i njihova moguća oštećenja. (1, 13, 14)

Magnetna rezonancija koljena

Magnetska rezonancija (MR) koljena je najpreciznija slikovna pretraga u dijagnosticiranju ozljeda meniska i predstavlja standardnu pretragu u procjeni patologije koljena. (20) Temeljito i razumljivo interpretiranje nalaza normalne anatomije meniska, okolnih anatomskih struktura i anatomskih varijanti (diskoidni mensik) osigurava dijagnostičku točnost, čime se sprječavaju nepotrebni operativni zahvati. (21) Bitne karakteristike ozljeda meniska kao što su mjesto, oblik, duljina i dubina mogu se utvrditi pomoću MR. (13) Ozljeda meniska u koljenu se može na MR vidjeti kao područje abnormalnog signala unutar meniska ili kao abnormalna morfologija meniska. (14, 21) Ako se abnormalni signal proširi na zglobne plohe, osjetljivost za lezije meniska se povećava s 56% na 94% za medijalni menisk, a s 30% na 90% za lateralni menisk. Sagitalna ravnina je iznimno korisna pri evaluaciji ozljeda meniska. Koronarni presjek poboljšava vizualizaciju i detekciju ozljeda kod radijalnih, bucket-handle, horizontalnih i disociranih ruptura. Aksijalni presjek pomaže pri dijagnosticiranju radijalnih, uzdužnih, kompleksnih i općenito ruptura lateralnog meniska. (14, 20) MR klasifikacija ozljeda meniska se temelji na izgledu lezije na MR snimci i dijeli se u tri stupnja (Slika 5). Stupanj 0 predstavlja normalan, netaknut menisk. Stupanjevi I i II imaju intrameniskalni signal koji ne zahvaća slobodni rub meniska, ali mogu predstavljati degenerativne promjene meniska. Stupanj III. opisuje signal koji sječe gornju i/ili donju površinu meniska i predstavlja rascjep meniska. (1, 2)

U nekim slučajevima, otkrivanje ozljede meniska prema nalazu MR može biti teško. Prikaz parameniskalne ciste, ekstruzije meniska ili linearni subhondralni edem koštane srži mogu nam kod tih slučajeva pomoći kao sekundarni znakovi koji ukazuju na ozljedu meniska. Važno je stoga u interpretaciji nalaza i poznavanje uobičajenih dijagnostičkih pogrešaka, kako bi se osigurala sto točnija dijagnoza ozljeda meniska. (20, 21)



Slika 5. Sagitalne snimke magnetske rezonancije koljena. Stupnjevanje ozljede meniska na temelju nalaza magnetske rezonancije. (1)

3.4.7 Artroskopija koljena

Zlatni standard za potvrdu dijagnoze ozljede meniska i utvrđivanje uspješnosti njegovog liječenja je dijagnostička artroskopija. Artroskopijom se utvrđuje mjesto i veličina ozljede, stupanj njene stabilnosti kao i kvaliteta tkiva, širina i cjelovitost meniska. (1) Ona nam pruža mogućnost dinamičnog pregleda meniska tijekom pokreta u koljenom zglobu, kao i istovremeni uvid u sve ostale strukture u koljenu koje mogu imati utjecaj na ozljedu meniska. (2, 13) Osim u dijagnostičke svrhe, artroskopija koljena danas predstavlja i osnovni način primjene postupaka liječenja ozljede meniska. (1, 2)

3.5 Liječenje ozljeda meniska

Ozljede meniska mogu se liječiti konzervativno i kirurški. (8, 17) Na odabir načina i hitnost liječenja utječu različiti čimbenici kao što su: klinički nalaz izolirane ili složene ozljede meniska, vrijeme proteklo od ozljede, opće stanje i dob bolesnika te radna sposobnost ili razina sportske aktivnosti bolesnika. (7, 17)

3.5.1 Konzervativno liječenje

Konzervativno liječenje ozljeda meniska uglavnom predstavlja inicijalno liječenje kod degenerativnih ozljeda. (17) Kod traumatskih akutnih ozljeda konzervativnom terapijom započinjemo liječenja u slučaju kada ne postoje mogućnosti kirurškog liječenja ili kada je zbog nekih drugih zdravstvenih razloga bolesnika operacijski zahvat potrebno odgoditi. (8,17) Ovo se liječenje sastoji od mirovanja i odmora bolesnika, imobilizacije ozlijeđenog ekstremiteta, lokalne krioterapije, intrartikularne primjene lijeka ili primjene protuupalnih lijekova odnosno analgetika te prilagodbe svakodnevnih životnih aktivnosti. (17) Ukoliko se bolesnikove tegobe nastave, a njegovo zdravstveno stanje to omogućava, pristupa se kirurškom liječenju. (7, 17)

3.5.2 Kirurško liječenje

U slučajevima akutne traume kod kojih dolazi do blokade koljena ozlijeđenim meniskom ili složenih ozljeda koljena kada uz ozljedu meniska postoji ozljeda hrskavice, kosti ili ligamenata potrebno je primijeniti kirurško liječenje. (7, 11) Kirurškom liječenju pribjegavamo i u slučajevima kada usprkos provođenju konzervativne terapije zaostaje bol, oteklina zgloba, ograničenost pokreta i aktivnosti bolesnika (2, 7) Kirurško liječenje ozljede meniska danas se standardno provodi artroskopskom operacijskom tehnikom. Klasične otvorene operacijske tehnike provode se vrlo rijetko i to u slučajevima kada ne postoje uvjeti za artroskopsko liječenje ili kada je ozljeda meniska samo sastavni dio neke složene ozljede koljena. (17, 22) Kirurško

liječenje podrazumijeva meniscektomiju odnosno odstranjenje cijelog ili dijela meniska, šivanje ozlijeđenog dijela meniska te rekonstrukciju odnosno zamjenu ozlijeđenog meniska. (13, 17)

3.6 Šivanje meniska

Odluka o šivanju meniska ovisi o lokaciji, vrsti i veličini ozljede, kvaliteti tkiva meniska i životnoj dobi bolesnika. Lokacija ozljede meniska je od primarne važnosti. (13, 23) Tako je ozljeda meniska unutar "crvenog" područja, odnosno unutar 3 mm od perifernog dijela meniska, optimalna za šivanje zbog dobre vaskularizacije tog područja. "Crveno-bijelo" područje meniska, unutar 3 do 5 mm od periferije, posjeduje ograničenu krvnu opskrbu i umjereni potencijal za cijeljenje. Ozljede u "bijelom", centralnom području meniska, nemaju krvnu opskrbu i imaju vrlo niski potencijal sposobnosti cijeljenja. (13) Vrsta ozljede meniska je također važan faktor prilikom postavljanja indikacije za šivanje meniska. Uzdužni razdori meniska, duljine 1 do 2 cm unutar vaskulariziranog područja meniska i razdori na spoju između meniska i kapsule su optimalni za šivanje, iako se dobri rezultati postižu i kod razdora tipa „bucket-handle“. (13, 23, 24) Razdori koji nisu zahvatili cijelu debljinu meniska kao i oni manji od 3 mm obično ne zahtijevaju popravak. (13) Na uspješnost liječenja također utječu kvaliteta odnosno degenerativne promjene tkiva meniska posebno na područjima rubova razdora. Zbog toga je prije samog šivanja potrebno posebnim instrumentima osvježiti rubove razdora kako bi se otvaranjem krvnih žila u područje ozljede doveli fibrin i trombociti kao i niz drugih krvnih faktora kako bi se osiguralo cijeljenje ozljede meniska. S obzirom da resorptivni konci nisu osiguravali dovoljni vremenski period za cijeljene razdora meniska, a u nekim slučajevima dovodili su i do pojave subkutanog seroma, danas se uglavnom koriste neresorptivni konci. Ovi neresorptivni konci i nakon saniranja ozljede trajno učvršćuju menisk u tom području. (23) Radijalne razdore oblika papagajskog kljuna, horizontalne i flap razdore nije moguće dovoljno

dobro učvrstiti i u pravilu se ne šivaju. (13, 23) Također je utvrđeno, da se kod složenih ozljeda koljena simultanom rekonstrukcijom prednjeg križnog ligamenta i šivanjem meniska postiže veća uspješnost cijeljena meniska, što se tumači poslijeoperacijskim staničnim utjecajem krvi kao posljedice unutar-zglobnog krvarenja. (1, 7, 22, 23) Određene karakteristike bolesnika kao što su mlađa životna dob, određena zanimanja ili profesionalno bavljenje sportom mogu biti indikacija za šivanje lezija meniska i u područjima smanjenog potencijala cijeljenja. (13) Osim toga utvrđeno je da je uspješnost liječenja veća u bolesnika mlađih od 40 godina, s ozljedama koje nisu starije od 2 mjeseca. (23)

3.6.1 Tehnike šivanja meniska

Šivanje meniska danas se izvodi minimalno-invazivnim artroskopskim kirurškim tehnikama, što omogućava ranu rehabilitaciju i brz oporavak bolesnika. (24) Standardno, ono se u cijelosti može učiniti artroskopski ili uz dodatne incizije kože, što ovisi o dijelu meniska koji se šiva odnosno o izboru tehnike samog šivanja. (23) Razlikujemo četiri osnovne tehnike šivanja meniska: "izvana-prema-unutra", "iznutra-prema-van", "sve iznutra" i hibridne tehnike kod kojih se ove tehnike kombiniraju. (24) Uz osiguranu opremu, potrebno je poznavati sve ove tehnike šivanja kako bi se odluka o njihovim primjeni mogla donijeti odnosno promijeniti tijekom samog operativnog zahvata uvidom o vrsti i veličini ozljede meniska. (13, 23) Tijekom samog šivanja, nastoji se zbog rasporeda kolagenih vlakana unutar meniska, postaviti vertikalne šave koji su izdržljiviji i trajniji od horizontalnih. (23)

Tehnika "iznutra-prema-van"

Tehnika "iznutra-prema-van" zahtijeva posebne kirurške instrumente koji sadrže jednostruke i dvostruke kanile za uvođenje igala. Ove se kanile mogu modelirati pod različitim kutovima i prilagoditi anatomiji pojedinog koljena, što joj daje prednost u odnosu na druge tehnike šivanja.

(23) Osim toga prednosti ove tehnike su i u mogućnost liječenja gotovo svih vrsta ozljeda meniska te izvrsna mehanička fiksacija. Neophodne kožne incizije i odgovarajuće disekcije do zglobne kapsule nedostaci su ove tehnike šivanja, zbog potencijalnog rizika ozljeda neurovaskularnih struktura. (22) Na lateralnoj strani koljena, najveći rizik od ozljede ima n. peroneus, iako su potencijalno ugroženi i poplitealna arterija i vena te n. tibijalis. Stoga je potrebna apsolutna preciznost prilikom uvođenja instrumenata. (22) Najprije se učini rez na koži uzduž stražnje granice lateralnog kolateralnog ligamenta. Disekcija i prepariranje se izvodi pri fleksiji koljena od 90°. Otvara se segment između tetive m. bicepsa femorisa i iliotibijalnog tračka te se tetiva m. bicepsa femorisa povlači straga. Na taj način se sprječava ozljeda peronealnoga živca. (22, 24) Kako bi igla prilikom izlaska iz zglobne kapsule bila vidljiva potrebno je identificirati i odvojiti fasciju m. gastrocnemiusa od zglobne čahure. Najčešće ozlijeđene strukture prilikom izvođenja zahvata na medijalnoj strani koljena su jedna od grana n. saphenusa. (22) Medijalna incizija kože se učini uzduž stražnje granice medijalnog kolateralnog ligamenta pri položaju fleksije koljena pod 90°. (22, 24) Ovaj položaj pomiče m. sartorius i granu n. saphenusa prema natrag i smanjuje rizik od nastanka ozljede. Zatim se otvara fascija m. sartoriusa i identificira prostor između mišića i zglobne čahure. Ozljeda živca može rezultirati lokaliziranom utrulošću ili neuromom s pridruženom boli. (22) Nakon odgovarajuće vizualizacije i obrade meniska, uvode se zakrivljene kanile kroz portal nasuprot mjesta lezije. Prilikom šivanja medijalnog meniska koljeno je pozicionirano u fleksiji od 10° do 20° s primijenjenim valgus stresom. Lateralni menisk se šiva pri koljenu flektiranom pod kutem od 50° do 80° i varus položaju. Nakon prolaska prve igle, kanila se postavlja na donju ili gornju zglobnu površinu meniska, a zatim se postavlja druga igla te se povlači konac. (22, 23) Nakon prolaska igala šavovi se vežu preko zglobne čahure (Slika 6a).

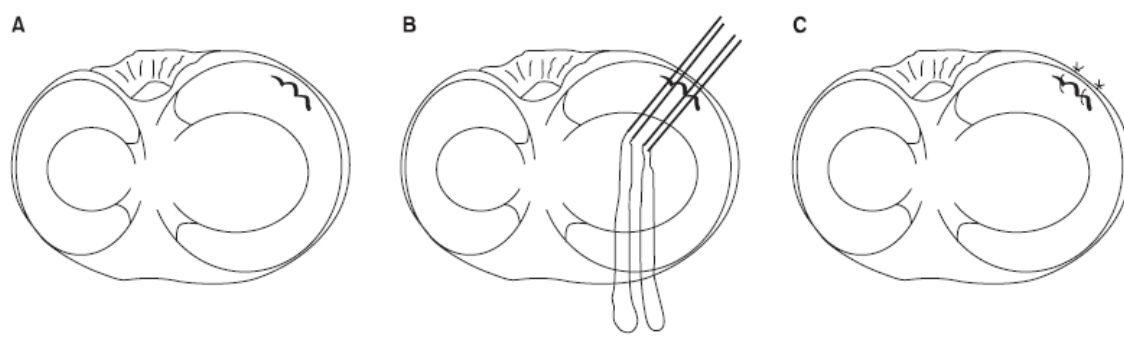
Tehnika ``izvana-prema-unutra``

Ova se tehnika može koristiti za većinu lokacija i tipova ozljeda meniska, a osobito je pogodna za ozljeda prednjeg roga. Za izvođenje ove tehnike koriste se dvije obične injekcijske igle veličine 18 G ili odgovarajući sustavi za šivanje. Prilikom šivanja lezija smještenih posteromedijalno, koljeno treba biti flektirano 10° do 20° kako bi se n. saphenous pomaknuo prema naprijed od lezije. Anteromedijalno smještene ozljede se šivaju pri fleksiji koljena od 40° do 50° kako bi se omogućilo pomicanje n. saphenousa prema straga od mjesta lezije. Šivanje lateralnog meniska se izvodi pri položaju koljena u fleksiji od 90° kako bi se zaštitio peronealni živac koji tada leži straga od mjesta šivanja. (24) Igla s koncem se uvodi izvana prema unutra kroz ozlijeđeni dio meniska. Druga igla se postavlja 3 do 4 mm ispred prve igle. Pomoću hvataljke se iz prednje igle izvlači dio konca i formira se omča kroz koju se provlači konac iz druge igle i provlači van iz koljena. Prilikom izvlačenja igle s omčom, kroz menisk se provlači i konac iz stražnje igle te se na taj način formira šav (Slika 6b). S vanjske strane koljena se učini mali rez te se pažljivo prepariraju strukture do čahure te prikažu konci koji se zategnu u čvor. (25)

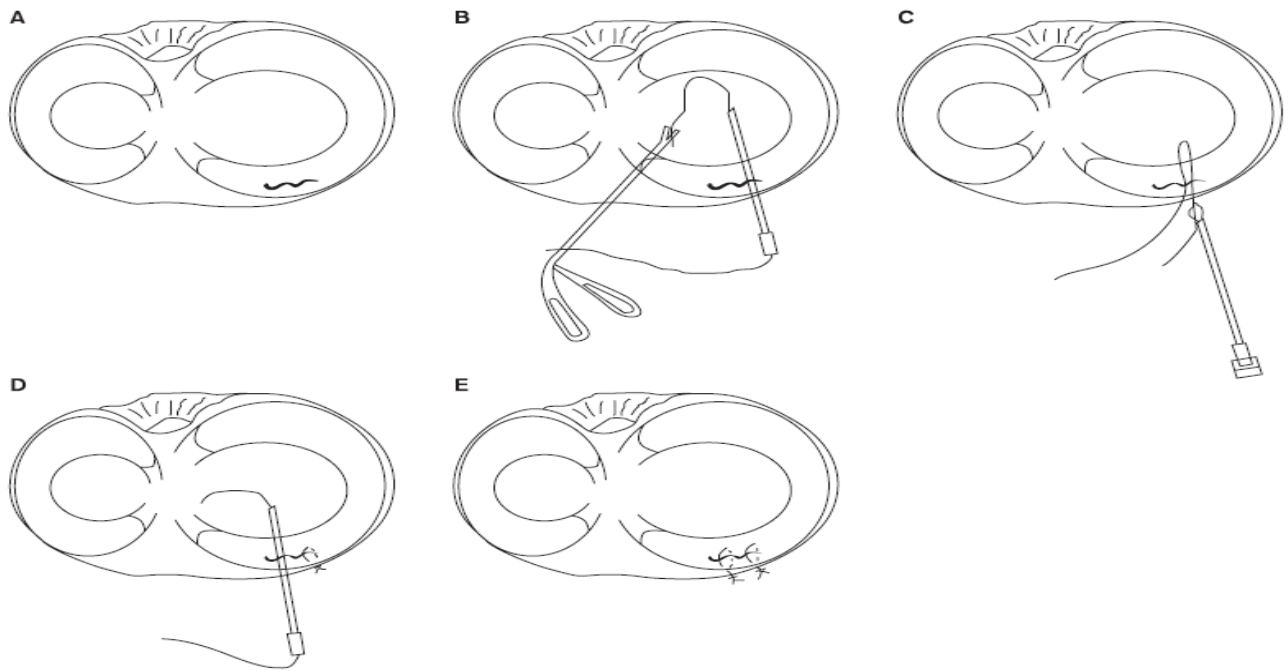
Tehnika ``sve-iznutra``

Kako bi se pojednostavilo liječenje i smanjio rizik od neurovaskularnog oštećenja prilikom šivanja meniska, uvedena je tehnika unutar-zglobnog šivanja meniska. Ova tehnika u početku je uključivala postavljanje šavova intraartikularno kroz leziju meniska koristeći ponekad dodatne posterolateralne i posteromedijalne portale. Same operacijske tehnike su bile dosta zahtjevne i podrazumijevale su veliko iskustvo operatera. Unapređenjem ovih metoda šivanja uz posebni instrumentariji koji je omogućio postavljanje implantata ili artroskopskih šavova kroz standardne prednje portale omogućio je njihovu širu primjenu. Glavni nedostatak ovih tehnika bio je u

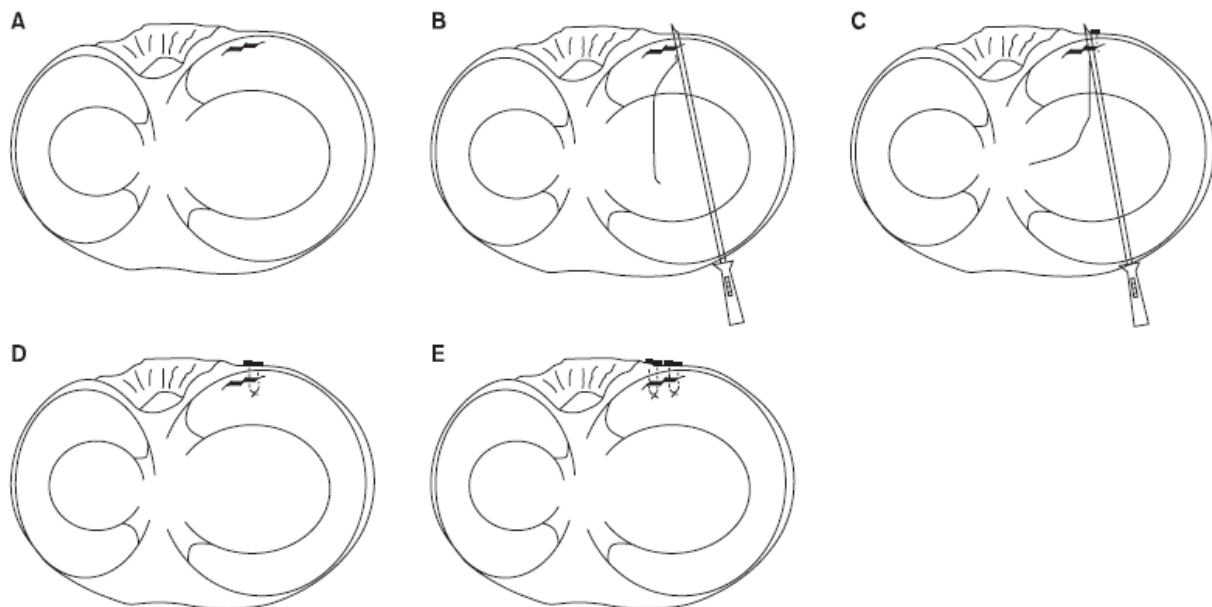
ugradnji implantata koji mogu oštetiti hrskavicu kao i nemogućnost zatezanja šavova nakon njihovog postavljanja. U trećoj generaciji su uvedeni različiti resorptivni implantati, strelice, vijci i držači. Problem sa ovim materijalima bila je pojava reakcije organizma na resorpciju u obliku različitih upalnih procesa, zatim oštećenje hrskavice kao i nemogućnost osiguravanja trajne fiksacije mjesta ozljede. (23) Posljedično tome razvile su se nove vrste implantata koje se i danas koriste. To su podesivi implantati koji se temelje na postavljanju šavova, imaju mali profil kako bi se spriječilo oštećenje hrskavice i osigurala odgovarajuća snaga fiksacije. Implantati se u zglob ubacuju pomoću posebnih instrumenata, kalibrirani prema širini meniska kako bi se izbjeglo oštećenje neurovaskularnih struktura u poplitealnom ili drugom van-zglobnom prostoru. Različiti proizvođači razvojem operacijskih tehnika omogućili su sve jednostavniju aplikaciju različitih implantata , ali i šavova kako u vertikalnom tako i u horizontalnom smjeru. (23, 24)



Slika 6a Šivanje uzdužnog razdora meniska tehnikom **“iznutra-prema-van”** (24)



Slika 6b Tehnika "izvana-prema-unutra". Šivanje uzdužnog razdora medijalnog meniska (24)



Slika 6c Prikaz šivanja uzdužnog razdora stražnjeg roga medijalnog meniska tehnikom "sve-iznutra". (24)

3.6.2 Komplikacije šivanja meniska

Najčešće komplikacije vezane uz šivanje meniska su ozljede neurovaskularnih struktura, posebice infrapatelarne grana n. saphenusa, n. peroneus te poplitealne arterije, zatim oštećenje hrskavice, upalne reakcije organizma na strani materijal, artrofibroza te razvoj septičkog artritisa. (22, 23) Osim toga komplikacije se mogu javiti zbog nepravilno postavljenog implantata, njegove dislokacije ili popuštanja šavi. Same re-rupture na mjestu šivanja najčešće se javljaju dvije godine nakon izvedenog zahvata. (23)

3.7 Meniscektomija

Ukoliko se utvrdi da šivanje meniska nije moguće, potrebno je izvesti zahvat meniscektomije. (22) Meniscektomija je kirurško uklanjanje cijelog ili dijela ozlijeđenog meniska te se prema tome i opisuje kao totalna ili parcijalna meniscektomija. U današnje se vrijeme totalna meniscektomija gotovo nikada ne izvodi zbog poznatih dugoročno loših kliničkih rezultata i posljedica. Artroskopska parcijalna meniscektomija je najizvođeniji zahvat u liječenju ozljeda meniska. Glavni razlozi tome, su da se najveći broj nastalih ozljeda meniska mogu na taj način adekvatno riješiti, brzina postupka i dobri kratkoročni rezultati. (17, 22) Indicirana je kod radijalnih lezija u avaskularnom području meniska, degenerativnih lezija te kod svih ostalih lezija kod kojih šivanje nije moguće. (17) Važno je prilikom ovog zahvata odstraniti cijeli oštećeni dio meniska, ali na način da ostavimo što veći dio zdravog meniska. Zbog toga se svi mobilni segmenti meniska koji se mogu povući u centar zgloba trebaju odstraniti, a resecirane rubove treba obraditi kako ne bi došlo do daljnjeg oštećenja tkiva. Periferni rub te spoj meniska i zglobne čahure, moraju se sačuvati jer se tako održava stabilnost meniska kao i njegovo svojstvo prijenosa opterećenja. (13, 22)

Osim mogućeg razvoja standardnih komplikacija samog zahvata kao što su ozljeda neurovaskularnih struktura, infekcija zgloba, duboka venska tromboza ili komplikacije vezane uz anesteziju, parcijalna ili kompletna meniscektomija može dovesti do štetnih učinaka na koljeno sa ozbiljnim dugoročnim posljedicama. (13, 26) Biomehanički, veličinu odstranjenog dijela meniska prati simetrično povećanje kontaktnog stresa i promjena mehanike koljena. (27) Poremećena mehanika zgloba dovodi do neadekvatnog prijenosa opterećenja, nestabilnosti zgloba, oštećenja hrskavice i ubrzanog razvoja degenerativnih promjena. Osim veličine dijela odstranjenog meniska, čimbenici koji imaju važnu ulogu na stanje koljena u daljnjem razdoblju su: stanje hrskavice zgloba prije zahvata, očuvanost križnih ligamenata, dob bolesnika te stupanj tjelesne aktivnosti nakon operacije. (26, 27) Radiološka istraživanja su pokazala da kod meniscektomiranih bolesnika dolazi do ranije pojave tibiofemoralnog osteoartritis te da su rezultati lošiji u slučaju lateralne u odnosu na medijalnu meniscektomiju. (26) Zbog navedenih razloga i kliničkih rezultata, danas se meniscektomija kao terapijski zahvat izbjegava i ograničava koliko god je to moguće. (22, 17)

3.8 Rekonstrukcija meniska

Rekonstruktivne tehnike, kojima se zamjenjuje djelomično ili potpuno resecirani menisk, podrazumijevaju homolognu transplantaciju kadaveričnog meniska ili ugradnju umjetno proizvedenih nosača meniska. Glavni ciljevi rekonstrukcije meniska su sigurna ugradnja funkcionalnog meniska koji je anatomski i strukturno sličan izvornom menisku, obnova biomehanike koljena, ublažavanje boli te sprječavanje ili odgađanje degenerativnih procesa u zglobu koljena. (17) Indikacije za transplantaciju meniska su: bolesnici do 50 godina starosti prethodno podvrgnuti totalnoj ili subtotalnoj meniscektomiji, bolovima u meniscektomiranom području, stabilnim koljenom, bez oštećenja zglobne hrskavice većeg od 3. stupnja i bez suženja

zglobne pukotine. Bolesnici koji su ranije podvrgnuti totalnoj meniscektomiji u kombinaciji s istovremenom rekonstrukcijom ligamenta su, također mogući kandidati za transplantaciju, kao i bolesnici kod kojih je potrebno učiniti korektivnu osteotomiju. (22, 28) Kontraindikacije za transplantaciju meniska su uznapredovale degenerativne promjene koljena, akutni upalni artritis ili prethodna infekcija zgloba, pretilost i dr. (1, 28) Homologna transplantacija meniska se može izvesti sa svježim, svježe smrznutim ili duboko smrznutim presatkom s kadavera. (28) Transplantaciji uvijek prethodi obrada tkiva meniska, odabir veličine i vrste transplantata te odabir kirurške tehnike. Sam zahvat se može izvesti otvorenom ili artroskopskom operacijskom tehnikom, tijekom koje se periferni rub meniska fiksira šivanjem za zglobnu čahuru dok se rogovi meniska fiksiraju šivanjem ili pomoću koštanih nosača na tibiju. (17, 28)

Umjetni nosači i implantati meniska su visoko porozni, biorazgradivi materijali koji se koriste za popunjavanje defekta prethodno resektiranog meniska. (17) Cilj ovih implantata je poticanje urastanja tkiva domaćina u resorptivni nosač i tijekom određenog vremena stvaranje regeneriranog meniska. (1) Najčešće korišteni nosači su kolagenski implantat meniska i poliuretanski nosači. (17) Zahvat se sastoji od pripreme ležišta za nosač, modeliranja veličine nosača, nakon čega slijedi osiguravanje i fiksacija nosača za preostali dio meniska postavljanjem šavova. Za fiksaciju nosača su potrebni neoštećeni periferni rub i rogovi meniska. (1)

Komplikacije koje se javljaju kod rekonstruktivnih zahvata na meniscima su vezane na razvoj artrofibroze, popuštanje fiksacije implantata, rupturu transplantata te posljedične pojave progresivne boli ili napredovanja degenerativnog oštećenja zgloba. Liječenje ovih komplikacija uglavnom zahtijeva popravak ili uklanjanje implantata meniska. (28)

4. Rasprava

Biomehanički kretanje u koljenom zglobu nisu jednoznačne. Tako se fleksija i ekstenzija u koljenu odvija kombinacijom kotrljanja i klizanja femoralnih kondila po tibijalnom platou i to oko epikondilarne linije koja se tijekom fleksije u lateralnom dijelu pomiče prema straga za oko 15°. Na te se kretanje sinkrono nadovezuju i rotacije potkoljenice. Menisci su svojom anatomskom strukturom i oblikom uklopljeni u taj složeni sustav kretanja i prenošenja opterećenja. Zbog toga svaka promjena na menisku dovodi do poremećaja u biomehanici koljena, koja se klinički obično manifestira kao bol, otok, preskok, nestabilnost ili blokada koljena. (3, 8, 9, 10, 11, 12)

Ozljede meniska su najčešće intraartikularne ozljede koljena sa opisanom prevalencijom od 66 ozljeda na 100000 stanovnika i omjerom odnosa između muškaraca i žena od 2,5:1 do 4:1. U oba su spola izolirane ozljede meniska najčešće u životnoj dobi između 20 i 29 godina, s time da se one lateralnog meniska najčešće događaju u dobi manjoj od 20 godina i sa životnom dobi postaju sve rjeđe dok ozljede medijalnog meniska postaju sve češće s povećanjem životne dobi. (1, 2) Ove se ozljede mogu liječiti konzervativno i kirurški. (8, 17) U slučajevima degenerativnih oštećenja meniska uobičajeno je započeti sa konzervativnom terapijom u razdoblju od nekoliko mjeseci, nakon čega se u slučaju perzistiranja tegoba može pristupiti kirurškom liječenju. Kod traumatskih ozljeda uglavnom se primjenjuju različite kirurške artroskopske tehnike liječenja koje podrazumijevaju meniscektomiju odnosno odstranjenje cijelog ili dijela meniska, šivanje ozlijeđenog dijela meniska te rekonstrukciju odnosno zamjenu ozlijeđenog meniska. (13, 17, 22) Svaka od ovih tehnika kirurškog liječenja ima svoje prednosti i nedostatke. Glavna prednost meniscektomije je smanjeno vrijeme hospitalizacije, kraći oporavak i niža cijena u odnosu na šivanje i transplantaciju meniska. (1, 2) Međutim, veliki je nedostatak što zbog poremećaja u

biomehanici koljena, meniscektomija dovodi do ubrzanog razvoja artroze koljena. Zbog toga se meniscektomija sve više napušta, s obzirom da se najveći broj ovih ozljeda događa u osoba mlađe životne dobi na čiju će životnu i radnu sposobnost ranija pojava artroze imati veliki ograničavajući utjecaj. (26, 27) Artroskopsko ili artroskopski asistirano šivanje meniska je tehnika kojoj se, u današnje vrijeme, najviše teži. Postoji nekoliko oblika tehnika šivanja kao što su "iznutra-prema-van", "izvana-prema-unutra" i "sve-iznutra", i sve imaju za svrhu sačuvati ozlijeđeni dio meniska. Važno je da je kirurg upoznat sa svim navedenim tehnikama kako bi mogao primijeniti jednu od metoda ovisno o lokaciji i vrsti ozljede meniska. (13, 23, 24) U slučajevima nedostatka cijelog ili dijela meniska potrebno je učiniti njegovu rekonstrukciju homolognim ili alogenim presadcima. (1, 17, 28) Iako je postotak neuspješnih operacijskih zahvata veći, a oporavak duži i zahtjevniji kod bolesnika sa sašivenim ili rekonstruiranim meniskom, nego kod bolesnika sa učinjenom meniscektomijom, dokazano je da su dugoročni rezultati puno bolji. Naime, u slučajevima nakon šivanja ili rekonstrukcije meniska funkcija koljena je puno bolja, čime je koljeno zaštićeno od ubrzanog razvoja degenerativnih promjena. (1, 2, 13, 22, 23, 24)

5. Zaključak

Razvojem medicine i ostalih vezanih znanosti gotovo se svakodnevno unaprjeđuju postojeći načini liječenja te potiču otkrivanja novih načina liječenja ozljeda meniska. Odstranjenje dijela oštećenog ili cijelog meniska u današnjem pristupu liječenja ovih ozljeda postaje prošlost, dok je općeprihvaćena činjenica da uvijek treba pokušati spasiti što veći dio ozlijeđenog meniska ili ga rekonstruirati. Temeljem toga u budućnosti se očekuje razvoj novih alternativnih načina liječenja ovih ozljeda meniska, kako bi se nakon ozljede rekonstruirala njegova složena uloga u funkciji zgloba koljena.

6. Sažetak

Menisci imaju važnu ulogu u biomehanici zgloba koljena. Ozljede meniska jedne su od najčešćih ozljeda s kojom se susrećemo u svakodnevnoj ortopedsko - traumatološkoj kliničkoj praksi. Ozljeda uzrokuje prekid složene funkcije meniska i dovodi do pojave boli, blokade i smanjenja pokretljivosti koljena te može rezultirati značajnim tjelesnim oštećenjem. Dijagnozu vrste i oblika ozljede meniska utvrđujemo anamnezom, pregledom koljena kliničkim testovima, magnetnom rezonancijom i artroskopskim zahvatom. Ozljede meniska mogu se liječiti konzervativno i kirurški. Kirurško liječenje podrazumijeva meniscektomiju odnosno odstranjenje cijelog ili dijela meniska, šivanje ozlijeđenog dijela meniska te rekonstrukciju odnosno zamjenu ozlijeđenog meniska. Odstranjenje dijela oštećenog ili cijelog meniska u današnjem pristupu liječenja ovih ozljeda postaje prošlost, dok je općeprihvaćena činjenica da uvijek treba pokušati spasiti što veći dio ozlijeđenog meniska ili ga rekonstruirati. Artroskopsko ili artroskopski asistirano šivanje meniska je tehnika kojoj se, u današnje vrijeme, najviše teži. Postoji nekoliko oblika tehnika šivanja kao što su "iznutra-prema-van", "izvana-prema-unutra" i "sve-iznutra", i sve imaju za svrhu sačuvati ozlijeđeni dio meniska. Iako je postotak neuspješnih operacijskih zahvata veći, a oporavak duži i zahtjevniji kod bolesnika sa sašivenim ili rekonstruiranim meniskom, nego kod bolesnika sa učinjenom meniscektomijom, dokazano je da su dugoročni rezultati puno bolji. Nakon šivanja ili rekonstrukcije meniska funkcija koljena je puno bolja, čime je koljeno zaštićeno od ubrzanog razvoja degenerativnih promjena.

Ključne riječi: menisk, koljeno, ozljeda meniska, kirurško liječenje

7. Summary

The menisci play an important role in the biomechanics of the knee joint. Meniscal injury is one of the most common injury encountered in everyday orthopedic – traumatological clinical practice. Injury causes disruption of a complex meniscus function and leads to pain, locking and loss of motion and can results in a significant health damage. The diagnosis of the type and form of the meniscal injury is determined by the anamnesis, physical examination, magnetic resonance imaging and arthroscopy. Meniscal injury can be treated conservatively or surgically. Surgical treatment includes meniscectomy, where entire or a part of the damaged meniscus is removed, meniscal repair and meniscal replacement. In a modern approach of the meniscal injury treatment, meniscectomy is avoided while it is generally accepted the fact that one should always try to save as much of the injured meniscus as possible or repair it. Nowadays, arthroscopically, or arthroscopically assisted suturing of the meniscus is the most used technique. There are several suturing techniques such as "inside-out", "outside-inside" and "all-inside", and all of them have a goal to preserve the injured meniscus. Although the percentage of unsuccessful treatment is higher, and recovery is longer and more demanding in patients with sutured or reconstructed meniscus than in patients with meniscectomy, long-term results have been much better. After suturing or reconstruction of the meniscus, the function of the knee is much better, thus protecting the knee from the accelerated development of degenerative changes.

Keywords: the meniscus, the knee, meniscal injury, surgical treatment

8. Literatura

1. Fox AJ, Wanivenhaus F, Burge AJ, Warren RF, Rodeo SA. The human meniscus: a review of anatomy, function, injury, and advances in treatment. *Clin Anat.* 2015;28(2):269-287. doi:10.1002/ca.22456
2. Greis PE, Bardana DD, Holmstrom MC, Burks RT. Meniscal injury: I. Basic science and evaluation. *J Am Acad Orthop Surg.* 2002;10(3):168- 176. doi:10.5435/00124635-200205000-00003
3. Križan Z. Kompendij anatomije čovjeka. 3. izd. 3. dio, Pregled građe grudi, trbuha, zdjelice, noge i ruke: za studente opće medicine i stomatologije. Zagreb: Školska knjiga; 1997.
4. Drake, Richard L., Wayne Vogl, Adam W. M. Mitchell, and Henry Gray. *Gray's Anatomy for Students.* Philadelphia: Elsevier/Churchill Livingstone, 2005.
5. Platzer W. Priručni anatomski atlas u tri sveska: Prvi svezak - Sustav organa za pokretanje. 10. izdanje. Zagreb: Medicinska Naklada; 2011.
6. Markes AR, Hodax JD, Ma CB. Meniscus Form and Function. *Clin Sports Med.* 2020;39(1):1- 12. doi: 10.1016/j.csm. 2019.08.007
7. Miller MD, Ritchie JR, Harner CD. Meniscus Surgery: Indications for Repair. *Oper Tech Sports Med* 1994; 2:164-171.
8. Tudor A., Šestan B. i sur. Dječja ortopedija, Zagreb: Medicinska naklada; 2012.
9. Flandry F, Hommel G. Normal anatomy and biomechanics of the knee. *Sports Med Arthrosc Rev.* 2011;19(2):82- 92. doi:10.1097/JSA.0b013e318210c0aa
10. Müller W. The Knee, Form, Function and Ligament Reconstruction, Springer-Verlag, Berlin, Heidelberg I New York, 1983.

11. Pećina M. i sur. Ortopedija, 4. izdanje, Zagreb; Naklada Ljevak, 2004.
12. McDermott ID, Masouros SD, Amis AA. Biomechanics of the menisci of the knee. *Current Orthopaedics*, 2008; 22:193–201.
13. H. Fu, F., Sports Medicine; Master Techniques In Orthopaedic Surgery. 1st ed., Wolters Kluwer Lippincott Williams & Wilkins, Philadelphia, Baltimore, New York, London, Buenos Aires, Hong Kong, Sydney, Tokyo, 2010.
14. Maffulli N, Longo UG, Campi S, Denaro V. Meniscal tears. *Open Access J Sports Med.* 2010;1:45- 54. Published 2010 Apr 26. doi:10.2147/oajsm.s7753
15. Negrín, Roberto et al. “Meniscal Ramp Lesion Repair Using an All-Inside Technique.” *Arthroscopy techniques* vol. 7,3 e265-e270. 26 Feb. 2018, doi:10.1016/j.eats.2017.09.001
16. Chen Z, Li WP, Yang R, et al. Meniscal Ramp Lesion Repair Using the FasT-Fix Technique: Evaluating Healing and Patient Outcomes with Second-Look Arthroscopy. *J Knee Surg.* 2018;31(8):710- 715. doi:10.1055/s-0037-1606378
17. Doral MN, Bilge O, Huri G, Turhan E, Verdonk R. Modern treatment of meniscal tears. *EFORT Open Rev.* 2018;3(5):260- 268. Published 2018 May 21. doi:10.1302/2058-5241.3.170067
18. Smith BE, Thacker D, Crewsmith A, Hall M. Special tests for assessing meniscal tears within the knee: a systematic review and meta-analysis. *Evid Based Med.* 2015;20(3):88- 97. doi:10.1136/ebmed-2014-110160
19. Solomon DH, Simel DL, Bates DW, Katz JN, Schaffer JL. The rational clinical examination. Does this patient have a torn meniscus or ligament of the knee? Value of

- the physical examination. *JAMA*. 2001;286(13):1610- 1620.
doi:10.1001/jama.286.13.1610
20. Bolog NV, Andreisek G. Reporting knee meniscal tears: technical aspects, typical pitfalls and how to avoid them. *Insights Imaging*. 2016;7(3):385- 398. doi:10.1007/s13244-016-0472-y
21. Nguyen JC, De Smet AA, Graf BK, Rosas HG. MR imaging-based diagnosis and classification of meniscal tears. *Radiographics*. 2014;34(4):981- 999. doi:10.1148/rg.344125202
22. Greis PE, Holmstrom MC, Bardana DD, Burks RT. Meniscal injury: II. Management. *J Am Acad Orthop Surg*. 2002;10(3):177- 187. doi:10.5435/00124635-200205000-00004
23. Tršek D, Hašpl M, Starčević D, Tabak T. Current concept of the meniscal repair. *Medicina Fluminensis* [Internet]. 2015 [pristupljeno 04.06.2020.];51(1):0-174.
24. Yoon KH, Park KH. Meniscal repair. *Knee Surg Relat Res*. 2014;26(2):68- 76. doi:10.5792/ksrr.2014.26.2.68
25. Gulan G, Salamon R, Rubinić D, Sušanj R, Jurdana H, Legović D i sur. ARTROSKOPSKO ŠIVANJE MENISKA TEHNIKOM "IZVANA-PREMA-UNUTRA". *Medicina Fluminensis* [Internet]. 2007 [pristupljeno 04.06.2020.];43.(3):246-249
26. McDermott ID, Amis AA. The consequences of meniscectomy. *J Bone Joint Surg Br*. 2006;88(12):1549- 1556. doi:10.1302/0301-620X.88B12.18140
27. Feeley BT, Lau BC. Biomechanics and Clinical Outcomes of Partial Meniscectomy. *J Am Acad Orthop Surg*. 2018;26(24):853- 863. doi:10.5435/JAAOS-D-17-00256

28. Moens K, Dhollander A, Moens P, et al. Meniscal transplantation: still experimental surgery? A review. *Acta Orthop Belg.* 2014;80(3):403- 413.

9. Životopis

Petar Perić rođen je 21.04.1994. u Nova Bila, BiH. Osnovnu školu Petar Preradović u Zagrebu je završio 2009. godine te je iste godine upisao VII. gimnaziju u Zagrebu. Maturirao je 2013. godine te akademske godine 2013./2014. upisuje Integrirani preddiplomski i diplomski sveučilišni studij medicine na Medicinskom fakultetu u Rijeci.

Aktivno se služi engleskim i njemačkim jezikom u govoru i pismu. Posjeduje znanje iz informatike te se samostalno koristi programskim paketima MS Windows, MS Office.

Aktivno se bavio rukometom od svoje 11. godine u RK Medveščak, RK Zagreb, RK Zamet te bio pozivan u mlađe selekcije reprezentacije Hrvatske.