

DOBROĆUDNI INTRAKRANIJALNI TUMORI

Kos, Andrea

Master's thesis / Diplomski rad

2020

Degree Grantor / Ustanova koja je dodijelila akademski / stručni stupanj: **University of Rijeka, Faculty of Medicine / Sveučilište u Rijeci, Medicinski fakultet**

Permanent link / Trajna poveznica: <https://um.nsk.hr/um:nbn:hr:184:936581>

Rights / Prava: [In copyright](#)/[Zaštićeno autorskim pravom.](#)

Download date / Datum preuzimanja: **2024-07-11**



Repository / Repozitorij:

[Repository of the University of Rijeka, Faculty of Medicine - FMRI Repository](#)



SVEUČILIŠTE U RIJECI
MEDICINSKI FAKULTET
INTEGRIRANI PREDDIPLOMSKI I DIPLOMSKI
SVEUČILIŠNI STUDIJ MEDICINE

Andrea Kos

DOBROĆUDNI INTRAKRANIJALNI TUMORI

Diplomski rad

Rijeka, 2020.

SVEUČILIŠTE U RIJECI
MEDICINSKI FAKULTET
INTEGRIRANI PREDDIPLOMSKI I DIPLOMSKI
SVEUČILIŠNI STUDIJ MEDICINE

Andrea Kos

DOBROĆUDNI INTRAKRANIJALNI TUMORI

Diplomski rad

Rijeka, 2020.

Mentor rada: Prof. dr.sc. Darko Ledić, dr. med.

Diplomski rad ocjenjen je dana _____ u/na _____

_____, pred povjerenstvom u sastavu:

1. Doc.dr.sc. Dean Giroto, dr. med. (predsjednik Povjerenstva)
2. Prof.dr.sc. Mira Bučuk, dr. med.
3. doc.dr.sc. Olivio Perković dr.med.

Rad sadrži: 45 stranica, 4 slike, 5 tablica, 35 literaturnih
navoda.

SADRŽAJ RADA

POPIS SKRAĆENICA I AKRONIMA	9
1. UVOD.....	1
1.1. DEFINICIJA TUMORA.....	1
1.2. KLINIČKA KLASIFIKACIJA.....	1
1.3. MOŽDANI TUMORI.....	1
2. SVRHA RADA	3
3. INCIDENCIJA MOŽDANIH TUMORA.....	3
3.1. BROJ NOVOOBOLELIH S MOŽDANIM TUMOROM U HRVATSKOJ.....	4
4. RIZIČINI ČIMBENICI	5
4.1. IONIZIRAJUĆE ZRAČENJE.....	5
4.2. NEIONIZIRAJUĆE ZRAČENJE	6
4.3. PROFESIONALNA IZLOŽENOST	6
4.4. TRAUMA GLAVE	6
4.5. ALERGIJE.....	6
4.6. PREHRANA	7
4.7. DUHANSKI DIM I ALKOHOL.....	7
4.8. INFEKCIJE.....	7
4.9. GENETIČKI SINDROMI	8
4.9.1. NEUROFIBROMATOZA TIP 1	8
4.9.2. NEUROFIBROMATOZA TIP 2	8
4.9.3. VON HIPPEL-LINDAU SINDROM	8

4.9.4.LI-FRAUMENI SINDROM.....	9
4.9.5.FAMILIJARNA ADENOMATOZNA POLIPOZA.....	9
4.9.6.HEREDITARNI NEPOLIPOZNI KOLOREKTALNI KARCINOM.....	9
4.9.7.GORLIN SINDROM.....	9
4.10.GENETSKA PREDISPOZICIJA.....	9
5. KLINIČKA MANIFESTACIJA MOŽDANIH TUMORA	10
5.1.FOKALNE MANIFESTACIJE	10
5.1.1.EPILEPTIČKI NAPADAJ	11
5.1.2.MIŠIĆNA SLABOST	11
5.1.3.SENZORNI I NEUROKONGITIVNI DEFICITI	12
5.2.GENERALIZIRANE MANIFESTACIJE	12
5.2.1.POREMEĆAJI STANJA SVIJESTI	12
5.2.2.GLAVOBOLJA.....	12
6. DIJAGNOSTIKA MOŽDANIH TUMORA	13
6.1.KOMPJUTERSKA TOMOGRAFIJA	15
6.2.MAGNETSKA REZONANCA	15
6.3.MAGNETSKA REZONANTSKA SPEKTROSKOPIJA.....	15
6.4.POZITRONSKA EMISIJSKA TOMOGRAFIJA.....	17
6.5.ISPITIVANJE CEREBROSPINALNOG LIKVORA.....	18
7. WHO KLASIFIKACIJA TUMORA IZ 2016.	18
7.1.HISTOLOŠKA GRADACIJA TUMORSKIH ENTITETA	19
7.2.NOMENKLATURA I UREĐENJE.....	20

7.3.SLOJEVITI PRISTUP GRADACIJI TUMORA	21
8. MOŽDANI TUMORI WHO GRADUSA I	21
8.1.GLIJALNI TUMORI	21
8.1.1.PILOCITIČKI ASTROCITOM	21
8.1.1.1.EPIDEMIOLOGIJA.....	22
8.1.1.2.LOKALIZACIJA	22
8.1.1.3.KLINIČKE MANIFESTACIJE.....	22
8.1.1.4.SLIKOVNA DIJAGNOSTIKA	22
8.1.1.5.IZGLED I KARAKTERISTIKE TUMORA	22
8.1.1.6.PROGNOZA.....	23
8.1.2.SUBEPENDIMALNI ASTROCITOM DIVOVSKIH STANICA	23
8.1.3.SUBEPENDIMOM	24
8.1.4.MIKSOPAPILARNI EPENDIMOM	24
8.1.5.ANGIOCENTRIČNI GLIOM.....	25
8.2.PAPILOM HOROIDNOG PLEKSUSA	25
8.3.NEURONALNI I MIJEŠANI NEURONALNO-GLIJALNI TUMOR	25
8.3.1.DISEMBRIOPLASTIČNI NEUROEPITELIJALNI TUMOR	25
8.3.2.GANGLIOCITOM	26
8.3.3.GANGLIOGLIOM.....	26
8.3.4.DISPLASTIČNI CEREBELARNI GANGLIOCITOM	27
8.3.5.DEZMOPLASTIČNI INFANTILNI ASTROCITOM I GANGLIOGLIOM	27
8.3.6.PAPILARNI GLIONEURALNI TUMOR	28

8.3.7.ROZETE FORMIRAJUĆI GLIONEURALNI TUMOR	28
8.3.8.PARAGANGLIOM	28
8.4.TUMORI PINEALNE REGIJE	29
8.4.1.PINEOCITOM	29
8.5.MENINGEOMI	29
8.5.1.EPIDEMIOLOGIJA.....	29
8.5.2.LOKALIZACIJA	30
8.5.3.SLIKOVNA DIJAGNOSTIKA	30
8.5.4.IZGLED I KARAKTERISTIKE TUMORA	30
8.5.5.PROGNOZA.....	30
8.5.6.PODTIPOVI MENINGEOMA	31
8.5.6.1.MENINGOTELIJALNI MENINGEOM	31
8.5.6.2.FIBROZNI/FIBROBLASTIČNI MENINGEOM	31
8.5.6.3.TRANZITORNI/MIJEŠANI MENINGEOM	31
8.5.6.4.PSAMOMATOZNI MENINGEOM	31
8.5.6.5.ANGIOMATOZNI/VASKULARNI MENINGEOM	32
8.5.6.6.MIKROCISTIČNI MENINGEOM.....	32
8.5.6.7.SEKRETORNI MENINGEOM	32
8.5.6.8.MENINGEOM BOGAT LIMFOPLAZMACITIMA	32
8.5.6.9.METAPLASTIČNI MENINGEOM	32
8.6.TUMORI SELARNE REGIJE.....	33
8.6.1.KRANIOFARINGEOM	33

8.6.1.1.ADENOMATOZNI KRANIOFARINGEOM.....	33
8.6.1.2.PAPILARNI KRANIOFARINGEOM	33
8.6.2.TUMOR GRANULARNIH STANICA SELARNE REGIJE	33
8.6.3.PITUICITOM.....	34
8.6.4.ONKOCITOM VRETENASTIH STANICA	34
9. TUMORI HIPOFIZE	34
10. RASPRAVA	38
11. ZAKLJUČCI	40
12. SAŽETAK	40
13. SUMMARY	41
14. LITERATURA	41
15. ŽIVOTOPIS	45

POPIS SKRAĆENICA I AKRONIMA

ACTH- adrenokortikotropni hormon

AKT1- protein kinase B

APC- adenomatozna polipoza kolona

BRAF- B-Raf proto-oncogene, serine/threonine kinase

CCDC26- Coiled-Coil Domain Containing 26

CDKN2A- Cyclin Dependent Kinase Inhibitor 2A

CDKN2B - Cyclin Dependent Kinase Inhibitor 2B

CMV- citomegalovirus

CNS- Central Nervous Sistem

CT- kompjutorska tomografija

CTNNB1- Catenin Beta 1

DIA- desmoplastic infantile astrocytoma

DIG- desmoplastic infantile ganglioglioma

DNET- disembrioplastični neuroepitelijalni tumor

EGFR- Epidermal Growth Factor Receptor

EPCAM- epithelial cell adhesion molecule

FLAIR- Fluid-attenuated inversion recovery

FSH- folikulostimulirajući hormon

GTP- gvanosin trifosfat

GWAS- genome-wide association studies

IgE- imunoglobulin E

IRAC- International Agency for Research on Cancer

KLF4- Kruppel-ov faktor 4

LH- luteinizacijski hormon

MAPK- mitogenom aktivirana protein-kinaza

MLH1- mutL homolog 1

MR- magnetska rezonanca

MRI- Magnetic Resonance Imaging

MRS- Magnetic Resonance Spectroscopy

MSH2- mutS homolog 2

MSH6- mutS homolog 6

NF1- Neurofibromatoza tip 1

NF2- Neurofibromatoza tip 2

NOS- not otherwise specified

OGTT- oralni glukoza tolerans test

PAS- periodic acid-Schiff-positive

PGNT- papillary glioneuronal tumour

PHLDB1- Pleckstrin Homology Like Domain Family B Member 1

PMS2- PMS1 homolog 2

PNET- Primitive Neuro-Ectodermal Tumors

ppm- parts per million

PRKCA-Protein Kinase C Alpha

PTCH1- patched 1

PTEN- phosphatase and tensin homolog

RH- Republika Hrvatska

RTEL1- Regulator of Telomere Elongation Helicase 1

SEGA- Subependymal giant cell astrocytoma

SLC44A1-Solute Carrier Family 44 Member 1

SV40- simijanski vakuološki virus 40

T4- tiroksin

TERT- Telomerase Reverse Transcriptase

TP53- tumorski protein p53

TSC1- Tuberous sclerosis 1

TSC2- Tuberous sclerosis 2

TSH- tireoidni stimulirajući hormon

V600E- valine substituted by glutamic acid at amino acid 600

WHO- World Health Organization

1.UVOD

1.1. DEFINICIJA TUMORA

Tumori su patološke tvorbe nastale uslijed nekontrolirane proliferacije abnormalnih stanica čiji rast nadmašuje i nije u skladu s rastom okolnog normalnog tkiva. Osnovne odlike tumorskog rasta su: nesvrhovitost, autonomnost, nepravilnost i neorganiziranost te parazitizam. Nesvrhovitost označava da tumorski rast nema nikakvu ulogu u organizmu, a može biti i štetan. Autonomnost definira da je rast neovisan o fiziološkim kontrolnim mehanizmima, odnosno da tumorske stanice abnormalno reagiraju na čimbenike rasta, hormone i druge biološke tvari u organizmu kao i na tvari koje dovode do apoptoze. Tumorske stanice rastu nepravilno i bez tipičnih organizacijskih obrazaca tkiva od kojeg potječu. Tumori, poput parazita, koriste krvotok domaćina iz kojeg uzimaju kisik, potrebne prehrambene tvari, hormone te ostale tvari potrebne za rast i razvoj (1).

1.2.KLINIČKA KLASIFIKACIJA

Za kliničke potrebe tumori se dijele u dvije velike skupine: dobroćudni i zloćudni tumori. Dobroćudne, odnosno benigne, tumore karakterizira polagan rast koji je ograničen na organ, odnosno tkivo iz kojega je tumor nastao. Benigni tumori rastu ekspanzivno pri čemu pritišću okolno tkivo te izazivaju vezivnu reakciju što se očituje oštrom ograničenošću od normalnog tkiva. Benigni tumori su češće sporog raste te dobro opskrbljeni krvlju tako da nema nekroze. Stanice benignih tumora dobro su diferencirane te nalikuju na stanice normalnog tkiva iz kojeg potječu. Mikroskopski je uočljivo da su jezgre stanica dobroćudnih tumora relativno male, pravilna oblika s ravnomjerno raspršenim kromatinom, nukleoli nisu uočljivi, a mitoze su rijetke. Benigni tumori pretežno ne uzrokuju sistemske simptome ukoliko nisu hormonski aktivni, ujedno nakon kompletnog uklanjanja ne recidiviraju te uglavnom imaju dobru prognozu. Zloćudni, odnosno maligni, tumori karakterizirani su bržim rastom praćenim nastankom nekroza i ulceracija bez oštre ograničenosti prema okolnom tkivu u kojega se šire, a limfnim i krvnim žilama se šire i u ostala tkiva. Mikroskopski su maligni tumori građeni od atipičnih stanica koje su pleomorfne i hiperkromatične s brojnim mitozama i velikim jezgrama (1).

1.3. MOŽDANI TUMORI

Moždani tumori su heterogena skupina benignih i malignih tumora koji potječu iz moždanog parenhima i okolnih struktura. Prevalencija primarnih moždanih tumora je 221.8 na 100 000,

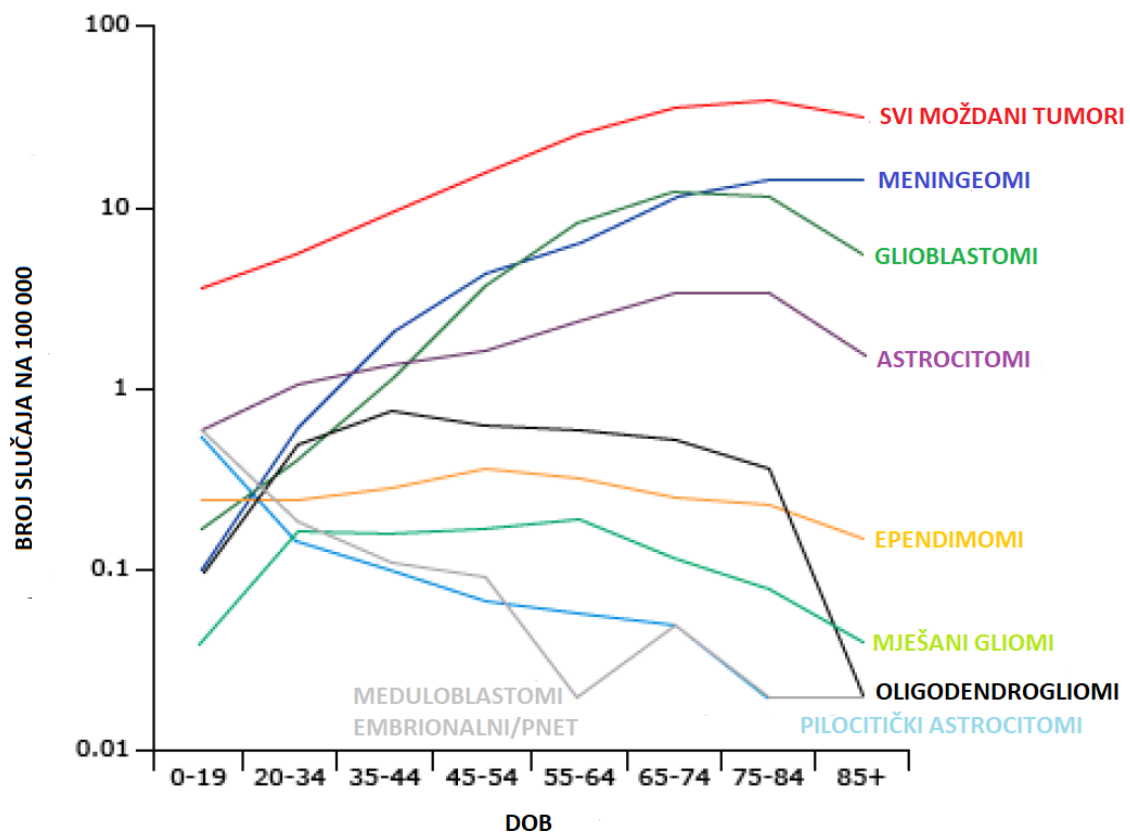
a incidencija je 10.82- 29.9 na 100 000 (2, 3). Od toga su 2/3 benigni tumori. Incidencija je manja u djece 5.9 na 100 000, ali su od toga približno 2/3 tvorba maligne (3).

2.SVRHA RADA

Svrha ovog rada je prikazati dobroćudne intrakranijalne tumore s osvrtom na incidenciju moždanih tumora, posebice u Republici Hrvatskoj, rizične čimbenike, klinički sliku i dijagnostiku. Sistematični pregled tumora temelji se na Klasifikaciji tumora središnjeg živčanog sustava Svjetske zdravstvene organizacije iz 2016. godine, a prikazani su tumorski entiteti WHO gradusa I.

3.INCIDENCIJA MOŽDANIH TUMORA

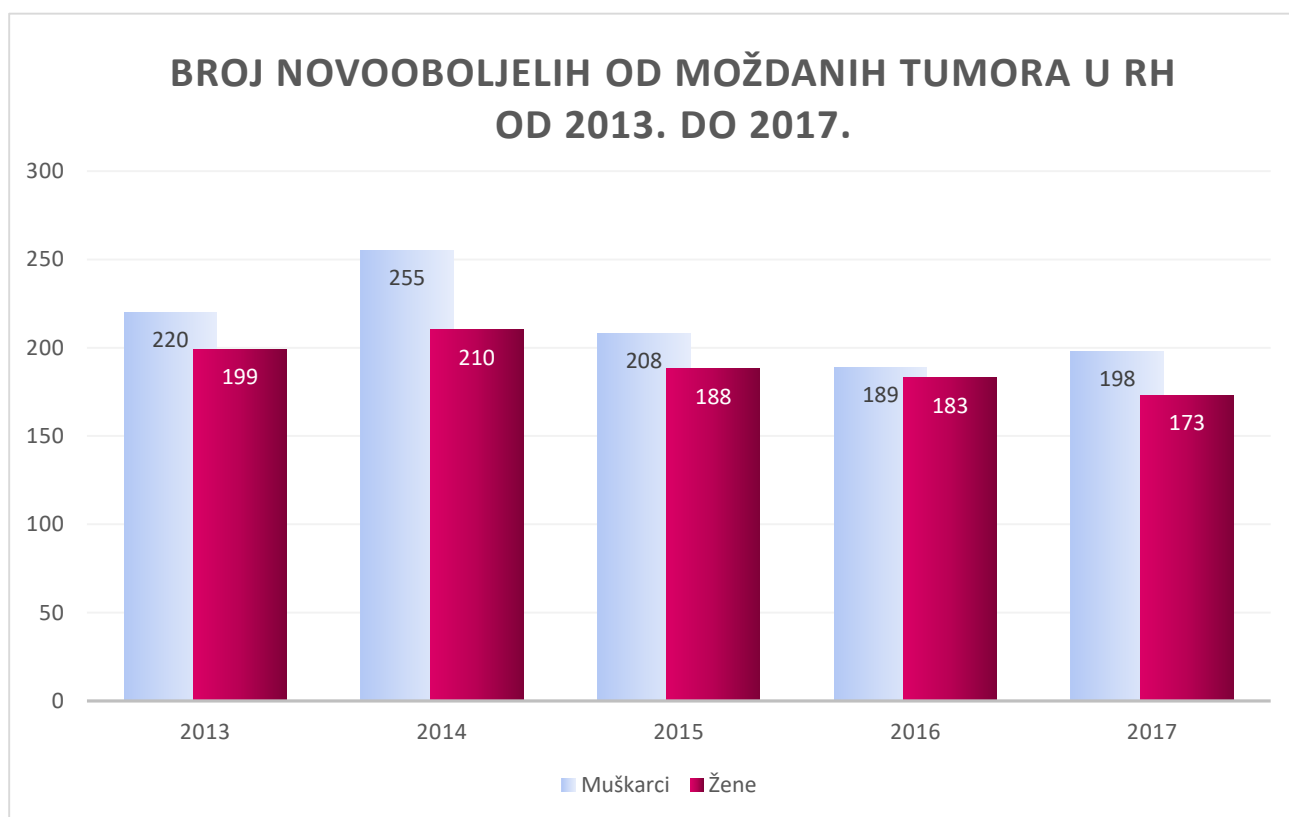
Primarni moždani tumori čine oko 2% svih tumora, ali su s obzirom na mali udio povezani s neproporcionalim morbiditetom i mortalitetom. Mortalitet primarnih moždanih tumora je oko 4.4. na 100 000, a ukupno petogodišnje preživljenje je 35%. Na slici 1 prikazana je incidencija primarnih moždanih tumora određenog histološkom tipu po dobi. Iako je u ovom radu riječ o dobroćudnim moždanim tumorima čije je petogodnišnja prognoza znatno bolja, potrebno je imati na umu da je 1/3 svih primarnih moždanih tumora zloćudna te povezana s lošim ishodom (3).



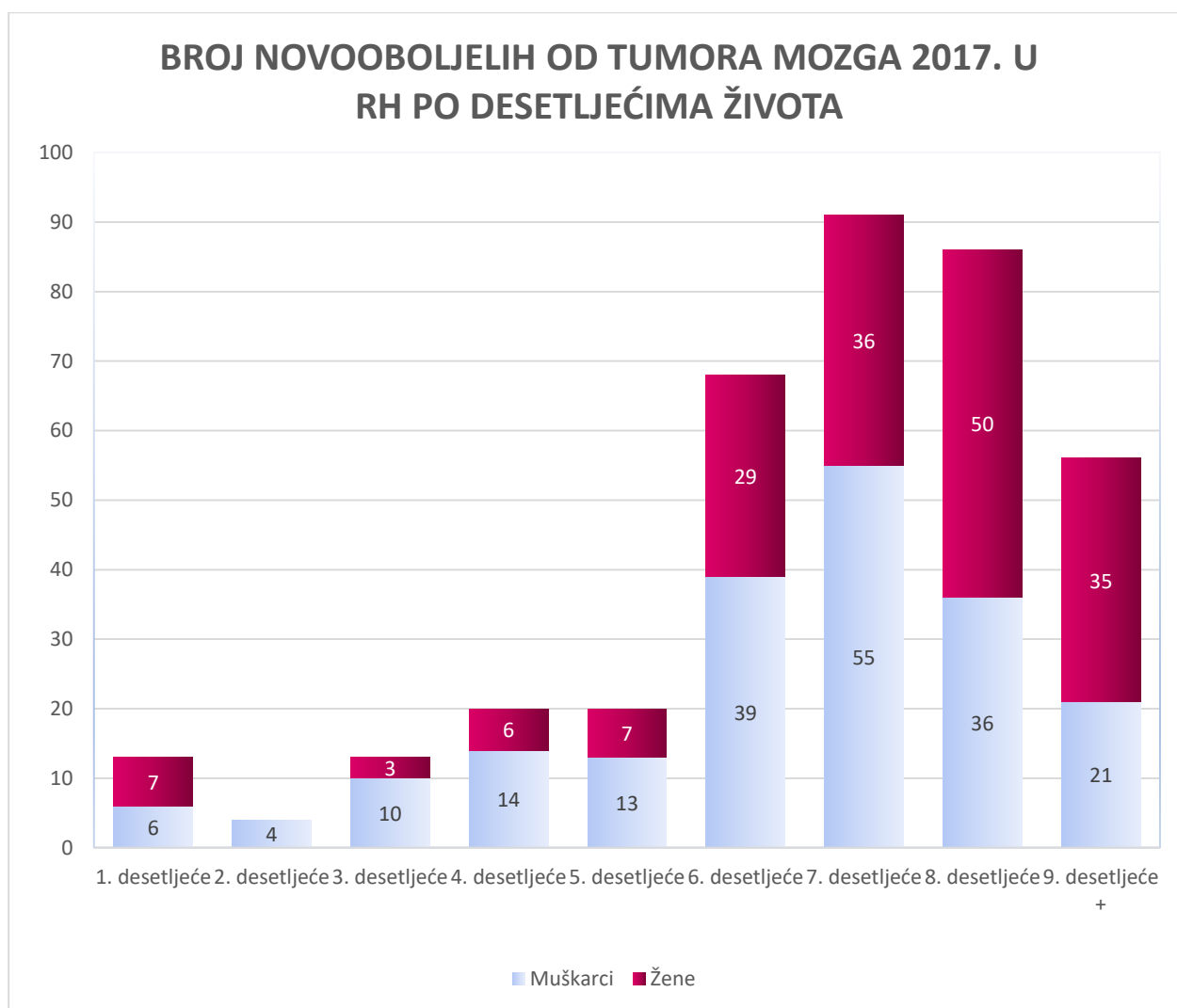
SLIKA 1 Svjetska incidencija primarnih moždanih tumora raspodjeljena po histološkom tipu po dobnim skupinama (3).

3.1. BROJ NOVOOBOLJELIH S MOŽDANIM TUMOROM U HRVATSKOJ

Registar za rak Republike Hrvatske Hrvatskog zavoda za javno zdravstvo izdaje godišnje izvještaje o incidenciji raka u Hrvatskoj. Posljednji izvještaj izdan je 2020. godine za 2017. godinu. Iz izvještaja su izvučeni podatci na temelju kojih su napravljeni grafovi, pri čemu je na slici 2 prikazan broj novooboljelih po spolu u posljednjih 5 objavljenih godina (2013.-2017.), a na slici 3 je prikazan broj novooboljelih 2017. godine po desetljećima života (4, 5, 6, 7, 8).



SLIKA 2 Grafički prikaz broja novooboljelih od primarnih moždanih tumora u razdoblju od 2013. do 2017. godine (4, 5, 6, 7, 8).



SLIKA 3 Grafički prikaz broja novooboljelih od primarnih moždanih tumora 2017. godine po desetljećima života (8).

4. RIZIČINI ČIMBENICI

Procjenjuje se da se incidencija moždanih tumora povećava za otprilike 0.2 godišnje od 1980.-ih. U faktore koji su pridonjeli povećanju incidenciji ubraja se korištenje neinvazivnih dijagnostičkih postupaka kao što su CT koja se počela koristiti u kliničkoj praksi 1970.-ih i MR koja je započela s primjenom 1980.-ih (9) koje su omogućile raniju i precizniju dijagnostiku tumora.

4.1. IONIZIRAJUĆE ZRAČENJE

Izloženost ionizirajućem zračenju, koja može biti prouzročena dijagnostičkim i terapijskim postupcima te drugim nemedicinskim uzrocima, potvrđeni je čimbenik rizika za razvoj moždanih tumora, uključujući meningeome, gliome, neurofibrome i schwanome. Period

latencije između izlaganja ionizirajućem zračenju i nastanku (preciznije dijagnosticiranju) tumora varira između 5 godina i više desetljeća. Veće doze radijacije su povezane s većom učestalošću nastanka tumora i kraćim razdobljem latencije. Pacijenti koji su tretirani zračenjem zbog tumora mozga, odnosno akutnih leukemija povezani su sa većom učestalošću meningeoma i glioma. U tretirane djece koja su preživjela u 0.3% je dijagnosticiran gliom, a primarni faktor rizika je zračnje kranija pri čemu su u najvećem riziku bila djeca koja su primala radioterapiju prije pete godine života. Kombinirana profilaktička radijacija kranija i antimetabolitna terapija je također povezana s većom incidencijom sekundarnih tumora. Niže doze zračenja mozga i lubanje povezane su s većom učestalošću meningeoma, a isto je uočeno i za primjenu CT-a u djetinjstvu (9).

4.2.NEIONIZIRAJUĆE ZRAČENJE

Elektromagnetska polja niske frekvencije nisu dokazani čimbenik rizika, a isto je utvrđeno i za izloženost djece i trudnica magnetskom polju različog porijekla. Povezanost zračenja mobitela i možanih tumora nije apsolutno utvrđena, ali ni demantirana te je po Svjetskoj zdravstvenoj organizaciji, odnosno IARC-u, radiofrekvencija svrstana u grupu 2B kao potencijalni kancerogen (9).

4.3.PROFESIONALNA IZLOŽENOST

Brojne su studije proučavale profesionalnu izloženost i povećan rizik nastanka raka, iako su brojne studije pokazale povezanost postoje brojne nedosljednosti. Jedna od grupa koja ima dokazanu povećanu učestalost moždanih tumora, i to za 1,3 do 3,6 veću, su agrikulturalni radnici koji su izloženi herbicidima i pesticidima. Unatoč brojnim istraživanjima fokusiranim na električare, radnike s gumom i petroleumom koja su provedena u novije vrijeme nikakvo povećanje učestalosti nije utvrđeno (9).

4.4.TRAUMA GLAVE

Više studija ukazuje na povezanost trauma glave s većom učestalošću meningeomima i glioma, ali probleme predstavlja češća izloženost ionizirajućem zračenju zbog same traume kao i činjenica da u takvim studijama pacijente s tumorom imaju veću šansu prisjetiti se i manjih trauma glave u odnosu na kontrolnu grupu. Studije pokazuju i povećan rizik nastanka hemangioma i hemangioblastoma kod pacijenata koji su pretrpili ozlijeđu glave (9).

4.5.ALERGIJE

Meta analize su pokazale negativnu korelaciju alergijskih bolesti, uključujući astmu, dermatitis i rinitis, i učestalosti glioma, a povezanost s učestalošću meningeoma nije

uspostavljena (10). Epidemiološke studije proučavale su povezanost serumskih razina imunoglobulina E i učestalosti glioma. I u muškaraca i žena povišena vrijednost IgE u serumu povezana je s 25% nižom učestalošću nastanka glioma, pri čemu je povezanost postojala i 20 godina prije nastanka glioma (11).

4.6.PREHRANA

Nitrozo-spojevi su u animalnim modelima dokazani potentni neurokancerogeni. U ljudi egzogeni unos nitroso-spojeva omogućen je kontaktom s cigaretnim dimom, kozmetičkim preparatima kao što su sapuni, šamponi i losioni, a i konzumacijom sušenog mesa. Endogena formacija nitrozo-spojeva odvija se u želudcu od prekursorskih spojeva pod utjecajem niskog pH uz prisutnosti bakterija te je stoga mjerenje izloženosti endogenim nitrozo-spojevima otežana. Najveći broj studija proveden je na pacijentima s gliomima te se proučavao učestalost istih u odnosu na konzumaciju sušenog mesa, pri čemu je meta analiza devet observacijskih studija ustanovila 1.48 puta veći rizik kod konzumacije veće količine sušenog mesa (12). Unatoč tome novije publikacije nisu pokazale povezanost konzumacije sušenog mesa i veće učestalosti glioma (13, 14). U djece koja su konzumirala povećane količine voća i voćnih sokova uočen je manji rizik pojave moždanih tumora. Uporaba prenatalnih suplemenata s vitaminom A, vitaminom C i folatom te povećana konzumacija povrća tijekom trudnoće povezana je s manjom učestalošću tumora mozga. U istraživanjima na odraslima o povezanosti konzumacije vitamina C i učestalosti moždanih tumora rezultati su nedosljedni, pri čemu je u nekim studijama utvrđen manji rizik oboljenja od moždanih tumora, a u nekima nije bilo povezanosti. Isti problem vidljiv je i kod studija o primjeni vitamina E kao i o konzumaciji veće količine voća i povrća (9).

4.7.DUHANSKI DIM I ALKOHOL

Unatoč brojnim studijama koje su nastojale utvrditi povezanost pušenja i učestalost moždanih tumora, nikakva povezanost nije potvrđena. Ni za konzumacija alkohola nije utvrđena povezanost s povećanom učestalošću moždanih tumora (9).

4.8.INFEKCIJE

Postoje brojne nedosljednosti u povezanosti infekcija i moždanih tumora. Interes za simijanski vakuološki virus 40 nastao je prilikom njegove izolacije iz bioptata moždanih tumora, unatoč tome nije jasno sudjeluje li SV40 u malignoj transformaciji ili latentna

infekcija pridonosi mikrookolišu koji potiče tumorski rast. Cijepivo protiv poliomijelitisa je između 1955. i 1962. bilo kontaminirano SV40, a u kohort studijama nije uočena povećana učestalost moždanih tumora. Citomegalovirus je u pojedinim studijama bio povezan s povećanom učestalošću glioma, ali ostala istraživanja nisu potvrdila taj rezultat (9).

Varicella zoster virus je u dvijema studijama povezan sa smanjom učestalošću nastanka glioma, a pretpostavka je da imunomodulacija ima ulogu u tumorogenezi moždanih tumora (15).

Infekcije Toxoplasmom gondii su u dvije case-control studije povezane s povećanim rizikom nastanka astrocitoma i meningeoma (16, 17).

4.9.GENETIČKI SINDROMI

1-5% moždanih tumora je povezano s pojedinim genetičkim sindromima (9).

4.9.1.NEUROFIBROMATOZA TIP 1

Neurofibromatoza tip 1, prethodno poznata kao von Recklinghausen bolest, je neurogenetički poremećaj koji se javlja u 1:2500-3000 ljudi. Obilježja uključuju café-au-lait makule, mrlje u preponama i pazusima, neurofibrome, Lischove čvoriće, jasne promjena na kostima sa ili bez pseudoartroza, gliome optičkog puta i moždane tumore. NF1 je uzrokovana mutacijom NF1 tumor-supresorskog gena lociranog na lokusu 11.2 dugog kraka kromosoma 17 koji kodira citoplazmatski protein neurofibromin čija je funkcija kao negativni regulator RAS proteina aktivacijom GTP-a. Pojedinci s NF1 imaju 5 puta veću vjerojatnost razvoja glioblastoma, a 5-10% pacijenata razvija schwanome i astrocitome. Tipičan moždani tumorski entitet je pilocitički astrocitom koji zahvaća optički put. Pacijenti imaju i veću učestalost tumora ostalih organskih sustava (9, 18, 19).

4.9.2.NEUROFIBROMATOZA TIP 2

Neurofibromatoza tip 2 je autosomno dominantna bolest koja uzrokuje predispoziciju multiplim neoplazmatskim lezijama. NF2 je uzrokovna mutacijom tumorskog supresivnog NF2 gena na 22 kromosomu. Patognomonički su obostrani schwanomi statoakustičkog živca. Meningeomi se javljaju u gotovo polovice pacijenata s NF2, incidencija raste s dobi, a cijeloživotni rizik razvoja je 75% (9).

4.9.3.VON HIPPEL-LINDAU SINDROM

Von Hippel-Lindau sindrom je autosomno dominantni poremećaj uzrokovan mutacijom tumor supresorskog gena na kromosomu 3p25, a povezan je s nastankom hemangioblastoma, cista pankreasa, feokromocitoma te neuroendokrinih i renalnih tumora (9).

4.9.4.LI-FRAUMENI SINDROM

Li-Fraumeni sindroma je rijedak autosomno dominantni poremećaj uzrokovan mutacijom TP53 gena na kromosomu 17p13.1 koji se javlja u 1:5000-20000 ljudi. Li-Fraumeni je primarno povezan s nastankom sarkoma, tumora dojke, leukemija i adrenokortikalnog tumora, ali moguće je i nastanak tumora mozga, pretežito karcinoma koroidnog pleksusa. Tumori se javljaju prije 45.-e godine života (9, 20).

4.9.5.FAMILIJARNA ADENOMATOZNA POLIPOZA

Familijarna adenomatozna polipoza je nasljedni poremećaj karakteriziran brojnim polipima u kolonu koji do 40.-e godine progrediraju do kolorektalnog karcinoma. Uzrokovana je mutacijom APG gena na kromosomu 5. U pacijenata je uočen i povećan rizika nastanka meduloblastoma u odnosu na opću populaciju. Meduloblastomi se češće javljaju u ženskih pacijentica, prije 20.-e godine života. Moguć je razvoj astrocitoma i ependimoma (21).

4.9.6.HEREDITARNI NEPOLIPOZNI KOLOREKTALNI KARCINOM

Hereditarni nepolipozni kolorektalni karcinom, drugim imenom Lynch sindrom, je rijedak autosomno dominantni poremećaj uzrokovan mutacijama na MLH1, MSH2, MSH6, PMS2 ili EPCAM genima. Obilježja su i mrlje boje bijele kave, tumori lojnih žlijezda i keratoakantomi. Česti su pridruženi tumori pri čemu je rizik za razvoj tumora endometrija 39%, a tumora ovarija 9%, a pacijenti imaju povećan rizik nastanka glioma visokog gradusa (22).

4.9.7.GORLIN SINDROM

Gorlin sindrom je autosomno dominantan poremećaj, uzrokovan je mutacijom tumorsupresorskog PTCH1 gena, a javlja se u 1:31000 osoba. Očituje se nastankom multiplih bazocelularnih karcinoma, odontogenim keratocistama čeljusti, intrakranijskim kalcifikacijama i anomalijama kostiju. Ovi pacijenti imaju i povećan rizik nastanka meduloblastoma (23).

4.10.GENETSKA PREDISPOZICIJA

Provedeno je više studija povezanosti u genomu (GWAS) kojima je cilj bio utvrditi rizik nastanka glioma povezan s genetskim poliformizmom gena. Utvrđena je povezanost s 13 različitih genskih lokusa uključujući one koje sadržavaju TERT, CDC26, CDKN2A/CDKN2B, RTEL1, PHLDB1 i EGFR gene. S nastankom meningioma povezana su dva lokusa: 10q12.31 i 11p15.5 (9).

5.KLINIČKA MANIFESTACIJA MOŽDANIH TUMORA

Klinički simptomi i znakovi tumora mozga mogu biti generalizirani, fokalni ili pacijenti mogu biti asimptomatski. Asimptomatski su najčešće manji tumori niskog gradusa koji nisu praćeni okolnim edemom (24).

5.1.FOKALNE MANIFESTACIJE

Fokalne manifestacije ovise o lokalizaciji tumora i uzrokovane su destrukcijom moždanog tkiva ili kompresijom na specijaliziranu regiju, a navedene su u tablici 1.

TABLICA 1 Prikaz najčešćih simptoma moždanih masa u ovisnosti o lokalizaciji (25).

LOKALIZACIJA TUMORA	NEUROLOŠKA SIMPTOMATOLOGIJA
FRONTALNI REŽANJ	Demencija Promjene osobnosti Poremećaji hoda Generalizirani ili fokalni epileptični napadaj Ekspresivna afazija
PARIJETALNI REŽANJ	Receptivna afazija Hemianopsija Gubitak osjeta Prostorna dezorijentacija
TEMPORALNI REŽANJ	Kompleksni generalizirani ili fokalni epileptični napadaj Kvadrantopsija Promjene ponašanja
OKCIPITALNI REŽANJ	Kontralateralna hemianopsija
TALAMUS	Kontralateralan gubitak osjeta Promjene ponašanja “language disorder”
CEREBELLUM	Ataksija Dismetrija Nistagmus

MOŽDANO DEBLO

Disfunkcije moždanih živaca

Ataksija

Nistagmus

Hemipareze

Disautonimija

Poremećaji zjenica

5.1.1.EPILEPTIČKI NAPADAJ

Među češćim manifestacijam su epileptički napadaji, javljaju se u 50 do 80% pacijenata s primarnim tumorima mozga, a češće ih uzrokuju tumori niskog gradusa, tako je prevalencija u gliomima niskog gradusa oko 85%, u anaplastičkom gliomu 69%, a glioblastomu 49%.

Kliničke manifestacije epileptičkih napadaja ovise o lokalizaciji tumora. Tumori frontalnog režnja mogu uzrokovati fokalne toničko kloničke pokrete jednog ekstremiteta dok se okcipitalni tumori povezuju s napadajima koji se očituju kao poremećaji vidnog polja.

Napadaji uzrokovani tumorom temporalnog režnja su teži za dijagnosticirati jer se mogu očitovati kao nagle promjene ponašanja bez tipičnih prednapadajnih aura kao što su promjene osjeta njuha i sluha ili gastrointestinalni simptomi. Iz navedenog nužno je zaključiti da je potrebno obratiti pažnju na sve moguće manifestacije epileptičkog napadaja jer suptilni fokalni epileptički napadaji mogu trajati i mjesecima bez da se primjete. Napadaji uzrokovani tumorom su pretežito repetitivni i stereotipni za pacijenta. Fokalni epileptički napadaj može progredirati i izazvati grand mal odnosno generalizirani toničkoklonički napadaji, a moguće je i status epilepticus. Unatoč razmjernoj učestalosti epileptičkih napadaja, profilaktička uporaba antiepileptika nije preporučena. Terapija izbora uključuje lamotrigin, valproičnu kiselinu te topiramate, a ukoliko je prva linija neuspješna moguće je dodati i levetiracetam ili gabapentin (24, 26, 27).

5.1.2.MIŠIĆNA SLABOST

Mišićna slabost je također jedan od simptoma na koje se žale pacijenti s moždanim tumorima. Pretežito je riječ o lezijama gornjeg motor neurona te je slabost izraženija u fleksorima donjih ekstremiteta, a u ekstenzorima gornjih. Moguća je pojava prolazne slabosti nakon epileptičkog napadaja zvana Toddova paraliza. Tumori koji su smješteni u blizini motornog korteksa ili njegovih silaznih vlakna dobro odgovaraju na primjenu glukokortikoida što upućuje na slabost uzrokovanu edemom (slabost koja ne popušta na glukokortikoide češće je uzrokovana metastazama koje direktno zahvaćaju spomenuto područje) (24, 26, 27).

5.1.3.SENZORNI I NEUROKONGITIVNI DEFICITI

Ukoliko tumor zahvati primarni senzorni korteks mogu nastati osjetni deficit kao što su stereognoza i grafestesia, ti deficit ne prate ni dermatome niti inervacijska područja perifernih živaca. Neurokognitivni deficiti, povezani s moždanim tumorima, su uglavnom suptilni. Pacijenti se pretežno žale na smanjenje energije, umor, neispavanost i gubitak interesa u svakodnevne aktivnosti. Pacijenti mogu postati bezvoljni te izgubiti spontanost. Ovi simptomi mogu biti poistovječeni s dijagnozom depresije (24, 26, 27).

5.2.GENERALIZIRANE MANIFESTACIJE

Generalizirani simptomi su pretežito uzrokovani povećanim intrakranijalnim tlakom (24).

5.2.1.POREMEĆAJI STANJA SVIJESTI

Povećani intrakranijalni tlak može biti uzrokovan rastućom masom ili nakupljanjem cerebrospinalnog likvora. Klasična trijada simptomi povećanog intrakranijalnog tlaka je: glavobolja, mučnina i otok optičkog živca. Mučnina i povraćanje nisu specifični znakovi povećanog intrakranijalnog tlaka, a mogu se pojaviti i kod drugih oblika glavobolje kao što je migrena, ali i kod drugih neuroloških poremećaja. Emezu tumorske etiologije moguće je izazvati naglom promjenom položaja tijela. Značajan porast intrakranijalnog tlaka snižava cerebralnu perfuziju te može dovesti do gubitka svijesti, do porast intrakranijalnog tlaka može doći kod promjene položaja iz sjedećeg u stojeći, izvođenja Valsalvinog manevra, kašljanja, kihanja i povraćanja. Gubitak svijesti se može manifestirati kao somnolencija, sopor i koma, a može simulirati epileptički napadaj praćen toničko-kloničkim grčevima (24).

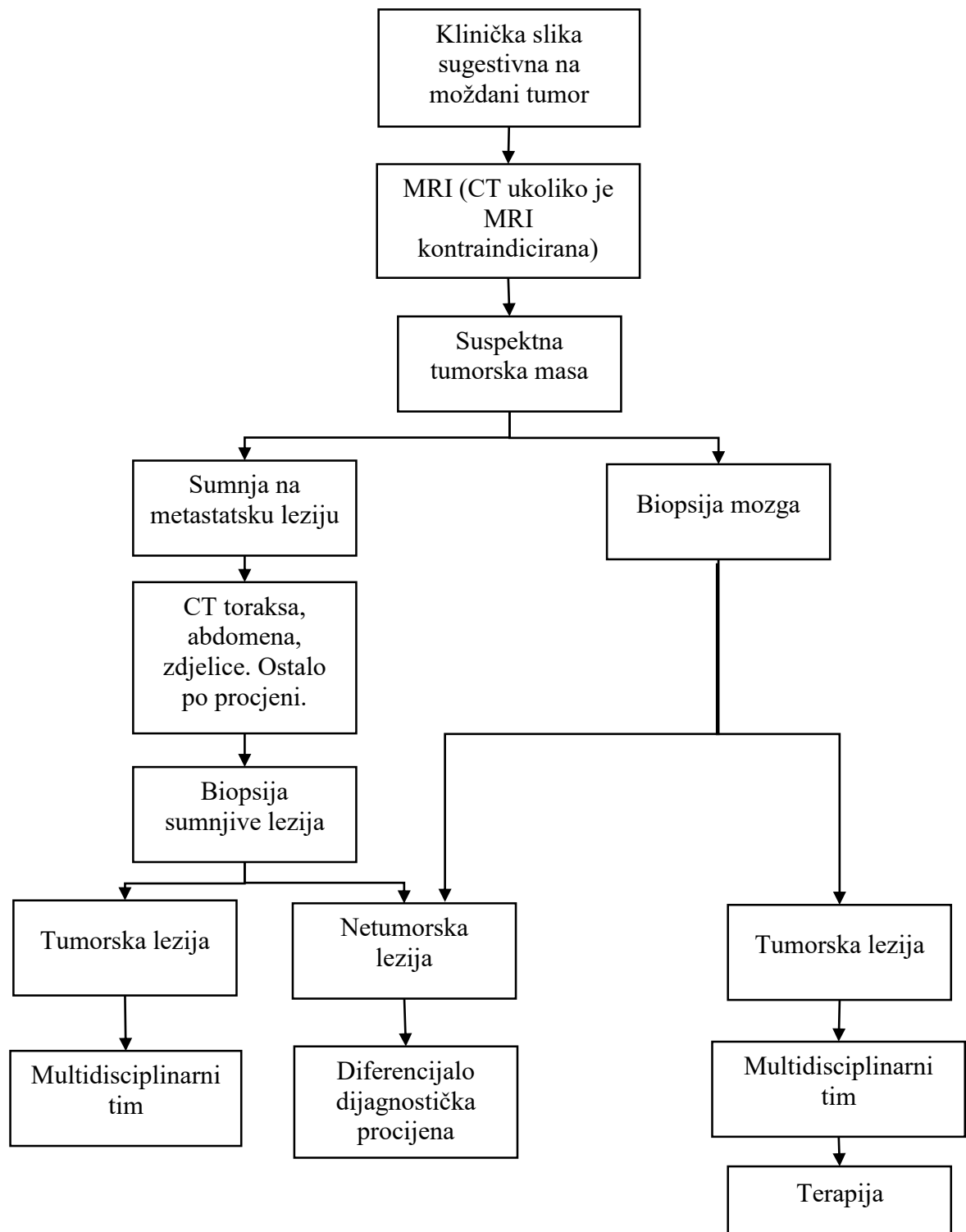
5.2.2.GLAVOBOLJA

Glavobolja se javlja u oko 20-23,5% pacijenata s tumorom kao jedan od upućujućih simptoma na dijagnozu tumora, dok se tijekom liječenja javlja se u 48-60% pacijenata, a najčešće se javlja u žene mlađe životne dobi. Tumori uzrokuju visceralnu bol koja se projecira kao površna bol. Mehanizam nastanka glavobolje kod pacijenata s moždanim tumorom je trakcija i direktna kompresija na osjetljive strukture koje uključuju: velike arterije baze mozga i prvih par centimetara unutar račvanja; meningealne arterije; venske sinuse; djelove dure (uključujući tentorium i diaphragmu sellae); V,VII, IX i X moždani živac; kožu i potkožno tkivo; periost lubanje. Tumori mogu uzrokovati glavobolju i povišenjem intrakranijalnog tlaka uslijed hidrocefalusa, mass efekta, hemoragije ili djelovanja samog tumora. Kako je glavobolja jedan od najčešćih bolnih simptoma u cjelokupnoj kliničkoj praksi ključno je prepoznati karakteristike glavobolje koje upućuju na tumor. Upozoravajući simptomi su:

akutna, novonastala, jaka glavobolja; novonastala glavobolja u starijih od 50 godina; glavobolja u naporu; glavobolja tijekom noći ili rano jutro koja budi iz sna; progresivna glavobolja; meningizam; glavobolja s pridruženim neurološkim simptomima; provociranje glavobolje Valsalvinim manevrom, kihanjem, kašljanjem ili nagnjanjem prema naprijed (24).

6. DIJAGNOSTIKA MOŽDANIH TUMORA

Rana dijagnoza nužna je za uspješno liječenje moždanih tumora koji s obzirom na karakterističnost lokalizacije unatoč benignosti mogu uzrokovati brojne posljedice. Ujedno je, imajući na umu da su najprisutnije intrakranijalne tumorske tvorbe metastaze, izrazito važno utvrditi radi li se o primarnom tumoru ili metastazi te na temelju toga i usmjeravati i ordinirati daljnju dijagnostiku i plan liječenja. Slika 4 prikazuje algoritam dijagnostike moždanih tumora, uzimajući u obzir da su najčešće tumorske lezije mozga metastaze. Osnovu dijagnostike čini anamneza i heteroanamneza, a na nju se nadovezuje opći klinički i neurološki pregled te laboratorijska i slikovna dijagnostika. Cilj je rana dijagnostika tumor te rano započinjanje liječenja kako bi krajnji ishod bio što bolji (24).



SLIKA 4 Predloženi algoritam dijagnostičkog pristupa pacijetu s kliničkom slikom koja upućuje na moždani tumor (25).

6.1.KOMPJUTERSKA TOMOGRAFIJA

Kompjuterska tomografija je radiološka dijagnostička metoda nastala 70-ih godina prošlog stoljeća. CT se temelji na uporabi tanke rengenske zrake lepezastog oblika uz rotirajuću rengensku cijev i detektore postavljene u cjelokupnom krugu od 360° pri čemu je prikazan slojeviti presjek dijela tijela koji je omogućen računalnom rekonstrukcijom tomografiranih ravnina tijela. CT se, u kontekstu moždanih tumora, prvanstveno koristi u hitnoćama te za procijenu koštanih struktura. CT je moguće koristiti i u pacijenata u kojih je MRI kontraindicirana (pacijenti s metalnim implantatima ili neuklonjenim metalnim supstancama, klaustrofobični pacijenti, određeni trajni srčani elektrostimulatori). Primjena CT-a omogućuje i bolju vidljivost kalcifikata tumora (24, 25).

6.2.MAGNETSKA REZONANCA

Magnetska rezonanca je slikovna dijagnostička metoda koja je primjenjivana u kliničkoj praksi od 80-ih godina prošloga stoljeća. Mehanizam rada temelji se na sastavu tkiva, preciznije na magnetskim svojstvima vodikovih atom vezanim u različitim molekulama uz magnetno polje koji usmjeravajuće djeluje na jezgre vodika, primjena radiovalova unutar magnetnog polja zakreće os magnetizacije vodikovih jezgara okomito na magnetno polje (relaksacije T2), prestankom radiovala jezgre se vraćaju u početno stanje (relaksacija T1). Ti povratni u konačnici stvaraju kompjutorski obrađenu sliku. MRI s kontrastom gadolinijem je najčešće korištena slikovna metoda za procijenu moždanih tumora. MRI ne omogućuje pronalazak patognomoničnih nalaza za pojedine tumorske entitete, ali neki nalazi upućuju na dijagnozu pojedinog tumora. Meningeomi se na MRI najčešće prikazuju kao extra-axialne, duralne mase koje su na nativnoj T1 izointenzne ili hipointenzne u odnosu na sivu tvar, a na T2 izointenzne ili hiperintenzne. Uglavnom je prisutan homogen “enhancement” nakon primjene kontrasta. Glioma niskog gradusa se na T2 i FLAIR-u prikazuju kao hiperintenzne ekspanzivne tvorbe koje zahvaćaju korteks i bijelu tvar. Uglavnom nema ni vazogenog edema niti “enhancement”-a. Kalcifikacije su ponekad prisutne i sugestivne su, iako ne specifične, za oligodendrogliom. Tipična lokalizacija glioma niskog gradusa, u odraslih, su cerebralne hemisfere i talamus, a u djece češće zahvaćaju moždano deblo (24).

6.3.MAGNETSKA REZONANTSKA SPEKTROSKOPIJA

Magnetska rezonantska spektroskopija je kvantitativna neinvazivna dijagnostička metoda koja omogućuje prikaz metaboličkih promjena u mozgu, koje mogu prethoditi anatomskim promjenama vidljivim na MRI. Mehanizam rada temelji se na primjeni magnetnog polja i primjeni radiovalova unutar magnetnog polja, ali za razliku od MRI ne dobivamo slikovni

prikaz već se na osnovi postavljenog vokselu dobije grafički prikaz spektra vrijednosti distribucije različitih metabolita izražen na x i y-osi, tj. spektralna karta (Magnetic Resonance Spectroscopy Imaging omogućuje i slikovni i grafički pregled). Osnovni sastav mozga je voda i masno tkivo, oba rezoniraju na drugačijoj frekvenciji, a nužno je suprimirati prikaz vode. Molekule koje su normalno prisutne u mozgu imaju određenu vršnu vrijednost, a višak ili manjak pojedine molekule uzrokovan je poremećajem fiziološke građe tkiva, 6 osnovnih molekula čije spektre promatramo i značenje njihove veće ili manje prisutnosti prikazane su u tablici 2, a te molekule promatramo kao markere pri čemu je N-acetil aspartat marker integriteta neurona, kolin je marker “turnover-a” stanične membrane, kreatin pohrane bioenergije, laktat je produkt anaerobne razgradnje, glutamin i glutamat su neurotransmitori, a mioinositol je marker glijalnih stanica. Karakteristike primarnih moždanih tumora je sniženje N-acetil aspartata zbog gubitka neurona. MRS omogućava i razlikovanje benignih i malignih tumora jer je kod malignih prisutno povišenje kolina te povišenje omjera kolin/ N-acetil aspartat i kolin/kreatin (vidljiv kao inverzija Hunterovog kuta), kao i prisutstvo mobilnih lipida i laktata. Povišenje mioinozitola upućuje na tumore glija stanica, prisutstvo alanina upućuje na meningeome, a taurina na meduloblastom.

TABLICA 2 Osnovne molekule analizirane MRS te njihova rezonantna frekvencija i potencijalni uzroci disbalansa (28, 29).

MOLEKULA	REZONANTNA FREKVENCIJA	UZROCI DISBALANSA MOLEKULE
Laktat	1.3ppm	↑ Anaerobni metabolizam Nekroza Hipoksija, infarkt Mitohondrijalni poremećaji Nakon epileptičkog napada Hiperventilacija Normalno nije prisutan (prisutan je u malim dozama)
N-acetil aspartat	2ppm	↑ Canavanova bolest ↓ Gubitak neurona tumorskim rastom Neurodegenerativne bolesti Demijelinizacija

Hipoksija		
Glutamat/glutamin	2.1-2.5ppm	↑ Bipolarni poremećaj Visoke razine amonijaka ↓ Depresija
Kreatin	3ppm	↑ none ↓ Astrocitomi visokog gradusa
Kolin	3.2.ppm	↑ Tumor Leukodistrofija Multipla skleroza Kod rasta I razvoja mozga ↓ none
Mioinositol	3.5-3.6ppm	↑ Alzheimerova bolest Tumori niskog gradusa ↓ Tumori visokog gradusa

MRS omogućuje određivanje tipa tumora, gradusa, invazivnosti, stupnja hipoksije, mikrovaskulatnih karakteristika i metaboličkog fenotipa, a uloga koju će imati u dijagnosticiranju i terapiji procijenit će se kako se MRS sve više bude uvodila u kliničku praksu (28, 29)

6.4. POZITRONSKA EMISIJSKA TOMOGRAFIJA

Pozitronska emisijska tomografija je slikovna metoda u kojoj se koriste radiofarmaci (radionuklidima obilježene molekule), a omogućuje prikazuje metaboličku aktivnost tkiva. Značaj PET kod tumora mozga je što može pružiti dodatne informacije o metabolizmu tumora koje nisu vidljive iz primjene tehnika koje ukazuju na anatomske promjene. F-2-Fluoro-2-deoksi-D-glukoza je radiofarmak koji je moguće koristiti u prikazu moždanih tumora, a uporaba se temelji na povećanoj metaboličkoj potrebi tumora. Izolirana primjena FDG ne omogućava točnu delineaciju tumora te ju je potrebno kombinirati s MRI kako bi se kompenzirao regionalno varijabilan unos FDG u moždani parenhim, ali i nakupljanje FDG na mjestima upale. Uporaba FDG u procjeni glioma otežana je sličnošću glioma niskog gradusa s bijelom tvari, a visokog sa sivom tvari u unosu FDG. Korisnost FDG je u razlikovanje tumorskog tkiva od radijacijske nekroze koja ima smanjeni metabolizam dok tumor ima povećan metabolizam (30).

Radiofarmaci koji su učinkovitiji za prikaz moždanih tumora su radionuklidima obilježene aminokiseline. Njihova učinkovitost počiva na relativno malom unosu aminokiselina u normalno tkivo mozga u odnosu na tumorsko tkivo u kojima je povećan uslijed povećanog transportnog sustava L za velike neutralne aminokiseline. Radionuklidima obilježene aminokiseline prelaze i neoštećenu krvno-moždanu barijeru te se mogu koristiti i u glioma niskog gradusa (31).

6.5. ISPITIVANJE CEREBROSPINALNOG LIKVORA

Analiza likvora uključuje opis makroskopskog izgleda likvora, stanica u likvoru, kvalitativno i kvantitativno određivanje proteina, apsorpcijski spektre, određivanje glukoze, laktata i elektrolita. Najčešći način dobivanja likvora je lumbalnom punkcijom između L4 i L5 kralješka, a moguća je i subokcipitalna punkcija te subduralna punkcija kod dojenčadi s otvorenom fontanelom. Poseban značaj za dijagnostiku moždanih tumora ima citološki aspekt proučavanja likvora te detekcija biomolekularnih markera tumora u likvoru. Unatoč visokoj specifičnosti, senzitivnost citološke analize likvora je mala, a nedostaci citološkog ispitivanja su i da je to kvalitativna metoda, da broj malignih stanica u likvoru nije konstantan te može biti prisutan u niskom broju (zbog čega se u slučaju negativnog nalaza preporučava ponoviti punkciju i analizu). Metode detekcije markera moguće je primjeniti samo za pojedine tumore, a učestali je problem niska senzitivnost i specifičnost te postojanje nepoznatih faktora koji utječu na specifičnost biomarkera (32).

7. WHO KLASIFIKACIJA TUMORA IZ 2016.

Prijašnje klasifikacije moždanih tumora pretežito su se temeljile na utvrđivanju mikroskopske sličnosti tumorskih stanica sa stanicama tkiva iz kojega je tumor nastao i njihovom stupnju diferencijacije, te karakteristike su ovisne o mikroskopskom izgledu na preparatima bojanim hemalaun-eozinom, imunohistokemijskom ekspresijom proteina te procjeni ultrastruktura elektronskom mikroskopijom pri čemu u takvim klasifikacijama nije uzeta u obzir klinička slika. Dva desetljeća proučavanja dovele su do otkrića genetskih osnova tumorogeneze u češćih i rijetkih oblika moždanih tumora što je dovelo do mogućnosti stvaranja nove klasifikacije primarnih moždanih tumora. Radnu grupu koja je stvorila novu klasifikaciju činila su 35 neuropatologa, neuroonkološka klinička savjetnika i znanstvenika iz 10 zemalja, a sudjelovalo je i 117 suradnika iz 20 zemalja. Svjetska zdravstvena organizacija je 2016. gradirala tumore mozga na temelju molekularnih parametara uz tradicionalne histološke karakteristike pri čemu su neki tumori definirani kombiniranim morfološko-molekularnim

osobinama, a neki su i dalje definirani isključivo morfološkim karakteristikama. Novom klasifikacijom je stvoren zajednički nozološki sustav koji je kliničarima, istraživačima i pacijentima omogućio sporazumjevanje o primarnim moždanim tumorima (33).

7.1.HISTOLOŠKA GRADACIJA TUMORSKIH ENTITETA

Osobine tumora navedne u tablici 3 omogućuje gradiranje tumora. Ovakva gradacija na histološkim osobinama je jedna od komponenata koja utječe na terapiju i ishod. Ostali kriteriji su kliničke i radiološke karakteristike, opseg kirurške resekcije, proliferacijski indeks te genetičke alteracije. U kliničke karakteristike spada dob i priležće bolesti pacijenta, neurološki status i ostali klinički nalazi te lokalizacija tumora. Genetički profil tumora sve više dobiva na važnosti jer se sve više povezuje s predikcijom ishoda bolesti te je za svaki entitet kombinacijom ranije navedenih parametara moguća preciznija procijena prognoze. Pacijenti s tumorom WHO gradusa II tipično preživljavaju više od 5 godina, a gradusa III između 2 i 3 godine. Za pacijente koji imaju tumor WHO gradus IV prognoza je izrazito ovisna o terapijskim postupcima kojima je pacijet podvrgnut, ali i koji su dostupni. Primjerice pacijenti s glioblastomom, posebice stariji, često preminu unutar 1 godine, dok je kod ostalih tumora WHO gradusa IV moguć i bolji ishod. Tako kod meduloblastoma i tumora germinativnih stanica, koji imaju kratko preživljenje ukoliko se ne liječe, a u kojih se primjenjuje radioterapija i kemoterapija petogodišnje preživljenje u meduloblastoma postaje 60%, a u tumora germinativnih stanica 80% (33).

TABLICA 3 Osnovne karakteristike moždanih tumora po WHO gradusu (33).

GRADUS		KARAKTERISTIKE
NISKI GRADUS	WHO gradus I	<ul style="list-style-type: none"> • Nizak proliferacijski potencijal • Izlječivi kirurškom resekcijom • Neinfiltrativni • Spor rast • Dobra dugoročna prognoza
	WHO gradus II	<ul style="list-style-type: none"> • Nizak proliferacijski potencijal • Djelomično infiltrativne • Relativno spor rast • Sklone ponovnom javljanju • Mogućnost ponovnog javljanju u višem gradusu

VISOKI GRADUS	WHO gradus III	<ul style="list-style-type: none"> • Histološki vidljivi znakovi malignosti: <ul style="list-style-type: none"> atipija nukleusa povećana mitotička aktivnost pleomorfija • Infiltrativni • Mogućnost rekuriranja kao tumori višeg gradusa • U većini slučaj potrebna i radioterapija i/ili kemoterapija
	WHO gradus IV	<ul style="list-style-type: none"> • Histološki vidljivi znakovi malignosti: <ul style="list-style-type: none"> atipija nukleusa povećana mitotička aktivnost pleomorfija • Sklonost nekrozi • Rekurentni • Brza preoperacijska i postoperacijska evolucija • Moguća infiltracija okolnog tkiva • Moguća kraniospinalna diseminacija • Loš ishod

7.2.NOMENKLATURA I UREĐENJE

Kako bi se omogućila lakša komunikacija nastala je potreba standardizacije terminologije. Po novoj klasifikacije dijagnoza bi na prvom mjestu trebala imati histopatološki naziv tumora, nakon kojeg dolazi genetsko obilježje. Ukoliko postoji više genetskih obilježja sva su uključena u naziv. Za tumore koji nemaju genetsko obilježje koristi se termin: “wildtype”, ali ako za tumor nema mogućnosti molekularnog dijagnostičkog testa koristi se termin: “NOS” koji stoji za “not otherwise specified“. NOS implicira nedostatak dostatnih informacija za dodjelu određenog naziva, što u većini slučajeva znači da svi genetski parametri tumora nisu u potpunosti testirane ili da je tumor testiran, ali nisu dokazane genetičke alteracije. U osnovici NOS ne definira specifični entitet već označava grupu lezija koje ne mogu biti svrstane u nijednu od uže definiranih grupa te se pretpostavlja da će se buduće studije omogućiti precizniju klasifikaciju takvih tumora.

Entiteti obrađeni u klasifikaciji iz 2016. započinju definicijom tumora koja opisuje osnovni dijagnostičke kriterije, opisuju se i karakteristike tumora koje nisu nužne za dijagnozu.

Navode se klinički, patološka i molekularna obilježja tumora. Za neke tumore opisuju se i genetski parametri koje je potrebno procijeniti kako bi se razlikovali od entiteta koji se histološki međusobno preklapaju, unatoč tome klasifikacija ostavlja odluku o potrebnom testiranju individualnoj instituciji ili liječniku (33).

7.3.SLOJEVITI PRISTUP GRADACIJI TUMORA

Prilikom izrade nove klasifikacije predložen je princip po kojem se koriste 4 stupnja da bi se došlo do krajnjeg stupnja i krajnje dijagnoze, a prikazani su u tablici 4.

TABLICA 4 Predložena shema dobivanja finalne dijagnože moždanih tumora uz pomoć stupnjeva prema WHO (34).

GENERALNA SHEMA	1. STUPANJ	FINALNA INTEGRIRANA DIJAGNOZA
	2. STUPANJ	HISTOLOŠKE KARAKTERISTIKE
	3. STUPANJ	WHO GRADACIJA
	4. STUPANJ	MOLEKULARNE KARAKTERISTIKE

Prvo je potrebno definirati histološke karakteristike tumora i njegove molekularne pojedinosti. Prvi stupanj predstavlja integriranu dijagnozu u kojoj su sumirane molekularne i morfološke karakteristike i gradus tumora. Ovaj pristup nije dio same klasifikacije, ali omogućuje sistematičnu prijavu dijagnoze tumora (34).

8.MOŽDANI TUMORI WHO GRADUSA I

8.1.GLIJALNI TUMORI

8.1.1.PILOCITIČKI ASTROCITOM

Pilocitički astrocitom je astrocitom s varijabilnim omjerom kompaktnih bipolarnih stanica s Rosenthalovim vlaknima i multipolarnih stanica s mikrocistama i povremenim granularnim tjelešcima. Prisutna je mutacije gena koji kodiraju proteine uključene u MAPK put, a najčešća mutacija je duplikacija 7q34 koja zahvaća BRAF gen te rezultira u nastanku onkogenog BRAF fuzijskog proteina (33).

8.1.1.1.EPIDEMIOLOGIJA

Pilocitički astroцитom čini 5.4% svih glioma. Najčešće se javlja u prva dva desetljeća života (incidencija 0.84 na 100 000). Pilocitički astroцитom je najčešći gliom u dječjoj dobi te do 14 godina čini 33.2% glioma, a 17.6% svih primarnih moždanih tumora. U odraslih se javlja desetak godina ranije u odnosu na difuzni astroцитom WHO gradusa II te je nešto češći u muškaraca nego u žena. Incidencija pada od šestog desetljeća nadalje (33).

8.1.1.2.LOKALIZACIJA

U djece se pilocitički astroцитom pretežno javlja infratentorijalno. Moguće lokacije uključuju nervus opticus, chiasmu opticum, talamus i bazalne ganglije, moždane hemisfere, mali mozak i moždano deblu, rijetka lokacija je leđna moždina (33).

8.1.1.3.KLINIČKE MANIFESTACIJE

Pilocitički astroцитomi mogu prouzročiti brojne fokalne neurološke deficite, a zbog sporog rasta evolucija simptoma je spora. Kao i kod ostalih tumora, simptomi ovise o lokalizaciji tumora. Epileptički napadaji nisu česti uslijed rijetkog zahvaćanja korteksa mozga tumorskom masom. Tumori koji zahvaćaju optički put mogu dovesti do deficita vidnog polja, a moguća je i ptoza ukoliko je lokalizacija intraorbitalna. Kod veliki tumora koji zahvaćaju hipotalamus mogu se razviti poremećaji hipotalamusa/hipofize s posljedičnim debljanjem i nastankom dijabetesa insipidusa. Kod zahvaćenosti talamusa javljaju se znaci hidrocefalusa uslijed obstrukcije protoka likvora, koji su prisutni i kod zahvaćenosti moždanog debla, ili neurološki deficiti, kao hemipareza, uslijed kompresija na capsulu internu. Tumori malog mozga se prezentiraju nespretnošću, glavoboljom i emezom (33).

8.1.1.4.SLIKOVNA DIJAGNOSTIKA

Na MRI pilocitički astroцитomi su pretežito dobro ograničene, okrugle ili ovalne tvorbe s ponekad prisutnim kalcifikacijama te područjima nalik na ciste. Vazogenog edema ili nema ili ga ima malo (33).

8.1.1.5.IZGLED I KARAKTERISTIKE TUMORA

Pilocitički astroцитomi se mekane, sive, diskretne tvorbe s, razmjerno čestim, cistama unutar i/ili pokraj tumora. Kalcifikacije mogu biti prisutne u kroničnih tumora, ali nisu česte te su pretežno prisutne u tumorima koji zahvaćaju nervus opticus, hipotalamus, talamus ili površne djelove cerebruma.

Mikroskopski se pilocitički astroцитom sastoji od bipolarnih stanica s Rosenthalovim vlaknima i multipolarnim stanicama s mikrocistama i granularnim tjelešcima. Omjer ovih stanica i

pripadnih struktura može varirati kako između pojedinih tumora tako i unutar samog tumora. U nekih pilocitičkih astrocitoma mogu se vidjeti i palisade, a tumori su dobro vaskularizirani. Rosentalova vlakna su eozinofilne mase hijalina izduženog, okruglog ili izvijuganog oblika, a njihovo prisustvo nije ni nužno niti specifično za pilocitički astrocitom te ih je moguće vidjeti i u gangliogliomima te kroničnoj reaktivnoj gliozu. Eozinofilna granularna tjelešca nalaze se u nastavcima astrocita gdje tvore agregate, iako mogu biti prisutni u pilocitički astrocitom česti su i ostalim glijalnim i neuroglijalnim tumorima. Mikroskopski pilocitički astrocitomi nisu dobro ograničeni u odnosu na okolno moždano tkivo te učestalo prodiru par milimetara do nekoliko centimetara u okoliku prilikom čega okružuju zdrave neurone, ujedno se često šire u subarahnoidalni prostor. Histološki nalaz malignosti pilocitičkog astrocitoma je rijedak te mu je spontana incidencija 0.9%. Do maligne transformacije češće dolazi nakon prethodne terapije te je incidencija nakon radijacije 1.8%. Unatoč anaplaziji koja nalikuje onoj prisutnoj u difuznih astrocitoma, pilocitički astrocitomi s anaplazijom se ne ponašaju agresivno (33).

8.1.1.6. PROGNOZA

Kako su pilocitički astrocitomi tumori niskog gradusa i sporog rasta prognoza je dobra te je petogodišnje preživljenje, nakon kirurške resekcije tumora, veće od 95%, a tumori mogu, iako rijetko, i spontano regresirati. Ovisno o lokalizaciji i veličini tumora, primjerice manji tumori i tumori malog mozga i moždanih hemisfera, se mogu ekscidirati u potpunosti. Za razliku od toga pilocitičke astrocitome koji zahvaćaju optički živac i hijazmu je teže u potpunosti ukloniti, bilo mikroskopski bilo makroskopski, što ih predisponira za rekurenciju ili progresiju (33).

8.1.2. SUBEPENDIMALNI ASTROCITOM DIVOVSKIH STANICA

Subependimalni astrocitom divovskih stanica (Subependymal giant cell astrocytoma: SAGA) je benigni, spororastući tumor koji se sastoji od velikih ganglijskih astrocita, a najčešće je lociran na lateralnom zidu bočnih komora uz foramen Monro. SAGA se javlja u sklopu sindroma tuberozne skleroze. Incidencija javljanja u pacijenata s tuberoznom sklerozom je 5-15%, a pretežno se javlja u prva dva desetljeća života. Najčešće kliničke manifestacije su epileptički napadaji i simptomi povećanog intrakranijalnog tlaka, a kao akutna manifestacija javlja se masivna spontana hemoragija. Na CT-u se SAGA prikazuje kao solidna, djelomično kalcificirana masa na tipičnom mjestu. Na MRI je vidljiva heterogena masa, koja je na T1 izointenzna ili hipointenzna, a na T2 hiperintenzna. U tumoru se često prisutne ciste različitih veličina kao i fokalne kalcifikacije, česta su i područja hemoragije zbog velike prokrvljenosti,

a nekroza je rijetka. Stanice su, kao što i naziv sugestira, velike te se slažu u snopiće, gnjezda i tvore perivaskularne palisade. Genetička podloga tuberozne skleroze, time i SAGA, je u inaktivacijskoj mutaciji TSC1 ili TSC2 gena što remeti funkciju tuberin-hamartin kompleksa. SAGA ima dobru prognozu ukoliko se tumor u potpunosti resekira, ali je potrebno praćenje. Pacijente s tuberoznom sklerozom je preporučljivo pratiti MRI do 25 godine svake 1 do 3 godine (33).

8.1.3.SUBEPENDIMOM

Subependimom je spororastući, egzofitični, intraventrikularni tumor koji se sastoji od nakupina blago pleomorfnih, mitotičkih inaktivnih stanica u obilnom fibrilarnom matriksu s brojnim mikrocistama. Subependimomi su često asimptomatski te im je teško odrediti incidenciju, ali pretpostavlja se da čine 8% ependimalnih tumora, odnosno 0.51% tumora mozga. Nešto su češći u muškaraca, a češće se javljaju u srednjoj i starijoj životnoj dobi. U 50-60% slučajeva se nalaze u četvrtom ventriklu, u 30-40% u lateralnim, ponekad zahvaćaju treći ventrikl i septum pellucidum, a rijetko se nalaze intraparenhimalno u velikom mozgu. Zahvaćaju i leđnu moždinu gdje mogu biti intra i ekstramedularni. Ukoliko su simptomatski, većinom uzrokuju povećanje intrakranijalnog tlaka, a mogu se razviti intratumorska krvarenja. Na MRI se prezentiraju kao oštro ograničene mase, hipointenzne do hiperintenzne na T1 i T2, moguća su i područja kalcifikacije i nekroze. Veličina im je do 1-2 cm, formiraju čvoraste tvore koje prominiraju u lumen ventrikla. Stanice subependimoma imaju male, uniformne jezgre te nalikuju stanicama subependimalne glije. Subependimomi imaju dobru prognozu te do sada nije zabilježen ni jedan slučaj rekurentnog tumora nakon potpune resekcije. I kod tumora koje nije moguće u potpunosti odstraniti je vjerojatan dobar ishod jer su potrebna desetljeća da tumor naraste do veličine koja bi uzrokovala simptome (33).

8.1.4.MIKSOPAPILARNI EPENDIMOM

Miksopapilarni ependimom je tumor koji je tipično zahvaća konus medularis, caudae equinae i filum terminale, ali se može javiti i u četvrtoj i lateralnim komorama te moždanom parenhimu. Karakteriziraju ga izduženi, vlaknasti nastavci kubičnih do cilindričnih stanica koji okružuju hijalizirane, fibrovaskularne jezgre. U pitanju je spororastući tumor koji čini 9-13% svih ependimoma. Simptomi ovise o lokalizaciji. Prognoza je, nakon totalne resekcije, dobra. Nakon nepotpune resekcije su moguće udaljene metastaze, a tumor može i lokalno recidivirati, posebice u mlađih pacijenata koji nisu primili adjuvantnu radioterapiju (33).

8.1.5. ANGIOCENTRIČNI GLIOM

Angiocentrični gliom, odnosno angiocentrični neuroepitelijalni tumor, je spororastući tumor dječje i mlađe dobi, povezan s epilepsijom. Histološki je karakteriziran angiocentričkim rastom monomorfnih bipolarnih vretenastih stanica endodimalnog izgleda koje okružuju krvne žile u jednom ili više slojeva. Incidencija je zasada nepoznata, a podjednako se javlja u muškom i ženskom spolu. Tipična lokalizacija je površna cerebrokortikalna. MRI prikazuje dobro ograničenu tvorbu, svijetlu na FLAIR prikazu koja može biti stabljikačasto povezana s lateralnom komorom. Angiocentrični gliom je infiltrativnog karaktera te okružuje okolne neurone te se širi uz parenhimalne krvne žile. Ekscizija je, tipično, kurativna, ali točna prognoza i prediktivni faktori nisu ustanovljeni (33).

8.2. PAPILOM HOROIDNOG PLEKSUSA

Papilom horoidnog pleksusa je benigni tumor s kubičnim do cilindričnim stanicama niske ili bez mitotičke aktivnosti koje u jednom sloju okružuju fibrovaskularno vezivo. 0.3-0.8% svih moždanih tumora čini papilom horoidnog pleksusa, a u djece čini 2-4%. Najčešće se nalazi u lateralnim komorama pa četvrtoj i trećoj komori. Tumor može spriječiti cirkulaciju cerebrospinalnog likvora te se pretežno očituje znakovima hidrocefalusa. Na MRI je vidljiva dobro ograničena masa koja je izointenzna na T1, a hiperintenzna na T2. Rijetko može doći do širenja likvorom i nastanka metastaza caudae equinae. Papilom horoidnog pleksusa je često prisutan u Aicardi sindromu te sporadičnom X-vezanom sindromu koji uključuje djelomičnu agenezu corpusa callosa, korioretinalne lakune i epileptičke napadaje dojenčeta. Prognoza ovog tumora je dobra i izlječiv je resekcijom, relapsi su mogući, a maligna progresija je rijetka, ali moguća (33).

8.3. NEURONALNI I MIJEŠANI NEURONALNO-GLIJALNI TUMOR

8.3.1. DISEMBRIOPLASTIČNI NEUROEPITELIJALNI TUMOR

Disembrioplastični neuroepitelijalni tumor je benigna neoplazma koja se tipično nalazi u temporalnom režnju djece i mladih, a povezana je s ranim nastankom epilepsije. Histološki su vidljivi snopovi aksona okomiti na površinu mozga, snopovi su omeđeni stanicama nalik na oligodendrocite koji su uložene u mukoidni matriks. DNET čini 17.8% moždanih tumora povezanih s dugotrajnom epilepsijom u odraslih, a 23.4% u djece. Postoji blaga predominacija muškog spola s DNET, a tumori se često otkrivaju u djece i mlađih odraslih. Tipična lokalizacija je supratentorijalna s pretežno zahvaćenim temporalnim režnjem, ali zahvaćen može biti i frontalni režanj, nucleus caudatus, septum pellucidum i drugi infratentorijalni dijelovi mozga. U 90% slučajeva prvi epileptički napadaj se javlja prije 20

godina života, najčešće su u pitanju fokalni napadaji rezistentni na lijekove. U većini slučajeva nisu prisutni drugi neurološki deficiti. Na MRI ovi tumori mogu imati jednu, više ili nijednu cistu, na T1 cistični tumori su hiperintenzni, a ne cistični izo ili hipointenzni. Na T2 i FLAIR tumori su hiperintenzni te su uglavnog ograničeni na normalnu debljinu korteksa, ali mogu imati egzofitičan rast. Veličina tumora može varirati između par milimetara i nekoliko centimetara. Histološki se razlikuju dvije osnovne forme: jedostavna i kompleksna, a postoje i ne-specifične i difuzne forme. DNET se povezuju s neurofibromatozom tipa 1 i XYY sindromom. Pedijatrijski DNET imaju razmjerno stabilan genom, dok se u adultnih tumora mogu pronaći brojna kromosomska i genetska odstupanja. Recidivi su rijetki nakon kirurškog odstranjenja tumora, maligna transformacija je rijetka (33).

8.3.2.GANGLIOCITOM

Gangliocitom je rijedak, dobro diferenciran, spororastući neuroepitelijalni tumor građen od nepravilnih nakupina velikih, neoplastičnih ganglijskih stanica. Pretežno se javljaju u djece, a može zahvatiti bilo koji dio CNS. Specifične radiološke odlike dosada nisu zapažene. Mikroskopski su vidljive nakupine multipolarnih neurona koji često imaju displastične značajke. Poseban podtip gangliocitoma je displastični cerebelarni gangliocitom (vidi poglavlje 8.3.4.). Prognoza gangliocitoma je dobra, a precizniji prognostički i prediktivni faktori nisu zabilježeni (33).

8.3.3.GANGLIOGLIOM

Gangliogliom je dobro ograničena, spororastuća neoplazma displastičnih ganglijskih i neoplastičnih glijalnih stanica. Utvrđeno je da gangliogliomi i gangliocitomi zajedno čine 1.3% svih moždanih tumora. Gangliogliomi se mogu javiti u bilo kojoj životnoj dobi, ali se pretežno javljaju u mlađih ljudi te su nešto češći u muškaraca. Tumor tipično zahvaća temporalni režanj (više od 70%), nakon čega slijede frontalni, parijetalni pa okcipitalni režanj. Oko 5% tumor se javlja u više režnjeva, a može se javiti i u moždanim deblu, malom mozgu, leđnoj moždini, hipofizi, epifizi i nervusu opticusu. Fokalni epileptički napadaji su najčešća manifestacija. Gangliomi na MRI imaju različitu prezentaciju, u 45% slučajeva je vidljiva djelomično cistična masa s muralnim nodulom, a mogu se prezentirati i kao jednostavne solidne mase koje su na T1 izo ili hipointenzne, a na T2 hiperintenzne. Kalcifikacije su razmjerno česte. U 20-60% ganglioma je prisutna BRAF V600E mutacija, a uočene su i druge mutacije. Gangliogliomi optičkog živca uočeni su u pacijenata s NF1, a gangliogliomi leđne moždine u djece s NF2. Dobra prognoza je povezana s temporalno smještenim gangliogliomima koji se u potpunosti resecurirani. Rekurencija tumora je povezana

s većim glijalim denzitetom, manjkom stanica nalik oligodendrocitima, mikrovaskularnom proliferacijom i obilnim upalnim infiltratom (33).

8.3.4. DISPLASTIČNI CEREBELARNI GANGLIOCITOM

Displastični cerebelarni gangliocitom je rijedak benigni tumor, građen od displastičnih ganglijskih stanica. Prijavljeni su slučajevi od treće godine do osmog desetljeća života. Mutacije PTEN gena su prisutne u gotovo svih tumora u odraslih. Tipična lokalizacija su hemisfere malog mozga, a klinička slika uključuje disimetriju, znakove opstruktivnog hidrocefalusa i povećanog intrakranijalnog tlaka, deficite moždanih živaca, makrocefaliju i epileptičke napade. Displastični cerebelarni gangliocitom mogu rekurirati lokalno, a nije zamjećeno širenje u ostale strukture mozga ni izvan CNS-a. Tumor je jedna od komponenta Cowdenovog sindroma. Dosada nisu ustanovljeni prognostički ni prediktivni faktori, a pacijenti bi trebali biti praćeni kako bi se na vrijeme uočile druge manifestacije Cowdenovog sindroma (33).

8.3.5. DEZMOPLASTIČNI INFANTILNI ASTROCITOM I GANGLIOGLIOM

Desmoplastični infantilni astrocitom i gangliogliom su benigni tumorski entiteti, pri čemu je desmoplastični infantilni astrocitom građen od upečatljive desmoplastične strome i neoplastičnih astrocita, a desmoplastični infantilni gangliogliom od desmoplastične strome i neuronalne komponente varijabilnog maturiteta. Ovi tumori se javljaju u prve 2 godine života, DIA čini 1.25% svih moždanih pedijatrijskih tumora, a DIG 0.3%, ali ukoliko se promatraju samo prve dvije godine života DIA i DIG čine 15.8% moždanih tumora. Javljaju se u supratentorijalnoj regiji i obično zahvaćaju više od jednog režnja, a najčešće se nalaze u frontalnom i parijetalnom režnju, pa temporalnom, i naposljetku okcipitalnom. Očituju se otvrdnućem i ispućenjem fontanela, letargijom i pogledom zalazećeg sunca. Riječ je o velikim tumorima s jednom ili više cista ispunjenih žućkastom tekućinom, dok je solidni dio uglavnom ekstracerebralan i zahvaća mekane moždane ovojnice. Na CT je vidljiva velika hipodenzna cistična masa s izodenznim ili hiperdenznim površnim djelom koji se pruža do moždanih ovojnica. Na MRI na T1 vidljiva je hipointenzivna cistična komponenta s izointenznom solidnom periferijom, dok je na T2 cističan dio hiperintenzan, edema nema ili ga ima malo. Potpuno kirurško uklanjanje ima dobar ishod, dok je u slučaju nepotpune resekcije moguća daljnja progresija tumora. U DIG koji nisu u potpunosti ekscidirani uočen je i razvoj anaplastičkih komponenti i razvoj glioblastoma u recidivu (33).

8.3.6.PAPILARNI GLIONEURALNI TUMOR

Papilarni glioneuralni tumor je neoplazma pseudopapilarne strukture, građena od pločasti do kuboidalnih astrocita sa sinaptofizin pozitivnim neurocitima. PGNT je rijedak tumor te čini manje od 0.02% intrakranijalnih tumora koji je prvi put opisan 1998. Pretežno se javlja u mlađoj odrasloj dobi i distribucija je među spolovima podjednaka. PNET je tipično lokaliziran supratentorialno, pretežito zahvaća moždane hemisfere u temporalnom i frontalnom režnju, a uočena je i intraventricularna pojavnost. Najčešći simptomi su glavobolja i epileptički napadaji, a mogući su neurološki deficiti kao poremećaji vida, osjeta, kognicije i hoda, a tumori mogu biti i asimptomatski. Radiološki postoje 4 oblika: cistični s nodulima u stijenci, izolirane cistične mase, izolirane solidne mase i miješano cistično-solidne mase. U velikom broju slučajeva prisutna je translokacija t(9;17)(q31;q24) koja rezultira u stvaranju fuzijskog SLC44A1-PRKCA onkogen. Prognoza je dobra, terapija uključuje kiruršku resekciju i adjuvantnu terapiju. Uočeni su i PNET s atipičnim značajkama koji progrediraju i/ili rekuriraju u 50% slučajeva (33).

8.3.7.ROZETE FORMIRAJUĆI GLIONEURALNI TUMOR

Rozete formirajući glioneuralni tumor je tumorski entitet koji se sastoji od dvije histološke komponente, jedna od njih sadrži uniforme neurociste koje formiraju rozete i/ili perivaskularne rozete, a druga sadrži stanice pilocitičkog astrocitoma. Ovaj je tumor rijedak. Tipične lokalizacije su: četvrta komora i/ili moždani akvadukt, moždano deblo, vermis, talamus i hipofiza, moguća je i diseminacija u ostale komore. Glavobolja nastaje kao manifestacija opstruktivnog hidrocefalusa, a moguća je i ataksija. MRI prikazuje relativno okruglu solidnu masu, na T1 hipointenzivnu, a na T2 hiperintenzivnu. Rozete formirajući glioneuralni tumor pronađen je u pacijenata s Arnold-Chiari malformacijom tipa I, neurofibromatozom tipa 1 i Noonanovim sindromom. Prognoza je dobra u smislu preživljenja, ali su u više od 50% slučajeva primjećene postoperativna onesposobljavajuća stanja (33).

8.3.8.PARAGANGLIOM

Paragangliom je benigni neuroendokrini tumor čije uniformne stanice neuronalne diferencijacije tvore kompaktna gnjezda okružena sustentakularnim stanicama i mrežom kapilara. Paragangliomi CNS-a su rijetki, 3.4-3.8% paraganglioma su paraganglioma caudae equinae, dok su intrakranijalni paragangliomi nađeni u sastavu jugulotimpaničkih paraganglioma, a izolirani intrakranijalni paragangliomi su rijetki i zahvaćaju sellarnu regiju, cerebelopontin kut te djelove prosencefalona. Paragangliomi u sastavu jugulotimpaničkih

paraganglioma uzrokuju tinnitus i disfunkciju kranijalnih živaca, funkcionalni paraganglioma su rijetki, a očituju se znakovima hipersekrecije kateholamina, simptomi ostalih paraganglioma ovisi o lokaciji. Nalaz na MRI je nespecifičan. Pretpostavlja se da je više od 80% paraganglioma nasljedno te je nađeno više od 10 gena koji su povezani s ovim entitetom. Paraganglioma glave i vrata ne skraćuju životni vijek (33).

8.4.TUMORI PINEALNE REGIJE

8.4.1.PINEOCITOM

Pineocitom je rijedak dobro diferenciran tumor parenhima epifize koji je građen od uniformiranih stanica koje tvore velike rozete i/ili pleomorfnih stanica gangliocitičke diferencijacije. Tipično se javlja u odrasloj dobi te je nešto češći u žena, a čini manje od 1% svih intrakranijalnih tumora. Lokalizacija je pinealna regija gdje može vršiti kompresiju na okolne strukture i uzrokovati: glavobolju, edem papile, ataksiju, poremećaje vida, Parinaudov sindrom, emezu, poremećaje pokreta, vrtoglavicu i tremor. Na CT vidljiv je kao dobro ograničena masa, do 3cm u promjeru koja je homogena i hipodenzna te ima periferne ili centralne kalcifikacije. Na MRI je na T1 vidljiva izo ili hipointenzna, a na T2 hiperintenzna dobro ograničena tvorba. Nema dokaza o širenju pineocitoma. Makroskopski je riječ o dobro ograničenom, sivkastom, homogenom tumoru, koji može imati cistične promjene ili djelove u kojima je došlo do hemoragije. Pineocitom je mikroskopski građen od malenih stanica koje nalikuju pinealocitima u nakupinama koje tvore rozete koje tipično nisu prisutne u zdravoj hipofizi. Petogodišnje preživljenje je dobro po kirurškoj resekciji tumora (33).

8.5.MENINGEOMI

Menigeomi su skupina većinom benignih tumora porijekla endotela arahnoideje. Jedini dokazani etiološki faktor je zračenje, posebice u mlađoj životnoj dobi. Spor rast meningioma povezan je s postupnim nastankom simptoma, najčešće uslijed kompresije na priležeće strukture te su stoga simptomi ovisni o lokalizaciji, od nespecifičnih simptoma učestale su glavobolje i epileptički napadaji. Meningeomi WHO gradusa I ne metastaziraju (33).

8.5.1.EPIDEMIOLOGIJA

Rizik nastanka meningoma, tijekom života, je 1%, a od toga je 69-79% meningioma WHO gradusa I. Rizik nastanka meningioma raste s dobi, a žene oboljevaju češće, pri čemu je u predmenopauzi omjer muškarci : žene 1:3.15, ali je kod muškaraca veći rizik za meningeome gradusa II i III (33).

8.5.2.LOKALIZACIJA

Veliki broj meningioma se razvija intrakranijalno, intraspinalno i orbitalno, rijetko se razvijaju intraventrikularno i epiduralno. Osnovna intrakranijalna lokalizacijska podjela meningeoma je na meningeome baze lubanje i meningeome konveksiteta mozga. U najčešće intrakranijalne lokacije spadaju konveksiteti velikog mozga, olfaktorni sulkus, paraselarne i supraselarne regije, optički živac, tentorium, stražnja lubanjska jama (33).

8.5.3.SLIKOVNA DIJAGNOSTIKA

Na MRI meningeomi su pretežno izointenzne mase koje se uniformirano prikazuju kontrastom. Karakterističan je duralni rep koji je linearni dio poboljšanja kontrasta koji okružuje duralni perimetar tumora. Duralni rep uočava se u približno 65% meningioma. Kalcifikacije su česte, a ciste mogu biti prisutne unutar ili uz tumor (33).

8.5.4.IZGLED I KARAKTERISTIKE TUMORA

Meningeomi su dobro ograničene, ponekad lobulirane, okrugle čvrste ili gumenaste mase koje se širokom osnovicom drže za duru. Ponekad mogu enkapsulirati krvne žile, ali rijetko infiltriraju u lumen. Moguća je infiltracija kože i orbite.

Histološki se razlikuju brojni subtipovi meningeoma. (vidi poglavlja 8.5.6.)

Proliferacija meningeoma ovisi o gradusu, odnosno proliferacija je veća u tumoru višeg gradusa.

Meningeomi su među prvim solidnim tumorima za koje su prepoznate i opisane genetičke alteracije, kariotipske su promjene povezane s atipičnim i anaplastičnim meningeomima, a prisutne su i delecije krakova pojedinih kromosoma (1p, 6q, 9q,10q, 14q) kao i duplikacije (1q, 9q,12q, 15q, 17q, 20q). U 60% sporadičnih meningeoma prisutne su mutacije NF2 gena koje vode do posljedičnih insercija, delecija te „nonsense“ i „frameshift“ mutacija. I brojni drugi geni se povezuju s nastankom meningeoma kao što su KLF4 (mutiran u 93-100% sekrecijskih meningeoma), AKT1 (mutacija prisutna u 13% meningotelialnih i tranzicijskih meningeoma) te mnogi drugi. Većina meningeoma je sporadična, ali rizik je povećan u pacijenata s neurofibromatozom tipa 2 (33).

8.5.5.PROGNOZA

Prognoza je u meningeoma niskog gradusa, po potpunoj kirurškoj resekciji, dobra.

Meningeomi niskog gradusa rekuriraju u 7-25% slučajeva, a češće rekuriraju u pacijenata mlađe dobi i muškog spola. Prisutstvo atipije u meningeoma WHO gradusa I povećava rizik

rekurencije. Ekspresija progesteronskih receptora jedan je od čimbenika, ali ne nezavisni, rekurencije tumora, a u meningeoma WHO gradusa I nije dokazana značajna korelacija između ekspresije receptora i rekurencije tumora (33).

8.5.6.PODTIPOVI MENINGEOMA

8.5.6.1.MENINGOTELIJALNI MENINGEOM

Meningotelijalni meningeom je najčešći podtip meningioma koji je građen od tumorski epitelijalnih stanica koje formiraju lobuluse, a djelomično su ograničene tankim kolagenoznim septama. Stanice ovog podtipa su uniformirane s ovalnom jezgrom, obilnom eozinofilnom citoplazmom u kojoj su, elektronskim mikroskopom, vidljivi nastavci tumorskih stanica. Vrtlozi i psamomska tjelešca su rijetki. Meningotelijalni meningeomi su pretežno prisutni na bazi lubanje te su rijetki u pojedinaca s NF2 mutacijama (33).

8.5.6.2.FIBROZNI/FIBROBLASTIČNI MENINGEOM

Fibrozni meningeom je podtip meningeoma koji je građen od vretenastih stanica poslaganih u paralelne, storiformne i prepletene snopove u matriksu bogatom kolagenom. Fokalno je moguće vidjeti stanice nalik onima u meningotelijalnim meningeomima. Vrtlozi i psamomska tjelešca su rijetki u ovom podtipu. Pojedini fibrozni meningeomi mogu imati strukture nalik Verocayevim tjelešcima schwannoma. Fibrozni meningeomi su pretežno smješteni na konveksitetu mozga te su češći u pojedinaca s NF2 mutacijama (33).

8.5.6.3.TRANZITORNI/MIJEŠANI MENINGEOM

Tranzitorni meningeom je podtip meningeoma u kojemu su vidljivi meningotelijalni i fibrozni elementi koji se očituju područjima koji tvore lobuluse i područjima u obliku snopovo. Prisutni su brojni vrtlozi i psamomska tjelešca. Tranzitorni meningeomi su uglavnom smješteni na konveksitetu mozga te su učestaliji u pojedinaca s NF2 mutacijama (33).

8.5.6.4.PSAMOMATOZNI MENINGEOM

Psamomatozni meningeom je podtip meningeoma u kojem je veći omjer psamomskih tjelešaca u odnosu na tumorske stanice. Psamomska tjelešca mogu konfluirati te kalcificirati. Tipično se nalaze u torakalnom dijelu kralježničke moždine, u žena srednje do starije životne dobi (33).

8.5.6.5.ANGIOMATOZNI/VASKULARNI MENINGEOM

Angiomatozni meningeomi su 4 podtipa meningeoma koji sadrže brojne krvne žile koje često mogu biti prisutne u većem omjeru u odnosu na tumorske stanice koje nalikuju stanicam mikrocističnog meningeoma s prisutnom degenerativnom atipijom. Prisutne krvne žile su srednje veličine tanjih i debljih stijenki. Unatoč prisutnosti atipije i okolnog moždanog edema koji je jače izražen s obzirom na veličinu tumora, angiomatozni meningeomi su benigne tvorbe bez agresivnih tendencija. Angiomatozni meningeomi su povezani s aneuploidijom te polisomijom kromosoma 5, 13, 20 (33).

8.5.6.6.MIKROCISTIČNI MENINGEOM

Mikrocistični meningeom je podtip meningeoma građen od stanica s tankim izduženim nastavcima koji okružuju mikrociste i tvore paučasti izgled tumora. Prisutna je degenerativna atipija jezgara te značajniji edem, unatoč navedenom mikrocistični meningeomi su benigne neoplazme (33).

8.5.6.7.SEKRETORNI MENINGEOM

Sekretorni meningeom je podtip meningeoma sa sekretornim pseudopsamomskim tjelešcima koja su pozitivna PAS bojanjem. Pseudopsamomska tjelešcima su imunoreaktivna na korioembrionski antigen i citokeratin, a sekretorni meningeomi su povezani s povišenom razinom korioembrionskog antigena čiji pad upućuje na uspješnu resekciju, a porast na rekurenciju tumora (33).

8.5.6.8.MENINGEOM BOGAT LIMFOPLAZMACITIMA

Meningeom bogat limfoplazmacitima je rijetki podtip meningeoma s opsežnim knoničnim upalnim infiltratom. Upalni infiltrat pretežno sadrži velik broj makrofaga i mali broj plazma stanica (33).

8.5.6.9.METAPLASTIČNI MENINGEOM

Metaplastični meningeom je podtip meningeoma s mezenhimalnim komponentama uključujući koštano, hrskavično, lipomatozno, miješano i ksantomatsko tkivo. Unatoč nazivu prisutstvo ovih komponenti ne predstavlja pravu metaplaziju (33).

8.6.TUMORI SELARNE REGIJE

8.6.1.KRANIOFARINGEOM

Kraniofaringeom je benigni, djelomično cistični tumor, porijekla epitela Rathkeove vreće s dva kliničkopatološka podtipa. Kraniofaringeomi čine 1.2-4.6% svih intrakranijalnih tumora. Najčešća lokalizacija kraniofaringeoma je supraselarna cisterna, a rjeđe lokacije su sfenoidalni sinus i cerebelopontni kut dok je papilarni kraniofaringeom moguće pronaći i u trećoj komori. Klinička slika nije specifična te u 62-84% pacijenata uključuje poremećaje vida, a u 52-87% pacijenata endokrine poremećaje kao što su manjak somatotropnog, luteinizacijskog i FSH, adrenokortikotropnog te TSH. Širenje kraniofaringeoma je moguće subarahnoidalnim prostorom te direktnom jatrogenom implantacijom. 95% kraniofaringeoma pokazuje mutaciju egzona 3 CTNNB1 gena, a moguće su i druge mutacije. Desetgodišnje preživljenje prisutno je u 64-96% pacijenata, a u 60-93% nije došlo do recidiva, rizik recidiva veći je kod nepotpune resekcije te se stoga kod nepotpune resekcije primjenjuje radioterapija (33).

8.6.1.1.ADENOMATOZNI KRANIOFARINGEOM

Adenomatozni kraniofaringeom ima bimodalnu distribuciju te se najčešće javlja u djece između 5 i 15 godina te odraslih između 45 i 60 godina. Na MRI su vidljivi kao lobulirane, policistične mase pri čemu su ciste na T1 hiperintenzne, a solidne komponente izointenzne. Na CT su vidljive kalcifikacije. Stanice adenomatoznog kraniofaringeoma tvore tračke, lobuluse, nodalne vrtloge i nepravilne trabekule koji grade otočiće zgusnutih stanica umetnutih u reticulum stellatum. Moguć je i nastanak piloidne glioze s Rosenthalovim vlaknima (33).

8.6.1.2.PAPILARNI KRANIOFARINGEOM

Papilarni kraniofaringeom se javlja gotovo isključivo u odraslih. Na slikovnoj dijagnostici papilarni kraniofaringeomi su uniformne, solidne, nekalcificirajuće lezije. Osnovne mikroskopske karakteristike papilarnih kraniofaringeoma su kompaktne, uniformne nakupine dobro diferenciranih, pločastih, nekeratiniziranih epitelnih stanica (33).

8.6.2.TUMOR GRANULARNIH STANICA SELARNE REGIJE

Tumor granularnih stanica selarne regije, odnosno Abrikossoff tumor, je okrugla neoplazma građena od velikih epiteloidnih do vretenastih stanica s granuliranom, eozinofilnom citoplazmom koja raste iz neurohipofize ili infundibuluma. Ovaj tumorski entitet je razmjerno rijedak te se tipično pojavljuje u odrasloj dobi, nešto češće u žena. Najčešće se manifestira

poremećajima vida uslijed kompresije optičke hijazme, a mogući simptomi uključuju: panhipopituitarizam, galaktoreju, amenoreju, smanjenje libida, neuropsihološke promjene i poremećaje. Simptomi se tipično razvijaju postepeno tijekom više godina zbog sporog tumorskog rasta, ali je i nastanak akutnih simptoma; kao što su naglo nastala diplopija, zbunjenost, glavobolje i povraćanje. Na MRI je vidljiva dobro ograničena selarna masa veličine 1.5 do 6cm. Kacifikacije su rijetke, a duralni rep nije prisutan što pomaže u diferencijalnoj dijagnozi tumora, ali je konačna dijagnoza rijetko sa sigurnošću potvrđena prije same kirurške resekcije zbog niske učestalosti ovog tumora. Prognoza tumora je dobra, ali problem pri resekciji predstavlja sustav krvnih žila hipofize (33).

8.6.3.PITUICITOM

Pituicitom je rijetki dobro ograničeni, solidni tumor koji raste iz neurohipofize ili infundibuluma, a sastoji se od bipolarnih vretenastih stanica. Javlja se u odrasloj dobi, nešto češće u muškaraca nego u žena. Nalazi se u supraselarnoj regiji, a može zahvatiti i intraselarnu regiju te se na MRI očituju kao solidne dobro, ograničene mase, izointenzne na T1, a hiperintenzne na T2. Čvrste su, gumenaste teksture, a mikroskopski su vidljive vretenaste stanice koje tvore fascikule i storiformne nakupine. Rosenthalova vlakna, eozinofilne granule i Herringova tjelešca nisu prisutna, kao ni znakovi infiltrativnosti. Prognoza je nakon totalne resekcije dobra, ukoliko resekcija nije bila kompletna može doći do recidiva. Do sada nije uočen ni jedan slučaj maligne transformacije ni udaljene metastaze. (33).

8.6.4.ONKOCITOM VRETENASTIH STANICA

Onkocitom vretenastih stanica je novi tumorski entitet, prvi put prijavljen 2002. godine, građen je od vretenastih do epiteloidnih stanica eozinofilne citoplazme. Riječ je o rijetkom tumoru za kojeg se pretpostavlja da se javlja u odraslih s jednakom distribucijom među splovima. Može biti lokaliziran supraselarno i intraselarno te simptomatologija nalikuje simptomima ostalih tumora ove regije, a nastaje kompresijom na okolne strukture. Na MRI se uočava dobra prokrvljenost tumorske mase. Prognoza je dobra, ali 1/3 tumora recidivira nakon 3-15godina pri čemu je recidiv češći kod tumora koji nisu u potpunosti ekscidirani, a resekcija je otežena hipervaskularnošću tumora (33).

9.TUMORI HIPOFIZE

Najčešći tumori hipofize su prolaktinomi i nefunkcionalni adenomi, a adenomi hipofize čine 10-15% svih intrakranijanih masa. Adenomi hipofize klasificiraju se na temelju histološkog tipa i hormona kojega luče. Benigni tumori hipofize, njihova klička slika i dijagnostika

prikazani su u tablici 5. Najčešće se javljaju prolaktinomi i to u 40-57% slučajeva, 28-37% slučajeva čine nefunkcionalni adenomi, adenomi koji luče hormon rasta javljaju se u 11-13% slučajeva, dok 1-2% slučajeva čine tumori koji luče ACTH. Ostali tumori su razmjerno rijetki. Klasifikacija je moguća i na temelju veličine tumora. Tumori veličine 10mm i veći nazivaju se makroadenomi, a manji od 10mm mikroadenomi. Mikroadenomi se javljaju u 57.4% slučajeva, a makroadenomi u 42.6% slučajeva. S obzirom na lokalizaciju, uz hormonski uzrokovane simptome, mogući su i neurološki simptomi. Najčešći neurološki simptomi tumora hipofize su glavobolja i poremećaji vida, ali mogući su i epileptički napadaji, otjecanje cerebrospinalnog likvora iz nosa te apopleksija tumora hipofize. Slikovna metoda izbora je MRI. Terapija tumora hipofize individualna je te se temelji na tri osnovna principa koji uključuju simptomatsku terapiju, kiruršku resekciju i korekciju hormonskog disbalansa. (35).

Tablica 5 Prikaz tumora hipofize, hormona koji se luči te propadajućeg kliničkog sindroma i simptoma te dijagnostičkog postupka koji nadopunjuje slikovnu dijagnostiku

HISTOLOŠKI				
TIP STANICE/ TIP TUMORA	HORMON KOJI SE LUČI	KLINIČKA SLIKA	KLINIČKI SINDROM	DIJAGNOSTIČKI TEST
KORTIKOTROPNE	ACTH	<ul style="list-style-type: none"> • Okruglo, rumeno lice: facies lunata • Pletorični izgled • Pretilost trupa s izrazitim masnim jastučićima u području vrata: engl. Buffalo hump • Tanke okrajine • Smanje snage mišića 		Kortizol u 24h urinu Prekonoćni deksametazonski test s 1mg

		<ul style="list-style-type: none"> • Tanka i atrofična koža, sklona modricama • Ljubičaste strije na truhu • Menstrualne nepravilnosti • Hipertrihoza • Temporalna ćelavost • Hirzuitizam • Hipertenzija 	Cushingov sindrom	Noćna koncentracija kortizola u slini
LAKTOTROPNE	Prolaktin	<ul style="list-style-type: none"> • Galaktoreja • Smanjenje libida • Infertilitet • Ginekomastija i impotencija u muškaraca • Oligomenoreja ili amenoreja u predmenopauzalnih žena • Hipogonadizam • Osteoporoza 	Hiperprolaktinemija	Serumski prolaktin
	LH FSH	<ul style="list-style-type: none"> • Simptomi efekta mase • Hipopituitarizam • nefunkcionalni 	Nema specifičnog sindroma	LH FSH

SOMATOTROPNE	Hormon rasta	<ul style="list-style-type: none"> • Ogrublјavanje crta lica • Zadeblјanje mekih tkiva šaka i stopala • Koža grublja i tamnija • Pretjerano znojenje i neugodan miris • Prognatija • Zadeblјanje jezik i izbrazdanost • Dubok i promukao glas • Povećavana brzina rasta i konačni stas • Otoka mekih tkiva i uvećanja perifernih živaca • Odgođeni pubertet • Eunuhoidni izgled 	<p>Akromegalija Gigantizam</p>	<p>Serumska razinu insulinu sličnog faktora rasta a-1</p> <p>Mjerenje hormona rasta dva sata nakon OGTT</p>		
		TIREOTROPNE	TSH	<ul style="list-style-type: none"> • Znojenje • Tresavica • Insomnija • Povećan apetit • Gubitak tjelesne težine • Učestale stolice i proljev 	<p>Hipertireoidizam</p>	<p>T4 TSH</p>

		<ul style="list-style-type: none"> • Nervoja i zbunjenost • Egzoftalmus • Tahikardija • Hipertenzija 		
MIJEŠANI ADENOM	Dva ili više hormona	<ul style="list-style-type: none"> • Simptomi efekta mase • Hipopituitarizam • Nefunkcionalni 	Ovisi o hormonima koji se izlučuju	Nema specifičnog testa
NEFUNKCIONALNI ADENOM	Ne luči	<ul style="list-style-type: none"> • Simptomi efekta mase • Hipopituitarizam • Nefunkcionalni 	Nema specifičnog sindroma	Nema specifičnog testa

10.RASPRAVA

Najčešće tumorske intrakranijalne tvorbe su metastaze. Od primarnih tumora najučestaliji su meningeomi koji su, pretežno, benignog karaktera. Iako moždani tumori čine oko 3% ukupnih tumora zbog lokalizacije povezani su s velikim morbiditetom i mortalitetom. Incidencija je nešto veća u žena, a u djece su moždani tumori na drugom mjestu učestalosti, nakon leukemija. Etiologija i patogeneza tumora nije u potpunosti poznata. Izloženost ionizirajućem zračenju potvrđen je čimbenik rizika, s varijabilnim periodom latencije. Veće doze zračenja povezane su s većom učestalošću te kraćim periodom latencije. Profesionalna je izloženost herbicidima i pesticidima također povezana s nastankom tumora. Dokazivanje apsolutne povezanosti trauma glave i intrakranijalnih tumora otežana je češćom primjenom ionizirajućeg zračenja dijagnostičkim postupcima te pristranošću ispitivača u studijama koje se bave ovom tematikom, ali korelacija traume i tumora postoji. Proučavana je i povezanost alergija s moždanim tumorima, a negativna korelacija utvrđena je za gliome. Unatoč brojnim istraživanjima povezanost prehrane,

duhanskog dima, alkohola, infekcija te neionizirajućeg zračenja s nastankom intrakranijskih tumora nije dokazana. Brojni su genetički sindromi povezani s nastankom i do 5% moždanih tumora. U češće genetičke sindrome spadaju neurofibromatoza tip 1, hereditarni nepolipozni kolorektalni karcinom, familijarna adenomatozna polipoza te gorlinov sindrom. Simptomi ovise o tipu, veličini i lokalizaciji tumora, a u najčešće simptome se ubrajaju: glavobolja, mučnina i povraćanje, epileptički napadaji te promjene kognitivnog funkcioniranja. Slikovna metoda izbora je magnetska rezonanca, a moguće je koristiti i kompjutersku tomografiju, pozitronsku emisijsku tomografiju te magnetsku rezonantsku spektroskopiju. CT i PET imaju ograničenu primjenu u dijagnosticiranju intrakranijskih neoplazmi, a MRS još uvijek nije široko dostupna metoda. Klasifikacija tumora središnjeg živčanog sustava Svjetske zdravstvene organizacije iz 2016. podjelila je tumore mozga na temelju molekularnih parametara uz tradicionalne histološke i kliničke karakteristike. Tumori WHO gradusa I su dobroćudni tumori s povoljnom prognozom. U tumore karakteristične za odraslu dob spadaju subependimom, miksopapilarni ependimom, gangliogliom, papilarni glioneuralni tumor, pineocitom, onkocitom vretenastih stanica, pituiticim i tumor granularnih stanica selarne regije. Za dječju dob karakterističniji su pilocitički astrocitom, subependimalni astrocitom divovskih stanica, angiocentrični gliom, papilom horoidnog pleksusa, disembrionoplastični neuroepitelijalni tumor, gangliocitom, dezmozoplastični infantilni astrocitom i gangliogliom. Meningeomi su grupa većinom benignih tumora porijekla endotela arahnoidne. Jedini dokazani čimbenik rizika za razvoj meningeoma je ionizirajuće zračenje, posebice u mlađoj životnoj dobi. Meningeome karakterizira spor rast meningioma koji uzrokuje postupan nastanak simptoma. Lokacije meningeoma uključuje konveksitet velikog mozga, olfaktorni sulcus, paraselarne i supraselarne regije, optički živac, tentorium i stražnja lubanjska jama. Meningeomi su dobro ograničene, čvrste ili gumenaste neoplazme koje se širokom osnovicom drže za duru. Najčešći histološki podtip menigeoma je meningotelijalni, a postoje i fibrozni, tranzitorni, psamomatozni, angiomatozni, mikrocistični, sekretorni, metaplastični i meningeom bogat limfoplazmicitima. Liječenje benignih intrakranijskih tumora temelji se na kirurškoj resekciji. Vrsta kirurškog zahvata ovisi o smještaju i tipu tumora kao i o stanju pacijenta. Određeni entiteti tretiraju se i radioterapijom, kemoterapijom te hormonskim liječenjem. Prognoza i konačni ishod ovih lezija ovise o vrsti tumora, njegovoj lokalizaciji i proširenosti, stupnju diferencijacije, sklonosti malignoj alteraciji i rekurenciji te o prethodnom stanju pacijenta.

11.ZAKLJUČCI

Benigni intrakranijalni tumori heterogena su grupa tumorskih entiteta.

Etiologija tumora nije razjašnjena, ali postoje brojni potencijalni čimbenici rizika. Jedini do sada potvrđeni čimbenici rizika su ionizirajuće zračenje te izloženost herbicidima i pesticidima.

Do 5% moždanih tumora povezano je s genetičkim sindromima, a za veliki broj tumorskih entiteta utvrđena je genetska podloga.

Za dijagnozu tumora nužno je integrirati anamnezu, kliničku sliku i slikovnu dijagnostiku. Klasifikacija tumora CNS-a Svjetske zdravstvene organizacije iz 2016. objedinjuje histološke i kliničke osobine tumora s molekularnim karakteristikama.

Tumori WHO gradusa I imaju nizak proliferacijski potencijal, neinfektivni i spor rast, općenito je dugoročna prognoza dobra, a uglavnom su izlječivi kirurškom resekcijom. Zbog lokalizacije tumora i benigne tvorbe mogu imati ozbiljne posljedice te je radi toga nužan individualan pristup svakom pacijentu.

12.SAŽETAK

Tumori su patološke tvorbe nastale nekontroliranom proliferacije abnormalnih stanica čiji rast nadmašuje i nije u skladu s rastom okolnog normalnog tkiva. Benigne tumore karakterizira polagan, ekspanzivan rast, dobra odjeljenost od okolnog tkiva te dobra diferenciranost. Intrakranijalni tumori su heterogne skupina benignih i malignih tumora, a čine oko 3% svih tumora. Simptomi mogu biti opći i specifični, a ovise o lokalizaciji i veličini tumora koja uzrokuje efekt mase. Dijagnoza se postavlja na temelju kliničke slike, kliničkog statusa i slikovne dijagnostike. MRI je metoda izbora. Klasifikacije tumora središnjeg živčanog sustava Svjetske zdravstvene organizacije iz 2016. objedinjuje histološke i molekularne karakteristike tumora pri čemu definira brojne tumorske entitete. Tumori WHO gradusa I imaju karakteristike benignih neoplazmi, a u njih spadaju glijalni i neglijalni entiteti. Meningeomi su najčešći benigni moždani tumori. Potiču iz arahnoidne te se mogu nalaziti na konveksitetu i na bazi lubanje. Brojni su histološki podtipovi meningeoma.

Uz meningeome u neglijalne intrakranijalne tumore spadaju i kraniofaringeomi i adenomi hipofize koji su smješteni u selarnom području. Glijalni tumori uključuju astrocitome i ependimome. Brojne su vrste i neuronalnih i miješanih neuronalno-glijalnih tumor.

Liječenje tumora uključuje kirurško uklanjanje, radioterapiju, kemoterapiju i hormonsko liječenje. Terapija je individualna za svakog pojedinog pacijenta s ciljem uklanjanja tumora, produljenja života i očuvanja kvalitete istoga.

Ključne riječi: benigni, intrakranijalni tumori, moždani tumori

13.SUMMARY

Tumours are pathological masses of abnormal tissue, characterized by a tendency to grow independently and unrestrainedly. Benign tumours have slow growth rate, are well differentiated and circumscribed. Intracranial tumours are a heterogeneous group of benign and malignant tumours and they account for around 3% of all tumours. Symptoms of a brain tumour can be general, caused by the mass effect, or specific to the location. Diagnosis of a brain tumour is based on medical history, physical exam, and imaging with MRI being the best option. The 2016 World Health Organization Classification of Tumours of the Central Nervous System uses molecular parameters in addition to histology to define many tumour entities. WHO grade I tumours have benign characteristics and include glial and non-glial neoplasms. Most common benign brain tumours are meningiomas that arise from the meninges. They can be located on the surface of the brain and the skull base. There are numerous histological variants of meningioma. Other non-glial include craniopharyngiomas and pituitary adenomas, they are situated in sellar region. Glial tumours are ependymal tumours and astrocytomas. There are multiple neuronal and mixed neuronal-glial tumours. Treatment options include surgical resection, radiotherapy, chemotherapy, and hormonal therapy. Therapy is specific for each patient, it's aim being removal of tumour, prolonging the life of patients and ensuring the best possible quality of life.

Key words: benign, intracranial tumour, brain tumour

14.LITERATURA

- (1) Damjanov I, Seiwerth S, Jukić S, Nola M. Patologija. 4. Izd. Zagreb: Medicinska naklada: 2014.

- (2) De Robles P, Fiest KM, Frolkis AD, Pringsheim T, Atta C, St. GermaineSmith C, Day L, Lam D, Jette N. The worldwide incidence and prevalence of primary brain tumors: a systematic review and meta-analysis. *Neuro-Oncology* [Internet]. 13.10.2014. [citirano 31.05.2020.] 2015; 17(6), 776–783. Dostupno na: <https://www.ncbi.nlm.nih.gov/pmc/articles/PMC4483114/pdf/nou283.pdf>
- (3) Michaud D, Schiff D, Batchelor T. Incidence of primary brain tumors. U: UpToDate, Loeffler JS, Wen PJ ed. UpToDate [Internet]. 2020 [citirano 31.05.2020.] Dostupno na <https://www.uptodate.com/>
- (4) Šekerija M, Bubanović LJ, Novak P, Lončar J, Šelendić Đ. Incidencija raka u Hrvatskoj 2013, Bilten 38, Zagreb, 2015.
- (5) Šekerija M, Bubanović LJ, Novak P, Čukelj P, Lončar J, Šelendić Đ. Incidencija raka u Hrvatskoj 2014, Bilten 39, Zagreb, 2016.
- (6) Šekerija M, Bubanović LJ, Novak P, Čukelj P, Lončar J, Šelendić Đ. Incidencija raka u Hrvatskoj 2015, Bilten 40, Zagreb, 2018.
- (7) Šekerija M, Bubanović LJ, Novak P, Veltruski J, Čukelj P, Štruc K, Lončar J. Incidencija raka u Hrvatskoj 2016, Bilten 41, Zagreb, 2019.
- (8) Šekerija M, Bubanović LJ, Novak P, Veltruski J, Glibo M, Stavinoha M, Sarajlić G. Incidencija raka u Hrvatskoj 2017, Bilten 42, Zagreb, 2020.
- (9) Michaud D, Batchelor T. Risk factors for brain tumors. U: UpToDate, Loeffler JS, Wen PJ. UpToDate [Internet]. 2020 [citirano 04.06.2020.] Dostupno na <https://www.uptodate.com>.
- (10) Linos E, Raine T, Alonso A, Michaud D. Atopy and risk of brain tumors: a meta-analysis. *J Natl Cancer Inst.* 2007;99(20):1544. Epub 2007 Oct 9.)
- (11) Schwartzbaum J, Ding B, Johannesen TB, Osnes LT, Karavodin L, Ahlbom A, Feychting M, Grimsrud TK. Association between prediagnostic IgE levels and risk of glioma. *J Natl Cancer Inst.* 2012;104(16):1251. Epub 2012 Aug 1.
- (12) Huncharek M, Kupelnick B, Wheeler L. Dietary cured meat and the risk of adult glioma: a meta-analysis of nine observational studies. *J Environ Pathol Toxicol Oncol.* 2003;22(2):129.
- (13) Dubrow R, Darefsky AS, Park Y, Mayne ST, Moore SC, Kilfoy B, Cross AJ, Sinha R, Hollenbeck AR, Schatzkin A, Ward MH. Dietary components related to N-nitroso compound formation: a prospective study of adult glioma. *Cancer Epidemiol Biomarkers Prev.* 2010 Jul;19(7):1709-22. Epub 2010 Jun 22.

- (14) Michaud DS, Holick CN, Batchelor TT, Giovannucci E, Hunter DJ. Prospective study of meat intake and dietary nitrates, nitrites, and nitrosamines and risk of adult glioma. *Am J Clin Nutr.* 2009 Sep;90(3):570-7. Epub 2009 Jul 8.
- (15) Wrensch M, Weinberg A, Wiencke J, Miike R, Sison J, Wiemels J, Barger G, DeLorenze G, Aldape K, Kelsey K. History of chickenpox and shingles and prevalence of antibodies to varicella-zoster virus and three other herpesviruses among adults with glioma and controls. *Am J Epidemiol.* 2005;161(10):929.
- (16) Schuman LM, Choi NW, Gullen WH. Relationship of central nervous system neoplasms to *Toxoplasma gondii* infection. *Am J Public Health Nations Health.* 1967;57(5):848.
- (17) Ryan P, Hurley SF, Johnson AM, Salzberg M, Lee MW, North JB, McNeil JJ, McMichael AJ, Tumours of the brain and presence of antibodies to *Toxoplasma gondii*. *Int J Epidemiol.* 1993;22(3):412.
- (18) Hirbe AC, David H Gutmann DH. Neurofibromatosis type 1: a multidisciplinary approach to care. *The Lancet Neurology.* 2014; 13(8) 834-843
- (19) David N. Louis, Hiroko Ohgaki, Otmar D. Wiestler, Webster K. Cavenee. WHO classification of tumours of the central nervous system. 4th edition. Lyon. 2016.
- (20) National Library of Medicine (US). Genetics Home Reference [Internet]. Bethesda (MD): The Library; Li-Fraumeni syndrome [ažurirano 26.5.2020.; citirano 3.6.2020.]. Dostupno na: <https://ghr.nlm.nih.gov/condition/li-fraumeni-syndrome>
- (21) National Library of Medicine (US). Genetics Home Reference [Internet]. Bethesda (MD): The Library; Familial adenomatous polyposis [ažurirano 26.5.2020.; citirano 3.6.2020.]. Dostupno na: <https://ghr.nlm.nih.gov/condition/familial-adenomatous-polyposis>
- (22) National Library of Medicine (US). Genetics Home Reference [Internet]. Bethesda (MD): The Library; Lynch syndrome [ažurirano 26.5.2020.; citirano 3.6.2020.]. Dostupno na <https://ghr.nlm.nih.gov/condition/lynch-syndrome>
- (23) National Library of Medicine (US). Genetics Home Reference [Internet]. Bethesda (MD): The Library; Gorlin syndrome [ažurirano 26.5.2020.; citirano 3.6.2020.]. Dostupno na <https://ghr.nlm.nih.gov/condition/gorlin-syndrome>
- (24) Wong E, Wu J. Overview of the clinical features and diagnosis of brain tumors in adults. U: UpToDate, Loeffler JS, Wen PJ. UpToDate [Internet]. 2020 [citirano 04.06.2020.] Dostupno na <https://www.uptodate.com>

- (25) Perkins A, Liu G. Primary Brain Tumors in Adults: Diagnosis and Treatment. *American Family Physician*. [Internet]. 01.02.2016. [citirano 4.6.2020.]; 2016; 93(3):211-217
- (26) Van Breemen M, Wilms EB, P Vecht CJ. Epilepsy in patients with brain tumours: epidemiology, mechanisms, and management. *The Lancet Neurology*. [Internet]. Svibanj.2007. [citirano 4.6.2020.]; 2007; 6(5): 421-430
- (27) Lote K, Stenwig AE, Skullerud K, Hirschberg H. Prevalence and prognostic significance of epilepsy in patients with gliomas. *European Journal of Cancer*. [Internet]. 01.01.1998. [citirano 4.6.2020.]; 1998; 34(1): 89-102
- (28) Hayat MA. Tumors of the Central Nervous System Volume 3 Brain Tumors. Chapter 2: Brain Tumor Classification Using Magnetic Resonance Spectroscopy New Jersey. Springer; 2010
- (29) Fink JR, Muzi M, Peck M, Krohn AK. Continuing Education: Multi-modality Brain Tumor Imaging – MRI, PET, and PET/MRI. *J Nucl Med*. [Internet]. 2015 [citirano 4.6.2020.]2015 Oct; 56(10): 1554–1561. Dostupno na: <https://www.ncbi.nlm.nih.gov/pmc/articles/PMC4592410>
- (30) Chen W. Clinical applications of PET in brain tumors. *J Nucl Med*. . [Internet]. 2007 [citirano 4.6.2020.] 2007;48(9):1468–81. Dostupno na: <http://jnm.snmjournals.org/content/48/9/1468.long>
- (31) Langen K-J, Galldiks N. PET imaging of brain tumors. U: *Brain Tumor Imaging*. Springer Science + Business Media; New Jersey; 2013.
- (32) Shalaby T, Achini F, Grotzer MA. Targeting cerebrospinal fluid for discovery of brain cancer biomarkers. *J Cancer Metastasis Treat*. [Internet]. 20016 [citirano 4.6.2020.] 2016;2:176-187. Dostupno na: <https://jcmtjournal.com/article/view/1321>
- (33) Louis D, Ohgaki H, Wiestier O, Cavenee W, Ellison D. WHO Classification of Tumours of the Central Nervous System. Revised 4th edition. Lyon: International Agency for Research on Cancer: 2016.
- (34) Johnson D, Guerin J, Giannini C, Morris J, Eckel L, Kaufmann T. 2016 Updates to the WHO Brain Tumor Classification System. *Radiographics*. Nov-Dec 2017;37(7):2164-2180.
- (35) Lake M, Krook L, Cruz S. Pituitary Adenomas: An Overview. *American Family Physician*. [Internet]. 1.9.2013. [citirano 15.06.2020.] 2013 Sep 1;88(5):319-27. Dostupno na: <https://www.aafp.org>

ŽIVOTOPIS

Andrea Kos je rođena 23.06.1995. u Rijeci. Osnovnu škola "Mato Lovrak" Nova Gradiška završila je 2010. godine. 2014. godine završava i Opću gimnaziju Nova gradiška uspješno položenom državnom maturom te iste godine upisuje integrirani preddiplomski i diplomski studij medicine na Medicinskome fakultetu Sveučilišta u Rijeci. Tokom studija bila je demonstrator na Zavodu za histologiju i embriologiju od 2016./2017. do 2019./2020. na hrvatskom i engleskom jeziku. Za vrijeme fakultetskog obrazovanja sudjelovala je na raznim nacionalnim i internacionalnim kongresima kao što su Kongres hitne medicine u Rijeci, Practical Knowledge for Students u Splitu te International Undergraduate & Foundation Surgery Conference u Londonu. 2018. godine bila je na kulturalnoj razmjeni u SAD-u. Na petoj godini studija sudjelovala je u Erasmus+ programu te je odradila stručnu praksu u trajanju od 5 tjedana na Klinici za neurokirurgiju Sveučilišne bolnice Královské Vinohrady u Pragu i stručnu praksu u trajanju od 4 tjedana na Klinici za anesteziologiju, reanimaciju i intenzivno liječenje u istoj bolnici. Tečno govori engleski jezik.