

PILONIDALNI SINUS

Miljas, Luciana

Master's thesis / Diplomski rad

2020

Degree Grantor / Ustanova koja je dodijelila akademski / stručni stupanj: **University of Rijeka, Faculty of Medicine / Sveučilište u Rijeci, Medicinski fakultet**

Permanent link / Trajna poveznica: <https://um.nsk.hr/um:nbn:hr:184:115387>

Rights / Prava: [In copyright](#)/[Zaštićeno autorskim pravom.](#)

Download date / Datum preuzimanja: **2024-07-19**



Repository / Repozitorij:

[Repository of the University of Rijeka, Faculty of Medicine - FMRI Repository](#)



SVEUČILIŠTE U RIJECI

MEDICINSKI FAKULTET

INTEGRIRANI PREDDIPLOMSKI I DIPLOMSKI

SVEUČILIŠNI STUDIJ MEDICINE

Luciana Miljas

PILONIDALNI SINUS

Diplomski rad

Rijeka, 2020.

SVEUČILIŠTE U RIJECI

MEDICINSKI FAKULTET

INTEGRIRANI PREDDIPLOMSKI I DIPLOMSKI

SVEUČILIŠNI STUDIJ MEDICINE

Luciana Miljas

PILONIDALNI SINUS

Diplomski rad

Rijeka, 2020.

Mentor rada: prof.dr.sc. Harry Grbas, dr.med.

Diplomski rad ocjenjen je dana 18.06.2020. u Rijeci, na Katedri za kirurgiju Medicinskog fakulteta u Rijeci, pred povjerenstvom u sastavu:

1. Izv.prof.dr.sc. Aldo Ivančić, dr.med. (predsjednik Povjerenstva)
2. Prof.dr.sc. Miljenko Kovačević, dr.med.
3. Doc.dr.sc. Đordano Bačić, dr.med.

Rad sadrži 36 stranica, 5 slika i 40 literaturnih navoda.

Zahvaljujem mentoru na pomoći u stvaranju ovog diplomskog rada.

Veliko hvala kolegama i dragim prijateljima na nesebičnosti, pomoći i motivaciji za dalje.

Izrazito zahvaljujem obitelji na bezuvjetnoj potpori kroz sve ove godine.

Sadržaj

1. UVOD	1
2. SVRHA RADA	3
3. ETIOLOGIJA I PATOGENEZA	4
4. KLINIČKA SLIKA I DIJAGNOZA	6
5. TERAPIJA	8
5.1. Konzervativne metode	11
5.1.1. Fenol	11
5.1.2. Fibrinsko ljepilo	12
5.2. Kirurške metode	13
5.2.1. Ekscizija sa sekundarnim cijeljenjem	13
5.2.2. Ekscizija s primarnim cijeljenjem	15
5.2.3. Minimalno invazivni pristup	19
6. STOPA RECIDIVA	23
7. RASPRAVA	24
8. ZAKLJUČCI	27
9. SAŽETAK	28
10. SUMMARY	29
11. LITERATURA	30
12. ŽIVOTOPIS	36

1. UVOD

Pilonidalna bolest (pilonidalni sinus ili pilonidalna cista) predstavlja kroničnu upalu najčešće lokaliziranu u području sakrokokcigealne regije. Gotovo uvijek zahvaća mlađu, radno aktivnu populaciju, a dva do četiri puta je češća kod muškaraca (1). Medijan oboljenja za muškarce je 19 godina, za žene 21, a incidencija joj je približno oko 26 na 100 000. Prevalencija je veća kod bijele rase, dok je kod crne i žute rase znatno niža. Pilonidalna bolest je relativno česta bolest radno sposobne populacije koja često zahtjeva kirurško liječenje. Još uvijek ne postoji zlatni standard u liječenju bolesti te se iz raznih studija mogu naći različiti rezultati uspjeha liječenja (2).

Smatra se da je Herbert Mayo prvi opisao bolest kao prirođenu anomaliju. Hodges prvi opisuje dlaku kao uzrok pilonidalnog sinusa koja potom uzrokuje kroničnu upalu te 1880. godine bolesti daje naziv pilonidalni sinus. Izvedenica pilonidalni potječe od latinskih riječi *pilus* i *nidus* što znači gnijezdo dlaka. Karydakis i Bascom među prvima predlažu teoriju stečene bolesti (3).

Pilonidalni sinus sastoji se od glavne šupljine koja ima izvodni kanal u glutealnoj brazdi, a može imati i bočne kanaliće (traktuse). Histološki, šupljina je djelomično omeđena pločastim epitelom, sadržava dlake i stanični debris, a omeđena je granulacijskim tkivom.

Osim u sakrokokcigealnom području, pilonidalni sinus može se pojaviti i u intertriginoznom, intermamilarnom i aksilarnom području. Obrazloženje za navedene lokalizacije je vlažna, znojna i nehigijenska koža koja može potaknuti razvoj potkožne procesa karakterističnog za bolest (4).

Iako etiologija bolesti nije u potpunosti razjašnjena, većina literature navodi slične rizične čimbenike, a to su: muški spol, prekomjerna tjelesna težina, slaba higijena, sjedilački način života, izrazita dlakavost u interglutealnoj regiji. Osim gustoće dlaka, značajnim se pokazala i kvaliteta dlake pa je tako veća učestalost kod ljudi koji imaju grube i čvrste dlake. Sukladno rizičnim čimbenicima, najčešće oboljevaju vozači, studenti i ostala zanimanja koja zahtjevaju dugotrajno sjedenje (5).

2. SVRHA RADA

Pilonidalni sinus je bolest koja većinom zahvaća mlađu, radno sposobnu populaciju. Iako bolest nije smrtonosna, značajan je uzrok morbiditeta i odlaska na bolovanje. Sama bolest, ali i njeno liječenje značajno smanjuju kvalitetu života jer je oporavak dugotrajan i recidivi su učestali. S obzirom da još uvijek nema zlatnog standarda u terapiji, u ovom radu bit će prikazani načini liječenja uzimajući u obzir vrstu terapije, vrijeme oporavka te stopu recidiva.

3. ETIOLOGIJA I PATOGENEZA

Postoje mnoge teorije oko etiologije pilonidalne bolesti, međutim još uvijek nije došlo do koncenzusa. U samom početku bilo je uvriježeno mišljenje da je to urođena bolest uzrokovana promijenjenom kožom interglutealne brazde, međutim prema novijim spoznajama više je vjerojatno da se radi o stečenoj bolesti.

Pošto nema jedinstvene teorije oko etiologije pilonidane bolesti, pretražujući literaturu bit će navedene neke od poznatijih teorija. Alvandipour i suradnici u svom radu opisuju razvoj bolesti isključivo kod osoba s dubokim glutealnim rascjepom. Kod osoba koje dugotrajno sjede ili se pregibaju, interglutealni rascjep mijenja svoj prirodan položaj te se isteže oštećujući folikule dlaka i otvarajući pore. U takvim se prostorima nakuplja stanični debris te se uz pojedine guste i jake korjenove, dlaka može začepiti. Kako mikroorganizmima odgovara toplo i vlažno sklonište, takva pora je idealno mjesto za njihovo razmnožavanje pa tako može doći do infekcije i potkožnog apcesa (6).

Teorija kongenitalnog nastanka danas ima sve manje pristaša jer ne mogu objasniti nalaz pilonidalnog sinusa u područjima izvan sakrokokcigealne regije, kao na primjer u intertriginoznom ili aksilarnom području (7).

Sukladno stečenoj teoriji, bolest nastaje kao posljedica upalne reakcije na strano tijelo.

Dessily i suradnici smatraju da je bolest stečena i opisuje dvije teorije koje bi mogle objasniti pojavu pilonidalnog sinusa. Prva teorija po Bascomu opisuje stvaranje šupljine iz folikula dlake u interglutealnoj brazdi koja je potom začepljena naslagama keratina. Ulazak dlaka i staničnog debrisa opisuje kao posljedičnu pojavu (8). Teorija po Karydakisu opisuje dlaku kao podliježeći uzrok bolesti. Dlaka potom urasta u

sakrokocigealno potkožje, ponaša se kao strano tijelo i uzrokuje pojavu granulacijskog tkiva i fistule djelomično obložene epitelom.

Danas je široko prihvaćena teorija stečenog nastanka bolesti. Pilonidalni sinus najčešće se javlja nakon puberteta, a pod utjecajem spolnih hormona mijenjaju se i pilosebacealne jedinice. One se sastoje od lojnih žlijezda i folikula dlake pa tako hormoni u postpubertetskom razdoblju utječu na povećavanje dlačnih folikula, nepravilan rast dlaka i lučenje loja. Keratinski čepovi i ostatci dlaka mogu začepiti folikul i zahvaljujući vlažnom mediju, potaknuti razvoj mikroorganizama i nastanka apcesa. Ukoliko upalna reakcija traje dulje vrijeme može doći do formiranja šupljine i nastanka kroničnog oblika pilonidalnog sinusa. Stoga, samo stečena teorija može objasniti zašto je baš u postpubertetskoj dobi najveća incidencija bolesti. Također, za razliku od kongenitalne teorije, može objasniti povremeni nalaz pilonidalnog sinusa i na drugim lokacijama poput pupka, pazuha, skalpa i intermamilaro (9, 10).

4. KLINIČKA SLIKA I DIJAGNOZA

Klinička slika varira od asimptomatske bolesti sve do akutne ili kronične manifestacije pilonidalnog sinusa. Također, moguć je prijelaz iz jednog u drugi oblik bolesti pa je zbog toga potrebno razmotriti liječenje i asimptomatskih bolesnika jer se kod njih može razviti akutni ili kronični oblik bolesti.

Asimptomatska bolest prezentira se kao bezbolna jama u sakrokokcigealnoj regiji. Pacijenti nemaju simptoma, pa se najčešće ni ne javljaju liječniku. Često se nađe kao popratni nalaz.

Simptomi akutnog oblika bolesti očituju se kao nagla pojava jake boli u interglutealnoj regiji koja se pogoršava prilikom pokreta. Koža iznad jame je crvena, bolna i otečena, a u slučaju apcesa, može se javiti i mukoidan, purulentan ili krvav iscjedak. Formiranje apcesa često je praćeno temperaturom i osjećajem slabosti. Kod perforacije apcesa trenutno dolazi do poboljšanja pacijentovih simptoma. Mikrobiološko testiranje sekreta najčešće otkriva anaerobnu proliferaciju (*E.coli*). Od ostalih mikroorganizama, čest su nalaz *Proteus*, *S.aureus*, *Pseudomonas* i *Streptococcus*. (7)

Nakon akutne faze bolesti ona se pretvara u kroničnu koja se očituje povremenim lučenjem sekreta te neugodom i boli u zahvaćenom području prilikom kretanja. U fizikalnom nalazu vidljiva jama je najčešće u interglutealnoj regiji, a još se uz to mogu naći dlake koje prosijavaju kroz kožu, mukoidni, purulentni ili krvavi iscjedak i fistule. Palpacijom se nalazi otvrdnuće koje je praćeno crvenilom, a nekada boli i oteknućem.

Dijagnoza pilonidalnog sinusa postavlja se klinički na temelju anamneze i fizikalnog pregleda. U anamnezi se često nađe intermitentna bol u sakrokokcigealnom području i

povremeno curenje gnoja. Fizikalnim pregledom mogu se naći jame u interglutealnom rascjepu te otečeno, bolno i crveno ograničeno područje. (11)

5. TERAPIJA

Terapija pilonidalnog sinusa ovisi o stadiju bolesti. Potrebno je razlučiti asimptomatski, akutni i kronični oblik bolesti jer se terapija bitno razlikuje. Kod asimptomatskih pacijenata potrebno je pratiti tijek bolesti i održavati pojačanu higijenu jer kod njih može doći do potpune remisije bolesti u 40-ima ili 50-ima. Također se preporuča i laserska depilacija kao mjera sekundarne prevencije.

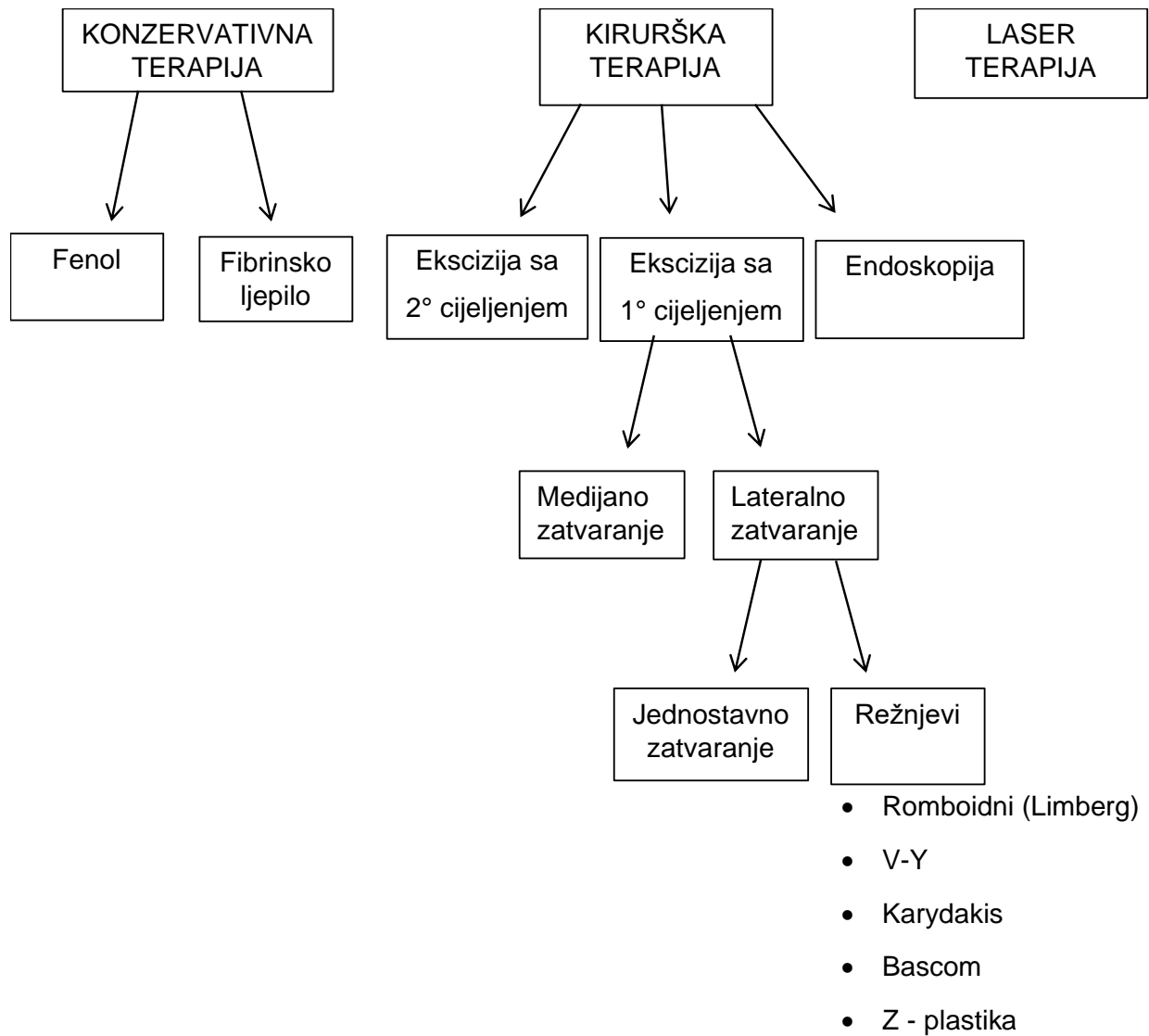
Akutni oblik bolesti potrebno je liječiti incizijom i drenažom apcesa. Potrebno je ukloniti stanični debris i vidljive dlake. Uz drenažu, dokazano je da kiretaža šupljine doprinosi uspješnijem cijeljenju i nižoj stopi recidiva. Antibiotička terapija nije pokazala učinkovitost pa se ne preporučuje osim kod imunosuprimiranih, pacijenata s rizikom od endokarditisa i sepse. Kod ostalih pacijenata, primjena antibiotika indicirana je kod pojave celulitisa bez apcesa. Ukoliko se koriste, preporuča se kombinacija cefalosporina s metronidazolom. Kuckelman u svom radu navodi da oko 50% pacijenata ne zahtjeva kirurško zbrinjavanje nakon akutne faze pilonidalne bolesti. Navodi higijenu, gubitak tjelesne težine i lasersku depilaciju kao preventivne mjere (11).

Terapija kroničnog oblika bolesti obuhvaća širok spektar kirurških i nekirurških tehnika (Slika 1.). Ukoliko je prisutan blagi oblik bolesti, savjetuje se održavanje higijene i gubitak težine. Ako tegobe potraju dulje vrijeme, razmatra se minimalna ekscizija pilonidalnog sinusa. Neki autori preporučavaju upotrebu fenola ili fibrinskog ljepljiva kako bi se izbjegao kirurški zahvat i njegove komplikacije. Što se tiče kirurških tehnika, nijedna od njih ne predstavlja zlatni standard u liječenju, već odabir terapije ovisi o opsežnosti lezije te vještini i iskustvu kirurga. Cilj liječenja kroničnog oblika bolesti je potpuno uklanjanje pilonidalnog sinusa i prevencija recidiva. Za brži oporavak pacijenta potrebno je

minimalno oštećenje zdravog tkiva i što manja napetost prilikom primarnog zatvaranja rane. Nadalje, obavljanje ekscizije i zatvaranje rane preferira se lateralno od interglutalnog rascjepa. Zaravnavanje natalnog rascjepa rekonstrukcijskim režnjevima može smanjiti stopu recidiva. (1, 11)

Klasični kirurški pristup pilonidalnoj bolesti uključuje široku eksciziju šupljine i lateralnih kanalića skupa s okolnim potkožnim tkivom. Cijeljenje može biti sekundarno ili primarno uz rekonstrukciju kožnim režnjevima. Spomenute metode u praksi se često izvode te su jednostavnije i ekonomski prihvatljivije.

U novije vrijeme sve se češće koriste minimalno invazivne metode poput endoskopije i laser tretmana. Njihova je prednost očuvanje okolnog tkiva, a samim time bezbolniji i brži oporavak (11).



Slika 1. Mogućnosti liječenja kroničnog pilonidalnog sinusa

5.1. Konzervativne metode

Konzervativne metode liječenja pilonidalnog sinusa obuhvaćaju primjenu fenola ili fibrinskog lijepila. Te se neinvazivne metode mogu koristiti u kombinaciji s točkastom ekscizijom ili kiretažom zbog ostvarivanja boljih rezultata.

5.1.1. Fenol

Fenol je tekući polimer prisutan u prirodi koji se pokazao efikasnim u liječenje pilonidalne bolesti. Primjenjuje se topički na samu leziju te se potom apsorbira i dopire do kanalića pilonidalnog sinusa. Pretpostavlja se da ima antioksidativno, anestetsko i antiseptičko djelovanje te da pospješuje aktivnost upalnih stanica. Uz to, fenol ima sklerozirajući učinak pa tako potiče stvaranje granulacijskog tkiva i fibroze. Također, denaturira proteine (keratin je polipeptid od kojeg su građene dlake) i uzrokuje blage opekotine kože. Stoga, fenol pospješuje uništavanje sadržaja pilonidalnog sinusa i potiče njegovo cijeljenje (12).

U literaturi postoje razni podaci o uspješnosti liječenja fenolom raznih koncentracija. Postoje otopine u rasponu 25-80% koncentracije fenola, a može se naći u obliku gela ili otopine. U studiji iz 2010. godine dokazano je da su niske koncentracije fenola (40%) jednako učinkovite kao i visoke koncentracije, a imaju manju pojavu rekurencije i komplikacija (13). S druge strane, prospektivna randomizirana studija iz 2016. godine navodi da niske koncentracije fenola nisu učinkovite u prodiranju kroz šupljine sinusa zbog nakupljanja krvi u istim. Stoga tvrde da 80%-ni fenol pruža bolje rezultate u odnosu na fenol niskih koncentracija(14). Do sada nije usuglašena uspješnost fenola u liječenju pilonidalnog sinusa. Međutim, faktori koji povećavaju stopu uspješnosti su primjena fenola u više navrata i sinus kiretaža.

Stopa recidiva nedvojbeno je veća kod liječenja fenolom u odnosu na kirurško liječenje pa se on u praksi čuva kao rezervna mogućnost. Uspješnost terapije primjenom fenola varira u raznim studijama 62-95%. Primjena fenola u više navrata pokazala se daleko učinkovitijom od jednokratne upotrebe. Također, stopa komplikacija se razlikuje u raznim studijama, a iznosi 0-15,2%. U ranom periodu najčešće komplikacije su opekline oko analnog područja, cellulitis i apces.

Prednosti liječenja fenolom su jednostavno korištenje, mala cijena, a zbog anestetskog učinka i bezbolan oporavak. Pacijentima je vrlo prihvatljiv oblik liječenja zbog izbjegavanja kirurškog zahvata, brzog vraćanja svakodnevnim obvezama, minimalne boli i rijetke pojave komplikacija. Aksoy i suradnici u studiji preporučuju upotrebu polifenola kod mladih ljudi s blažim oblicima bolesti kao prvu metodu liječenja (3).

5.1.2. Fibrinsko ljepilo

Fibrinsko ljepilo uz prethodnu kiretažu sinusa pokazalo se uspješnim u liječenju pilonidalnog sinusa. Fibrinsko ljepilo djeluje na način da imitira koagulacijsku kaskadu tako da cijepa fibrinogenske lance i stvara fibrinske ugruške. Ti se ugrušci vremenom razgrađuju i potiču cijeljenje aktivacijom makrofaga i stvaranjem kolagena.

Studija iz 2018. pokazala je da je kiretaža zajedno s obliteracijom sinusa fibrinskim ljepilom uspješna u oko 66% slučajeva nakon 1 tretmana, a čak 97% nakon dva tretmana istim. Ista studija pokazala je i stopu recidiva od 27%. Iako je stopa recidiva visoka, pokazala se kao dobra alternativa ukoliko pacijent odbija opsežan operacijski zahvat.

Neke od prednosti liječenja pilonidalnog sinusa fibrinskim ljepilom su veće zadovoljstvo pacijenta, kraći oporavak i manji broj kontrolnih pregleda (15).

5.2. Kirurške metode

Glavni cilj kirurgije u liječenju je kompletno odstranjenje pilonidalnog sinusa. Ono podrazumijeva uklanjanje glavne šupljine s dlakama i granulacijskim tkivom te izvodnih i bočnih kanalića. Sam kirurg odlučuje o dubini ekscizije koja može pratiti dubinu samog sinusa ili dubinu sakrokocigealne fascije neovisno o dubini sinusa. Općenito je pravilo da se maksimalno pokušava očuvati zdravo tkivo kako bi oporavak bio kraći i kako bi se smanjio rizik za pojavu komplikacija. Pošto nema jedinstvenog protokola u liječenju bolesti, prikazat će se najčešće korištene kirurške metode. Mogu se podijeliti na ekscizije sa sekundarnim i s primarnim cijeljenjem te minimalno invazivne metode.

5.2.1. Ekscizija sa sekundarnim cijeljenjem

Ekscizija pilonidalnog sinusa sa sekundarnim cijeljenjem najjednostavnija je kirurška metoda liječenja bolesti. Najčešće se izvodi uz lokalnu anesteziju, međutim kod opsežnog i kompliciranog oblika bolesti može se raditi pod spinalnom ili općom anestezijom. Operacijski zahvat obuhvaća eksciziju pilonidalnog sinusa bez šivanja. Nakon zahvata pacijentu se savjetuje održavati pojačanu higijenu i ograničavanje rastezanja zahvaćenog područja. Pacijenti s boljom suradljivošću u smislu higijene imali su bolje rezultate u odnosu na nesuradljive pacijente. U velikoj studiji u Michiganu od preko 500 pacijenata stopa recidiva iznosila je 3,2%. Neki od tih pacijenata bili su podvrgnuti reoperaciji koja je

uključivala debridman s pažljivijom njegom rane. Komplikacije u smislu krvarenja i produljenog cijeljenja pojavile su se u oko 5% pacijenata te su zbrinuti obradom rane, kauterizacijom i šivanjem. (16).

Ekscizija sa sekundarnim cijeljenjem daje jedne od najboljih rezultata što se tiče stope recidiva uspoređivajući je s ostalim metodama. Međutim, cijeljenje otvorene rane je produljeno i traje prosječno oko 50 dana pa je vrlo nezgodno za pacijente (17).

Osim klasične ekscizije, postoji i njena modifikacija. Sinusektomija je minimalno invazivna metoda koja podrazumijeva inciziju kože uz sam rub pilonidalnog sinusa i potkožnu ekstirpaciju sinusa, a rana cijeli sekundarno. Od klasične ekscizije razlikuje se u količini odstranjene kože i potkožja. Sinusektomija je metoda koja zdravo tkivo ostavlja intaktno te time omogućava brže cijeljenje rane (18).

5.2.1.1. Marsupijalizacija

Marsupijalizacija je kirurška metoda za liječenje pilonidalnog sinusa osmišljena 1937. godine, a ima karakteristike primarnog i sekundarnog cijeljenja rane.

Kod marsupijalizacije radi se ekscizija pilonidalnog sinusa nakon kojeg se radi kiretaža kako bi se uz dlake i debris uklonilo kompletno granulacijsko tkivo. Potom se rubovi rane šivaju na presakralnu fasciju, a rana je labavo vezana šavovima.

Kod takve vrste šivanja potkožno tkivo u potpunosti je prekriveno kožom pa je omogućeno brže cijeljenje rane u odnosu na sekundarno cijeljenje. Kako su šavovi labavo postavljeni, infekcije i komplikacije vezane za ranu su minimizirane (19).

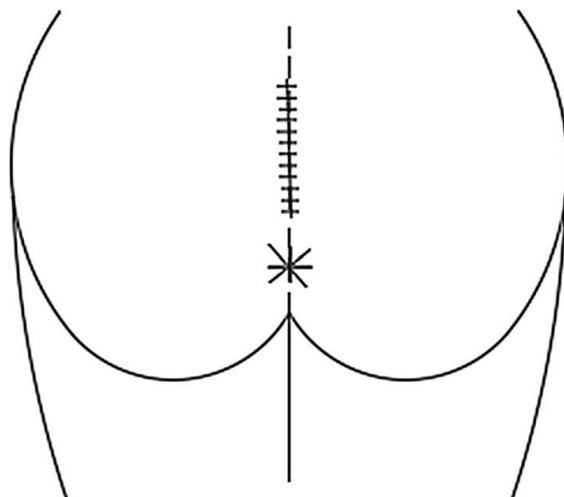
Marsupijalizacija je prijelazna metoda koja iskorištava najbolje od obje metode cijeljenja. Odlikuje se nižom stopom komplikacija rane u odnosu na eksciziju s primarnim cijeljenjem i kraćim vremenom oporavka u odnosu na eksciziju sa sekundarnim cijeljenjem rane.

5.2.2. Ekscizija s primarnim cijeljenjem

Ekscizija s primarnim cijeljenjem kirurška je tehnika razvijena kako bi vrijeme oporavka bilo kraće u odnosu na sekundarno cijeljenje. Približavanje rubova rane šavovima rezultira bržim cijeljenjem tkiva, ali rana se češće komplicira infekcijom i dehiscijencijom.

5.2.2.1. Ekscizija s medijanim zatvaranjem

Zahvat se izvodi najčešće pod lokalnom anestezijom. Kako bi se olakšala vizualizacija šupljina i kanalića najprije se injicira metilensko modrilo. Potom se radi incizija i evakuacija sadržaja pilonidalnog sinusa, odnosno evakuacija svog modrilom obojenog tkiva sve do dubine presakralne fascije. Poslije evakuacije, kirurški rez je vertikalni i šiva se u medijanoj sredini, to jest u samom interglutealnom rascjepu (Slika 2.). Postavlja se dren kako bi se rizik od komplikacija rane smanjio.



Slika 2. Medijano zatvaranje nakon ekscizije pilonidalnog sinusa (20)

Ekscizija s medijanim zatvaranjem nije široko priznata metoda liječenja pilonidalnog sinusa. Takva metoda ima najvišu stopu recidiva i visok rizik za razvoj komplikacija. Osim toga, često rezultira nezadovoljstvom pacijenata zbog duge hospitalizacije, bolnosti i dugog vremena oporavka (20).

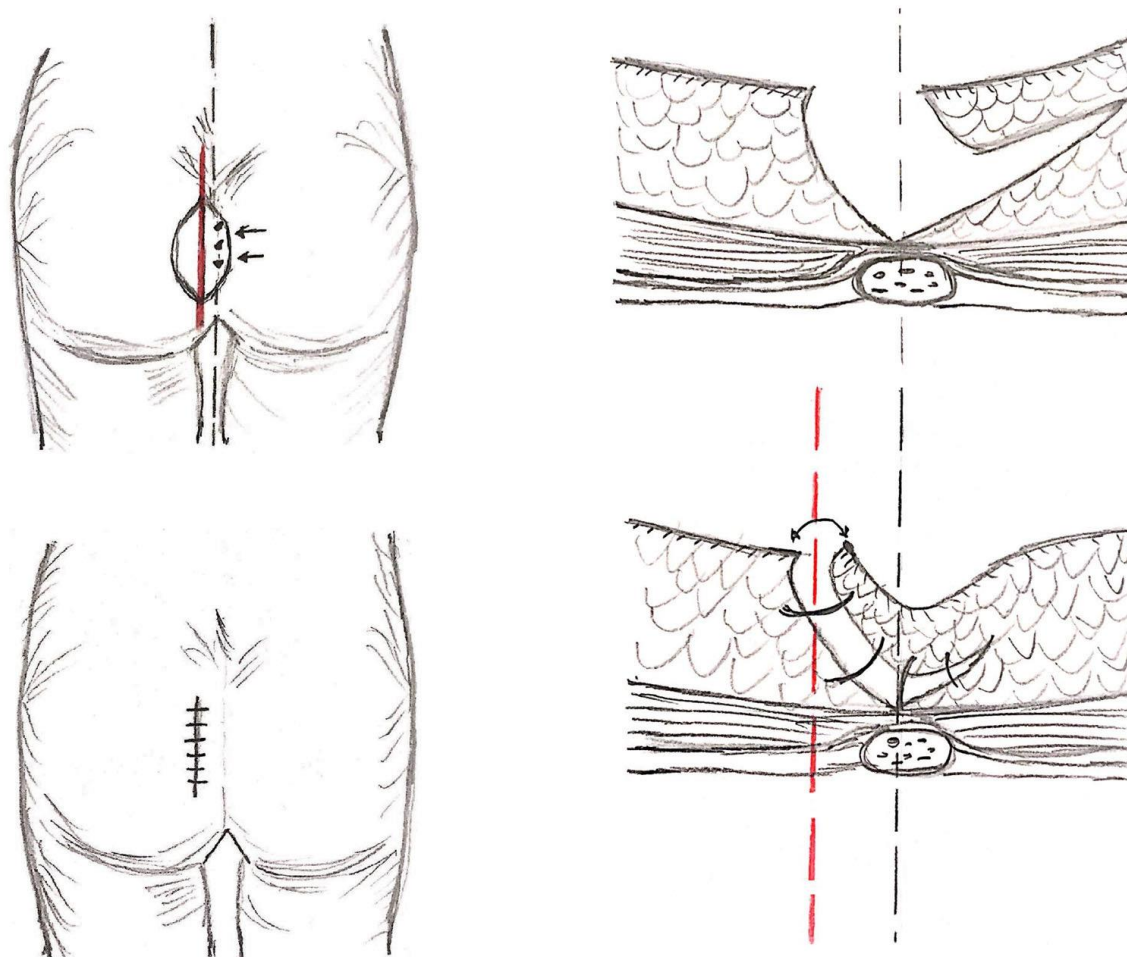
5.2.2.1. Karydakis režanj

Glavni princip Karydakisa režnja je ekscizija pilonidalnog sinusa uz zatvaranje s asimetričnim režnjem. Tim se režnjem medijana brazda zaravnjuje i prevenira se odlaganje dlaka u interglutealni rascjep i tako sprječava rekurenciju.

Izvodi se u spinalnoj anesteziji, a prijeoperativno se daje antibiotska profilaksa. Pristupa se lateralno od interglutealnog rascjepa te se injicira metilensko modriilo u sinusne kanaliće. Zatim se označe granice pilonidalnog kompleksa i radi se elipsoidna ekscizija do označenih granica i sve do sakralne fascije u dubinu. Potom se režanj pomakne tako da prekrije medijanu brazdu te se šiva lateralno uz postavljanje drena (Slika 3.). Pacijentu

se svakodnevno vrši inspekcija rane te se otpušta kući četvrti ili peti postoperativni dan. Dren se odstranjuje 7-12 dana kasnije, a šavovi se skidaju otprilike jedanaesti dan nakon operacije (6, 17).

Karydakis režanj jednostavna je metoda liječenja pilonidalnog sinusa, sa stopom recidiva od oko 0-8%. Prikladan je za pacijente sa lokalizacijom kanalića u samoj natalnoj brazdi, dok kod pacijenata sa otvorima kanalića s obje strane gluteusa nije izvodiva (21).



Slika 3. Karydakis režanj (4)

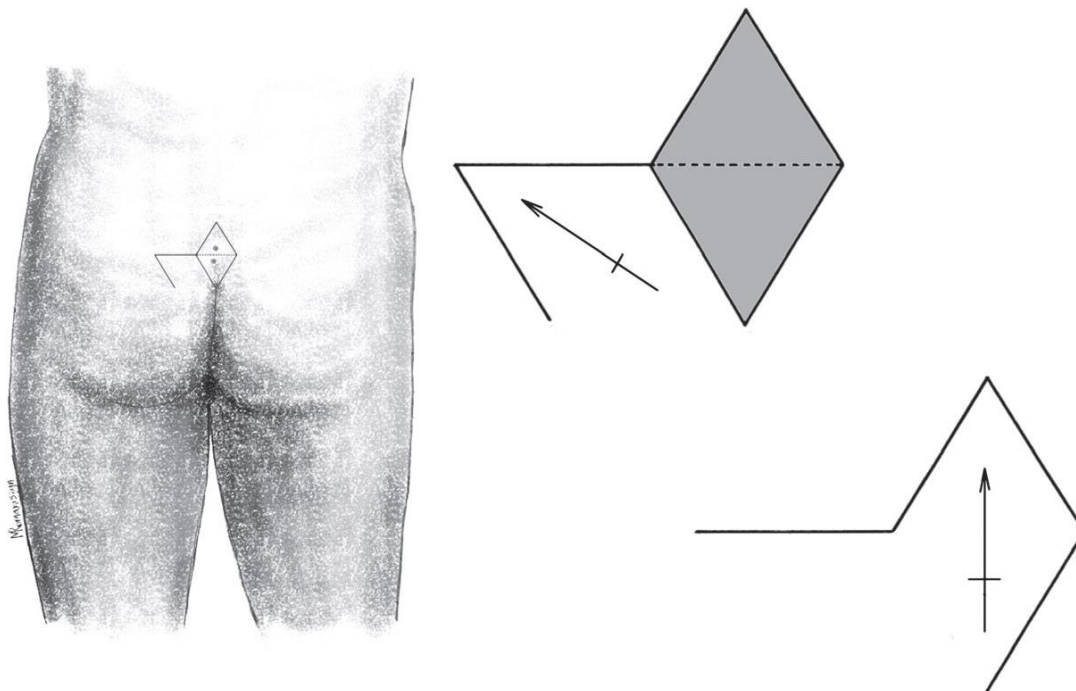
5.2.2.2. Bascomov ređanj

Metoda po Bascomu fokusira se na minimalnu eksciziju zdravog tkiva i lateralni pristup. Još se naziva i metoda zatvaranja rascjepa ili dizanja rascjepa. Izvodi se pod općom anestezijom, a do sinusa se pristupa lateralnom incizijom. Ekscidira se tkivo pilonidalnog sinusa sa što manjim prodiranjem u zdravo tkivo, a potom se rana zatvara primarno ili sekundarno. Prednosti sekundarnog zatvaranja su brže cijeljenje i bolje podnošenje za pacijenta, dok su nedostaci češće infekcije rane i dehiscijencija (6, 17, 19).

5.2.2.3. Limbergov ređanj

Limbergov romboidni ređanj smišljen je 1946.godine, a tehnika podrazumijeva upotrebu transpozicijskog ređnja. Prednosti takve metode su jednostavnost izvođenja, smanjena napetost rane i zaravnavanje samog rascjepa pa je time manji rizik recidiva (20).

Zahvat se izvodi u spinalnoj anesteziji. Označuje se romboidno područje unutar kojeg su svi otvori kanalića pilonidalnog sinusa. Ekscidira se koža i potkožno tkivo iz te regije sve do sakrokokcigealne fascije. Zatim se oblikuje ređanj koji sadrži kožu, potkožje i fasciju mišića gluteus maximusa koji se potom rotira i prekriva medijani defekt (Slika 4.). Koriste se potkožni i kožni pojedinačni šavovi skupa s drenom. Pacijent se otpušta doma drugi postoperativni dan uz otklanjanje drena te mu se savjetuje pojačana higijena i izbjegavanje pokreta istezanja tijekom iduća tri tjedna. Pokazalo se da je ta metoda bolja od jednostavne ekscizije i ostalih ređnjeva obazirući se na vrijeme oporavka i stopu recidiva i komplikacija (22).



Slika 4. Shema rekonstrukcije Limbergovim režnjem (22)

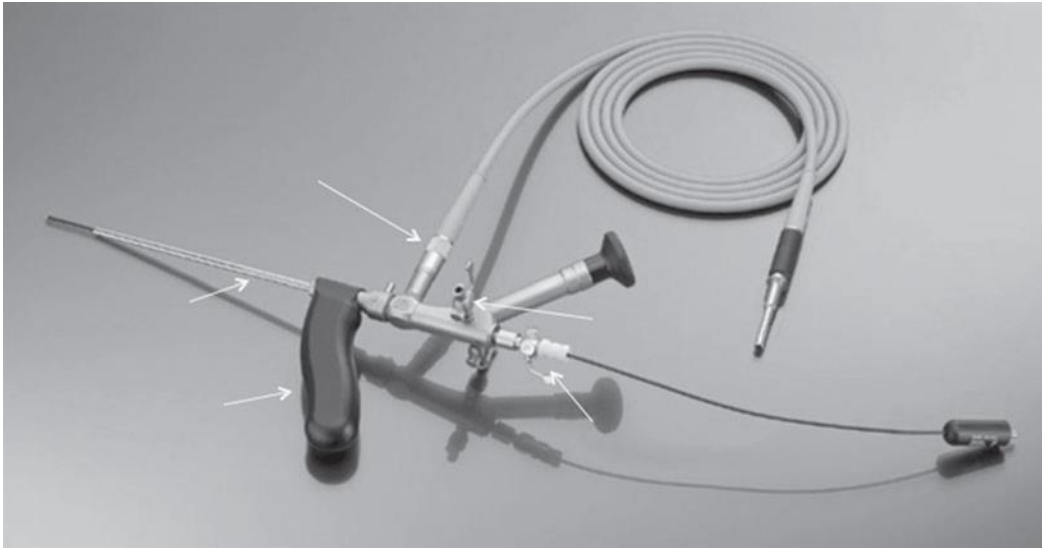
5.2.3. Minimalno invazivni pristup

Minimalno invazivan pristup kirurška je tehnika povezana s minimalnom ekscizijom i maksimalnim očuvanjem okolnog zdravog tkiva. Povezana je s kraćim trajanjem hospitalizacije, skorijim vraćanjem uobičajenim aktivnostima i manjoj razini postoperativne boli koji rezultiraju većim zadovoljstvom pacijenata. Minimalno invazivan pristup podrazumijeva endoskopsko i lasersko liječenje pilonidalnog sinusa (23).

5.2.3.1. Endoskopski pristup

Meinero i suradnici su 2013. godine predstavili novu metodu liječenja pilonidalnog sinusa koji se temelji na minimalno invazivnom pristupu. Zahvat je nazvan EPSiT (endoscopic

pilonidal sinus treatment), a cilj mu je vizualizacija lumena pilonidalnog sinusa Meniereovim fistuloskopom (Slika 5.) i njegovo uništavanje.



Slika 5. Meinereov fistuloskop (24)

Zahvat počinje pozicioniranjem pacijenta i infiltracijom lokalnog anestetika. Podjeljen je u dijagnostičku i operativnu fazu. Cilj prve faze je locirati sve šupljine i kanaliće pilonidalnog sinusa. Meinerovim fistuloskopom se pristupa kroz vanjski kanalić te se ispuni otopinom kako bi se vizualizirao lumen kanalića. U operativnoj fazi endoskopskim se forcepsom uklanjaju dlake i folikuli dlake. Zatim se umeće elektrokirurški nož koji je spojen na monopolarnu elektrodu i služi za ablaciju granulacijskog tkiva oko sinusa. Nekrotični materijal uklanja se četkicom ili kiretom ukoliko je površnije smještena (24).

Endoskopsko liječenje pilonidalnog sinusa omogućilo je direktnu vizualizaciju šupljine i kanalića samog sinusa. Vizualizacija sinusa omogućuje kirurgu inspekciju svih

potencijalnih kanalića i abscesa, direktnu potvrdu o odstranjenju dlaka i debrisa, uništenju granulacijskog tkiva i učinkovitoj hemostazi.

Endoskopski zahvat omogućuje minimalno prodiranje u zdravo tkivo te je stoga podnošljiviji za pacijenta. Pacijenti navode manju postoperativnu bol, brže vraćanje svakodnevnom životu i neugodu uspoređujući s ostalim operativnim tehnikama (25, 26).

5.2.3.2. Laser terapija

Prvi se put u Belgiji 2014.godine koristi laserska terapija u liječenju pilonidalnog sinusa. On radi na principu uništavanja epitela kanalića sinusa koji se potom sužavaju i zatvaraju stvaranjem granulacija.

Zahvat se izvodi u dnevnoj bolnici, jednostavan je za izvedbu i kratko traje. Izvodi se pod regionalnom anestezijom i bez antibiotske profilakse. Prospektivna studija koristila je dioda laser valne duljine 1470 nanometara i energije 10 vati. Zahvat započinje proširivanjem jama iz kojih se uklanjaju debris i dlake. Nakon toga slijedi ulazak lasera u jamu ili kanalić i aplikacija laserskih zraka koja ih oštećuje epitel i obliterira (27). Osim proširivanja jama, često se uz laserski zahvat primjenjuje i točkasta ekscizija jer takva kombinacija metoda pokazuje manji broj recidiva (4).

Stopa recidiva je oko 15%, a indiciran je za bolesnike s brojnim jamama i sekundarnim otvorima kako bi se izbjegao opsežan kirurški zahvat i dugotrajan oporavak. Laserska terapija je sigurna i jednostavna metoda koja daje dobre rezultate što se tiče izlječenja i stope recidiva. Za pacijente je to dobra alternativa kirurškom zahvatu zbog kraćeg vremena oporavka i bolje podnošljivosti, odnosno manje razine boli (8).

Studija iz 2020. usporedila je upotrebu Karydakisova reznja i ablaciju sinusa laserom uz točkastu eksciziju. Došli su do zaključka da su pacijenti subjektivno zadovoljniji s laser tretmanom jer navode manju bol i kraći oporavak. Stoga, Yardimci preporuča upotrebu lasera u ranijim stadijima bolesti (4).

6. STOPA RECIDIVA

Uspjeh liječenja pilonidalnog sinusa mjeri se vremenom oporavka, pojavom komplikacija i stopom recidiva. Postoje razvijene brojne tehnike liječenja, međutim nijedna tehnika dosad nije u potpunosti uklonila recidive.

Ostatni kanalići nakon ekscizije, infekcije postoperativnog ožiljka i predispozicija bolesnika mogu biti uzrok recidiva. Stopa recidiva kod ekscizije s medijanim šivanjem nedvojbeno je najviša. Kod takve tehnike tenzija na ranu je velika, a rana ostaje u interglutealnom rascjepu što povećava rizik recidiva. Zbog toga su se razvile rekonstrukcijske tehnike kojom bi se izravnao duboki natalni rascjep i ožiljak pomaknuo lateralno.

Pretražujući literaturu vidljiva je raznolikost uspjeha liječenja i stope recidiva među različitim ustanovama. Studija iz 2020. navodi stopu recidiva od 5% kod široke ekscizije bez šivanja. Ekscizija s primarnim medijanim šavom pokazala je stopu recidiva od čak 38%, dok su asimetrične ekscizije i zatvaranja pokazala stopu recidiva od oko 1,5-8%.

Laser sa svojom minimalnom invazivnošću ovisno o vrsti primjenjenih laserskih zraka pokazuje stopu recidiva 13-19%, a endoskopski zahvat oko 8% (4).

7. RASPRAVA

Optimalno liječenje pilonidalne bolesti trebalo bi biti učinkovito, s minimalnom manipulacijom zdravog tkiva, kratkim vremenom oporavka i malom stopom recidiva. Uz to, bitna je kontrola boli te zadovoljavajući estetski rezultat.

Primarno zatvaranje rane medijanim šavom povezano je s visokom stopom recidiva (čak 38%), dok je kod ekscizije sa sekundarnim cijeljenjem oko 5%. Stopa recidiva kod asimetričnih tehnika zatvaranja poput Limbergova režnja je oko 1,5-5,3%, dok je kod primjene Bascomovog i Karydakis režnja ta stopa nešto veća, odnosno ona iznosi oko 8%. Stoga, većina studija i istraživanja ne podržavaju eksciziju s medijanim šivanjem kao opciju za liječenje pilonidalnog sinusa. Preferiraju se metode sa niskom stopom recidiva kao ekscizija sa sekundarnim cijeljenjem ili rekonstrukcija režnjevima. Također, pošto nedostaje randomiziranih prospektivnih studija, nemoguće je iznijeti objektivne podatke o uspješnosti liječenja. Razlog tome je što se već postojeće studije razlikuju po broju ispitanika, kriteriju uključivanja u studiju, vremenu praćenja pacijenata i mjerenih kriterija (4).

Osim stope recidiva, potrebno je uzeti u obzir i druge parametre poput učestalosti pojave komplikacija i vremena cijeljenja rane. Unatoč niskoj stopi recidiva i pojave komplikacija, ekscizija sa sekundarnim cijeljenjem ima najduže vrijeme cijeljenja s prosjekom od oko 50 dana. Navedena metoda uzrokuje dulje vrijeme izostanka s posla i privremenu invalidnost. S obzirom da je to radno sposobna populacija, pacijentima je vrlo teško odlučiti se na takvu metodu. Takvo liječenje povezano je s većim nezadovoljstvom pacijenata i češćim dolaskom na bolničke kontrole (17).

Pojava infekcija postoperativno značajno je veća kod zatvorenih rana zbog veće tenzije i manje drenaže sadržaja iz dubine rane. Kako bi se smanjile takve komplikacije kod rana s primarnim zatvaranjem, neki autori preporučuju postavljanje drena nekoliko dana postoperativno. Engleska pregledna studija navela je učestalost infekcije kod medijanog zatvaranja 10,4%, a kod lateralnog zatvaranja šavovima 6,3% (28, 29).

U zlatnoj sredini što se tiče vremena cijeljenja rane nalaze se kirurške metode s primarnim cijeljenjem. One omogućavaju povratak na posao već za nekoliko dana do tjedana. Međutim, kod njih su komplikacije nešto češće u smislu infekcije rane i nakupljanje seroma. Takvi pacijenti u fazi oporavka češće imaju osjećaj nelagode prilikom izvođenja uobičajenih pokreta i osjećaju postoperativnu bol.

Općenito, primarno zatvaranje povezano je s bržim cijeljenjem rane i bržim oporavkom, dok je sekundarno cijeljenje povezano s manjom stopom recidiva.

Rekonstrukcija režnjeva razvijena je kako bi omogućila manju tenziju rane i samim tim spriječila dehiscijenciju rane. Također, zaravnjuje interglutealnu brazdu pa time značajno smanjuje učestalost recidiva u odnosu na medijano šivanje (30).

S druge strane, kod metoda liječenja fenolom, fibrinskim ljepilom i laserom pacijenti su isti dan otpušteni iz bolnice te im se savjetuje pojačana higijena tretiranog područja. Takve neinvazivne i minimalno invazivne metode pacijentima su podnošljivije i već se idući dan vraćaju svakodnevnim obvezama. Cjeloukupno zadovoljstvo takvom vrstom liječenja značajno je veće u odnosu na operativne metode. Ti su pacijenti radno sposobni i osjećaju minimalnu nelagodu u tretiranom području što ih ne ograničava u uobičajenim naporima (31-37).

U liječenju pilonidalne bolesti u novije vrijeme sve se više preferiraju minimalno invazivne metode. Kod odabira načina liječenja ovisi klinički stadij bolesti i veličina samog sinusa. Poznato je da se kod kompliciranijih oblika pilonidalnog sinusa s mnoštvom bočnih kanalića uspješnost takvih zahvata značajno smanjuje.

Uspješnost zahvata i stopa recidiva pokazala se boljom kod klasičnih kirurških metoda u odnosu na endoskopski zahvat. Unatoč tome, kod endoskopske metode značajno je niži rizik od komplikacija. Također, kraće je vrijeme cijeljenja i veće je zadovoljstvo pacijenta (38-40).

Studija iz 2020.godine navodi lasersku ablaciju uz eksciziju izvodnih kanalića kao vrlo uspješnu tehniku izbjegavajući klasične, opsežne operativne zahvate (27). Međutim, ona je rezervirana za nekomplicirane oblike bolesti. Stopa recidiva u studiji iz 2020. godine je 2,9% što je izvrstan rezultat, no period praćenja je bio oko 2 godine što je prekratak period da bi se dobili pouzdani rezultati. Prednosti takve metode su minimalne, površne rane i brzo cijeljenje, manja bolnost i brz povratak svakodnevnim aktivnostima (4).

Osim kirurških tehnika, prema nekim radovima, na pojavu komplikacija utječe veličina i broj šupljina pilonidalnog sinusa. Izrazito velike šupljine s brojim kanalićima povezani su s učestalim recidivima i infekcijama rane. Na lošije postoperativne ishode utječe i obiteljska povijest bolesti i upotreba lokalne anestezije (34).

8. ZAKLJUČCI

Pilonidalni sinus relativno je česta bolest koja se pojavljuje kod mlade, radno sposobne populacije. Iako bolest nije smrtonosna, značajan je uzrok morbiditeta i smanjenja kvalitete života pojedinca. Trenutno, u svijetu postoje brojne tehnike liječenja pilonidalnog sinusa, no rezultati liječenja i stope recidiva variraju među studijama, klinikama i državama. Uz to, čini se da na ishod liječenja uvelike utječe iskustvo i vještina kirurga.

Idealno liječenje pilonidalnog sinusa uključuje minimalno invazivan zahvat, kratku hospitalizaciju, brz povratak svakodnevnim aktivnostima, visoku stopu uspješnosti i minimalnu stopu recidiva. Pošto niti jedna metoda dosad opisana u svijetu ne ispunjava sve navedene uvjete, izbor liječenja predstavlja izazov kirurgu, ali i pacijentu. Iz razloga što nema zlatnog standarda, kod odabira vrste liječenja treba uzeti u obzir opsežnost bolesti i subjektivnu procjenu kirurga.

Osim toga, rezultati raznih studija značajno variraju u broju ispitanika, vremenu praćenja i korištenim metodama liječenja. Sukladno tome, teško je iznijeti pravovaljani zaključak o tome kako bi se bolest trebala liječiti. Stoga su potrebna velika randomizirana istraživanja kako bi se oformio standardiziran protokol u liječenju pilonidalnog sinusa.

9. SAŽETAK

Pilonidalni sinus je lokalizirano kronično upalno stanje koje najčešće zahvaća sakrokokcigealno područje. Prevalencija je najveća kod mlađih muškaraca, a etiologija je do danas sporna. Simptomi mogu biti raznoliki, a ovisni su o obliku bolesti koji može biti asimptomatski, akutni i kronični. Terapija pilonidalnog sinusa također ovisi o stadiju bolesti, a razlikuje se konzervativni, kirurški pristup i laserski tretman. O odabiru liječenja ovisi veličina defekta i odluka samog kirurga uz pacijentov pristanak. Idealan tretman trebao bi pružiti 100%-tno izliječenje, brz oporavak i stopu recidiva od 0% međutim on do danas ne postoji. Unatoč razvoju brojnih tehnika još uvijek ne postoji zlatni standard u liječenju pilonidalnog sinusa.

Ključne riječi: pilonidalni sinus, recidiv, kirurgija

10. SUMMARY

The pilonidal sinus is a localized chronic inflammatory condition that most commonly affects the sacrococcygeal area. The prevalence is highest in younger men and the etiology is controversial to this day. The symptoms can be varied depending on the form of the disease, which can be asymptomatic, acute and chronic. Pilonidal sinus therapy also depends on the stage of the disease, with a conservative, surgical and laser treatment approach. The type of treatment depends on the size of the defect and the decision of the surgeon himself with the patient's consent. The ideal treatment should provide 100% cure, quick recovery and a recurrence rate of 0% however it does not exist to this day. Despite the development of numerous techniques, there is still no gold standard in the treatment of the pilonidal sinus.

Key words: pilonidal sinus, recurrence, surgery

11. LITERATURA

1. Kallis, M. P., Maloney, C., & Lipskar, A. M. (2018). Management of pilonidal disease. *Current Opinion in Pediatrics*, 30(3), 411–416.
2. Aithal S, Rajan C, Reddy N. Limberg Flap for Sacrococcygeal Pilonidal Sinus a Safe and Sound Procedure. *Indian Journal of Surgery*. 2012;75(4):298-301.
3. Aksoy H, Aksoy B, Ozkur E, Calikoglu E. Topical polyphenol treatment of sacrococcygeal pilonidal sinus disease: use of ultrasonography to evaluate response to treatment – clinical case series study. *Advances in Dermatology and Allergology*. 2019;36(4):431-437.
4. Yardimci VH. Outcomes of Two Treatments for Uncomplicated Pilonidal Sinus Disease: Karydakis Flap Procedure and Sinus Tract Ablation Procedure Using a 1,470 nm Diode Laser Combined With Pit Excision. *Lasers Surg Med [Internet]*. 2020 February 17 [citirano 23.03.2020.]. [7 p.] Dostupno na: <https://onlinelibrary.wiley.com/doi/full/10.1002/lsm.23224> doi: 10.1002/lsm.23224
5. Oliveira AI, Barroso C, Osório A, Correia-Pinto J. Minimally Invasive Surgical Treatment of Pilonidal Disease: Mid-Term Retrospective Analysis of a Single Center. *Front Pediatr [Internet]*. 2019 June 4 [citirano 20.03.2020.]. [6 p.]. Dostupno na: <https://www.frontiersin.org/articles/10.3389/fped.2019.00215/full> doi: 10.3389/fped.2019.00215
6. Alvandipour M, Zamani M, Ghorbani M, Charati J, Karami M. Comparison of Limberg Flap and Karydakis Flap Surgery for the Treatment of Patients With

- Pilonidal Sinus Disease: A Single-Blinded Parallel Randomized Study. *Annals of Coloproctology*. 2019;35(6):313-318.
7. Duman K, Ozdemir Y, Dandin O. Pilonidal sinus disease - Etiological factors, pathogenesis and clinical features. *Archives of Clinical and Experimental Surgery (ACES)*. 2016;5(4):228.
 8. Dessily M, Dziubeck M, Chahidi E, Simonelli V. The SiLaC procedure for pilonidal sinus disease: long-term outcomes of a single institution prospective study. *Techniques in Coloproctology*. 2019;23(12):1133-1140.
 9. Kazim Duman O. Pilonidal sinus disease - Etiological factors, pathogenesis and clinical features - [Internet]. *Bibliomed.org*. 2020 [citirano 28.03.2020]. Dostupno na: <https://www.bibliomed.org/?mno=193977>
 10. Yildiz T, Elmas B, Yucak A, Turgut H, Ilce Z. Risk Factors for Pilonidal Sinus Disease in Teenagers. *The Indian Journal of Pediatrics*. 2016;84(2):134-138.
 11. Kuckelman J. Pilonidal Disease. *Diseases of the Colon & Rectum*. 2018;61(7):775-777.
 12. Emiroglu M, Karaali C, Esin H, Akpınar G, Aydın C. Treatment of pilonidal disease by phenol application. *Turkish Journal of Surgery*. 2017;33(1):5-9.
 13. Sakçak I, Avşar FM, Coşgun E. Comparison of the application of low concentration and 80% phenol solution in pilonidal sinus disease. *JRSM Short Rep* 2010; 30; 1-5.
 14. Emiroglu M, Karaali C, Salimoglu S, Sert I, Ugurlu L, Aydın C. Comparison of the application of low (30%) and high (80%) Phenol in the Treatment of Pilonidal Sinus

- Disease; the early results of a prospective randomized study. *Int Surg* 2016; 101: 127-132.
15. Sian T, Herrod P, Blackwell J, Hardy E, Lund J. Fibrin glue is a quick and effective treatment for primary and recurrent pilonidal sinus disease. *Techniques in Coloproctology*. 2018;22(10):779-784.
 16. Burney R. Treatment of pilonidal disease by minimal surgical excision under local anesthesia with healing by secondary intention: Results in over 500 patients. *Surgery*. 2018;164(6):1217-1222.
 17. Berthier C, Bérard E, Meresse T, Grolleau J, Herlin C, Chaput B. A comparison of flap reconstruction vs the laying open technique or excision and direct suture for pilonidal sinus disease: A meta-analysis of randomised studies. *International Wound Journal*. 2019;16(5):1119-1135.
 18. Soll C , Dindo D , Steinemann D , Hauffe T , Clavien P-A , Hahnloser D . Sinusectomy for primary pilonidal sinus: Less is more. *Surgery* . 2011;150:996–1001.
 19. Doll D, Orlik A, Maier K, Kauf P, Schmid M, Diekmann M et al. Impact of geography and surgical approach on recurrence in global pilonidal sinus disease. *Scientific Reports* [Internet]. 22 October 2019 [citirano 04.04.2020.] Dostupno na: <https://mail.google.com/mail/u/0/#inbox/QgrcJHsbkfTHMrJImRPDSzxFpxnkKFgQKKL> doi: 10.1038/s41598-019-51159-z
 20. Caliskan M, Kosmaz K, Subasi I, Acar A, Evren I, Bas G et al. Comparison of Common Surgical Procedures in Non-complicated Pilonidal Sinus Disease, a 7-Year Follow-Up Trial. *World Journal of Surgery*. 2019;44(4):1091-1098.

21. Kumar N, Sutradhar P. Karydakis procedure for sacrococcygeal pilonidal sinus disease: Our experience. *Indian Journal of Plastic Surgery*. 2014;47(03):402-406.
22. Romaniszyn M, Swirta J, Walega P. Long-term results of endoscopic pilonidal sinus treatment vs Limberg flap for treatment of difficult cases of complicated pilonidal disease: a prospective, nonrandomized study. *Colorectal Disease*. 2019;22(3):319-324.
23. Velotti N, Manigrasso M, Di Lauro K, Araimo E, Calculli F, Vertaldi S et al. Minimally invasive pilonidal sinus treatment: A narrative review. *Open Medicine*. 2019;14(1):532-536.
24. Meinerio P, Stazi A, Carbone A, Fasolini F, Regusci L, La Torre M. Endoscopic pilonidal sinus treatment: a prospective multicentre trial. *Colorectal Disease*. 2016;18(5):O164-O170.
25. Eastment J, Slater K. Outcomes of minimally invasive endoscopic pilonidal sinus surgery. *Asian Journal of Endoscopic Surgery*. [Internet] 15 August 2019 [citirano 24.04.2020.] Dostupno na:
<https://onlinelibrary.wiley.com/doi/abs/10.1111/ases.12748> doi:
<https://doi.org/10.1111/ases.12748>
26. Kalaiselvan R, Liyanage A, Rajaganeshan R. Short-term outcomes of endoscopic pilonidal sinus treatment. *The Annals of The Royal College of Surgeons of England*. 2020;102(2):94-97.
27. Alferink M, Atmowihardjo L, Smeenk R, Cadanova D, Schouten R. Pilonidal Disease Laser Therapy: Short Term Results of an Observational Cohort Study. *World J Surg Surgical Res*. 2019; 2: 1143

28. McCallum I, Bruce J, King P. Healing by primary versus secondary intention after surgical treatment for pilonidal sinus. *Cochrane Database of Systematic Reviews*. [Internet] 20 January 2010 [citirano 29.04.2020.] Dostupno na: https://www.cochrane.org/CD006213/WOUNDS_healing-by-primary-versus-secondary-intention-after-surgical-treatment-for-pilonidal-sinus doi: <https://doi.org/10.1002/14651858.CD006213.pub2>
29. Käser S, Zengaffinen R, Uhlmann M, Glaser C, Maurer C. Primary wound closure with a Limberg flap vs. secondary wound healing after excision of a pilonidal sinus: a multicentre randomised controlled study. *International Journal of Colorectal Disease*. 2014;30(1):97-103.
30. Dogan S, Cetin F, Gurleyik E. Inverse 'D' incision technique in treatment of pilonidal sinus disease; excision with minimal tissue loss, closure without tension and lateral location of the suture line. *Annals of Surgical Treatment and Research*. 2019;97(5):261.
31. Rogers P, Platell C, Levitt M. Minimal tissue excision in the treatment of pilonidal sinus disease: results from a single surgical unit. *ANZ Journal of Surgery*. 2020; 90(4):529-532.
32. Mohamadi S, Norooznezhad A, Mostafaei S, Nikbakht M, Nassiri S, safar H et al. A randomized controlled trial of effectiveness of platelet-rich plasma gel and regular dressing on wound healing time in pilonidal sinus surgery: Role of different affecting factors. *Biomedical Journal*. 2019;42(6):403-410.
33. Karatas T, Kanlioz M. The Correlation Between Delayed Surgical Therapy After the Diagnosis of Pilonidal Sinus Disease and Relapse, Labor Loss, and Costs.

Cureus. [Internet] 28 Nov 2019 [citirano 02.05.2020.] Dostupno na:

<https://www.ncbi.nlm.nih.gov/pmc/articles/PMC6937472/> doi:

10.7759/cureus.6255

34. Onder A, Girgin S, Kapan M, Toker M, Arikanoglu Z, Palanci Y et al. Pilonidal Sinus Disease: Risk Factors for Postoperative Complications and Recurrence. *International Surgery*. 2012;97(3):224-229.
35. Guerra, F., Cirullo, E. and Di Castro, A. (2019). Minimally Invasive Pilonidal Excision: Preliminary Report. *World Journal of Surgery*, 44(4):1086-1090.
36. Giuseppe F, Silvia D, Patrizia R, Riccardo P, Antonio D, Aldo R et al. Pilonidal sinus disease: Preliminary case-control study on heat-related wound dehiscence. *Annals of Medicine and Surgery*. 2019;48:144-149.
37. Pronk A, Smakman N, Furnee E. Short-term outcomes of radical excision vs. phenolisation of the sinus tract in primary sacrococcygeal pilonidal sinus disease: a randomized-controlled trial. *Techniques in Coloproctology*. 2019;23(7):665-673.
38. Khafagy A, Al Haddad E, AlSabah S. The endoscopic treatment of pilonidal sinus disease: a short-term case-series study. *Annals of Saudi Medicine*. 2019;39(3):192-196.
39. Sevinç B, Damburacı N, Karahan Ö. Long term results of minimally invasive treatment of pilonidal disease by platelet rich plasma. *Journal of Visceral Surgery*. 2020;157(1):33-35.
40. Aithal S, Rajan C, Reddy N. Limberg Flap for Sacrococcygeal Pilonidal Sinus a Safe and Sound Procedure. *Indian Journal of Surgery*. 2012;75(4):298-301.

12. ŽIVOTOPIS

Luciana Miljas rođena je 1996. godine u Cavtatu. Pohađala je osnovnu školu Cavtat u periodu 2002-2010. Nakon toga, pohađala je opći smjer Gimnazije Dubrovnik do 2014. godine koju završava odličnim uspjehom. Kroz osnovnu i srednju školu sudjelovala je u raznim školskim i županijskim natjecanjima iz robotike, tehničkog, matematike i geografije. Luciana upisuje Integrirani prediplomski i diplomski studij medicine Medicinskog fakulteta Sveučilišta u Rijeci 2014. godine. Tijekom fakultetskog obrazovanja aktivno se bavi organiziranjem kongresa (Znanstveni piknik) i aktivnim sudjelovanjem na Kongresu hitne medicine, Kongresu debljine, Samed kongresu i Kongresu prehrane. Godine 2019. i 2020. objavljena su njena dva rada u časopisu *Medicina fluminensis*.