

DIJAGNOSTIČKO ZNAČENJE METODA NUKLEARNE MEDICINE U GASTROENTEROLOGIJI

Klarica Gembić, Tihana; Grbac-Ivanković, Svjetlana; Štimac, Davor

Source / Izvornik: **Acta medica Croatica : Časopis Akademije medicinskih znanosti Hrvatske, 2020, 74, 237 - 244**

Journal article, Published version

Rad u časopisu, Objavljena verzija rada (izdavačev PDF)

Permanent link / Trajna poveznica: <https://um.nsk.hr/um:nbn:hr:184:264099>

Rights / Prava: [Attribution 4.0 International](#)/[Imenovanje 4.0 međunarodna](#)

Download date / Datum preuzimanja: **2024-11-25**



Repository / Repozitorij:

[Repository of the University of Rijeka, Faculty of Medicine - FMRI Repository](#)



DIJAGNOSTIČKO ZNAČENJE METODA NUKLEARNE MEDICINE U GASTROENTEROLOGIJI

TIHANA KLARICA GEMBIĆ¹, SVJETLANA GRBAC-IVANKOVIĆ², DAVOR ŠTIMAC³

¹Klinički zavod za nuklearnu medicinu, Klinički bolnički centar Rijeka; ²Klinički zavod za nuklearnu medicinu, Klinički bolnički centar Rijeka, Medicinski fakultet Sveučilišta u Rijeci, Rijeka; ³Klinika za internu medicinu, Zavod za gastroenterologiju, Klinički bolnički centar Rijeka, Medicinski fakultet Sveučilišta u Rijeci, Rijeka, Hrvatska

Dijagnostika gastroenteroloških bolesti temelji se, uz metode kliničkog pregleda i laboratorijsku dijagnostiku, u prvom redu na endoskopskoj, ultrazvučnoj i radiološkoj obradi. Ove metode osim značenja u dijagnostici osnova su za nekirurške intervencije kod gastroenteroloških bolesnika. U dijagnostičkom smislu, iako poprilično zapostavljene pa čak i zaboravljene, određenu ulogu imaju i nuklearnomedicinske metode koje svojom neinvazivnošću i visokom dijagnostičkom točnošću mogu doprinijeti donošenju konačne dijagnoze te će u ovom preglednom radu biti ukratko i na razumljiv način opisane.

Ključne riječi: nuklearna medicina, gastroenterologija, dijagnostika, endoskopija

Adresa za dopisivanje: Tihana Klarica Gembic, dr. med.
Klinički zavod za nuklearnu medicinu
Klinički bolnički centar Rijeka
Krešimirova ulica 42
51 000 Rijeka, Hrvatska
E-pošta: tihana.klarica@gmail.com

UVOD

Nuklearna medicina je grana medicine koja koristi radioaktivne izotope za slikovni prikaz funkcije i morfologije pojedinih organa ili organskih sustava. Iako je to relativno mlada specijalnost, koja svoje početke bilježi početkom prošlog stoljeća od konstrukcije ciklotrona i otkrića umjetne radioaktivnosti do konstrukcije prve gama kamere, eksponencijalni tehnološki napredak omogućio joj je primjenu u gotovo svim područjima medicine (1). U ovom preglednom članku biti će opisane nuklearnomedicinske dijagnostičke metode u gastroenterologiji, isključujući oslikavanje tumora. Istaknuto je i u kojoj mjeri navedene pretrage koristimo u našem Kliničkom zavodu i kritički uspoređeno s navodima iz literature.

ULOGA NUKLEARNE MEDICINE U GASTROENTEROLOGIJI

S obzirom da se gastroenterologija vrlo brzo razvija i da tehnološke mogućnosti endoskopske dijagnostike i terapije rastu, jasno je da su te metode uz radiološke pretrage dominantne u dijagnostici gastroenteroloških bolesti. Ipak, komplementarno se mogu koristiti nuklearne metode, koje još uvijek imaju određeno mjesto u gastroenterološkoj dijagnostici. Pregled nuklearnomedicinskih dijagnostičkih metoda u gastroenterologiji prikazan je u tablici 1.

Tablica 1.

Pregled nuklearnomedicinskih dijagnostičkih metoda u gastroenterologiji (isključujući oslikavanje tumora)

Naziv nuklearnomedicinske metode	Radiofarmak (najčešće primjenjivani)	Doza radiofarmaka	Uobičajeni način snimanja
Scintigrafska ispitivanja jednjaka	^{99m} Tc-koloid	18,5-37 MBq	Dinamička scintigrafija; 10min
Scintigrafija gastroezofagealnog refluksa	^{99m} Tc-koloid	18,5-180 MBq	Dinamička scintigrafija; 30-45 min
Scintigrafija pražnjenja želuca	^{99m} Tc-koloid	18,5-37 MBq	Dinamička scintigrafija; 60 min do 4h
Scintigrafija tranzita kroz tanko i/ili debelo crijevo.	¹¹¹ In-DTPA ^a i ^{99m} Tc-perteh. ob. celuloza ili čestice smole	3,7-37MBq/kg 18,5-37 MBq/kg	Dinamička scintigrafija uz dodatne statičke scintigrame
Scintigrafija heterotopične želučane sluznice	^{99m} Tc-pertehnetat	185-370 MBq	Dinamička scintigrafija; 45 min.
Scintigrafija za detekciju gubitka bjelanjčevina u crijevima	^{99m} Tc-albumin	370 MBq	Dinamička scintigrafija uz statičke scintigrame 8-10h i 24h pi. ^d
Ispitivanje gubitka bjelanjčevina crijevima	⁵¹ Cr-klorid	1,85 MBq	-
Scintigrafija za detekciju gastrointestinalnog krvarenja	^{99m} Tc-koloid ili vl.E ^b ob. ^{99m} Tc-pertehnetatom	370 MBq	Dinamička scintigrafija uz statičke scintigrame do 24h pi.
Scintigrafija vaskularnih prostora jetre (hemangiomi)	vl. E ob. ^{99m} Tc-pertehnetatom.	740 MBq	Brza dinamička studija, statike 10 min i 2h pi.; SPECT/CT
Scintigrafija jetre i žučnih vodova (hepatobilijarna scintigrafija)	^{99m} Tc-HIDA ^e , ^{99m} Tc-DISIDA ^f , ^{99m} Tc-BRIDA ^g i drugi	111-185 MBq	Dinamička scintigrafija, potom po potrebi odgođeni statički scintigrami
Scintigrafija s obilježenim leukocitima	^{99m} Tc-HMPAO ^h ob. L ^c	370 MBq	Statički scintigrami 30min, 1h, 2h, 4h i 24h pi.
Koloidna scintigrafija jetre i slezene	^{99m} Tc- koloid	111-185 MBq	Statički scintigrami 10-15 min pi.; SPECT, SPECT/CT

Gastroezofagusna funkcijska ispitivanja

Scintigrafska ispitivanja jednjaka. Scintigrafija jednjaka je metoda kojom se snima prolazak obroka obilježenog ^{99m}Tc-koloidom, a služi za procjenu funkcije i morfologije jednjaka. Pacijent popije vodu pomiješanu s ^{99m}Tc-koloidom te se snima prolazak vode u jednjaku pri čemu se vizualno ocjenjuje njegova morfologija, a potom iscrtavanjem krivulja aktivnosti nad jednjakom ocjenjuje i njegova funkcija, u smislu izračunavanja vremena prolaska aktivnosti u jednjaku koje u zdravih osoba iznosi 5-11 sekundi. Indikacije za scintigrafiju jednjaka su procjena motiliteta jednjaka kod difuznog spazma ili hipertoničnog jednjaka i ahalazije te kod sekundarnih poremećaja motorike u pacijenta sa sklerodermijom, sistemskim eritematoznim lupusom (SLE), mišićnom distrofijom i sl. (2,3).

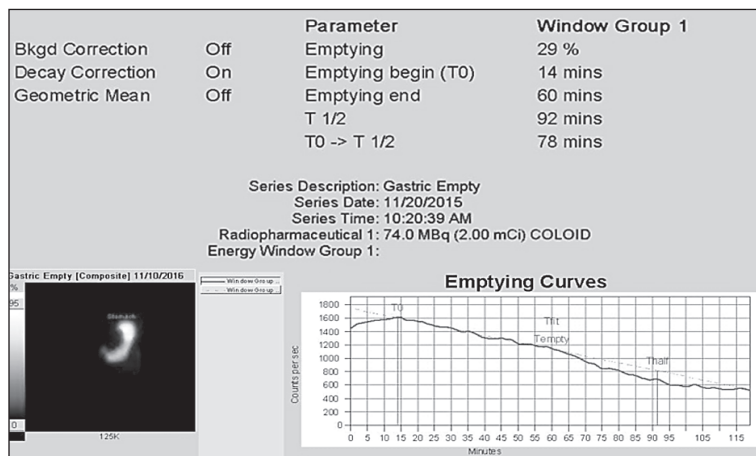
Scintigrafija gastroezofagusnog refluksa. Nastavkom scintigrafije jednjaka može se otkriti i kvantificirati gastroezofagusni refluks (GER) na način da se pacijentu nakon standardnog dijela pretrage ponudi još 300 mL vode kako bi se isprala aktivnost iz jednjaka i ispunio želudac. Potom se snima eventualni povrat aktivnosti iz želuca u jednjak te se taj povrat može kvantificirati u obliku indeksa refluksa koji normalno iznosi do 4 %. Osjetljivost ove metode je 84-90 %, a specifičnost 73-93 %, čime je ona najosjetljivija neinvazivna metoda za otkrivanje gastroezofagusne refluksne bolesti (GERB) (4,5).

Komplementarne endoskopske i radiološke metode za procjenu motiliteta i morfologije jednjaka te GERB-a su

24-satna ph-metrija te manometrija jednjaka, ezofago-gastroduodenoskopija (EGDS) kao zlatni standardi te ezofagogram s barijem. Iako se u Kliničkom zavodu za nuklearnu medicinu Kliničkog bolničkog centra Rijeka (KZNM) ne izvode scintigrafska ispitivanja jednjaka, kao ni scintigrafija gastroezofagusnog refluksa u prvom redu zbog izostanka upita za te metode, u svijetu se i dalje koriste u različitim istraživanjima, ali i rutinskoj primjeni. Tako su Burton i sur. (6) analizirali doprinos scintigrafije GER-a u procjeni ezofagusnih i ekstraesofagusnih manifestacija GERB-a u usporedbi s ph-metrijom i manometrijom jednjaka te su zaključili kako je scintigrafija GER-a dobra alternativna dijagnostička metoda uz veliku prednost istovremenog otkrivanja ekstraesofagusnih manifestacija, kao npr. aspiracije regurgitata u pluća uz mogućnost njegovog predviđanja temeljem određenih scintigrafskih parametara. Nadalje, Jeon i sur. (7) analizirali su kliničke parametre, nalaze radioloških i endoskopskih metoda te scintigrafije jednjaka, u pacijenata s ahalazijom te su zaključili da u pacijenata koji se prezentiraju simptomima GERB-a, a koja je rezistentna na terapiju treba posumnjati na ahalaziju, koja se može dijagnosticirati različitim metodama, između ostalog i scintigrafijom jednjaka.

Scintigrafija pražnjenja želuca. Scintigrafija pražnjenja želuca je dijagnostička metoda kojom se snima prolazak radiofarmakom obilježenog krutog ili tekućeg obroka za ocjenu motoričke funkcije želuca u pacijenata kojima se simptomi javljaju nakon jela (mučnina, povraćanje, bolovi u trbuhu, osjećaj rane sitosti), kao znakove usporenog pražnjenja želuca. Najčešće se javlja

u dijabetičara, kao odraz dijabetičke gastropareze. Kao kruti obrok se koristi ^{99m}Tc -koloid pomiješan s bjelanjcima, kruhom i pekmezom od jagode (standardizirani obrok), dok se kao tekući obrok koristi ^{99m}Tc -koloid pomiješan s vodom ili sokom. Nakon što pacijent popije ili pojede obilježeni obrok započinje snimanje gornjeg dijela abdomena u trajanju od 60 min do 4 h, potom se is crtaju krivulje aktivnosti nad čitavim želucem te zasebno nad njegovim aboralnim i antralnim dijelom. Dobiveni rezultat se izražava kao postotak aktivnosti koji se isprazni do isteka 60 min, koji normalno iznosi 60 % za kruti te 80 % za tekući obrok (sl. 1) (3,4).



Sl. 1. Scintigrafija pražnjenja želuca s obilježenim tekućim obrokom u pacijentice s dijabetičkom gastroparezom. Nakon 60. min ispraznilo se samo oko 30 % sadržaja što upućuje na usporeno pražnjenje tekućeg obroka.

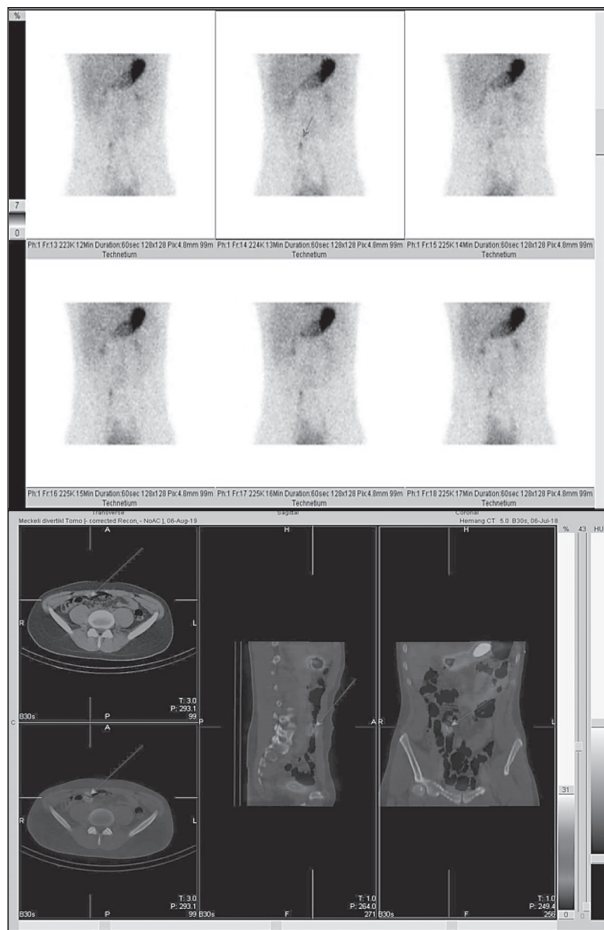
Scintigrafija pražnjenja želuca je zlatni standard za procjenu motoričke funkcije želuca, a kao komplementarne metode mogu se koristiti i izdisajni test za procjenu pražnjenja želuca s ugljikom C-13, endoskopija videokapsulom i EGDS, gastroduodenomanometrija te elektrogastrografija. U našem Kliničkom zavodu za nuklearnu medicinu scintigrafija pražnjenja želuca se zadnjih godina izvodi nekoliko puta mjesečno te se bilježi pozitivan trend u potražnji ove pretrage, a unazad 9 godina učinjeno je sveukupno 60-tak studija. Spomenut ćemo nekoliko svjetskih istraživanja. Orthey i sur. (8) u svojem su istraživanju naglasili važnost vizualne procjene raspodjele obilježenog obroka u želucu tijekom samog snimanja, uz kvantitativnu analizu scintigrafskih parametara, čime se dobivaju dodatni podatci o motilitetu želuca, a kojima se može dodatno objasniti uzrok simptoma u pacijenata. Zikos i sur. (9) analizirali su povezanost poremećaja motiliteta jednjaka i želuca koristeći se manometrijom jednjaka i scintigrafijom želuca te su ustvrdili da postoji mogućnost zajedničkog patofiziološkog mehanizma nastajanja ovih poremećaja i posljedično moguće jedinstvene terapije te kod postojanja jednog poremećaja motiliteta treba posumnjati i na postojanje drugog.

Scintigrafija prolaza kroz tanko i/ili debelo crijevo. U pojedinim je pacijenata teško razlučiti jesu li gastrointestinalni simptomi posljedica poremećaja motiliteta gornjeg ili donjeg dijela probavnog sustava, stoga se za tu procjenu između ostalog može koristiti i scintigrafija prolaza kroz crijeva sa celulozom obilježenom ^{111}In , ^{131}I ili ^{99m}Tc -pertechnetatom, česticama ugljena ili smole, a može se procijeniti čitav gastrointestinalni trakt računajući vrijeme prolaska kroz njegove pojedine dijelove (npr. gastrocekalni prolaz) (5,10).

Za procjenu prolaza kroz tanko i/ili debelo crijevo danas se najčešće koristi endoskopija videokapsulom, a mogu se koristiti još i manometrija debelog crijeva, anorektalna manometrija te RTG abdomena s biljezima i anorektalna defekografija. U našem Kliničkom zavodu ova scintigrafija se ne izvodi, no u svijetu se i dalje koristi, bez obzira što na prvi spomen zvuči pomalo kao opsoletna metoda. Spomenut ćemo istraživanje Liu i sur. (11) objavljeno 2018. godine, koji su ustvrdili uz pomoć scintigrafije prolaza kroz tanko crijevo i genskog sekvencioniranja crijevne mikroflore, da težina mikrobiotske disbioze ovisi više o prolazu kroz tanko crijevo nego o Child-Pugh kategoriji u pacijenata s cirozom jetre. Nadalje, iste godine Vijayvargiya i sur. (12) analizirali su utjecaj povišenih primarnih žučnih kiselina u stolici na masu stolice i vrijeme prolaska kroz debelo crijevo u pacijenata s iritabilnim kolonom i proljevima koristeći se scintigrafijom prolaza kroz debelo crijevo.

Scintigrafija heterotopične želučane sluznice. Meckelov divertikul je najčešća prirođena anomalija probavnog sustava, a predstavlja heterotopičnu sluznicu želuca smještenu najčešće u tankom crijevu, obično ileumu. Za njegov slikovni prikaz intravenski primijenimo ^{99m}Tc -pertechnetat, potom snimamo regiju abdomena, a istovremeni prikaz sluznice želuca i divertikla oko 30. minute nakon injiciranja nalaz je koji potvrđuje dijagnozu (sl. 2) (13).

Komplementarne metode za otkrivanje Meckelovog divertikla koje se najčešće koriste jesu kolonoskopija, endoskopija kapsulom i CT. U našem se Zavodu, iako rijetko budući da se radi o rijetkom kliničkom entitetu, i danas izvodi scintigrafija heterotopične želučane sluznice te je unazad 10 godina snimljeno 15 studija. U literaturi se spominju brojni prikazi slučajeva u kojima je upravo scintigrafija pridonijela postavljanju dijagnoze Meckelovog divertikla. Tako su Zhu i sur. (14) opisali rijedak slučaj spontane perforacije i intraabdominalnog apscesa zbog Meckelovog divertikla, a Xue i Tang (15) krvarenje i sekundarnu opstrukciju crijeva također zbog ove rijetke prirodne anomalije.



Sl. 2. Scintigrafija heterotopične želučane sluznice s ^{99m}Tc -pertehnetatom; a) planarni scintigram, b) jednofotonska emisijska tomografija uz „low dose“ kompjuteriziranu tomografiju (SPECT/CT). Fokalno nakupljanje aktivnosti u srednjem dijelu abdomena istovremeno s pojavom aktivnosti u želucu odgovara Meckelovom divertiklu u tankom crijevu.

Scintigrafija za otkrivanje gubitka bjelančevina u crijevima i ispitivanje gubitka bjelančevina u crijevima. Scintigrafija za otkrivanje gubitka bjelančevina u crijevima je dijagnostička metoda koja omogućava vizualizaciju gubitka bjelančevina u crijevima, a izvodi se pomoću intravenski primijenjenih ^{99m}Tc -albumina, a snima se tijekom 24 h, u određenim vremenskim intervalima. Vidljiva aktivnost u crijevima upućuje na pozitivan nalaz i potvrđuje dijagnozu (16).

Ispitivanje gubitka bjelančevina u crijevima nije scintigrafija u pravom smislu riječi, u smislu slikovnog prikaza, no služi za točnu i preciznu kvantifikaciju gubitka proteina probavnim sustavom. Nakon intravenske primjene ^{51}Cr -klorida, koji se veže za proteine plazme, idućih 4-5 dana pacijent sakuplja stolicu te se u njoj mjeri aktivnost. Zdrave osobe izluče manje od 2 % dane doze krom klorida. Ovom metodom se može diferencijalno dijagnostički razlikovati gubitak proteina u crijevima od drugih uzroka hipoproteinemije (5,17).

Ovaj povijesni zlatni standard prema Waldmannu i sur. (18) danas je zamijenjen jednostavnijom metodom ispitivanja gubitka bjelančevina u crijevima, a to je laboratorijska pretraga krvi u smislu mjerenja klirensa α_1 -antitripsina, iako ta metoda ne može nadmašiti osjetljivost i negativnu prediktivnu vrijednost metode s radioaktivnim kromom ^{51}Cr .

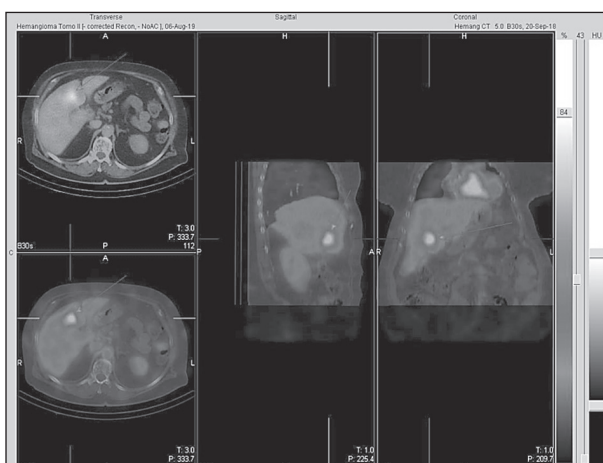
Scintigrafija za detekciju gubitka bjelančevina u crijevima uz pomoć obilježenih albumina, prema preglednom članku Levitt i sur.(19), postaje sve popularnija pretraga za dijagnozu i lokalizaciju enteropatije s gubitkom proteina (engl. *protein losing enteropathy*, PLE), na temelju njezine jedinstvene prednosti upravo u otkrivanju mjesta „curenja“ proteina te visoke osjetljivosti od 87 % i specifičnosti od 62 %, kao što su ustvrdili Khalesi i sur.(20) u svojoj meta-analizi. Nakaya i sur. (21) opisali su slučaj pacijentice koja je razvila akutni kolageni kolitis i PLE, a potonja je scintigrafski dijagnosticirana. Sličan prikaz slučaja prikazali su i Ozeki i sur. (22).

Scintigrafija za otkrivanje gastrointestinalnog krvarenja. To je metoda za otkrivanje i lociranje mjesta krvarenja u lumen tankog ili debelog crijeva pomoću ^{99m}Tc -koloida ili vlastitih eritrocita obilježenih ^{99m}Tc -pertehnetatom. Scintigrafija može otkriti krvarenja vrlo male brzine; 0,1 mL/min kod ^{99m}Tc -koloida, odnosno 0,2-0,4 mL/min kod vlastitih eritrocita ob. ^{99m}Tc -pertehnetatom te kao takva ima ujedno i prognostičko značenje. Ako se ne vidi znakove krvarenja 90-120 min nakon intravenskog injiciranja radiofarmaka, ne radi se o životno ugrožavajućem krvarenju. Prednosti ove metode su da ne zahtijeva pripremu pacijenta, neinvasivna je i niskog rizika, detektira i vensko krvarenje te može ukazati i na višestruka krvarenja (5,23).

Već sama klinička prezentacija, tj. simptomi krvarenja u probavnom sustavu, u većini slučajeva upućuje na lokalizaciju krvarenja pa se shodno tome primjenjuje odgovarajuća dijagnostička metoda, u prvom redu endoskopska. Na raspolaganju su EGDS, kolonoskopija, endoskopija s videokapsulom, duboka enteroskopija, enteroskopija asistirana balonom te od radioloških arteriografija i CT angiografija. Ako su endoskopija i CT angiografija negativne, primjenjuje se scintigrafska metoda za otkrivanje gastrointestinalnog krvarenja. Farhat i sur. (24) u svom su istraživanju opisali prediktivnu vrijednost analize perfuzijske faze scintigrafije s obilježenim eritrocitima uz pomoć regija interesa, u određivanju koji će od pacijenata s krvarenjem iz donjeg dijela gastrointestinalnog sustava imati koristi od konvencionalne angiografije. Slično istraživanje objavili su i Gurajala i sur. (25). Nadalje, 2018. godine Otomi i sur. (26) usporedili su dijagnostičku točnost planarne scintigrafije, jednofotonske emisijske tomografije (engl. *single-photon emission computed tomography*, SPECT) i

hibridnog oslikavanja SPECT uz „low dose“ kompjuteriziranu tomografiju (engl. *single-photon emission computed tomography/computed tomography*, SPECT/CT) koristeći se endoskopijom ili endoskopijom videokapsulom kao referentnim metodama te su ustvrdili kako sve tri metode imaju vrlo visoku osjetljivost, specifičnost i dijagnostičku točnost, a SPECT/CT je najbolja metoda za lokalizaciju mjesta krvarenja.

Scintigrafija krvnih prostora jetre (hemangiomi). Ova metoda nam koristi za slikovni prikaz lezija jetre suspektih na hemangiom, a zbog razlikovanja hemangioma od tumorskih lezija odnosno jetrenih metastaza. Izvodi se pomoću radiofarmaka koji se zadržavaju u krvnim prostorima, npr. vlastitim eritrocitima obilježenim ^{99m}Tc -pertehnetatom (sl. 3) (27).



Sl. 3. Scintigrafija vaskularnih prostora jetre pomoću vlastitih eritrocita obilježenih ^{99m}Tc -pertehnetatom (SPECT/CT). U desnom režnju jetre vidi se okruglasto područje pojačanog nakupljanja aktivnosti koje odgovara hemangiomu.

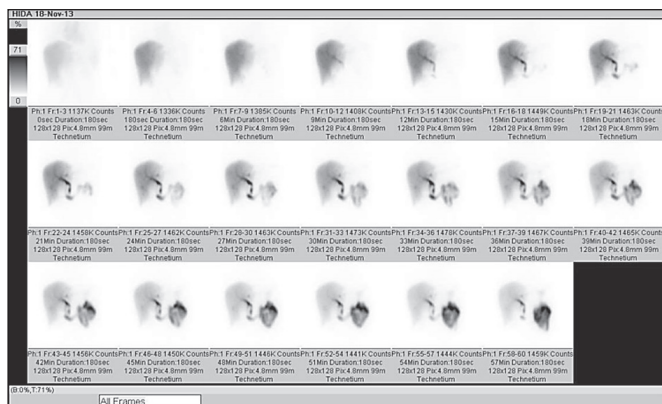
Iako je glavna metoda za dijagnosticiranje hemangioma ultrazvuk, a mogu se još koristiti i CT, MR te angiografija, ponekad upravo scintigrafija može riješiti dvojbene slučajeve pa su tako Guan i sur. (28) prikazali slučaj pacijentice sa splenozom i hemangiomom u fundusu želuca koji su imitirali gastrointestinalni stromalni tumor te time postali prvi u svijetu koji su opisali takav slučaj.

Od svih nuklearnomedicinskih metoda u gastroenterologiji, ova scintigrafija se najčešće izvodi te je unazad 9 godina u našem zavodu snimljeno stotinjak scintigrafija.

Scintigrafija jetre i žučnih vodova (hepatobilijarna scintigrafija). Hepatobilijarna scintigrafija je metoda kojom se procjenjuju funkcija i morfologija jetre i žučnog sustava pomoću radiofarmaka koji se izlučuju u žuč, a to su tehnecijem obilježeni derivati iminodiocetene kiseline (npr. ^{99m}Tc -HIDA, ^{99m}Tc -DISIDA, ^{99m}Tc -BRIDA itd.). Nakon intravenske aplikacije, radiofarmak iz krvi

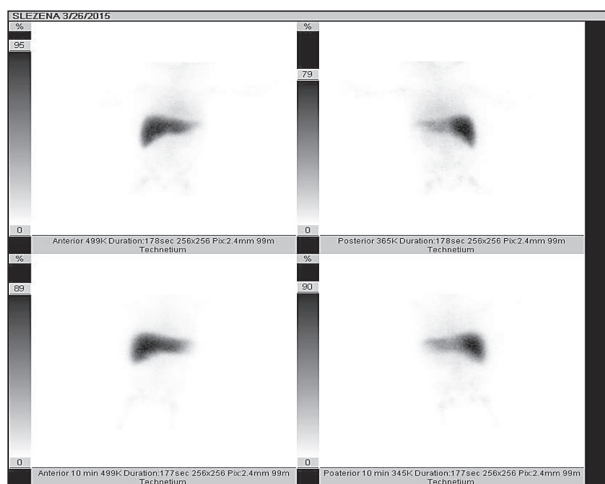
ekstrahiraju hepatociti, potom ga izlučuju u žuč koja slijedi svoj fiziološki put izlučivanja u tanko crijevo i žučni mjehur u određenim vremenskim intervalima (sl. 4). Indikacije za hepatobilijarnu scintigrafiju su akutni i kronični kolecistitis, diferencijalna dijagnoza žutice (hepatocelularna vrs. opstruktivna), otkrivanje patoloških komunikacija bilijarnog stabla i „bijega“ žuči (engl. *biliar leak*) nakon operacije ili traume, upale i tumori jetre, fokalna nodularna hiperplazija, žučne fistule i perforacije, disfunkcija Oddijevog sfinktera, procjena prohodnosti bilijarnog stenta, stanje nakon transplantacije jetre (29). Funkcija hepatobilijarnog sustava danas se uglavnom procjenjuje laboratorijski, dok se morfološki prikazuje i procjenjuje ultrazvukom (s elastografijom ili bez nje), CT-om, MR kolangiopankreatografijom, endoskopskom retrogradnom kolangiopankreatografijom (ERCP) te perkutanom transhepatičnom kolangiografijom. U našem Kliničkom zavodu za nuklearnu medicinu učinjeno je svega nekoliko scintigrafija, iako se u svijetu i dalje koristi. Tako su Choi i sur. (30) javno objavili istraživanje u kojem su ustvrdili kako nakon brzog punjenja žučnog mjehura, a bez prikaza prolaza radiofarmaka u tanko crijevo, ne treba primijeniti kolecistokinin ili odgoditi snimanje, jer je vjerojatnost klinički značajne opstrukcije zajedničkog žučnog voda jednaka nuli. Rassam i sur. (31) proveli su istraživanje o stres testu funkcije jetre, dok su Vélez-Gutierrez i sur. (32) analizirali ulogu scintigrafije hepatobilijarnog sustava u pacijenata nakon transplantacije jetre i procjeni ranih bilijarnih komplikacija.

Scintigrafija s obilježenim leukocitima. Endoskopija je zlatni standard za postavljanje dijagnoze upalne bolesti u crijeva, no u praćenju ovih pacijenata, osobito onih koji nisu pogodni za endoskopiju, može se koristiti neinvazivna scintigrafija s ^{99m}Tc -HMPAO obilježenim leukocitima koja ima svojih prednosti pred drugim modalitetima praćenja: nije potrebna posebna priprema pacijenata, neinvazivnost, vizualizacija aktivnosti bolesti u čitavom probavnom traktu u jednom pregledu, malo radijacijsko opterećenje, nije kontraindicirana u pacijenta s akutnom fazom bolesti, nema rizika od komplikacija (npr. perforacija crijeva, krvarenje i slično), procjena učinka terapije te može razlikovati stenozu uzrokovanu fibrozom od stenozu u aktivnoj upali koja nastaje zbog edema stijenke crijeva. Osjetljivost ove pretrage je vrlo visoka i iznosi 95-100 %, uz specifičnost od 85-100 % zbog čega se može koristiti kao alternativa konvencionalnim metodama u praćenju i procjeni pacijenata s upalnom bolesti crijeva (33). Rispo i sur. (34) na temelju rezultata svojeg istraživanja preporučuju ovu metodu u kombinaciji s UZV tankog crijeva, kao rani i neinvazivni dijagnostički pristup pacijentima u kojih se sumnja na upalnu bolest crijeva, za selekciju onih koji će nastaviti endoskopsku obradu.



Sl. 4. Hepatobilijarna scintigrafija s ^{99m}Tc-BRIDA. Izostanak prikaza funkcionalnog parenhima lijevog režnja jetre i žučnjaka uz uredan prikaz desnog režnja i žučnih vodova te prijelaza radiofarmaka u tanko crijevo (afunkcija lijevog režnja jetre kao posljedica sekundarne bilijarne ciroze zbog dugotrajne opstrukcije lijeka duktusa hepaticusa kamencem).

Koloidna scintigrafija jetre i slezene. To je dijagnostički postupak za prikaz morfologije, funkcije i eventualnih lezija jetre i slezene koristeći se sposobnošću retikuloendotelnog sustava (RES; Kupferove stanice u jetri i monocitno-makrofagni sustav slezene) da fagocitira obilježene koloidne čestice. Nakon intravenske primjene ^{99m}Tc-koloid se veže za bjelančevine plazme (opsonin) čineći tako kompleks koji fagocitira RES. Potom se snima regija abdomena i analizira raspodjela aktivnosti u ciljnim organima (sl. 5). Iako su značenje ove pretrage potisnuli UZV, CT i MR, scintigrafija ima prednost u procjeni funkcionalnog stanja jetre i slezene, kao npr. u obradi tvorbe u gornjem dijelu abdomena za koju je potrebno isključiti ili potvrditi povezanost s jetrom i slezenom ili u dijagnostici ruptura ovih parenhimnih organa. U našem Kliničkom zavodu ova se pretraga vrlo rijetko izvodi pa ih je unazad 5 godina učinjeno svega nekoliko (sl. 5).



Sl. 5. Koloidna scintigrafija jetre i slezene s ^{99m}Tc-koloidom. Uredan prikaz jetrenog parenhima, bez prikaza funkcionalnog parenhima slezene (funkcionalna asplenija).

Matesan i sur. (35) su u svojem istraživanju ustvrdili povezanost pojedinih scintigrafskih parametara s parametrima funkcije jetre u pacijenata s difuznom bolesti jetre.

U tablici 2. prikazana je primjenjivost pojedinih nuklearnomedicinskih pretraga ovisno o zahtjevnosti pripreme radiofarmaka, trajanju i načinu snimanja.

Tablica 2.

Primjenjivost nuklearnomedicinskih pretraga ovisno o zahtjevnosti pripreme radiofarmaka, trajanju i načinu snimanja.

Naziv nuklearnomedicinske metode	Zahtjevnost pripreme radiofarmaka	Trajanje i način snimanja
Scintigrafska ispitivanja jednjaka	+ ¹	+
Scintigrafija gastroezofagealnog refluksa	+	+
Scintigrafija pražnjenja želuca	++ ²	++
Scintigrafija tranzita kroz tanko i/ili debelo crijevo	+++ ³	+++
Scintigrafija heterotopične želučane sluznice	+	+
Scintigrafija za detekciju gubitka bjelančevina u crijevima	++	+++
Ispitivanje gubitka bjelančevina u crijevima	++	-
Scintigrafija za detekciju gastrointestinalnog krvarenja	+++	+++
Scintigrafija vaskularnih prostora jetre (hemangiomi)	+++	+
Scintigrafija jetre i žučnih vodova (hepatobilijarna scintigrafija)	+	+
Scintigrafija s obilježenim leukocitima	+++	+++
Koloidna scintigrafija jetre i slezene	+	+

¹+ jednostavna priprema radiofarmaka odnosno kratko trajanje studije

²++ složena priprema radiofarmaka odnosno srednje dugo trajanje studije

³+++ zahtjevna priprema radiofarmaka odnosno dugo trajanje studije

ZAKLJUČAK

Nuklearna medicina je područje medicine koje svojim metodama istovremeno objedinjuje dijagnostičku informaciju o funkciji i morfologiji organa čineći je time posebnom u odnosu na druge grane medicine i čime se ujedno osigurava njezina sveprisutnost u mnogim dijagnostičkim algoritmima. Većina dijagnostike bolesti ili stanja u gastroenterologiji obavlja se uz pomoć različitih endoskopskih i/ili radioloških metoda od kojih su neke danas gotovo u potpunosti zamijenile određene nuklearnomedicinske postupke koji su zbog toga i zbog slabog kliničkog interesa pali u zaborav. Međutim, u dvojbena situacijama kada se iscrpe sve druge dijagnostičke mogućnosti, treba imati na umu postojanje i ovih metoda koje ponajprije svojom neinvazivnošću i viso-

kom dijagnostičkom točnošću mogu doprinijeti kako postavljanju konačne dijagnoze tako i krojenju daljnjeg terapijskog plana za pacijenta. Navedena svjetska istraživanja u ovom članku, samo su neka od mnogih koja su objavljena unazad nekoliko godina te pokazuju kako nuklearna medicina i dalje ima svoje mjesto u gastroenterologiji, u dijagnostici i praćenju terapijskog učinka istovremeno dajući svoj doprinos i razumijevanju složenih patofizioloških mehanizama pojedinih stanja i bolesti čime se otvaraju nove mogućnosti njihova liječenja. Neka stoga ovaj pregledni članak bude podsjetnik kliničarima na ove dijagnostičke metode koje su se nekad znatno više koristile, a danas polako i neopravdano ulaze u povijest nuklearne medicine zbog tek sporadičnog, iznimno rijetkog interesa za njihovo izvođenje.

L I T E R A T U R A

1. Graham MM, Metter DF. Evolution of nuclear medicine training: past, present, and future. *J Nucl Med* 2007; 48(2): 257-68.
2. Khan SH, Rather TA, Laway BA. Radionuclide esophageal transit scintigraphy in primary hypothyroidism. *J Neurogastroenterol Motil* 2017; 23(1): 49-54.
3. Maurer AH. Gastrointestinal motility, part 1: Esophageal transit and gastric emptying. *J Nucl Med* 2015; 56: 1229-38.
4. Winchester CB, Dhekne RD, Moore WH, Murphy PH. Clinical applications of nuclear medicine in gastroenterology. *Gastroenterol Nurs* 1994; 17(1): 20-6.
5. Karner I, Poropat M. Ispitivanja u gastroenterologiji. U: Dodig D, Kusić Z, ur. *Klinička nuklearna medicina*. Zagreb: Medicinska naklada, 2012, 175-96.
6. Burton L, Falk GL, Parsons S, Cusi M, Van Der Wall H. Benchmarking of a simple scintigraphic test for gastro-oesophageal reflux disease that assesses oesophageal disease and its pulmonary complications. *Mol Imaging Radionucl Ther* 2018; 27(3): 113-20.
7. Jeon HH, Kim JH, Youn YH, Park H, Conklin JL. Clinical characteristics of patients with untreated achalasia. *J Neurogastroenterol Motil* 2017; 23(3): 378-84.
8. Orthey P, Yu D, Van Natta ML i sur. Intra-gastric meal distribution during gastric emptying scintigraphy for assessment of fundic accommodation: correlation with symptoms of gastroparesis. *J Nucl Med* 2018; 59(4): 691-7.
9. Zikos TA, Clarke JO, Triadafilopoulos G i sur. A positive correlation between gastric and esophageal dysmotility suggests common causality. *Dig Dis Sci* 2018; 63: 3417-24.
10. Bonapace ES, Maurer AH, Davidoff S i sur. Whole gut transit scintigraphy in the clinical evaluation of patients with upper and lower gastrointestinal symptoms. *Am J Gastroenterol* 2000; 95: 2838-47.
11. Liu Y, Jin Y, Li J i sur. Small bowel transit and altered gut microbiota in patients with liver cirrhosis. *Front Physiol* 2018; 9: 470.
12. Vijayvargiya P, Camilleri M, Chedid V i sur. Analysis of fecal primary bile acids detects increased stool weight and colonic transit in patients with chronic functional diarrhea. *Clin Gastroenterol Hepatol* 2019; 17: 922-9.
13. Spottswood SE, Pfluger T, Bartold SP i sur. SNMMI and EANM practice guideline for Meckel diverticulum scintigraphy 2.0. *J Nucl Med Technol* 2014; 42: 163-9.
14. Zhu Y, Dong M, Weng W, Yang J. Spontaneous perforation and intraabdominal abscess due to Meckel's diverticulum revealed on SPECT/CT with 99m-technetium pertechnetate: a case report. *Medicine (Baltimore)*. 2018; 97(43): e13004.
15. Xue BY, Tang QY. Hemorrhage and intestinal obstruction secondary to a Meckel's diverticulum: a case report. *Rev Esp Enferm Dig* 2018; 110(1): 66-7.
16. Chiu NT, Lee BF, Hwang SJ i sur. Protein-losing enteropathy: diagnosis with 99m Tc-labeled human serum albumin scintigraphy. *Radiology* 2001; 219(1): 86-90.
17. Walker-Smith JA, Skyring AP, Mistilis SP. Use of 51-CrCl-3 in the diagnosis of protein-losing enteropathy. *Gut* 1967; 8(2): 166-8.
18. Waldmann TA. Gastrointestinal protein loss demonstrated by Cr-51-labeled albumin. *Lancet* 1961; 2(7194): 121-3.
19. Levitt DG, Levitt MD. Protein losing enteropathy: comprehensive review of the mechanistic association with clinical and subclinical disease states. *Clin Exp Gastroenterol* 2017; 10: 147-68.
20. Khalesi M, Nakhaei AA, Seyed AJ i sur. Diagnostic accuracy of nuclear medicine imaging in protein losing enteropathy: systematic review and meta-analysis of the literature. *Acta Gastroenterol Belg* 2013; 76(4): 413-22.
21. Nakaya Y, Kaku Hosokawa S, Kataoka Y i sur. Acute onset collagenous colitis associated with protein-losing enteropathy. *J Gen Fam Med* 2017; 18(3): 135-38.
22. Ozeki T, Ogasawara N, Izawa S i sur. Protein-losing enteropathy associated with collagenous colitis cured by withdrawal of a proton pump inhibitor. *Intern Med* 2013; 52: 1183-7.
23. Howarth DM. The role of nuclear medicine in the detection of acute gastrointestinal bleeding. *Sem Nuclear Med* 2006; 36: 133-46.
24. Farhat R, Kim DT, French TD i sur. Technique to measure the intensity of abnormality on GI bleeding scans: development, initial implementation, and correlation with conventional angiography. *Clin Nucl Med* 2018; 43(2): 82-6.
25. Gurajala RK, Fayazzadeh E, Nasr E i sur. Independent usefulness of flow phase 99mTc-red blood cell scintigraphy in predicting the results of angiography in acute gastrointestinal bleeding. *Br J Radiol* 2018; 91: 20180336.
26. Otomi Y, Otsuka H, Terazawa K i sur. The diagnostic ability of SPECT/CT fusion imaging for gastrointestinal bleeding: a retrospective study. *BMC Gastroenterol* 2018; 18(1): 183.
27. Zheng JG, Yao ZM, Shu CY, Zhang Y, Zhang X. Role of SPECT/CT in diagnosis of hepatic hemangiomas. *World J Gastroenterol* 2005; 11(34): 5336-41.

28. Guan B, Li XH, Wang L i sur. Gastric fundus splenosis with hemangioma masquerading as a gastrointestinal stromal tumor in a patient with schistosomiasis and cirrhosis who underwent splenectomy: a case report and literature review. *Medicine (Baltimore)* 2018; 97(27): e11461.

29. Lambie H, Cook AM, Scarsbrook AF i sur. Tc99m-hepatobiliary iminodiacetic acid (HIDA) scintigraphy in clinical practice. *Clinical Radiology* 2011; 66(11): 1094-105.

30. Choi HJ, Jacene H, Kim CK. No delayed imaging or CCK administration is needed in most cases when bowel excretion does not occur but gallbladder fills promptly. *Ann Nucl Med* 2019; 33(10): 740-5.

31. Rassam F, Cieslak KP, Beuers UHW, van Gulik TM, Bennink RJ. Stress test of liver function using technetium-99m-mebrofenin hepatobiliary scintigraphy. *Nucl Med Commun* 2019; 40(4): 388-92.

32. Vélez-Gutierrez C, Gutierrez-Villamil C, Arevalo-Léal S, Mejía-Hernandez G, Marín-Oyaga V. Hepatobiliary scintigraphy in the study of complications in adult patients after liver transplant. Description of the experience. *Rev Esp Med Nucl Imagen Mol* 2019; 38(4): 207-11.

33. Stathaki MI, Koukouraki SI, Karkavitsas NS, Koutroubakis IE. Role of scintigraphy in inflammatory bowel disease. *World J Gastroenterol* 2009; 15(22): 2693-700.

34. Rispo A, Imbriaco M, Celentano L i sur. Noninvasive diagnosis of small bowel Crohn's disease: combined use of bowel sonography and Tc-99m-HMPAO leukocyte scintigraphy. *Inflammatory Bowel Diseases* 2005; 11(4): 376-82.

35. Matesan MM, Bowen SR, Chapman TR i sur. Assessment of functional liver reserve: old and new in 99mTc-sulfur colloid scintigraphy. *Nucl Med Commun* 2017; 38(7): 577-86.

SUMMARY

DIAGNOSTIC RELEVANCE OF NUCLEAR MEDICINE IN GASTROENTEROLOGY

T. KLARICA GEMBIĆ¹, S. GRBAC-IVANKOVIĆ², D. ŠTIMAC³

¹Rijeka University Hospital Centre, Department of Nuclear Medicine; ²Rijeka University Hospital Centre, Department of Nuclear Medicine, University of Rijeka School of Medicine; ³Rijeka University Hospital Centre, Department of Gastroenterology, University of Rijeka School of Medicine, Rijeka, Croatia

Diagnostics in gastroenterology is based on endoscopy, ultrasound and radiological imaging, in addition to physical examination and laboratory testing. Besides being used as valuable diagnostic tools, these methods also represent the foundation for non-surgical interventions in gastroenterological patients. In the field of diagnostic imaging, a specific role is attributed to nuclear medicine methods. Although rarely used, the latter may contribute to definitive diagnosis of diseases in such patients, as they are noninvasive and accurate. This review article provides a brief and comprehensible summary of nuclear medicine methods in gastroenterology.

Key words: nuclear medicine, gastroenterology