

# Sindezmoza gležnja: anatomija, mehanizmi ozljede, dijagnoza i liječenje

---

**Gulan, Leo; Štiglić, Damir; Majić, Darko; Grgurev, Mirko; Martinović, Grgo; Komen, Simona; Medić, Marko; Marinović, Marin**

*Source / Izvornik:* **Medicina Fluminensis : Medicina Fluminensis, 2020, 56, 221 - 235**

**Journal article, Published version**

**Rad u časopisu, Objavljena verzija rada (izdavačev PDF)**

[https://doi.org/10.21860/medflum2020\\_241511](https://doi.org/10.21860/medflum2020_241511)

*Permanent link / Trajna poveznica:* <https://urn.nsk.hr/urn:nbn:hr:184:102140>

*Rights / Prava:* [Attribution 4.0 International](#)/[Imenovanje 4.0 međunarodna](#)

*Download date / Datum preuzimanja:* **2024-11-23**



*Repository / Repozitorij:*

[Repository of the University of Rijeka, Faculty of Medicine - FMRI Repository](#)



# Sindezmoza gležnja: anatomija, mehanizmi ozljede, dijagnoza i liječenje

## Ankle syndesmosis: anatomy, mechanisms of injuries, diagnosis and treatment

Leo Gulan\*, Damir Štiglić, Darko Majić, Mirko Grgurev, Grgo Martinović, Simona Komen, Marko Medić, Marin Marinović

Zavod za traumatologiju, KBC Rijeka, Rijeka

**Sažetak.** Distalni tibiofibularni zglob odgovoran je za širinu i stabilnost takozvane zglobne viljuške gležnja koju sačinjavaju distalna tibija i distalna fibula. Prema nekim autorima tijekom uganuća gležnja u 95 % slučajeva dolazi i do ozljede ligamenta distalnog tibiofibularnog zgloba. Upravo je prepoznavanje ovih ozljeda od velike važnosti, jer se pacijenti s tim ozljedama liječe dvostruko dulje od pacijenata s ozljedama ligamentarnih struktura lateralne strane gležnja, a do povratka sportskim aktivnostima protekne i do 6 mjeseci. Standardni klinički testovi i klasične rendgenske snimke nisu često dostatni za postavljanje dijagnoze, pa je pri sumnji na ozljede sindezmoze potrebno učiniti i magnetsku rezonanciju. Način liječenja akutnih izoliranih ozljeda sindezmoze ovisi o stupnju nestabilnosti gležnja. Danas još uvijek postoje nedoumice i nesuglasja u postavljanju dijagnoze i liječenja takvih ozljeda. U ovom radu pokušali smo na sistematičan način prikazati anatomske karakteristike distalnog tibiofibularnog zgloba, ali i najnovije stavove u dijagnostici i liječenju ozljede sindezmoze.

**Ključne riječi:** anatomija; gležanj; liječenje; ozljede; sindezmoza

**Abstract.** Distal tibiofibular joint is responsible for the distal crucial anatomic structure responsible for the ankle joint stability. According to some authors syndesmosis injury occurs in 95% of the lateral ankle sprain during sport activity. Syndesmotoc injuries often require twice as long to return to sport as compared to isolated lateral ligament sprains and can lead to prolonged pain and disability. Clinical tests and plain radiography have limited diagnostic capacity and often MRI imaging is necessary. The treatment of the acute isolated syndesmotoc injury depends on the ankle stability. Today still, there is some doubt and disagreement regarding diagnostic criteria, classification, and treatment of syndesmotoc injury.

**Key words:** anatomy; ankle; injury; syndesmosis; treatment

**\*Dopisni autor:**

Leo Gulan, dr. med.  
Zavod za traumatologiju, KBC Rijeka,  
Krešimirova 42, 51 000 Rijeka  
E-mail: leo.gulan@gmail.com

<http://hrcak.srce.hr/medicina>

## UVOD

Distalni tibiofibularni zglob (DTFJ – od engl. *distal tibiofibular joint*) sačinjavaju četiri ligamenta, a to su: prednji donji tibiofibularni ligament, interosealni ligamenti, stražnji donji tibiofibularni ligament i poprečni ligament. Ovi ligamenti odgovorni su za čvrstoću zglobne viljuške u koju je umetnut talus. Podaci iz literature pokazuju da se tijekom uganuća gležnja izolirana ozljeda prednjeg donjeg tibiofibularnog ligamenta (AITFL – od engl. *anterior inferior talofibular ligament*) javlja u rasponu od 1 – 18 %<sup>1-3</sup>. Prema nekim istraživanjima incidencija ozljeda sindezmoze javlja se i do 74 % u sklopu svih sportskih ozljeda gležnja, odnosno, čak i do 95 % u sklopu uganuća gležnja<sup>4-6</sup>. U kombinaciji s frakturom lateralnog maleola tipa B po Weberu, ozljeda sindezmoze javlja se u do 40 % slučajeva<sup>7</sup>. Rendgenološki znakovi nisu u potpu-

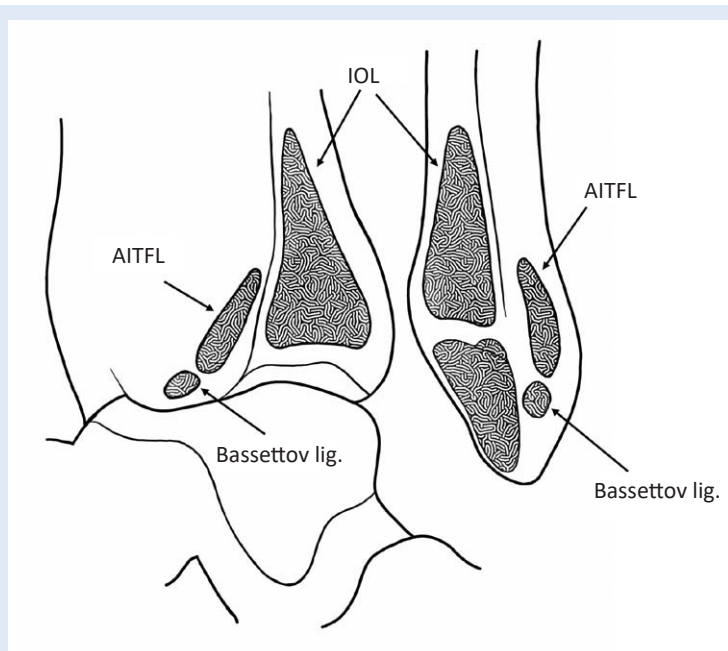
Prema nekim istraživanjima u 95 % uganuća gležnja prisutna je i ozljeda sindezmoze. Pacijenti s ozljedama sindezmoze oporavljaju se dvostruko dulje od pacijenata s ozljedom lateralnih ligamenta gležnja, a povratak sportskim aktivnostima često iznosi i do 6 mjeseci.

nosti pouzdani, pa izolirane ozljede prednje sindezmoze često bivaju neprepoznate. Ovi podatci postaju tim važniji kada je poznata činjenica da se pacijenti od ozljeda sindezmoze oporavljaju dvostruko dulje od pacijenata s ozljedom lateralnih ligamenta gležnja, a povratak sportskim aktivnostima često iznosi 6 mjeseci, te da širenje zglobne vilice za 1 mm povećava opterećenje u talokruralnom zglobu i do 42 %, što utječe na pojavu prijevremenog osteoartritis<sup>5,8-11</sup>. Dobro poznavanje anatomije i anatomskih varijacija u području donjeg tibiofibularnog zgloba i mogućnosti kliničkih i radioloških dijagnostičkih pretraga neophodni su za pravovremeno postavljanje dijagnoze. Odbir načina liječenja ovisi o starosti i stupnju ozljede. Ozljede se mogu liječiti konzervativno ili operacijski. Danas još uvijek nije postignut konsenzus u pristupanju i načinu liječenja takvih ozljeda te postoje nedoumice i neslaganja među stručnjacima.

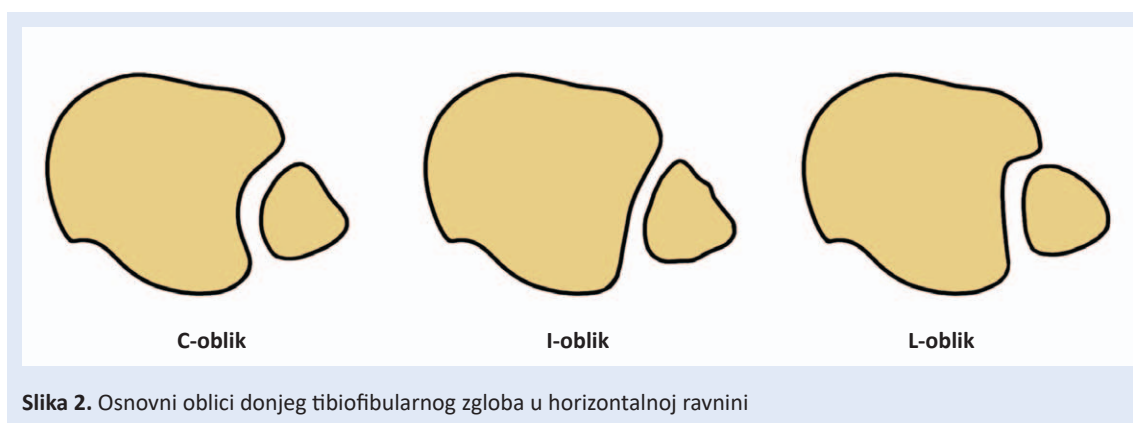
## ANATOMIJA

Distalni tibiofibularni zglob je, prema tipu zgloba, sindezmoza, što je naziv za zglob u kojem su elementi skeleta međusobno povezani vezivnim tkivom, ligamentima ili čvrstom membranom. U distalnom tibiofibularnom zglobu površine koje artikuliraju nalaze se na lateralnoj strani distalne tibije i medijalnoj strani distalne fibule. Zglobna tijela povezana su prednjim distalnim tibiofibularnim ligamentom (AITFL), stražnjim distalnim tibiofibularnim ligamentom (PITFL, od engl. *posterior inferior tibio fibular ligament*), interosealnim ligamentima (IOL), te transverzalnim ligamentom (TL). Iako se nazivom sindezmoza opisuje vrsta zgloba, u literaturi je uvriježeno da se sindezmozom nazivaju skupno ligamentarne veze distalnog tibiofibularnog zgloba, pa ćemo ovakvu nomenklaturu i mi koristiti.

Krista interosea tibije u distalnom dijelu razdvaja se i dijeli u prednji i stražnji dio. Prednji dio završava u anterolateralnom dijelu tibijalne zglobne plohe formirajući tuberkul, tzv. prednji tuberkul (Tillaux – Chaput tuberkul), a stražnji rub završava u posterolateralnom dijelu stražnjeg tuberkula donje artikularne plohe tibije, u tzv. Volkmanovu tuberkulu. Navedeni dijelovi omeđuju trokutasto i konkavno zglobno tijelo s vrhom usmjerenim



**Slika 1.** Koštana anatomija anterolateralnog dijela tibije i medijalne strane fibule s hvatištima ligamenata. AITFL – prednji i donji tibio-fibularni ligament; IOL – interosealni ligament



Slika 2. Osnovni oblici donjeg tibiofibularnog zgloba u horizontalnoj ravnini

prema proksimalno i koji se nalazi 2,8 cm iznad razine talokruralnog zgloba<sup>12</sup>. Bazu trokuta formiraju prednji i stražnji tuberkul omeđujući incizuru tibije (slika 1). Prednji tuberkul je veći i naglašeniji te prekriva 2/3 distalne dijafize fibule. Svojem položajem i građom sprječava pomak tibije prema naprijed. Stražnji tuberkul je nešto manji, pa tako predstavlja slabiju prepreku pomicanju tibije prema straga. Često u ozljedama kada dolazi do vanjske rotacije stopala stražnji tuberkul služi kao uporište oko kojega se rotira fibula<sup>13</sup>.

Odgovarajuća zglobna ploha na fibuli je kongruentna s plohom na tibiji. Krista interossea fibularis, koja se nalazi na medijalnom dijelu fibule, prema distalno se razdvaja u prednju i stražnju kristu, omeđujući konveksno trokutasto zglobno tijelo koje se nalazi iznad artikularne fasete na lateralnom maleolu. Bazu ovog trokuta čine prednji tuberkul distalne fibule, poznat pod nazivom Wagstaffe-La Fortov fragment i puno manje izražen stražnji tuberkul<sup>13</sup>.

Incisura fibularis tibiae u literaturi se često naziva i incisura fibule, tibijalni noč (od engl. *notch*), fibularni noč tibije, sindezmoško udubljenje i slično.

Konkavitet incisure fibularis povećava se od proksimalno prema distalno, a oblik varira od konkavne, koja se javlja u 60 % – 75 % slučajeva, pa do iznimno plitkog udubljenja (25 % – 40 %). U ovim slučajevima sindezmoza poprima četverokutasti oblik<sup>13,14</sup>. Dubina varira od 1 mm do 7,5 mm i nešto je plića u žena<sup>15,16</sup>. Plitka incisura fibularis na tibiji predstavlja jedan od predisponirajućih čimbenika za recidivirajuće ozljede gležnja ili ozljede sindezmoze s frakturama<sup>17,18</sup>. Liu i Lin analizirali su oblik tibiofibularnog zgloba koristeći kompu-

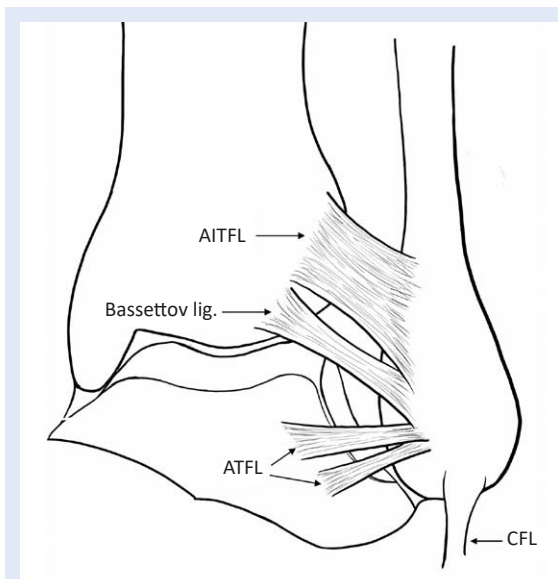
toriziranu tomografiju (CT) i zaključili da postoje 3 osnovna oblika, a to su: C-oblik (56 %), I-oblik (25 %) i L-oblik (19 %), pri čemu su dokazali da je sloboda gibanja u DTFJ najveća kod I-oblika i da su osobe s ovakvim zglobovima sklonije rekurentnim ozljedama prednje sindezmoze (slika 2)<sup>19</sup>. U dijelu bez ligamenta nalazi se malo područje gdje su tibija i fibula u direktnom kontaktu i taj dio naziva se *tibiofibularna kontaktna zona*. U tom dijelu na tibiji nalazi se zglobna faseta prekrivena malim slojem hijaline hrskavice debljine 0,5 do 1 mm i predstavlja proširenje hrskavice koja prekriva tibijalnu zglobnu plohu. Faseta je dugačka 3 – 9 mm i 2 – 5 mm visoka. Hrskavica fibule u navedenoj zoni u kontinuitetu je s hrskavicom lateralnog maleola<sup>12,13,20,21</sup>.

#### Ligamenti DTFJ:

##### Prednji distalni tibiofibularni ligament (AITFL)

AITFL se pruža od prednjeg tuberkula tibije oko 5 mm iznad artikularne plohe, na prednji tuberkul distalne fibule protežući se od medijalno i proksimalno prema lateralno i distalno prelazeći preko anterolateralnog dijela talusa (slika 3). Ligament se nalazi pod kutem od 30° do 50° u odnosu na zglobnu plohu tibije. AITFL je sastavljen od tri snopa koji su međusobno odijeljeni prostorom širine oko 2 mm ispunjenog masnim tkivom. Snopovi konvergiraju prema dolje i lateralno te poprimaju trapezoidni oblik<sup>20,21</sup>. Oko 20 % AITFL-a nalazi se intraartikularno<sup>22</sup>. Bitno je pri artroskopiji znati ovaj podatak i ne zamijeniti ovaj dio ligamenta s ožiljkastim tkivom<sup>13</sup>.

Distalno od AITFL-a nalazi se akcesorni ligament širine oko do 6 mm, duljine do 22 mm i debljine



**Slika 3.** Anatomija anterolateralnog dijela gležnja s ligamentima: AITFL – prednji donji tibiofibularni ligament; ATFL – prednji talofibularni ligament; CFL – kalkaneofibularni ligament

do 2 mm. Hvatište na fibuli nalazi se ispod hvatišta AITFL-a, a vlakna na tibiji spajaju se s distalnim vlaknima AITFL-a (slika 3). Ligament prelazi preko proksimalnog i lateralnog kuta zglobne viljuške i dolazi u kontakt s talusom pri dorzalnoj fleksiji. Prvi ga je opisao Nikolopoulos u doktorskoj disertaciji 1982. godine<sup>23</sup>. U anglosaksonskoj literaturi anatomiju ovog ligamenta prvi je opisao Bassett, te naveo i patologiju vezanu uz njegovu ozljedu, pa je ligament poznat i pod nazivom Bassettov ligament<sup>24</sup>. Bitno je razlikovati Bassettov ligament od AITFL-a, jer se mogu javiti patološka stanja u području akcesornog ligamenta, uz normalan i očuvan AITFL. Resekcija Bassetova ligamenta ne utječe na stabilnost gležnja<sup>25</sup>.

AITFL je najslabiji od 4 sindezmoza ligamenta i pri ozljedi sindezmoze, koja nastaje kao posljedica vanjske rotacije fibule oko uzdužne osovine, prvi se ozljeđuje<sup>26</sup>.

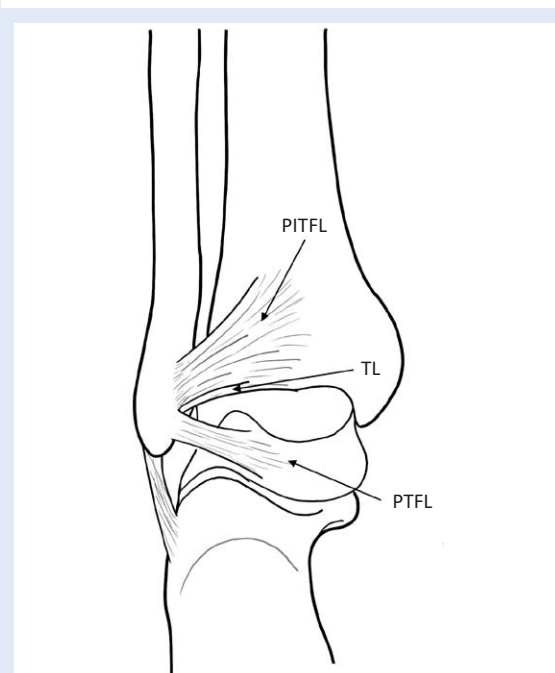
#### **Stražnji distalni tibiofibularni ligament (PITFL)**

Stražnji distalni tibiofibularni ligament je snažan ligament koji se proteže od stražnjeg tuberkula na tibiji, usmjeren je prema distalno i lateralno te je položen pod kutem od 20° – 40° frontalnoj ravnini i hvata se na stražnji tuberkul tibije<sup>21</sup>. Ligament je trokutastog oblika s bazom položenom na tibiji i vrhom na stražnjoj površini fibularnog

maleola (slika 4). Distalna vlakna ligamenta nešto su horizontalnije položena i dulja u odnosu na preostali dio<sup>20</sup>. Duljina prosječno iznosi 9,7 mm (3.4 – 21.2), a debljina 6,4 (4.4 – 9 mm)<sup>21,23</sup>. Kao i AITFL, PITFL je također građen od više snopova između kojih su prostori prožeti masnim tkivom. Distalna vlakna u kontaktu su s transverzalnim ligamentom. Kako se radi o veoma snažnom ligamentu, pri ozljedama gležnja po tipu mehanizma supinacije-everzije, pronacije-everzije ili pronacije-abdukcije prema Lauge-Hansen, češće su avulzije stražnjeg tuberkula, nego njegova ruptura<sup>27</sup>.

#### **Transverzalni ligament (TL)**

Ovaj relativno snažni ligament okruglastog oblika, duljine od 22 do 43 mm, proteže se od dorzalne strane stražnjeg tuberkula tibije do proksimalnog ruba na maleolarnoj fosi fibule (slika 4). Vlakna TL-a u kontaktu su i djelomično se spajaju s vlaknima PITFL-a<sup>1,23</sup>. Zbog njegova bliskog kontakta s PITFL-om postoje razmimoilaženja u stavovima radi li se o dva zasebna ligamenta ili je to jedna anatomski cjelina. Prema Golanu i sur. transverzalni ligament predstavlja duboki sloj PITFL-a, dok su Lee i sur. MRI artrografijom pokazali da se radi od dva odvojena anatomski dijela<sup>28,29</sup>.



**Slika 4.** Anatomija stražnjeg dijela gležnja; PITFL – stražnji i donji tibiofibularni ligament; TL – transverzalni ligament; PTF – stražnji talofibularni ligament

### Interosealni ligamenti (IOL)

Interosealna membrana u svom distalnom dijelu je zadebljana tvoreći mrežu debljih vlakana ispunjenu masnim tkivom i krvnim žilama. Vlakna su usmjerena od tibije u smjeru prema naprijed, lateralno i distalno prema fibuli. Najdistalnija vlakna polaze s tibije u visini prednjeg tuberkula i usmjerena su direktno na fibulu, gdje se vežu odmah iznad talokruralnog zgloba. Prisutnost interosealnih ligamenata je varijabilna. Dok su u nekih osoba odsutni, kod drugih su jako zadebljani, a to naročito u osoba s I-tipom incizure. Smatra se da interosealni ligamenti djeluju poput elastičnog graničnika, a također da su najvažniji u kontroli širenja zglobne vilice tijekom dorzifleksije u gležnju i u neutralizaciji sila u gležnju tijekom faze oslonca na petu u hodu. Prema Ogilvie-Harris i sur. udio svakog pojedinog ligamenta u stabilizaciji zglobne vilice iznosi: AITFL – 35 %, TL – 33 %, IOL – 22 %, PITFL – 9 %<sup>30</sup>.

### Epidemiologija

Ozljeda sindezmoze opisana je u 1 – 18 % slučajeva pri uganuću gležnja<sup>1,2</sup>. Zbog boljeg razumijevanja mehanizma nastanka ozljede sindezmoze i zbog boljih dijagnostičkih metoda, novija istraživanja pokazala su da se ozljede sindezmoze javljaju od 17 % pa i do 95 % u sklopu uganuća gležnja<sup>4,6</sup>.

Češće se javlja u sportaša i to posebno u skijaša i hokejaša koji nose visoku i čvrstu obuću. Nošenje takve obuće povećava sile na gležanj pri vanjskoj rotaciji pa su ozljede puno češće<sup>2,5,31,32</sup>. Ozljeda sindezmoze češće se javlja kod muškaraca, osoba s planovalgusom, te u profesionalnom sportu<sup>33,34</sup>. Mogu se javiti izolirano, u sklopu ozljeda deltoidnog ligamenta ili uz frakture jednog ili oba maleola.

### MEHANIZAM OZLJEDE

Najčešći mehanizam ozljede je vanjska rotacija stopala uz snažnu dorzalnu fleksiju i pronaciju. Navedene kretnje dovode do rotacije talusa oko vertikalne osovine, šireći zglobnu vilicu. Pri tome dolazi do vanjske rotacije fibule oko uzdužne osovine uz istovremeno pomicanje prema lateralno i prema straga. Pri navedenim kretnjama dolazi do istegnuća sindezmoških ligamenata i različitog

stupnja oštećenja<sup>3,31,35</sup>. Ozljeda sindezmoze može biti uzrokovana i naglom dorzalnom hiperfleksijom stopala, pri čemu prednji dio talusa naglo širi zglobnu vilicu. Veličina sile i duljina njenog trajanja utječu na stupanj ozljede. Ozljede se mogu kretati od djelomične lezije AITFL-a, pa sve do rupture svih sindezmoških ligamenata. Značajno širenje zglobne vilice, lezije interosealne membrane uz mogući nastanak Maissonieu frakture i lezije deltoidnog ligamenta još su neke od mogućih posljedica.

Rendgenološki znakovi nisu u potpunosti pouzdani, pa izolirane ozljede sindezmoze često bivaju neprepoznate. Neprepoznate i nepravilno liječene ozljede mogu uzrokovati nastanak kroničnog bola, razvoj heterotopnih osifikacija, nestabilnosti gležnja i na kraju razvoj prijevremenog osteoartritis.

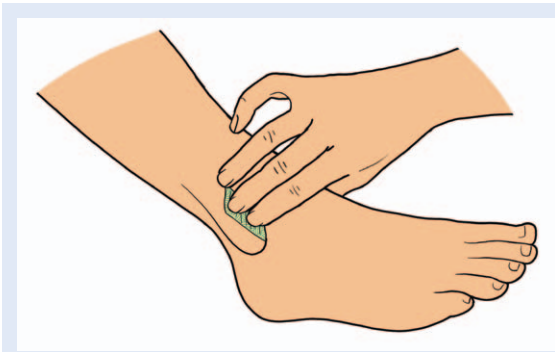Bitno je za napomenuti da je mehanizam ozljede deltoidnog ligamenta jednak mehanizmu pri kojem dolazi do ozljede sindezmoze. Pri dorzalnoj fleksiji i pronaciji stopala, a ovisno o veličini sile, redosljed nastupanja ozljeda je sljedeći: ozljeda AITFL-a, zatim ozljeda dubokog sloja deltoidnog ligamenta ili fraktura medijalnog maleola, nakon toga ozljeda IOL-a i na kraju lezija PITFL-a<sup>1,3,35</sup>.

### KLINIČKI TESTOVI

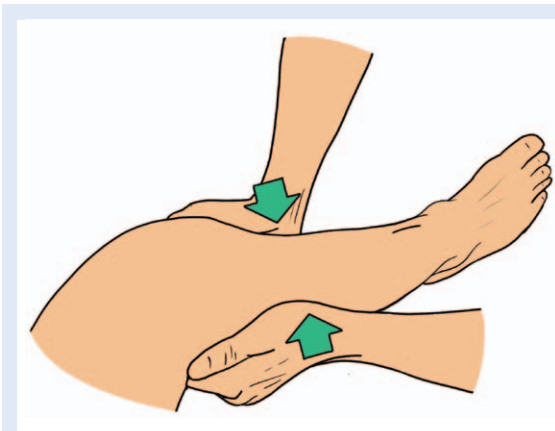
Kao i u većini ozljeda, detaljno uzeta anamneza koja obuhvaća i mehanizam ozljede te klinički pregled mogu znatno olakšati postavljanje dijagnoze. Pri akutnim izoliranim ozljedama sindezmoze, edem ozlijeđenog dijela nije značajnije izražen, pa ga je nekada teško i zamijetiti, za razliku od drugih ligamentarnih ozljeda gležnja. Neki od najupečatljivijih kliničkih znakova su hod s uzdignutom petom, izostanak većeg edema, bolnost na palpaciju nad područjem sindezmoze i pojava bola pri vanjskoj rotaciji stopala ili forsiranoj dorzalnoj fleksiji stopala<sup>36</sup>. Navest ćemo neke od kliničkih testova koji se koriste u dijagnostici ozljeda sindezmoze.

**Palpacija** – Potrebno je palpirati područje prednje sindezmoze, koje je u akutnim ozljedama često malo otečeno i bolno na pritisak (slika 5).

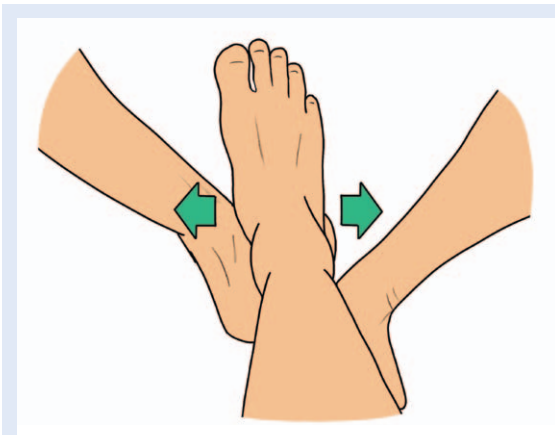




**Slika 5.** Test palpacije nad područjem tibiofibularnog zloba – za opis testa vidjeti tekst



**Slika 6.** Test kompresije potkoljenice



**Slika 7.** Cottonov test – za opis testa vidjeti tekst

**Test vanjske rotacije (engl. *external rotation test*)** – Ispitivač jednom rukom stabilizira potkoljenicu iznad razine gležnja. Drugom rukom obuhvati stopalo koje rotira prema van. Test je pozitivan ako dođe do pojave bola<sup>37,38</sup>.

**Test kompresije (engl. *squeeze test*)** (slika 6) – Ispitivač stišće fibulu i tibiju iznad polovice potkolje-

nice. Test se smatra pozitivnim ako pri izvođenju testa dođe do pojave bola u području sindezmoze<sup>34</sup>.

**Cotton test** (slika 7) – U neutralnom položaju gležnja ispitivač jednom rukom obuhvati i fiksira petu ispitivane noge. Drugom rukom obuhvati stopalo u području vrata talusa (distalnog dijela potkoljenice). Prednji dio stopala pomiče se u smjeru medijalno-lateralno. Test se smatra pozitivnim ako se javi bolnost na ispitivanoj strani, te povećane amplitude kretanja talusa.

**Test translacije fibule** (slika 8) – Ispitivač jednom rukom fiksira distalnu tibiju i stopalo, prstima druge ruke obuhvati distalnu fibulu s prednje i stražnje strane te je pomiče u smjeru naprijed-nazad. Test je pozitivan ako je pomičnost fibule veća u usporedbi sa zdravom stranom.

**Test peta – palac** – Ispitivač jednom rukom obuhvati potkoljenicu iznad gležnja. Drugom rukom vrši se aksijalna kompresija u smjeru uzdužne osovine potkoljenice. Pozitivan test označava pojava bola u području sindezmoze<sup>39</sup>.

**Test dorzalne fleksije uz kompresiju** – Pacijent iz uspravnog stava vrši dorzalnu fleksiju u gležnju naginjući se prema naprijed. Pokret ponavlja nakon što ispitivač svojim rukama obuhvati gležanj i stisne ga. Test je pozitivan ako je dorzalna fleksija lakša i većeg opsega ili se smanjuju bolovi u terminalnoj dorzalnoj fleksiji<sup>40,41</sup>.

**Test prekrivenih nogu (engl. *Cross-legged test*)** – Pacijent prekrži noge tako da ispitivanu nogu u području srednje trećine potkoljenice presavije preko koljena zdrave noge. Test je pozitivan ako se tijekom pritiska na koljeno ispitivane noge javi bol u području gležnja<sup>42</sup>.

**Test stabilizacije trakom (engl. *Tape stabilization test*)** – Ljepljivom trakom čvrsto se poveže distalna potkoljenica neposredno iznad gležnja. Test je pozitivan ako se nakon bandaže smanji bol pri hodanju, podizanju na prste i poskakivanju<sup>41</sup>.

Zbog bolnosti pri svježoj traumi, posebice ako su prisutne i pridružene ozljede, većina se ovih testova teško izvodi. Osim toga, većina testova, kada se izvode pojedinačno, imaju malu prediktivnu vrijednost pri postavljanju dijagnoze.

Kombinacija bolne palpacije nad AITFL-om, pozitivan Cottonov test, kao i pozitivan test translacije fibule, pokazali su se kao najpouzdaniji za kliničku dijagnozu lezije sindezmoze<sup>43-45</sup>.

## RENDGENSKI SNIMCI

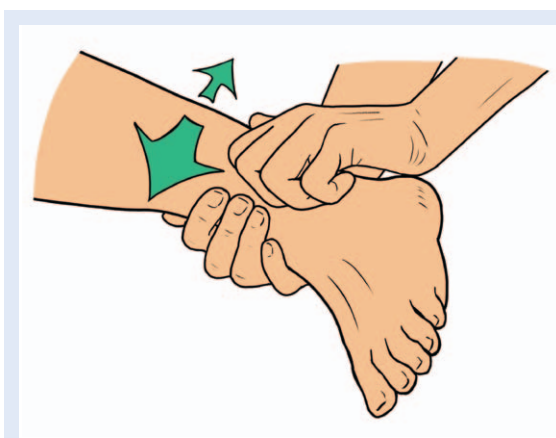
Klasične rendgenske (RTG) snimke pokazale su slabu korelaciju s ozljedama sindezmoze, posebice kada se radi o manjim ozljedama<sup>46</sup>. Razlog su anatomske varijacije donjeg tibiofibularnog zgloba, ali i promjene uvjetovane različitim rotacijama gležnja pri izvođenju snimki. Iako dijagnostički nisu u potpunosti pouzdane, pri sumnji na ozljedu sindezmoze obvezno ih treba učiniti, a preporučuje se učiniti i komparativnu snimku zdravog gležnja i to u AP projekciji, AP projekciji s unutar-njom rotacijom gležnja od 20°, tj. AP zglobne viljuške (engl. *mortise view*) i LL snimku (slika 9). Pri radiografskoj obradi obvezno je slikanje cijele potkoljenice kako bi se isključila Maissoneova fraktura.

Na tako učinjenim RTG snimkama analiziraju se vrijednosti:

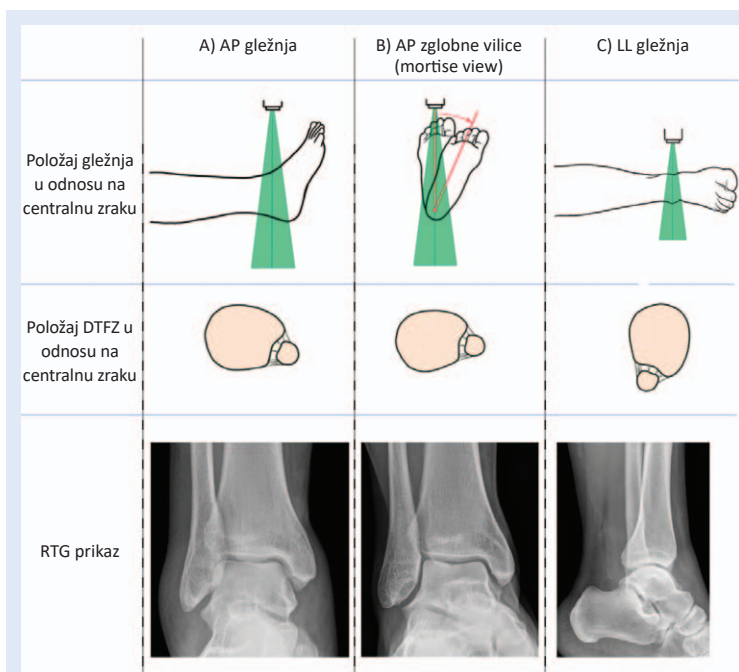
**Medijalna širina zglobne pukotine gležnja (MSC, od engl. *medial clear space*)** (slika 10) – udaljenost između subhondralne kosti medijalnog maleola i medijalne strane kupole talusa mjerena na AP i mortise položaju. Normalne vrijednosti iznose do 4 mm, a prema nekim autorima do 5 mm<sup>47,48</sup>.

**Tibiofibularno preklapanje (TFO, od engl. *tibiofibular overlapping*)** (slika 10) – udaljenost između lateralnog ruba tibije i medijalnog ruba fibule mjereno 1 cm proksimalno od distalne artikularne plohe tibije. Normalna vrijednost na AP snimci iznosi 6 mm, a na AP-u zglobne viljuške 1 mm<sup>49,50</sup>.

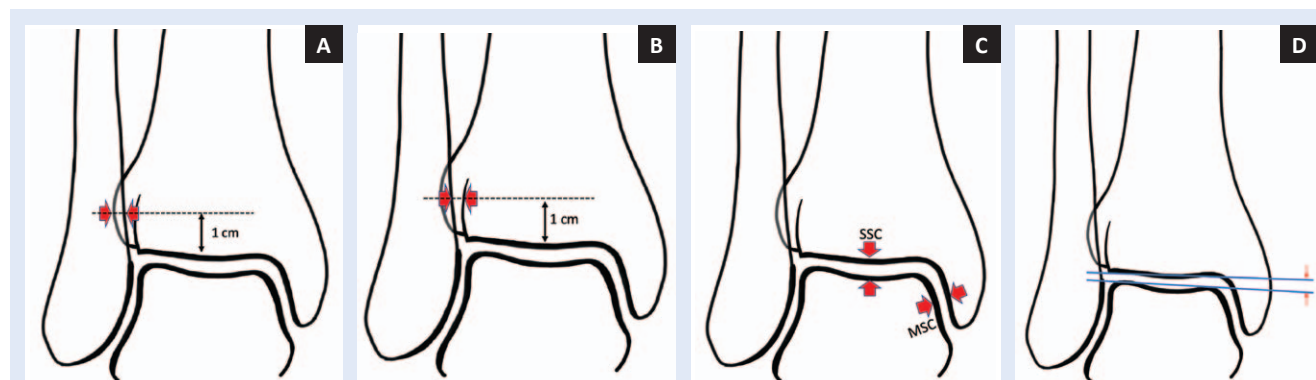
**Tibiofibularni slobodni prostor (TFCS, od engl. *tibiofibular clear space*)** (slika 10) – duljina mjere-na od medijalnog ruba fibule, do linije koja pred-



Slika 8. Test translacije fibule – za opis testa vidjeti tekst



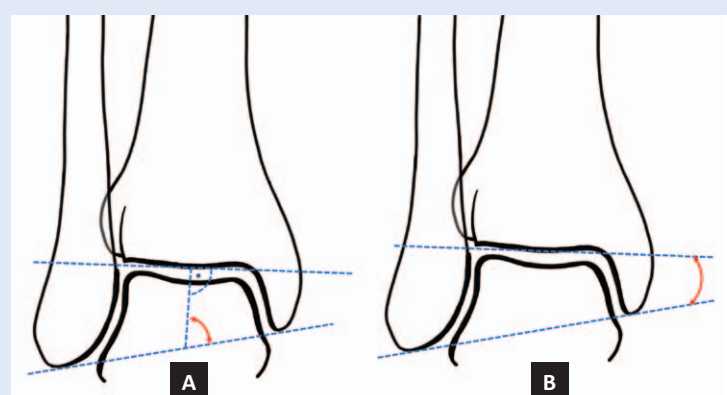
Slika 9. Položaji gležnja i distalnog tibiofibularnog zgloba u odnosu na centralnu RTG zraku s RTG snimkama



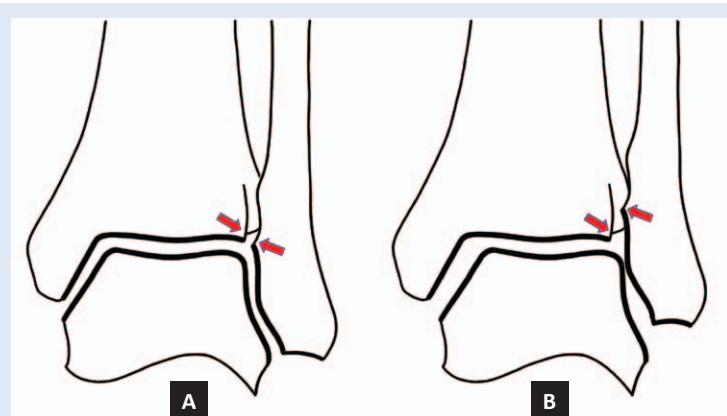
Slika 10. RTG mjerenje A) TFO – tibiofibularno preklapanje; B) TFCS – tibiofibularnog slobodnog prostora; C) MSC – medijalni slobodni prostor i SSC – gornji slobodni prostora; D) TT – nagib talusa



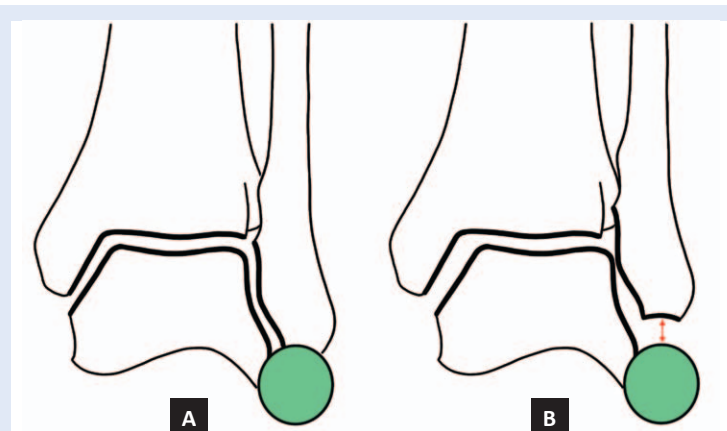
stavlja rub incisuræ fibularis. Normalne vrijednosti su do 6 mm na AP projekciji i do 1 mm na AP-u zglobne viljuške<sup>50-52</sup>.



**Slika 11.** Dva načina određivanja talokruralnog kuta. A) kut između okomice postavljene na liniju koja prolazi zglobnom površinom tibije i linije koja spaja vrhove oba maleola; B) kut između linije koja spaja vrhove oba maleola i linije koja prolazi kroz zglobnu površinu tibije



**Slika 12.** Shentonova linija. A) uredna Shentonova linija; B) narušena Shentonova linija zbog skraćivanja fibule



**Slika 13.** Znak kruga. A) uredan znak kruga; B) narušeni znak kruga zbog skraćivanja fibule

**Omjer medijalnog i gornjeg slobodnog prostora** (MSC/SSC, od engl. *medial clear space/superior clear space*) (slika 10) – omjer medijalnog slobodnog prostora i duljine između gornje plohe talusa i subhondralne linije donje artikularne plohe tibije. MSC ne smije biti veći od vrijednosti SSC-a<sup>53</sup>.

**Talokruralni kut** (TCA, od engl. *talocrural angle*) (slika 11) – Kut koji zatvaraju linija postavljena okomito na distalnu artikularnu površinu tibije i linije koja spaja vrhove medijalnog i lateralnog maleola<sup>54</sup>. Normalne vrijednosti su  $83^\circ \pm 4^\circ$  i ne smije odstupati više od  $2^\circ - 5^\circ$  u odnosu na suprotnu nogu. Drugi način mjerenja jest mjerenje kuta koji zatvara linija koja spaja vrhove oba maleola i linija koja prolazi kroz artikularnu površinu distalne tibije. Normalne vrijednosti su  $8^\circ - 15^\circ$ .

**Tibiofibularna ili Shentonova linija** (slika 12) – linija koja prolazi kroz zglobnu pukotinu između tibije i talusa i siječe fibulu u visini Wegstaffe-Le Fortovog tuberkula<sup>55</sup>.

**Znak kruga** (engl. *Dim sign*) (slika 13) – linija koja spaja udubljenja u području lateralnog procesusa talusa i udubljenja u vrhu fibule, tvori pravilnu zaobljenu liniju koja predstavlja dio zamišljenog kruga<sup>56</sup>.

TCA, Shentonova linija i znak kruga, rengenološki su znakovi pomoću kojih možemo odrediti je li došlo do skraćivanja fibule u slučajevima kada je došlo do prijeloma u proksimalnom dijelu fibule (Maisonneuve frakture).

**Nagib talusa** (TT, od engl. *tallar tilt*) (slika 10D) – Kut koji tvore linija koja prolazi kroz artikularnu površinu talusa i linija koja prolazi kroz artikularnu površinu tibije. Ove dvije linije moraju biti paralelne, odnosno kut koji zatvaraju ne smije biti veći od  $2^\circ$ <sup>57</sup>.

Dokazano je da je TFCS najpouzdanija vrijednost u evaluaciji ozljede sindezmoze. Uspoređujući nalaz ove vrijednosti u zdravih ispitanika za oba gležnja ustanovljeno je da u 75 % ispitanika postoje razlike do 1 mm, a u 95 % ispitanika razlike su iznosile do 2 mm<sup>58</sup>. Ove vrijednosti su najmanje podložne promjenama prilikom rotacije gležnja<sup>59</sup>. Analizirajući oba gležnja razlike u vrijednosti TFCS > 2 mm s velikom vjerojatnošću ukazuju na ozljedu sindezmoze<sup>58</sup>. U tablici 1 prikazane su sve prije navedene normalne vrijednosti.

**Tablica 1.** Normalne vrijednosti na RTG snimkama gležnja

MJERE	VRIJEDNOSTI	
	AP	AP zglobne viljuške (MORTISE)
MSC	< 5 mm	< 5 mm
MSC : SSC		MSC ≤ SSC
TFCS	< 6 mm	< 6 mm
TFO	> 6mm	> 1 mm
TFO	42 %	
TCA <sup>1</sup>	83 <sup>0</sup> ± 4 <sup>0</sup>	
TCA <sup>2</sup>	8 <sup>0</sup> – 15 <sup>0</sup>	
TT		< 2 <sup>0</sup>

MSC – širina zglobnog prostora mjerena s medijalne strane; SSC – širina zglobnog prostora mjerena s gornje strane talokruralnog zgloba; TFC – slobodni tibio-fibularni prostor; TFO – tibio-fibularno preklapanje; TCA – talokruralni kut; TT – nagib talusa.

Stres snimke gležnja više se ne preporučuju pri rutinskoj evaluaciji ozljede sindezmoze, jer pri akutnim ozljedama izazivaju velik bol kod ispitanika, a biomehaničke studije nisu pokazale da stres snimke imaju prednost u odnosu na klasičnu radiografsku obradu<sup>9,60</sup>.

Osim klasične radiografije koriste se i CT ili CT artrografija ako se sumnja na pridružene frakture, posebice hvatišta sindezmoze (avulzije tuberkula Tilleux-Cahput i Wagstaffe-La Fortovog tuberkula). Magnetska rezonancija najpouzdanija je pretraga s osjetljivosti od 100 % i specifičnosti od 93 % u otkrivanju ozljeda AITFL-a i osjetljivosti i specifičnosti od 100 % u prepoznavanju ozljeda PITFL-a<sup>61</sup>.

#### KLASIFIKACIJA OZLJEDA

Postoje brojne klasifikacije koje su utemeljene s ciljem lakšeg postavljanja dijagnoze te što lakšeg odabira načina liječenja. Metode se mogu bazirati na radiografskim nalazima, broju zahvaćenih ligamenata, vremenu proteklom od ozljede do dijagnoze itd.

Ekspertna skupina za gležanj i stopalo Europskog udruženja za sportsku traumatologiju i artroskopiju (ESSKA-AFAS – European Society for Sport Traumatology and Arthroscopy – Ankle and Foot Associates) pokušala je cjelovito sagledati prednosti i nedostatke svih dosadašnjih klasifikacija, predložiti klasifikaciju i smjernice za liječenje<sup>44,62</sup>. Prema ESSKA-AFAS ekspertnoj skupini, izolirana ozljeda sindezmoze zahvaća jedan ili više sindezmoških ligamenata, ali bez udruženih ozljeda u području deltoidnog ligamenta. Na temelju vre-

mena proteklog od trenutka ozljede do postavljanja dijagnoze, ozljede sindezmoze klasificiraju se kao: akutna < 6 tjedana, subakutna od 6 tjedana do 6 mjeseci, kronična > 6 mjeseci.

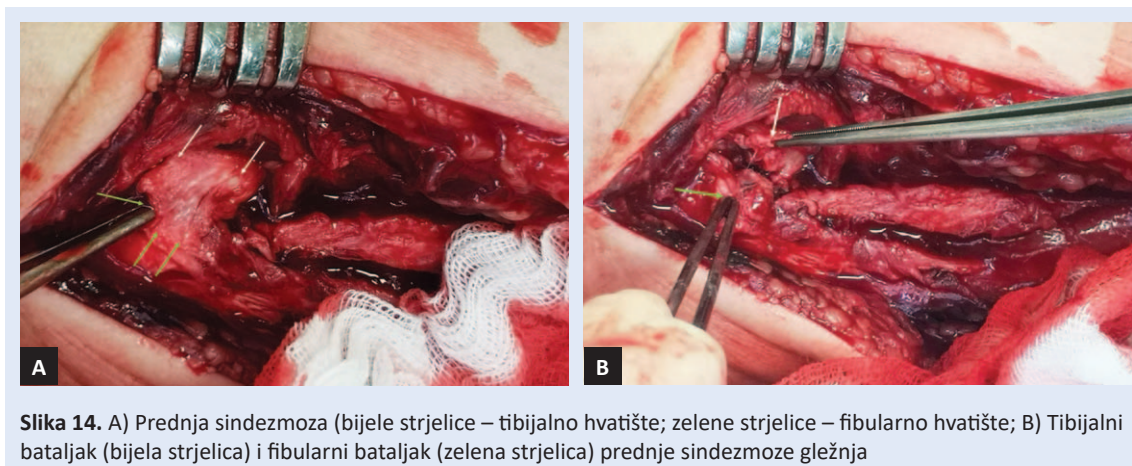
Akutne ozljede sindezmoze mogu se podijeliti na ozljede sa stabilnom sindezmozom i ozljede s nestabilnom sindezmozom. Nestabilna sindezmoza može biti latentno nestabilna (dinamički nestabilna) ili sigurno nestabilna.

U ozljedama sa stabilnom sindezmozom postoji ozljeda AITFL-a sa ili bez ozljede IOL-a, ali uz očuvani deltoidni ligament. Dijagnoza se postavlja kombinacijom kliničkih pretraga, RTG i MRI pretrage. U latentno nestabilnim sindezmozama postoji ozljeda AITFL-a sa ili bez udružene ozljede IOL-a, ali uz ozljedu deltoidnog ligamenta. Dijagnoza se postavlja RTG stres snimkama, MRI-jem ili artroskopski.

Kod sigurno nestabilne sindezmoze dolazi do ruptura svih sindezmoških ligamenata uz ozljedu deltoidnog ligamenta. Može se dijagnosticirati i na standardnim RTG snimkama.

Najveći izazov predstavlja prepoznavanje i otkrivanje latentno nestabilne ili dinamički nestabilne ozljede sindezmoze. U ovom slučaju postoji konsenzus da je potrebno izvršiti stres snimke pod anestezijom ili artroskopsku evaluaciju<sup>44,63</sup>. Ako je otvaranje zglobne viljuške veće od 2 mm, preporučuje se fiksacija sindezmoškim vijkom<sup>64</sup>.

Subakutne ozljede možemo podijeliti na reparable i ireparable. U reparable ozljedama postoji ligamentarni bataljak pomoću kojeg se može rekonstruirati AITFL (slika 14). Kronične



ozljede dijelimo na one s ili bez znakova osteoartritisa<sup>65</sup>.

#### KONZERVATIVNO LIJEČENJE

Ozljede sindezmoze pri kojima je ozlijeđen AITFL, s ili bez pridružene ozljede IOL-a i s intaktnim deltoidnim ligamentom, preporučeno je konzervativno liječenje sadrenom udlagom tijekom 3 tjedna bez opterećenja<sup>62,66</sup>. Nakon tri tjedna postavlja se nova imobilizacija koju je potrebno skidati radi povremenog provođenja fizikalne terapije u vidu postupnog uvođenja pasivnih vježbi pokretljivosti, vježbi propriocepcije, potpomognutih aktivnih vježbi pokretljivosti i vježbi snaženja. Dorzalna fleksija dozvoljena je od 4. tjedna. Prilikom provođenja vježbi preporučljiva je upotreba bandaže u području tibiofibularnog zgloba. Ova faza konzervativnog liječenja traje do između 3 i 6 tjedana<sup>62,66–68</sup>.

#### OPERACIJSKO LIJEČENJE

Nestabilne ozljede sindezmoze, pod koje smatramo i latentno nestabilne i sigurno nestabilne ozljede, potrebno je liječiti operacijski. Tijekom povijesti koristilo se više načina fiksacija tibiofibularnog zgloba. Tako su korišteni metalni vijci, bioresorptivni vijci, fiksacijsko dugme s koncima ili Kirschnerovim žicama<sup>69</sup>. Najčešće se koristi tehnika metalnim kortikalnim vijkom, a cilj je postići privremenu stabilizaciju nakon rekonstrukcije zglobne vilice<sup>70–72</sup>. U novijoj povijesti metalne vijke zamijenili su bioresorptivni, ali bez značajnije razlike u komparaciji s metalnim vijkom. Opisane

komplikacije ovih tehnika su razvoj osifikacije i sinostoze distalnog tibio-fibularnog zgloba<sup>73</sup>. Neki radovi pokazali su da ovi načini fiksacije tibiofibularnog zgloba mogu značajno utjecati na ograničenje dorzalne fleksije, rotaciju talusa i uzrokovati narušavanje optimalne distribucije opterećenja i u talokruralnom zglobu<sup>74,75</sup>. Kako bi se izbjegle navedene komplikacije fiksacije s metalnim vijkom, počelo se s korištenjem fiksacijskog dugmeta s koncima (TightRope®). Upotreba ovog načina fiksacije pokazala je slične rezultate u usporedbi s metalnim sindezmostrukim vijkom. U literaturi je često dolazilo do razilaženja u stavovima po pitanju promjera kortikalnog vijka, broju kortikalisa kroz koji vijak mora proći, položaja gležnja pri postavljanju sindezmostrukog vijka, vremenu vađenja sindezmostrukog vijka, te položaja vijka u frontalnoj ravnini i njegovoj visini s obzirom na razinu talokruralnog zgloba. Ovdje donosimo neka od tih.

#### Promjer vijka

Neki radovi preporučuju upotrebu kortikalnog vijka od 3,5 mm promjera, dok drugi autori zagovaraju upotrebu sindezmostrukog vijka promjera 4,5 mm<sup>76</sup>. U literaturi postoje brojni biomehanički radovi i na kadaverskim preparatima koji su ispitivali prednosti jednog i drugog vijka<sup>60,77</sup>.

Biomehaničke studije na kadaverima ukazale su na nešto bolju stabilnost zglobne vilice ako se koristi vijak promjera 4,5 mm, ali s napomenom da klinički uvjeti nisu u cijelosti mogli biti oponašani. Stoga, zaključak ESSKA-AFAS ekspertne skupine jest da bi se trebao upotrebljavati kortikalni vijak promjera 4,5 mm<sup>70</sup>.

### Broj kortikalisa

Postavljanje sindezmoškog vijka kroz četiri kortikalisa (2 fibula + 2 tibija) postiže se veća rigidnost i bolja stabilnost fiksacije, ali postoji i veća mogućnost pucanja takvog vijka. Postavljanje vijka kroz 3 kortikalisa (2 fibula + 1 tibija) mogućnost pucanja vijka se smanjuje, ali se istovremeno povećava incidencija nastanka njegove labavosti. Prema studiji Heima i suradnika u 91 % slučajeva došlo je labavosti sindezmoškog vijka<sup>78</sup>. Pokusima na kadaverima i analizom kliničkih podataka dokazano je da nema bitnije razlike ako se sindezmoški vijak postavlja kroz tri ili četiri kortikalisa.

### Vrsta vijka

S ciljem da se izbjegne vađenje vijka i moguće komplikacije s navedenim zahvatom, u posljednje vrijeme je zanimljiva i sve popularnija primjena resorptivnih vijaka i to prije svega od PLLA-a (od engl. *polylactide acid*), iako nešto slabijih biomehaničkih osobina. Unatoč navedenom, radovi su pokazali da nema značajnije razlike u primjeni metalnih ili resorptivnih vijaka<sup>79-81</sup>.

### Položaj gležnja tijekom fiksacije

Neki autori preporučuju postavljanje sindezmoškog vijka sa stopalom u maksimalnoj dorzalnoj fleksiji kako bi se kasnije spriječilo smanjenje opsega pokreta, a pogotovo dorzalne fleksije. Ako se sindezmoški vijak postavi sa stopalom u plantarnoj fleksiji, u postoperativnom tijeku postoji mogućnost da se širi dio talusa neće moći vratiti u suženu viljušku, što će rezultirati kontrakturom. Novija klinička istraživanja pokazala su da je položaj stopala manje bitan u odnosu na druge faktore te se preporučuje neutralan položaj stopala tokom postavljanja sindezmoškog vijka<sup>82,83</sup>.

### Položaj vijka

Visina vijka u odnosu na distalnu tibijalnu zglobnu površinu često je tema rasprava, pa dok neki zagovaraju postavljanje sindezmoškog vijka 4 cm iznad razine zgloba gležnja, McBryde i sur. dokazali su veću stabilnost zglobne viljuške ako je sindezmoški vijak postavljen 2 cm iznad razine zgloba<sup>84,85</sup>. Ako je vijak postavljen proksimalnije od 4 cm, dolazi do deformiranja fibule s posljednjim širenjem zglobne viljuške<sup>70</sup>.

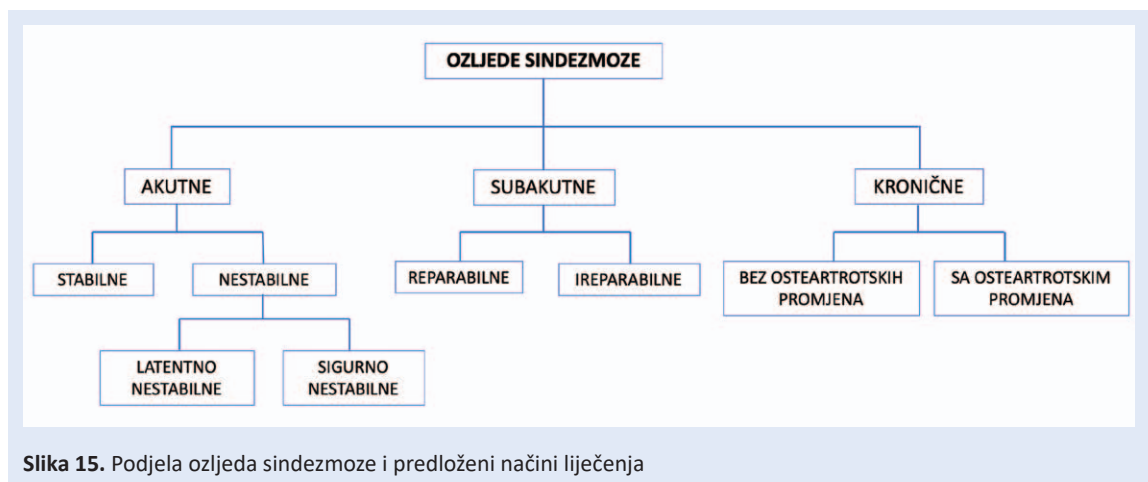
Prema AO tehnici sindezmoški vijak postavlja se pod 30° prema naprijed i medijalno te treba prolaziti sredinom incisura fibularis<sup>86</sup>. Vijak se postavlja pod ovim navedenim nagibom zbog anatomske odnosa tibije i fibule u horizontalnoj ravnini, i drugo, distalni tibiofibularni zglob rotiran je 30° prema van u odnosu na transepikondilarnu osovinu koljena<sup>87</sup>. Posljednji podatci Parka i sur. djelomično odstupaju od AO doktrine. Oni su analizirali CT snimke pacijenata s intaktnom sindezmozom i s gležnjem u neutralnom položaju. Njihovi rezultati pokazali su da vijak prolazi idealnim smjerom, tj. kroz sredinu fibule i tibije ako se uvede pod kutem od  $18,8^{\circ} \pm 5,6^{\circ}$  u odnosu na podlogu<sup>88</sup>.

Nova istraživanja pokazala su da postoji još jedna točka spoticanja u operacijskom liječenju vijkom, a to je neadekvatna repozicija fibule naspram tibije. Poslijeoperacijskom CT analizom gležnja uočilo se da dolazi do malpozicije fibule u incisuri. Gardner i sur. su malpoziciju otkrili u 52 % analiziranih pacijenata<sup>89</sup>. Neadekvatna repozicija distalnog tibiofibularnog zgloba jedan je od glavnih razloga lošeg ishoda liječenja<sup>90,91</sup>. Posebnu pažnju treba obratiti ako postoji i pridružena ozljeda stražnjeg maleola. Kao što je već navedeno, stražnji maleol predstavlja hvatište PITFL-a, pa ako stražnji maleol nije anatomski reponiran ne može se postići anatomska repozicija distalnog tibiofibularnog zgloba<sup>88</sup>.

### Uklanjanje sindezmoškog vijka

Određena skupina autora zagovara uklanjanje sindezmoškog vijka između 6. i 8. tjedna od njegova postavljanja, tj. neposredno pred početak opterećenja ozlijeđene noge, kako bi se spriječilo pucanje vijka<sup>92</sup>. Drugi autori dokazali su tijekom trogodišnjeg praćenja da nije bilo razlike u ishodu liječenja, tj. u pokretljivosti i bolovima, između grupe pacijenata kojima je izvađen vijak i grupe kod kojih vijak nije vađen<sup>93</sup>. Zadržavanjem vijka izbjegava se dodatni operacijski zahvat, a time i mogućnost komplikacija. Neki autori preporučuju da sindezmoški vijak nije potrebno odstraniti, jer je dokazano da su ishodi liječenja isti ili bolji naspram onih pacijenata kod kojih je vijak uklonjen<sup>94,95</sup>. Hoines i suradnici predložili su uklanjanje sindezmoškog vijka postavljenog kroz 4 kortikali-





Slika 15. Podjela ozljeda sindezmoze i predloženi načini liječenja

sa, a uklanjanje sindezmoškog vijka kroz 3 kortikalisa samo ako implantat stvara određene probleme, kao što su iritacija i slično<sup>96</sup>. Ekspertna skupina ESSKA-AFAS analizirala je radove u PubMed-u u razdoblju od 1962. do 2016. koji se odnose na navedenu tematiku, te je postavila smjernice za klasifikaciju i liječenje ozljeda sindezmoze<sup>44,70</sup>.

#### ESSKA-AFAS SMJERNICE

**Akutne stabilne ozljede sindezmoze:** ozljeda AITFL-a i IOL-a uz očuvani deltoidni ligament

**Liječenje:** konzervativno. Postupak konzervativnog liječenja: 3 tjedna potpunog rasterećenja uz mirovanje i krioterapiju, nakon toga 3 tjedna hoda uz korištenje ortoze – pancercica. Povratak dnevnim aktivnostima je individualan i prema osjećaju pacijenta. Započeti s proprioceptivnim vježbama nakon 3 tjedna od ozljeda.

**Latentno nestabilne ozljede i sigurno nestabilne ozljede sindezmoze:**

**Liječenje:** operacijsko

**Operacija:** rekonstrukcija sindezmoških ligamenata, eksploracija i rekonstrukcija deltoidnog ligamenta, postavljanje sindezmoškog vijka.

**Promjer vijka:** 3,5 mm

**Broj korteksa:** 3 korteksa (4 korteksa u osoba s većim BMI-je)

**Položaj stopala:** neutralan

**Položaj vijka:** 2 – 4 cm proksimalno od zglobne površine tibije

**Vađenje vijka:** ne preporučuje se

**Druge vrste fiksacije:** postavljanje fiksacijskog dugmeta s koncima (TightRope®) smatra se jednako vrijednom zamjenom za metalni vijak

U liječenju reparabilnih subakutnih ozljeda potrebno je rekonstruirati AITFL uz korištenje sidara, ako je potrebno, te postavljanje sindezmoškog vijka. Kod subakutnih ireparabilnih ozljeda AITFL se rekonstruira upotrebom autolognog presatka m. peroneus brevis ili longusa<sup>83,97</sup>. U slučajevima kronične ireparabilne lezije sindezmoze preporučuje se učiniti artrodezu distalnog tibiofibularnog zgloba upotrebom koštanih presadaka<sup>83,98,99</sup>.

#### ZAKLJUČAK

Ozljede sindezmoze DTFJ-a relativno su česte, posebno pri sportskim aktivnostima. Mogu se javiti samostalno ili u sklopu drugih ozljeda gležnja. Pravovremeno prepoznavanje ozljede ključno je za uspjeh liječenja. Nепрепознате i nepravilno liječene ozljede mogu uzrokovati nastanak kroničnog bola, razvoj heterotopnih osifikacija, nestabilnosti gležnja i na kraju razvoj prijevremenog osteoartritisa. Postavljanje dijagnoze olakšava detaljna anamneza s poznavanjem mehanizma ozljede, klinički pregled koji uključuje palpaciju nad distalnim tibiofibularnim zglobom, Cottonov test i test translacije fibule. Od slikovnih metoda potrebno je učiniti klasični RTG, MRI, ponekad CT.

Stabilne ozljede sindezmoze liječe se konzervativno, a nestabilne operacijski (slika 15).



**Izjava o sukobu interesa:** Autori izjavljuju da ne postoji sukob interesa.

## LITERATURA

- D'Hooghe P, Alkhelaifi K, Abdelatif N, Kaux JF. From "Low" to "High" Athletic Ankle Sprains: A Comprehensive Review. *Oper Tech Orthop* 2018; 50:1019-33.
- Lubberts B, D'Hooghe P, Bengtsson H, DiGiovanni CW, Calder J, Ekstrand J. Epidemiology and return to play following isolated syndesmotom injuries of the ankle: a prospective cohort study of 3677 male professional footballers in the UEFA Elite Club Injury Study. *Br J Sports Med* 2019;53:959-64.
- Xenos JS, Hopkinson WJ, Mulligan ME, Olson EJ, Popovic NA. The tibiofibular syndesmosis. Evaluation of the ligamentous structures, methods of fixation, and radiographic assessment. *J Bone Jt Surg – Ser A* 1995;77:847-56.
- Clanton TO, Paul P. Syndesmosis injuries in athletes. *Foot Ankle Clin* 2002;7:529-49.
- Wright RW, Barile RJ, Surprenant DA, Matava MJ. Ankle syndesmosis sprains in National Hockey League players. *American Journal of Sports Medicine* 2004;32:1941-5.
- Kofotolis ND, Kellis E, Vlachopoulos SP. Ankle sprain injuries and risk factors in amateur soccer players during a 2-year period. *Am J Sports Med* 2007;35:458-66.
- Stark E, Tornetta P, Creevy WR. Syndesmotom instability in Weber B ankle fractures: A clinical evaluation. *J Orthop Trauma* 2007;21:643-6.
- van den Bekerom MPJ, de Leeuw PAJ, van Dijk CN. Delayed operative treatment of syndesmotom instability. Current concepts review. *Injury* 2009;40:1137-42.
- Gerber JP, Williams GN, Scoville CR, Arciero RA, Taylor DC. Persistent disability associated with ankle sprains: A prospective examination of an athletic population. *Foot Ankle Int* 1998;19:653-60.
- Ramsey PL, Hamilton W. Changes in tibiotalar area of contact caused by lateral talar shift. *J Bone Jt Surg – Ser A* 1976; 58:356-7.
- Williams GN, Jones MH, Amendola A. Syndesmotom ankle sprains in athletes. *American Journal of Sports Medicine* 2007;35:1197-207.
- Chen Y, Qiang M, Zhang K, Li H, Dai H. A reliable radiographic measurement for evaluation of normal distal tibiofibular syndesmosis: A multi-detector computed tomography study in adults. *J Foot Ankle Res [Internet]* 2015;8:1–10. Available from: <http://dx.doi.org/10.1186/s13047-015-0093-6>.
- Hermans JJ, Beumer A, De Jong TAW, Kleinrensink GJ. Anatomy of the distal tibiofibular syndesmosis in adults: A pictorial essay with a multimodality approach. *J Anat* 2010;217:633-45.
- Elgafy H, Semaan HB, Blessinger B, Wassef A, Ebraheim NA. Computed tomography of normal distal tibiofibular syndesmosis. *Skeletal Radiol* 2010;39:559-64.
- Sora MC, Strobl B, Staykov D, Förster-Streffleur S. Evaluation of the ankle syndesmosis: A plastination slices study. In: *Clinical Anatomy* 2004;17:513-7.
- Yildirim H, Mavi A, Büyükbekci O, Gümüşburun E. Evaluation of the fibular incisura of the tibia with magnetic resonance imaging. *Foot Ankle Int* 2003;24:387-91.
- Mavi A, Yildirim H, Gunes H, Pestamalci T, Gumusburun E. The fibular incisura of the tibia with recurrent sprained ankle on magnetic resonance imaging. *Saudi Med J* 2002; 23:845-9.
- Ebraheim NA, Lu J, Yang H, Rollins J. The fibular incisura of the tibia on CT scan: A cadaver study. *Foot Ankle Int* 1998;19:318-21.
- Liu Q, Lin B, Guo Z, Ding Z, Lian K LD. Shapes of distal tibiofibular syndesmosis are associated with risk of recurrent lateral ankle sprains. *Sci Rep* 2017;24:6244.
- Bartoniček J. Anatomy of the tibiofibular syndesmosis and its clinical relevance. *Surg Radiol Anat* 2003;25:379-86.
- Ebraheim NA, Taser F, Shafiq Q, Yeasting RA. Anatomical evaluation and clinical importance of the tibiofibular syndesmosis ligaments. *Surg Radiol Anat* 2006;28:142-9.
- Stoller D. *Magnetic Resonance Imaging in Orthopaedics and Sports Medicine*. Philadelphia: Lippincott-Williams, Raven; 2007.
- Nikolopoulos CE, Tsirikos AI, Sourmelis S, Papachristou G. The Accessory Anteroinferior Tibiofibular Ligament as a Cause of Talar Impingement: A Cadaveric Study. *Am J Sports Med* 2004;32:389-95.
- Bassett FH, Gates HS, Billys JB, Morris HB, Nikolaou PK. Talar impingement by the anteroinferior tibiofibular ligament. A cause of chronic pain in the ankle after inversion sprain. *J Bone Jt Surg – Ser A* 1990;72:55-9.
- Akseki D, Pinar H, Bozkurt M, Yaldiz K, Araç S. The distal fascicle of the anterior inferior tibiofibular ligament as a cause of anterolateral ankle impingement. Results of arthroscopic resection. *Acta Orthop Scand* 1999;70:478-82.
- Yuen CP, Lui TH. Distal Tibiofibular Syndesmosis: Anatomy, Biomechanics, Injury and Management. *Open Orthop J* 2017;31:670-677.
- Van Dd Peere S, Hoenacker F.M, De Vuyst D, Parizel R. Imaging anatomy of the ankle. *J Belge Radiol* 2004;87: 310-4.
- Golanò P, Mariani PP, Rodríguez-Niedenfuhr M, Mariani PF, Ruano-Gil D. Arthroscopic anatomy of the posterior ankle ligaments. *Arthroscopy* 2002;18:353-8.
- Lee SH, Jacobson J, Trudell D, Resnick D. Ligaments of the ankle: Normal anatomy with MR arthrography. *J Comput Assist Tomogr* 1998;22:807-13.
- Ogilvie-Harris DJ, Reed SC, Hedman TP. Disruption of the ankle syndesmosis: Biomechanical study of the ligamentous restraints. *Arthroscopy* 1994;10:558-60.
- Fritschy D. An unusual ankle injury in top skiers. *Am J Sports Med* 1989;17:282-5.
- Flik K, Lyman S, Marx RG. American collegiate men's ice hockey: An analysis of injuries. *Am J Sports Med* 2005; 33:183-7.
- Purvis GD. Displaced, unstable ankle fractures. Classification, incidence, and management of a consecutive series. *Clin Orthop Relat Res* 1982;165:91-8.
- Hopkinson WJ, St.Pierre P, Ryan JB, Wheeler JH. Syndesmosis sprains of the ankle. *Foot Ankle* 1990;10:325-30.
- Beumer A, R Valstar E, H Garling E, Niesing R, Z Ginai A, Ranstam J et al. Effects of ligament sectioning on the kinematics of the distal tibiofibular syndesmosis: A radiostereometric study of 10 cadaveric specimens based on presumed trauma mechanisms with suggestions for treatment. *Acta Orthop* 2006;77:531-40.

36. Nussbaum ED, Hosea TM, Sieler SD, Incremona BR, Kesler DE. Prospective evaluation of syndesmotank sprains without diastasis. *Am J Sports Med* 2001; 29:31-5.
37. Boytim MJ, Fischer DA, Neumann L. Syndesmotank sprains. *Am J Sports Med* 1991;19:294-8.
38. Zalavras C, Thordarson D. Ankle syndesmotank injury. *J Am Acad Orthop Surg* 2007; 15:330-9.
39. Lindenfeld T, Parikh S. Clinical tip: Heel-thump test for syndesmotank ankle sprain. *Foot Ankle Int* 2005;26:406-8.
40. Ward DW. Syndesmotank ankle sprain in a recreational hockey player. *J Manipulative Physiol Ther* 1994;17:385-94.
41. Alonso A, Khoury L, Adams R. Clinical tests for ankle syndesmosis injury: Reliability and prediction of return to function. *J Orthop Sports Phys Ther* 1998; 27:276-84.
42. Kiter E, Bozkurt M. The crossed-leg test for examination of ankle syndesmosis injuries. *Foot and Ankle International* 2005;26:187-8.
43. D'Hooghe P, York PJ, Kaux JF, Hunt KJ. Fixation Techniques in Lower Extremity Syndesmotank Injuries. *Foot and Ankle International* 2017;38:1278-1288.
44. van Dijk CN, Longo UG, Loppini M, Florio P, Maltese L, Ciuffreda M et al. Classification and diagnosis of acute isolated syndesmotank injuries: ESSKA-AFAS consensus and guidelines. *Knee Surgery, Sport Traumatol Arthrosc* 2016;24:1200-16.
45. Schnetzke M, Vetter SY, Beisemann N, Swartman B, Grützner PA, Franke J. Management of syndesmotank injuries: What is the evidence? *World J Orthop* 2016;7:718-25.
46. Nielson JH, Gardner MJ, Peterson MGE, Sallis JG, Potter HG, Helfet DL et al. Radiographic measurements do not predict syndesmotank injury in ankle fractures: An MRI study. *Clin Orthop Relat Res* 2005;436:216-21.
47. Marder RA. Current methods for the evaluation of ankle ligament injuries. *Instr Course Lect* 1995;44:349-57.
48. Koval KJ, Egol KA, Cheung Y, Goodwin DW, Spratt KF. Does a positive ankle stress test indicate the need for operative treatment after lateral malleolus fracture? A preliminary report. *Journal of Orthopaedic Trauma* 2007;21:449-55.
49. Petrone FA, Gail M, Pee D, Fitzpatrick T, Van Herpe LB. Quantitative criteria for prediction of the results after displaced fracture of the ankle. *J Bone Jt Surg – Ser A* 1983; 65:667-77.
50. Harper MC, Keller TS. A radiographic evaluation of the tibiofibular syndesmosis. *Foot Ankle* 1989;10:156-60.
51. Leeds HC, Ehrlich MG. Instability of the distal tibiofibular syndesmosis after bimalleolar and trimalleolar ankle fractures. *J Bone Jt Surg – Ser A*. 1984;66:490-503.
52. Scalfani SJA. Ligamentous injury of the lower tibiofibular syndesmosis: Radiographic evidence. *Radiology* 1985; 156:21-7.
53. Beumer A, Van Hemert WLW, Niesing R, Entius CAC, Ginai AZ, Mulder PGH et al. Radiographic measurement of the distal tibiofibular syndesmosis has limited use. *Clin Orthop Relat Res* 2004;423:227-34.
54. Sarkisian JS, Cody GW. Closed treatment of ankle fractures: A new criterion for evaluation—a review of 250 cases. *J Trauma – Inj Infect Crit Care* 1976;16:323-6.
55. Morris M, Chandler DR. Fractures of the ankle. *Tech Orthop*. 1987;2:10-19.
56. Weber BG, Simpson LA. Corrective lengthening osteotomy of the fibula. *Clin Orthop Relat Res* 1985;199:61-7.
57. Boruta PM, Bishop JO, Braly WG, Tullos HS. Acute Lateral Ankle Ligament Injuries: A Literature Review. *Foot & Ankle International* 1990;11:107-13.
58. Shah AS, Kadakia AR, Tan GJ, Karadsheh MS, Wolter TD, Sabb B. Radiographic evaluation of the normal distal tibiofibular syndesmosis. *Foot Ankle Int* 2012;33:870-6.
59. Pneumaticos SG, Noble PC, Chatziioannou SN, Trevino SG. The effects of rotation on radiographic evaluation of the tibiofibular syndesmosis. *Foot Ankle Int* 2002;23: 107-11.
60. Hansen M, Le L, Wertheimer S, Meyer E, Haut R. Syndesmosis fixation: Analysis of shear stress via axial load on 3.5-mm and 4.5-mm quadricortical syndesmotank screws. *J Foot Ankle Surg* 2006;45:65-9.
61. Hermans JJ, Wentink N, Beumer A, Hop WCJ, Heijboer MP, Moonen AFCM, et al. Correlation between radiological assessment of acute ankle fractures and syndesmotank injury on MRI. *Skeletal Radiol* 2012;41:787-801.
62. van Dijk CN, Longo UG, Loppini M, Florio P, Maltese L, Ciuffreda M et al. Conservative and surgical management of acute isolated syndesmotank injuries: ESSKA-AFAS consensus and guidelines. *Knee Surgery, Sports Traumatology, Arthroscopy* 2016;24:1217-27.
63. Hunt KJ, Phisitkul P, Pirolo J, Amendola A. High ankle sprains and syndesmotank injuries in athletes. *Journal of the American Academy of Orthopaedic Surgeons* 2015; 23:661-73.
64. McCollum GA, van den Bekerom MPJ, Kerkhoffs GMMJ, Calder JDF, van Dijk CN. Syndesmosis and deltoid ligament injuries in the athlete. *Knee Surgery, Sports Traumatology, Arthroscopy* 2013;21:1328-37.
65. Thormeyer JR, Leonard JP HM. Syndesmotank injuries in athletes. In: Zaslav K, editor. *An international perspective on topics in sports medicine and sports injury*. Rijeka: InTech; 2012. p.423–56.
66. Miller TL, Skalak T. Evaluation and treatment recommendations for acute injuries to the ankle syndesmosis without associated fracture. *Sports Medicine*. 2014;44:179-88.
67. Mulligan EP. Evaluation and management of ankle syndesmosis injuries. *Phys Ther Sport* 2011;12:57-69.
68. Wilkerson GB. Biomechanical and neuromuscular effects of ankle taping and bracing. *Journal of Athletic Training* 2002;37:436-45.
69. van den Bekerom MPJ, Lamme B, Hogervorst M, Bolhuis HW. Which Ankle Fractures Require Syndesmotank Stabilization? *J Foot Ankle Surg* 2007;46:456-63.
70. van Dijk CN, Longo UG, Loppini M, Florio P, Maltese L, Ciuffreda M et al. Conservative and surgical management of acute isolated syndesmotank injuries: ESSKA-AFAS consensus and guidelines. *Knee Surgery, Sport Traumatol Arthrosc* 2016;2:1217-27.
71. Maffulli N, Longo UG, Spiezia F, Denaro V. Sports injuries in young athletes: Long-term outcome and prevention strategies. *Phys Sportsmed* 2010;38:29-34.
72. Longo UG, Loppini M, Berton A, Marinozzi A, Maffulli N, Denaro V. The FIFA 11+ program is effective in preventing injuries in elite male basketball players: A cluster randomized controlled trial. *Am J Sports Med* 2012;40: 996-1005.
73. GRATH GB. Widening of the ankle mortise. A clinical and experimental study. *Acta Chir Scand Suppl* 1960;1-88.

74. Close JR. Some applications of the functional anatomy of the ankle joint. *J Bone Joint Surg Am* 1956;38:761-81.
75. van den Bekerom MPJ, Hogervorst M, Bolhuis HW, van Dijk CN. Operative aspects of the syndesmotic screw: Review of current concepts. *Injury* 2008;39:491-8.
76. Wuest TK. Injuries to the Distal Lower Extremity Syndesmosis. *J Am Acad Orthop Surg* 1997;5:172-81.
77. Thompson MC, Gesink DS. Biomechanical comparison of syndesmosis fixation with 3.5- and 4.5-millimeter stainless steel screws. *Foot Ankle Int* 2000;21:736-41.
78. Heim D, Schmidlin V, Ziviello O. Do type B malleolar fractures need a positioning screw? *Injury* 2002;33:729-34.
79. Cox S, Mukherjee DP, Ogden AL, Mayuex RH, Sadasivan KK, Albright JA et al. Distal tibiofibular syndesmosis fixation: A cadaveric, simulated fracture stabilization study comparing bioabsorbable and metallic single screw fixation. *J Foot Ankle Surg* 2005; 44:144-51.
80. Sinisaari IP, Luthje PMJ, Mikkonen RHM. Ruptured tibiofibular syndesmosis: Comparison study of metallic to bioabsorbable fixation. *Foot Ankle Int* 2002;23:744-8.
81. Thordarson DB, Hedman TP, Gross D, Magre G. Biomechanical evaluation of polylactide absorbable screws used for syndesmosis injury repair. *Foot Ankle Int* 1997;18:622-7.
82. Bragonzoni L, Russo A, Girolami M, Albisinni U, Visani A, Mazzotti N et al. The distal tibiofibular syndesmosis during passive foot flexion. RSA-based study on intact, ligament injured and screw fixed cadaver specimens. *Arch Orthop Trauma Surg* 2006;126:304-8.
83. Tornetta P, Spoo JE, Reynolds FA, Lee C. Overtightening of the ankle syndesmosis: Is it really possible? *J Bone Jt Surg – Ser A* 2001;83:489-92.
84. Sproule JA, Khalid M, O'Sullivan M, McCabe JP. Outcome after surgery for Maisonneuve fracture of the fibula. *Injury* 2004;35:791-8.
85. McBryde A, Chiasson B, Wilhelm A, Donovan F, Ray T, Bacilla P. Syndesmotic screw placement: A biomechanical analysis. *Foot Ankle Int* 1997;18:262-6.
86. Hahn DM, Colton C. Malleolar fracture. In: Ruedi TP MW, editor. *AO principles of fracture management*. New York: Thieme; 200AD. p. 559-81.
87. Mendelsohn ES, Hoshino CM, Harris TG, Zinar DM. CT characterizing the anatomy of uninjured ankle syndesmosis. *Orthopedics* 2014;37:157-60.
88. Park YH, Choi WS, Choi GW, Kim HJ. Ideal angle of syndesmotic screw fixation: A CT-based cross-sectional image analysis study. *Injury [Internet]*. 2017;48:2602-5. Available from: <http://dx.doi.org/10.1016/j.injury.2017.08.067>.
89. Gardner MJ, Demetrakopoulos D, Briggs SM, Helfet DL, Lorich DG. Malreduction of the tibiofibular syndesmosis in ankle fractures. *Foot Ankle Int* 2006;27:788-92.
90. Sagi HC, Shah AR, Sanders RW. The functional consequence of syndesmotic joint malreduction at a minimum 2-year follow-up. *J Orthop Trauma* 2012;26:439-43.
91. Rammelt S, Ogruba P. An update on the evaluation and treatment of syndesmotic injuries. *European Journal of Trauma and Emergency Surgery* 2015;41:601-14.
92. Monga P, Kumar A, Simons A, Panikker V. Management of distal tibio-fibular syndesmotic injuries: A snapshot of current practice. *Acta Orthop Belg* 2008;74:365-9.
93. De Souza LJ, Gustilo RB, Meyer TJ. Results of operative treatment of displaced external rotation-abduction fractures of the ankle. *J Bone Jt Surg – Ser A* 1985;67:1066-74.
94. Bell DP, Wong MK. Syndesmotic screw fixation in Weber C ankle injuries-should the screw be removed before weight bearing? *Injury* 2006;37:891-8.
95. Moore JA, Shank JR, Morgan SJ, Smith WR. Syndesmosis fixation: A comparison of three and four cortices of screw fixation without hardware removal. *Foot Ankle Int* 2006;27:567-72.
96. Høines P, Strømsøe K. Tricortical versus quadricortical syndesmosis fixation in ankle fractures: A prospective, randomized study comparing two methods of syndesmosis fixation. *J Orthop Trauma* 2004;18:331-7.
97. Del Buona A, Florio A, Boccanera MS, Maffuli N. Syndesmosis injuries of the ankle. *Curr Rev Musculoskelet Med* 2013;6:313-19.
98. Albers GHR, De Kort AFCC, Middendorf PRJM, Van Dijk CN. Distal tibiofibular synostosis after ankle fracture: A 14-year follow-up study. *J Bone Jt Surg – Ser B* 1996;78:250-2.
99. Peña FA, Coetzee JC. Ankle syndesmosis injuries. *Foot and Ankle Clinics* 2006; 11:35-50.