

# Odnos lateralnog interkondilarnog grebena i hvatišta prednjeg križnog ligamenta - kadaverična studija

---

Gulan, Leo; Šoić-Vranić, Tamara; Marić, Ivana; Jerković, Romana; Gulan, Gordan

Source / Izvornik: **Medicina Fluminensis : Medicina Fluminensis, 2020, 56, 272 - 277**

Journal article, Published version

Rad u časopisu, Objavljena verzija rada (izdavačev PDF)

[https://doi.org/10.21860/medflum2020\\_241508](https://doi.org/10.21860/medflum2020_241508)

Permanent link / Trajna poveznica: <https://urn.nsk.hr/urn:nbn:hr:184:002450>

Rights / Prava: [Attribution 4.0 International](#)/[Imenovanje 4.0 međunarodna](#)

Download date / Datum preuzimanja: **2024-07-31**



Repository / Repozitorij:

[Repository of the University of Rijeka, Faculty of Medicine - FMRI Repository](#)



# Odnos lateralnog interkondilarnog grebena i hvatišta prednjeg križnog ligamenta – kadaverična studija

## Relationship between the lateral intercondylar ridge and intact femoral insertion of the anterior cruciate ligament – cadaveric study

Leo Gulan<sup>1</sup>, Tamara Šoić-Vranić<sup>2</sup>, Ivana Marić<sup>2</sup>, Romana Jerković<sup>2</sup>, Gordan Gulan<sup>3\*</sup>

<sup>1</sup>Zavod za ortopediju i traumatologiju, KBC Rijeka, Rijeka

<sup>2</sup>Zavod za anatomiju, Medicinski fakultet Sveučilišta u Rijeci, Rijeka

<sup>3</sup>Klinika za ortopediju Lovran, Lovran

**Sažetak. Cilj:** Anatomska tehnika rekonstrukcije predstavlja *zlatni standard* pri operacijskom liječenju lezija prednjeg križnog ligamenta. Kod postavljanja femoralnog tunela glavni orijentir predstavlja lateralni interkondilarni greben. Greben se nalazi uz prednji rub hvatišta ligamenta i tuneli se postavljaju ispod njega, u centar hvatišta ligamenta. Cilj ove studije je opisati položaj grebena u odnosu na intaktno femoralno hvatište. **Materijali i metode:** U studiji je korišteno 10 svježe smrznutih kadaveričnih zglobova koljena. Nakon što je uklonjen medijalni kondil femura, vizualno i uz palpaciju analizirano je područje femoralnog hvatišta ligamenta, i to najprije uz očuvan bataljak prednjeg križnog ligamenta, a zatim nakon uklanjanja čitavog hvatišta. **Rezultati:** Uz održani ligament, u 70 % preparata niti jedan dio lateralnog interkondilarnog grebena nije bio vidljiv izvan hvatišta. U 20 % preparata greben je bio vidljiv samo iznad posterolateralnog snopa prednjeg križnog ligamenta. Nakon što smo odstranili sva vlakna hvatišta prednjeg križnog ligamenta, u jednom preparatu nismo sa sigurnošću mogli odrediti postojanje grebena. **Zaključak:** U 90 % ispitivanih preparata lateralni interkondilarni greben bio je unutar hvatišta prednjeg križnog ligamenta. Navedeno bi trebalo uzeti u obzir prilikom anatomske rekonstrukcije ovog ligamenta.

**Ključne riječi:** anatomija; prednji križni ligament; rekonstrukcija

**Abstract. Aim:** The lateral intercondylar ridge (LIR) represents the main bony landmark for determining the ACL femoral footprint and for placing the tunnel in the center of the native femoral footprint below the LIR. This study aimed to describe the relationship between the LIR and the intact femoral insertion of the anterior cruciate ligament. **Materials and Methods:** Ten fresh-frozen, cadaveric knee specimens were obtained for this study. The medial femoral condyle was removed with the aim of finding any protrusion or ridge on the medial wall of the lateral femoral condyle. The exposed areas were carefully analyzed, visually and by palpation. Analyses were performed with ACL stump and after removing the whole ACL from the femoral insertion. **Results:** In 70% of specimens the ridge was not visible while the ligament was attached to its femoral insertion. In 20% of specimens the ridge was observed outside the fibrous insertion, but only above posterolateral bundle. After removing all ligament fibers in one specimen we could not find bone ridge. **Conclusion:** In 90% of specimens the LIR was an integral part of the femoral insertion. This observation must be taken into account during ACL reconstructive surgery.

**Key words:** anatomy; anterior cruciate ligament; reconstruction

**\*Dopisni autor:**

Prof. dr. sc. Gordan Gulan, dr. med.  
Klinika za ortopediju Lovran, M. Tita 1,  
51432 Lovran  
E-mail: gordan.gulan@gmail.com

<http://hrcak.srce.hr/medicina>

## UVOD

Posljednjih godina veliki napori ulažu se u proučavanje anatomije i funkcije prednjeg križnog ligamenta, kako bi se pronašla najbolja metoda koja bi mogla što preciznije rekonstruirati njegovu funkciju, te na taj način postići normalnu stabilnost i kinematiku koljena. Danas *zlatni standard* predstavlja anatomski tehnika rekonstrukcije ACL-a. U toj operacijskoj tehnici, femoralni i tibijalni tuneli, kroz koje se provlači presadak, postavljaju se unutar anatomskog hvatišta na femuru i tibiji.

Dosadašnje anatomske studije opisuju femoralno hvatište ACL-a u obliku polukruga ili polumjeseca, pri čemu konveksni rub odgovara granici hrskavice i kosti na donjoj strani lateralnog kondila femura. S gornje i prednje strane hvatište je ograničeno lateralnim interkondilarnim grebenom (LIR od engl. *Lateral intercondylar ridge*)<sup>1-4</sup>. Clancy je prvi pri artroskopskim operacijama zamijetio postojanje ovog grebena, opisavši ga kao zadebljanje i izdignuće preko kojeg obično preskoči instrument pri obradi medijalnog zida lateralnog kondila<sup>5</sup>. Nakon toga su ga detaljnije opisali Hutchinson i sur., te Farrow, i nadjenuli mu ime lateralni interkondilarni greben<sup>2,5</sup>. Purnel je upotrebom CT-a visoke rezolucije analizirao topografiju femoralnog hvatišta ACL-a i zaključio da se greben nalazi neposredno iznad i ispred hvatišta ACL-a i da njegova vlakna polaze odmah neposredno iza grebena<sup>6</sup>. Zbog njegove lokalizacije neposredno uz vlakna, preporučio je da greben može poslužiti kao dobar intraoperacijski orijentir. Na temelju ovih opažanja zaključeno je da se LIR nalazi s gornje i prednje strane femoralnog hvatišta ACL-a. Kako bismo anatomski rekonstruirali hvatište, femoralni tunel mora biti postavljen ispod LIR-a<sup>7-11</sup>.

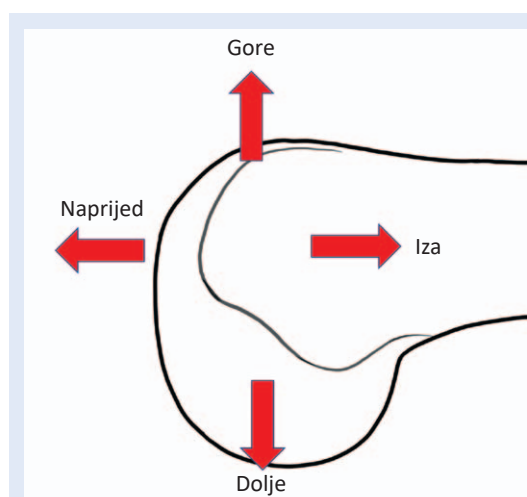
## MATERIJALI I METODE

Tijekom ove deskriptivne laboratorijske studije korišteno je 10 svježih smrznutih kadaveričnih preparata koljena sa Zavoda za anatomiju Medicinskog fakulteta Sveučilišta u Rijeci. Svi preparati bili su namijenjeni edukaciji studenata i liječnika. Starost i spol osoba nije bila poznata. Iz ispitivanja su isključena sva koljena s uznapredovalim osteartrotskim promjenama. Nakon što se preparat otopio na sobnoj temperaturi, odstranjena su sva meka ekstraartikularna tkiva u području dis-

talnog femura. Oscilirajućom pilom femur je pre-rezan u sagitalnoj ravnini. Rez je bio položen tako da prolazi kroz najvišu točku ulaza u interkondilarnu udubinu i paralelno s uzdužnom osovinom femura. Pazilo se da se tijekom piljenja ne oštete intraartikularni ligamenti. Na taj način uklonjen je medijalni kondil femura. Nakon toga krenulo se s obradom medijalne strane lateralnog kondila femura i ACL-a. Upotrebom kirurškog noža br. 11 uklonjena je sinovijalna ovojnica koja obavlja prednji križni ligament i mekotkivna ovojnica na

Anatomska rekonstrukcija podrazumijeva rekonstrukciju prednjeg križnog ligamenta što vjernije njegovim prirodnim dimenzijama, orijentaciji kolagenih vlakana te površini femoralnog i tibijalnog hvatišta.

medijalnom zidu lateralnog kondila femura. Analiza područja femoralnog hvatišta ACL-a vršena je u dva navrata: prvi put – nakon što je odstranjen medijalni kondil femura uz održani ACL u vidu baljka različitih duljina, a drugi put – nakon što su kirurškim skalpelom odstranjena sva vlakna ACL-a. Pri tome se pazilo da se ne ošteti kost u području hvatišta. Za pronalaženje grebena željeli smo koristiti samo one tehnike kojima operater raspolaže tijekom operacija i tako pokušali stvoriti situaciju što vjerniju onoj tijekom operacijskih zahvata. Za otkrivanje grebena služili smo se vizualnim pregledom, te palpacijom uz upotrebu anatomske sonde čija debljina vrha odgovara debljini vrha artroskopske kukice. Oblik LIR-a analizirali



Slika 1. Orijentacijski položaj pri analizi preparata

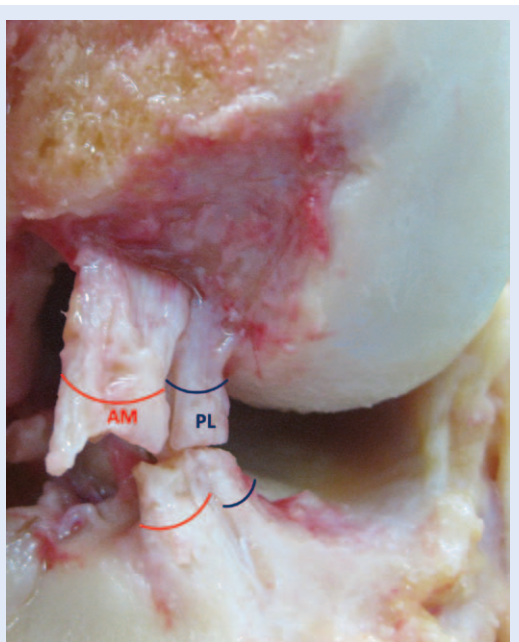
smo tako što smo na njegov vrh prislonili obojeni konac kako bismo smjer i oblik lakše odredili. Orijentacija i nomenklatura pri opisivanju rezultata prikazana je na slici 1.

Fotografije preparata učinjene su s Canon EOS 600D i objektivom 25 – 55 mm.

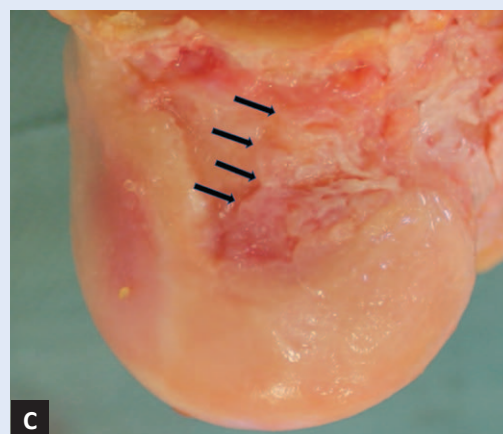
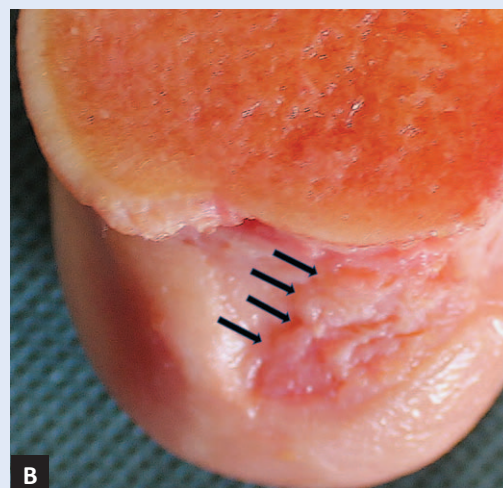
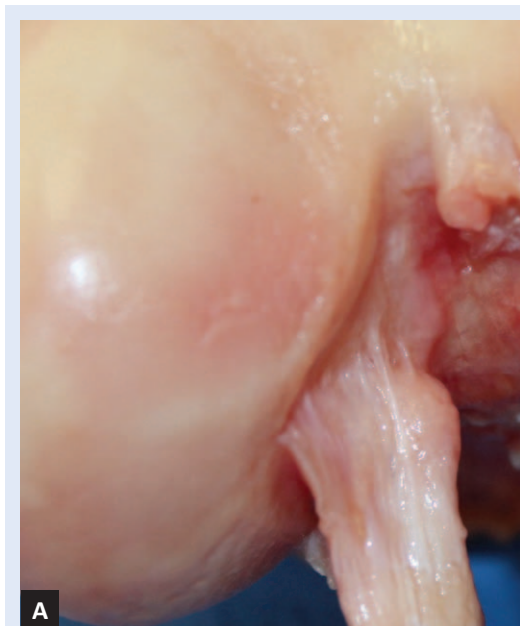Za istraživanje pribavljena je sva potrebna dokumentacija Etičkog povjerenstva Medicinskog fakulteta Sveučilišta u Rijeci.

## REZULTATI

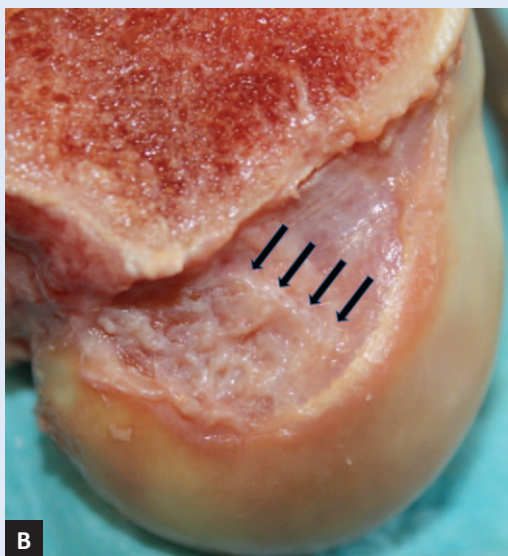
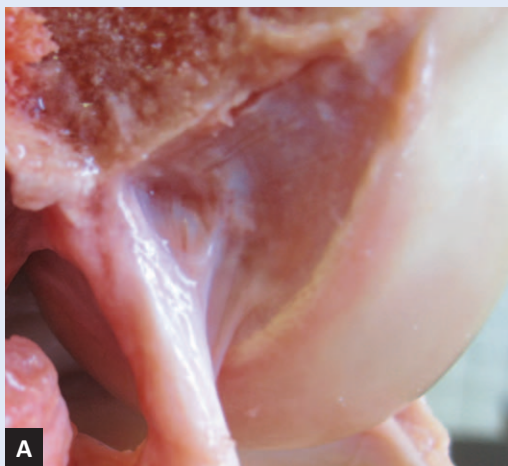Prva analiza: U svih 10 preparata, nakon što je ACL prerezan, poprimio je izgled trake pričvršćene za medijalni zid lateralnog kondila. Na svim preparatima lako se mogao uočiti posterolateralni (PL) i anteromedijalni (AM) snop (slika 2). Nakon što je ostavljen bataljak na femuru duljine 2 – 3 mm, hvatište je izgledalo poput valovite linije. Analizirajući položaj LIR-a uz održani ACL vizualnim pregledom i palpacijom utvrdili smo da je u 7 preparata LIR bio čitavom duljinom prekriven vlaknima ACL-a, te ga nismo uspjeli vidjeti (slika 3a, 4a). U 2 preparata LIR je bio vidljiv izvan vlakana ACL-a, ali samo nad posterolateralnim snopom (slika 5). Nakon što smo odstranili sva vlakna femoralnog hvatišta, u ovih 9 uzoraka LIR je bio dobro vidljiv čitavom duljinom (slika 3b i 4b). Samo



**Slika 2.** Nakon sekcije ligament poprima plosnati oblik s jasno vidljivim anteromedijalnim (AM) i posterolateralnim (PL) snopom.



**Slika 3.** Medijalna strana lateralnog kondila femura. A) uz očuvano hvatište prednjeg križnog ligamenta nije moguće vidjeti LIR; B) po uklanjanju vlakana ACL-a, LIR je dobro uočljiv (strjelice); C) pogled na LIR iz druge perspektive.



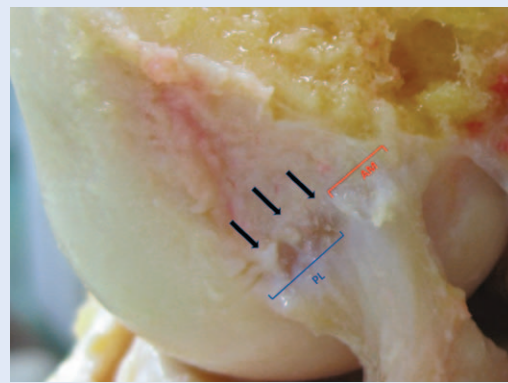
**Slika 4.** Medijalna strana lateralnog kondila femura. A) prije uklanjanja ligamenta LIR nije vidljiv; B) nakon uklanjanja ligamenta LIR je jasno vidljiv.

u jednom uzorku nismo uspjeli sa sigurnošću pronaći greben nakon što su uklonjena sva vlakna (slika 6).

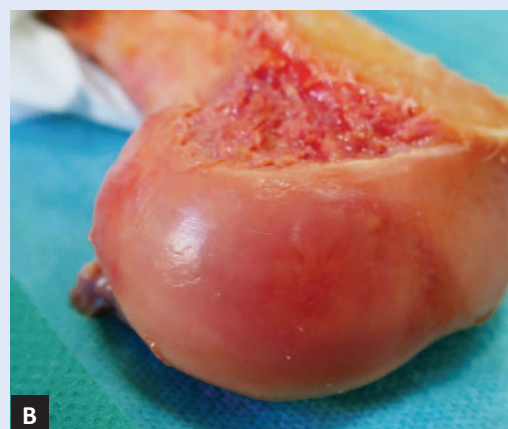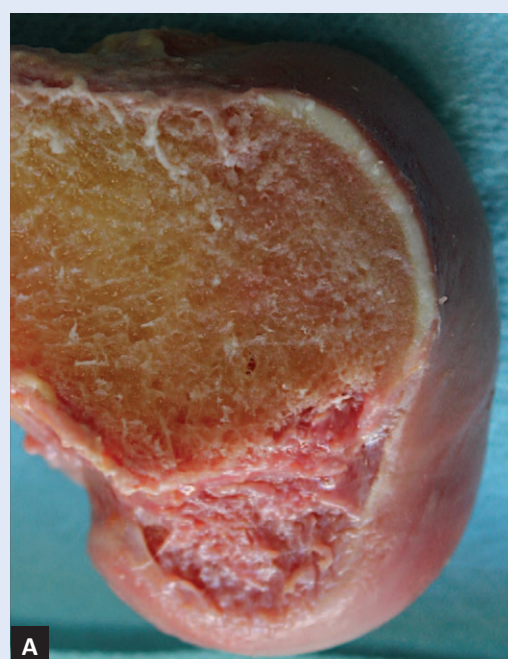Rezultati analize oblika LIR-a na našim uzorcima pokazali su da nismo mogli pronaći pravilnosti u ponavljanju oblika i veličine grebena. Oblik se kretao od ravnoga, preko zaobljenog s konveksitetom usmjerenim prema proksimalno, pa do stepeničastog oblika.

#### RASPRAVA

Fu i sur., zagovornici anatomske rekonstrukcije prednjeg križnog ligamenta, ističu važnost poštovanja anatomije i naglašavaju da anatomska rekonstrukcija pretpostavlja rekonstrukciju ACL-a prema njegovim prirodnim dimenzijama, orijen-



**Slika 5.** LIR prisutan samo iznad hvatišta PL snopa (označeno strjelicama).



**Slika 6.** Po uklanjanju svih vlakana femoralnog hvatišta LIR se ne može uočiti. A) pogled na medijalnu stranu lateralnog kondila femura; B) pogled iz druge perspektive.

taciji kolagenih vlakana, te površini femoralnog i tibijalnog hvatišta<sup>12</sup>. Međutim, do danas nije postignut konsenzus kako to u cijelosti postići. Velika većina autora slaže se da je LIR najvažniji orijentir kojim se operateri služe kako bi odredili pravilan položaj femoralnog tunela. Prema nekim preporukama centar femoralnog tunela treba biti u sredini ili nešto malo iza centra anatomskog hvatišta<sup>9,13,14</sup>. Kako bi se pravilno odredio centar hvatišta čitavog ACL-a ili centar posterolateralnog odnosno anteromedijalnog snopa u tehnici re-

Lateralni interkondilarni greben predstavlja važan intraoperacijski orijentir tijekom bušenja femoralnog tunela.

Ako na femoralno hvatište primijenimo opća pravila iz anatomije i embriologije, možemo zaključiti da lateralni interkondilarni greben predstavlja najopterećeniji dio hvatišta.

konstrukcije „Double bundle“, uspostavljene su mnoge tehnike prijeoperacijskog planiranja<sup>15–19</sup>. Analizirajući anatomske studije na temelju kojih se baziraju gore navedene tehnike određivanja položaja femoralnog tunela, uočili smo da se radi o istraživanjima na kojima se reljef medijalnog zida lateralnog kondila izučavao na anatomskim preparatima kostiju, upotrebom rendgena ili CT analizom kadaveričnih preparata<sup>3,6,14,20,21</sup>. Zajedničko ovim studijama je da su analize vršene isključivo na koštanim preparatima, bez prednjeg križnog ligamenta. Zaključci svih ovih analiza odnose se na prisutnost LIR-a u visokom postotku. Za razliku od prije navedenih studija, u našem radu ispitivali smo zastupljenost LIR-a i njegov odnos prema intaktnom hvatištu. U 7 od 10 analiziranih preparata jasno je bila vidljiva granica između vlakana ACL-a i kosti čitavom duljinom femoralnog hvatišta, i nismo uspjeli zamijetiti LIR niti u jednom dijelu. U 2 preparata, na kojima je jasno bila vidljiva granica između PL i AM snopa, greben se mogao vidjeti neposredno iznad vlakana, ali samo iznad PL snopa. Niti u jednom preparatu LIR nije bio vidljiv čitavom duljinom izvan hvatišta ACL-a. Nakon što smo skalpelom uklonili sva vlakna ligamenta, LIR je bio vidljiv u 9 od 10

preparata. Pojavnost grebena u našim rezultatima podudara se s rezultatima iz literature koji pokazuju prisutnost LIR-a do 97 %, međutim, naša zapažanja pokazuju da je LIR u jednako velikom postotku sastavni dio hvatišta ligamenta, a ne rubno omeđenje izvana njega<sup>2,22</sup>. Prema razvojnoj anatomiji i embriologiji, koštani grebeni predstavljaju mjesta stabilnog i snažnog sidrenja vlakana ligamenata i tetiva. Sila koja se preko ligamenta prenosi na skelet prvo nailazi na koštano izbočenje koje ju apsorbira, djelomično neutralizira i raspoređuje na okolnu kost. Na taj način smanjuje se rizik od nastanka avulzijskih fraktura<sup>23,24</sup>. Da je LIR koštani greben koji anatomskom strukturom odgovara gore navedenoj definiciji pokazali su Norman i suradnici koji su analizirali kost u području LIR-a i zaključili da je koštano područje koje odgovara LIR-u deblje i do 3 puta u odnosu na koštani dio preostalog dijela femoralnog hvatišta ACL-a<sup>4</sup>. Ovo koštano zadebljanje podudara se i s histološkim nalazom Sasakiya i sur.<sup>25</sup> Obje ove studije potvrdile su osnovno anatomsko i histološko pravilo, a to je da koštana zadebljanja služe kao hvatište vlaknima koja su izložena najvećim opterećenjima.

## ZAKLJUČAK

Naši rezultati dokazali su prisutnost LIR-a u 9 od 10 preparata, ali također da je u istom broju uzoraka LIR-a bio sastavni dio femoralnog hvatišta ACL-a. Ako na femoralno hvatište primijenimo opća pravila razvojne anatomije, embriologije i biomehanike, možemo zaključiti da LIR predstavlja najopterećeniji dio hvatišta tijekom kretanja koljena. Ako se radi o najopterećenijem dijelu femoralnog hvatišta ACL-a, onda bi rekonstrukcija femoralnog hvatišta morala zahvaćati i područje LIR-a. Ovi rezultati mogli bi pridonijeti pronalaznju novih i boljih tehnika rekonstrukcije ACL-a kojima će se još uspješnije rekonstruirati anatomija femoralnog hvatišta ACL-a.

**Izjava o sukobu interesa:** Autori izjavljuju da ne postoji sukob interesa.

## LITERATURA

1. Amis AA, Jakob RP. Anterior cruciate ligament graft positioning, tensioning and twisting. *Knee Surg Sports Traumatol Arthrosc* 1998;6 Suppl 1:S2-12.

2. Farrow LD, Chen MR, Cooperman DR, Victoroff BN, Goodfellow DB. Morphology of the Femoral Intercondylar Notch. *J Bone Jt Surg* 2007;89:2150.
3. Farrow LD, Gillespie RJ, Victoroff BN, Cooperman DR. Radiographic location of the lateral intercondylar ridge: Its relationship to Blumensaat's line. *Am J Sports Med* 2008;36:2002-6.
4. Norman D, Metcalfe AJ, Barlow T, Hutchinson CE, Thompson PJM, Spalding TJW et al. Cortical Bony Thickening of the Lateral Intercondylar Wall: The Functional Attachment of the Anterior Cruciate Ligament. *Am J Sports Med* 2017;45:394-402.
5. Hutchinson MR, Ash SA. Resident's ridge: assessing the cortical thickness of the lateral wall and roof of the intercondylar notch. *Arthroscopy* 2003;19:931-5.
6. Purnell ML, Larson AI, Clancy W. Anterior cruciate ligament insertions on the tibia and femur and their relationships to critical bony landmarks using high-resolution volume-rendering computed tomography. *Am J Sports Med* 2008;36:2083-90.
7. Dhawan A, Gallo RA, Lynch SA. Anatomic Tunnel Placement in Anterior Cruciate Ligament Reconstruction. *J Am Acad Orthop Surg* 2016;24:443-54.
8. Jorge PB, Escudeiro D, Severino NR, Santili C, de Paula Leite Cury R, Junior AD et al. Positioning of the femoral tunnel in anterior cruciate ligament reconstruction: functional anatomical reconstruction. *BMJ open Sport Exerc Med* 2018;4:1-6.
9. Pietrini SD, Ziegler CG, Anderson CJ, Wijidicks CA, Westeraus BD, Johansen S et al. Radiographic landmarks for tunnel positioning in double-bundle ACL reconstructions. *Knee Surgery, Sport Traumatol Arthrosc* 2011;19:792-800.
10. Rowan FA, Marshall T, Gombosh MR, Farrow LD. Utilization of Osseous Landmarks for Anatomic Anterior Cruciate Ligament Femoral Tunnel Placement. *J Knee Surg* 2017;30:359-63.
11. Zantop T, Wellmann M, Fu FH, Petersen W. Tunnel Positioning of Anteromedial and Posterolateral Bundles in Anatomic Anterior Cruciate Ligament Reconstruction. *Am J Sports Med* 2008;36:65-72.
12. Fu FH, Karlsson J. A long journey to be anatomic. *Knee Surgery, Sport Traumatol Arthrosc* 2010;18:1151-3.
13. Colombet P, Robinson J, Christel P, Franceschi J-P, Djian P, Bellier G et al. Morphology of anterior cruciate ligament attachments for anatomic reconstruction: a cadaveric dissection and radiographic study. *Arthroscopy* 2006;22:984-92.
14. Ferretti M, Ekdahl M, Shen W, Fu FH. Osseous landmarks of the femoral attachment of the anterior cruciate ligament: an anatomic study. *Arthroscopy* 2007;23:1218-25.
15. Bernard M, Hertel P, Hornung H, Cierpinski T. Femoral insertion of the ACL. Radiographic quadrant method. *Am J Knee Surg* 1997;10:14-21.
16. Bicer EK, Magnussen RA, Jacobi M, Lustig S, Servien E, Neyret P. Intra-articular landmarks for anterior cruciate ligament reconstructions: A review. *Int J Clin Rheumatol* 2010;5:677-86.
17. Mochizuki T, Muneta T, Nagase T, Shirasawa S ichi, Akita K ich, Sekiya I. Cadaveric Knee Observation Study for Describing Anatomic Femoral Tunnel Placement for Two-Bundle Anterior Cruciate Ligament Reconstruction. *Arthroscopy* 2006;22:356-61.
18. Shino K, Suzuki T, Iwahashi T, Mae T, Nakamura N, Nakata K et al. The resident's ridge as an arthroscopic landmark for anatomical femoral tunnel drilling in ACL reconstruction. *Knee Surg Sports Traumatol Arthrosc* 2010;18:1164-8.
19. Sullivan JP, Cook S, Gao Y, Wolf BR. Radiographic Anatomy of the Native Anterior Cruciate Ligament: a Systematic Review. *HSS J* 2015;11:154-65.
20. Bhattacharyya R, Ker A, Fogg Q, Spencer SJ, Joseph J. Lateral Intercondylar Ridge: Is it a reliable landmark for femoral ACL insertion?: An anatomical study. *Int J Surg* 2018;50:55-9.
21. Norman DG, Getgood A, Thornby J, Bird J, Turley GA, Spalding T et al. Quantitative topographic anatomy of the femoral ACL footprint: a micro-CT analysis. *Med Biol Eng Comput* 2014;52:985-95.
22. Tsukada S, Fujishiro H, Watanabe K, Nimura A, Mochizuki T, Mahakkanukrauh P et al. Anatomic variations of the lateral intercondylar ridge: Relationship to the anterior margin of the anterior cruciate ligament. *Am J Sports Med* 2014;42:1110-7.
23. Benjamin M, Kumai T, Milz S, Boszczyk BM, Boszczyk AA, Ralphs JR. The skeletal attachment of tendons – Tendon "entheses." *Comp Biochem Physiol A Mol Integr Physiol* 2002;133:931-45.
24. Biewener AA, Fazzalari NL, Konieczynski DD, Baudinette R V. Adaptive changes in trabecular architecture in relation to functional strain patterns and disuse. *Bone* 1996;19:1-8.
25. Sasaki N, Ishibashi Y, Tsuda E, Yamamoto Y, Maeda S, Mizukami H et al. The femoral insertion of the anterior cruciate ligament: discrepancy between macroscopic and histological observations. *Arthroscopy* 2012;28:1135-46.