

Podudarnost procijenjene veličine rezidualnog tumorskog procesa magnetskom rezonancijom i patohistološkom dijagnostikom u pacijentica s karcinomom dojke nakon provedene neoadjuvantne kemoterapije

Černeka, Elvis; Valković Zujić, Petra; Grebić, Damir; Avirović, Manuela; Miletić, Damir

Source / Izvornik: **Medicina Fluminensis : Medicina Fluminensis, 2020, 56, 147 - 156**

Journal article, Published version

Rad u časopisu, Objavljena verzija rada (izdavačev PDF)

https://doi.org/10.21860/medflum2020_237302

Permanent link / Trajna poveznica: <https://um.nsk.hr/um:nbn:hr:184:770783>

Rights / Prava: [Attribution 4.0 International](#) / [Imenovanje 4.0 međunarodna](#)

Download date / Datum preuzimanja: **2025-03-24**



Repository / Repozitorij:

[Repository of the University of Rijeka, Faculty of Medicine - FMRI Repository](#)



Podudarnost procijenjene veličine rezidualnog tumorskog procesa magnetskom rezonancijom i patohistološkom dijagnostikom u pacijentica s karcinomom dojke nakon provedene neoadjuvantne kemoterapije

Concordance of estimated residual tumor size by magnetic resonance imaging and pathohistologic findings in breast cancer patients after neoadjuvant chemotherapy

Elvis Černeka^{1*}, Petra Valković Zujčić², Damir Grebić³, Manuela Avirović⁴, Damir Miletić²

Sažetak. Cilj. Cilj istraživanja je procijeniti podudarnost veličine rezidualnog tumora, izmjerene magnetskom rezonancijom (MR) i patohistološkom dijagnostikom (PHD) u pacijentica s karcinomom dojke nakon provedene neoadjuvantne kemoterapije (NAK) te procijeniti mogući utjecaj ypT stadija tumora na nepodudarnost veličina izmjerenih navedenim metodama. **Ispitanici i metode:** U retrospektivno istraživanje uključeno je 50 pacijentica. Ključni kriterij su pacijentice kod kojih je učinjen operativni zahvat uz prethodno proveden NAK karcinoma dojke, na što je odgovor praćen s najmanje dva MR pregleda. Veličina tumora na MR-u uspoređena je s veličinom na PHD-u (*zlatni standard*) pomoću regresijske analize Passing-Bablok te je izračunat njihov koeficijent korelacije. Analizirana su sva odstupanja i podudarnosti veličine, kao i eventualni utjecaj ypT stadija tumora na razliku između dviju metoda. Razlika od $\pm 0,5$ cm u veličini tumora procijenjenih slikovnom metodom i u PHD nalazu smatrale su se podudarnima veličinama. **Rezultati:** Srednja vrijednost veličine rezidualnog tumora na MR-u iznosila je $19,1 \pm 17,71$ mm, dok je na PHD-u iznosila $16,87 \pm 18,19$ mm. Izračunati r koeficijent korelacije iznosi 0.64 ($p < 0.001$). Provedenom analizom potvrđeno je da nema značajne razlike izmjerenih veličina tumora na MR-u i PHD-u ($p = 0.552$) te se metode mogu smatrati podudarnima. Nije uočena statistički značajna razlika u ovisnosti o ypT stadiju tumora koja bi utjecala na nepodudarnost veličina. **Zaključci:** Među dvjema metodama nema konstantnog niti proporcionalnog odstupanja u mjerenjima te se metode mogu smatrati podudarnim. MR dojke je dobra metoda za procjenu veličine rezidualnog tumora dojke kod pacijentica koje su podvrgnute neoadjuvantnoj kemoterapiji usporedno s PHD-om (*zlatni standard*).

Ključne riječi: karcinom dojke; magnetska rezonancija; neoadjuvantna kemoterapija; rezidualna bolest

Abstract. Aim: The goal of this study is to evaluate the concordance between residual tumour size measured on magnetic resonance imaging (MRI) and pathohistological findings in patients who underwent neoadjuvant chemotherapy and operative procedure, and if any pathohistological features may affect that agreement. **Respondents and methods:** Fifty patients with breast cancer were retrospectively evaluated. Patients who underwent neoadjuvant chemotherapy before the operative procedure, and were assessed with at least two MRI examinations, where included in this study. The primary tumour size measured by MRI was compared with pathohistological findings, which was considered as the gold standard. All differences and size correspondence were analyzed as well as the possible

¹ Istarski domovi zdravlja

² Klinički bolnički centar Rijeka, Klinički zavod za radiologiju

³ Klinički bolnički centar Rijeka, Zavod za opću i onkološku kirurgiju

⁴ Klinički bolnički centar Rijeka, Klinički zavod za patologiju i citologiju

***Dopisni autor:**

Elvis Černeka, dr. med.
Istarski domovi zdravlja, ispostava Buzet
Goričica 1, 52 420 Buzet
e-mail: elvis.cerneka@idz.hr

<http://hrcak.srce.hr/medicina>

influence of ypT stage of tumour between the two methods.

Results: The mean value of residual tumour size on MRI was $19,2 \pm 17,71$ mm, while on pathohistological findings it was $16,87 \pm 18,29$ mm. A calculated correlation coefficient between the two methods was 0.64 ($p < 0.001$). There was no statistically significant difference between two methods for measuring residual tumour size ($p = 0.552$), as well as a statistically significant influence of ypT stage on measuring, so these methods may be considered to be concordant.

Conclusions: There is neither a constant nor a proportional deviation in the measurements between the two methods, so these methods can be considered concordant. Breast MRI is a reliable method for estimating residual tumour size in patients undergoing neoadjuvant chemotherapy in comparison to pathology.

Key words: breast cancer; magnetic resonance imaging; neoadjuvant chemotherapy; residual disease

Nismo dokazali statistički značajnu razliku u mjerenju veličine rezidualnog tumora po provedenom NAK-u između MR-a (kao najtočnije dijagnostičke metode) i PHD-a (*zlatni standard*), no MR u prosjeku pokazuje tendenciju precijenjenja veličine tumorskog procesa u odnosu na PHD.

UVOD

U razvijenim zemljama svijeta karcinom dojke najčešća je zloćudna bolest u žena. Prema podacima iz Registra za rak Republike Hrvatske iz 2015. godine karcinom dojke najčešći je zloćudni tumor u Hrvatskoj kod žena starijih od 35 godina. Karcinom dojke čini 26 % tumora u žena i uzrokuje oko 15 % smrtnosti zbog raka¹.

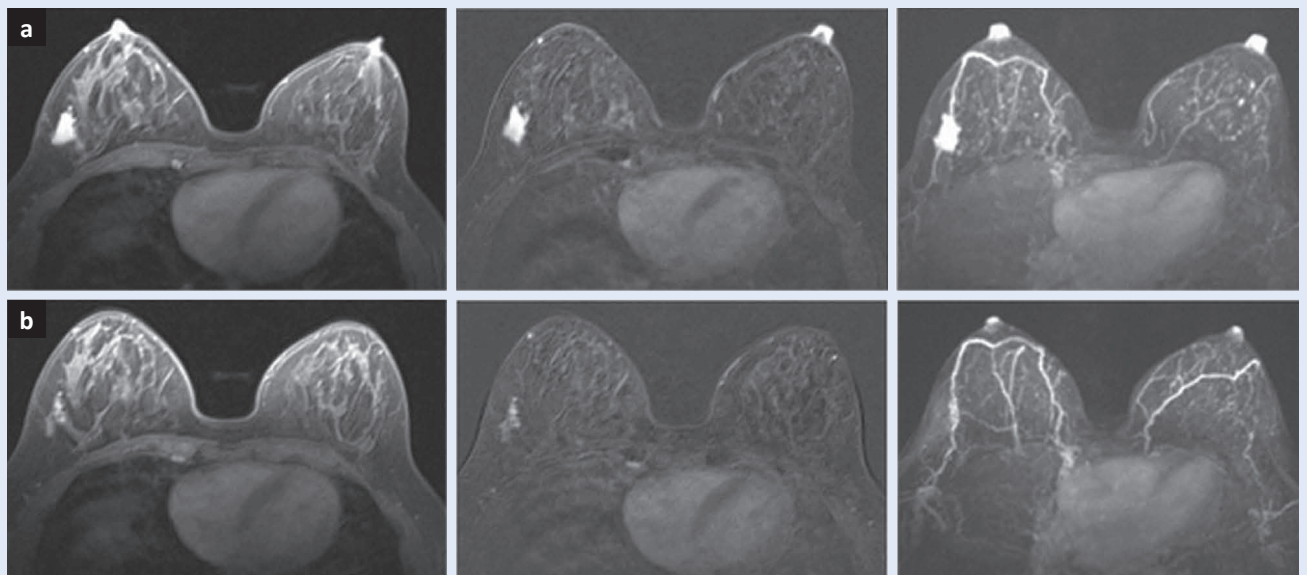
Zloćudni tumori dojke nastaju iz terminalne duktalobularne jedinice te se dijele na one koji nisu probili bazalnu membranu (neinvazivni, *in situ*) te na one koji jesu (invazivni). Tako su glavni histološki oblici karcinoma dojke duktalni karcinom *in situ* (engl. *ductal carcinoma in situ*, DCIS), lobularni karcinom *in situ* (engl. *lobular carcinoma in situ*, LCIS), invazivni karcinom nespecijalni tip (engl. *invasive carcinoma no special type*, NST), lobularni invazivni karcinom, medularni karcinom, koloidni karcinom, Pagetova bolest i tubularni karcinom². S obzirom na genska obilježja, odnosno na podrijetlo iz određene vrste epitelnih stanica (luminalne ili bazalne) te ekspresiji karakterističnih gena, karcinomi dojke podijeljeni su u nekoliko podtipova. Različiti podtipovi imaju razli-

čite faktore rizika, biološko ponašanje i različit odgovor na sistemsku terapiju³.

Uz pomoć imunohistokemijskih biljega za estrogenske (ER), progesteronske receptore (PR), HER2 (engl. *human epidermal growth factor receptor 2*, HER2) te proliferacijski biljeg Ki67, tumori dojke klasificirani su na molekularne podtipove: luminal A (ER+, PR+, HER2-, Ki67 ≤ 20 %), Luminal B HER2- (ER+, HER2-, jedno od: PR ≤ 20 %, Ki67 > 20 %), Luminal B HER2+ (ER+, HER2+), HER2 tip (HER2+, ER-, PR-) i trostruko negativni (ER-, PR-, HER2)⁴. Terapija maligne bolesti dojke uključuje operativni zahvat (poštedni ili radikalni) te postoperativnu (adjuvantnu) sistemsku terapiju i lokalnu terapiju zračenjem. Sistemska adjuvantna terapija uključuje kemoterapiju i/ili imunoterapiju i/ili hormonsku terapiju, a primjenjuje se nakon operativnog zahvata s ciljem eliminacije potencijalne mikrometastatske bolesti. Sistemska terapija može se primijeniti i prije operativnog zahvata; nazvana je neoadjuvantnom kemoterapijom (NAK). NAK postaje dio standardnog terapijskog protokola ne samo kod lokalno uznapredovale maligne bolesti dojke nego sve češće i kod maligne bolesti u ranijim stadijima, omogućujući procjenu učinkovitosti liječenja *in vivo* te odabir pacijenata prikladnih za poštedni kirurški zahvat, stoga NAK ima jasno definiranu ulogu u liječenju maligne bolesti dojke^{5,6}. Nekoliko je ciljeva primjene NAK-a. Ako je tumor osjetljiv, odnosno ako reagira na primijenjenu kemoterapiju, onda je svakako glavni cilj smanjenje veličine tumora prije samog operativnog zahvata, što inoperabilne tumore pretvara u resektabilne, odnosno umjesto totalne mastektomije moguća je parcijalna mastektomija, a umjesto parcijalne mastektomije moguća je lumpektomija^{7,8}. Osim boljeg kozmetičkog ishoda, poštedne operacije dojke u konačnici rezultiraju boljim psiho-socijalnim statusom pacijentica. Još jedna potencijalna prednost NAK-a je smanjenje opsega kirurškog zahvata pazušne jame. Odgovor na NAK primarnog tumora dojke korelira s odgovorom limfnih čvorova pazušne jame⁵. Nadalje, primjena NAK-a omogućuje *in vivo* procjenu tumorskog odgovora odnosno njegovu kemosenzitivnost, što omogućuje korigiranje terapije ako se uoči da dana kemoterapija nema zadovoljavajući učinak, kako bismo izbjegli nepotrebnu kemotoksičnost, a iz-

borom pravog lijeka postigli najbolji mogući patološki odgovor i smanjenje volumena tumora. Zabilježena je značajnije viša stopa preživljenja kod pacijenata kod kojih je došlo do potpunog patološkog odgovora (engl. *pathologic complete response*, pCR), za razliku od onih gdje je ipak bio prisutan rezidualni tumor⁹⁻¹¹. Odgovor tumora na NAK u velikoj mjeri se razlikuje ovisno o molekularnom podtipu, veličini tumora i režimu liječenja¹²⁻¹⁶. Stoga je od iznimne važnosti adekvatna metoda za procjenu i praćenje odgovora na primijenjenu kemoterapiju, odnosno, da bismo postigli maksimalnu kiruršku prednost po provedenom NAK-u, ključno je da se tumorski odgovor, kao i rezidualni tumor, ispravno procijene prije samog operativnog zahvata. Brojne studije pokazale su da je magnetska rezonancija (MR) najtočnija metoda u praćenju odgovora i određivanju rezidualne bolesti po provedenom NAK-u u usporedbi s kliničkim pregledom, mamografijom i ultrazvukom¹⁷⁻²². MR se temelji na pobudi jezgri atoma vodika u tkivima elektromagnetnim valovima, uz primjenu jakog magnetnog polja, omogućujući slojevni prikaz mekotkivnih struktura unutar dojke uz izvrsnu kontrastnost različitih tkiva. Prikaz različitih tkiva ovisan je o mobilnosti i magnetskom okruženju atoma vodika unutar molekula vode i masti koji određuju jačinu signa-

la²⁵⁻²⁷. Kod dinamičkih MR sekvencija neophodna je intravenska aplikacija paramagnetskog kontrastnog sredstva, budući da je akumulacija kontrastnog sredstva osnova detekcije i karakterizacije lezija dojke. Kontrastno sredstvo bazirano na gadoliniju povećava intenzitet signala tkiva u kojemu se nakuplja skraćujući T1 vrijeme relaksacije. Postkontrastne sekvencije omogućavaju analizu morfologije te dinamiku akumulacije kontrastnog sredstva unutar lezije. Dinamičke karakteristike obuhvaćaju brzinu nakupljanja i brzinu ispiranja kontrastnog sredstva, ukazujući na veću gustoću malih krvnih žila, odnosno na tumorsku neoangiogenezu na mjestu porasta intenziteta signala. Kombinirajući prostorne informacije na pre i postkontrastnim T1 sekvencijama s kinetičkim krivuljama intenziteta signala, dinamička kontrastna MR dozvoljava visoku dijagnostičku točnost procijene potpunog, djelomičnog ili lošeg tumorskog odgovora na primijenjeni NAK, omogućujući ranu procjenu tumorskog odgovora, prije nastanka volumetrijskih promjena te dajući kvantitativni aspekt interpretaciji MR dijagnostike²⁸⁻³⁰ (slika 1). Difuzijska tehnika (engl. *diffusion weighted image*, DWI) bazira se na mjerenju impedancije i kretanja slobodnih molekula vode u tkivu. Kod tumora DWI pokazuje restrikciju kretanja slobodnih molekula vode zbog izraženije celu-



Slika 1. Primjer nepotpunog odgovora invazivnog karcinoma dojke (luminal B (HER2-)) na NAK: (a) gornji red prije NAK-a (T1 – mjerena slika postkontrastno, T1 – mjerena slika postkontrastno sa subtrakcijom i MIP rekonstrukcije), (b) donji red po završetku NAK-a (T1 – mjerena slika postkontrastno, T1 – mjerena slika postkontrastno sa subtrakcijom i MIP rekonstrukcije). NAK – neoadjuvantno liječenje

larnosti uz niži koeficijent difuzije (engl. *apparent diffusion coefficient*, ADC). Nakon primjene NAK-a gustoća i celularnost tumora značajnije se smanjuju, što dovodi do manje izražene restrikcije difuzije, odnosno ADC vrijednosti rastu, omogućujući detekciju tumorskog odgovora prije promjene same veličine tumora^{31,32}. Ovakav sofisticirani protokol kojim određujemo mikrookoliš tumora, neoangiogenezu te celularnost nazivamo multiparametrijski MR. MR dojki je najbolja metoda za procjenu veličine rezidualnog tumora nakon NAK-a usporedno s veličinom određenom na konačnom patohistološkom nalazu koji predstavlja *zlatni standard*. Međutim, točnost MR-a u procjeni veličine rezidualnog tumora nakon NAK-a može ovisiti o patohistološkim i morfološkim karakteristikama tumora (TNM stadij, histološki oblik i gradus, molekularni podtip te morfološki uzorak odgovora)²⁸⁻⁴⁴. MR može precijeniti ili podcijeniti veličinu rezidualnog tumora⁴⁰⁻⁴². Posljedica precijenjenja veličine rezidualnog tumorskog procesa je šira ekscizija od potrebne kod poštudne operacije dojke, što može dovesti do lošijeg kozmetičkog ishoda ili pak može utjecati na odluku da se umjesto poštudne operacije učini totalna mastektomija. Podcijenje veličine rezidualnog tumora kao potencijalnu posljedicu može imati pozitivne resekcijske rubove, što zahtijeva reeksciziju.

Naša hipoteza je da je MR dobra metoda za procjenu veličine rezidualnog tumora dojke kod pacijentica koje su podvrgnute NAK-u, odnosno da postiže dobru podudarnost izmjerene veličine rezidualnog tumora usporedno s patohistološkom dijagnostikom (PHD) nakon kirurške ekscizije, no na tu procjenu mogu utjecati neke karakteristike tumora, kao što su ypT stadij, histološki tip te molekularni podtip.

Cilj ovog istraživanja je procijeniti podudarnost veličine rezidualnog tumora izmjerene MR-om i PHD-om kod pacijentica s karcinomom dojke nakon provedenog NAK-a te procijeniti mogući utjecaj ypT stadija tumora na nepodudarnost veličina izmjerenih navedenim metodama.

ISPITANICI I METODE

Ova retrospektivna studija provedena je u Kliničkom bolničkom centru Rijeka, u periodu od trav-

nja 2016. do srpnja 2018. godine. Uključeno je 50 pacijentica kojima je učinjen operativni zahvat radi patohistološki potvrđenog invazivnog karcinoma dojke. Prethodno operativnom zahvatu, proveden je NAK u našoj ustanovi, za čiju primjenu je odlučeno na multidisciplinarnom timu za dojku, a čiji je odgovor praćen s najmanje dva MR pregleda, od kojih je jedan bazični učinjen prije početka NAK-a te drugi na kraju terapije ili nakon minimalno 4 ciklusa NAK-a. Pacijentice koje su MR i PHD, neoadjuvantno liječenje ili operativni zahvat provele u drugoj ustanovi isključene su iz istraživanja. MR nakon NAK-a nije proveden samo u slučajevima kada je dokazan loš odgovor tijekom terapije te su pacijentice odmah podvrgnute operativnom zahvatu.

Podaci o pacijenticama te veličini i karakteristikama tumora prikupljeni su iz patohistoloških, radioloških i kliničkih nalaza arhive bolničkog informacijskog sustava (BIS) Kliničkog bolničkog centra Rijeka.

Veličina tumora na MR-u uspoređivana je s veličinom na PHD nalazu, a definirana je kao najveći promjer tumorske lezije u nalazima obiju metoda. Sukladno ranijim istraživanjima, kada razlika veličine tumora procijenjena slikovnom metodom i u PHD nalazu iznosi $\pm 0,5$ cm, procijenjene veličine smatrale su se podudarnima⁴⁰⁻⁴².

Analizirana su odstupanja i podudarnost veličine svih tumora, kao i mogući utjecaj ypT stadija tumora na podudarnost veličina između dviju metoda.

Svi pregledi učinjeni su na MR uređaju jakosti 1,5 T (Avanto, Siemens, Njemačka) s primjenom zavojnice za dojke. Kao paramagnetsko kontrastno sredstvo korištena su makrociklična gadolinijska kontrastna sredstva aplicirana intravenski, automatskim injektorom u dozi od 0,1 mmol/kg tjelesne mase uz postkontrastnu aplikaciju 20 ml fiziološke otopine. Kod MR-a dojki pacijentica leži na trbuhu, a dojke su fiksirane u zavojnici. Sve su pretrage vršene istim protokolom koji se sastoji od transverzalne T2-mjerene slike bez saturacije masti, difuzijski mjerene slike (DWI), transverzalne TIRM slike te transverzalne 3D T1-mjerene dinamičke slike sa saturacijom masti s jednom prekontrastnom i pet dinamičkih postkontrastnih sekvencija u periodu od 5 minuta od aplikacije kontrastnog sredstava, uz postprocesing koji uklju-

čuje MIP (engl. *maximum intensity projection*, MIP) te suptraciju postkontrastnih od prekontrastnih snimaka, uz izradu i analizu kinetičkih krivulja u područjima nakupljanja kontrastnog sredstva.

Statistička analiza

Statistička obrada podataka učinjena je pomoću statističkog programa MedCalc 18.2.1. (MedCalc Software, Mariakerke, Belgija). Kliničke karakteristike pacijenata i patohistološka obilježja tumora prikazani su deskriptivnom statistikom kao aritmetičke sredine sa standardnim devijacijama ili kao frekvencije (u postotcima), ovisno o tipu varijable. Izračunat je Pearsonov koeficijent korelacije između dviju metoda (MR i PHD), a potom se za njihovu komparativnu statističku analizu koristila Passing-Bablok regresijska analiza, Cusum test za linearnost te Bland-Altman grafički podaci. T-testom za velike nezavisne uzorke ispitana je statistička značajnost razlika izmjerenih veličina tumora na MR-u i PHD-u. Studentov t-test proporcija korišten je za ispitivanje značajnosti razlika grupa podudarnosti MR-a i PHD-a ovisno o ypT stadiju. Razina statističke značajnosti postavljena je na $p < 0.05$.

REZULTATI

Retrospektivno je analizirano 50 pacijentica životne dobi od 27 do 78 godina. Najčešći histološki tip tumora je NST/IDC (88 %), dok je najčešći molekularni podtip luminalni B HER- (66 %). U tablici 1 prikazane su kliničke karakteristike pacijentica i patohistološka obilježja tumora. Najčešći ypT stadij je ypT1 koji je bio prisutan u 24 slučaja (48 %). Limfovaskularna invazija bila je prisutna kod 18 slučajeva (36 %). U 14 pacijenata (28 %) učinjena je totalna mastektomija, dok je u preostalih 36 slučajeva (72 %) učinjen pošteđni operativni zahvat.

Veličina tumora prije NAK-a izmjerena MR-om iznosila je $41,68 \pm 22,36$ mm. Po provedenoj terapiji veličina rezidualnog tumora izmjerenog MR-om iznosila je $19,02 \pm 17,71$ mm, dok je po učinjenom operativnom zahvatu i provedenoj PHD analizi veličina rezidualnog tumora iznosila $16,87 \pm 18,29$ mm, iz čega proizlazi razlika od $2,15 \pm 15,23$ mm (tablica 1). Analizom ovih podataka ne nalazimo značajne razlike između izmje-

renih veličina rezidualnog tumora MR-om i PHD-om ($p = 0.552$), uz r koeficijent korelacije od 0.64 ($p < 0.001$). Najveća dimenzija tumora dobivena PHD analizom smatrana je *zlatnim standardom*. Za svaku leziju izračunata je razlika u veličini u milimetrima kako bi se procijenila korelacija između MR-a i PHD-a. Sukladno ranijim istraživanjima, procijenjena veličina smatrala se podudarnom kada razlika veličine tumora procijenjena MR-om i PHD-om iznosi do $\pm 0,5$ cm⁴⁰⁻⁴². Dakle, MR je precijenio veličinu ako je veličina tu-

MR dojke je dobra metoda za procjenu veličine rezidualnog tumorskog procesa dojke kod pacijentica koje su podvrgnute neoadjuvantnoj kemoterapiji usporedno s PHD-om (*zlatni standard*).

mora na MR-u bila veća za 0,5 cm ili više u odnosu na PHD, dok je MR podcijenio veličinu ako je veličina tumora na MR-u bila manja za 0,5 cm ili više u odnosu na PHD. MR i PHD pokazali su podudarnost procijenjene veličine rezidualnog tumora kod 54 % slučajeva, dok je u 18 % slučajeva veličina MR-om podcijenjena, a u 28 % je precijenjena u odnosu na onu PHD-om (tablica 2). Učinjena analiza upućuje na dobru podudarnost između metoda (graf 1).

Ako u obzir uzmemo ypT stadij tumora (tablica 3), vidimo da je podudarnost izmjerene veličine tumora između dviju metoda gotovo podjednaka, odnosno kod ypT0 i ypT1 stadija (N = 35) podudarnost dviju metoda postignuta je u 54,3 % slučajeva, uz nešto izraženije precijenjenje veličine MR-om (34,3 %) (N = 12), dok je kod ypT2 i ypT3 stadija (N = 12) podudarnost dviju metoda postignuta u 58,3 %, uz nešto izraženije podcijenjenje veličine MR-om (25 %) (N = 3). Treba napomenuti da tumori ypTis (DCIS) stadija ovdje nisu uključeni (N = 3) u analizu.

Statističkom analizom svih prikupljenih podataka utvrđeno je da nema značajne razlike između izmjerenih veličina tumora na MR-u i PHD-u ($p = 0.552$), a izračunati r koeficijent korelacije iznosi 0.64 ($p < 0.001$). Među dvjema metodama nema konstantnog kao niti proporcionalnog odstupanja u mjerenjima te se metode mogu smatrati podudarnima.

Tablica 1. Kliničke karakteristike pacijenata i patohistološka obilježja tumora

		Broj pacijenata N (%)
Dob	≤ 50	20 (40 %)
	> 50	30 (60 %)
Veličina tm ^a prije NAK ^b (MR ^c)	Aritmetička sredina ± std.	41,68 ± 22,36 mm
Veličina tm poslije NAK (MR)	Aritmetička sredina ± std.	19,02 ± 17,71 mm
Patohistološka veličina tm	Aritmetička sredina ± std.	16,87 ± 18,29 mm
Razlika u veličini (PHD ^d -MR)	Aritmetička sredina ± std.	-2,15 ± 15,23 mm
Gradus	1	6 (12 %)
	2	26 (52 %)
	3	3 (6 %)
	Neodređen	15 (30 %)
Limfovaskularna invazija	Negativna	32 (64 %)
	Pozitivna	18 (36 %)
Histološki tip tumora	NST ^e	44 (88 %)
	invazivni lobularni karcinom	6 (12 %)
Molekularni podtip	luminal B HER-2 negativan	33 (66 %)
	luminal B HER-2 pozitivan	6 (12 %)
	trostruko negativan	5 (10 %)
	luminal A	1 (2 %)
	HER-2 pozitivan	5 (10 %)
ypT stadij	ypTis (DCIS)	3 (6 %)
	ypT0	11 (22 %)
	ypT1	24 (48 %)
	ypT2	10 (20 %)
	ypT3	2 (4 %)
ypN stadij	ypN0	31 (62 %)
	ypN1	10 (20 %)
	ypN2	9 (18 %)
Tip operacije	poštedna operacija	36 (72 %)
	mastektomija	14 (28 %)

Tablica 2. Podudarnost veličine tumora po nalazu MR-a i PHD-a

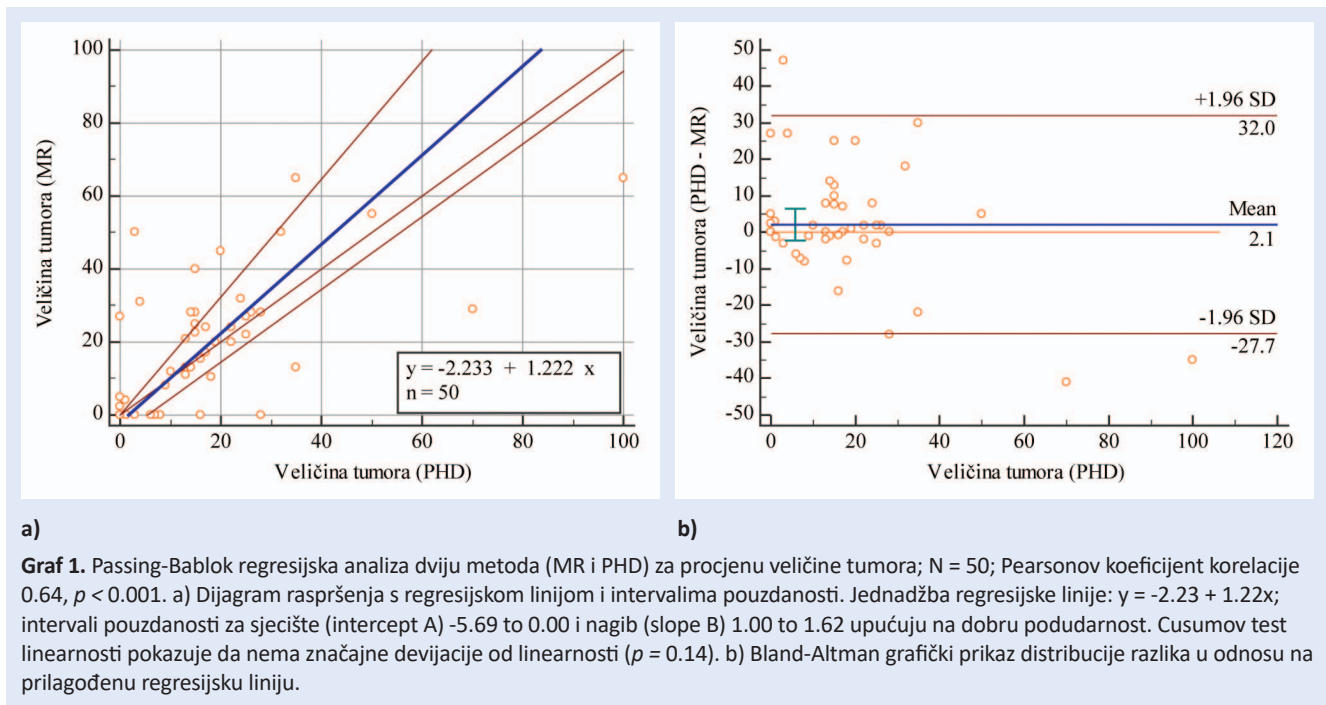
	Broj pacijenata (N = 50)
Podudaranje veličine	27 (54 %)
Podcijenjena veličina tm ^a	9 (18 %)
Precijenjena veličina tm	14 (28 %)

^atm-tumor**Tablica 3.** Podudarnost veličine tumora po nalazu MR-a i PHD-a ovisno o ypT stadiju

	ypT0 i ypT1 stadij (n = 35)	ypT2 i ypT3 stadij (n = 12)	p
Podudaranje veličine	19 (54,3 %)	7 (58,33 %)	0.811
Podcijenjena veličina tm ^a	4 (11,4 %)	3 (25 %)	0.258
Precijenjena veličina tm	12 (34,3 %)	2 (16,67 %)	0.254

^atm – tumor

*ypTis (DCIS) nisu uključeni (N = 3)



RASPRAVA

Karcinom dojke najčešća je zloćudna bolest žena u razvijenim zemljama svijeta. To je heterogena bolest s različitim patohistološkim karakteristikama, odgovorom na terapiju i ishodom bolesti.

Terapija maligne bolesti dojke uključuje prije samog operativnog zahvata i neoadjuvantnu sistemsku terapiju s osnovnim ciljem redukcije veličine samog malignog procesa. NAK postaje dio standardnog terapijskog protokola ne samo kod lokalno uznapredovale maligne bolesti dojke, nego sve češće i kod maligne bolesti u ranijim stadijima. U našem istraživanju veličina tumora prije NAK-a izmjerena MR dijagnostikom iznosila je $41,68 \pm 22,36$ mm, a nakon provedene terapije $19,02 \pm 17,71$ mm, što pokazuje značajnu regresiju veličine tumorskog procesa te potvrđuje učinkovitost primjene NAK-a.

Od iznimne je važnosti adekvatna dijagnostička metoda za procjenu i praćenje odgovora na primijenjen NAK, odnosno, da bismo postigli maksimalnu kiruršku prednost po provedenom NAK-u ključno je da se tumorski odgovor, kao i veličina rezidualnog tumora, ispravno procijene prije samog operativnog zahvata.

Brojne studije ističu MR kao najtočniju dijagnostičku metodu za praćenje odgovora i procjenu

veličine rezidualne maligne bolesti dojke po primijenjenoj odnosno provedenoj neoadjuvantnoj kemoterapiji¹⁸⁻²⁴. No, unatoč stalnim tehničkim poboljšanjima, MR može precijeniti ili podcijeniti veličinu rezidualnog tumora dojke u odnosu na PHD nalaz²⁹⁻⁴².

U našem istraživanju, analizirajući dobivene podatke, utvrdili smo da nema značajne razlike između izmjerenih veličina tumora na MR-u i PHD-u, no uviđa se tendencija MR dijagnostike da u prosjeku precjenjuje veličinu rezidualnog tumora u odnosu na PHD.

Ako, sukladno ranijim istraživanjima⁴⁰⁻⁴², podudarnošću smatramo razliku veličine tumora između MR-a i PHD-a ne veću od $\pm 0,5$ cm, vidimo da su izmjerene veličine podudarne u 54 % slučajeva, te da je u 28 % precijenjena veličina, a u 18 % podcijenjena veličina rezidualnog tumora na MR-u u odnosu na PHD.

Ako uzmemo u obzir ypT stadij, odnosno njegov utjecaj na nepodudarnost veličine tumora između dviju metoda, vidimo da su MR i PHD nešto više podudarnije kod većih tumora stadija ypT2 i ypT3 stadija (58,3 %) u odnosu na manje tumore ypT0 i ypT1 stadija (54,3 %). U slučaju nepodudarnosti kod ypT0 i ypT1 stadija vidimo da je MR skloniji precijenjenju veličine (34,3 %) nego podcijenjenju (11,4 %) u odnosu na PHD, dok je kod

ypT2 i ypT3 stadija MR skloniji podcijenjenju veličine (25 %) nego precijenjenju (16,7 %) u odnosu na PHD. Upravo bi na ovo kirurzi trebali posebno obratiti pažnju u smislu eventualno potrebne nešto šire zone ekscizije kod tumora ypT2 i ypT3 stadija. Navedeno treba uzeti s rezervom s obzirom na to da je unutar našeg istraživanja malen broj ispitanica s karcinomima dojke ovih stadija. Analizom svih prikupljenih podataka utvrdili smo da među MR-om i PHD-om nema konstantnog kao niti proporcionalnog odstupanja u mjerenjima te se metode mogu smatrati podudarnima. Analizirali smo i moguć utjecaj pojedinih patohistoloških karakteristika tumora koje bi eventualno utjecale na nepodudarnost između MR i PHD nalaza, o kojima smo hipotetizirali, pa je tako posebno uzet u obzir ypT stadij, no analizom nije dokazana statistički značajna povezanost ni jedne od njih s nepodudarnošću. Ovo istraživanje treba uzeti u obzir u kontekstu njegovih limitirajućih faktora, tj. retrospektivne naravi i relativno malog broja ispitanica.

ZAKLJUČAK

Kod pacijentica podvrgnutih NAK-u zabilježena je značajna redukcija veličine tumorskog procesa. Nismo dokazali statistički značajnu razliku u mjerenju veličine rezidualnog tumora po provedenom NAK-u između MR-a (kao najtočnije dijagnostičke metode) i PHD-a (*zlatni standard*) ($p = 0.552$), uz r koeficijent korelacije 0.64 ($p < 0.001$). No, MR u prosjeku pokazuje tendenciju precijenjenja veličine tumorskog procesa u odnosu na PHD. Iako bez statistički značajne razlike izmjerene veličine rezidualnog tumora, između MR-a i PHD-a vidljivo je manje odstupanje kod tumora ypT2 i ypT3 stadija, kod kojih MR pokazuje manju tendenciju podcijenjenja veličine rezidualnog tumora u odnosu na PHD, a što bi svakako trebalo uzeti u obzir kod planiranja kirurškog zahvata.

Zaključno, MR dojke je dobra metoda za procjenu veličine rezidualnog tumorskog procesa dojke kod pacijentica koje su podvrgnute neoadjuvantnoj kemoterapiji usporedno s PHD-om (*zlatni standard*), bez prisutnog konstantnog niti proporcionalnog odstupanja u mjerenjima, iz čega proizlazi da se ove dvije metode mogu smatrati podudarnima.

Zahvale

Zahvaljujemo kolegama dr. sc. Domagoju Kustiću, dr. med. i Tihani Klarica Gembić, dr. med. s Kliničkog zavoda za nuklearnu medicinu KBC-a Rijeka na korisnim savjetima i pomoći prilikom pisanja ovog članka.

Izjava o sukobu interesa: Autori izjavljuju da ne postoji sukob interesa.

LITERATURA

1. Registar za rak, Incidencija raka u Hrvatskoj 2015. Bilten br. 40. Zagreb: Hrvatski zavod za javno zdravstvo, 2018.
2. Lakhani SR, Ellis IO, Schnitt SJ, Tan PH, van de Vijver MJ. WHO Classification of Tumours of the Breast, 4th Edition. Lyon: IARC Press; 2012.
3. Perou CM, Sorlie T, Eisen MB, van de Rijn M, Jeffrey SS, Rees CA et al. Molecular portraits of human breast tumors. *Nature* 2000;406:747-52.
4. Goldhirsch A, Winer EP, Coates AS, Gelber RD, Piccart-Gebhart M, Thurlimann B et al. Personalizing the treatment of women with early breast cancer: highlights of the St Gallen International Expert Consensus on the Primary Therapy of Early Breast Cancer 2013. *Ann Oncol* 2013;24:2206-23.
5. King TA, Morrow M. Surgical issues in patients with breast cancer receiving neoadjuvant chemotherapy. *Nat Rev Clin Oncol* 2015;12:335-43.
6. Cortazar P, Zhang L, Untch M, Mehta K, Constantino JP, Wolmark N et al. Pathological complete response and long-term clinical benefit in breast cancer: the CTNeoBC pooled analysis. *Lancet* 2014;384:164-72.
7. Rastogi P, Anderson SJ, Bear HD, Geyer CE, Kahleberg MS, Robidoux A et al. Preoperative chemotherapy: updates of National Surgical Adjuvant Breast and Bowel Project Protocols B-18 and B-27. *J Clin Oncol* 2008;26:778-85.
8. Mieog JS, van der Hage JA, van de Velde CJ. Neoadjuvant chemotherapy for operable breast cancer. *Br J Surg* 2007;94:1189-200.
9. Houssami N, Macaskill P, von Minckwitz G, Marinovich ML, Mamounas E. Meta-analysis of the association of breast cancer subtype and pathologic complete response to neoadjuvant chemotherapy. *Eur J Cancer* 2012;48:3342-54.
10. von Minckwitz G, Untch M, Blohmer JU, Costa SD, Eidtmann H, Fasching PA et al. Definition and impact of pathologic complete response on prognosis after neoadjuvant chemotherapy in various intrinsic breast cancer subtypes. *J Clin Oncol* 2012;30:1796-804.
11. Smith IC, Heys SD, Hutcheon AW, Miller ID, Payne S, Gilbert FJ et al. Neoadjuvant chemotherapy in breast cancer: significantly enhanced response with docetaxel. *J Clin Oncol* 2002;20:1456-66.
12. Liedtke C, Mazouni C, Hess KR, Andre F, Tordai A, Mejia JA et al. Response to neoadjuvant therapy and long-term survival in patients with triple-negative breast cancer. *J Clin Oncol* 2008;26:1275-81.
13. Goorts B, van Nijnatten TJ, de Munck L, Moosdorff M, Heuts EM, de Boer M et al. Clinical tumor stage is the

- most important predictor of pathological complete response rate after neoadjuvant chemotherapy in breast cancer patients. *Breast Cancer Res Treat* 2017;163:83-91.
14. Chen JH, Bahri S, Mehta RS, Carpenter PM, McLaren CE, Chen WP et al. Impact of factors affecting the residual tumor size diagnosed by MRI following neoadjuvant chemotherapy in comparison to pathology. *J Surg Oncol* 2014;109:158-67.
 15. Gonzalez-Angulo AM, Morales-Vasquez F, Hortobagyi GN. Overview of resistance to systemic therapy in patients with breast cancer. *Adv Exp Med Biol* 2007;608:1-22.
 16. Smith IC, Heys SD, Hutcheon AW, Miller ID, Payne S, Gilbert FJ et al. Neoadjuvant chemotherapy in breast cancer: significantly enhanced response with docetaxel. *J Clin Oncol* 2002;20:1456-66.
 17. Lobbes MB, Prevos R, Smidt M, Tjan-Heijnen VC, van Gorthem M, Schipper R et al. The role of magnetic resonance imaging in assessing residual disease and pathologic complete response in breast cancer patients receiving neoadjuvant chemotherapy: a systematic review. *Insights Imaging* 2013;4:163-75.
 18. Yeh E, Slanetz P, Kopans DB, Rafferty E, Gregorian-Smith D, Moy L et al. Prospective comparison of mammography, sonography, and MRI in patients undergoing neoadjuvant chemotherapy for palpable breast cancer. *AJR*. 2005;184:868-77.
 19. Marinovich ML, Houssami N, Macaskill P, Sardanelli F, Irwing L, Mamounas EP et al. Meta-analysis of magnetic resonance imaging in detecting residual breast cancer after neoadjuvant therapy. *J Natl Cancer Inst* 2013;105:321-33.
 20. Marinovich ML, Macaskill P, Irwig L, Sardanelli F, Mamounas EP, von Minckwitz G et al. Agreement between MRI and pathologic breast tumor size after neoadjuvant chemotherapy, and comparison with alternative tests: individual patient data meta-analysis. *BMC Cancer* 2015;15:662.
 21. Yuan Y, Chen XS, Liu SY, Shen KW. Accuracy of MRI in prediction of pathologic complete remission in breast cancer after preoperative therapy: a meta-analysis. *AJR* 2010;195:260-8.
 22. De Los Santos JF, Cantor A, Amos KD, Forero A, Golshan M, Horton JK et al. Magnetic resonance imaging as a predictor of pathologic response in patients treated with neoadjuvant systemic treatment for operable breast cancer. *Translational Breast Cancer Research Consortium trial 017*. *Cancer* 2013;119(10):1776-83.
 23. Taydaş O, Durhan G, Akpınar MG, Demirkazık FB. Comparison of MRI and US in Tumor Size Evaluation of Breast Cancer Patients Receiving Neoadjuvant Chemotherapy. *Eur J Breast Health* 2019; 15(2): 119-24.
 24. Cortadellas T, Argacha P, Acosta J, Rabasa J, Peiró R, Gomez M et al. Estimation of tumor size in breast cancer comparing clinical examination, mammography, ultrasound and MRI—correlation with the pathological analysis of the surgical specimen. *Gland Surg* 2017;6(4):330-5.
 25. Purcell EM, Torrey HC, Pound RV. Resonance absorption by nuclear magnetic moments in a solid. *Phys Rev* 1946;69:37-8.
 26. Lauterbur PC. Image formation by induced local interactions: examples employing nuclear magnetic resonance. *Nature* 1973;242:190-1.
 27. Vlaardingerbroek MT, den Boer JA, ur. *Magnetic resonance imaging: Theory and practice*. 3rd edition. Berlin, Heidelberg, New York: Springer Verlag, 2003.
 28. Delille JP, Slanetz PJ, Yeh ED, Halpern EF, Kopans DB, Garrido L. Invasive ductal breast carcinoma response to neoadjuvant chemotherapy: noninvasive monitoring with functional MR imaging pilot study. *Radiology* 2003;228:63-9.
 29. Padhani AR, Hayes C, Assersohn L, Powels T, Markis A, Suckling J et al. Prediction of clinicopathologic response of breast cancer to primary chemotherapy at contrast-enhanced MR imaging: initial clinical results. *Radiology* 2006;239:361-74.
 30. Marinovich ML, Sardanelli F, Ciatto S, Mamounas E, Brennan M, Macaskill P et al. Early prediction of pathologic response to neoadjuvant therapy in breast cancer: systematic review of the accuracy of MRI. *Breast* 2012;21:669-77.
 31. Pickles MD, Gibbs P, Lowry M, Turnbull LW. Diffusion changes precede size reduction in neoadjuvant treatment of breast cancer. *Magn Reson Imaging* 2006;24:843-7.
 32. Iwasa H, Kubota K, Hamada N, Nogami M, Nishioka A. Early prediction of response to neoadjuvant chemotherapy in patients with breast cancer using diffusion-weighted imaging and gray-scale ultrasonography. *Oncol Rep* 2014;31:1555-60.
 33. Ko ES, Han BK, Kim RB, Ko EY, Shin JH, Hahn SY et al. Analysis of factors that influence the accuracy of magnetic resonance imaging for predicting response after neoadjuvant chemotherapy in locally advanced breast cancer. *Ann Surg Oncol* 2013;20:2562-8.
 34. Chen JH, Bahri S, Mehta RS, Carpenter PM, McLaren CE, Chen WP et al. Impact of factors affecting the residual tumor size diagnosed by MRI following neoadjuvant chemotherapy in comparison to pathology. *J Surg Oncol* 2014;109:158-67.
 35. Bouzón A, Acea B, Soler R, Iglesias A, Santiago P, Mosquera J et al. Diagnostic accuracy of MRI to evaluate tumor response and residual tumour size after neoadjuvant chemotherapy in breast cancer patients. *Radiol Oncol* 2016;50:73-9.
 36. França LKL, Bitencourt AGV, de Toledo Osório CAB, Graziano L, Guateli CS et al. Tumor size assessment of invasive breast cancers: which pathological features affect MRI-pathology agreement? *Applied Cancer Research* 2018;38:2.
 37. Bae SJ, Ahn SG, Yoon CI, Yang BS, Lee HW, Son EJ et al. Measuring Tumor Extent Based on Subtypes Using Magnetic Resonance Imaging: Radiologic-Pathologic Discordance and High Positive Margin Rates in Breast Cancer. *J Breast Cancer*. 2019;22(3):453-463.
 38. Rominger M, Berg D, Frauenfelder T, Ramaswamy A, Timmesfeld N. Which factors influence MRI-pathology concordance of tumour size measurements in breast cancer? *Eur Radiol* 2016;26:1457-65.
 39. Mennella S, Garlaschi A, Paparo F, Perillo M, Celenza M, Massa T et al. Magnetic resonance imaging of breast cancer: factor affecting the accuracy of preoperative lesion sizing. *Acta Radiol* 2015;56:260-88.
 40. Grimsby GM, Gray R, Dueck A, Carpenter S, Stucky CC, Aspey H et al. Is there concordance of invasive breast cancer pathologic tumor size with magnetic resonance imaging? *Am J Surg*. 2009;198:500-4.

41. Onesti JK, Mangus BE, Helmer SD, Osland JS. Breast cancer tumor size: correlation between magnetic resonance imaging and pathology measurements. *Am J Surg.* 2008;196:844-8.
42. Luparia A, Mariscotti G, Durando M, Ciatto S, Bosco D, Campanino PP et al. Accuracy of tumour size assessment in the preoperative staging of breast cancer: comparison of digital mammography, tomosynthesis, ultrasound and MRI. *Radiol Med.* 2013;118:1119-36.
43. Yoo EY, Nam SY, Choi HY, Hong MJ. Agreement between MRI and pathologic analyses for determination of tumor size and correlation with immunohistochemical factors of invasive breast carcinoma. *Acta Radiologica* 2018; 59:50-7.
44. Bitencourt AGV, Eugênio DSG, Souza JA, Souza JO, Makdissi FBA, Marques EF et al. Prognostic significance of preoperative MRI findings in young patients with breast cancer. *Nature* 2019; 9:3106.